

Bruksizam i protetska terapija

Kocsis, Lenke

Master's thesis / Diplomski rad

2016

Degree Grantor / Ustanova koja je dodijelila akademski / stručni stupanj: **University of Zagreb, School of Dental Medicine / Sveučilište u Zagrebu, Stomatološki fakultet**

Permanent link / Trajna poveznica: <https://um.nsk.hr/um:nbn:hr:127:881473>

Rights / Prava: [Attribution-NonCommercial-NoDerivs 3.0 Unported / Imenovanje-Nekomercijalno-Bez prerada 3.0](#)

Download date / Datum preuzimanja: **2024-05-24**



Repository / Repozitorij:

[University of Zagreb School of Dental Medicine Repository](#)



SVEUČILIŠTE U ZAGREBU

STOMATOLOŠKI FAKULTET

Lenke Kocsis

BRUKSIZAM I PROTETSKA TERAPIJA

DIPLOMSKI RAD

Zagreb, rujan 2016.

Rad je ostvaren na Zavodu za mobilnu protetiku

Stomatološkog fakulteta Sveučilišta u Zagrebu

Voditelj rada: doc.dr.sc. Sanja Peršić

Zavod za mobilnu protetiku

Lektor hrvatskog jezika: Višnja Novosel, prof. hrvatskog jezika i književnosti; adresa:
G. Viteza 26, 10432 Bregana; mobitel: 099/2474577

Lektor engleskog jezika: Mario Mujčinović, prof. fizike, sudski tumač za engleski
jezik; adresa: Kneza Ljudevita Posavskog 36, 10000 Zagreb; mobitel: 091/4830224

Rad sadržava: 39 stranica

1 tablica

8 slika

1 CD

Zahvaljujem svojoj mentorici doc.dr.sc. Sanji Peršić na strpljenju i pomoći tijekom izrade ovog rada.

Sadržaj

1. Uvod.....	1
2. Prevalencija i etiopatogeneza	2
3. Štetno djelovanje bruksizma na stomatognatni sustav	3
3.1. Trošenje zuba.....	4
4. Dijagnoza.....	5
5. Prevencija bruksizma.....	7
6. Terapija bruksizma	8
7. Protetska terapija bruksizma	11
7.1. Predprotetska priprema pacijenta	12
7.2. Evaluacija gubitka vertikalne dimenzije okluzije	13
7.3. Povećanje vertikalne dimenzije.....	17
7.4. Terapija bruksizma fiksnim protetskim radom	19
7.5. Terapija bruksizma mobilnim protetskim radom.....	23
7.6. Terapija bruksizma implanto-protetskim radom.....	25
8. Neuspjehi protetske terapije kod bruksizma	26
9. Rasprava	28
10. Zaključak	30
11. Sažetak.....	31
12. Summary.....	32

13. Literatura.....	33
14. Životopis.....	39

Popis skraćenica i akronima:

RMMA – ritmička aktivacija mastikatornih mišića (*rhythmic masticatory muscle activity*)

TMP - temporomandibularni poremećaji

VDO - vertikalna dimenzija okluzije

EMG - elektomiografija

EEG - elektroencefalografija

SŽS - središnji živčani sustav

CR - centrična relacija

1. Uvod

Bruksizam je nesvjesna oralna parafunkcijska aktivnost škr gutanja, odnosno stiskanja i škripanja zubi. Američka akademija za spavanje (American Academy of Sleep Medicine) definira bruksizam kao stereotipni motorno-oralni poremećaj tijekom spavanja i vrlo ga je teško kontrolirati, dok Američka akademija orofacijalne boli (American Academy of Orofacial Pain) proširuje definiciju i tvrdi da se iste parafunkcijske aktivnosti zbivaju i u budnom stanju. Mnogi smatraju da noćni i dnevni bruksizam imaju različitu etiopatogenezu (1).

2. Prevalencija i etiopatogeneza

Postoje razna mišljenja o uzrocima bruksizma. Smatra se da bruksizam može biti povezan sa stresom, potisnutom agresijom, emocionalnom napetošću, ljutnjom, strahom i frustracijom (2). Nekad se smatralo da su okluzijske interference i morfološki ili skeletni faktori važni uzročnici bruksizma, ali novija istraživanja ukazuju da za tu pretpostavku nema dovoljno dokaza utemeljenih na znanstvenim činjenicama te se smatra da čak i ukoliko okluzija uzrokuje bruksizam, tada je to u vrlo malom postotku (3).

Umjesto toga, fokus je prebačen na psihosocijalne, patofiziološke i genetske čimbenike. Faktori rizika uključuju pušenje, alkohol, kofein, stres, napetost, poremećaj spavanja poput apneje, kao i uzimanje nekih lijekova. Danas se općenito smatra da je etiologija bruksizma multikauzalna.

Bruksizam je vrlo čest, gotovo normalan nalaz u općoj populaciji. Različiti autori navode različite postotke prevalencije bruksizma u populaciji, čak u rasponu od 6 do 90%, ali najčešće je prisutan u nešto više od 10% populacije. Najčešće se javlja tijekom drugog i trećeg desetljeća života (4).

Za razliku od dnevnog bruksizma, koji nakon što se pacijenta upozori da postoji mogućnost da tijekom dana stišće zube, bude prepoznat i smanjen svjesnim nastojanjima, noćni bruksizam je teško kontrolirati. Novi koncepti pokazuju da je noćni bruksizam poremećaj pokreta tijekom spavanja koji se javlja tijekom učestalih kratkotrajnih nadražaja koji je praćen velikim i brzim promjenama pulsa, brzine disanja, krvnog tlaka i izrazitom aktivnošću perifernog simpatičkog autonomnog sustava s ritmičkom aktivacijom mastikatornih mišića (RMMA *rhythmic masticatory*

muscle activity). Kod pojedinaca s bruksizmom RMMA se pojavljuje do 12 puta tijekom jednog sata spavanja, za razliku od uobičajenih 1 RMMA kod pojedinaca bez bruksizma (5).

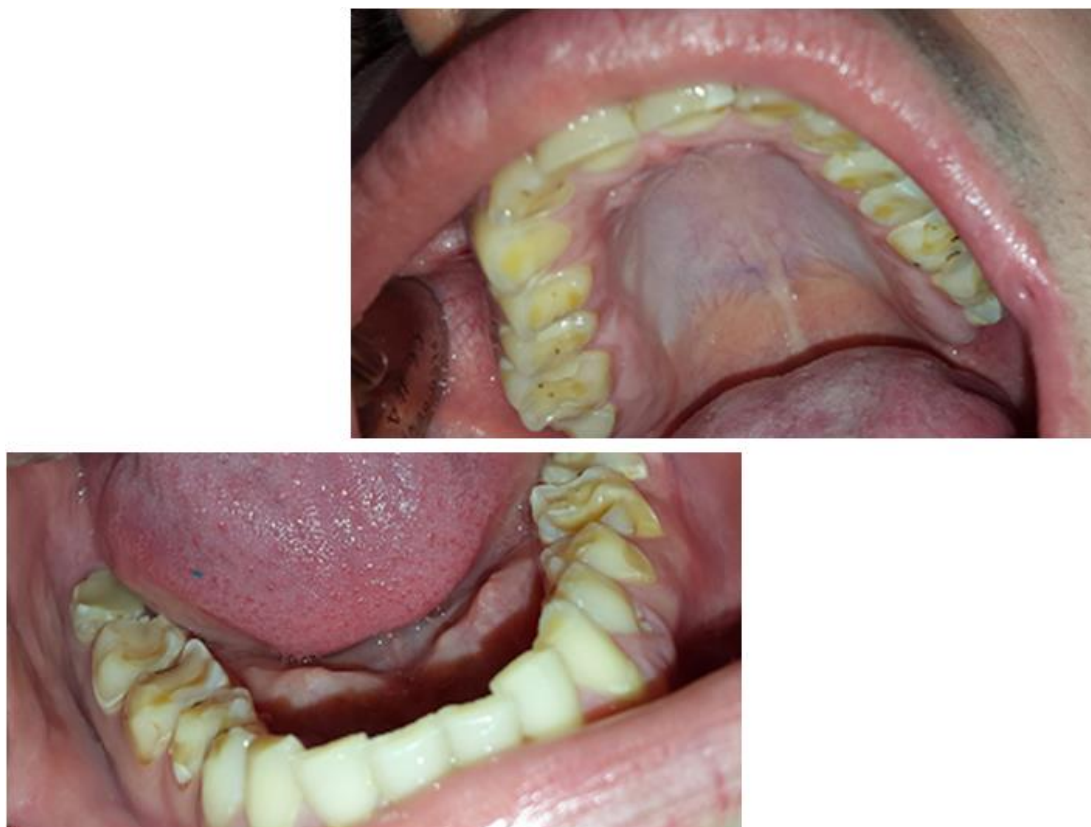3. Štetno djelovanje bruksizma na stomatognatni sustav

Sile koje razvijaju žvačni mišići tijekom noćnih parafunkcija mnogo su veće od normalnih sila koje se razvijaju u toku žvakanja, a trajanje kontakta između zuba traje znatno duže. Posljedice bruksizma vidljive su u čitavom mastikatornom sustavu: nastaje prekomjerno trošenje zuba (abrazija), cervikalni defekti (abfrakcije), zubobolje, mobilnost zuba, znakovi i simptomi temporomandibularnih poremećaja (TMP), bolovi u žvačnim mišićima, razni problemi sa zubnim ispunama, lom zuba, smanjenje vertikalne dimenzije okluzije (VDO), zadebljanje koštanog tkiva ili resorpcija kosti, glavobolje. Početno oštećenje viđa se na strukturi s najnižom strukturnom tolerancijom te upravo stoga područje oštećenja varira od pojedinca do pojedinca. Na strukturnu toleranciju utječu čimbenici kao što su anatomske oblike, prethodna trauma i lokalno stanje tkiva. Moguća mjesta oštećenja su mišići, čeljusni zglobovi, potporne strukture zuba i sami zubi. Ukoliko su najslabije strukture u sustavu mišići, najčešće će prvo nastati osjetljivost mišića i bol tijekom kretanja donje čeljusti. Ako su pak, najslabije strukture čeljusni zglobovi pojavit će se njihova osjetljivost i bol. Ponekad mišići i zglobovi toleriraju takve promjene, ali zbog povećane mišićne aktivnosti (npr. bruksizma), najslabija karika postaju potporne strukture zuba ili sami zubi. Zubi onda pokazuju određeni stupanj pomičnosti i trošenja (6). Ako je u ustima

prisutan i protetski rad, bruksizam predstavlja veliku opasnost za dugovječnost tog rada.

3.1. Trošenje zuba

Trošenje zuba je najčešći klinički znak bruksizma. Očituje se preko sjajnih ravnih područja, tzv. brusnih faseta do uznapredovalog gubitka tvrdog zubnog tkiva gdje je kruna zuba istrošena sve do zubnog vrata. Iako je kod bruksizma abrazija najčešći i najuočljiviji mehanizam gubitka tvrdog zubnog tkiva, treba uzeti u obzir da se najčešće radi o kombiniranom gubitku. Pažljivim pregledom može se procijeniti koji mehanizam je dominantan. Na slici 1. prikazana je abrazija.



Slika 1. Abrazija (preuzeto ljubaznošću doc. Peršić)

Izravnjanje kvržica ili incizalnih bridova i brusne fasete ukazuju na abraziju ili atriciju. Atricija je normalna fiziološka pojava, pa je nekada kod starijih osoba teško procijeniti radi li se o abraziji ili atriciji. Tijekom atricije, odnosno fiziološkog trošenja tvrdog zubnog tkiva, postoje mehanizmi koji kompenziraju izguljeno zubno tkivo. To su dento-alveolarna kompenzacija i mezijalizacija zuba (7). Mezijalizacijom zuba kompenzira se aproksimalna atricija i omogućava stalni aproksimalni kontakt zuba. Dento-alveolarna kompenzacija je elongacija alveolarnog nastavka remodelacijom kosti i ekstruzijom zuba kojom se kompenzira smanjena visina zuba i time vertikalna relacija. Dento-alveolarna kompenzacija pokazala se kao bitan parametar u protetskoj terapiji.

Abfrakcija je trošenje tvrdog zubnog tkiva uslijed savijanja zuba uzrokovanog okluzalnim opterećenjem (neispravne restauracije, nefunkcionalni kontakti, ekstrahirani susjedni zubi) i parafuncijama. Lezije su cervikalno, klinaste su, s oštrim prijelaznim linijama. Moguće su i okluzalne abfrakcije koje se očituju kao okrugle invaginacije (7).

4. Dijagnoza

Dijagnoza bruksizma se postavlja na osnovi detaljnog razgovora s pacijentom (anamneza). Anamnezom se prikupljaju podatci vezani za prisustvo štetnih navika, način ishrane, konzumiranje kave i alkohola, kao i oni podatci vezani za prisustvo simptoma poput: bola i grča mišića, glavobolje i osjetljivosti zuba. Nekada se razgovor obavlja i s partnerima bruksista ili njihovim najbližima, s obzirom da 10-15%

pacijenta nije svjesno navike bruksizma. Stomatolog obavlja klinički pregled, uočava prisustvo abrazivnih faseti, preranih kontakata između zuba ili promjena na potpornom aparatu zuba. Pristupa se pregledu čeljusnih zglobova i analizi funkcije mišića tj. donje čeljusti. Može se primijeniti i elektromiografija (EMG) koja mjeri razinu električne aktivnosti mišića. U postavljanje dijagnoze se mogu uključiti i liječnici drugih specijalnosti, pa neurolog ili neuropsihijatar mogu vršiti i elektroencefalografsko (EEG) ispitivanje funkcija središnjeg živčanog sustava (SŽS) tijekom spavanja. Može se izvršiti i psihodijagnostika ličnosti u svrhu otkrivanja sklonosti emocionalnom stresu kao i brojne laboratorijske analize. Poznato je da povećana razina anksioznosti i emocionalnog stresa utječe na povećanje razine tzv. „stresnih hormona“ u krvi, slini i urinu. Zbog toga se može mjeriti razina izlučenog hormona kortizola u slini osoba s bruksizmom.

Rana dijagnoza bruksizma ima veliki značaj jer je trošenje zuba zaustavljeno u ranoj fazi, kada je trošenje prisutno samo u caklini i na prednjim zubima. Nepravovremena prevencija daljnjeg trošenja zuba stabilizacijskom udlagom može dovesti do uznapredovalog gubitka tvrdog zubnog tkiva što višestruko komplicira protetsku terapiju. Najčešće dolazi do gubitka vertikalne dimenzije okluzije (VDO) i velikih estetskih i funkcijskih problema koji vrlo često zahtijevaju multidisciplinarni pristup (8). Međutim, dijagnozu bruksizma nije lako postaviti.

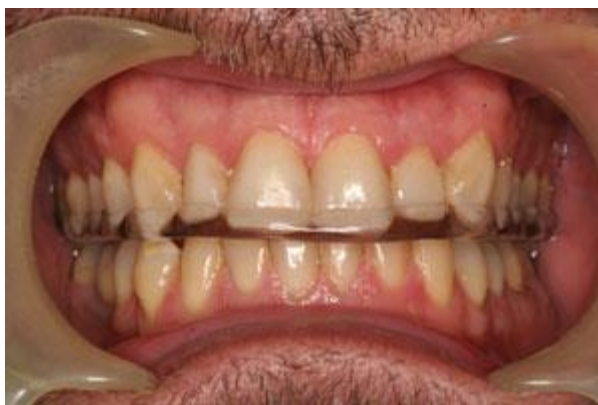Prema Američkoj akademiji za spavanje minimalni kriterij za dijagnozu je potvrda pacijenta ili partnera o zvukovima frikcije tijekom noći i intraoralni nalaz trošenja zubi (4).

To je dovoljno za klinički rad, međutim treba biti svjestan da je to samo moguća ili vjerojatna dijagnoza, a definitivnu dijagnozu je moguće postaviti samo uz pomoć polisomnografije (9).

Prisutnost trošenja zuba nije pokazatelj da pacijent i u danom vremenu bruksira jer se trošenje zuba moglo dogoditi unatrag niz godina. Stoga, povijest simptoma i nalazi pregleda trebaju biti kombinirani da bi se evaluirao postojeći stupanj bruksizma (6). Znakovi koji mogu pomoći o procijeni trenutačne aktivnosti bruksizma su impresije zuba na jeziku i obrazna morsikacija (7).

5. Prevencija bruksizma

Prevencija pripada pasivnom obliku tretmana kojem je cilj prevencija daljnjeg trošenja zubnog tkiva. Prva i najbitnija preventivna mjera je stabilizacijska udlaga. Stabilizacijskom udlagom sile se ravnopravno raspoređuju na sve zube, izrađuje se u centričnoj relaciji (CR), sa očajnikom vođenom okluzijom u laterotruziji i prednjim vođenjem u protruziji. Na slici 2. primjer je jedne takve udlage.



Slika 2.: Michigan udlaga. Preuzeto: (10)

U preventivne metode pacijentu se predlaže redovita fluoridacija, izbjegavanje pića koja mogu djelovati erozivno (gazirana pića, citrusi), pravilno četkanje zuba četkicama sa mekim vlaknima i korištenje zubnih pasta sa što manje abrazivnih čestica. Na tržištu se mogu naći i električne četkice koje se zaustavljaju kada se primjeni prevelika sila pri četkanju. Ukoliko postoji sumnja da postoji neka sustavna bolest (gastroezofagealna refluksna bolest ili sl.) uputno je pacijenta upozoriti i savjetovati konzultacije kod specijalista za to područje.

Redoviti pregledi mogu pomoći kod procjene da li je gubitak progresivan ili je preventivnim mjerama zaustavljen.

6. Terapija bruksizma

Trenutačno ne postoji niti jedna poznata metoda liječenja koja bi trajno uklonila bruksizam, ali postoje strategije kako smanjiti njegove štetne posljedice. Terapija bruksizma je uglavnom simptomatska i svodi se na terapiju mentalnog stresa kao i na liječenje posljedica bruksizma na komponente orofacijalnog sustava.

Dnevni bruksizam može se smanjiti vježbama relaksacije, biofeedback metodama, smanjenjem stresa, podizanjem svijesti o tome, a za pacijente s noćnim bruksizmom preporučuje se nošenje Michigan udlage, premda okluzijske udlage samo štite od štetnih učinaka, a ne liječe pacijente od bruksizma. Cilj terapije udlagama je smanjenje abrazije i zaštita zubnih tkiva, preveniranje opterećenja i mobilnosti zuba te smanjenja bola u mišićima. Međutim, razna istraživanja pokazala su da pacijenti

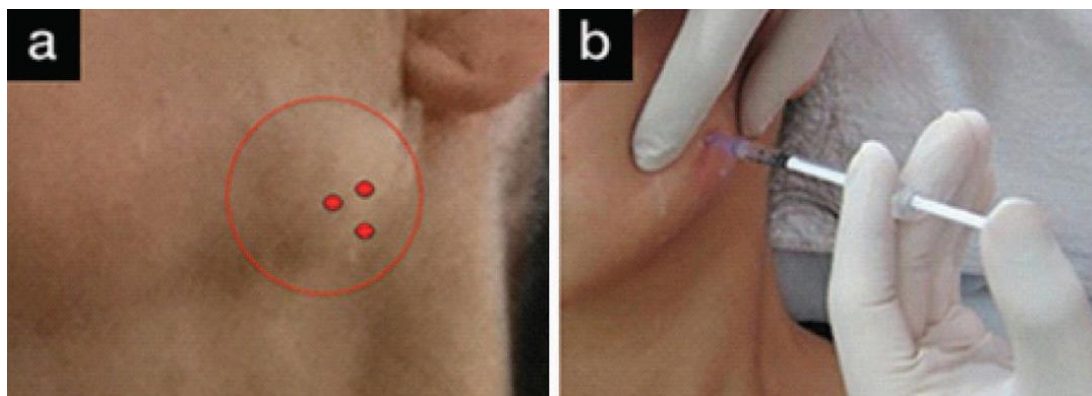
udlage ne nose redovito i stalno, stoga je obavezno ukazati pacijentu na dobrobiti nošenja noćne udlage, na potrebu smanjenja stresa, čak i mogućnost upotrebe farmakoterapije ili botulinum toksina.

Selektivno ubrušavanje ireverzibilna je metoda indicirana samo kada postoje interferencijski kontakti između zuba pri kretanjama donje čeljusti. Selektivno ubrušavanje podrazumijeva postupak kojim se precizno mijenjaju okluzalne površine zubi u svrhu postizanja optimalnih okluzalnih kontakata. Pri tome se površina zuba selektivno ubrušava sve do postizanja određenog okluzijskog obrasca. Budući da je sam postupak selektivnog ubrušavanja ireverzibilan te uključuje trajni gubitak strukture zuba, potrebno je poznavati prave situacije u kojima je postupak indiciran. Prije konačnog ubrušavanja u ustima pacijenta, potrebno je provesti ubrušavanje na gipsanim modelima u artikulatoru kako bi se unaprijed odredili precizni okluzalni kontakti.

Fizioterapija predstavlja oralnu rehabilitaciju za smanjenje zamora mišića i otklanjanje simptoma bola. Može se provesti kao kinezioterapija – vježbe istezanja i relaksacije mišića koje je preporučio stomatolog; krioterapija – aplikacijom hladnih obloga, spreja ili kriomasazom u facijalnoj regiji čime se postiže dubinska prokrvljenost tkiva; termoterapija – kao glavni mehanizam koristi toplinu, a temelji se na pretpostavci da toplina povećava cirkulaciju na području na kojem se primjenjuje; terapija ultrazvukom – povećava protok krvi u dubljim tkivima i omogućuje razdvajanje kolagenih vlakana te na taj način povećava fleksibilnost vezivnih tkiva; zatim akupunturoum te drugim načinima.

Medikamentozna terapija primjenjuje se kada su svi postojeći terapijski modaliteti iscrpljeni. Najčešće se prepisuju dvije grupe lijekova: benzodiazepini i triciklični antidepresivi u suglasnosti s neuropsihijatrom. Neki znakovi pokazuju da vrlo niska doza tricikličkog antidepresiva prije spavanja (npr. 10 – 20 mg antitriptilina na noć) može promijeniti ciklus spavanja i smanjiti aktivnost bruksizma. Premda ta metoda liječenja nije potpuno dokumentirana, čini se da smanjuje ranojutarnju mišićnu bol kod nekih pacijenata (6).

Botox je relativno nov način terapije bruksizma. Botulinum toksin A inhibira egzocitozu acetilkolina na neuromišićnoj spojnici i na taj način smanjuje mišićnu aktivnost. Primjenjuje se 2 – 4 jedinice botulinuma u područje masetera i/ili temporalisa s djelovanjem do 6 mjeseci. Međutim, ovaj način terapije još uvijek nije znanstveno dokazan longitudinalnim istraživanjima. Na slici 3. prikazana je aplikacija botoxa.



Slika 3. (a) mjesto injektiranja botulinuma u područje masetera; (b) injektiranje.

Preuzeto: (11)

7. Protetska terapija bruksizma

Protetska terapija podrazumijeva presvlačenje krunica prirodnih zuba protetskim nadoknadama, metalkeramičkim ili samo keramičkim krunama i izradu mobilnih proteza s metalnim skeletom.

Nekad se vjerovalo da protetski rad povećanjem VDO i incizalnog vertikalnog prijekolopa može spriječiti bruksizam, ali su to znanstvena istraživanja opovrgla.

Također, vjerovalo se da smanjena vertikalna dimenzija može uzrokovati neki oblik TMP-a, međutim to još nije u potpunosti sigurno i nije utvrđeno da je trošenje zuba jače povezano sa simptomima TMP-a (6).

Nema dokaza da protetska terapija, ili bilo koji druga terapija, uklanja bruksizam. Jednako tako nema dokaza da protetska terapija može uzrokovati bruksizam.

Udlage su najpreporučljivije za prevenciju gubitka tvrdog zubnog tkiva i protetskog nadomjestka unatoč tome što nema čvrstih dokaza.

U uznapredovalom slučaju gubitka tvrdog zubnog tkiva odluka o terapiji trebala bi biti određena na osnovu pacijentovih potreba, uznapredovalosti gubitka i riziku od daljnjeg gubitka uzevši u obzir starost pacijenta (12).

Protetska terapija je stoga indicirana na pacijentovim željama, odnosno estetskim i funkcijskim kriterijima, a pri izboru terapije bitan aspekt je obrazloženje stanja pacijentu i mogućnosti terapije sa svim prednostima i nedostacima te mogućim komplikacijama.

7.1. Predprotetska priprema pacijenta

Prije protetske terapije nužno je provesti predprotetsku pripremu. Kod bruksizma ima nekih specifičnosti koje treba uzeti u obzir.

Reakcija pulpe na abraziju je odlaganje sekundarnog dentina, stoga je testiranje pulpe na stimuluse, odnosno procjene vitalnosti pulpe, potrebno provesti sporo i pažljivo, koristeći različite stimuluse. Često zub s vitalnom pulpom ni na koji način ne reagira na jednu vrstu stimulusa (npr. hladnoću), ali reagira na druge stimuluse (npr. električne). Rezultate ovih ispitivanja treba uskladiti s drugim testovima i nalazima, te s rengenogramima. Ovisno o ravnoteži između destruktivnog i protektivnog čimbenika, mogu se javiti različite patološke promjene pulpne komorice, od starosnih promjena zubne pulpe s očuvanim vitalitetom, hipersenzibilnih zubi s reverzibilnim pulpitisom, do nekroze pulpe opstrukcijom cirkulacije na apikalnom otvoru (13).

Okluzijska trauma, odnosno bruksizam, ne može dovesti do razaranja parodontnih struktura. Pomičnost zuba koja se javlja je fiziološka prilagodba periodontalnog ligamenta i okolne alveolarne kosti na traumatske sile, tj. promijenjene funkcionalne zahtjeve. Međutim, kod zuba s već prisutnom parodontnom bolešću, bruksizam može djelovati kao kofaktor te pojačati opseg i jačinu bolesti (14). Sondiranjem se utvrđuje postoji li parodontitis te ukoliko postoji, nužna je parodontna terapija neovisno o liječenju bruksizma.

Kod pacijenata s bruksizmom povećana je incidencija torusa mandibularisa, stoga je, ukoliko se planira djelomična ili potpuna proteza, moguća potreba za predprotetskom kirurgijom.

Kod anguliranih zuba preporuča se ortodontska terapija, budući da je aksijalno vođenje sile uzduž zuba povoljnije te je bolja prognoza zuba.

7.2. Evaluacija gubitka vertikalne dimenzije okluzije

Često se podrazumijeva da se s trošenjem zuba gubi VDO, ali to ne mora nužno uvijek biti slučaj. Kompenzacijski mehanizmi kao što su erupcija zuba, odnosno dento-alveolarna kompenzacija mogu nadomjestiti gubitak tvrdog zubnog tkiva i kompenzirati smanjenje vertikalne dimenzije ukoliko je gubitak polagan. Komplikacije povećanja vertikalne dimenzije su brojne, između ostalog pojava simptoma TMP-a ili fraktura nadomjestaka, zbog čega je vrlo bitan korak u analizi okluzije provjera VDO.

Postoje brojne metode kako procijeniti postojeću VDO i odlučiti je li povećanje VDO potrebno i nužno. Nažalost, sve metode imaju svoje nedostatke i nije procijenjeno koja je najtočnija, stoga je preporučljivo kombinirati više metoda. Neke od metoda prikazane su u Tablici 1.

Tablica 1. Metode evaluacije gubitka VDO. Preuzeto: (15)

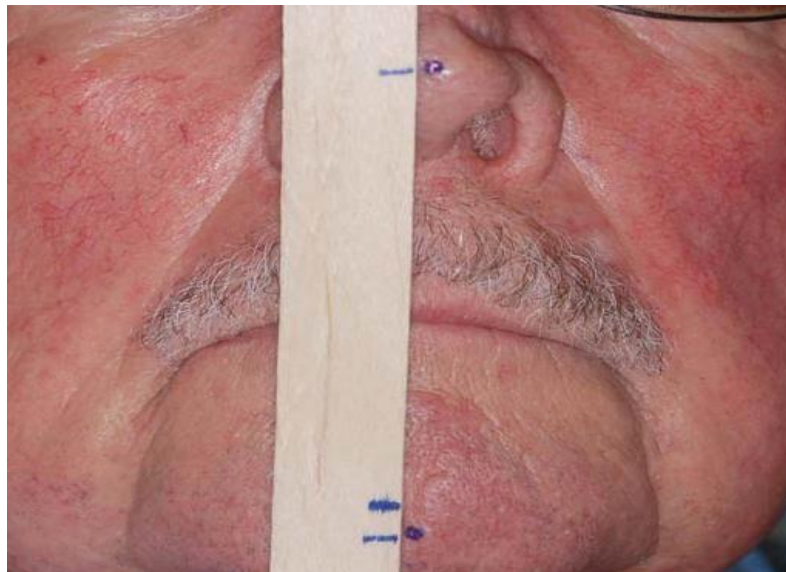Tehnika	Opis	Prednosti	Nedostatci
Dokumentacija prije zahvata	-stari dijagnostički modeli -stare fotografije	-procjenjuje gubitak visine kliničke krune	-stari modeli su rijetko dostupni prije terapije
Mjere visine sjekutića	-udaljenost gingivalnog ruba maksilarnih i mandibularnih sjekutića kada su u okluziji -udaljenost manja od 18 mm ukazuje na gubitak VDO	-procjenjuje gubitak visine kliničke krune -klinički izvedivo mjerenje -estetski relevantno -procjenjuje opsežnost gubitka zubne strukture	-ne prikazuje stvarni gubitak VDO -ovisi o originalnom odnosu prednjih zuba
Govorni test	-glas „s“ prikazuje najmanju govornu udaljenost -glas „f“ incizalne bridove gornjih inciziva prema donjoj usni -glas „m“ mandibula u položaju mirovanja	-ponovljivo -klinički izvedivo -pokazuje adaptaciju nakon gubitka zubne strukture	-različiti rezultati za pacijente s okluzijom klase II i III -ne pokazuje stvarni gubitak vertikalne dimenzije -korisniji za potpune proteze
Položaj mirovanja	-mandibula u položaju mirovanja	-klinički izvedivo -prikazuje lice u opuštenom stanju	-tenzija mišića rezultira netočnim mjerama
Procjena izgleda lica	-evaluacija facijalnog tkiva i muskulature u mirovanju	-klinički izvedivo -prikazuje lice u opuštenom stanju	-subjektivna evaluacija estetike lica
Radiografska evaluacija	-kefalometrijske mjere međučeljusnih odnosa	-ponovljivo i precizno -jasan interincizalni odnos	-obvezni kontrolirani uvjeti -dodatna oprema i zračenje
Neuromuskularna evaluacija	-EMG praćenje položaja mirovanja	-korisno metoda za kliničku i znanstvenu procjenu vertikalne dimenzije	-uređaj rijetko dostupan u kliničkoj praksi -potrebna visoka stručnost -obavezni strogo kontrolirani uvjeti

Prilikom pregleda pacijenata potrebno je uzeti više faktora u obzir:

1. Povijest trošenja: postupno trošenje tvrdih zubnih tkiva smatra se fiziološkim, pa pri pregledu treba voditi računa o starosti pacijenta. Dento-alveolarna kompenzacija najčešće kompenzira gubitak VDO. Također, povremeni nastupi bruksizma nisu povezani sa smanjenjem VDO.

2. Govorni test: preporuča se određivanje i provjera VDO pomoću najmanjeg govornog razmaka (16), tzv. minimalni prostor fonetske okluzije. Izgovaranjem suglasnika „s“ incizalni bridovi mandibularnih sjekutića nalaze se oko 1 mm inferiorno i lingvalno od incizalnih bridova maksilarnih sjekutića. Razmak puno veći od toga indicira gubitak vertikalne dimenzije okluzije (17).

3. Slobodni interokluzijski prostor: mjerenje razlike VDO i vertikalne dimenzije položaja mirovanja može pomoći u utvrđivanju gubitka vertikalne dimenzije. U osoba s normalnom okluzijom iznosi 2 – 6 mm (16). Pacijent koji ima slobodni interokluzijski prostor 6 mm vjerojatno može lakše tolerirati povećanje vertikalne dimenzije nego pacijent sa slobodnim interokluzijskim prostorom od 2 mm. Općenito, ukoliko je slobodni interokluzijski prostor veći od 2 mm, VDO se može podignuti (15). Na slici 4. prikazano je mjerenje slobodnog interokluzijskog prostora.

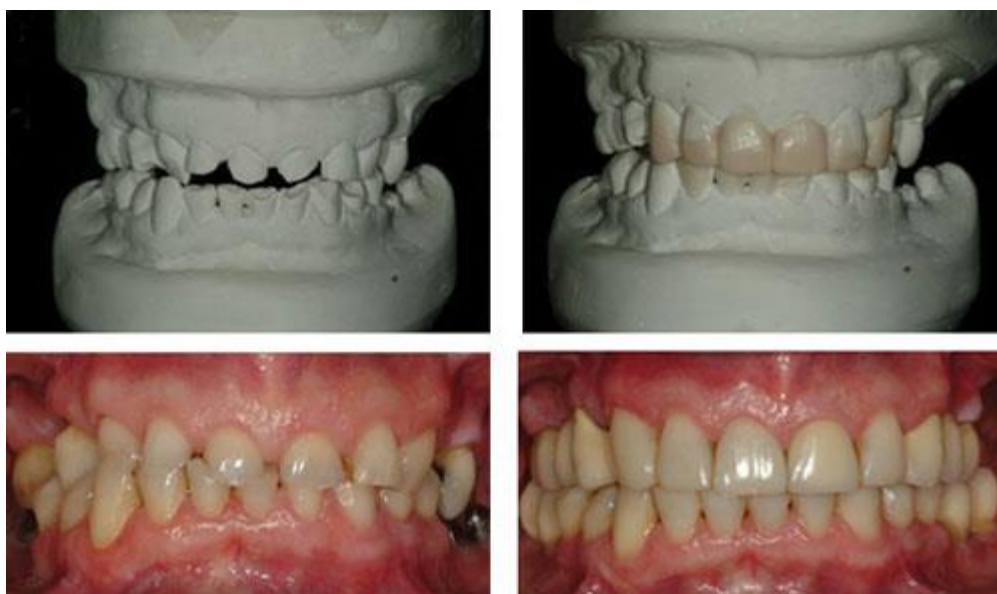

Slika 4.: Razlika vertikalne dimenzije okluzije i vertikalne dimenzije položaja mirovanja. Preuzeto: (18)

4. Estetski kriteriji: pažljivim promatranjem tkiva i muskulature donje trećine lica može se pretpostaviti smanjenje VDO. Međutim, treba uzeti u obzir da nema čvrstih dokaza da se s fiksnim radovima estetika lica bitnije popravlja, za razliku od totalnih i djelomičnih proteza gdje se akrilatnim bazama daje oslonac za usnice i obraz te se na taj način može više utjecati na estetiku. Ono što se može popraviti je vidljivost maksilarnih sjekutića.

Protetska rehabilitacija kod osoba s bruksizmom zahtjeva detaljnu analizu međučeljusnih odnosa, odnosno vertikalne analize okluzije u artikulatoru. Studijski modeli trebaju biti pravilno montirani u polu-prilagodljivi artikulator pomoću obraznog luka i registrata centrične relacije. Naime, dijagnostički modeli su uvijek montirani u položaju CR, tako da se u artikulatoru može ispitati puni opseg manibularnih kretnji (6). Dijagnostičko navoštavanje može pomoći u analizi

postojećeg stanja i vertikalne dimenzije koja bi bila prihvatljiva. Na slici 5. prikazan je postupak.



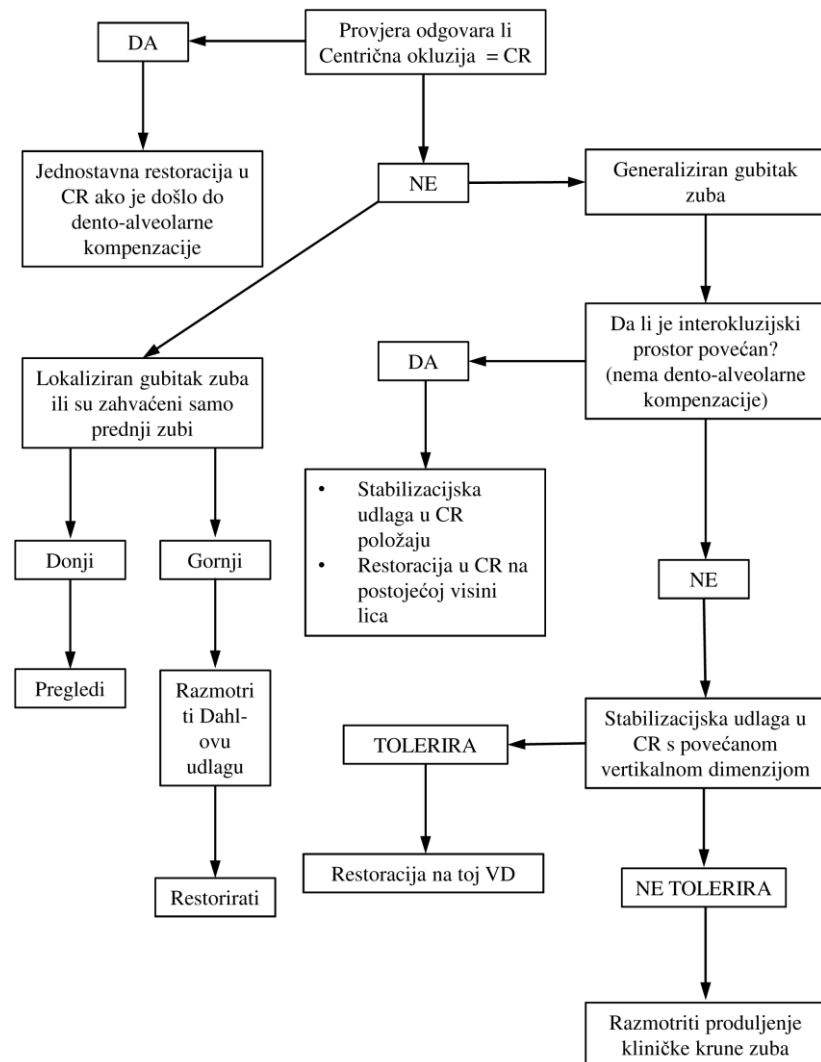
Slika 5.: Gore lijevo: studijski modeli montirani u artikulator u CR; gore desno: dijagnostičko navoštavanje; dolje lijevo: stanje u usnoj šupljini u maksimalnoj interkuspidaciji; dolje desno: informacije s dijagnostičkog navoštavanja prenesene na zube restorativnim materijalom. Preuzeto: (10)

7.3. Povećanje vertikalne dimenzije

Povećanju VDO treba pristupiti s oprezom. U suvremenoj stomatologiji poželjni su konzervativni i minimalni postupci. Budući da povećanje VDO najčešće uključuje zahvate na više zuba u najmanje jednoj čeljusti, treba ju razmatrati jedino gdje je indicirana opsežna protetska rehabilitacija. U recentnoj literaturi pokazano je da je podizanje VDO sigurno, i iako se simptomi mogu pojaviti, oni su prolaznog karaktera (bolovi u temporomandibularnom zglobu i mišićima). Na slici 6. je prikazana shema koja može pomoći u planu terapije.

Prije povišenja vertikalne dimenzije potrebno ju je privremeno povećati vertikalnu dimenziju kako bi se utvrdilo mogu li tkiva mastikatornog sustava tolerirati nastalu promjenu. Najčešće se radi stabilizacijska udlaga koja se nosi od 6 do 8 tjedana. Pokazalo se u nekim slučajevima, da je kod pacijenata koji nemaju TMP, podizanje vertikalne dimenzije bolje provesti privremenim nadomjescima (15). Postoje novi hibridni materijali koji kombiniraju pozitivna svojstva keramike i polimera te se predlažu kao dugoročni privremeni nadomjesci, a pokazali su superiorna svojstva s obzirom na abraziju i obojenja (19).

Općenito, VDO se treba podizati minimalno, s maksimumom od 5 mm što je dovoljno za restorativni materijal na stražnjim zubima i poboljšanje estetike prednjih zuba. Više od toga je rijetko indicirano (15).



Slika 6. Smjernice protetske terapije gubitka tvrdog zubnog tkiva. Preuzeto: (7)

7.4. Terapija bruksizma fiksnim protetskim radom

Pri bruksizmu su prisutne velike sile opterećenja i nefiziološki smjer pa je potreban veliki oprez pri dizajniranju fiksnog protetskog nadomjestka kako bi se mehanički neuspjesi sveli na minimum (12). Fiksno-protetski pacijenti brukseri predstavljaju veliki rizik. Količina preostale zubne strukture utječe na mogućnost

restauracije i prognozu terapije. Trošenjem zuba preostala kruna može biti nedostatna za retenciju i rezistenciju budućeg nadomjestka. Gingivo-okluzalna visina determinira visinu preparacije zuba i pokazalo se da ona mora biti minimalno 4 mm za adhezijsko cementiranje kako bi se postigli uvjeti retencije i stabilizacije. Ukoliko je klinička kruna manja od 3 mm mogu se razmotriti zahvati produljenja kliničke krune ili kombinirati podizanje VDO s produljenjem kliničke krune (15). Preporučuje se da se retencijska površina radije poveća brušenjem žljebova, utora, paralelnih zidova, ili primjenom parapulpnih kolčića.

Kod ekstremno potrošene krune indicirana je elektivna endodontska terapija ili devitalizacija zuba kako bi se nadogradnjom omogućila retencija budućeg nadomjestka.

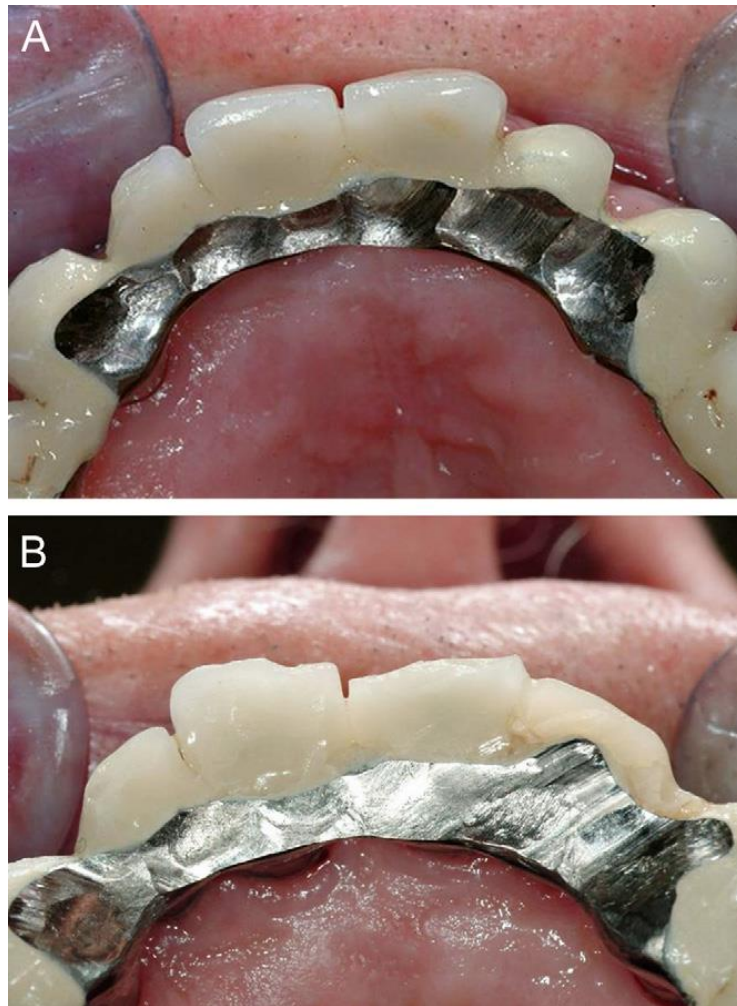
Što se tiče izbora materijala u znanstveno temeljenoj literaturi nema konsenzusa i materijal se više bira prema iskustvu i pravilnoj prosudbi nego prema znanstvenim preporukama (20). Međutim, razvojem materijala i tehnologija javljaju se nove tehnike za nadoknadu tvrdih zubnih tkiva kao što su endokrunice, tzv. „table tops“ restoracije i ljuskice te indirektni i direktni ispuni. Iako nema istraživanja koja razmatraju takve nadomjestke kod pacijenata s bruksizmom, trebalo bi ih se uzeti u obzir jer omogućuju maksimalnu prezervaciju zubnog tkiva s obzirom da štede zubno tkivo.

Pri izboru materijala treba svakako analizirati anatgonističke zube i njihov stupanj atricije. Tako keramika nasuprot već abradiranim zubima zbog veće tvrdoće može biti uzročnikom povećane abrazije, dok most fasetiran nekeramičkim materijalima može biti potrošen u manje od godinu dana i dovesti do neželjenih estetskih posljedica (21-23). Nepochirana keramika je veliki rizik za trošenje

antagonista (23). Nekad se smatralo da je plemeniti metal najbolji antagonist prirodnim zubima. Danas na raspolaganju imamo i keramike manjeg stupnja abrazivnosti i nanokompozite za fasetiranje, koji su tvrđi od akrilatnih faseta.

U slučajevima velikih opterećenja treba uzeti u obzir, ne samo trošenje materijala i trošenje antagonista, nego i dovoljnu čvrstoću svih komponenata suprastrukture. Osim tehničkih neuspjeha i gubitka retencije, biološki neuspjesi su češći, kao primjerice karijes, marginalna degradacija i endodontski problemi (20). Teško je odrediti redoslijed ovih neuspjeha, međutim izgledno je da prvo dolazi do gubitka retencije, a potom nastupaju karijes i drugi biološki problemi (24).

Kao najsigurniji izbor u slučaju velikih opterećenja čine se metal i metal-keramički radovi (25), ali pojavljuju se novi materijali kao primjerice cirkonij-oksidna keramika čija svojstva su se pokazala obećavajuća u pogledu visoke lomne čvrstoće (26, 27). Također, razvijaju se tzv. hibridne keramike koje imaju manji modul elastičnosti naspram cirkonij-oksidne keramike i omogućuju određenu apsorpciju sile. Uslijed prevelikih sila može doći do loma obložne keramike. Manja oštećenja keramičkog materijala – *chipping* treba dobro polirati, a veće lomove gotovo je nemoguće popraviti. Lom obložne keramike donekle je moguće popraviti intraoralno posebnim setovima kompozitnih materijala nakon kondicioniranja površine osnovne konstrukcije silanom ili pjeskarenjem (28). Na slici 7. prikazani su višestruki lomovi keramike.



Slika 7. Gore: cementirani metal-keramički rad; dolje: lomovi keramike nakon 1 godine. Preuzeto: (12)

Zbog loma keramike u metal-keramičkim sustavima, kod jako izraženog bruksizma mnogi preferiraju zlato-akrilatni sustav (12). Kliničke studije o otpornosti materijala na abraziju pokazale su malu razliku u otpornosti između zlata i keramike, dok su kompoziti pokazali 3 do 4 puta slabiju otpornost (25).

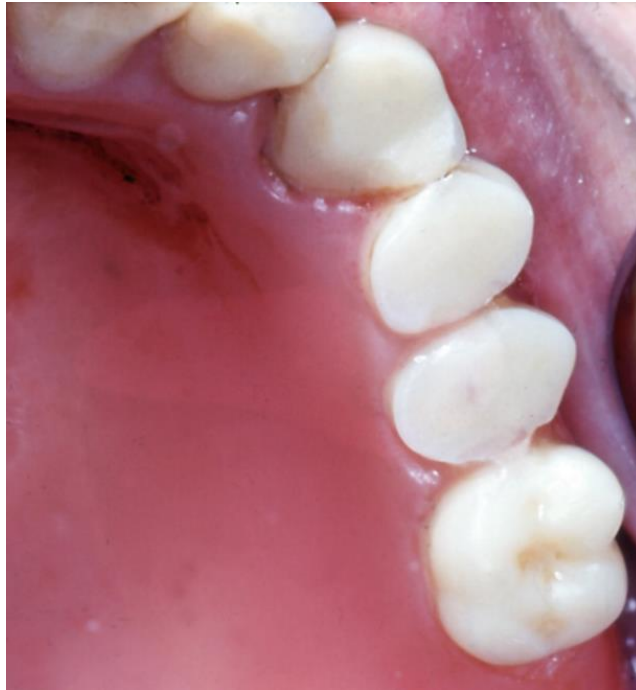Kod fiksno-protetske terapije bruksizma mnogi autori preporučuju izbjegavanje spajanje krunica u blok u svrhu povećanja retencije. Spajanje krunica kao kompenzacija za kratku kliničku krunu je kontraindicirano. Spajanjem krunica šanse

za odcementiranje nisu umanjene već su jednake kao u slučaju kratkog bataljka. Krunice u bloku ograničavaju fiziološku pomičnost zuba, veće su torzijske sile i u slučaju odcementiranja teže je prepoznati i sanirati problem (29). Pojedinačne krunice su poželjne kad god je to moguće. Okluzijske površine međučlanova mosta ili same krunice se također modeliraju što uže, kako bi se smanjilo djelovanje štetnih sila.

Nakon fiksno-protetske terapije smatra se obaveznim izrada protektivnog splinta, koji mora biti krut i imati plato za incizalno vođenje i za vođenje očnjakom, dakle potrebna je izrada tzv. *Michigan splinta*.

7.5. Terapija bruksizma mobilnim protetskim radom

Bruksizam negativno utječe i na mobilne radove. U slučajevima totalne proteze preporuča se izvaditi je iz usta noću, naročito zbog opasnosti od nastanka prekomjerne resorpcije rezidualnih grebena zbog prevelikih sila i parafunkcija noću. Također se preporučuju proteze ojačane metalnim skeletom. I na keramičkim i na akrilatnim zubima u protezama česte su abrazije i lomovi. Na slici 8. prikazana je abrazija na akrilatnim zubima.



Slika 8. Abradirani zubi gornje totalne proteze. Preuzeto: (12)

Kod djelomične bezubosti i skraćenih zubnih lukova kod osoba s bruksizmom postavlja se pitanje treba li raditi mobilnu protezu ili ostaviti skraćeni zubni niz, ali nema konkretne preporuke. Smatra se da zbog prevelikih sila djelomična proteza može (kao poluga) izazvati štetne posljedice na zubima nosačima, ali i da se mali broj potpornih zuba može oštetiti. Mnoga istraživanja pokazala su da prednji zubi i premolari mogu biti dovoljni za oralnu funkciju i zdravlje te da njihovo očuvanje treba biti krajnji cilj restorativne terapije (30). I kod pacijenata s djelomičnim protezama preporuča se nošenje udlage – proteze se skinu i nosi se noćna udlaga umjesto proteze (tzv. “noćna proteza“), koja se pokazala uspješnom (31). Potrebno je redovito provjeravati okluzijske kontakte i prilijevanje proteze na ležišta i prema potrebi ih podlagati.

7.6. Terapija bruksizma implanto-protetskim radom

U literaturi je moguće naići na kontroverzna mišljenja o provođenju implantološke terapije kod bruksizma. Iako neki tvrde da će prevelike sile nakon opterećenja uspješno oseointegriranih implantata rezultirati gubitkom oseointegracije uslijed vertikalnog gubitka kosti (32), to nije znanstveno utvrđeno. Mnoga istraživanja pokazala su da se frakturirani zubi uspješno nadomještavaju implantatima (33,34). Jedno istraživanje tijekom 3 godine praćenja nije utvrdilo gubitak oseointegracije, već samo tehničke komplikacije protetskih suprastruktura (35). Engel i suradnici tvrde da bruksizam nikad nije utjecao na marginalni gubitak kosti kod implantata, kao i Heitz-Mayfield i suradnici (36, 37). Parafunkcije, međutim, utječu na uspjeh (neuspjeh) implanto-protetske suprastrukture, tj. na uspjeh protetskog rada na implantatima. Stoga neki stomatolozi koriste metal ili mekši materijal na okluzijskoj površini protetskog rada na implantatu umjesto keramike. Iako je u povijesti bilo mišljenja da se okluzijska površina na implantatima treba modificirati ili čak staviti i izvan kontakta, suvremena literatura smatra da okluzijska morfologija na implantološkom radu treba izgledati kao okluzijska morfologija fiksnog rada (ako se izrađuju fiksni radovi na implantatima) ili se treba pridržavati okluzijskih principa za mobilne proteze (ako se izrađuju proteze na skidanje na implantatima). Svakako, poželjno je smanjiti veličinu kvržica i povećati centralne fisure (fossae) donjih zuba za kontakte s palatinalnim kvržicama gornjih zuba (lingvalizirana okluzija) kako bi se lateralne sile svele na minimum (38). Kod implantoloških pacijenata bez prirodnih zuba mora se voditi računa i o nešto slabijoj motornoj kontroli donje čeljusti zbog nedostatka receptora u parodontu (39). Kod implantološko-protetskih pacijenata, naročito kod onih s fiksnim suprastrukturama preporuča se nošenje noćne udlage (*Michigan splint*), kako

bi se sile optimalno rasporedile (40). Preporuča se i obojiti udlagu kako bi se pratilo gdje se distribuiraju najveće sile. Udlaga se može udubiti na mjestu implantata kako bi se on zaštitio od jakih kontakata. Ako je djelomična proteza u mandibuli, okluzijska površina udlage se oslobodi kontakta na mjestu implantata, tako da se okluzijska sila ne prenosi na implantat. Također se preporučaju i farmakoterapija i botox terapija kao dodatak nošenju udlage.

8. Neuspjesi protetske terapije kod bruksizma

Unatoč višestruke koristi stabilizacijskih udlaga istraživanja su pokazala da pacijenti udlage ne nose redovito i stalno (41). Stoga bruksizam predstavlja veliku opasnost za dugovječnost protetskog rada. Neuspjesi i problemi uzrokovani bruksizmom, a vezani uz protetski rad mogu biti tehnički i biološki. Tehnički neuspjesi su vezani uz materijal protetskog rada, a uključuju gubitak retencije i lom (lom retencijskog elementa, etečmena – matrice ili patrice, kvačice, lom proteze, čak i metalnog skeleta, kohezivni ili adhezivni lom keramike), intenzivno trošenje materijala, odcementiranje rada itd. Biološki neuspjesi vezani su uz zub nosač i tkiva stomatognatog sustava: lom zuba nosača, vertikalne frakture kod opskrbe metalnim nadogradnjama, gubitak vitalnosti zuba, progresija parodontitisa, bolovi tipični za TMP. Najčešće komplikacije kod implantoloških pacijenata bruksera vezanih uz same implantate su fraktura implantata, gubitak retencije vijka ili lom vijka kojim je suprastruktura pričvršćena u implantat. Ipak, najviše komplikacija odnosi se na sam rad na implantatima (suprastrukturu), npr. na lom keramike (42), a kod mobilnih

radova na ispadanje ili lom zubne proteze i gubitak retencije elementa koji veže protezu s implantatom (43).

9. Rasprava

Bruksizam se danas prepoznaje kao jedan od čestih poremećaja koji zahvaća stomatognatni sustav. U terapiji bruksizma neizostavna je stabilizacijska udlaga koja služi redistribuciji sila i rasterećenju temporomandibularnog zgloba te zaštiti preostalog zubnog tkiva od daljnjeg trošenja.

Kliničke manifestacije na tvrdim zubnim tkivima javljaju se od brusnih faseta do uznapredovale destrukcije tvrdog zubnog tkiva. Odluka o terapiji trebala bi biti na osnovi pacijentovih potreba, uznapredovalosti gubitka i riziku od daljnjeg gubitka (12). Terapija nadoknade izgubljenog tkiva ovisi o uznapredovalosti: od direktnih kompozitnih ispuna do potpune oralne rehabilitacije protetskim ili implanto-protetskim radovima.

Procjena gubitka vertikalne dimenzije okluzije može pomoći u procjeni gubitka tvrdog zubnog tkiva, iako postoje kompenzatorni mehanizmi koji kompenziraju gubitak i vertikalna dimenzija okluzije ne mora biti smanjena. Pri povećanju stoga treba paziti da ona bude minimalna, koliko je to potrebno za protetski nadomjestak ili estetske i funkcijske potrebe.

Prije konačnog rada potreban je period prilagodbe na novu vertikalnu dimenziju te ukoliko nema simptoma kao što su bolovi temporomandibularnog zgloba ili mišića, može se pristupiti izradi konačnog rada.

Budući da se tijekom brusksističkih aktivnosti pojavljuju sile puno veće nego tijekom funkcije, protetska terapija uključuje značajno veći rizik nastanka komplikacija. Stoga je nošenje stabilizacijske udlage i nakon protetske terapije nužno za dugovječnost rada.

U znanstvenoj literaturi nema jasnih preporuka koje materijale ili tehnike koristiti.

Međutim, postoje neke preporuke koje mogu pomoći u smanjenju komplikacija.

10. Zaključak

Bilo kakva protetska ili implantoprotetska rehabilitacija kod osoba s bruksizmom uključuje značajno veći rizik nastanka komplikacija u odnosu na osobe bez bruksizma. Uloga doktora dentalne medicine je rano prepoznavanje, preventivno djelovanje i restoracija izgubljenog zubnog tkiva te vraćanje estetike i funkcije stomatognatnog sustava. Zajedno s pacijentom potrebno je detaljno prodiskutirati moguće probleme i analizirati međučeljusne odnose u artikulatoru, navoštati izgled budućeg protetskog rada, napraviti probnu udlagu koja izgleda kao budući rad i tek nakon probnog nošenja pristupiti izradi konačnog rada. Obvezno je ukazati pacijentu na dobrobit nošenja noćne udlage, na potrebu smanjenja stresa, čak i uporabu farmakoterapije ili botulinum toksina.

11. Sažetak

Bruksizam je parafunkcijska aktivnost škr gutanja, odnosno stiskanja i škripanja zubima. Rana dijagnoza trošenja na tvrdim zubnim tkivima bitna je kako bi se isključili etiološki faktori i prevenirao daljnji gubitak. Protetska rehabilitacija uznapredovalog gubitka tvrdog zubnog tkiva je složen i dugotrajan zahvat koja zahtijeva multidisciplinarni pristup.

Bruksizam predstavlja veliku opasnost za dugovječnost protetskog nadomjestka. Neuspjesi i problemi uzrokovani bruksizmom vezani uz protetski rad mogu biti tehnički i biološki. Protetska ili implantoprotetska rehabilitacija uključuje detaljnu anamnezu i planiranje protetske terapije, artikuliranje modela i analizu međučeljusnih odnosa, navoštavanje budućeg rada, izradu privremenog rada i nakon perioda adaptacije, izradu konačnog rada. Za uspjeh protetske terapije nužno je nošenje stabilizacijske udlage i nakon predaje gotovog rada kako bi se smanjio štetan utjecaj nepovoljnih i jakih sila.

12. Summary

Bruxism and prosthodontic rehabilitation

Bruxism is a parafunctional activity of teeth grinding gnashing, clenching and grinding. Early diagnosis of tooth wear is essential to exclude etiologic factors and prevent further hard tissue loss. Prosthodontic rehabilitation of advanced hard tissue loss is highly complex and long lasting procedure that requires multidisciplinary approach. Bruxism is a major risk factor to the longevity of prosthodontic device. Failures and problems caused by bruxism associated with prosthodontic rehabilitation can be either technical or biological, or both complications. Both, conventional prosthodontic rehabilitation and implant- prosthodontic rehabilitation include detailed planning prior therapy, use the most convenient materials, analyze jaw relations in the articulator, wax-up how future fixed or removable denture would look like, and provide a patient with a test splint. Only after the pilot trial the final denture may be provided. We have to point out to the patient the benefit of wearing a nightsplint, need to relax and reduce stress, even the possibility to use pharmacotherapy or botulinum toxin in severe bruxism.

13. Literatura

1. Lobbezoo F, van der Zaag J, Naeije M. Bruxism: its multiple causes and its effects on dental implants. An updated review. *J Oral Rehabil* 2006;33:293-300.
2. Manfredini D. Emotional factors in the etiology of bruxism. In: Paesani D, ed. *Bruxism: theory and practice*. Quintessence Publishing; 2010. 87-98.
3. Manfredini D, Lobbezoo F. Role of psychosocial factors in the etiology of bruxism. *J Orofac Pain* 2009;23:153-166.
4. American Academy of Sleep Medicine. *International classification of sleep disorders, revised: Diagnostic and coding manual*. Chicago, Illinois: American Academy of Sleep Medicine, 2001.
5. Schames SE, Schames J, Schames M, Chagall-Gungur SS. Sleep bruxism, an autonomic self-regulating response by triggering the trigeminal cardiac reflex. *J Calif Dent Assoc*. 2012;40:670–671.
6. Okeson J.P. *Temporomandibularni poremećaji i okluzija*. Zagreb: Medicinska naklada; 2008.
7. Davies S.J., Gray R.J., Qualtrough A.J.E, Management of tooth surface loss. *Br Dent J*. 2002 Jan 12;192:11-23.
8. Mengatto C.M., Coelho-de-Souza F.H., de Souza Junior O.B. Sleep bruxism: challenges and restorative solutions. *Clin Cosmet Investig Dent*. 2016 22;8:71-77.

9. Lobbezoo F, Ahlberg J, Glaros AG, et al. Bruxism defined and graded: an international consensus. *J Oral Rehabil.* 2013;40:2–4.
10. B. Mehta, S. Banerji, B. J. Millar & J.-M. Suarez-Feito. Current concepts on the management of tooth wear: part 1. Assessment, treatment planning and strategies for the prevention and the passive management of tooth wear, *Br Dent J.* 212, 17 – 27.
11. Nayyar P, Kumar P, Nayyar PV, Singh A. BOTOX: Broadening the Horizon of Dentistry. *J Clin Diagn Res.* 2014;8:25-9.
12. Johansson A., Omar R, Carlsson GE., Bruxism and prosthetic treatment: a critical review. *J Prosthodont Res.* 2011 Jul;55:127-36.
13. Torabinejad M, Walton RE. Endodoncija – načela i praksa. Zagreb: Naklada Slap, 2009; 409-410.
14. Lindhe J. Klinička parodontologija i dentalna implantologija. 4th ed. Zagreb: Nakladni zavod Globus; 2004; 364.
15. J. Abduao, K. Lyons, Clinical considerations for increasing occlusal vertical dimension: a review. *Australian Dental Journal* 2012; 57: 2–10.
16. Kraljević K. Potpune proteze. Zagreb: Areagrafika, 2001.
17. Song M-Y, Park J-M, Park E-J. Full mouth rehabilitation of the patient with severely worn dentition: a case report. *The Journal of Advanced Prosthodontics.* 2010;2:106-110.

18. M.B. Patel, S. Bencharit, A Treatment Protocol for Restoring Occlusal Vertical Dimension Using an Overlay Removable Partial Denture as an Alternative to Extensive Fixed Restorations: A Clinical Report, *Open Dent J.* 2009; 3: 213–218.
19. F. Beuer, J. Schweiger, M. Kolpin i sur., Materijali za CAD/Cam na bazi polimera – iduća generacija estetskih materijala. *Die Quintessence* 2015;66:1159-1166.
20. Yip KH, Smales RJ, Kaidonis JA. Differential wear of teeth and restorative materials: clinical implications. *Int J Prosthodont* 2004;17:350-6.
21. Ekfeldt A., Oilo G. Wear of prosthodontic materials-an in vivo study. *J Oral Rehabil.* 1990;17:117-29.
22. Ekfeldt A, Fransson B, Söderlund B, Oilo G. Wear resistance of some prosthodontic materials in vivo. *Acta Odontol Scand.* 1993;51:99-107.
23. Mehulić K, Svetličić V, Segota S, Vojvodić D, Kovacić I, Katanec D, Petricević N, Glavina D, Celebić A. A study of the surface topography and roughness of glazed and unglazed feldspathic ceramics. *Coll Antropol.* 2010;34 Suppl 1:235-8.
24. Karlsson S. Failures and length of service in fixed prosthodontics after long-term function. A longitudinal clinical study. *Swed Dent J.* 1989;13:185-92.
25. Dahl B, Oilo G. Wear of teeth and restorative materials. U: Öwall B, Käyser AF, Carlsson GE, *Prosthodontics. Principles and management strategies.* London: Mosby-Wolfe; 1996. 187-200.

26. Koutayas SO, Vagkopoulou T, Pelekanos S, Koidis P, Strub JR. Zirconia in dentistry: part 2. Evidence-based clinical breakthrough. *Eur J Esthet Dent.* 2009;4:348-80.
27. Ortorp A1, Kihl ML, Carlsson GE. A 3-year retrospective and clinical follow-up study of zirconia single crowns performed in a private practice. *J Dent.* 2009;37:731-6.
28. B. Wostmann, P.Rehmann, Mogućnost obnove postojećih protetskih radova kod starijih pacijenata, *Die Quintessenz* 2016;67:177-190.
29. Johansson A, Johansson A-K, Omar R, Carlsson GE. Rehabilitation of the worn dentition. *J Oral Rehabil* 2008;35:548-66.
30. Witter DJ, van Palenstein Helderma WH, Creugers NH, Käyser AF. The shortened dental arch concept and its implications for oral health care. *Community Dent Oral Epidemiol.* 1999;27:249-58.
31. Baba K, Aridome K, Pallegama RW. Management of bruxism-induced complications in removable partial denture wearers using specially designed dentures: a clinical report. *Cranio.* 2008;26:71-6.
32. Miyata T, Kobayashi Y, Araki T, Ohto T, Shin K, "The influence of controlled occlusal overload on peri-implant tissue. Part 4: a histologic study in monkeys. *Int J Oral Maxillofac Implants* 2001;17: 384–390.

33. Hobkirk JA, Wiskott HW, Working Group 1. Biomechanical aspects of oral implants. Consensus report of Working Group 1. Clin Oral Implants Res 2006;17(Suppl. 2):52–4.
34. Carlsson GE. Dental occlusion; modern concepts and their application in implant prosthodontics. Odontology 2009;97: 8–17.
35. Katsoulis J, Nikitovic SG, Spreng S, Neuhaus K, Mericske-Stern R. Prosthetic rehabilitation and treatment outcome of partially edentulous patients with severe tooth wear: 3-years results. J Dent. 2011;39:662-71.
36. Engel E, Gomez-Roman G, Axmann-Krcmar D. Effect of occlusal wear on bone loss and periosteal value of dental Implants. Int J Prosthodont 2001;14: 444–450.
37. Heitz-Mayfield LJ, Schmid B, Weigel C et al. Does excessive occlusal load affect osseointegration? An experimental study in the dog. Clin Oral Implant Res 2004;15: 259–268.
38. Wood MR, Vermilyea SG. A review of selected dental literature on evidence-based treatment planning for dental implants: report of the Committee on Research in Fixed Prosthodontics of the Academy of Fixed Prosthodontics. J Prosth Dent 2004; 92: 447–462.
39. Trulsson M. Sensory and motor function of teeth and dental implants: a basis for osseoperception. Clin Exp Pharmacology and Physiology 200; 32: 119–122.

40. Tosun T, Karabuda C, Cuhadaroglu C. Evaluation of sleep bruxism by polysomnographic analysis in patients with dental implants. *Int J Oral Maxillofac Implants* 2003; 18: 286–292.
41. Carlsson GE, Johansson A, Lundqvist S. Occlusal wear. A follow-up study of 18 subjects with extremely worn dentitions. *Acta Odontol Scand* 1985; 43:83-90.
42. Burtscher D, Grunert I, Kniha H, Steinhauser E. Failure analysis of fractured dental zirconia implants. *Clin Oral Implant Res* 2011;23: 287–293.
43. Feine JS, Carlsson GE. Eds. *Implant over Dentures: The Standard of Care for Edentulous Patients*. Quintessence, Chicago, Ill, USA, 2003.

14. Životopis

Lenke Kocsis rođena je 1990. godine u Senti, Republika Srbija. Osnovnu i srednju školu završila je u Slatini. Stomatološki fakultet Sveučilišta u Zagrebu upisala je 2009. godine, a apsolvirala 2016. godine.