

Nuspojave uzimanja droga na sluznicu usne šupljine

Karamehmedović, Adi

Master's thesis / Diplomski rad

2015

Degree Grantor / Ustanova koja je dodijelila akademski / stručni stupanj: **University of Zagreb, School of Dental Medicine / Sveučilište u Zagrebu, Stomatološki fakultet**

Permanent link / Trajna poveznica: <https://um.nsk.hr/um:nbn:hr:127:418849>

Rights / Prava: [Attribution-NonCommercial-NoDerivs 3.0 Unported / Imenovanje-Nekomercijalno-Bez prerada 3.0](#)

Download date / Datum preuzimanja: **2024-12-05**



Repository / Repozitorij:

[University of Zagreb School of Dental Medicine Repository](#)



SVEUČILIŠTE U ZAGREBU

STOMATOLOŠKI FAKULTET

Adi Karamehmedovi

**NUSPOJAVE UZIMANJA DROGA NA
SLUZNICU USNE ŠUPLJINE**

DIPLOMSKI RAD

Zagreb, rujan 2015.

Rad je ostvaren na Zavodu za oralnu medicinu Stomatološkog fakulteta Sveučilišta u Zagrebu.

Voditelj rada: izv. prof. dr. sc. Vanja Vučković Boras, Zavod za oralnu medicinu, Stomatološki fakultet Sveučilišta u Zagrebu.

Lektor za hrvatski jezik: prof. Tomislav Salopek, Dankovecka 1a, Zagreb.

Lektor engleskoga jezika: Stentor, sudski tumači i prevoditelji. Ilica 135, Zagreb.

Rad sadrži:

- 34 stranice
- 10 slika
- 1 CD

Zahvaljujem svojoj mentorici, izv.prof.dr.sc. Vanji Vučićević Boras, koja mi je svojim znanjem i savjetima pomogla pri izradi ovoga rada.

Velika hvala mojoj obitelji na potpori i strpljenju, te što su vjerovali u mene.

Hvala mojim kolegama i prijateljima na svojoj pomoći te na svim lijepim trenucima koje smo dijelili tijekom studija.

SADRŽAJ

1. UVOD.....	1
2. SVRHA RADA.....	3
3. VRSTE DROGA.....	4
3.1. AMFETAMINI (METAMFETAMIN)	4
3.2. KANABIS	6
3.3. KOKAIN	8
3.4. HEROIN	10
3.5. MDMA.....	11
4. PRIKAZ KLINI KIH SLU AJEVA	14
4.1. AMFETAMINI (METAMFETAMIN)	14
4.2. KANABIS	15
4.3. KOKAIN	17
4.4. HEROIN	19
4.5. MDMA.....	21
5. RASPRAVA	22
6. ZAKLJU AK	24
7. SAĖETAK	27
8. SUMMARY	28
9. LITERATURA.....	29
10. ĖIVOTOPIS.....	34

1. UVOD

Ne postoji jedna, točna i sveobuhvatna definicija droga (vidi se i po tome –to su zakoni regulirani na državnoj, a ne na globalnoj razini) ali se droge od ostalih supstancija najčešće dijele prema načinu proizvodnje, prodaje i upotrebe, tj. načinu na koji su manufaktuirani, formulirani, distribuirani, dobiveni te konzumirani i najvažnije, po činjenici da se upotrebljavaju u nemedicinske svrhe, tj. nabavljanje bez legitimne preskripcije i uporaba bez medicinske supervizije. Razliku između uporabe i zlouporabe droga najbolje se definira kompliciranom ravnotežom društvenih običaja s jedne, te istraživanja i zakonskih normativa s druge strane, koji su nerijetko suprotstavljeni jedan drugomu, otežavajući taj balans (1).

Uporaba je droga u stalnom porastu; predviđanja kažu da će u idućih 40 godina uporaba droga porasti za 25%. U 2010. godini se 5% svjetske populacije u dobi između 15. i 64. godina koristilo drogama barem jednom u životu. U svijetu je oko 27 milijuna ljudi ovisnika o drogama, najčešće o kokainu i heroinu. Svake godine oko 200 000 ljudi umire od zlouporabe droga. Broj od 5% možda se neće povećati, ali treba imati na umu da to znači da će do 2050. biti novih 65 milijuna uzivatelja droge. Dvije droge koje se najčešće upotrebljavaju jesu kanabis (marihuana) i stimulansi amfetaminskog tipa – između 119 i 224 milijuna ljudi u svijetu konzumira marihuanu, dok je korisnika amfetamina (najčešće metamfetamina) između 14 i 52.5 milijuna ljudi u svijetu (2).

Droge imaju veliki utjecaj na cijeli organizam, pa tako i na sluznicu usne –upljine –to se može očitovati direktno i indirektno. Izravno se djelovanje droga može očitovati

npr. kao perforacija nosnog septuma i nepca, izazivanje šmeth-mouthaõ odnosno cervikalnih karijesa, te uzrokovanje edema uvule i izazivanje erozija oralne sluznice. Posredno se djelovanje droga moñe o itovati bruksizmom kao posljedicom razvoja anksioznosti i nervoze, zapu-tenost (pa tako i manjak oralne higijene) zbog apatije, depresije i anksioznosti, razvoja ekstenzivnih karijesnih lezija kojima pogoduje kserostomija uzrokovana djelovanjem opioida i antidepresiva (3).

2. SVRHA RADA

Svrha je ovoga rada pregledati na *PubMedu* postoje u literaturu o nuspojavama uporabe droga na sluznicu usne –upljine, definirati i objasniti naj e– e rabljene droge i njihove nuspojave, te kako ih stomatolog mođe prepoznati i kako ih lije iti.

3. VRSTE DROGA

Kako se vremena mijenjaju, tako se i da određene droge postaju legalne u raznim mjestima u svijetu. Marihuana je vjerojatno jedina, ili jedna od malo, droga koje su blizu da budu legalizirane. Ostale, teško, droge možda i nikada neće biti legalizirane, ali to ne sprečava ljude da ih uzimaju. Među deset najčešće upotrebljivanih droga jesu metamfetamin, kanabis, kokain, heroin te MDMA, koje ćemo predstaviti ovdje (4).

3.1. AMFETAMINI (METAMFETAMIN)

Kristalni metamfetamin hidroklorid sintetski je amfetamin i potentni stimulans središnjeg živčanog sustava (Slika 1). Proizvodi se kemijskom redukcijom efedrina i pseudoefedrina. U medicini se rabio za liječenje hiperaktivnog poremećaja pozornosti, narkolepsije i pretilosti. Uporabljuje se za povećanje mentalne svjesnosti, motivacije, euforije i povećanje seksualne stimulacije. Može se progutati, umrkatiti, pušiti ili rastopiti u vodi i injicirati. Toksikost se očituje kao napadaji, aritmije, te encefalopatije (5).



Slika 1. Metamfetamin. Preuzeto: (6).

šMeth mouth⁵ je izraz koji se često upotrebljuje u znanstvenoj literaturi da opiše razaranja koje se događaju, a opet predvidljive, u usnoj sluznici metamfetamina na usnoj sluznici. Bukalna površina stražnjih te aproksimalne površine prednjih zubi u korisnika metamfetamina pogođeni su karijesom. Ostali nalazi u usnoj šupljini uključuju stiskanje i lomljenje zuba, temporomandibularne poremećaje, erozije, kserostomiju, gubitak zuba, bruksizam te lošu oralnu higijenu (7).

Stomatolog u ustima može primijetiti:

- brzo i neobjašnjivo propadanje zuba karijesom u tinejdžera i mladih.
- osebujni izgled karijesa na bukalnoj površini stražnjih te na aproksimalnim površinama prednjih zubi.
- pothranjenost u nekih korisnika, zbog toga što metamfetamin suprimira želju

za prehranom.

Što stomatolog može učiniti pri sumnji na uporabu metamfetamina?

- Napraviti sveobuhvatni oralni pregled koji uključuje temeljitu stomatološku i medicinsku anamnezu.
- Izraziti zabrinutost za ono što nađe u ustima.
- Ako pacijent pristaje na medicinsku konzultaciju, uputiti ga u lokalnu kliniku, bolnicu ili centar za rehabilitaciju korisnika droga ako je moguće i biti upoznat sa njihovim protokolima, tako da pacijent može znati što treba očekivati.
- Koristiti se mjerama prevencije, kao što su topikalni fluoridi.
- Potaknuti na konzumaciju vode radije nego na gazirana pića koja sadrže šećer.
- Biti oprezan pri administraciji lokalnih anestetika, sedativa ili sistemske anestezije, dušikova oksida, ili pri propisivanju lijekova.
- Naći vremena za edukaciju svojih pacijenata o rizicima povezanim s uporabom metamfetamina ili bilo koje druge droge (8).

3.2. KANABIS

Kanabis je sušena (marihuana) ili procesuirana (hash) biljka *Cannabis sativae*, *Cannabis indicae* i *Cannabis ruderalis* (Slika 2). Ona je blagi halucinogen i relaksans koji se zbog svojih medicinskih i psihoaktivnih učinaka inače upotrebljuje tisućama godina. U nekim je zemljama legalna i dostupna na recept za tretiranje glaukoma, malnutricije u oboljelih od HIV-a i drugih pacijenata i muškaraca uzrokovane kemoterapijom. Kanabis se može pušiti u cigaretama (džointima), lulama, ili se može

kuhati te zatim pojesti. Rekreativna uporaba dovodi do euforije zajedno sa stimuliranim apetitom i distorzijom vremena.

Farmakološki efekti inhalirane marihuane nastupaju nakon nekoliko minuta i uglavnom prestanu maksimalno do 2-3 sata nakon upotrebe. Klinički se oituje pospano– u, pove anim brojem otkucaja srca u mirovanju i crvenilom konjuktiva (5).



Slika 2. Biljka *Cannabis Sativa*. Preuzeto: (9).

Stomatolog mora biti oprezan kako postupati s pacijentom koji uzima marihuanu. On svojim pacijentima treba savjetovati da prestanu s uporabom kanabisa barem tjedan dana prije posjeta. Tahikardija i periferna vazodilatacija povezane su sa akutnom toksi nom reakcijom. Ako se stomatolog koristi adrenalinom (lokalna anestezija), ovi bi efekti mogli biti poja ani pa i uz posljedice koje ugroflavaju flivot (7).

U usnoj –upljini uflivatelja kanabisa nalazimo kserostomiju te suho u grla, zbog parasimpatoliti kih svojstava kanabisa, iritaciju oralnih tkiva, edeme te eritem uvule. Dodatno tomu, kserostomija mođe pove ati –anse za nastanak karijesa. Visoka temperatura goru e supstancije mođe uzrokovati promjene na oralnim tkivima.

Neke su studije ustanovile korelaciju s pove anim parodontnim oboljenjima. Zaklju ili su da pu–enje kanabisa mođe biti rizi ni faktor u razvoju parodontnih bolesti koja je neovisna o upotrebi duhana. Nedavnije su studije pokazale sli ne rezultate, iako su grupe testiranih ljudi imale velike razlike u dobi s obzirom na ispitanike iz starijih studija.

Dodatno, oralna leukoplakija te eritroplakija i leukoedem, zbog ponavljane iritacije tkiva esto se vide u osoba koje konzumiraju kanabis. Kandida se nalazi u ve em broju u ustima uflivatelja kanabisa nego li u pu–a a duhana (10).

3.3. KOKAIN

Kokain je kristalni alkaloid dobiven iz listova biljke koke (Slika 3). Kokain je stimulans sredi–njega fliv anog sustava. U svim svojim oblicama on je druga, odmah iza kanabisa, najpopularnija droga za konzumiranje. U medicini se rabi kao topikalni anestetik i vazokonstriktor u oftalmologiji. Ilegalno se uzima i uzrokuje jaku ovisnost stvaraju i osje aje euforije, sre e i pove ane energije. ŠKrekō kokain priprema se s amonijakom ili natrijevim bikarbonatom i stvara sme kastu smrskanu kristalnu supstanciju. Kokain se mođe uzimati u–mrkavanjem kroz nosnu sluznicu (naj e– e)

ili intravenskom administracijom. Škrekõ kokain se pu-i. Kroni na je upotreba povezana s hipertenzijom, sr anim aritmijama i infarktom miokarda (5).

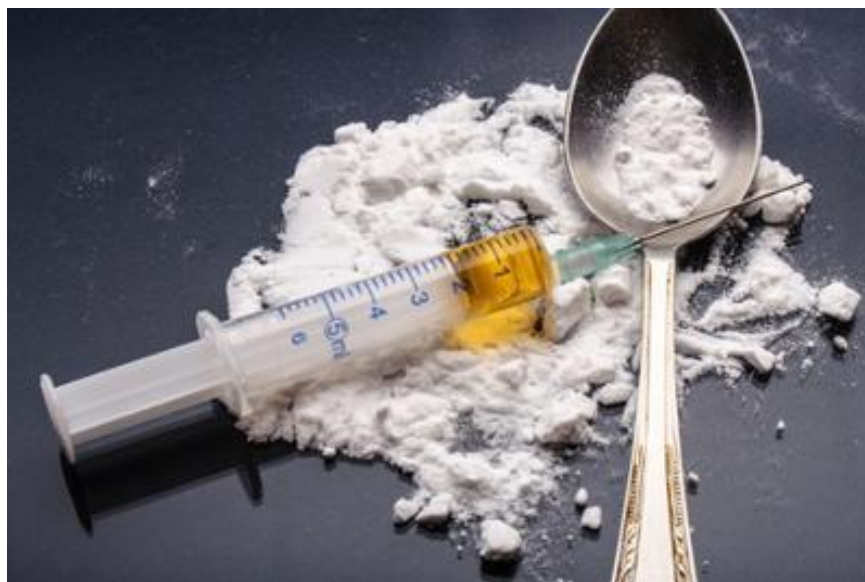

Slika 3. Kokainski prah. Preuzeto: (11).

U usnoj -upljini postoje mnoge manifestacije uporabe kokaina, a to su gingivne lezije, temporomandibularni poreme aji, bruksizam, cervikalne abrazije, vertikalno smanjenje krune vidljivo na okluzalnoj plohi, korozija zlatnih restauracija, jako krvarenje nakon va enja zuba, pove ana stopa propadanja zuba od karijesa, te pove ana incidencija parodontnih bolesti. Ostale manifestacije uzimanja kokaina u usnoj -upljini mogu biti oralne infekcije kandidom, nekroza nosa, glavobolje, perforacije nepca, oralne ulceracije, bilateralni rascjep usnive i nepca u djece ije su se majke koristile kokainom, kserostomija, angularni heilitcs, halitoza, te erozivni lihen planus. Stomatolog mora paziti pri administraciji lokalnog anestetika jer mofle do i do akutnog pove anja krvnoga tlaka. I rizik od nastanka konvulzija postoji kada se uporabljuje kombinacija kokaina s lidokainom. Savjetuje se odga anje bilo kakvoga stomatolo-kog zahvata barem 6 do 24 sata nakon upotrebe kokaina (7).

3.4. HEROIN

Heroin ili diacetilmorfij polusintetski je opioid (Slika 4). Sintetizira se acetilacijom morfija. Stabla opijuma rastu na Bliskom Istoku, Indiji i u Aziji op enito, te u Meksiku i Južnoj Americi, najviše u Kolumbiji. U nekim se zemljama morfe dobiti na recept za liječenje akutne i kronične boli, infarkta miokarda i u palijativnoj skrbi pacijenata s karcinomom. Heroin je droga koja stvara jaku ovisnost, proizvodi i osjećaj intenzivne euforije. Njegova popularnost dolazi od činjenice da efekti nastupaju vrlo brzo (već nakon 10 sekundi ako se aplicira intravenski). Euforično stanje traje 3 do 4 sata. U kroničnog korisnika, simptomi apstinencijske krize nastupaju već nakon 8 sati. Heroin se morfe injicirati, progutati, ušmrkati ili pušiti inhalacijom pare kad se grije odozdo (5).



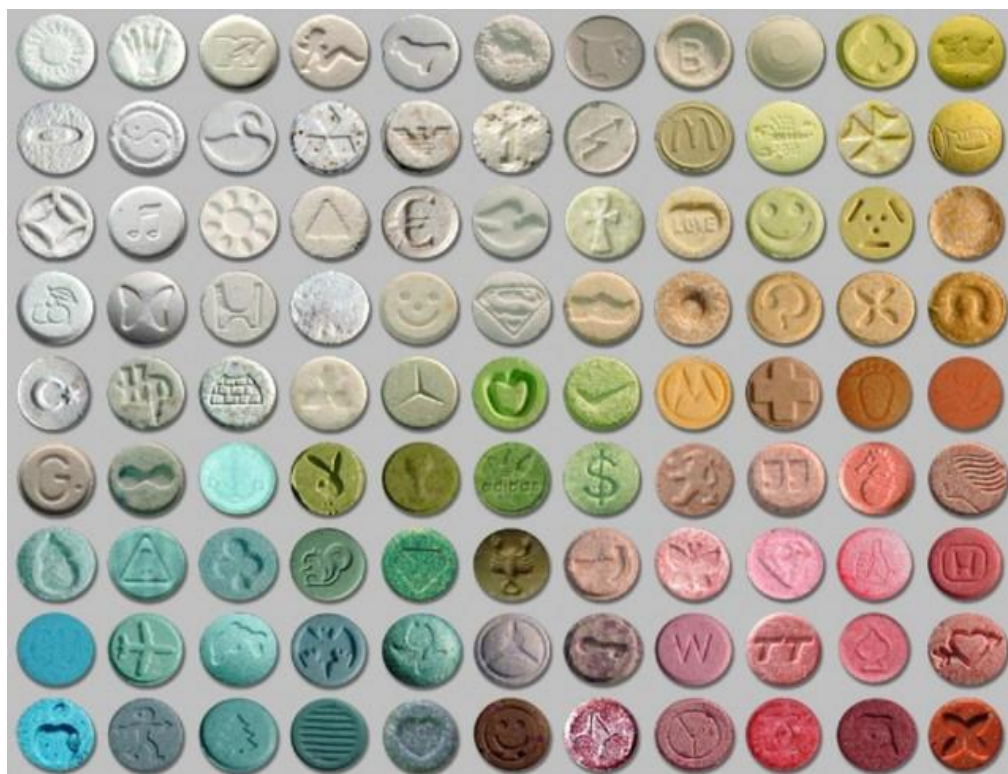Slika 4. Heroin. Preuzeto: (12).

U korisnika heroina vidljiv je povećan broj karijesa (7). Specifičan je karijes V razreda (5). Smatra se da je to prvenstveno rezultat kserostomije i njezina utjecaja na

usnu upljinu, te tako er sekundarne pove ane flje za slatkim, anksioznosti oko posjeta stomatologu te lo-e oralne higijene u korisnika heroina. Pove ana je incidencija parodontnih bolesti, infekcija kandidom, virusnih oralnih infekcija te hiperpigmentacije jezika. Kako je prvi oralni efekt uporabe heroina karijes, stomatolog mora biti svjesan toga i inkorporirati mjere kao to su e- e zakazivanje kontrolnih pregleda te konstantno savjetovanje pacijenta oko pobolj-anja oralne higijene (7).

3.5. MDMA

Ecstasy je sintetski halucinogeni amfetamin (Slika 5). U medicini se njime koriste psihoterapeuti za lije enje posttraumatskoga stresnog sindroma. Rekreativno je njegova popularnost narasla u 1990-ima u *rave* supkulturi zbog njegovih efekata koji su definirani kao osje aj otvorenosti, energije i op ega blagostanja (5). Prodaje se u obliku tableta, razli itih boja i oblika. Tablete *ecstasyja* sadrflavaju razli ite koli ine MDMA-a. Tablete tako er mogu sadrflavati druge supstancije, kao to su metilendioksietilamfetamin, metilendioksiamfetamin, metamfetamin, ketamin, kafein te salicilnu kiselinu (7). Uglavnom se proguta u obliku tablete. Mofle uzrokovati akutnu dehidraciju jer droga maskira normalne osje aje umora i fle i. Dugotrajni efekti uklju uju potencijal za neurotoksi nost, te poreme aj perzistentnog trajanja halucinogene percepcije, trajno stanje intermitentne distorzije percepcije (5).



Slika 5. Metilendioksimetamfetamin (MDMA). Preuzeto: (13).

U nekoliko je studija dokazano da do 99% korisnika doflivi suho u usta u vrijeme kori-tenja *ecstasyjem*. Kserostomija traje do 48 sati nakon uzimanja tableta, a rizik od akutne kserostomije povezan je sa doziranjem. Suho a grla tako er je povezana s konzumiranjem *ectasyja*. Pove an unos –e era kroz pi a (zbog dehidracije i hipertermije) pove ava incidenciju karijesa i erozija. Povra anje i mu nina pojavljuju se kod nekih korisnika, –to tako er pove ava sklonosti eroziji cakline. Bruksizam je tako er redovita pojava u korisnika *ecstasyja*, popra en smanjenom vertikalnom dimenzijom krune (okluzalno), te temporomandibularnim poreme ajima. Najve a je trauma vidljiva na donjim molarima. U ovakvih osoba katkad se vide oralne ulceracije, edemi, nekrotiziraju i gingivitisi, osjetljivi i pomi ni zubi, te ugrizi na usnicama, jeziku ili obrazima.

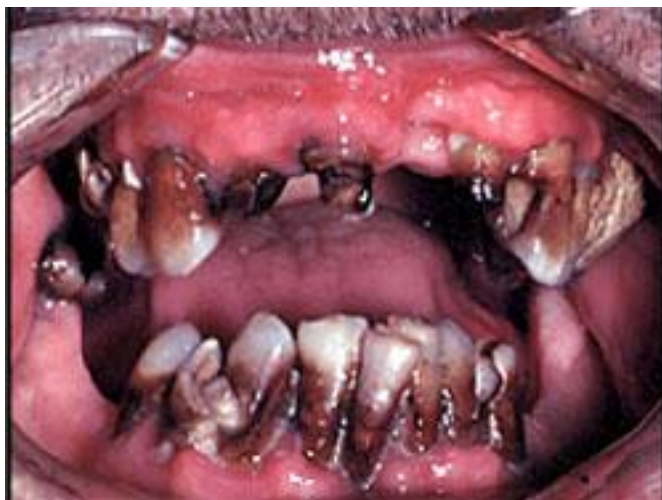Preporučuje se uporaba vode za ispiranje usta te fivakanje fivaka iih guma bez -e era kao i poja ana oralna higijena te topikalno kori-tenje fluoridima. šJudgement-freeõ okoli-potreban je, da bi stomatolog mogao prepoznati korisnika *ecstasyja*, ili dobiti informaciju od jednog, jer treba biti paffljiv s administracijom lokalnog anestetika s vazokonstriktorom zbog toga -to bi tlak mogao akutno narasti poradi sinergisti koga djelovanja *ecstasyja* i adrenalina (14).

4. PRIKAZ KLINIČKIH SLUČAJEVA

Pregledan je *Pubmed* s ključnim riječima ima šušna upljina i ilegalne droge, šoralne ulceracije, uporaba kokaina, šmeth mouth, škanabis i naeno je nekoliko kliničkih prikaza slučajeva.

4.1. METAMFETAMIN

Tridesetogodišnja žena dolazi u stomatološku ambulantu s bolovima u zubima, halitozom te je nezadovoljna estetikom vlastita osmijeha. Iscrpni pregled, uključujući i medicinsku anamnezu, panoramsku radiografiju te intraoralni status otkriva 19 karijesnih lezija, što nije nešto u zdrave odrasle osobe. Anamnestički navodi kako se koristi metamfetaminom već pet godina te da nije imala problema sa zubima prije nego što je počela s nepogodnom navikom. Nalazi iz medicinske i stomatološke anamneze upućuju na šmeth mouth (Slika 6). Pacijentici su ponuđene tri različite opcije sanacije i rješavanja situacije, ali ona se još nije odlučila ni na koji zahvat (15).



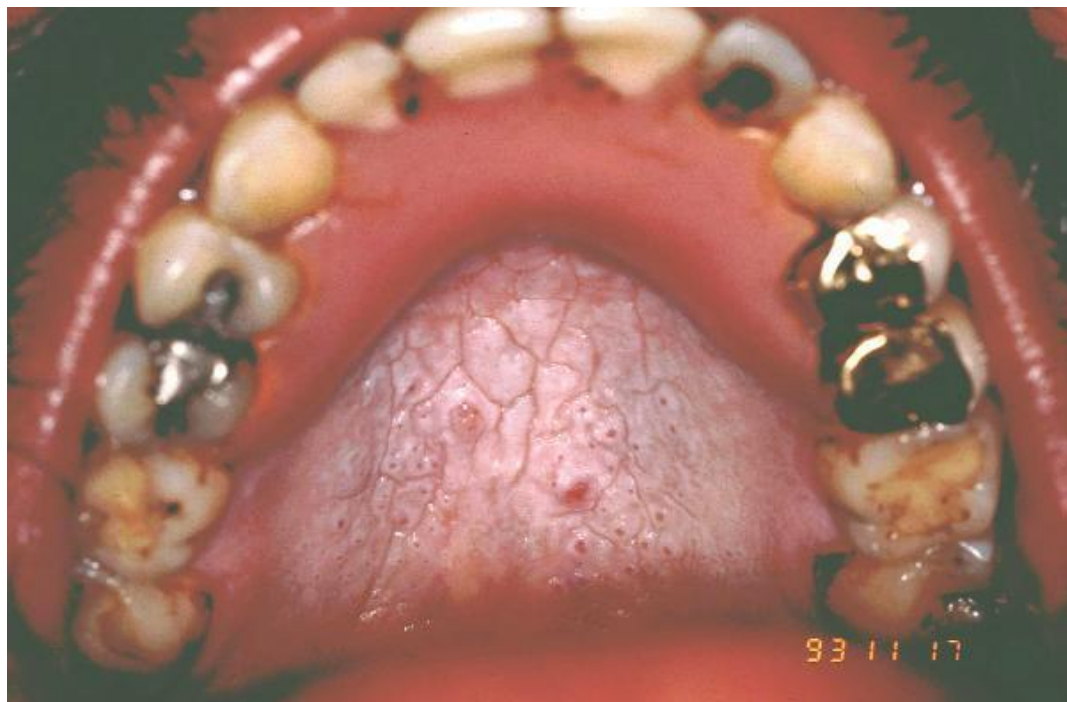
Slika 6. Meth mouth. Preuzeto: (16).

Šmeth mouthõ karakterizira posebna vrsta karijesa na vestibularnim/bukalnim te aproksimalnim stranama e- e frontalnih zuba. Agresivna erozija cakline popra ena je destrukcijom parodontnoga tkiva. Zubi su opisani kao crni, umrljani, odumiru i, smrskani ili raspadnuti. Devastiraju i karijes podsje a na radijacijski karijes, karijes bo ice, ali nedostaje mu popratna etiologija. Eliminacijom ostalih uzro nih faktora mogu e je postaviti, diferencijalnu dijagnozu šmeth mouthaõ (17).

4.2. KANABIS

Dva asimptomatska mu-karca, od 23 i 42 godine, odvojeno su se prijavila za stomatolo-ku profilaksu. Nijedan od njih nema sistemskih bolesti i ne uzima lijekove, a koriste se marihuanom ve 2 - 16 godina. esti nalazi u osoba koje upotrebljavaju kanabis pri dentalnom i parodontolo-kom pregledu jesu lezije koje izgledaju kao nikotinski stomatitis, uvulitis te pove ana gingiva (Slika 7). Naj e- ce

je zahva ena marginalna i papilarna gingiva prednjih zubi, dok neka od ovih podru ja mogu izgledati nodularno (18).



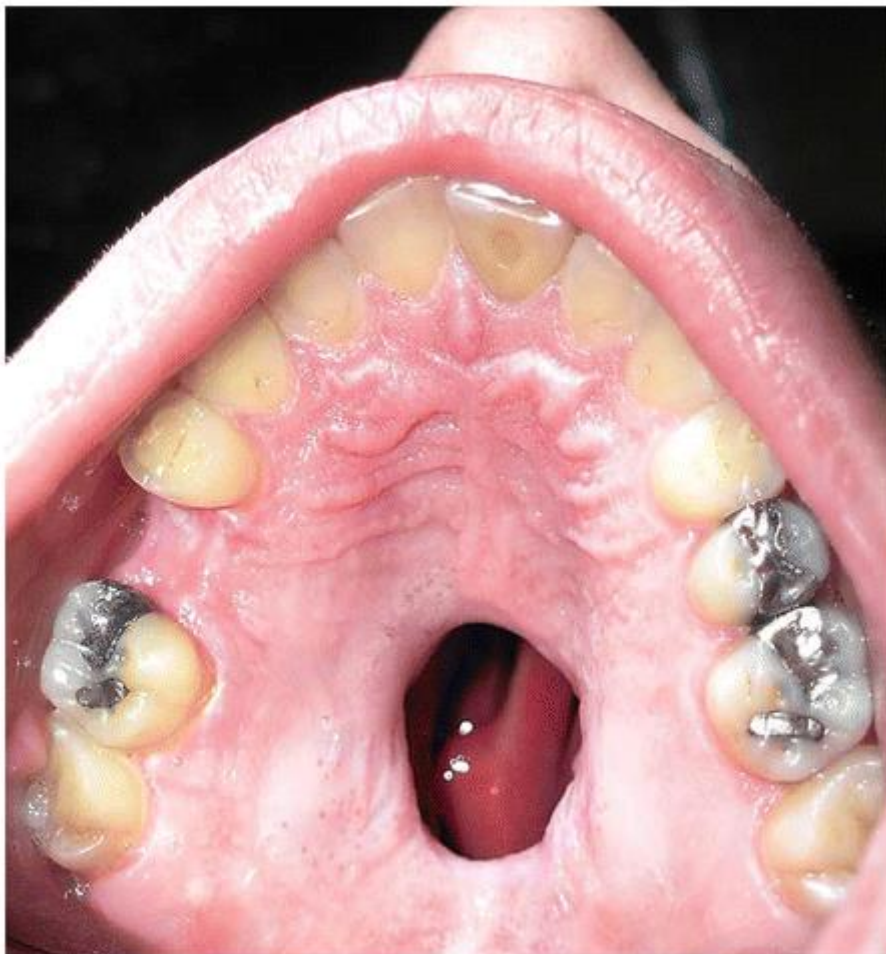Slika 7. Nikotinski stomatitis. Preuzeto: (19).

Gingivno pove anje povezano s pu-enjem marihuane dijagnosticirano je u obojice pacijenata. Pregledom literature prona ena su jo- dva slu aja gingivnog pove anja koje je povezano s konzumiranjem marihuane, u mladih mu-karaca s kroni nom (dvije ili vi-e godina) uporabom kanabisa. Biokemijske sli nosti fenitoina i kanabinoidnih aktivnih tvari sugeriraju mogu e istovjetne patogene mehanizme. Uvulitis i nikotinski stomatitis, prema dosada-njim saznanjima, dvije su naj e- e oralne manifestacije uporabe marihuane (18). Kserostomija je jo- jedna esta posljedica, koja se u literaturi naziva šcottonmouthō zbog osje aja kao da je ugurana vata u usta. Prije se smatralo da je to posljedica inhalacije dima, no nakon istraflivanja otkriveno je da je taj efekt prisutan i u korisnika koji ne pu-e marihuanu,

nešto je uzimaju u nekom drugom obliku. Danas se smatra da je to posljedica djelovanja kanabisa na kanabinoidne receptore na submandibularnoj flijezdi. Vafino je istaknuti i sinergističko djelovanje marihuane s alkoholom i duhanom s kojima se konzumiranje najčešće kombinira (20).

4.3. KOKAIN

Tridesetogodišnjakinja dolazi na Zavod za maksilofacijalnu kirurgiju u Panjolskoj s bukonazalnom komunikacijom koja progredira kroz dva mjeseca. Psihosocijalni status otkriva da je udana i ima troje djece. Negira uporabu droga. Također kaže da nije imala operaciju, transfuziju, alergiju i hospitalizaciju. Fizikalni pregled otkriva sploštene strukture lica sa širokim i deprimiranim dorzumom nosa. Intraoralno se vidi asimptomatska ulceracija tvrdog nepca promjera 15x17 mm bez znakova upale (Slika 8). Pacijentica opisuje da se odjednom pojavio i lagano raste inducirajućim problemima s gutanjem i nazalnim govorom. CT glave otkriva nedostatak nosnog septuma s razorenom medijalnom stijenkom lijevoga maksilarnoga paranazalnog sinusa. Biopsija flijezda slinovnica otkriva nekrotična područja s kroničnim upalnim infiltratom. Budući da je sve upućivalo na destrukciju tkiva uzrokovanu uporabom kokaina, koju je pacijentica negirala, napravljen je test koji otkriva uporabu kokaina te marihuane. Pacijentica navodi da pije alkohol od dvadesete, konzumira marihuanu desetak godina te se koristi kokainom u dozi od jednog grama na dan većinu dana. Dijagnoza je kronična ulceracija zbog intranazalne ekspozicije kokainu (21).

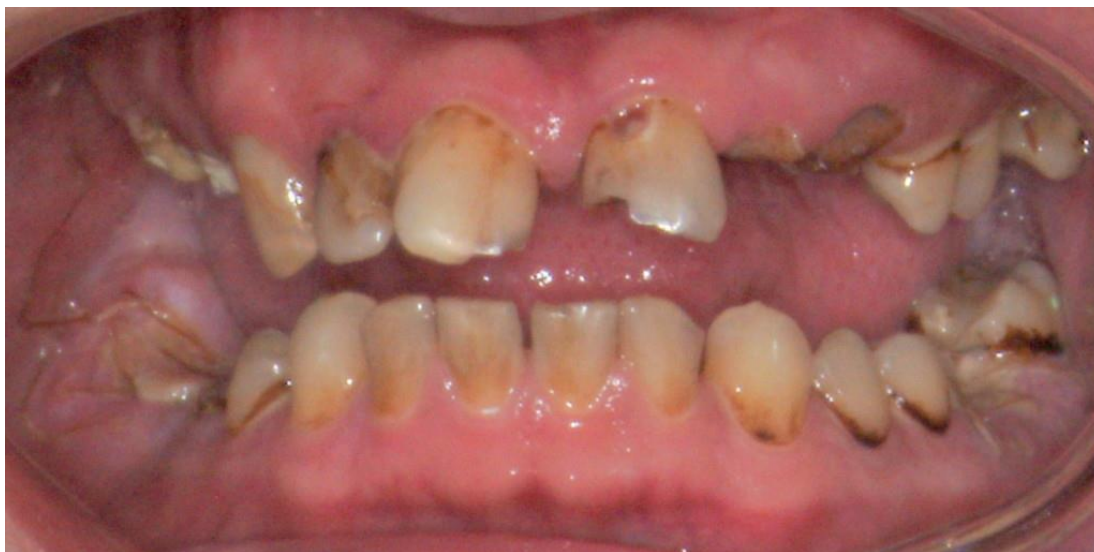

Slika 8. Perforacija nepca zbog izlaganja kokainu. Preuzeto: (22).

Kokain uzrokuje vazokonstrikciju i nekrozu sluznice i okolnih tkiva (hrskavi nih i ko-tanih). Esti kontakt mođe uzrokovati dramati nu sliku destrukcije nosnog septuma, hoana, stijenki paranazalnih sinusa te nepca. Prisutne su ulceracije sluznice te mogu, diferencijalno dijagnosti ki, pomo i u prepoznavanju korisnika kokaina. Iako je intranazalna uporaba kokaina naj e- a, sekundarno nastupaju bitne promjene uo lji ve u usnoj -upljini koje mogu uzrokovati i destrukciju kosti a bitno ih je razlikovati od neoplazmi te, upalnih ili infektivnih procesa (21).

4.4. HEROIN

Dvije grupe, jedna intravenskih i druga neintravenskih, ovisnika o heroinu uspoređene su sa dvjema kontrolnim skupinama ljudi koji nisu ovisni ni o kakvoj vrsti droga, te su približno iste dobi s ovisnicima iz kontrolnih skupinama. U vrijeme rutinskoga stomatološkoga pregleda, uzimanja anamneze, parodontnog i oralnog zdravlja, uzimani su podaci o pritužbama na probleme u usnoj šupljini. Skupina intravenskih korisnika imala je brzo progredirajuću karijes, čak i u nekoliko ispitanika koji su imali zadovoljavajuću oralnu higijenu. Prosječno im je nedostajalo 10 zubi, a na njih 10 bili su karijesi, od čega je 6 zuba trebalo izvaditi i sve zajedno nadoknaditi protetskim nadomjestkom (najčešće totalnim protezama). Mastikacija i estetika nisu bili zadovoljavajući (Slika 9). Ovisnici koji ne uzimaju heroin intravenski su imali jedan zub koji im nedostaje te četiri karijesna zuba koji se trebaju tretirati. Kad ih usporedimo s kontrolnim skupinama, obje su grupe imale više karijesom zahvaćenih zuba, smanjenu funkciju žvakanja i lošije zdravlje parodonta koje je povezano s neadekvatnom oralnom higijenom. Čak 52% korisnika priznalo je da se koristilo drogom kao analgetikom za zubobolju (23).



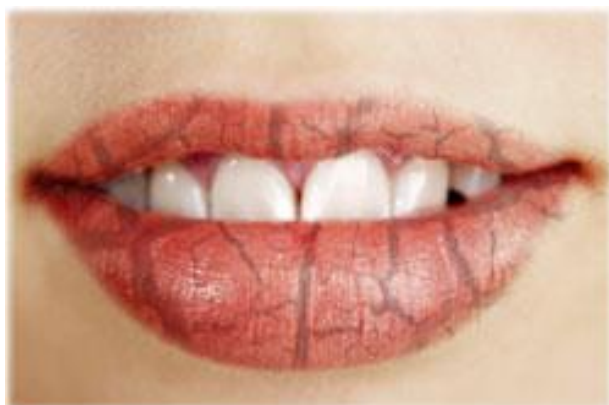Slika 9. Usna upljina ovisnika heroina. Preuzeto: (24).

Kserostomija je još jedan od tipičnih znakova uporabe heroina. Podsjeća na 'scrotionmouth' pri uporabi kanabisa. Također je bitno i ovdje istaknuti i sinergističko djelovanje s alkoholom i duhanom s kojima se konzumiranje najčešće kombinira (20).

Dentalne posljedice uporabe heroina uglavnom su pripisane nemaru za svoje sistemsko, pa tako i oralno zdravlje, te financijskim nemogućnostima. Ovi su faktori uključeni u sve puniju sliku razumijevanja fizičkih efekata opioidnih droga. Stomatološki odnos s ovisnicima o heroinu dalje se komplicira velikim brojem infekcija i modifikacija ponašanja koji se vezuju uz uporabu opioida. Adekvatne strategije za oralnu njegu moraju uzeti u obzir široki spektar medicinskih problema koje ovakvi ljudi imaju i ostvariti pomoću prikladnim individualnim pristupom (25).

4.5. MDMA

Skupina dvadesetogodišnjaka u rehabilitacijskom centru u Hong Kongu bila je zamoljena da se prisjete svojih iskustava sa drogama. Većina ih je prijavila uporabu više droga, uz najčešće u uporabu *ecstasyja* (MDMA) i metamfetamina. Oni koji su se koristili *ecstasyjem* najčešće su imali simptome kserostomije (Slika 10). Često su bili i simptomi parodontnih bolesti i atricije, te bol i probleme s temporomandibularnim zglobovima uzrokovane od kljucanja i grčenja flevne muskulature (26).



Slika 10. Kserostomija. Preuzeto: (27).

Upotreba MDMA-a (*ecstasy*) ima za posljedicu mnoge simptome u usnoj šupljini, premda su najizraženiji simptomi trizmusa i, posljedno tome, problema s temporomandibularnim zglobovima. Problem u prepoznavanju i otkrivanju tipičnih simptoma može biti činjenica da većina korisnika *ecstasyja* uzima i druge droge. Ipak, važno je da su kserostomija i trizmus dva najbolja pokazatelja kojih bi stomatolog morao biti svjestan, a koja mogu, diferencijalno dijagnostički, dovesti do spoznaje da je pacijent korisnik *ecstasyja* (26).

5. RASPRAVA

Postoje mnogi šop enitiō simptomi uporabe odre enih vrsta droga (trizmus kod psihoaktivnih droga kao najbolji primjer), ali jedan se isti e od drugih, a to je simptom koji uglavnom velemo uz Sjogrenov sindrom a to je kserostomija. Diferencijalno dijagnosti kim pristupom pacijentu koji je korisnik droga (ili bilo kojem pacijentu op enito) molemo dedukcijom do i do toga da je pacijent korisnik droga ak i onda kada pravilna komunikacija i povjerenje nisu uspostavljeni (7).

Kserostomija mofle nastati na razli ite na ine, uz povezanost sa Sjogrenovim sindromom, suho a usta mofle biti posljedica drugih metoda lije enja kao –to su radioterapija, te, u nekim slu ajevima, kemoterapija. Tako er mofle biti nuspojava lijekova (antidepresivi, antikolinergici, antihistaminici, antihipertenzivi, antipsihotici, diureitici i antiparkinsonici), isto kao i droga. Temeljita anamneza pomafle pri zaklju ivanju da li je kserostomija uzrokovana lijekovima (ili drogama) ili Sjogrenovim sindromom (9).

Diferencijalno dijagnosti i moramo uzeti u obzir osteogenesis imperfecta, tumore parotide (kod unilateralnog pove anja flijezde), dok se samo pove anje mofle povezati i sa sarkoidozom, limfomom i limfocitnom leukemijom. Jo– neke bolesti koje bi trebali uzeti u obzir pri zaklju ivanju uzroka kserostomije su hiperproteinemije IV i V, hemokromatoza, anemija srpastih stanica, aspartilglukozaminurija, te amiloidoza. Sredi–nji fliv ani sustav kod Sjogrenovog sindroma izgleda jako sli no kao i kod multiple skleroze, te bi to tako er trebali uzeti u obzir.

Kronična salivarna hipofunkcija je klinički važna zbog toga što može dovesti do disfunkcije stomatognatnog sustava, destrukcije zubi (zbog povećanja broja karijesa), i infekcija sluznice. Efektivan tretman počinje dobrom anamnezom a nastavlja se tretmanom karijesom zahvaćenih zubi, prevencijom daljnje progresije, stimulacijom sline, prepoznavanjem i tretmanom kronične infekcije kandidom, selektivnom uporabom zamjena za slinu, te pregledom lijekova koje pacijent uzima.

Za vrijeme liječenja karijesnih lezija, klinički su primjetne jako izražene erozije u obje eljusti, koje diferencijalno dijagnostički mogu upućivati i na anoreksiju ili bulimiju (7).

6. ZAKLJUČAK

Stomatolog bi morao biti upoznat s mnogim oralno-dentalnim manifestacijama uporabe droga tako da bi mogao pravilno dijagnosticirati raznolika stanja s kojima pacijenti redovito dolaze o stomatološke ambulante i liječiti ih (ili ponekad odgoditi liječenje) na efikasan način a da ne šteti pacijentima. Stomatolog kliničar mora imati na umu da ovisnosti i uporaba droga nisu vezani za spol, dob i socio-ekonomski status. Stomatolog mora u vrijeme uzimanja medicinske anamneze prije zahvata raspraviti sa pacijentom o njegovoj povijesti uporabe droga, ne osuđujući ga pritom. Neki se od pacijenata možda biti voljni otići u kliniku ili ustanovu za profesionalnu pomoć i savjetovalište za korisnike droga u pokušaju da zaustave svoju ovisnost i lakše se nose sa fluktuacijom koji zlouporaba droga onemogućuje mnogim članovima naše države (7).

Simptomi koje stomatolog može primijetiti i koji mu mogu pobuditi sumnju na pacijenta korisnika droge jesu:

- tremor, znojenje i tahikardija
- brzi, šnespretni govor
- proširene zjenice ili pak jako sužene
- perzistentni kašalj
- sivi plak koji se skuplja na zubima
- veliki broj pukotina na zubima
- lezije na kofli, prije svega na licu, rukama i nogama. Ponekad

karakterističan svrbež (po rukama, najčešće u korisnika heroina i metamfetamina)

- neobjašnjiv gubitak kilograma
- upaljen, erodiran nosni septum
- mjesta uboda
- velik broj karijesa (nakon godinu dana u mnogih su korisnika jedino

ostale proteze)

- neobjašnjive modrice, frakture
- manjak reakcije na terapiju dijabetesa, povišen krvni tlak, ulceracije
- česte hospitalizacije
- traženje lijekova na recept
- velika promjena u navikama i u odnosu prema prijateljima
- povećana osjetljivost na buku
- loša higijena, loš miris
- iregularni srčani ritam
- bol u prsima
- povišena temperatura
- zadihanost
- mučnina, povraćanje, proljevi
- suha usta
- zamaglen vid
- intenzivna paranoja
- depresija, suicidalne misli
- moguće vizualne i auditivne halucinacije
- nenormalna percepcija u procesu mišljenja

- iznenadne epizode nasilnog ponašanja
- tendencija kompulzivnosti
- povećanje fizičke aktivnosti.

Bitno je uzeti pravilnu i potpunu anamnezu, koliko je to moguće, i biti otvoren i nepristran u bilo kojoj svojoj procjeni, ostvariti povjerljiv odnos terapeut-pacijent, u nadi da će nam pacijent onda sam reći za svoju povijest s uporabom droga. Metamfetamini, *ecstasy* i kokain mogu ulaziti u interakciju sa stomatološkim lijekovima, dok sve droge mogu imati potencijalno opasan sinergistički učinak sa adrenalinom u lokalnom vazokonstriktoru (s adrenalinom).

Obveza je stomatologa u ambulanti ohrabriti pacijenta koliko je to više moguće. Ne postoji zakonska obveza prijave korisnika droge, ali će pacijent, sigurno, benefitirati ako pokušamo facilitirati intervenciju. Budući da živimo u doba u kojemu je korisnika droga više nego ikad (i to se prizna), možda nije loše ni popričati sa svakim pacijentom o drogama i o tome da izbjegava njihovo konzumiranje.

Istrajivanja pokazuju da kratke intervencije profesionalaca, tako jednostavne kao savjeti da se uopće ne puši ili da se prestane s uzimanjem supstancija ili da se smanje količina i frekvencija uzimanja, mogu biti izrazito učinkovite (28).

7. SAŽETAK

Psihoaktivne droge ili supstancije najjednostavnije možemo definirati kao kemikalije koje mijenjaju funkciju mozga tj. produciraju privremene promjene percepcije, raspoloženja, svjesnosti i ponašanja. Rekreativna uporaba droga definira se kao uporaba psihoaktivnih supstancija zbog razloga koji nisu medicinski opravdani. Zloupotreba se može početi razvijati kad korisnik počne ne izbjegavati svoje financijske i socijalne obveze tako da bi se mogao koristiti drogom. Ostale definicije uzimaju u obzir frekvenciju, uporabu ili legalnost kao uvjet –to je droga, a –to nije.

Nakon pregledanog *Pubmeda* i revidiranih slučajeva o upotrebi droga te oralnih i sistemskih manifestacija određenih droga, možemo zaključiti da je stomatolog nerijetko prva osoba koja može prepoznati korisnika droge, i morao bi iskoristiti svoj položaj ne samo za prepoznavanje simptoma, nego i za razgovor i edukaciju kako korisnika tako i svih ostalih pacijenata, u ne-osudivoj atmosferi, gdje se i pacijentu bitno ugodnije razgovarati i gdje se osjećati sigurno, jer samo tako možemo doprijeti do osobe koja je onda čuti ono –to smo željeli reći, u nadi da će to biti za njezino dobro i da će sam preuzeti kontrolu nad svojim životom i biti onakva kakva bi htjela biti.

Ukratko, manifestacija uzimanja droga na usnu –upljinu u pravilu su –oralna higijena, kserostomija, rapidni cervikalni karijesi, ulceracije, a katkad i oroantralna komunikacija (u ovisnika o kokainu).

8. SUMMARY

SIDE-EFFECTS OF ILLICIT DRUG USE ON ORAL MUCOSA

Psychoactive drugs or substances can most simply be defined as chemicals that alter brain function, or rather, produce temporary changes in perception, mood, consciousness and behaviour. Recreational drug use has been defined as the casual use of a psychoactive substance without a medical reason. Abuse may begin to develop when the user avoids financial responsibility or social commitments to use drugs. Other definitions take into account the frequency, use and legality to define what constitutes an illicit drug.

Having examined PubMed and reviewed cases on drug abuse and oral and systemic manifestations of certain drugs, we can conclude that the dentist is often the first person that can recognise a drug abuser, and he/she should use his/her position not only to recognise the symptoms, but also to talk to the abusers and patients alike and educate them, in a non-judgemental environment, where the patient will feel safe and comfortable to talk, since this is the only way in which we can reach out to the person, and have him/her hear what we have to say, in hope that this will be for his/her own good and that they will take control of their own life and become the person they want to be.

In short, drug abuse in general manifests in the oral cavity as bad oral hygiene, xerostomia, rapid cervical caries progression, ulcerations and, sometimes, oroantral communication (in cocaine users).

9. LITERATURA

1. Daughton CG. Illicit drugs: Contaminants in the environment and Utility in Forensic Epidemiology. [Internet]. (pregledano 1.9.2015). Dostupno na: http://www.epa.gov/esd/bios/daughton/Illicit_Drugs_Contaminants_in_the_Environment.pdf
2. Yoo A. Illegal drug use around the world ó 5 things you need to know. Time Magazine. [Internet]. Lipanj 2012. (pregledano 25.8.2015.). Dostupno na: <http://world.time.com/2012/06/28/illegal-drug-use-around-the-world-5-things-you-need-to-know/>
3. Mili evi V, Pezelj-Ribari S, Muhvi Urek M, Glaflar I. Utjecaj bolesti ovisnosti na usnu -upljinu. Vjesnik dentalne medicine 2014; 8-14.
4. Said S. Top 10 most commonly used illicit drugs [Internet]. Lipanj 13. (pregledano 23.9.2015). Dostupno na: <http://www.therichest.com/rich-list/most-popular/top-10-most-commonly-used-illegal-drugs/>
5. Sands TD. Recreational Illicit Drug Use. [Internet]. Sije anj 2001. (pregledano 3.9.2015). Dostupno na: <http://www.oralhealthgroup.com/news/recreational-illicit-drug-use/1000204909/?&er=NA>
6. Health and social responses for methamphetamine users in Europe. [Internet]. (pregledano 5.9.2015). Dostupno na: <http://www.emcdda.europa.eu/topics/pods/responses-for-methamphetamine-users>

7. Maloney W. The Significance of Illicit drug use to dental practice. [Internet].
Srpanj 2010. (pregledano 3.9. 2015). Dostupno na:
http://www.webmedcentral.com/article_view/455
8. Oral Health Topics ó Meth Use. [Internet]. (pregledano 4.9.2015). Dostupno na:
<http://www.ada.org/en/member-center/oral-health-topics/meth-mouth>
9. Downey M. Heavy teenage cannabis use linked with anxiety disorders in late 20s.
[Internet]. Kolovoz 2013. (pregledano 24.8.2015) Dostupno na:
<https://ndarc.med.unsw.edu.au/news/heavy-teenage-cannabis-use-linked-anxiety-disorders-late-20s>
10. Burkhart Nancy W. Marijuana. [Internet]. (pregledano 20.8.2015). Dostupno na:
<http://www.rdhmag.com/articles/print/volume-30/issue-8/columns/marijuana.html>
11. Cocaine addictions symptoms and signs. [Internet]. (pregledano 27.8.2015).
Dostupno na: <http://luxury.rehabs.com/cocaine-addiction/symptoms-and-signs/>
12. Candland V. The link between prescription drug abuse and heroin. [Internet].
(pregledano 31.8.2015). Dostupno na: <http://www.drug-addiction-support.org/the-link-between-prescription-drug-abuse-and-heroin.html>
13. Dolginko V. MDMA shredding reputation as pure party drug. [Internet] Studenti
2013. (pregledano 31.8.2015). Dostupno na:
<http://www.weedist.com/2013/11/mdma-shedding-reputation-pure-party-drug/>

14. Brand HS. Ecstasy (MDMA) and oral health. [Internet]. Sije anj 2008. (pregledano 5.9.2015). Dostupno na:
<http://www.nature.com/bdj/journal/v204/n2/full/bdj.2008.4.html>
15. Turkyilmaz I. Oral manifestations of šmeth mouthõ: a case report. [Internet]. Sije anj 2010. (pregledano 10.9.2015). Dostupno na:
<http://www.ncbi.nlm.nih.gov/pubmed/20098969>
16. Meth manifestations. [Internet]. (pregledano 10.9.2015). Dostupno na:
<http://www.justice.gov/archive/olp/methawareness/>
17. Freese P, McClure E, Kunselman B, Schierling J. Metamphetamine: Implications for the dental team. [Internet]. (pregledano 10.9.2015). Dostupno na:
<http://www.dentalcare.com/en-US/dentaleducation/continuingeducation/ce332/ce332.aspx?ModuleName=coursecontent&PartID=10&SectionID=-1>
18. Rawal S, Tatakis D, Tipton D. Periodontal and oral manifestations of marijuana use. [Internet]. Jesen-zima 2012. (pregledano 12.9.2015). Dostupno na:
<http://www.ncbi.nlm.nih.gov/pubmed/23420976>
19. Cataldo ED, Spiller MS. Nicotinic Stomatitis; Smokers Palate. [Internet]. 2010. (pregledano 12.9.2015). Dostupno na:
http://doctorspiller.com/nicotinic_stomatitis.htm
20. Why cannabis gives you dry mouth or šcottonmouthõ [Internet]. Travanj 2012. (pregledano 23.9.2015) Dostupno na: <http://cannabichris.com/2012/04/why-cannabis-gives-you-dry-mouth-or-cottonmouth/>

21. Rosas MPadilla, Jimenez Santos Cecilia Irene, Garcia Gonzalez Claudia Lorena. Palatine perforation induced by cocaine. [Internet]. Sije anj 2006. (pregledano 17.9.2015). Dostupno na:
http://www.medicinaoral.com/pubmed/medoralv11_i3_p239.pdf
22. Lypka MA., Urata MM. Cocaine-induced palatal perforation. [Internet]. 2007. (pregledano 17.9.2015). Dostupno na:
<http://www.nejm.org/doi/full/10.1056/NEJMicm066935>
23. Madinier I, Harrosch J, Dugourd M, Giraud-Morin C, Fosse T. The buccal-dental health of drug addicts treated in the Univeristy hospital centre in Nice. [Internet]. Lipanj 2003. (pregledano 20.9.2015.). Dostupno na:
<http://www.ncbi.nlm.nih.gov/pubmed/12876534>
24. Nejad M. Addiction, drug abuse and your teeth. [Internet]. Travanj 2014. (pregledano 21.9.2015). Dostupno na:
<http://www.beverlyhillsladentist.com/blog/substance-drug-abuse-teeth/>
25. Titsas A, Ferguson MM. Impact of opioid use on dentistry. . [Internet]. 2002. (pregledano 21.9.2015). Dostupno na:
http://www.ada.org.au/app_cmslib/media/lib/0610/m28662_v1_632973022065753750.pdf
26. McGrath C, Chan B. Oral health sensations associated with illicit drug abuse. [Internet]. Velja a 2005. (pregledano 22.9.2015). Dostupno na:
<http://www.nature.com/bdj/journal/v198/n3/full/4812050a.html>

27. Chandra A. Dry Mouth (Xerostomia). [Internet]. (pregledano 21.9.2015).

Dostupno na: <http://www.myvmc.com/medical-centres/cancer/dry-mouth-xerostomia/>

28. Peterson D. Drug Use and Oral Clues. [Internet]. (pregledano 7.9.2015).

Dostupno na: http://www.dentalgentlecare.com/drug_use_&_oral_clues.html

10. ŽIVOTOPIS

Adi Karamehmedović rođen je 7. srpnja 1990. u Dubrovniku. Završava Osnovnu školu Ivana Gundulića u Dubrovniku te Prirodoslovno-matematičku gimnaziju u Dubrovniku. Iste godine upisuje se na Stomatološki fakultet Sveučilišta u Zagrebu. Za vrijeme fakulteta je bio član rukometne te košarkaške ekipe i sudjelovao u nekoliko sportsko-edukacijskih susreta biomedicinskih fakulteta širom Hrvatske. Sudjelovao je na studentskim razmjenama u sklopu EVP-a (European Visiting Programme of European Dental Students Association). Aktivno se služi engleskim, talijanskim i francuskim jezikom.