

# Kopiranje proteza

---

**Barbarić, Domagoj**

**Master's thesis / Diplomski rad**

**2016**

*Degree Grantor / Ustanova koja je dodijelila akademski / stručni stupanj:* **University of Zagreb, School of Dental Medicine / Sveučilište u Zagrebu, Stomatološki fakultet**

*Permanent link / Trajna poveznica:* <https://um.nsk.hr/um:nbn:hr:127:571775>

*Rights / Prava:* [Attribution-NonCommercial-NoDerivs 3.0 Unported / Imenovanje-Nekomercijalno-Bez prerada 3.0](#)

*Download date / Datum preuzimanja:* **2024-11-23**



*Repository / Repozitorij:*

[University of Zagreb School of Dental Medicine Repository](#)



SVEUČILIŠTE U ZAGREBU  
STOMATOLOŠKI FAKULTET

Domagoj Barbarić

# **KOPIRANJE PROTEZA**

DIPLOMSKI RAD

Zagreb, 2016.

Rad je ostvaren na Zavodu za mobilnu protetiku Stomatološkog fakulteta Sveučilišta u Zagrebu.

Voditelj rada: Davor Illeš, doc.dr. sc, Zavod za mobilnu protetiku Stomatološkog fakulteta u Zagrebu

Lektor hrvatskoga jezika: Tihomir Hadži-Boškov, prof. hrvatskog jezika i književnosti, Malešnica 31, 10000 Zagreb

Lektor engleskoga jezika: Ivana Đaković, prof. engleskog jezika i povijesti umjetnosti, Hrvatskih branitelja 81a, 35252 Sibirj,  
0981968393

Rad sadrži: 32 stranice

0 tabilca

17 slika

1 CD

## SADRŽAJ

1. UVOD.....	1
2. SVRHA RADA.....	2
3. POTPUNE PROTEZE.....	3
3.1. POVIJEST I RAZVOJ POTPUNIH PROTEZA.....	3
3.2. ANATOMSKE OSNOVE ZA POTPUNE PROTEZE.....	6
3.3. PSIHOLOŠKI PROFILI NOSITELJA POTPUNIH PROTEZA.....	8
3.4. MATERIJALI.....	9
3.4.1. Materijali za bazu proteze.....	9
3.4.1.1. Fleksibilni materijali.....	9
3.4.2. Umjetni zubi.....	10
3.5. PROBLEMI I KOMPLIKACIJE VEZANI UZ POTPUNE PROTEZE.....	11
4. METODE.....	12
4.1. TEHNIKA IZRADE KOPIRANIH PROTEZA.....	12
4.2. KALUP.....	13
4.2.1. Prvi klinički korak.....	13
4.2.2. Prvi laboratorijski korak.....	16
4.3. MEĐUČELJUSNI ODNOSI.....	18
4.3.1. Drugi klinički korak.....	19
4.3.2. Drugi laboratorijski korak.....	21
4.4. ZAVRŠNA OBRADA.....	22
4.4.1. Treći klinički korak.....	22

4.4.2. Treći laboratorijski korak.....	23
4.5. PREDAJA PROTEZE.....	24
5. RASPRAVA.....	25
5.1. PREDNOSTI I NEDOSTATCI KONVENCIONALNO IZRAĐENIH PROTEZA.....	25
5.2. PREDNOSTI I NEDOSTATCI KOPIRANIH PROTEZA.....	25
5.3. USPOREDBA KOPIRANIH I KONVENCIONALNO IZRAĐENIH PROTEZA.....	26
6. ZAKLJUČAK.....	27
7. SAŽETAK.....	28
8. SUMMARY.....	29
9. LITERATURA.....	30
10. ŽIVOTOPIS.....	32

## 1. UVOD

Potpuna bezubost predstavlja široko rasprostranjeni problem oralnoga zdravlja u svijetu. Razlog tomu je porast udjela starije populacije i produljenje životnoga vijeka, a s druge pak strane, u lošem socioekonomskom položaju, nedovoljnoj edukaciji i lošoj preventivnoj skrbi. (1)

Metoda kopiranja proteza, tzv. *metoda dvostrukih proteza*, zasniva se na uporabi pacijentovih starih proteza, koje se kopiraju i koriste pri izradi novih. Metoda štedi vrijeme i novac, uz istu kvalitetu izrade kao i u konvencionalnoj metodi izrade proteza, a ujedno smanjuje i vrijeme prilagodbe na novi protetski nadomjestak.

Uz poštivanje indikacija, idealna je za gerijatrijske klijente jer je ukupno vrijeme provedeno u stolici znatno skraćeno. Štoviše, izrada takve proteze moguća je i bez dolaska pacijenta u ordinaciju, što je posebice pogodno za nepokretne i teško pokretne pacijente, kao i u svim ostalim slučajevima kada su stare proteze adekvatne i pacijent je njima zadovoljan. Budući da se izbjegava nekoliko laboratorijskih koraka, radi se o jeftinijoj metodi izrade proteza. Stoga uporabom ove metode koristi imaju pacijent, dentalni tehničar i sam stomatolog. (2)

## **2. SVRHA RADA**

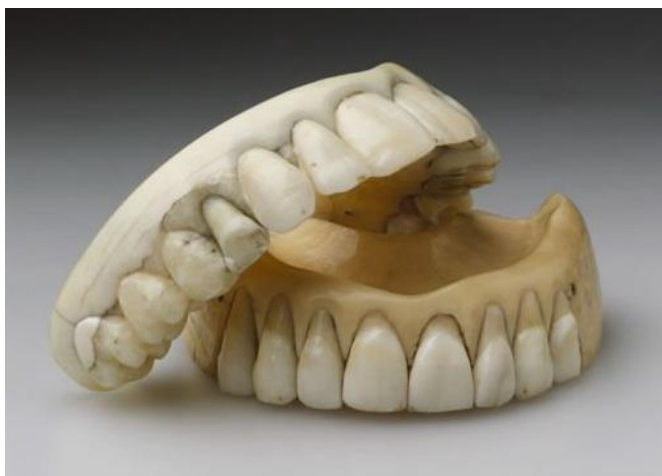Svrha ovog rada je, pregledom dosadašnjih istraživanja o potpunim protezama i njihovoj izradi, sistematizirati spoznaje o upotrebi ekonomski isplativijih materijala i metoda, uz uštedu vremena i jednaku kvalitetu izrade kao kod konvencionalne metode izrade proteza.

### 3. POTPUNE PROTEZE

#### 3.1. POVIJEST I RAZVOJ POTPUNIH PROTEZA

Razvoj protetike može se podijeliti u tri etape: razdoblje prije kaučuka (1850.), eru kaučuka (1850.-1940.) i razdoblje umjetnih smola (od 1940.). Primjena umjetnih zubi seže daleko u stari vijek.

Materijali za proteze u ono su doba bili drvo, kosti, slonova kost te zubi raznih životinja i preminulih ljudi (Slika 1). Već od 1500. godine rezbarile su se potpune proteze od slonove kosti. Prije otkrića kaučuka izrađivale su se i od pečenog porculana. Od 1780. godine pojavljuju se štancane metalne ploče, zlatne ili aluminijske.



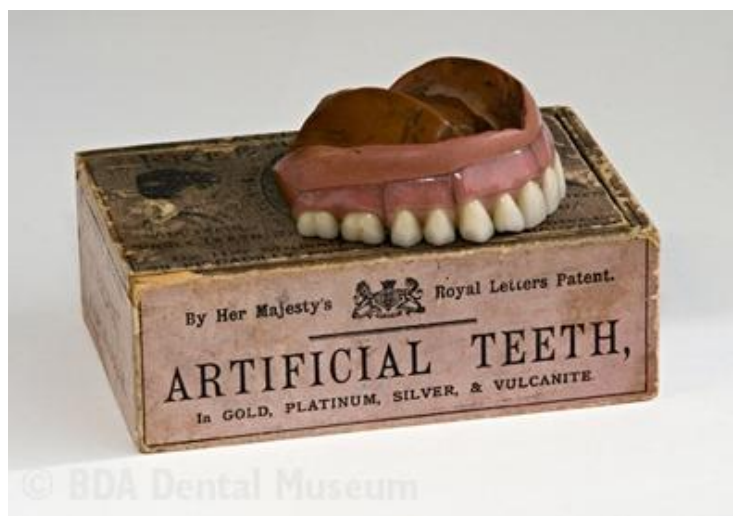Slika 1: Proteze izradene od slonove kosti. Preuzeto: (5)



Smatra se da je James Gardette izumio i prvi primijenio kvačice za parcijalne proteze. Izradio je prvu totalnu protezu na bazi prisivanja i zlatnu ploču štancao između metalnih štanci.

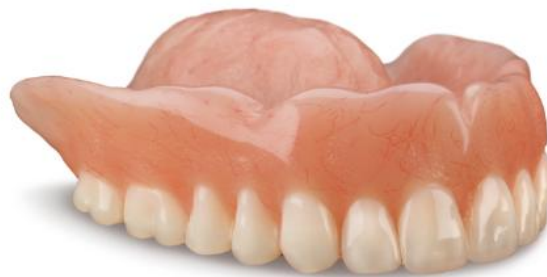Prva tvornica umjetnih zubi osnovana je 1841. godine u Philadelphiji pod imenom S.S.White, čime započinje ubrzani razvoj zubne protetike.

Tek otkrićem vulkanizacije kaučuka (Goodyear, 1854.) i njegovom primjenom u stomatologiji proizvode se proteze od tvrde gume (Slika 2) kojima je baza reprodukcija alveolarnog grebena (3,4).



Slika 2: Proteza s bazom od tvrde gume. Preuzeto: (5)

Godine 1937. otkriven je metil metakrilat kao materijal za proizvodnju baze proteze. U to je vrijeme dobro prihvaćen zbog cijene, jednostavnog rukovanja i dobre estetike. Ubrzanom modernizacijom i razvojem tehnologije, na tržištu se pojavljuju noviji materijali s boljim svojstvima (Slika 3).

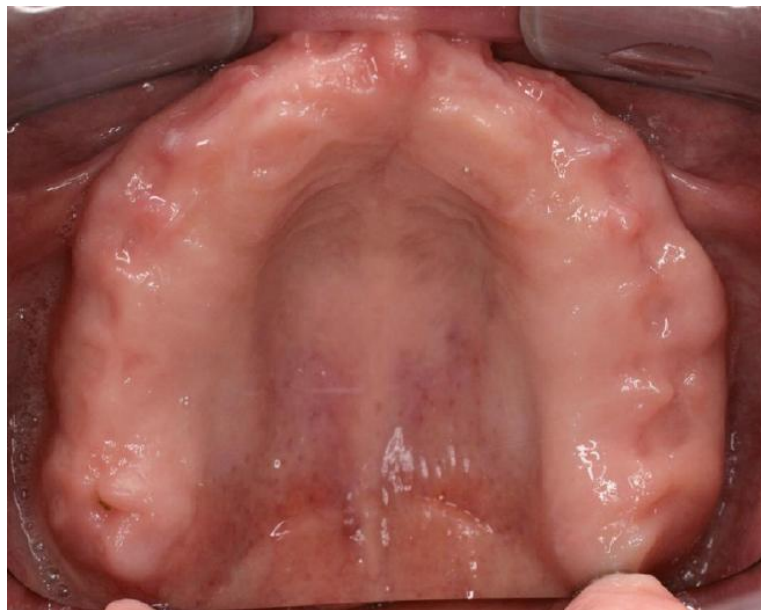

Slika 3: Akrilatna proteza. Preuzeto: (5)

### 3.2. ANATOMSKE OSNOVE ZA POTPUNE PROTEZE

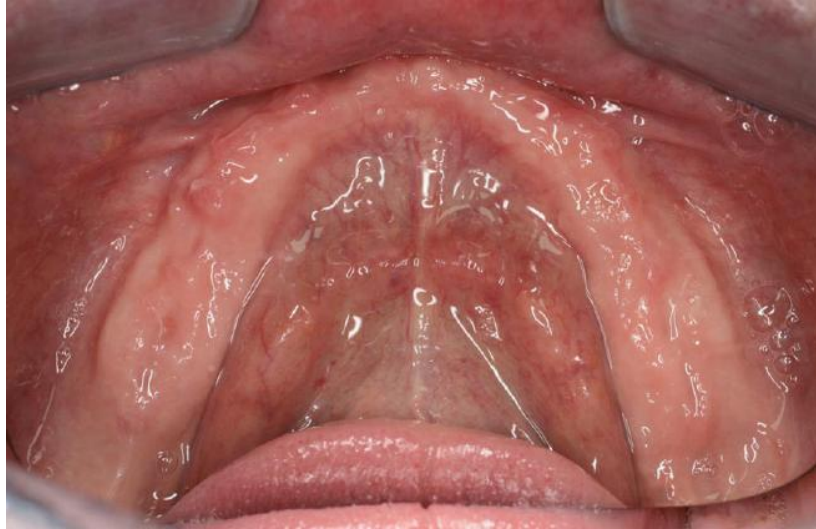Stomatognatni sustav sastoji se od zubi gornje i donje čeljusti, mišića usne šupljine, temporomandibularnih zglobova, žlijezda te pripadajućih živaca i krvnih žila.

Ležište baze gornje proteze čine alveolarni greben, tvrdo nepce, tuber maksile i krista zigomatiko-maksilaris, iza koje se u bezubim ustima nalazi paratubarni prostor, koji je važan za retenciju totalne proteze (Slika 4).



Slika 4: Ležište baze gornje proteze. Preuzeto: (6)

Ležište donje proteze čine alveolarni greben, milohioidni greben, linea oblička eksterna, trigonum retromolare i fovea retromilohioidea (Slika 5). (3)



Slika 5: Ležište baze donje proteze. Preuzeto: (6)

### 3.3. PSIHOLOŠKI PROFILI NOSITELJA POTPUNIH PROTEZA

Bezubi pacijenti koji nisu protetski zbrinuti, zbog narušene funkcije i estetike mogu razviti sociopsihološke probleme, kao što su manjak samopouzdanja, povlačenje u sebe, slabu socijalizaciju, opće nezadovoljstvo samim sobom i depresiju.

Najveći udio nositelja potpunih proteza čine gerijatrijski pacijenti. Kod većine njih fiziološki dolazi do regresijskih promjena atrofije i degeneracije te homeostatskih promjena, koje uvjetuju sporije oporavljanje organizma. Osim toga, brojni pate od jedne ili više kroničnih bolesti zbog čega zahtijevaju posebnu njegu. Većina starijih klijenata ima smanjenu sposobnost adaptacije na nove situacije, često imaju slabija ili oštećena osjetila sluha i vida, zbog čega teže komuniciraju. Nakon 60-e godine života česte su neurološke bolesti, poput Alzheimerove i Parkinsonove bolesti, koje uzrokuju neuromišićnu disfunkciju i poteškoće u prilagodbi na nove proteze. Mogući su znakovi depresije, apatije, promjene raspoloženja, zapuštenosti, demencije, povlačenje u sebe i sl. (3,7,8)

U srednjoj životnoj dobi razlog potpune bezubosti kod većine je loša oralna higijena, needuciranost o oralnome zdravlju, razne fobije, psihičke bolesti poput alkoholizma i shizofrenije, stres te pušenje.

Razni psihički poremećaji i depresija mogu se javiti i kod klijenata koji su protetski zbrinuti, ali nisu zadovoljni svojim protezama. Zbog toga se izradi proteza mora pristupiti multidisciplinarno te uvažavati pacijenta i njegovo psihološko stanje.

(9)

### **3.4. MATERIJALI**

Potpuna proteza mobilni je protetski nadomjestak kojim nadomještamo izgubljene žvačne jedinice i dijelove alveolarnog grebena te vraćamo izgubljene funkcije stomatognatnog sustava – mastikaciju, fonaciju i estetiku. (3)

Materijali koji se upotrebljavaju ne smiju biti toksični ili iritativni prema oralnoj sluznici, trebaju biti zadovoljavajuće estetike, dimenzionalno stabilni, biokompatibilni, poželjno je da su niske težine i jeftini.

#### *3.4.1. Materijali za bazu proteze*

Razlikujemo metalne (legure kobalt-krom, zlato, nehrđajući čelik) i nemetalne materijale (akrilatna i vinilna smola). Od privremenih materijala najčešće se koristi vosak i auto-polimerizirajući akrilat. Među trajnim materijalima za izradu baze proteze uglavnom se koriste toplo-polimerizirajući ili svjetlosno-polimerizirajući akrilati. Njihovi nedostaci su mogućnost frakture, neugodni mirisi uslijed kontaminacije površine, alergije i rigidnost. (10)

##### *3.4.1.1. Fleksibilni materijali*

Radi se o materijalima na bazi najlona, kao što su Velplast i Flexite. Njihova velika prednost je što nema neugodnih mirisa kao kod dugotrajne uporabe akrilatnih proteza, mogu biti izrazito tanki i lagani, gotovo su neslomljivi i pacijenti ih dobro prihvaćaju. Estetika im je zadovoljavajuća, a velike su im prednosti iznimna otpornost i dimenzijska stabilnost. (11)

### 3.4.2. Umjetni zubi

Umjetni zubi uglavnom se proizvode od različitih tipova smola ili porculana.

Velika prednost porculanskih zubi je prirodan transludentni izgled, naročito staklo-keramike. Posjeduju izrazitu čvrstoću i dugotrajnost. Nedostatci su krhkost i trošenje zuba antagonista.

Akrilatni zubi se veoma često uporabljaju. Razlog je tomu, s jedne strane, njihova laka dostupnost i niska cijena, a s druge pak strane, njihove druge brojne prednosti: niske su težine, lako se povezuju s bazom proteze, jednostavnim brušenjem olakšano je postizanje centralne okluzije. Estetski su prihvatljivi, postoje razni spektri boje, oblika i veličine. Nedostatci su im to što se u funkciji brže troše, na površini zubi javljaju se mikropukotine koje s vremenom diskoloriraju pa ih je potrebno mijenjati svakih 5 do 8 godina. (12)

Moderni zubi elegantna su kombinacija inovativnog autentičnog morfološkog dizajna i modernog raslojavanja, što im daje prirodan izgled. Također, povećan im je udio cakline čime je pak povećana translucencija i estetika. Za prednje zube koristi se Vitapan Plus, a za stražnje zube Vita Lingofom, ili cijeli set prirodne ljepote Vita Physiodens. (13)

### **3.5. PROBLEMI I KOMPLIKACIJE VEZANI UZ POTPUNE PROTEZE**

Resorpcija alveolarne kosti neizbježno započinje nakon gubitka zubi, no opseg resorpcije je individualan. Resorpcija može biti lokalizirana ili generalizirana te ravnomjerna ili neravnomjerna, a oko četiri je puta jače izražena u mandibuli. (3,9)

Izgled i oblik grebena određuje mogućnosti postave zubi, odabir oblika i veličine umjetnih zubi.

Planiranje proteze je ključan korak koji slijedi nakon anamneze klijenta. Razna udubljenja ili izbočenja na kosti mogu slabiti retenciju i ometati stabilizaciju proteze, a u nekim situacijama nije moguće izraditi protezu bez prethodnoga kirurškog zahvata. Najteža situacija pri planiranju izrade proteze je ekstremno atrofirani greben, odnosno, negativan.

Samo adekvatno izrađena i pravilno podložena proteza djeluje preventivno i usporava resorpciju alveolarnog grebena. Suprotno tomu, ako baza proteze nema adekvatno ležište ili nije na vrijeme podlagana, doći će do ubrzane resorpcije te slabljenja retencije i stabilizacije, kako trenutnog tako i budućeg protetskog nadomjestka. (12)

Veći je izazov napraviti potpunu protezu u donjoj čeljusti. Razlog tomu je manja iskoristiva površina za smještanje baze proteze te jezik, koji je lako destabilizira. Kod ekonomski dobro stojećih klijenata problem se rješava povećanjem retencije osteointegracijom dvaju ili više implantata te izradom proteze. Ljudi koji si ne mogu priuštiti terapiju implantatima adaptiraju se ili koriste ljepilo za proteze. (9)



## **4. METODE**

### **4.1. TEHNIKE IZRADE KOPIRANIH PROTEZA**

Radi se o kombinaciji već postojećih metoda reprodukcije alveolarnog grebena i protetskog nadomjestka, ali modificiranim poretkom i značajem.

Indikacija za korištenje ove tehnike su dotrajale proteze s oslabljenom retencijom, nehodično polomljene proteze koje su bile zadovoljavajuće i koje se ne mogu popraviti, promjene na protezama radi estetskih razloga, pacijenti s imedijatnim protezama koji trebaju izraditi trajne proteze, dupliciranje proteza u slučaju da pacijent želi rezervni par. (2,14)

Postoje razne varijacije tehnike, koje su po postupku slične, ali razlikuju se po odabiru materijala i izradi kalupa za kopiranje proteza.

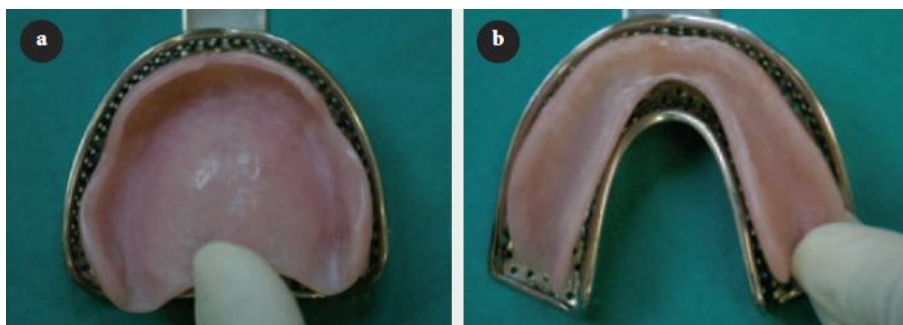Prije kopiranja proteza preporuča se protezu podložiti materijalom za dugotrajno funkcijsko otiskivanje, čime se smanjuje mogućnost pogreške. U tu svrhu koriste se termoplastični materijali, poput Kerr štapića ili F.I.T.T. gela.

Uputno je nabaviti istovjetnu garnituru zubi, uz eventualna poboljšanja s obzirom na njihov oblik i materijal izrade, no zadržavajući veličinu i način postave zubi starog nadomjestka.

## 4.2. KALUP

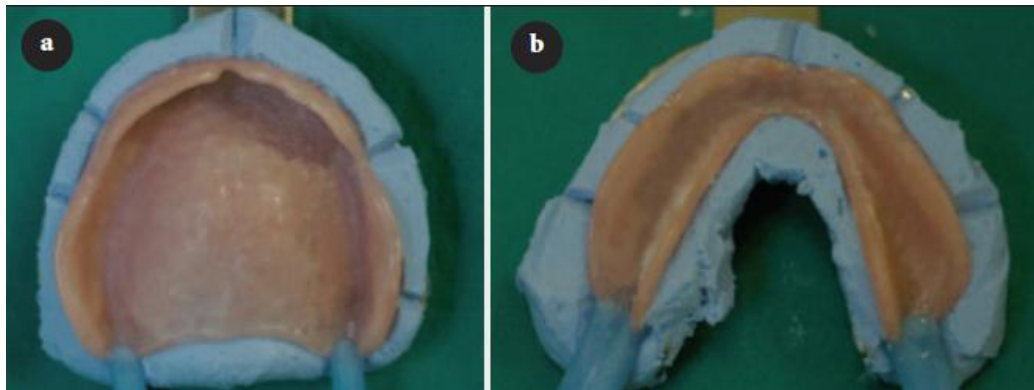
### 4.2.1. Prvi klinički korak

Koristeći stare proteze, oblikujemo kalup gornje i donje proteze. Materijal izbora je kitasti silikon. Uz pomoć odgovarajuće žlice (Slika 6), potrebno je uzeti otisak preko proteze u ustima pacijenta ili manualno uroniti protezu u žlicu s materijalom.



Slika 6: Odabir odgovarajuće žlice za izradu kalupa: a) maxilla,  
b) mandibula. Preuzeto: (2)

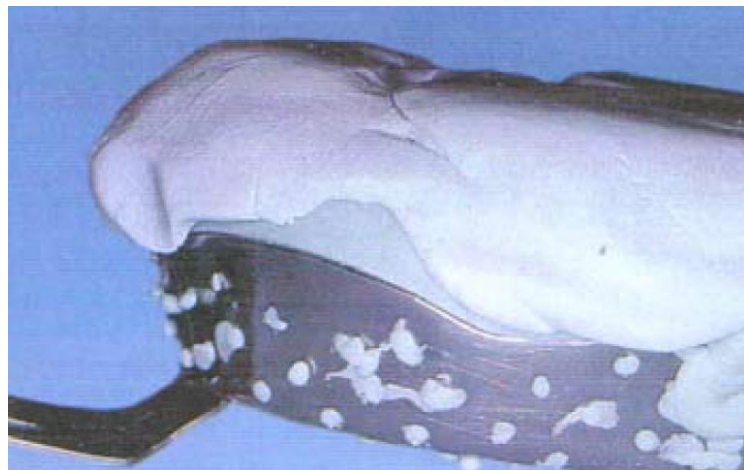Nakon vezanja materijala odstranjuje se višak do oko 2 mm ispod ruba proteze. Na rubovima otiska, periferno oko proteze, urezuju se fiksacijski klinovi (Slika 7).



Slika 7: Otisnuti donji dio kalupa s izrađenim fiksacijskim klinovima:

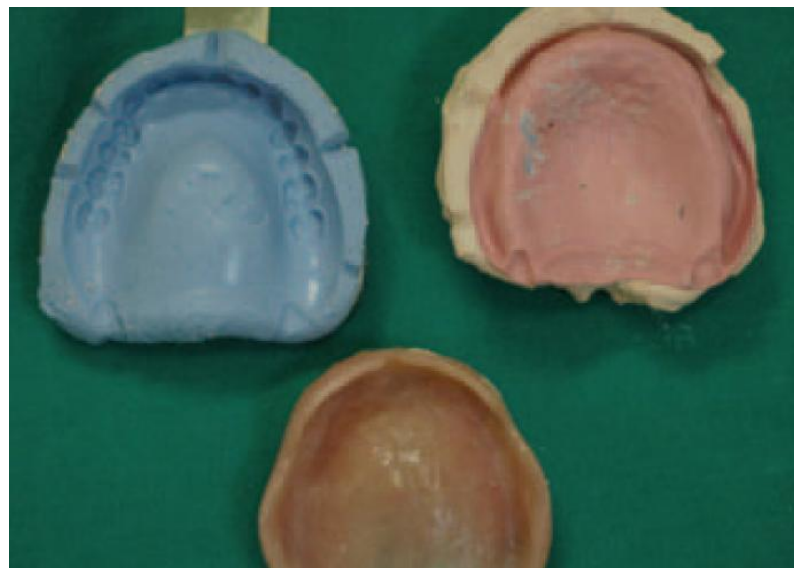a) maxilla, b) mandibula. Preuzeto: (2)

Rubovi otiska izoliraju se vazelinom, a baza proteze pažljivo se prekriva silikonom (Slika 8).



Slika 8: Izrada gornjeg dijela kalupa. Preuzeto: (15)

Nakon stvrdnjavanja materijala kalup se može rastaviti (Slika 9). Bitno je dobro prekontrolirati obje polovice kalupa i predvidjeti eventualne pogreške. Ako je sve zadovoljavajuće, proteza se opere i vrati pacijentu, a kalup dezinficira i šalje u dentalni laboratorij. (2,12,14)



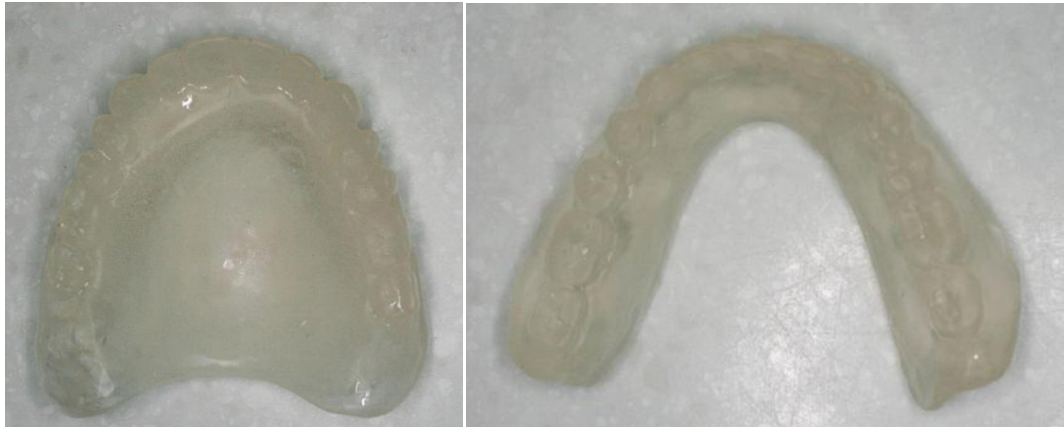Slika 9: Rastvoreni kalup s izvađenom protezom. Preuzeto: (2)

#### *4.2.2. Prvi laboratorijski korak*

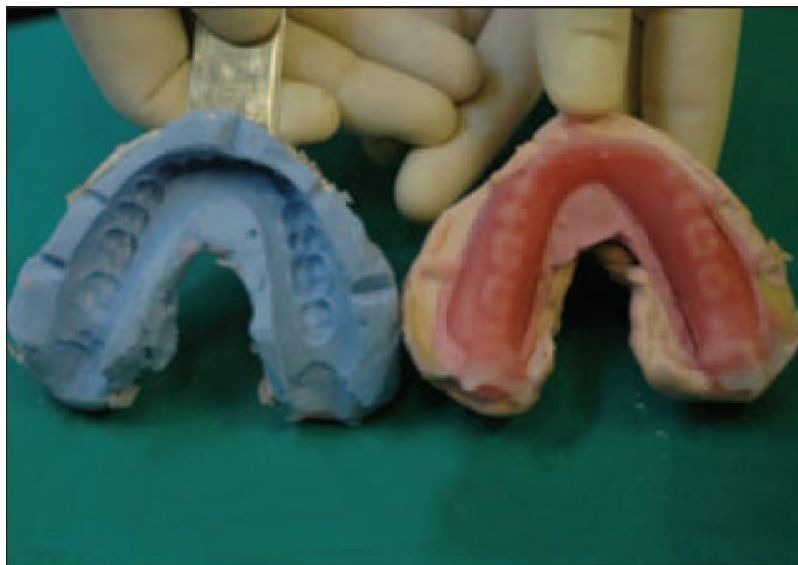Tehničar, zahvaljujući fiksacijskim klinovima, može lako spojiti dijelove kalupa. Unutrašnjost kalupa ispuni hladno polimerizirajućim materijalom (Slika 10) ili voskom (Slika 11), čime napravi duplikat stare proteze, tzv. dvostruku protezu.

Kako su, uglavnom, originalne proteze često korištenjem potrošene, ponekad je poželjno dvostruke proteze produžiti na modelu s vanjske i stražnje strane do željene dužine.

Nakon stvrdnjavanja materijala, rastvaranjem kalupa izvade se dvostruke proteze, fino obrade te pošalju u ordinaciju. (2,14)



Slika 10: Akrilatne dvostruke proteze. Preuzeto: (6)



Slika 11: Dvostruka proteza izrađena od voska. Preuzeto: (6)

### 4.3. MEĐUČELJUSNI ODNOSI

Pravilnim određivanjem međučeljusnih odnosa protetski nadomjestak smještamo u neutralni prostor između mišića oralne regije, gdje su prije bili prirodni zubi.

Kod metode kopiranja proteza određivanje je olakšano jer se koristi stara proteza koja sadrži sve potrebne informacije (protetsku ravninu, raspored, veličinu i oblik zubi, širinu alveolarnog luka, osiguran prostor za jezik).

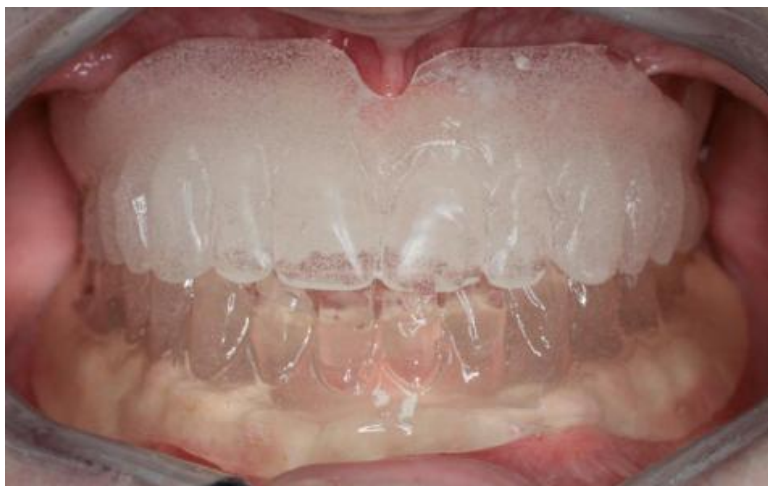Ovisno o starosti klijentove proteze i njezinoj očuvanosti, zbog fiziološke resorpcije često je potrebno povisiti zagriz. U tom slučaju rade se blage korekcije visine vertikalne dimenzije okluzije pomoću voska.

Stare proteze sa sniženim zagrizom više od 3 mm nije preporučljivo koristiti jer je veća mogućnost pogreške kod određivanja međučeljusnih odnosa, što zahtijeva izradu nove proteze. (2,14,16)

Rekonstrukcijom međučeljusnih odnosa postizemo pravilnu visinu zagriža i određujemo položaj centralne okluzije. Kod potpunih proteza centralna se okluzija izjednačuje s centralnom relacijom kako bi se dobila što bolja stabilizacija proteze u funkciji. Centrična relacija predstavlja najretrudiraniji fiziološki odnos mandibule prema maxilli iz kojeg su moguće lateralne kretnje. U tom se položaju kondili nalaze u najdistalnijem i najkranijalnijem položaju u zglobnoj jamici. (3,14)

#### 4.3.1. Drugi klinički korak

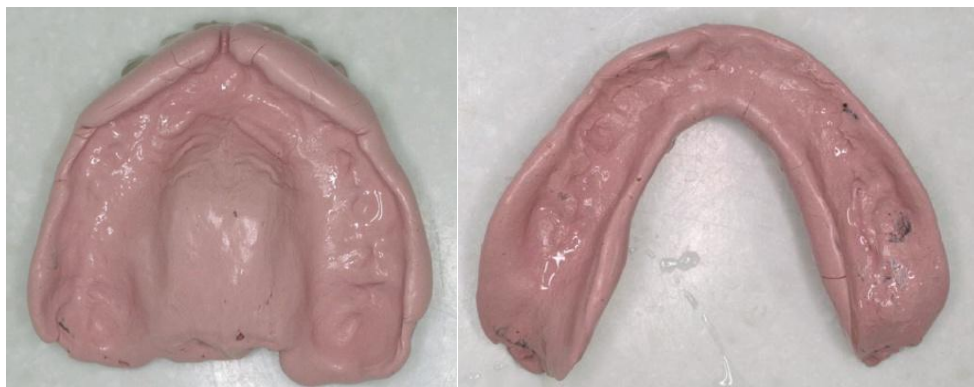Potrebno je prekontrolirati kako dvostruke proteze sjedaju u ustima pacijenta (Slika 12). Ako je sve zadovoljavajuće, slijedi oblikovanje funkcionalnih rubova.



Slika 12: Kontrola rubova dvostrukih proteza. Preuzeto: (6)

U ovom slučaju dvostruke proteze služe kao individualne žlice kod konvencionalne metode izrade proteza. Izvodi se funkcionalno oblikovanje sa zatvorenim ustima klijenta (Slika 13). Koriste se adicijski silikoni ili cink-oksidi eugenol pasta. Prije nego što započnemo, nužno je klijentu objasniti što slijedi i pokazati mu kretnje koje će izvoditi. Usta moraju biti isprana, bez naslaga hrane i sline. Za vrijeme otiska pacijent sjedi uspravno.

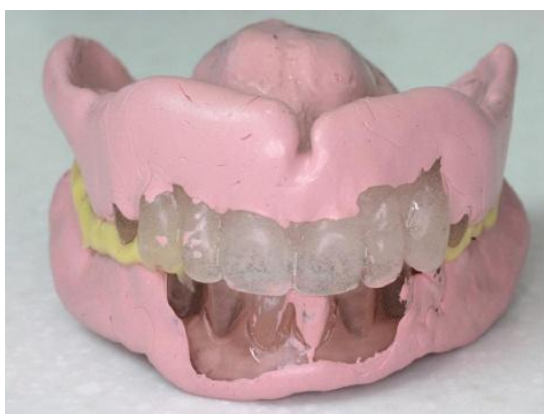



Slika 13: Dvostruke proteze s izrađenim funkcionalnim rubovima. Preuzeto: (6)

Pomoću obraznog luka potrebno je odrediti položaj proteze u odnosu na bazu lubanje. Ova faza odgovara određivanju protetske ravnine kojom se koristimo kod konvencionalne izrade proteza. Protetska ravnina u prednjem području mora biti paralelna s bipupilarnom linijom, a u bočnim dijelovima paralelna s Camperovom, nazoaurikularnom ravninom. (14)

Završavamo registracijom pacijentova zagriža te odlukom o boji budućih zubi. Preporuka je koristiti silikon zbog boljih svojstava od voska (Slika 14).



Slika 14: Funkcijski oblikovane dvostruke proteze s okluzijskim registratom.

Preuzeto: (4)

#### *4.3.2. Drugi laboratorijski korak*

Faza rada obuhvaća izradu modela, postavljanje modela u artikulator te postavu zubi. Radi se o istoj fazi u radu kao i kod konvencionalne metode izrade proteza.

Modeli se izrađuju koristeći sadru, tip IV. Uz pomoć registrata pacijentova zagriža i obraznog luka postavljaju se u artikulator zajedno s dvostrukim protezama.

Dentalni tehničar ima na raspolaganju situacijski model stare proteze čime mu je znatno olakšana izrada nove proteze. Informacije o veličini zubnog luka te veličini i obliku zubi može lako izmjeriti i primijeniti kod izrade nove.

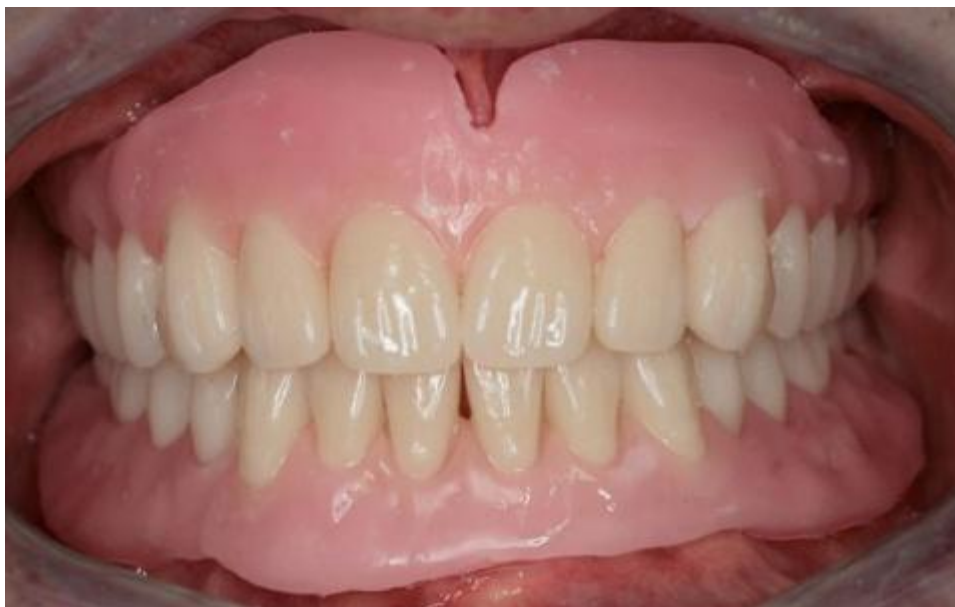Uvijek se započinje postavom prednjih zubi, a zatim bočnih. Uklanjanjem akrilata ili voska u području zubi na dvostrukim se protezama postavljaju umjetni zubi buduće proteze. Nakon postave zubi u donjoj čeljusti, potrebno je označiti duljinu prednjih maksilarnih zubi flomasterom, a potom slijedi postava zubi u gornjoj čeljusti. Ako pacijent ima dodatne zahtjeve oko estetike, tehničar ih realizira u ovoj fazi rada. (2,12,14)

#### 4.4. ZAVRŠNA OBRADA

##### 4.4.1. Treći klinički korak

Budući da se većina karakteristika stare proteze prenose na novu, pacijent prilikom probe nema nikakvih zamjerki, kako estetskih tako funkcionalnih, pa čak i fonetskih. Nema neugodnog osjećaja stranog tijela u ustima. Kontroliraju se rubovi i postava zubi (Slika 15). Potrebno je pitati klijenta je li zadovoljan, što misli i odgovara li mu estetika buduće proteze. (14,16)

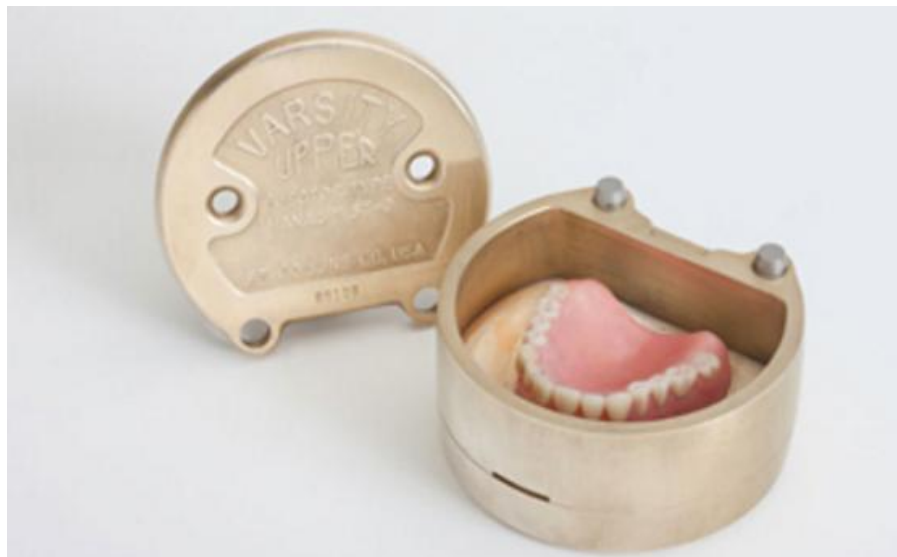Ako su očekivanja ispunjena, proteze se šalju u laboratorij na ulaganje i završavanje.



Slika 15: Kontrola rubova i postave zubi na budućim protezama. Preuzeto: (6)

#### 4.4.2. Treći laboratorijski korak

Slijedi, kao i kod konvencionalne metode, kivetiranje i kuhanje akrilata (Slika 16). Vrlo je važno pažljivo raditi i pridržavati se uputa proizvođača. Time se sprječava poroznost i krhkost materijala, a proteze budu kvalitetnije, funkcionalnije, dugotrajnije i estetski idealne. Zadnji postupak laboratorijske obrade je završno čišćenje i poliranje proteze. (3,12)

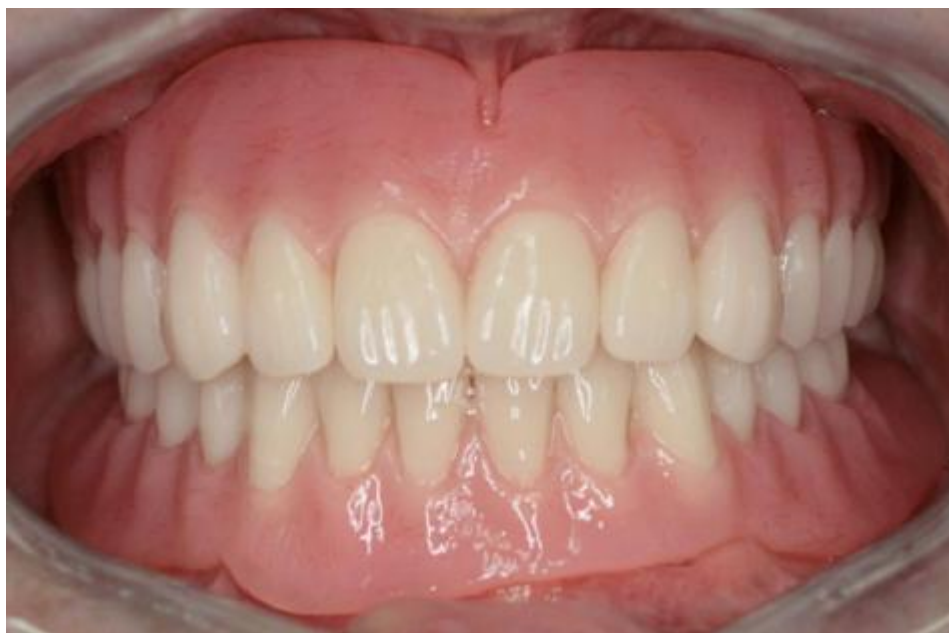

Slika 16: Ulaganje proteze u kivetu. Preuzeto: (17)

#### **4.5. PREDAJA PROTEZE**

Posljednji klinički korak obuhvaća kontrolu novoizrađene proteze (Slika 17). Nužno je dobro objasniti pacijentu pravilno održavanje i brigu o protezi te objasniti važnost redovitih kontrola.

Prvi pregled zakazuje se za tri dana kada se pregledava oralna sluznica radi mogućih dekubitusa te poboljšanja artikulacije i fonacije. Ako je sve u redu, pacijent se naručuje na kontrolu za tri tjedna kada se proteza dodatno ubrusi do postizanja optimalne okluzije. (2,6,16)



Slika 17: Gotove proteze u ustima pacijenta. Preuzeto: (4)

## **5. RASPRAVA**

### **5.1. PREDNOSTI I NEDOSTATCI KONVENCIONALNO IZRAĐENIH PROTEZA**

Prednosti su široke indikacije uporabe konvencionalne metode. Radi se o sigurnoj i u praksi provjerenoj metodi izrade proteza. Također, materijali koji se upotrebljavaju usavršavani su tijekom godina te predstavljaju optimum učinkovitosti i ekonomičnosti protetskih nadomjestaka uopće.

Nedostatci su kompleksnost izrade, a time i veća mogućnost pogreške, skuplja proizvodnja, više kliničkih i laboratorijskih koraka izrade. Prilikom izrade novih proteza pacijentov živčani sustav mora se ponovno adaptirati na novi nadomjestak. Ta adaptacija može uključivati prilagodbu ležišta, prilagodbu neuromuskularne koordinacije i prilagodbu na izmjene u međučeljusnim odnosima te okluzijskim kontaktima. Takve prilagodbe mogu biti naporne starijim pacijentima čiji su adaptivni kapaciteti smanjeni.

### **5.2. PREDNOSTI I NEDOSTATCI KOPIRANIH PROTEZA**

Ako se poštuju indikacije za upotrebu ove metode, prednosti su brojne. Najveća prednost je ušteda vremena pacijentu, stomatologu i dentalnome tehničaru. Radi se o jednostavnoj metodi izrade proteza. Pacijent provodi manje vremena u stolici („chair time“).

Štoviše, ponekad nije potreban ni pacijentov dolazak u ordinaciju, što je od velikog značaja za nepokretne i slabo pokretne pacijente. Zahvaljujući pacijentovim starim protezama, zaobilaze se dva laboratorijska koraka, a postava zubi je značajno olakšana jer su dvostruke proteze uvijek na raspolaganju, kao i situacijski modeli starih proteza. Velika je prednost za kliničara manja mogućnost pogreške, kao i lakše određivanje međučeljsnih odnosa, a za pacijenta smanjena potreba za adaptacijom, što proteze čini upotrebljivima u kraćem vremenskom roku i time ugodnijima za pacijenta.

Također je važno istaknuti da je moguće izraditi dva slična para proteza i na taj način omogućiti pacijentu nesmetano funkcioniranje u slučaju bilo kakvog udesa ili pak tijekom reparature jednog od parova. S obzirom na sklonost incidentnim stanjima i kontinuiranoj potrebi za reperaturama proteza, ta karakteristika kopiranih proteza od velikog je značaja.

Nedostatci kopiranih proteza ograničene su indikacije. Uporaba metode je kontraindicirana kod neadekvatnih starih proteza, snižene visine zagriža više od 3 mm, odnosno, u tim slučajevima izrada je otežana i može uključivati više tehničkih koraka, što njezinu izradu čini sličnijom tehnici izrade konvencionalnih proteza.

### **5.3. USPOREDBA KOPIRANIH I NOVIH PROTEZA**

Uz poštivanje indikacija, nema nikakve razlike u kvaliteti izrade proteze konvencionalnom metodom u odnosu na metodu kopiranja proteza. Najveća razlika je u trajanju terapije, vremenu laboratorijske izrade i složenosti metode.

## **6. ZAKLJUČAK**

Metodom kopiranih (dvostrukih) proteza moguće je izraditi kvalitetne proteze, uz uštedu vremena i lagodnije iskustvo, kako za stomatologa tako i za pacijenta. Budući da se koriste pacijentove stare proteze, olakšana je neuromuskulatorna prilagodba na nove proteze. Tehnika smanjuje broj posjeta i laboratorijskih koraka, olakšava registraciju međučeljusnih odnosa, omogućen je prijenos svih dobrih parametara stare proteze uz mogućnost ispravaka negativnih, a znatno je olakšana i postava zubi. Velika prednost je i u ekonomski efikasnijoj metodi izrade proteza.



## 7. SAŽETAK

Izrada potpunih proteza često predstavlja veliki izazov za kliničara. Uporabom metode dvostrukih proteza moguće je izraditi kvalitetne proteze koristeći pacijentove stare proteze. Pravilnom dijagnozom i poštivanjem indikacija, tehnika štedi vrijeme i novac. Idealna je metoda izrade proteza kod gerijatrijskih pacijenata jer se prenose samo točna obilježja starih proteza, a eventualne se greške ispravljaju. Tijekom probe postave, zubi pacijenta su već adaptirani, nemaju nikakvih funkcionalnih i fonetskih smetnji. Kvalitetna funkcija i dobra estetika budućih proteza ovise o dobroj provedbi svake faze izrade proteza i kvalitetnoj suradnji dentalnog tehničara, doktora dentalne medicine i pacijenta.

## **8. SUMMARY**

### **COPY DENTURES**

Production of complete dentures is often a big challenge for a clinician. Copy denture method allows making quality dentures by using patient's old dentures. With the correct diagnosis and detection of medical indications, the technique saves time and money. It is an ideal method for making dentures in geriatric patients because only the exact characteristics of the old dentures are transferred, whereas potential mistakes are repaired. During the test adjustment of the teeth, the patients are already adapted, they have no functional or phonetic nuisances. Proper function and good esthetics of the future dentures depend on performing every step of denture production correctly, as well as on the quality cooperation between dental technicians, doctors of dental medicine and patients.

## 9. LITERATURA

1. Čatović A., Jerolimov V., Bergman V., Gerontološki pacijent u stomatologiji, *Medix*, 1997., 13:22-28.
2. Peter Owen C., New dentures from old: a duplication method using „appropriatech“, *JCDA*, 2006., 72(5): 393-387.
3. Suvin M., Biološki temelji protetike – totalna proteza, Zagreb, Školska knjiga, 1984., pp.1-83.
4. Johnson W. W., The history of prosthetic dentistry, *J. Pros. Den.*, 1959., 9(5): 841-846.
5. <http://drnealblog.blogspot.hr/2011/09/interesting-facts-in-history-of.html>
6. Soo S., Cheng A. C., Complete denture copy technique-a practical application, *SDJ*, 2014., 35:65-70.
7. Čatović A., Uvod u gerontostomatologiju (skripta), Odabrana poglavlja iz gerontostomatologije, Zagreb, Stomatološki fakultet Sveučilišta u Zagrebu, 2004.
8. Cooper L. F., The current and future treatment of edentulism, *Journal of Prosthodontics*, 2009., 18:116-122.
9. Emami E., De Souza R. F., Kabawat M., Feine J. S., The impact of edentulism on oral and general health, *International journal of dentistry*, 2013., pp 1-7.

10. Bubalo V., Jerolimov V., Baučić I., Andreis M., Veksli Z., Akrlatni polimeri u dentalnoj protetici: priprava i mehanička svojstva, Zagreb, 2012., 33(1):22-27.
11. Singh J. P., Dhiman R. K., Bedi R. P. S., Girish S. H., Flexible denture base material: a viable alternative to conventional acrylic denture base material, CCD, 2011., 2(4): 313-317.
12. Kraljević K., Potpune proteze, Zagreb, Areagrafika, 2001., pp.26-130.
13. <https://www.vita-zahnfabrik.com/en/Teeth-23817,27568,95407.html>
14. Soldo M., Kraljević Šimunković S., Metoda kopiranja proteza kao protetsko rješenje za gerijatrijske pacijente, Sonda; lipanj 2009., 31-35.
15. Nitschke I., Reiber T., Versorgung eines geriatrischen Patienten mit Hilfe des Duplikatprothesen-Verfahrens, Quintessenz, 55, 10, 1143-1150.
16. Habib S.R., Vohra F.A., Replacing existing dentures by copy-denture technique for geriatric patients: a case report, JPDA, 2013., 22(4): 265-270.
17. [https://densincart.com/?attachment\\_id=8704](https://densincart.com/?attachment_id=8704)

## **10. ŽIVOTOPIS**

Domagoj Barbarić rođen je 07.11.1991. u Slavonskom Brodu. U rodnom gradu završava osnovnu školu, a 2006. upisuje gimnaziju „Matija Mesić“ (opći smjer). Gimnaziju završava 2010. te iste godine upisuje Stomatološki fakultet Sveučilišta u Zagrebu.