

# Uzroci hipokalcifikacija gornjih prednjih zubi i mogućnosti minimalno invazivnih rješavanja

---

Asić, Hana

Master's thesis / Diplomski rad

2016

Degree Grantor / Ustanova koja je dodijelila akademski / stručni stupanj: **University of Zagreb, School of Dental Medicine / Sveučilište u Zagrebu, Stomatološki fakultet**

Permanent link / Trajna poveznica: <https://um.nsk.hr/um:nbn:hr:127:439477>

Rights / Prava: [Attribution-NonCommercial-NoDerivs 3.0 Unported / Imenovanje-Nekomercijalno-Bez prerađivanja 3.0](#)

Download date / Datum preuzimanja: **2025-03-23**



Repository / Repozitorij:

[University of Zagreb School of Dental Medicine Repository](#)



SVEUČILIŠTE U ZAGREBU

STOMATOLOŠKI FAKULTET

Hana Asić

**UZROCI HIPOKALCIFIKACIJA GORNJIH  
PREDNJIH ZUBI I MOGUĆNOSTI  
MINIMALNO INVAZIVNIH RJEŠAVANJA**

DIPLOMSKI RAD

Zagreb, rujan 2016.

Rad je ostvaren na Stomatološkom fakultetu Sveučilišta u Zagrebu, na Zavodu za mobilnu protetiku.

Voditelj rada: prof. dr.sc. Dubravka Knezović-Zlatarić

Zavod za mobilnu protetiku

Stomatološki fakultet Sveučilišta u Zagrebu

Lektor hrvatskog jezika : Igor Dvorščak

Adresa: Medvedgradska 60b, 10000 Zagreb

Email: igor.dvorscak@gmail.com

Mobitel: 098/581 869

Lektor engleskog jezika : Marko Habijanec

Adresa: Ulica grada Vukovara 240, 10000 Zagreb

Email: mhabijan@gmail.com

Mobitel: 091/590 0858

Rad sadrži : 30 stranica

1 tablica

5 slika

1 CD

Zahvaljujem svojoj mentorici prof.dr.sc. Dubravki Knezović Zlatarić na pomoći, strpljenju i korisnim savjetima tijekom izrade diplomskog rada te na svom prenesenom znanju.

Zahvaljujem obitelji i prijateljima koji su mi tijekom studiranja pružili razumijevanje i potporu, a posebice ocu i majci na bezuvjetnoj ljubavi i podršci. Ovaj rad posvećujem njima.

## SADRŽAJ

1. UVOD .....	1
2. SVRHA RADA.....	3
3. HIPOKALCIFIKACIJA GORNJIH PREDNIH ZUBI I MOGUĆNOSTI MINIMALNO INVAZIVNIH RJEŠAVANJA .....	4
3.1. GRAĐA CAKLINSKE LEZIJE .....	4
3.2. ETIOLOGIJA.....	4
3.2.1. Inicijalna karijesna lezija.....	4
3.2.2. Ortodontska terapija.....	6
3.2.3. Razvojni defekti cakline.....	6
3.2.4. Dentalna fluoroza .....	8
3.2.5. Trauma mliječnih zubi .....	10
3.3. DIJAGNOSTIKA .....	10
3.4. TERAPIJA.....	11
3.4.1. Minimalno invazivna terapija .....	11
3.4.2. Invazivne metode terapije .....	15
4. RASPRAVA .....	19
5. ZAKLJUČAK .....	20
6. SAŽETAK .....	22
7. SUMMARY .....	24
8. LITERATURA.....	26
9. ŽIVOTOPIS .....	30

## **POPIS OZNAKA I KRATICA**

**RI** Refraktorni indeks

**MIH** Molarno incizivna hipomineralizacija

**HCl** Klorovodična kiselina

## 1. UVOD

Osmijeh govori više od riječi te predstavlja jedno od najvažnijih „oruđa“ u životu pojedinca. Estetska stomatologija je umjetnost kojoj je konačni cilj prirodna harmonija žvačnog sustava, zubi i zubnog mesa. Fronta zubi je ogledalo estetike i ono što prvo zamijetimo pri osmijehu.

Caklinske lezije, odnosno „bijele mrlje“, česta su pojava na prednjim gornjim sjekutićima i njihova je etiologija multifaktorijalna. Najčešći razlozi pojavljivanja caklinskih lezija su: inicijalni karijes uzrokovan akumulacijom plaka (a), demineralizacija nakon ortodontske terapije (b), dentalna fluoroza (c), razvojne hipokalcifikacije (d), dentalne erozije (e), tetraciklinska obojenost (f) te trauma (g). Dodatni uzroci su visoki indeks plaka, neadekvatna oralna higijena, dijete s visokim udjelom kiselina ili šećera u prehrani. Uzrok njihove vidljivosti je poroznost, odnosno demineralizacija ispod intaktne cakline, koja može, a i ne mora dovesti do razvoja karijesa. U slučaju početnog karijesa, uzrok poroznosti su patogene bakterije koje prodiru kroz caklinski sloj i proizvode organske kiseline koje razgrađuju minerale u strukturi cakline.

Nastankom poroznosti, odnosno demineralizacijom, mijenja se refraktorni indeks (RI) cakline. Translucencija ili prozračnost pojava je kod koje se svjetlosne zrake djelomično propuštaju ili reflektiraju. Opacitet ili neprozračnost pojava je kod koje se svjetlosne zrake apsorbiraju ili reflektiraju. Translucencija uzrokuje vidljivost caklinske lezije jer porozna struktura unutar cakline reflektira svjetlosne zrake. Kako bismo razlučili točan uzrok hipomineralizacije, koristimo vizualnu i taktilnu metodu dijagnostike.

Terapija uključuje neinvazivne, minimalno invazivne te invazivne metode liječenja. Neinvazivni pristup uključuje remineralizaciju pastama s visokim udjelom fluora, a među minimalno invazivne pristupe spadaju metoda izbjeljivanja i infiltracijska metoda. U invazivne metode ubrajamo mikroabraziju, restaurativne i protetske metode liječenja (1).



## **2. SVRHA RADA**

Svrha je rada ukazati na sve češću pojavnost hipokalcifikacija kod pacijenata i nezadovoljstvo koje ona kod njih izaziva te opisati mogućnosti sprečavanja daljnjih komplikacija. Time ovaj rad svoju svrhu nalazi i u prikazu etiologije i dijagnostike hipokalcifikacije te novih mogućnosti minimalno invazivnih metoda liječenja.

### **3. HIPOKALCIFIKACIJA GORNJIH PREDNIH ZUBI I MOGUĆNOSTI MINIMALNO INVAZIVNIH RJEŠAVANJA**

Prevalencija caklinskih lezija, odnosno „bijelih mrlja“, veliki je problem koji može utjecati na kvalitetu života pojedinca. Kako se povećavaju zahtjevi za dentalnom estetikom, stomatolozi se susreću s molbama za uklanjanjem hipomineraliziranih caklinskih lezija. Istraživanja su pokazala da pacijenti s vidljivim lezijama u fronti skrivaju osmijeh i da takvo stanje ugrožava njihov socijalni život. Prevalencija caklinskih lezija u porastu je, a uzroci su: inicijalni karijes, ortodontska terapija, dentalna fluoroza, razvojni defekti cakline, traume te unos lijekova i vrućica za vrijeme mineralizacije zuba (2).

#### **3.1. GRAĐA CAKLINSKE LEZIJE**

Građa caklinske lezije razlikuje se od građe intaktne zdrave cakline. Ispod naizgled zdrave cakline nalaze se pore koje su ispunjene vodenim medijem (RI - 1.33) ili zrakom (RI- 1) kada je površina zuba dehidrirana. RI zdrave intaktne cakline je 1.62. Razlika RI zdrave cakline i caklinske lezije uzrokuje refleksiju svjetlosti unutar lezije i time se objašnjava pojavnost vidljivosti bijelih mrlja (3).

#### **3.2. ETIOLOGIJA**

##### **3.2.1. Inicijalna karijesna lezija**

Caklinska demineralizacija i remineralizacija dinamični su procesi unutar zubne strukture koji se odvijaju tijekom života. Bijele lezije mogu biti prvi znak nastanka karijesa. Pojavljuju se na onim zubima gdje postoji mogućnost razvitka i dugotrajnog perzistiranja biofilma zbog čega demineralizacija nadvladava proces remineralizacije pa dolazi do velikog gubitka minerala koji se ne može nadomjestiti

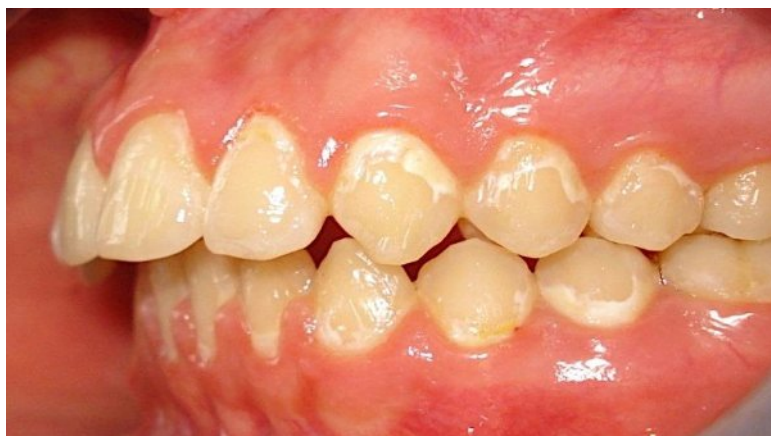zaštitnim faktorima kao što su puferi sline i fluoridi. Kada takva demineralizacija potraje, nastaje nekavitirana bijela lezija (inicijalni karijes), a daljnjim procesom i kavitirana lezija. Iako je karijes najčešći uzrok diskoloracije površine zuba, postoje i drugi uzroci njezinoj pojavi koje treba razlikovati (Tablica 1)(4).

**Tablica 1.** Etiologija bijelih lezija. Preuzeto: (5)

Tip bijele lezije	Etiologija	Mogućnosti liječenja
1. Izolirane samostalne bijele lezije dijametra manjeg od 0,5mm kod trajnih sjekutića	Normalna zdrava caklina	Izbjeljivanje
2. Bijele točkaste lezije na caklini	Vrućica za vrijeme razvoja trajnih zubi	Izbjeljivanje, mikroabrazija
3. Višestruke lezije, smeđe i bijele diskoloracije	Dentalna fluoroza	Izbjeljivanje, mikroabrazija
4. Bijele linije na caklini	Teži razvojni poremećaj	Izbjeljivanje, mikroabrazija
5. Bijele mrlje na caklini	Trauma mliječne denticije	Izbjeljivanje pa potom infiltracijska metoda
6. Bijele mrlje prekrivene žutim slojem	Krvarenje nakon traume i prodiranje u caklinu	Izbjeljivanje, mikroabrazija pa potom infiltracijska metoda
7. Slabo vidljive bijele lezije s nekoliko crnih rubova	Demineralizacija nakon ortodontske terapije	Izbjeljivanje, mikroabrazija pa potom infiltracijska metoda ovisno o veličini lezije
8. Defekti cakline na mliječnim sjekutićima i kutnjacima	Celijakija i Molarno incizivna hipomineralizacija (MIH)	Izbjeljivanje, Staklenoionomerni ispun, infiltracijska metoda prednjih caklinskih lezija
9. Bijele točke ili caklinska hipoplazija	Preuranjen porod (45% normalnih poroda naspram 92% preuranjenih poroda)	Izbjeljivanje, mikroabrazija pa potom infiltracijska metoda

### 3.2.2. Ortodontska terapija

Demineralizacija nakon ortodontske terapije česta je pojava, a posljedica je neadekvatne oralne higijene te predstavlja odgovor tvrdog zubnog tkiva na akumulaciju plaka (Slika 1). Nalazi se uz rub gingive i manifestira se kao početna karijesna lezija ili razvijeni karijes (6).



**Slika 1.** Intraoralni prikaz demineralizacije nakon ortodontske terapije. Preuzeto: (7)

### 3.2.3. Razvojni defekti cakline

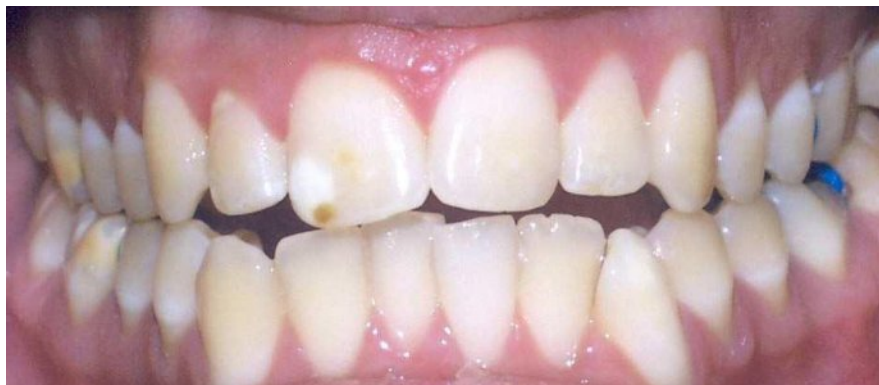Razvojni defekti cakline mogu se podijeliti u dvije velike grupe: hipoplazija i hipomineralizacija.

Hipoplazija je kvantitativni poremećaj cakline koji je makroskopski uočljiv kao redukcija debljine cakline s glatkim zaobljenim rubovima, bez vidljivih frakturnih područja, pri čemu su često prisutne plitke ili duboke jamice, lokalno ili generalizirano raspoređene po čitavoj caklini.

Molarnoincizivna hipomineralizacija (MIH) je hipomineralizacija sistemnog porijekla koja zahvaća jedan ili sve prve trajne kutnjake, često uključujući i trajne sjekutiće. Hipomineralizacija je kvalitativni poremećaj cakline koji se očituje

promjenom boje (bijela, žuta, smeđa), dok je debljina cakline u vrijeme nicanja normalna.

U razdoblju stvaranja matriksa i mineralizacije, caklina i dentin posredno su osjetljivi na sve štetne vanjske i unutarnje čimbenike. Uzrok nije samostalan i predloženi su mnogi okolišni čimbenici koji udruženi sa sistemnim stanjima tijekom prve tri godine djetetova života sudjeluju u nastanku bolesti. Patogeneza ove bolesti je kočenje normalnog razvoja ameloblasta u specifičnom stadiju razvoja (sekretorna faza i faza sazrijevanja) na tri moguća načina. Prvi je ometanje ameloblasta u pravilnom odlaganju proteina. Proteini imaju glavnu ulogu u organizaciji i kontroli usmjeravanja kalcij fosfatnih iona unutar kristala hidroksilapatita. Pravilna maturacija nije moguća ako je odlaganje proteina nepravilno. Veći je dio amelogenina resorbilan, dok drugi proteini, primjerice albumin, poznat kao inhibitor mineralizacije, perzistira. Drugi je način djelovanje na ameloblaste u prijelaznom stadiju (ameloblasti između sekretorne i maturacijske faze) koji su najranjiviji tip ameloblasta tijekom mineralizacije. Treći način podrazumijeva djelovanje štetnih utjecaja na maturaciju cakline. Hipomineralizacija nastaje zbog ometanja resorptivnog potencijala ameloblasta i inhibicije proteolitičkih enzima, što dovodi do retencije proteina te manjka kalcij fosfata.



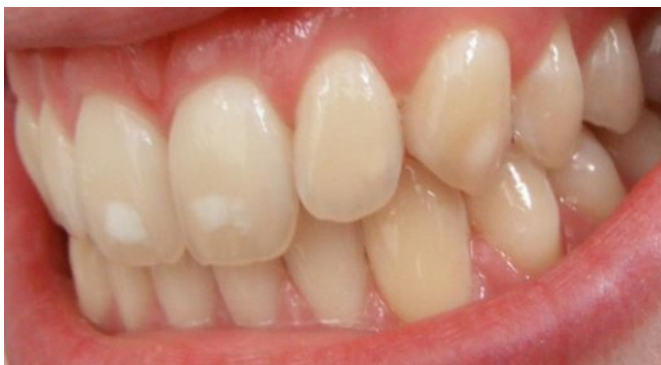**Slika 2.** Intraoralni prikaz MIH-a umjerenog intenziteta. Preuzeto: (8)

Klinička slika MIH-a na kutnjacima može varirati od blagih bjeličastih zamućenja do težih žutosmeđih hipomineralizacija praćenih posterupcijskim lomom cakline. Zahvaćenost sjekutića očituje se promjenom boje labijalnih površina bez gubitka cakline, rijetko praćene prekidom njezinog kontinuiteta (Slika 2). Kod MIH-a, caklina je podložnija nastanku karijesa pa je izgled defekta asimetričan, dok kontralateralni zub ne mora ili može biti umjereno do jače oštećen (9).

#### **3.2.4. Dentalna fluoroza**

Dentalna fluoroza nastaje prekomjernim unosom fluorida u organizam tijekom mineralizacije zuba. Najčešće nastaje sistemnom primjenom fluorida u koncentraciji većoj od 2 mgF/L ili kod profesionalnog otrovanja (10-15 mg F na dan). Dentalna fluoroza na trajnim zubima nastaje između 11. mjeseca i 7. godine života, a najkritičnije je razdoblje između 22. i 26. mjeseca života.

Klinička manifestacija očituje se bijelim mutnim prugama različite širine koje se pojavljuju na homolognim zubima. Područja su histološki porozna (hipomineralizirana), a stupanj poroznosti ovisi o koncentraciji fluorida u organizmu tijekom mineralizacije zuba (Slika 3). Najteži oblik predstavljaju zubi bijeli poput krede, a kasnije, nakon nicanja, na tim se zubima mogu pojaviti udubljenja kao rezultat posteruptivnog pucanja površinske cakline.



**Slika 3.** Intraoralni prikaz dentalne fluoroze blagog intenziteta. Preuzeto: (10)

Potrebno je diferencijalno dijagnostički razlikovati ostale caklinske lezije koje nisu uzrokovane fluoridima. One se, za razliku od dentalne fluoroze, pojavljuju na pojedinim zubima kao oštro ograničene bijele ili obojene mrlje i posljedica su genetskih, lokalnih ili sustavnih uzroka u tijeku razvoja zuba. Kriteriji su za postavljanje dijagnoze su simetričnost u pojavi promjena na caklini, mutni dijelovi cakline na dva ili više pari zubi i utvrđeni povećani unos fluorida u organizam (11).

### 3.2.5. Trauma mliječnih zubi

Traume mliječnih zubi mogu uzrokovati diskoloraciju, pri čemu dolazi do oštećenja krvnih žila, krvarenja te posljedično do razgradnje eritrocita. Pri razgradnji eritrocita oslobađa se hemoglobin, a iz njega željezo koje u reakciji s vodikovim disulfidom daje željezo sulfid koji uzrokuje sivo obojenje zubi. Obojenje s vremenom postaje sve izraženije (12).

## 3.3. DIJAGNOSTIKA

Procjena stanja pacijenta trebala bi se odnositi na ispravno određen uzrok caklinske lezije, nakon čega se donosi odluka o mogućnostima terapije. Bitna je stavka ovog problema razlučiti početni karijes od razvojnih hipomineralizacija. Odabir terapije ovisi o tipu i statusu caklinske lezije. Ona može biti aktivna (hrapava površina, napreduje prema kavitaciji) ili inaktivna (glatka i sjajna površina). Ovi tipovi lezije određuju radi li se o stadiju demineralizacije (aktivna lezija) ili remineralizacije (stabilna lezija). Ispravna dijagnoza može biti otežana te su potrebna dva pristupa u dijagnostici: vizualni i taktilni.

Vizualna dijagnostika uključuje sušenje površine pusterom i dobro osvjetljenje caklinske lezije. Početni karijes vidljiv je kao bijela lezija kada je caklina posušena, odnosno dehidrirana, a dok je caklina vlažna (hidrirana), lezija nije vidljiva. Razvojne hipomineralizacije vidljive su u oba slučaja.

Taktilna dijagnostika sljedeći je korak u dijagnostici. Kada je površina caklinske lezije glatka i izgleda sjajno, lezija je inaktivna, a ako je površina hrapava, poroznog izgleda i poput krede (izrazito bijelo) te suhe i mat površine, lezija je



aktivna i može dovesti do kavitacije i/ili dentalne hipersenzitivnosti. Takve lezije s vremenom imaju tendenciju za diskoloracijom (1).

### **3.4. TERAPIJA**

Terapija je moguća neinvazivnim, minimalno invazivnim i invazivnim metodama. Prvi je pristup liječenju blagih oblika caklinskih lezija konvencionalno neinvazivno liječenje remineralizacijom. Na tržištu postoje paste, kreme i topikalna remineralizirajuća sredstva koja mogu pridonijeti u terapiji. Ako ovakav oblik terapije ne ukloni caklinske lezije, pristupa se minimalno invazivnoj terapiji koja se odnosi na izbjeljivanje i infiltracijsku metodu. Invazivne su metode krajnje mogućnosti, a podrazumijevaju mikroabraziju, restorativnu terapiju kompozitnim materijalom i protetsku terapiju keramikom (1).

#### **3.4.1. Minimalno invazivna terapija**

Izbjeljivanje je metoda izbora u terapiji caklinskih lezija koja se može provoditi samostalno ili u kombinaciji s dugim metodama. Metode izbjeljivanja ovise o veličini lezije i njezinoj etiologiji.

S obzirom na način nastanka diskoloracije, dijelimo ih na unutarnje i vanjske. Caklinske lezije najčešće su uzrokovane unutarnjim preeruptivnim čimbenicima i u tu skupinu spadaju: razvojne bolesti cakline i dentina, tetraciklinska obojenost i dentalna fluoroza. Unutarnje posteruptivne diskoloracije nastaju nakon odontogeneze i odnose se na primarnu ili sekundarnu karijesnu leziju, nekrozu i krvarenje

uzrokovano traumom ili patološkim zbivanjima unutar pulpne komorice. Takve caklinske lezije, ovisno o stupnju i veličini, moguće je uspješno riješiti metodom izbjeljivanja. Razlikujemo četiri stupnja diskoloracije, od blagih žutih do opsežnih tamnosmeđih i sivih. Prva dva stupnja diskoloracije moguće je tretirati izbjeljivanjem, dok kod trećeg i četvrtog nije moguće postići zadovoljavajuće rezultate. Tetraciklinska obojenost zahtijeva najdulji postupak izbjeljivanja.

Sredstvo za izbjeljivanje vodikov je peroksid koji se razlaže na vodu i kisik. Kisik je aktivna tvar koja posjeduje nisku molekularnu težinu i time oslobađa molekule pigmenta te izbjeljuje zub. Koncentracija vodikovog peroksida u sredstvima za izbjeljivanje kreće se od 3 do 38 posto. Visoke koncentracije koriste se isključivo u ordinaciji pod kontrolom stomatologa, dok se niže koncentracije koriste pomoću udlage (13).

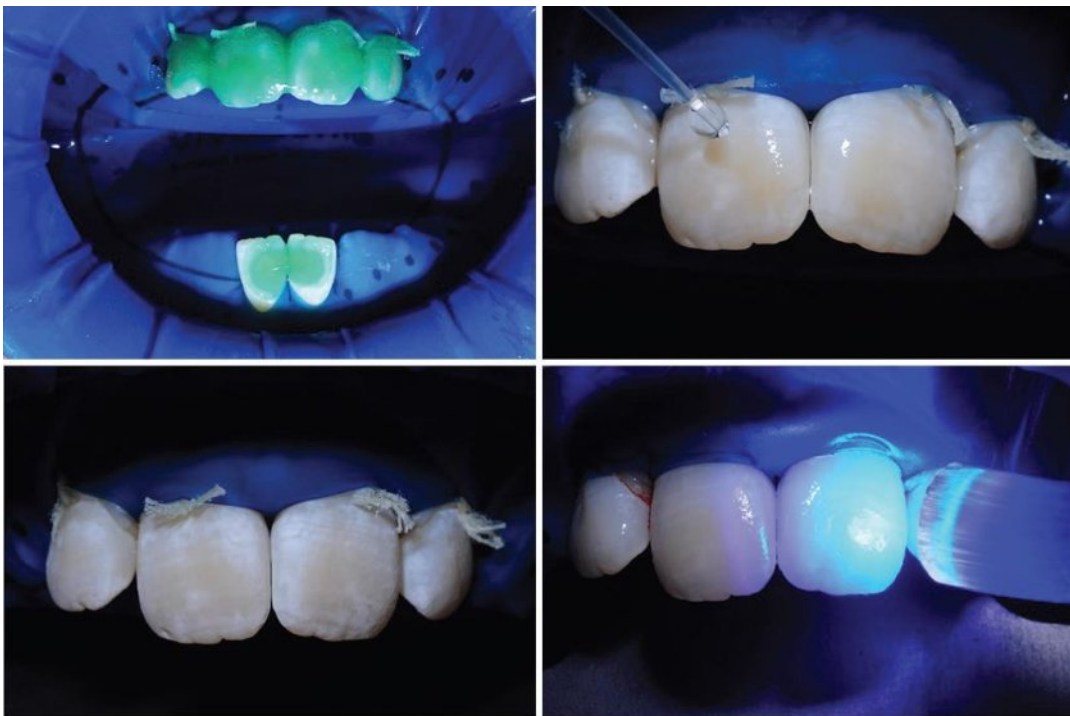
Infiltracijska metoda novi je oblik terapije koji se prvotno koristio za liječenje inicijalnih nekavitiranih karijesnih lezija. Prvi je put otkriven i laboratorijski istražen na Fakultetu dentalne medicine u Berlinu. Nakon što se dokazao ispravnim „in vitro“ pristupom, razvila se mogućnost za kliničku upotrebu. Za razliku od klasičnog invazivnog pristupa u terapiji karijesa, ovaj minimalno invazivni pristup temelji se na infiltraciji mikropukotina caklinske lezije (do 450 mikrometara) s niskoviskoznom smolom (2). Penetraciju smole pokreću kapilarne sile koje privlače smolu u pukotine tako da kompletno ispunjava prazan prostor (mikropukotine) i sprječava daljnju progresiju bakterija i njihovih produkata (1). Mikropukotine su ispunjene vodenim medijem ili zrakom te imaju niži RI pa se ovom terapijom nastoji ispuniti prostor caklinske lezije materijalom čiji je RI -1.47 i koji, za razliku od vodenog medija, ne

može ispariti. Time razlika RI caklinske lezije i okolne zdrave cakline postaje beznačajna te lezija postaje slična okolnoj zdravoj caklini (3). Na temelju ovih dokaza, zaključeno je kako ovakva metoda terapije ne služi samo u terapiji inicijalnih karijesnih lezija, već se može koristiti i za uklanjanje caklinskih lezija koje nisu uzrokovane karijesom, ali su pacijentu estetski neprihvatljive.

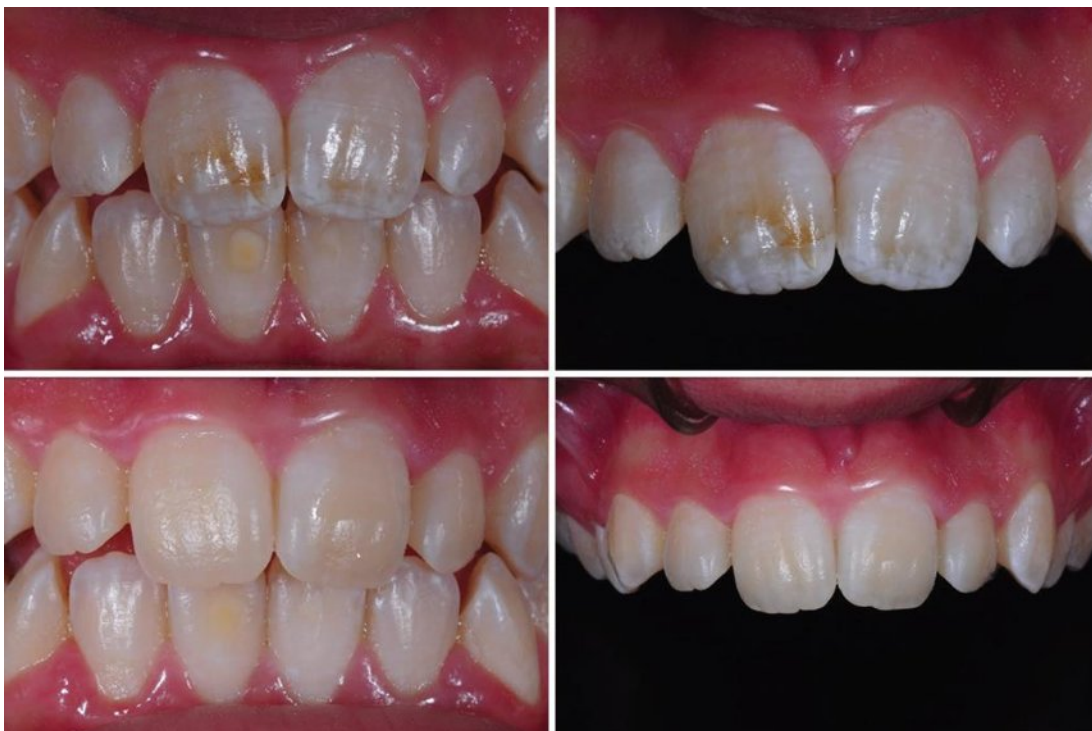Caklinske lezije možemo podijeliti na temelju etiologije, lokacije i veličine. S obzirom na veličinu, najbolje je započeti liječenje s manjim lezijama jer je njih lakše ukloniti, dok srednje i velike lezije ponekad zahtijevaju tehniku pjeskarenja prije nanošenja klorovodične kiseline (HCl). Tehnika pjeskarenja pridonosi boljoj penetraciji HCl-a u mikrostrukturu cakline. Indikacije za ovakav način terapije su široke te uključuju bijele glatke demineralizirane lezije nakon ortodontske terapije, lezije uzrokovane MIH-om, hiploplaziju cakline nastalu nakon traume, blage do umjerene lezije uzrokovane dentalnom fluorozom te velike pojedinačne lezije uzrokovane dentalnom fluorozom (5).

Zubi koji se liječe terapijom infiltracije prvo se izoliraju koferdamom nakon čega se interdentalno postavlja konac koji fiksira gumu koferdama. Prije nanošenja infiltracijske smole potrebno je jetkati površinu cakline 15-postotnom klorovodičnom kiselinom u trajanju od dvije minute. Jetkanje cakline uklanja površinski sloj do 35 mikrometara dubine i time omogućuje penetraciju smole u caklinske pore. Gel za jetkanje potrebno je nanositi laganim kružnim pokretima. Nakon jetkanja slijedi postupak ispiranja u trajanju od 30 sekundi. Sušenje i dehidriranje površine uključuje nanošenje etanola u trajanju od 30 sekundi. Izvor svjetlosti potrebno je ukloniti prije nanošenja smole kako bismo spriječili

prijevremenu polimerizaciju. Hidrofobni infiltrirajući materijal (ICON, DMG; RI=1.47) nanosi se na leziju u trajanju tri minute opreznim i nježnim pokretima. Nakon nanošenja, potrebno je sušiti površinu 10 sekundi, kako bi se smola što dublje infiltrirala u pore, i nakon toga osvijetliti je lampom za polimerizaciju u trajanju 40 sekundi. Postupak završava poliranjem tretiranih površina (Slika 4). Očuvanje zubnog tkiva ovim je postupkom maksimalno i rezultati su u većini slučajeva zadovoljavajući (Slika 5). Za razliku od invazivnih metoda, kao što su mikroabrazija, protetske i restaurativne terapijske metode, ova metoda ne uključuje mehaničko uklanjanje strukture zuba i nije potrebna anestezija (2).



**Slika 4.** Prikaz infiltracijske metode na prednjim gornjim sjekutićima. Preuzeto: (14)



**Slika 5.** Intraoralni prikaz stanja prije i nakon tretmana infiltracijskom metodom. Preuzeto: (15)

### 3.4.2. Invazivne metode terapije

U slučaju da minimalno invazivne metode ne donose zadovoljavajuće rezultate te stomatolog na temelju iskustva i znanja zaključi da je lezija velika, pristupa se invazivnijim metodama.

Mikroabrazija u kombinaciji s izbjeljivanjem ili kompozitnim restauracijama bila je jedina metoda zbrinjavanja caklinskih lezija do otkrivanja minimalno invazivnih metoda. U nekim slučajevima pokazala je zadovoljavajuće rezultate, no kako podrazumijeva uklanjanje dijela zubne strukture, ne smatra se najboljom metodom ako imamo izbora (2). Mikroabrazija cakline jednostavan je postupak kojim se uklanja mikroskopski oštećeni dio površine cakline. Postupkom se uklanjaju diskoloracije površine cakline nastale kao posljedica vanjskih i unutarnjih čimbenika

(12). Metoda mikroabrazije indicirana je kod razvojnog poremećaja cakline *amelogenesis imperfecta*, dentalne fluoroze i postortodontske demineralizacije. Debljina cakline koja se otprilike ukloni u 10 aplikacija iznosi oko 0,1 milimetra (13).

Postupak započinje čišćenjem površine zuba i osiguranjem suhog radnog polja koferdamom. Finim dijamantnim i karbidnim svrdlima može se odstraniti dio površine caklinske lezije kako bi se skratilo ukupno trajanje zahvata. Mikroabrazivna pasta sadrži 6 posto klorovodične kiseline u kombinaciji sa sitnim zrcima silikon karbida koja služe kao abraziv. Postupak završava poliranjem posebnim gumicama na malom broju okretaja u intervalima od 60 sekundi uz primjereno ispiranje. Potrebno je provjeravati smanjenje debljine cakline i moguću pojavu konkaviteta kod kojeg je, u slučaju ako obojenost perzistira, daljnja terapija izbjeljivanje ili restaurativni zahvat. Na kraju postupka zubi se ispiru i fluoridiraju, a pacijenta se naručuje na kontrolni pregled za 4 do 6 tjedana (9). Ako terapija mikroabrazije ne daje zadovoljavajuće rezultate, pristupa se invazivnijim metodama terapija.

Restaurativna metoda terapije obuhvaća brušenje zuba i adhezivni postupak prije nanošenja kompozita. Indikacije za ovakvu vrstu terapije su razvojne hipoplazije kao što su *amelogenesis* i *dentinogenesis imperfecta*, idiopatske hipoplazije, hipoplazije uzrokovane umjerenom do jačom dentalnom fluorozom, tetraciklinska obojenja te diskoloracija nevitalnog zuba koja ne odgovara na postupak izbjeljivanja. Odabir restaurativnog nadomjestka ovisi o veličini lezije te opsegu estetskog odstupanja. U slučaju potrebe za nadoknadom dijela vestibularne plohe zuba pristupa se izradi višeslojnog polikromatskog ispuna.

Ako je opseg caklinske lezije veći, druga je opcija izrada kompozitne ljuske koja prekriva cijelu vestibularnu plohu zahvaćenog zuba. S obzirom na tehniku izrade, razlikujemo direktne i indirektne kompozitne ljuske. Direktne kompozitne ljuske izrađuju se uz pomoć silikonskog ključa na površini zuba prethodno pripremljenoj višeslojnim nanošenjem kompozitnog materijala. Indirektne kompozitne ljuske tvornički su izrađene te se individualno prilagođavaju. Njihove su prednosti visoka poliranost te glatka i sjajna površina niskog stupnja poroznosti koja joj produljuje vijek trajanja. Prednosti restaurativnog postupka su jednostavan način izrade, jednoposjetna terapija i pristupačna cijena, dok su nedostaci mogućnost nastanka rubne pukotine, slabija mehanička svojstva i kraća trajnost u odnosu na protetsku terapiju keramičkim materijalom.

Kada prethodnim metodama ne možemo dobiti zadovoljavajuće rezultate, na red dolazi najinvazivniji pristup za uklanjanje caklinskih lezija - potpuna keramička ljuska. Ako je defekt manji, u svrhu očuvanja zdrave strukture zuba, dovoljno je izraditi djelomičnu keramičku ljusku te njome prekriti isključivo leziju. Odabir materijala za izradu keramičke ljuske ovisi o etiologiji caklinske lezije pa se za blage do srednje diskoloracije koristi konvencionalna glinična keramika s odličnim optičkim, ali slabijim mehaničkim svojstvima. Kod pacijenata s jače izraženim diskoloracijama zuba koji nisu izloženi jakom djelovanju sila, potrebno je koristiti materijale s većom opaknošću. Za tu svrhu koristi se glinični keramički materijal ojačan leucitnim kristalima, dok je kod zuba koji su izloženi jakom djelovanju sila potrebno koristiti oksidne keramičke materijale s translucentnijim optičkim svojstvima. Relativna je kontraindikacija za izradu keramičke ljuske prethodno

proveden postupak izbjeljivanja i pacijent s dijagnosticiranim bruksizmom. Apsolutne kontraindikacije su opsežno destruirani zubi, subgingivna završna linija brušenja i nevitalni zubi te se u takvim slučajevima indicira izrada potpune keramičke krunice (13).



#### **4. RASPRAVA**

Moderna stomatologija bazira se na što manjem gubitku zubne strukture u bilo kojem obliku liječenja i time što dužem očuvanju zdravog zubnog tkiva. Caklinske lezije donedavno su bile tretirane neinvazivnim (fluoridacija i remineralizacija) i invazivnim metodama. Kada su rezultati neinvazivnim metoda bili neuspješni, posezalo se za invazivnim metodama koje se odnose na uklanjanje zubnog tkiva. Iako su rezultati postignuti tim metodama bili uspješni, otkrivene su manje invazivne metode za zbrinjavanje takvih lezija.

Tehnika infiltracije prvotno se koristila u terapiji inicijalnog karijesa pa se tako našla kao rješenje između neinvazivnih i invazivnih metoda. Zaključeno je da su caklinske lezije uzrokovane karijesom i caklinske lezije uzrokovane drugim čimbenicima, jednake s obzirom na histološku građu. Poroznost cakline zajednička im je karakteristika pa je potrebno ispuniti taj prostor kako bi se spriječilo daljnje propadanje strukture zuba u slučaju karijesa ili smanjila vidljivost lezije koja nije uzrokovana karijesom. S obzirom na dosadašnja istraživanja, infiltracijska se metoda pokazala kao najbolje rješenje jer se koristi niskoviskoznom smolom koja prodire u mikropore na površini prethodno pripremljene caklinske lezije. Ispunjavanjem porozne cakline, povećava se RI i smanjuje se razlika vidljivosti lezije u odnosu na okolnu zdravu caklinu. Ako su rezultati takve terapije zadovoljavajući, nije potrebno koristiti invazivne metode čime se ujedno očuvali zubno tkivo i vratili pacijentu osmijeh na lice (1).

## 5. ZAKLJUČAK

Estetika osmijeha u današnje je doba postala važnom odrednicom ljepote te je time povećala zahtjeve pacijenata za stomatološkim tretmanima. Budući da stomatologija napreduje i traži nova rješenja, pronađene su nove mogućnosti rješavanja caklinskih lezija koje su estetske prirode.

Caklinske lezije, odnosno hipokalcifikacije, sve se češće pojavljuju u populaciji i naši ih pacijenti sve češće primjećuju te traže rješenja za njihovo uklanjanje. Lezije se razlikuju se s obzirom na etiologiju, veličinu i lokalizaciju pa prema tome stomatolog na temelju znanja, vještina i iskustva treba odlučiti koju suvremenu metodu upotrijebiti. Razni su razlozi nastanka caklinskih lezija, no najčešće nastaju djelovanjem unutarnjih čimbenika u preeruptivnoj fazi razvitka zuba, odnosno u fazi mineralizacije. Unutarnji čimbenici mogu biti udruženi, tj. multifaktorijalni pa nastaju razvojni defekti cakline kao što su MIH i amelogenesis imperfecta. Unutarnji čimbenici mogu biti određeni lijekovi (tetraciklin) i tvari (fluor) koje uzrokuju nastanak caklinskih lezija. Unutarnji posteruptivni čimbenici su demineralizacija nakon ortodontske terapije te demineralizacija uzrokovana inicijalnim karijesom. Trauma mliječnih zubi dovodi do ozljede krvnih žila čemu su posljedice krvarenje hipoplazija i obojenje cakline trajnih zuba. Glavni je razlog kliničke vidljivosti caklinskih lezija uzrokovanih ovim čimbenicima poroznost cakline. RI takve lezije niži je od RI okolne zdrave cakline pa se stoga svjetlost reflektira i lezija postaje vidljiva.

Kako smo svjesni da je zubno tkivo od velike važnosti te nam je pri svakom liječenju cilj što više ga očuvati, odabir terapije započinje od neinvazivnih metoda,

tj. remineralizacijskih postupaka. Minimalno invazivne metode su metoda izbjeljivanja i novootkrivena metoda infiltracije koja se donedavno koristila isključivo za liječenje inicijalnog karijesa koji je isto tako demineralizirana caklinska lezija. Ako ne dobivamo zadovoljavajuće rezultate dosadašnjim metodama, pristupamo invazivnim metodama. Odabir terapije treba uvijek biti u skladu s dobro postavljenom dijagnozom koja treba dovesti do najboljeg estetskog rješenja.

## 6. SAŽETAK

Caklinske lezije ili „bijeke mrlje“ nastaju kao posljedica hipokalcifikacije cakline uzrokovane raznim čimbenicima. One su česta pojava na prednjim gornjim sjekutićima i često izazivaju zahtjeve pacijenata za terapijom. Najčešći su razlozi pojavljivanja caklinskih lezija inicijalni karijes uzrokovan akumulacijom plaka, demineralizacija nakon ortodontske terapije, dentalna fluoroza, razvojna hipokalcifikacije, dentalna erozija, tetraciklinska obojenost i trauma. Uzrok njihove vidljivosti je poroznost, odnosno demineralizacija ispod intaktne cakline. Nastankom poroznosti, refraktorni se indeks cakline smanjuje pa se svjetlost reflektira, što dovodi do vidljivosti caklinske lezije u obliku „bijelih mrlja“.

Vizualnom i taktilnom dijagnostikom utvrđujemo uzrok nastanka lezije te odabiremo odgovarajuću terapiju. Odabir terapije ovisi o tipu caklinske lezije koja može biti aktivna (hrapava površina, napreduje prema kavitaciji) ili inaktivna (glatka i sjajna površina). Ako je lezija inaktivna, metoda terapije minimalno je invazivna, dok se aktivne lezije liječe invazivnim metodama.

Minimalno invazivna terapija odnosi se na izbjeljivanje i infiltracijsku metodu. Metode izbjeljivanja ovise o veličini lezije i njezinoj etiologiji. Infiltracijska metoda novi je oblik terapije koji se prvotno koristio za liječenje inicijalnih nekavitiranih karijesnih lezija. Za razliku od klasičnog invazivnog pristupa u terapiji karijesa, ovaj minimalno invazivni pristup temelji se na infiltraciji mikropukotina caklinske lezije niskoviskoznom smolom. Time razlika RI caklinske lezije i okolne zdrave cakline postaje beznačajna pa lezija postaje slična okolnoj zdravoj caklini. Na temelju ovih dokaza, zaključeno je kako ovakva metoda terapije, ne služi samo u terapiji

inicijalnih karijesnih lezija, već se može koristiti za uklanjanje caklinskih lezija koje nisu uzrokovane karijesom, ali su pacijentu estetski neprihvatljive. Kada ove metode ne daju zadovoljavajuće rezultate, pristupa se invazivnim metodama liječenja. Mikroabrazija cakline jednostavan je postupak kojim se uklanja mikroskopski oštećeni dio površine cakline. Restaurativna metoda terapije obuhvaća brušenje zuba i adhezivni postupak prije nanošenja kompozita. Najinvazivniji pristup za estetsko uklanjanje caklinskih lezija predstavljaju keramičke ljuste koje mogu biti djelomične i potpune, pri čemu izbor ovisi o veličini lezije.

Pravilna terapija sa zadovoljavajućim ishodom podrazumijeva prethodno ispravno postavljenu dijagnozu na temelju poznavanja mehanizama nastanka i kliničkog izgleda caklinske lezije. Cilj je terapije u potpunosti ukloniti caklinsku leziju i time zadovoljiti estetski kriterij pacijenta koji u današnje doba pričinja prioritet koji se nipošto ne smije zanemariti.

## 7. SUMMARY

Causes of hypocalcification on upper central teeth and options of minimal invasive therapy

Enamel lesions or white spot lesions appear as a consequence of hypocalcification caused by various factors. It is a common phenomenon on upper central incisors which prompts patients to seek out a therapy. The most common reason for the appearance of the enamel lesions is the initial caries caused by the accumulation of plaque, demineralization after orthodontic therapy, dental fluorosis, developmental hypocalcifications, dental erosions, tetracycline staining and trauma. The cause of their visibility is porosity or demineralization below the intact enamel. The appearance of porosity decreases the refractory index (RI) of enamel so the light is reflected what makes enamel lesions in the form of white spots visible. Visual and tactile diagnostics are used to establish the genesis of lesions and to choose the appropriate therapy. The choice of therapy depends on the type of enamel lesion. It can be active (rough surface, progresses to cavitation) or inactive (smooth and shiny surface). If the lesion is inactive then the therapy is minimally invasive while active lesions are treated by invasive methods. Minimally invasive therapy includes whitening and infiltration method. Whitening depends on the size of lesion and its etiology. Infiltration method is a new form of therapy which was first used to treat initial inactive caries lesions. Unlike the classical invasive approach in caries therapy this minimally invasive approach is based on infiltration of micro-cracks of enamel lesion with low viscous resin. That makes the difference between RI of enamel lesion and surrounding healthy enamel insignificant and lesion becomes similar to the

surrounding healthy enamel. On the basis of these proof it is concluded that this method of therapy is helpful not only in therapy of initial enamel lesions but also for removal of enamel lesions not caused by the plaque but which are esthetically displeasing to a patient. Invasive methods are used if these methods are not sufficiently successful. The enamel microabrasion is a simple procedure for removal of the microscopically damaged part of the enamel surface. The restorative method of therapy includes teeth drilling and the adhesive procedure before applying the composite. The most invasive approach to the aesthetical removal of enamel lesions are ceramic facets which can be partial or complete, depending on the size of the lesion. The right therapy with satisfactory results presupposes the right initial diagnosis on the basis of knowing the mechanisms of formation and clinical appearance of the enamel lesions. The goal of the therapy is to completely remove the enamel lesion and in doing so satisfy the aesthetic criterion of the patient which today is a priority not to be disregarded.

## 8. LITERATURA

1. Glazer HS. Treating White Spots: New Caries Infiltration Technique. Dent Today[Internet]. 2009[citirano 3. kolovoza 2016.]; Dostupno na: <http://www.dentistrytoday.com/restorative/minimally-invasive-dentistry/1492>
2. Tirlet G, Chabouis HB, Attal JP. Infiltration, a new therapy for masking enamel white spots: a 19-month follow-up case series. Eur J Esthet Dent[Internet]. 2013 [citirano 3. kolovoza 2016.]; 8(2):180-90. Dostupno na: PubMed
3. Shivanna V, Shivakumar B. Novel treatment of white spot lesions: J Conserv Dent[Internet]. 2011[citirano 3. kolovoza 2016.]; 14(4): 423–426. Dostupno na: NCBI
4. Azizi Z.: Management of White Spot Lesions Using Resin Infiltration Technique: A Review. Open J Dent Oral Med[Internet]. 2015[citirano 3. kolovoza 2016.]; e 3(1): 1-6.  
  
Dostupno na: <http://www.hrpub.org/download/20150201/OJDOM1-18003260.pdf>
5. Greenwall L. White lesion eradication using resin infiltration. International dentistry (African ed.)[Internet]. 2013 [citirano 8. rujna 2016.]; Vol.3, No.4. Dostupno na: [http://www.moderndentistrymedia.com/july\\_aug2013/greenwall.pdf](http://www.moderndentistrymedia.com/july_aug2013/greenwall.pdf)



6. Šlaj M, Strujić M, Vidaković A.: Neželjeni učinci ortodontske terapije. Sonda[Internet]. 2011 [citirano 3. kolovoza 2016.]; 12(22).

Dostupno na: <http://sonda.sfzg.hr/wp-content/uploads/2015/04/%C5%A0laj-M.-et-al.-%E2%80%93-Ne%C5%BEeljeni-u%C4%8Dinci-ortodontske-terapije.pdf>

7. Aghoutan H, Alami S, El Quars F, Diouny S, Bourzgui F. White Spots Lesions in Orthodontic Treatment and Fluoride - Clinical Evidence. InTech[Internet]. 2015 [citirano 13. rujna 2016]; DOI: 10.5772/59265.

Dostupno na: <http://www.intechopen.com/books/howto-reference/emerging-trends-in-oral-health-sciences-and-dentistry/white-spots-lesions-in-orthodontic-treatment-and-fluoride-clinical-evidence>

8. Sapir S. Considerations in Orthodontic Bracket Adhesion to Hypomineralized Enamel, Principles in Contemporary Orthodontics. InTech[Internet]. 2011 [citirano 13. rujna 2016]; DOI: 10.5772/22252.

Dostupno na: <http://www.intechopen.com/books/principles-in-contemporary-orthodontics/considerations-in-orthodontic-bracket-adhesion-to-hypomineralized-enamel>

9. Vučinac I, Vešligaj J, Čurković Bagić I. Etiologija, dijagnostika i liječenje molarnoincizivne hipomineralizacije. Sonda[Internet]. 2012 [citirano 8. rujna 2016.];13(23).

Dostupno na: <http://sonda.sfzg.hr/wp-content/uploads/2015/04/Vu%C4%8Dinac-I-et-al.-Etiologija-dijagnostika-i-lije%C4%8Denje-molarno-incizivne-hipomineralizacije.pdf>

10. Wikipedia contributors. Dental fluorosis [Internet]. Wikipedia, The Free Encyclopedia; 2016 Sep 5, 08:51 UTC [citirano 13. rujna 2016.]; Dostupno na: [https://en.wikipedia.org/w/index.php?title=Dental\\_fluorosis&oldid=737834628](https://en.wikipedia.org/w/index.php?title=Dental_fluorosis&oldid=737834628)

11. Čota D, Pavić S, Rošin Grget K. Neželjeni učinci fluorida. Sonda[Internet]. 2009 [citirano 8. rujna 2016.]; 9(17).

Dostupno na: <http://sonda.sfzg.hr/wp-content/uploads/2015/04/%C4%8Cota-D-et-al.-Nepo%C5%BEeljni-u%C4%8Dinci-fluorida.pdf>

12. Rezo V, Pavić A, Pavelić B. Uvod u izbjeljivanje zubi: I dio: Teoretske osnove. Sonda[Internet]. 2014 [citirano 8. rujna 2016.]; 15(27).

Dostupno na: <http://sonda.sfzg.hr/wp-content/uploads/2015/04/Rezo-V-et-al.-Uvod-u-izbjeljivanje-zubi-I.-Dio-teoretske-osnove.pdf>

13. Knezović Zlatarić D. Osnove estetike u dentalnoj medicini. Zagreb: Hrvatska komora dentalne medicine; 2013.

14. Guerra F, Mazur M, Rinaldo F, Ottolenghi L. Spectrophotometric analysis of Icon<sup>®</sup> treatment outcome in two celiac siblings with developmental defects of enamel, a case report. J Res Dent[Internet]. 2015 [citirano 13. rujna 2016]; 3:88-91.

Dostupno na: <http://www.jresdent.org/text.asp?2015/3/3/88/168729>

## **1. ŽIVOTOPIS**

Hana Asić rođena je 18. ožujka 1992. godine u Virovitici. Osnovnu školu i opću gimnaziju završila je u Slatini. Uspješno je položila državnu maturu 2010. godine nakon čega iste godine upisuje studij dentalne medicine na Stomatološkom fakultetu Sveučilišta u Zagrebu. U ožujku 2015. godine sudjeluje u EVP programu na studiju dentalne medicine u Bratislavi, Slovačka, u trajanju od tjedan dana. U prosincu 2015. godine prijavila se na projekt „Pamoja“ u Tanzaniji pod vodstvom EDSA organizacije (European Dental Students Association) u kojem u kolovozu 2016. sudjeluje kao student-volonter. Tijekom studija asistirala je u privatnoj ordinaciji.