

Eagleov sindrom i orofacijalna bol

Foretić, Lara

Master's thesis / Diplomski rad

2016

Degree Grantor / Ustanova koja je dodijelila akademski / stručni stupanj: **University of Zagreb, School of Dental Medicine / Sveučilište u Zagrebu, Stomatološki fakultet**

Permanent link / Trajna poveznica: <https://um.nsk.hr/um:nbn:hr:127:402705>

Rights / Prava: [Attribution-NonCommercial-NoDerivs 3.0 Unported / Imenovanje-Nekomercijalno-Bez prerada 3.0](#)

Download date / Datum preuzimanja: **2024-07-24**



Repository / Repozitorij:

[University of Zagreb School of Dental Medicine Repository](#)



SVEUČILIŠTE U ZAGREBU
STOMATOLOŠKI FAKULTET

Lara Foretić

**EAGLEOV SINDROM I
OROFACIJALNA BOL**

DIPLOMSKI RAD

Zagreb, listopad 2016.

Rad je ostvaren na Zavodu za mobilnu protetiku Stomatološkog fakulteta Sveučilišta u Zagrebu.

Voditelj rada:

Tomislav Badel, prof. dr. sc., Zavod za mobilnu protetiku Stomatološkog fakulteta u Zagrebu

Lektorica hrvatskog jezika:

Kristina Primorac, prof. hrvatskog i engleskog jezika i književnosti

Lektorica engleskog jezika:

Kristina Primorac, prof. hrvatskog i engleskog jezika i književnosti

Rad sadrži: 42 stranice

11 slika

1 tablica

1 CD

Zahvaljujem mentoru doc. dr. sc. Tomislavu Badelu na uloženom trudu, posvećenom vremenu i pristupačnosti prilikom izrade ovog rada.

Hvala mojim prijateljima i prijateljicama s kojima sam provela divne godine, pune smijeha i što su moje studiranje učinile lakšim.

Hvala mojoj cijeloj obitelji koja je uvijek bila uz mene, podržavala me i pružila mi potporu i razumijevanje tijekom školovanja.

Posebnu zahvalnost iskazujem svome suprugu koji me podržavao, bio strpljiv i pun nesebične ljubavi za mene.

Najveću zaslugu i zahvalnost pripisujem svojim roditeljima koji su mi omogućili željeni studij, koji su imali puno strpljenja, ljubavi i pravih riječi.

Najveća HVALA ide Gospodinu, koji me uvijek prati, daje mi najveću ljubav i utjehu, i bez kojeg moj život ne bi imao smisla.

SADRŽAJ

1. UVOD.....	1
2. SVRHA RADA	2
3. ANATOMSKO-TOPOGRAFSKA OBILJEŽJA STILOIDNOG NASTAVKA.....	3
4. EMBRIOLOGIJA STILOIDNOG NASTAVKA	5
5. ETIOLOGIJA EAGLEOVA SINDROMA.....	7
6. KLINIČKA SLIKA I EPIDEMIOLOGIJA EAGLEOVA SINDROMA	11
7. DIJAGNOSTIKA EAGLEOVA SINDROMA.....	13
7.1. Radiološki nalaz.....	15
7.2. Infiltracijsko ispitivanje anestezijom	18
8. LIJEČENJE EAGLEOVA SINDROMA	19
9. DIFERENCIJALNA DIJAGNOSTIKA EAGLEOVA SINDROMA.....	21
9.1. Neuralgija trigeminusa.....	21
9.2. Glosofaringealna neuralgija	22
9.3. Miofascijalni bolni sindrom.....	22
9.3. Costenov sindrom	23
9.4. Trotterov sindrom ili sindrom Morgagnijeva sinusa	23
10. DRUGI ETIOLOŠKI ČIMBENICI OROFACIJALNE BOLI	24
10.1. Temporomandibularni poremećaji.....	24
10.2. Neurogeni čimbenici orofacijalne boli	24
10.3. Vaskularni čimbenici orofacijalne boli	26
10.3.1. Atipična odontalgija	26
10.3.2. Obična migrena	27
10.3.3. Klasična migrena	27
10.3.4. Vaskularna bol sa prisutnom upalom	28
10.4. Muskularni čimbenici orofacijalne boli.....	29
10.4.1. Zaštitna bol mišićnog kočenja.....	29
10.4.2. Bol mišićnog spazma	29
10.4.3. Bolni sindrom disfunkcije.....	30
10.4.4. Spazam mišića elevatora.....	30
10.4.5. Spazam donje glave lateralnog pterigoidnog mišića	31
10.4.6. Upalna mišićna bol.....	31

10.5. Odontogeni čimbenici orofacijalne boli	32
10.6. Žlijezde slinovnice kao čimbenici orofacijalne boli	33
11. RASPRAVA	34
12. ZAKLJUČAK	35
13. SAŽETAK	36
14. SUMMARY	37
15. LITERATURA	39
16. ŽIVOTOPIS	42

POPIS OZNAKA I KRATICA

CT- kompjuterizirana tomografija

TMZ- temporomandibularni zglob

1. UVOD

Bol je osjećaj neugode nastao podražajem specifičnih živčanih završetaka, što omogućava donošenje obavijesti o stanju organizma izravno u mozak. Zaštitni je mehanizam čovjekova tijela koji signalizira postojanje oštećenja organizma. Bol je prisutna u svim dobnim skupinama, najraniji znak bolesti i najčešći simptom koji čovjeka natjera na traženje liječničke pomoći. Ona je veliki dijagnostički i terapijski izazov, posebno u orofacijalnoj regiji kojoj pripada područje glave, vrata i usne šupljine. Bolna stanja glave, vrata i usta nerijetko nije lako prepoznati zbog preklapanja u simptomatologiji. Brojni su anatomske, fiziološki i psihološki čimbenici mogući uzroci boli orofacijalne regije.

Produžen stiloidni nastavak i/ili kalcificiran stilohioidni ligament mogu biti povezani sa vratnim i ždrijelnim bolovima, koji mogu biti dijagnosticirani klinički i radiološki. Skupina simptoma, uzrokovana kalcificiranim stilohioidnim ligamentom i produženim stiloidnim nastavkom, nosi naziv *Eagleov sindrom ili sindrom stiloidnog nastavka*. Bolest je nepoznate etiologije, koja se relativno jednostavno manifestira kao bol parafaringealnog, retromandibularnog ili cervikalnog područja.

Stiloidni sindrom je poremećaj izazvan pritiskom izduženog stiloidnog nastavka ili kalcificiranog stilohioidnog ligamenta na okolne strukture. Sindrom je prvi opisao američki otorinolaringolog Watt Weems Eagle 1937. godine i po njemu nosi ime - *Eagleov sindrom*.

2. SVRHA RADA

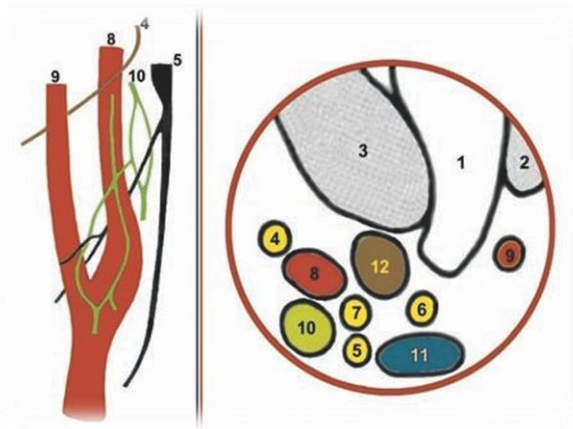
U kliničkom ispitivanju bolesnika s bolovima u području lica, donje čeljusti i u vratnoj regiji, stiloidni nastavak se rijetko ispituje kao mogući uzrok boli. Međutim, postoji niz simptoma koji su povezani sa stiloidnim nastavkom i njegovih povezanih struktura. Ponekad izdužen stiloidni nastavak može djelovati kao izvor boli, a nerijetko i normalan stiloidni nastavak postaje bolan i može se smatrati odgovornim za simptome bolesnika s orofacijalnom pritužbom bolova.

Svrha rada pobliže je definirati *Eagleov sindrom* i objasniti kliničke simptome koji se nalaze kod oboljelih, jer svaki doktor dentalne medicine može računati da će se prije ili kasnije u svojem radu susresti sa ovom vrstom boli. Uz osnovno znanje o spomenutom sindromu, doktor dentalne medicine može se uključiti u dijagnosticiranje patološkog stanja te uputiti pacijenta na pravo mjesto.

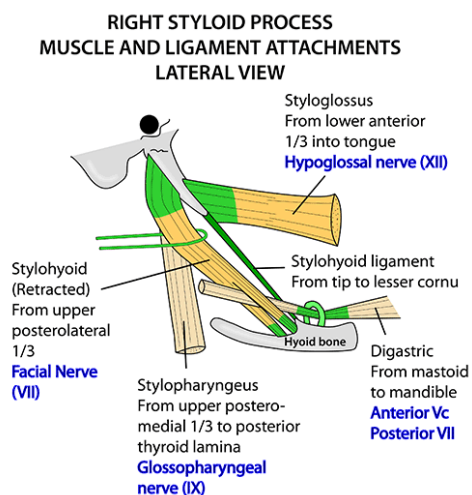
3. ANATOMSKO-TOPOGRAFSKA OBILJEŽJA STILOIDNOG NASTAVKA

Processus styloideus naziv je dobio od grčke riječi *stylos*, što znači potporanj. Duga cilindrična hrskavična kost smještena je ispred stilomastoidnog foramena, s donje vanjske strane piramide temporalne kosti. Stiloidni nastavak usmjeren je prema naprijed i lagano medijalno smješten posteriorno od mastoidnog nastavka, anteromedijalno od stilomastoidnog foramena i lateralno od jugularnog foramena i karotidnog kanala. Vršak stiloidnog nastavka nalazi se između unutarnje i vanjske karotidne arterije, iza tonzilarnu udubine i lateralno od zida ždrijela. Na raznim mjestima, na stiloidnom nastavku pričvršćuju se tri mišića i dva ligamenta. *M. stylopharyngeus* hvata se medijalno i sa stražnje strane uz bazu nastavka, inerviran *n. glossopharyngeusom*, *m. stylohyoideus* sa stražnje strane i lateralno na središnjem dijelu nastavka, inerviran od strane *n. facialisa*, i *m. styloglossus* koji se hvata na prednjem dijelu nastavka neposredno uz vršak i inervira ga *n. hypoglossus*. S vrška stiloidnog nastavka nastavljaju se dva ligamenta, stilomandibularni i stilohiodni ligament. Stilomandibularni ligament polazi od vrška stiloidnog nastavka, ispod hvatišta *m. styloglossusa* i završava na angulusu mandibule. Stilohiodni ligament polazi također od vrška nastavka, i proteže se do maloga roga jezične kosti.

Normalna veličina stiloidnog nastavka varira od 20 do 30 mm, u populaciji ga dijelimo u dvije skupine- kratak stiloidni nastavak sa manje od 20 mm, i izduženi nastavak s više od 20 mm duljine. Veličina stiloidnog nastavka može biti različita na obje strane kod iste osobe (1,2).



Slika 1. Shematski prikaz inervacije karotidnih sinusa i poprečni presjek topografskog odnosa stiloidnog nastavka i neurovaskularnih struktura na razini drugog vratnog kralješka na desnoj strani (1 – Ramus mandibulae; 2 – M. masseter; 3 – M. pterygoideus med.; 4 – N. glossopharyngeus; 5 – N. vagus; 6 – N. accessorius; 7 – N. hypoglossus; 8 – A. carotis interna; 9 – A. carotis externa; 10 – Truncus sympathicus; 11 – V. jugularis int.; 12 – Processus styloideus). Preuzeto: (3)



Slika 2. Stiloidni nastavak sa pričvršćenim mišićima i ligamentima. Preuzeto: (4)

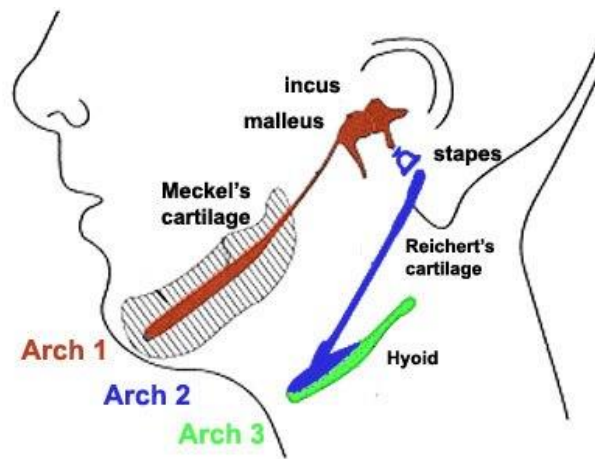
4. EMBRIOLOGIJA STILOIDNOG NASTAVKA

Embriološki stiloidni nastavak pripada stilohioidnom sustavu građenom još od stilohioidnog ligamenta i malog roga jezične kosti. Razvoj ovih anatomskih struktura započinje svoj razvoj krajem 4. tjedna intrauterinog razvoja iz mezebnima, kada se počinju razvijati četiri ždrijelna lukova međusobno izvana odijeljena ždrijelnim brazdama. Svaki ždrijelni luk sadrži: hrskavicu, mišić, živac i arteriju. Osobito je važan drugi ždrijelni luk (hioidni luk) kod kojeg se od ventralnog dijela razvijaju stiloidni nastavak, stilohioidni ligament i mali rog jezične kosti. Veliki rogovi jezične kosti razvijaju se iz lateralnih hrskavica trećeg ždrijelnog luka, dok o razvoju tijela jezične kosti postoje dvije teorije: prva teorija smatra da se razvija iz ventralnog dijela trećeg ždrijelnog luka, a druga teorija govori da tijelo nastaje iz kupole drugog i trećeg visceralnog luka.

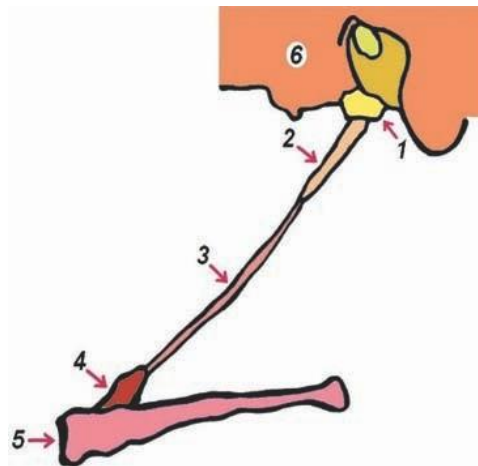
Stilohioidni sustav u prvim mjesecima embrionalnog razvoja čini hrskavična potkova koja je spojena sa lubanjom u području srednjeg uha, na mjestu ovalnog otvora. Visceralni dio te hrskavične potkove nazvan je *Reichterovom hrskavicom* koja se pretvara u vezivno tkivo i oblikuje četiri koštana dijelova: tympanohyale, stylohyale, ceratohyale i hypohyale. U čovjeka se tympanohyale spaja zajedno s stylohyale i dijelom temporalne kosti formirajući time stiloidni nastavak, dok hypohyale hrskavica formira mali rog jezične kosti. Ceratohyale hrskavica degenerira, ali vlakna koja ostaju formiraju stilohioidni ligament.

Nakon rođenja napreduje osifikacija stilohioidnog sustava, koja može biti djelomična ili potpuna. Redovito osificira jezična kost i najproksimalniji dio drugog

ždrijelnog luka, koji se pretvori u stiloidni nastavak. Stiloidni nastavak opisuje se kao sastavni dio sljepoočne kosti, ali on zapravo embriološki pripada jezičnoj kosti.



Slika 3. Prikaz ždrijelnih lukova. Preuzeto: (5)



Slika 4. Shematski prikaz embriogeneze stilohioidnog sustava (1- timpanohijalni dio (baza stiloidnog nastavka); 2- stilohijalni dio (tijelo stiloidnog nastavka); 3- ceratohijalni dio (stilohioidni ligament); 4- hipohijalni dio (mali rog jezične kosti); 5- tijelo jezične kosti; 6- mastoidni nastavak). Preuzeto: (3)

5. ETIOLOGIJA EAGLEOVA SINDROMA

O patogenezi Eagleova sindroma izneseno je nekoliko teorija kojima bi se mogao objasniti uzrok elongacije i osifikacije stilohoidnog sustava. Obično se spominju slijedeće:

1. *Teorija regresivnog ontogenetskog razvoja*

Reichterova hrskavica može imati mezenhimalne stanice sa osteoformacijskim kapacitetom, koji uzrokuje osifikaciju prije maturacije fibroznog tkiva (6).

2. *Teorija reaktivne metaplazije (eteromorfoza)*

Za vrijeme fetalnog života, mehaničkom traumom ili stresom u stanicama stiloidnog ligamenta dolazi do multiplih metaplastičnih promjena koji rezultiraju djelomičnim ili potpunim okoštavanjem (6,7).

3. *Teorija anatomske varijacije*

Teorija uključuje stilohoidni nastavak i/ili stilohoidni ligament kao okoštane strukture koje se razvijaju u ranim razvojnim godinama nakon rođenja (8).

4. *Teorija kongenitalnog dismorfizma*

Učestalost stilohoidnih anomalija koje predstavljaju okcipitalne šarnirske zglobne malformacije zbog disontogenih procesa (6).

5. *Teorija reaktivne hiperplazije*

Stiloidni nastavak stimuliran ždrijelnom traumom okoštava na kraju nastavka. Okoštavanje se događa tijekom posttraumatskog cijeljenja i dovodi do simptoma u tom području. Produžen stiloidni nastavak dovodi do simptoma arterijske okluzije okretanjem glave u stranu, udarajući u okolne strukture (u ovom slučaju karotidne arterije) (8).

6. *Genetska teorija*

Anomalija koja se nasljeđuje autosomno recesivno dovodi do kasnijeg produženja stiloidnog nastavka.

7. *Disendokrina teorija*

Osifikacija stiloidnog procesa i drugih ligamenata (tiroidnog, iliolumbalnog...) povezana je s endokrinim poremećajima kod žena u postmenopauzi (6).

8. *Reumatska teorija*

Posebna veza između regresije ili degeneracije ligamenata i hrskavičnih elemenata osifikacijom u pacijenata sa reumatskim artritisom (6).

Godine 1937. američki otorinolaringolog sa sveučilišta Duke, Watt Weems Eagle, prvi je put prikazao dva slučaja sa simptomatologijom produženog stiloidnog nastavka (9,10). Naglasio je usku povezanost kliničkih simptoma stiloidnog sindroma i tonzilektomije, ističući da je operacijska trauma ili lokalna kronična iritacija uzrok osteitisa, periosteitisa ili tendinitisa stilohoidnog sustava (9).

Između 1937-1947. Eagle je definirao dva sindroma simptomatskog produženog i kalcificiranog stiloidnog nastavka- *Klasični Eagleov sindrom* i *Sindrom karotidne arterije* (6,9).

Klasični Eagleov sindrom pojavljuje se u pacijenata nakon traume, najčešće tonzilektomije. Očituje se bolnošću u grlu koja se može širiti prema uhu iste strane ili strane produženog nastavka, otežanim gutanjem (disfagija), osjećajem stranog tijela u grlu poput riblje kosti, disfonijom (poremećaj fonacije govora), cervikofacijalnom boli i zujanjem u ušima.

Tijekom postoperativnog cijeljenja nakon tonzilektomije formira se ožiljkasto tkivo oko vrška stiloidnog nastavka, koje uzrokuje stimulaciju kranijalnih živaca (5., 7., 9., 10.). Rijetkost je da pacijenti imaju simptome klasičnog tipa kada krajnici nisu uklonjeni.

Simptomi kod *Sindroma karotidne arterije* se mogu pojaviti bez obzira na operaciju krajnika, a najčešće se javljaju samostalno. Bilo koji stiloidni nastavak, posebno onaj produžen sa medijalnim ili lateralnim odstupanjem, može uzrokovati pritisak na unutarnju ili vanjsku karotidnu arteriju, ne samo narušavajući funkciju smanjivanjem lumena, već uzrokujući simptome iritacije simpatičkih živčanih vlakana koja tvore bogatu opskrbu na stijenkama karotidne arterije. U području glave regije koje su opskrbljene s dvije karotidne arterije dijagnostički daju različitu sliku boli. U slučaju pritiska na unutarnju karotidnu arteriju, bol je lokalizirana u području parijentalne regije ili u području oka, točnije supraorbitalnom području. Ako je pritisnuta vanjska karotidna arterija, pacijenti se žale na bolove infraorbitalnog područja, bolove pri okretanju glave, svjetlucanje pred očima, a moguća je pojava sinkopa i vrtoglavica (11).

Kod pregledanih pacijenata produženi stiloidni nastavak pronađen je u 4% (Eagle 1948., 1949., 1958.) do 7,3 % (Kaufman 1970.). Eagle je dokazao da je prevalencija bolesti češća kod žena, te zajedno s Fritz-om potvrdio da tonzilektomija nije jedini mogući uzrok nastanka sindroma stiloidnog nastavka. Pregledavajući 50 % bilateralno produženih stiloidnih nastavaka, Harma (1967.) je opisao da samo polovica njih ima bilateralne simptome (6).

Prosječna duljina stiloidnog nastavka je oko 25 mm, i svaki koji prelazi 4 cm smatra se produljenim i time mogućim uzrokom nastanka simptoma kod pacijenata. Osifikacija i kalcifikacija može zahvatiti samostalno stiloidni nastavak ili cijeli kompleks stilohoidnih ligamenata.

Produženi stiloidni nastavak smatra se relativno neobičnom pojavom kod pacijenata. Udio osoba s produženim nastavkom koji pate od niza simptoma čak je i niži.

Dijagnostika cervikofaringealnih simptoma i bolje razumijevanje različitih etioloških čimbenika objašnjena je u sljedećoj tablici, u kojoj prikazujemo tri sindroma koji se međusobno razlikuju s obzirom na dob u kojoj se najčešće javljaju i na temelju određenih uzročnih čimbenika.

SINDROM	DOBNA GRUPA	KARAKTERISTIKE
EAGLE'S SINDROM	Javlja se u bilo kojoj životnoj dobi	<ol style="list-style-type: none"> 1. Prethodno je postojala trauma vrata ili kirurški zahvat (npr. tonzilektomija) 2. Radiološki nalaz produženog stiloidnog nastavka ili stilohoidna osifikacija ligamenta 3. Klinički palpabilan produženi stiloidni nastavak 4. Ne postoji predtraumatski klinički i radiološki prisutan produžen ili osificiran stiloidni nastavak
STILOHIOIDNI SINDROM	Bilo koja životna dob, ali najčešće iznad 40 godina starosti	<ol style="list-style-type: none"> 1. U anamnezi ne postoji trauma vrata 2. Radiološki vidljiva osifikacija stilohoidnog ligamenta već u ranoj dobi 3. Moguća klinička palpacija osifikacije
PSEUDOSTILOHIOIDNI SINDROM	40 godina starosti i više	<ol style="list-style-type: none"> 1. Nije prisutna trauma vrata u anamnezi 2. Nema radiološki vidljivog nalaza osificiranog ligamenta 3. Osifikacija nije klinički palpabilna

Tablica 1. Eagleov sindrom, stilohoidni i pseudostilohoidni sindrom Preuzeto: (8).

6. KLINIČKA SLIKA I EPIDEMIOLOGIJA EAGLEOVA SINDROMA

Simptomi Eagleova sindroma lokalizirani su pretežito u ždrijelu. Glavni simptom jest bol koja se pojavljuje kao nespecifična bol vrata, perzistirajuća grlobolja, koja se širi prema uhu iste strane ili u područje mastoidnog nastavka. Pacijenti opisuju osjećaj postojanja stranog tijela u farinksu, bol u temporomandibularnom zglobu, osjećaj pretjerane salivacije i poremećen osjet okusa. Pacijenti često u anamnezi navode simptome poput kašlja, odinofagije, trizmusa, sinuitisa, prolazne vrtoglavice i svjetlucanja pred očima koji se javljaju pri okretanju glave, te ograničeno i bolno otvaranje usta. Bol pri gutanju te bolno i ograničeno okretanje glave u stranu navode se kao glavni simptomi Eagleova sindroma, ali mogu upućivati i na bolesti vratne kralježnice i mišića, neuralgiju glosofaringealnog živca i subakutni tireoiditis kao diferencijalnu dijagnozu. Klinički, ponekad se može osjetiti otvrdnuće, ispupčenje u tonzilarnoj udubini koje na palpaciju daje bolne manifestacije. Ukoliko se tijekom obostrane palpacije tonzilarne udubine pojavi bol, tada se zajedno s kliničkim i radiološkim znakovima potvrđuje dijagnoza Eagleova sindroma.

Eagleov sindrom i nije tako rijetka pojava. Knežević je 1998. godine ispitao dvije skupine pacijenata s obzirom na životnu dob. Jednu skupinu činili su pacijenti stariji od 30 godina, dok su se u drugoj skupini nalazili pacijenti između 18 i 30 godina. Produženi stiloidni nastavak nađen je u prvoj skupini u 26% pacijenata, dok u drugoj skupini nije nađen. Ostali autori u svojim istraživanjima pokazuju slične nalaze - Zaki i suradnici (1996.) pronalaze produženi stiloidni nastavak u 2 % do 30% odraslih, Kaufman i Kaufman, Elazy i Irish (1970.) pronalaze u 28% pacijenata, dok su Keur i suradnici (1986.) ispitali učestalost Eagleova sindroma između

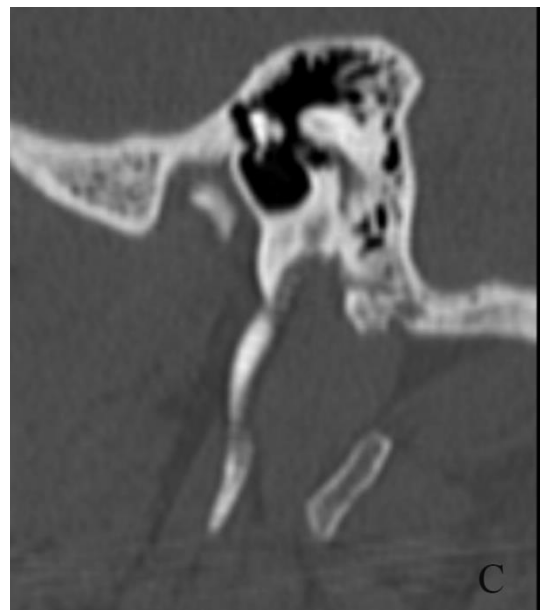
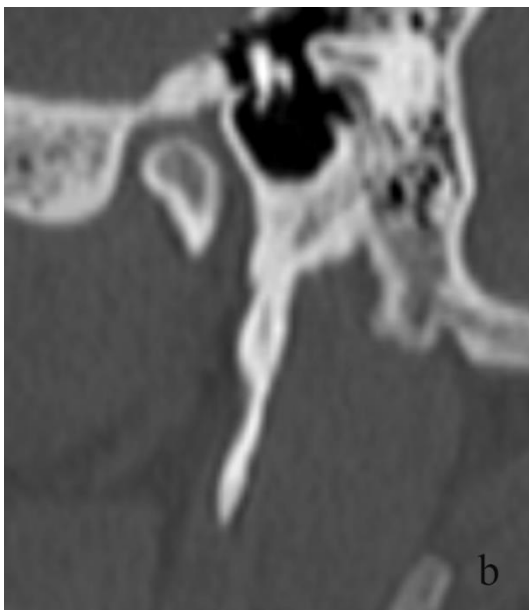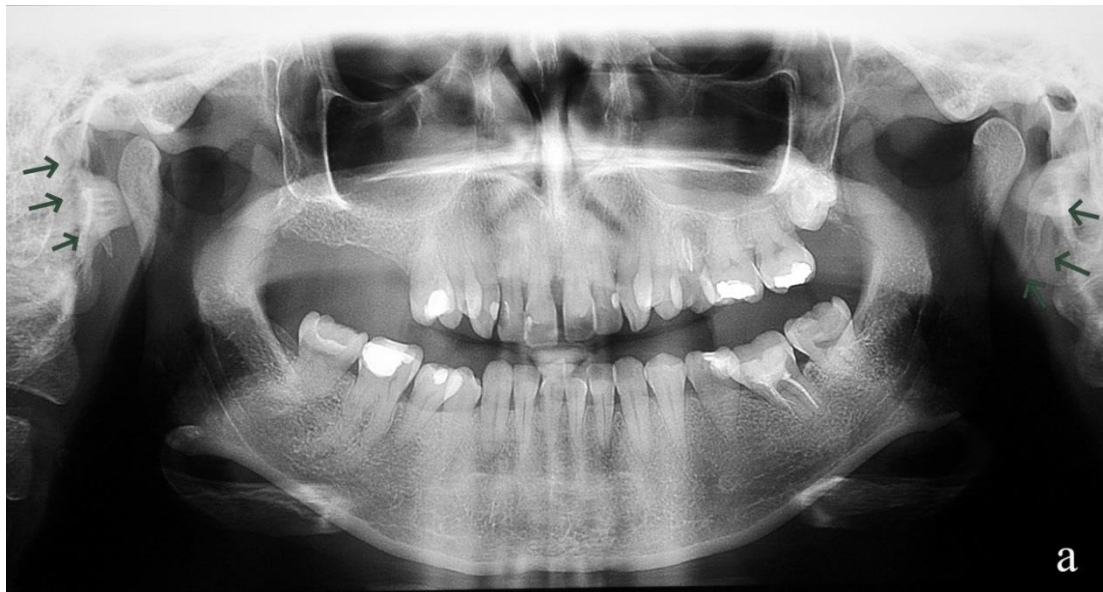spolova, te pronašli da je njegova učestalost kod žena 33%, a kod muškaraca 29%. Autorica magistarskog rada iz 1999. godine, Sokler (6), otkrila je postojanje Eagleova sindroma u 3,7% ljudi do 20-e godine života, 37% onih od 20-40 godine života, te 59,3% kod ljudi iznad 40-e godine života.

Novije studije pokazuju pojavljivanje produženog stiloidnog nastavka u 4% populacije, dok je samo mali postotak (između 4-10,3%) od ovih pacijenata simptomatsko. Iz toga proizlazi da je učestalost pojavljivanja Eagleova sindroma u populaciji 0,16%, s prevalencijom žena : muškarac = 3 : 1. U većini slučajeva pojavljuje se bilateralna zahvaćenost, ali nisu uvijek prisutni bilateralni simptomi. Češće se pojavljuju na jednoj strani. Ne postoji značajna razlika o prisutnosti Eagleova sindroma između lijeve i desne strane glave (11,12).

7. DIJAGNOSTIKA EAGLEOVA SINDROMA

Dijagnozu Eagleova sindroma (produženog stiloidnog nastavka ili kalcificiranog stilohioidnog ligamenta) teško je utvrditi bez kliničkog pregleda glave, vrata i radiološkog nalaza. Kliničkim pregledom usne šupljine i grla, točnije palpacijom nastavka u području tonzilarne udubine, može doći do pojave boli ili pogoršavanja boli koju pacijenti osjećaju prilikom gutanja ili rotacijom glave u stranu. Izduženi stiloidni nastavak je palpabilan u tonzilarnoj udubini ukoliko je njegova dužina veća od 75 mm. S druge strane, mnogi podaci govore da kraći i nepalpabilan nastavak može izazvati simptome, što prvenstveno zavisi od njegove medijalne angulacije. Postupak palpacije je jednostavan - lagano zakrivljeni kažiprst uvodi se u djelomično otvorenu usnu šupljinu i pažljivo stavlja u tonzilarnu udubinu, izbjegavajući dodir baze jezika, kako bi izbjegli refleks povraćanja i gušenja kod pacijenta. Prilikom palpacije u tonzilarnoj udubini palpira se otpor koji jedino može odgovarati produženom stiloidnom nastavku ili kalcificiranom stilohioidnom ligamentu (13).

Dijagnoza se potvrđuje radiološkim snimkama. U stomatološkoj praksi najčešće se upotrebljava panoramska snimka, ortopantomogram, desna i lijeva lateralna kosa snimka mandibule i vrata, i anteroposteriorna projekcija mandibule (Townova projekcija). Rendgenska dijagnostika ne daje potrebne informacije o odnosu stiloidnog nastavka i okolnih struktura. Za detaljan prikaz i precizno utvrđivanje dužine stiloidnog nastavka, njegovog kuta i odnosa s okolnim strukturama, prvenstveno karotidne arterije, dijagnostički zlatni standard koji se koristi je kompjuterizirana tomografija (CT), tj. trodimenzionalna rekonstrukcija koštanih struktura (Slika 5b i c) (13,14).

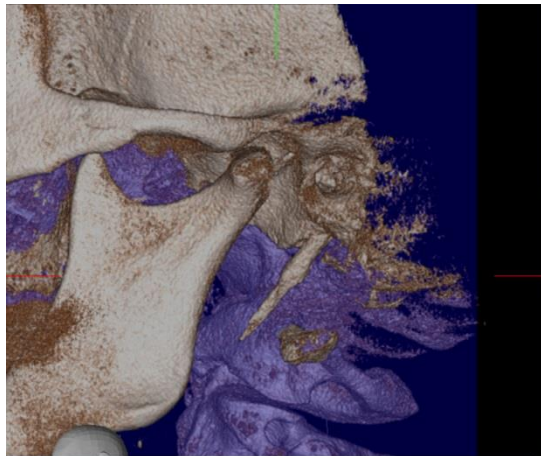


Slika 5. Prikaz stiloidnih nastavaka 50-godišnje pacijentice na ortopantomogramu (a) te na snimkama rekostrukcija desnog (b) i lijevog (c) stiloidnog nastavka višeslojnog CT-a.

7.1. Radiološki nalaz

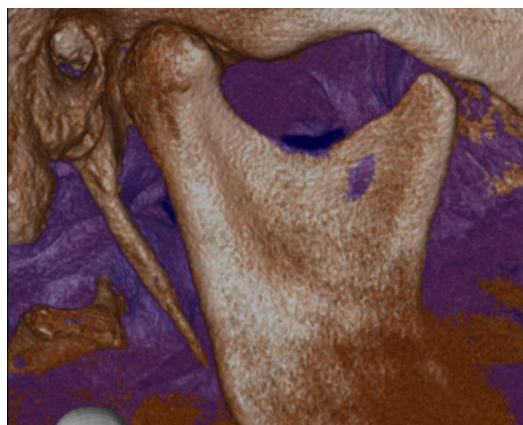
Klasifikaciju produženog stiloidnog nastavka i kalcificiranog ligamenta stilohoidne veze temeljenu na radiološkim snimkama predstavio je Langlais sa svojim suradnicima, 1986. godine. Radiološki nalaz može se podijeliti na nekoliko tipova prema dvama kriterijima. Morfološki kriterij (Slike 6-10) koji obuhvaća klasifikaciju stiloidnog nastavka prema stupnju produljenja, dijeli se u četiri tipa (15):

- Tip 0 – Normalni stiloidni nastavak nije produžen, s duljinom manjom od 30 mm (Slika 6).



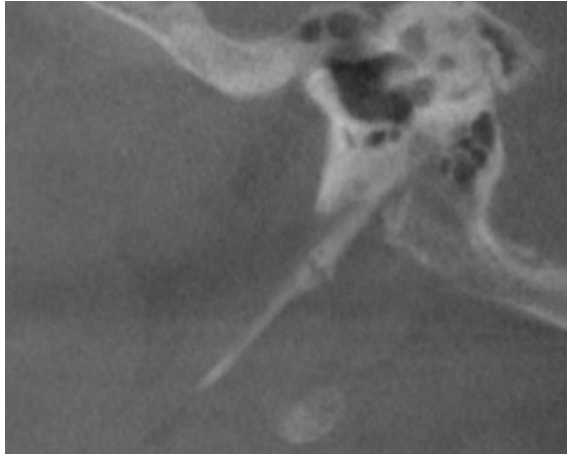
Slika 6. Stiloidni nastavak normalne duljine. Preuzeto: (17).

- Tip 1 – Produženi stiloidni nastavak je neprekinut, dužinom većom od 30mm (Slika 7).



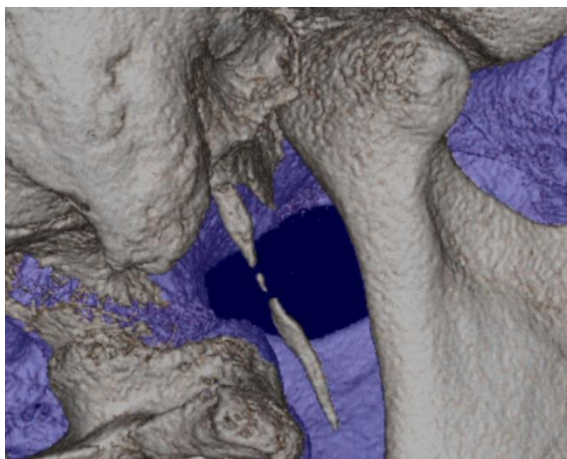
Slika 7. Produženi stiloidni nastavak normalne duljine. Preuzeto: (17).

- Tip 2 – Pseudoartikulirani stiloidni nastavak povezan je s mineralizacijom stilohioidnog ligamenta, obično se nalazi iznad u odnosu na donju granicu donje čeljusti, dajući izgled artikuliranog produženog stiloidnog nastavka (Slika 8).

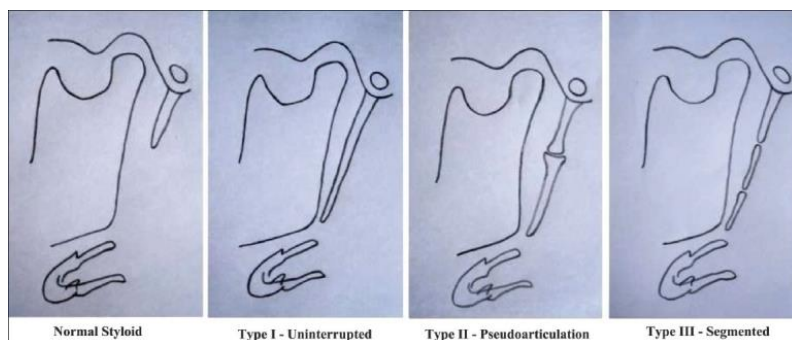


Slika 8. Pseudoartikulirani oblik stiloidni nastavak. Preuzeto: (17).

- Tip 3 – Segmentirani se sastoji od kratkih ili dugih nekontinuiranih dijelova stiloidnog nastavka ili prekinutih segmenata mineraliziranog ligamenta (Slika 9).



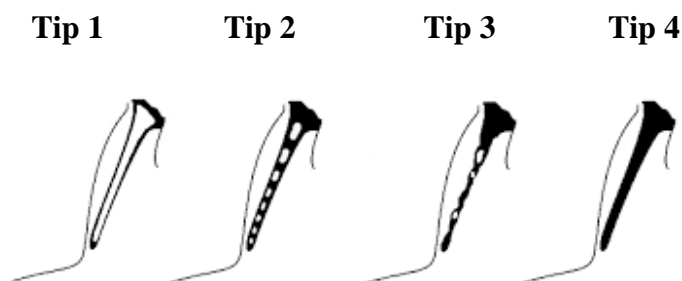
Slika 9. Segmentirani oblik stiloidni nastavak. Preuzeto: (17).



Slika 10. Prikaz Langlais morfološke klasifikacije. Preuzeto: (17).

Stiloidni nastavak i ligament analizirani rendgenski također su klasificirani s obzirom na način kalcifikacije koji obuhvaća četiri tipa (Slika 11):

- Tip 1 (Površinski kalcificirani stiloidni nastavak)- rendgenski prikaz duge kosti s tankim radioopaknim korteksom i središnjim prosvjetljenjem koji čini veći dio nastavka.
- Tip 2 (Djelomično kalcificirani stiloidni nastavak)- rendgenski vidljivi kalcificirani segmenti.
- Tip 3 (Nodularni tip kalcifikacije)- stiloidni nastavak s nodularnim područjima rendgenski vidljivih kalcifikacija.
- Tip 4 (Potpuno kalcificirani stiloidni nastavak)- totalna radioopaktnost bez vidljivih radiolucentnih unutarnjih područja (15,16).



Slika 11. Klasifikacija kalcifikacije stiloidnog nastavka po Langlaisu. Preuzeto: (18)

7.2. Infiltracijsko ispitivanje anestezijom

Infiltracijsko ispitivanje anestezijom koristi se ambulatno za potvrdu dijagnoze. Infiltracija lokalnog anestetika (1ml 2% lidokaina) u tonzilarnu udubinu na mjestu gdje se palpira stiloidni nastavak. Ukoliko poslije nekoliko minuta nakon infiltracije anestetika nestanu simptomi i lokalna osjetljivost, smatra se da je test pozitivan i da su ispunjeni dijagnostički kriteriji kojim se potvrđuje postojanje Eagleova sindroma (14).

8. LIJEČENJE EAGLEOVA SINDROMA

Liječenje Eagleova sindroma može biti kirurško ili nekirurško. Bol se može nekirurški liječiti konzervativnim postupcima koji obuhvaćaju primjenu analgetika, antiepileptika, antidepresiva i lokalnu infiltraciju oralnim anestheticima i steroidima. Najčešći konzervativni postupak je transfaringealna infiltracija lokalnog anestetika u tonzilarnu udubinu, te na taj način pacijenta samo kratkotrajno rješavamo boli (20).

Najbolji način liječenja tegoba izazvanih produženim stiloidnim nastavkom je kirurško uklanjanje stiloidnog nastavka - stiloidektomija. Kirurški se zahvat može izvoditi intraoralnim i ekstraoralnim pristupom. Svaki od ova dva pristupa ima svoje prednosti i nedostatke. Stiloidektomiju intraoralnim pristupom uveo je Eagle 1958. godine. Kirurg lokalizira stiloidni nastavak digitalnom palpacijom tonzilarne udubine, nakon čega se vrši incizija. Stiloidni nastavak se odstranjuje zajedno s mišićima i ligamentima, a ukoliko postoji i faringealna tonzila, stiloidektomiji prethodi tonzilektomija.

Prednosti intraoralnog pristupa su njegova jednostavnost, sigurnost i kraće razdoblje oporavka bez vidljivog vratnog ožiljka. Takav pristup treba primijeniti samo ako je stiloidni nastavak palpabilan u tonzilarnoj udubini. Veliki nedostatak je mogućnost upale dubokih struktura zbog kontaminacije, koja nastaje uslijed prodora bakterija iz ždrijela. Drugi ozbiljni nedostatak je mogućnost oštećenja neurovaskularnih struktura, posebno facijalnog živca i velikih žila vrata, zbog nepreglednog operacijskog polja.

Najčešće primjenjivani pristup je ekstraoralni, koji ima značajne prednosti, zbog dobre preglednosti operacijskog polja. Smanjen je rizik od infekcije zbog bolje

kontrole sterilnosti, a mogućnost prilagođavanja kirurške tehnike u slučaju više dugog ili kratkog stiloidnog nastavka su veće. Međutim, ekstraoralni pristup ima i nedostatke, uključujući široku kiruršku resekciju pri čemu ostaje vidljivi ožiljak, duži postoperativni oporavak, te mogućnost oštećenja kranijalnih živaca (V., VII., IX., X.) i emfizem vrata (3,19).

9. DIFERENCIJALNA DIJAGNOSTIKA EAGLEOVA SINDROMA

Brojni sindromi koje obilježava bol u području glave i vrata, i simptomi koji su nerijetko slični simptomima sindroma stiloidnog nastavka postavljaju se kao diferencijalna dijagnostička mogućnost u odnosu na *Eagleov sindrom*. Najvažnije i najčešće bolesti s kliničkim obilježjima koje mogu dovesti do dijagnostičkih pogrešaka i otežati dijagnozu *Eagleova sindroma* su sljedeće, a opisat ćemo neke od njih:

- Kranijalni bolovi- migrena, cluster glavobolja, tenzijska glavobolja, hemikranijalna i cervikogena glavobolja
- Neuralgije- neuralgija trigeminusa i glosofaringealna neuralgija
- Miofascijalni bolni sindrom
- Cervikalni bolovi- cervikalna radikulopatija, laringofaringealni refluks
- Costenov sindrom
- Trotterov sindrom ili sindrom Morgagnijeva sinusa

9.1. Neuralgija trigeminusa

Neuralgija trigeminusa je bolest nepoznate etiologije, a može nastati kao posljedica raznih patoloških promjena povezanih sa zubima, gingivom ili alveolarnom kosti. Karakterizira je jednostrana bolnost, područja inervacije petog moždanog živca, koja se pojavljuje kao jaka, sjevajuća, oštra i kratkotrajna bol koju pacijenti opisuju poput električnog šoka. Bolni podražaji mogu zahvatiti bilo koju od tri grane trigeminalnog živca, ali najčešće su zahvaćene druga i treća grana (*n. maxillaris* i *n. mandibularis*). Neuralgija trigeminusa dijagnosticira se na temelju

detaljne anamneze i kliničke slike stanja pacijenta. Procjenjuje se palpatorna osjetljivost, za prvu granu supraorbitalna incizura, za drugu granu foramen infraorbitale i za treću granu foramen mentale (9, 21).

9.2. Glosofaringealna neuralgija

Glosofaringealna neuralgija je unilateralni bolni poremećaj, kod kojeg postoji izrazita siječavajuća bol, koja se pojavljuje u području koje inervira glosofaringealni živac. Lokalizirana je u području uha, ispod uha, iza donje čeljusti, ždrijelu i na stražnjem dijelu jezika. Obično se uzrok ne može ustanoviti. Ponekad nastaje zbog kompresije živca pulsirajućom arterijom, širenjem infekcije iz područja tonzilarnе udubine uzrokujući kronični tonsilitis, a rijetko može biti i tumor u cerebelopontinom uglu ili vratu. Dijagnoza se postavlja klinički (22).

9.3. Miofascijalni bolni sindrom

Sindrom označava stanje spazma mišića, ograničene pokretljivosti i osjetljivosti. Bolnost mišićno-fascijalnih struktura žvačne, vratne i leđne muskulature praćena je postojanjem triger toćaka u mišićima, koje predstavljaju mjesta odašiljanja boli u udaljena područja. Palpacijom triger toćaka pojaćava se bol. Najizraženiji simptom koji predstavlja najveći problem za pacijenta, ali i za lijećnika koji takvu bolest mora dijagnosticirati, je centralni ekcitacijski efekt koji referira bol u područja nezahvaćena poremećajem (23).

9.3. Costenov sindrom

Sindrom nastaje zbog promijenjena položaja kondila koji pritišće kapsularnu granu *n. aurikulotemporalisa*. Na strani na kojoj se nalaze promjene u zglobu, sindrom se manifestira nizom simptoma poput naglušnosti, vrtoglavice, zujanja u ušima i pucketanja u zglobu prilikom žvakanja, bolovima prilikom palpacije temporomandibularnog zgloba, koji se šire prema uhu, pečenje i žarenje u grlu, jeziku i polovini nepca. Costenov sindrom najčešće nastaje gubitkom stražnjih ili svih zuba ili zbog jake abrazije, kada se zbog spuštanja zagriža čeljust pomiče distalno pritišćući zglobnom glavicom *discus articularis* i stražnji dio zglobne jamice. Diskus se zbog pritiska izobličuje i izmiče te više ne zaštićuje svod i stražnji dio zglobne jamice. Liječenje se provodi uklanjanjem uzroka koji su doveli do tih simptoma (9).

9.4. Trotterov sindrom ili sindrom Morgagnijeva sinusa

Bolne su smetnje koje se pojavljuju u bolesnika oboljelih od nazofaringealnog karcinoma, njegovim širenjem u područje treće grane trigeminalnog živca i zahvaćanjem *n. aurikulotemporalisa*. U 30% slučajeva mogu uzrokovati niz simptoma; neuralgiformne bolove donje čeljusti koji iradiraju prema uhu, naglušnost i začepljenost uha zbog pritiska na Eustahijevu tubu, istostranu palatinalnu asimetriju uzrokovanu paralizom nepca (zahvaćenost tumorom *m.levator palati*) i trizmus, zbog zahvaćenosti pterigoidnih mišića (23).

10. DRUGI ETIOLOŠKI ČIMBENICI OROFACIJALNE BOLI

10.1. Temporomandibularni poremećaji

U diferencijalnoj dijagnozi orofacijalne boli česta su etiološka grupa. To je zajednički naziv za sva stanja kroničnih orofacijalnih boli neodontogenog podrijetla, a sa kliničkog stajališta uključuju unutarnju poremećenost temporomandibularnog zgloba, degenerativne bolesti zgloba i kombinaciju tih stanja. Simptomi koji nastaju su bol za vrijeme žvakanja, bol koja najčešće počinje preaurikularno, u temporomandibularnom zglobu i u žvačnim mišićima uzrokujući ograničene ili nesimetrične pokrete mandibule, zvukovi u TMZ-u (škljocanje, pucketanje, škripanje) i bol u predjelu tvrdih i mekih tkiva u drugim dijelovima lica i vrata.

Dijagnozu temporomandibularnih smetnji ponekad je teško donijeti zbog širokog spektra različitih simptoma.

Zbog pojave različitih simptoma kod temporomandibularnih poremećaja, koji mogu biti povezani sa produženim stiloidnim nastavkom, bitno je kod pacijenata s facijalnom boli isključiti temporomandibularne smetnje. Anatomske varijacije produženog stiloidnog nastavka mogu ograničiti uspješno liječenje bolesti TMZ-a jer su im simptomi slični, a liječenje posve različito (6,23).

10.2. Neurogeni čimbenici orofacijalne boli

Nociceptori su tvorbe koje reagiraju na promjene u okolini. Bol nastalu oštećenjem tkiva nazivamo nociceptivnom boli. No bol može nastati i u organskim, funkcionalnim i farmakologijskim oštećenjima neuralnog supstrata nocicepcijskog sustava. Neurogenu bol prema izvorištu i razini patofiziološkog zbivanja možemo podijeliti na somatsku i autonomnu, a svaku od njih na centralnu i perifernu.

Centralna bol može nastati na različitim razinama središnjeg živčanog sustava, počevši od kralježnične moždine, preko retikularne formacije i talamusa do moždane kore. Neurogene boli mogu se pojaviti u trajnijem obliku, ali i nastupiti epizodički u kratkotrajnim paroksizmima (6).

Oštećenjem perifernog živčanog sustava, kao podloga neurogene boli je denervacijski ili deaferencijacijski hipersenzitivitet, koji uzrokuje različite simptome uključujući i bol. Simptomi uključuju anesteziju, paresteziju, hiperesteziju, hiperalgeziju i spontanu bol koja se osjeća u području oštećenog živca (6).

Za dijagnozu neurogene boli, od velikog su značenja, pojava alodinije (izazivanje boli nebolnim podražajima), hiperalgezije (povećana osjetljivost na bol) i hiperpatije (neugodno pojačanje postojeće boli ili boli izazvane često nebolnim podražajima sa mogućim širenjem daleko od mjesta aplikacije podražaja) (6).

Posebno značenje ima pojava tzv. fantomske boli, koja se projicira na mjesto izgubljenog zuba prilikom traume ili kirurškog zahvata. Doživljava se kao trajna bol, s oscilacijama ili bez njih, ili epizodička duljeg trajanja, ili se može pojaviti u obliku kratkotrajnih bolnih paroksizama. U organskom oštećenju neuralnih struktura može u anestetičkom području nastupiti pojava jakih boli. Ova se pojava naziva anaesthesia dolorosa, uz pojavu i parestezija. Ponekad takvu bol prati trauma ili kirurški zahvat u području obraza (6,24).

Oštećenja autonomnog živčanog sustava, odnosno kombinacije oštećenja autonomnog i somatskog živčanog sustava mogu izazvati sindrom izuzetno neugodnih boli. Ako je zahvaćen periferni živčani sustav (somatski i autonomni),

govorimo o sindromu kauzalgije, gdje su bolovi najčešće u obliku žarenja i pečenja (24).

Kako su složeni mehanizmi nastanka neurogene boli i različita mjesta funkcijskog i organskog oštećenja neuralnog supstrata za primanje i obradu signala, tako je i složen terapijski pristup (24).

10.3. Vaskularni čimbenici orofacijalne boli

Neuralgične migrene možemo definirati kao neuralgije orofacijalnog područja. Neuropatske (neuralgične) glavobolje nastaju kao posljedica oštećenja kranijalnih živaca. Pošto kranijalni živci inerviraju lubanju i lice, uslijed njihovog oštećenja mogu nastati, pored glavobolje u užem smislu, i bolovi u licu. Prema tome nazivamo ih atipičnim neuralgijama obraza.

Kod atipičnih neuralgija obraza, simptomi se javljaju u području očnjaka u obliku zubobolje i često se pristupa endodontskom tretmanu ili vađenju zuba nakon čega bol ostaje još uvijek prisutna. Zubobolja je perzistentna, periodička i rekurentna, a prisutni mogu biti i unilateralni simptomi oka i nosa. S vremenom dolazi do pojave glavobolje, otežanog žvakanja, spazma žvačnih mišića i žvačne disfunkcije koja se zaključuje terapijom okluzije (6).

10.3.1. Atipična odontalgija

Atipične odontalgije mogu predstavljati tešku dijagnostičku dilemu zbog karaktera i lokalizacije boli koja ima osobine odontogene boli, a klinički nema vidljive dentogene patologije. Bol može biti, prema trajanju kao kontinuirana, i po intenzitetu, kao promjenjiva, a mehanička, kemijska, toplinska djelovanja na zub

nemaju na nju utjecaja. Može se širiti duž zuba gornje i donje čeljusti, a da je pravi uzrok bolesti u nekom bliskom području.

10.3.2. Obična migrena

Migrena je kronična bolest obilježena recidivirajućom srednje do jako izraženom glavoboljom koja je često povezana s nizom simptoma autonomnog živčanog sustava. Neklasična, obična migrena nema uvijek prodromalnu fazu, dok kod klasične migrene prodromalna faza prethodi fazi glavobolje.

Često je povezana sa stresnom situacijom, pa ju nazivamo ispitna, nedjeljna glavobolja, a pojavljuje se i za vrijeme menstruacije. Simptomi koji prate migrenu su zubobolja i bol prilikom žvakanja, no zbog jednodnevnog trajanja same bolesti, teško ju je dijagnosticirati (6).

10.3.3. Klasična migrena

Klasična migrena poznata je kao vaskularni sindrom, koja se pojavljuje kao glavobolja, zahvaćajući unilateralno ili generalizirano, s periodičkim razdobljem. Klasičnu migrenu prate prodromalni znaci (aura) unutar 24 sata prije napadaja. U prodromalnom stadiju nastaju promjene raspoloženja, poremećaji koncentracije, nemir, djelomična smetnja vida, otežani govor, a kasnije se razvija pulsirajuća glavobolja, praćena mučninom i povraćanjem, preosjetljivost očiju na svjetlost (fotofobija), a poneki ne podnose jake zvučne i mirisne podražaje.

Najčešće zahvaća područje gornjeg dijela glave ili se širi u područje lica i vrata pri tome uzrokujući tipičnu zubobolju. Katkad, je razdoblje bolesti kratko i

teško prepoznatljivo sa neznatnim simptomima. Smatra se da je bolest češća kod adolescenata, s prevalencijom u žena.

Dijagnoza migrene, prvenstveno se temelji, na kliničkom pregledu bolesnika uz iscrpnu i detaljnu anamnezu.

10.3.4. Vaskularna bol sa prisutnom upalom

U većini slučajeva vaskularnu bol ne prati upala, ali ako dođe do upale krvnih žila one pokazuju karakterističku kliničku sliku upale. Naprimjer, kranijalni arteritis je upalna bolest koja zahvaća srednje velike ogranke karotidnih arterija i očituje se probadajućom glavoboljom koja je praćena općim simptomima. Uzrok upale arterije je nepoznat pa možemo govoriti o imunološkom vaskulitisu.

Kranijalni arteritis češći je u žena, a počinje kao nespecifična bol koja uzrokuje heterotopičnu bol, glavobolju i osjećaj žarenja u području grla. Oštećene krvne žile osjetljive su na palpaciju.

Karotidinija je jednostrana vaskularna bol u području vrata koja se odražava na područje čeljusti i zuba. Često se bolest prepoznata po pulsirajućoj boli u području karotide, otežanom gutanju i žvakanju. Može se javiti i kao komplikacija Eaglova sindroma i produženog stiloidnog nastavka koji zbog svoje duljine ometa karotidnu arteriju (6).

10.4. Muskularni čimbenici orofacijalne boli

10.4.1. Zaštitna bol mišićnog kočenja

Mišićno kočenje je zaštitni, refleksni mehanizam koji dovodi do nastanka boli i hipertonijske skeletnih mišića. S time se pokušava zaštititi bolesni dio od moguće daljnje traume, a bol koja nastaje pokušava smanjiti funkciju zahvaćenog područja na minimum.

Kočenje nestaje odmah nakon uklanjanja uzroka, ali u slučaju još uvijek prisutnog i produljenog kočenja, mišići mogu postati spastični, dok se periferna miogena bol koja pri tome nastaje, javlja kao neovisni lokalno bolni problem. S obzirom, da su zahvaćeni žvačni mišići, javlja se žvačna bol i disfunkcija, koja može nastati kao posljedica napetosti, stiskanja zuba, okluzije zuba, okluzije s normalnom funkcijom zgloba, lokalne anestezije u području usta, dentalne terapije, itd (6).

10.4.2. Bol mišićnog spazma

Mišićni spazam je prisilna kontrakcija mišićnog tkiva, nevoljna aktivnost određenog mišića ili grupe mišića s prisutnim bolovima, koja uzrokuje nepravilne i nekoordinirane kretanje donje čeljusti. Spazmi, odnosno grčevi mišića variraju u intenzitetu i mogu biti blagi neugodni trzaji ili tikovi, ali i veoma bolni.

Točan uzrok mišićnog spazma je još uvijek nepoznat, ali teorije najčešće navode da je vezan uz neke lokalne uzroke kao što su umor, napetost, izmijenjena neuromuskularna kontrola, dehidracija, osiromašeni elektroliti. Simptomi koji nastaju uključuju lokalnu bol, mišićnu disfunkciju i različite mogućnosti sekundarnih ekscitatornih učinaka.

10.4.3. Bolni sindrom disfunkcije

Pojam sindroma bolne disfunkcije čeljusnog zgloba uveo je Schwartz 1955. godine. Radi se o funkcionalnoj disharmoniji čeljusnog zgloba, kojom dominiraju dva osnovna simptoma, a to su bolni spazam i poremećena funkcija žvačnih mišića. Treba naglasiti da ova dva simptoma mogu pratiti kliničku sliku bilo kojeg patološkog zbivanja u zglobu, njegovoj bližoj i daljoj okolini, a često su prisutni i bez vidljivih patoloških zbivanja, pa tada govorimo o miofascijalnom bolnom disfunkcijskom sindromu. Stoga je moguće oba stanja razlikovati samo u početku disfunkcije, dok ih je kasnije nemoguće utvrditi.

Dijagnostika temporomandibulame bolne disfunkcije, kao i dijagnostika bilo kojeg drugog patološkog zbivanja u području čeljusnog zgloba, još uvijek predstavlja poteškoće. Činjenica je, da bolesnici traže pomoć zbog boli, napetosti muskulature, otežanog otvaranja usta, od liječnika do liječnika, bez subjektivno zadovoljavajućih rezultata (25).

10.4.4. Spazam mišića elevatora

Spazam mišića elevatora ograničuje otvaranje usta za stupanj skraćivosti mišića. Uslijed skraćivanja mišića masetera ili temporalnog mišića unilateralno, dolazi do skretanja donje čeljusti na bolesnu stranu, a kod unilateralnog skraćivanja medijalnog pterigoidnog mišića na suprotnu zdravu stranu. Ukoliko su zahvaćena oba mišića masetera i temporalnog mišića unilateralno ili kombinacija bilateralne zahvaćenosti ne uzrokuje pomak donje čeljusti u stranu.

Prilikom spazma mišića elevatora nastaje bol koja je udružena s otvaranjem usta, žvakanjem, stiskanjem zuba nastala kao posljedica rastezanja ili kontrakcije spastičnog mišića.

10.4.5. Spazam donje glave lateralnog pterigoidnog mišića

Lateralni pterigoidni mišić je paran trokutast mišić koji je čest uzrok različitim temporomandibularnim smetnjama. Mišić ima dvije gornju i donju glavu, a budući da donja glava omogućuje otvaranje usta, ona može uzrokovati akutnu promjenu okluzije kad je mišić skraćen. Prema tome, kod spazma lateralnog pterigoidnog mišića gornja glava ne ometa funkciju zgloba i ne sudjeluje u nastanku zglobnih bolesti.

Dijagnoza je otežana, jer se mišić ne može palpirati. Nastanak akutne malookluzije vezan je uz skraćenost donje glave lateralnog pterigoidnog mišića za vrijeme miospastičke aktivnosti. Moguće ju je prepoznati po poremećenoj okluziji istostranih stražnjih zuba i po preranim kontaktima prednjih zuba sa kontralateralne strane.

Bilateralni spazam lateralnog pterigoidnog mišića uzrokuje bilateralni poremećaj okluzije stražnjih zuba, prednje prerane kontakte i nastanak boli. Bol koja nastaje može se širiti u područje zgloba, a na rendgenskoj snimci nema nikakvih promjena zgloba.

10.4.6. Upalna mišićna bol

Svaki mišić ili grupa mišića u području usta i obraza može biti zahvaćena upalom. Ukoliko su zahvaćeni pri tome žvačni mišići dolazi do pojave žvačne boli i

žvačne disfunkcije. Upala žvačnih mišića može se razviti zbog stiskanja zubi, prilikom upotrebe lokalnog anestetika (posebice mandibularne anestezije), kod neuralgije trigeminusa i drugih dugotrajnih opterećenja mišića (6).

10.5. Odontogeni čimbenici orofacijalne boli

Odontogene boli najčešći su uzrok boli u usnoj šupljini, obično uzrokovane dentogenim razlozima kao što su bolesti dentina, parodonta i pulpe. Bol dentalnog podrijetla ubrajamo u duboku somatsku bol. Dentalna bol može biti različite jačine te varirati od slabe do neizdržive boli, a opisuje se kao pulsirajuća bol. Može biti spontana ili inducirana termičkim promjenama, pritiskom ili dodiranjem na bolno područje, kontinuirana ili intermitentna s razdobljima bez ikakve boli. Dentalna bol može potjecati iz zubne pulpe ili parodonta. Pulpna bol se klasificira kao akutna, kronična, rekurentna ili udružena s parodontom boli. S vremenom postaje kronična i napredovanjem kroz apeks vrlo rijetko ostaje nepromijenjena duže razdoblje. Zubna bol parodontnog podrijetla je duboka somatska bol mukoskeletnog tipa. Za razliku od boli koja izlazi iz područja zubne pulpe, bol se periodontalnih struktura lakše lokalizira, pomoću pritiska i dodira na osjetljiv zub. Takva parodontna bol može se javiti zbog upale, traume i okluzalnog preopterećenja.

Važno je sumnjati na pulpnu bol uvijek kada ju bolesnik teško precizno lokalizira na određeni zub, upotrijebiti sve dijagnostičke metode da bi se postavila pravilna dijagnoza te našao uzrok boli. Nadalje, ako bol nastaje u području zuba, no niti jedan pojedinačni zub se ne može identificirati kao uzrok, tada je dobro pričekati dok ne dođe do lokalizacije boli tijekom procesa prijelaza iz upalnog procesa iz pulpe u parodont (26).

10.6. Žlijezde slinovnice kao čimbenici orofacijalne boli

Primarna visceralna bol koja izlazi iz žljezdanih struktura područja usta i lica nije rijetka pojava. Izvor boli mogu biti velike žlijezde slinovnice, žlijezde lojnice i znojnice, suzne žlijezde, te limfne žlijezde.

U većini slučajeva žljezdana bol je upalna i povezana sa infekcijom, traumom ili sijalolitijazom. Također mogu biti prisutne cistične i tumorske promjene.

Bol se lokalizira palpacijom. Katkad sekundarni centralni ekscitatorni učinci otežavaju prepoznavanje kliničke slike žljezdane boli, pa se prema tome može zaključiti, da je dijagnoza vrlo bitna (6).

11. RASPRAVA

Doktori dentalne medicine moraju biti svjesni ovog sindroma i rutinski provjeriti ortopantomogram ili druge rendgenske slike tražeći produžen stiloidni nastavak kod pacijenata sa simptomima nelagode i boli u području glave i ždrijela.

Ranom dijagnostikom mogu se izbjeći nelagodna i nepotrebna liječenja nekih drugih patoloških stanja poput poremećaja temporomandibularnog zgloba, neuralgije trigeminusa i glosofaringealne neuralgije.

Ponekad liječnici pojedince koji opsežno ili nepovezano opisuju svoje simptome prilikom posjete, obilježavaju kao pacijente koji imaju neki psihosomatski poremećaj što može stvoriti neugodna iskustva i nepovjerenje u odnosu pacijenta prema liječniku.

Smatra se da Eagleov sindrom ima svoju važnost u diferencijalnoj dijagnostici jer interferira s drugim vrstama bolova u području glave i lica. Po pravilu veoma se teško prepoznaje, a bolesniku se može pomoći adekvatnim liječenjem ukoliko se prepozna.

12. ZAKLJUČAK

Eagleov sindrom je rijetka bolest, iako se uvijek treba uzeti u obzir prilikom diferencijalne dijagnoze bolova u području vrata, lica i grla. Precizni klinički pregled i povijest bolesti može voditi prema sumnji da se radi o produženom stiloidnom sindromu. Početna dijagnoza može se potvrditi jednostavno i lako dostupnom dijagnostičkom metodom slikanja, ortopantomogram. Kako bi se napravio plan liječenja, nužno je kompjuteriziranom tomografijom, prikazati stiloidni nastavak, odrediti njegovu dužinu i lokalizaciju u odnosu na značajne anatomske strukture.

Terapijski postupak bi trebao biti izabran u skladu s individualnim potrebama, imajući u vidu da je povlačenje simptoma moguće tek nakon kirurškog liječenja.

13. SAŽETAK

Američki otorinolaringolog Watt Weems Eagle je prvi opisao stiloidni sindrom 1937. godine. Stilohioidni sustav čine stiloidni nastavak, stilohioidni ligament i mali rog jezične kosti na svakoj strani. Embriološki, ove anatomske strukture imaju svoje porijeklo od Reichert hrskavice drugog ždrijelnog luka.

Eagleov sindrom ili sindrom stiloidnog nastavka je stanje u kojem produženi stiloidni nastavak ili kalcificiran stilohioidni ligament uzrokuje povremene boli u vratu, osjećaj stranog tijela ili neki drugi oblik retromandibularno-cervikalne boli. Sindrom se javlja poslije tonzilektomije ili traume, kada ožiljkasto tkivo ispod tonzilarnе udubine pritišće i isteže kranijalne živce V.,VII., IX, i X. U odraslih stiloidni nastavak je dug oko 25 mm s vrškom koji se nalazi između vanjske i unutarnje karotidne arterije postranično od zida ždrijela i tonzilarnе udubine.

Dijagnozu je moguće postaviti kliničkim pregledom, palpacijom tonzilarnе udubine, pri čemu se javlja bol i rendgenskim metodama. Najčešća snimka je ortopantomogram, a zlatni dijagnostički standard za stiloidni sindrom je trodimenzionalna rekonstrukcija, kompjuterizirana tomografija (CT).

Ukoliko se konzervativnom terapijom (primjenom anestetika, antikonvulziva, antidepresiva i lokalna infiltracija anestetika i steroida) ne dovede do poboljšanja stanja, preporučuje se kirurško liječenje, odstranjenje stiloidnog nastavka.

Procjenjuje se da je učestalost izduženog stiloidnog nastavka u općoj populaciji 4%. Stoga proizlazi da je učestalost stiloidnog sindroma u općoj populaciji 0.16%.

14. SUMMARY

Eagle syndrome and orofacial pain

The stylohyoid syndrome was first described by American otorhinolaryngologist Watt Weems Eagle in 1937. Stylohyoid system consists of styloid process, stylohyoid ligament and small horn of the hyoid bone on each side. It is generally accepted that, embryologically, these anatomical structures originate from the second branchial arch or Reichert's cartilage.

Eagle's syndrome or styloid process is a condition in which an elongated styloid process or calcified stylohyoid ligament causes occasional pain in the neck, foreign body sensation or some other form of retromandibular-cervical pain. The syndrome can develop after tonsillectomy or trauma, when scar tissue under the tonsillar fossa compresses and stretches cranial nerves V, VII, IX, and X. In adults, the normal styloid process is approximately 25 mm long with a tip which is located between the external and internal carotid arteries, lateral to the pharyngeal wall and the tonsillar fossa.

Diagnosis can be made by a clinical examination and palpation of the tonsillar fossa, during which pain is felt by the patient and with radiographic methods. The most common methods used in diagnosis is orthopantomograph, but a diagnostic gold standard for styloid syndrome is a 3D- reconstruction, computerized tomography (CT).

If conservative therapy (application of analgesic, anticonvulsants, antidepressants and local infiltration of anesthetic and steroids) does not lead to

improvement, Eagle`s syndrome can be treated surgically, to remove the styloid process.

It is estimated, that the prevalence of elongated styloid process in the general population is 4%. It therefore follows, that the incidence of styloid syndrome in the general population is about 0.16%.

15. LITERATURA

1. Alush G. Anatomska podloga stiloidnog nastavka. Zagreb: Medicinski fakultet; 1979.
2. Sokler K, Sandev S. New classification of the Styloid Process Length- Clinical Application on the Biological Base. Coll. Antropol. 2001;25: 627-32.
3. Petrović B, Radak Dj, Kostić V, Čovičković-Šternić N. Styloid syndrome: a review of literature. Srp Arh Celok Lek. 2008;136:650-3.
4. <http://www.instantanatomy.net/headneck/areas/scmusclesandligamentslateralview.html>
5. Embryology online education and research website. Head Development. Dostupno na: https://embryology.med.unsw.edu.au/embryology/index.php/Head_Development
6. Sokler K. Etiološka važnost stiloidnog nastavka u dijagnostici orofacijalne boli. Zagreb: Magistarski rad; 1999.
7. Rathva A, Kubavat DM, Nagar SK. Study of Styloid Process: Anatomical Variations in Length, Angulation and Distance between the Two Styloid Processes. Int J Recent Trends Science & Technology 2013;8:109-12.
8. Camarda AJ, Forest D. I. Stylohyoid chain ossification: A discussion of etiology. Oral Surg Oral Med Oral Pathol. 1989;67: 508-14.
9. Gabrić D, Barić J, Zadavec D, Matulić N. Eagleov sindrom ili sindrom stiloidnog nastavka. Medix. 2015;115/116: 246-9.

10. Sandev S, Sokler K. Sindrom stiloidnog nastavka. Acta Stomat Croat. 2000;34: 445-50.
11. Phillips JD, Shawkat AH. Prosthetic implications of Eagle`s syndrome. J.Prosthet Dent. 1975;34: 614-9.
12. Rinaldi V, Salvinelli F, Casale M, Faiella F, Coco M. Eagle syndrom. Medscape. Dostupno na: <http://emedicine.medscape.com/article/1447247-overview#showall>
13. Arkuszewski P, Przygoński A, Tyndorf M.. Eagle's syndrome--report of rare case of bilateral elongation of styloid proceses. Otolaryngol Pol. 2009;63:162-4.
14. Grossmann E, Paiano GA. Eagle`s Syndrome: A case report. J Craniomandib Pract. 1998;16:126-9.
15. Andrade KM, Rodrigues CA, Watanabe PCA. Styloid Process elongation and calcification in Subjects with TMD: Clinical and Radiographic Aspects. Braz Dent J. 2012;23: 443-5.
16. Mupparapu M, Robinson MD. The mineralized and elongated styloid process: A review of current diagnostic criteria and evaluation strategies. Gen Dent. 2005;53:54-9.
17. More CB, Asrani MK. Evaluation of the styloid process on digital panoramic radiographs. Indian J Radiol Imaging. 2010;20: 261-5.
18. Reddy RS, Kiran CS, Madhavi NS, Raghavendra MN, Satish A. Prevalence of elongation and calcification patterns of elongated styloid process in south india. J Clin Exp Dent. 2013;5: 30-5.

19. Buttura da Prato E, Albanese M, Trevisiol L, Nocini PF. Eagle`s syndrome secondary surgical treatment. *Minerva Stomatol.* 2004;53: 527-34.
20. Jain D, Chauhan JS, Jain S, Goel G. Elongated Styloid Process: An Unusual Cause of Neck Pain and Difficulty in Swallowing. *J Orofac Pain.* 2011;25: 269-71.
21. Blažeković A. Trigeminalna neuralgija u domeni stomatologije. Sonda 2015. Dostupno na: <http://sonda.sfzg.hr/wp-content/uploads/2015/04/Bla%C5%BEekovi%C4%87-A.-%E2%80%93-Trigeminalna-neuralgija-u-domeni-stomatologije.pdf>
22. Glosofaringealna neuralgija. Dostupno na: http://www.iasp-pain.org/files/Content/ContentFolders/GlobalYearAgainstPain2/20132014OrofacialPain/FactSheets/Glossopharyngeal_Neuralgia_Serbian.pdf
23. Juretić M. Diferencijalna dijagnoza orofacijalne boli. Dostupno na: <http://arhiva.medri.uniri.hr/katedre/Maksilofacijalna%20kirurgija/dokumenti/Diferencijalna%20dijagnoza%20orofacijalne%20boli.pdf>
24. Benko I. Nastanak bolnih osjeta. Diplomski rad. Dostupno na: http://www.hkms.hr/data/1244023163_159_mala_BOL-DIPLOMSKI%20RAD%20-%20Irena%20Benko.pdf
25. Knežević G. Osvrt na dijagnostiku i liječenje sindroma bolne disfunkcije čeljusnog zgloba. *Acta Stomatol Croat.* 1978;12: 79-86.
26. Anić I. Bol. Sonda. Dostupno na: <http://sonda.sfzg.hr/wp-content/uploads/2015/04/Ani%C4%87-I.-Bol.pdf>

16. ŽIVOTOPIS

Lara Foretić rođena je 1. kolovoza 1990. godine u Zagrebu. Nakon završene osnovne škole upisuje opću gimnaziju u Dugom Selu. Maturirala je 2009. godine. Godine 2010. upisuje Stomatološki fakultet u Zagrebu. Tijekom studiranja asistirala je u jednoj privatnoj stomatološkoj ordinaciji i tamo stjecala iskustva i znanje. Tijekom studija volontirala je na projektu „Djeca zdravog osmijeha“.