

# Facijalna morfologija kod različitih ortodontskih anomalija

---

**Posavec, Ivona**

**Master's thesis / Diplomski rad**

**2016**

*Degree Grantor / Ustanova koja je dodijelila akademski / stručni stupanj:* **University of Zagreb, School of Dental Medicine / Sveučilište u Zagrebu, Stomatološki fakultet**

*Permanent link / Trajna poveznica:* <https://um.nsk.hr/um:nbn:hr:127:294314>

*Rights / Prava:* [Attribution-NonCommercial-NoDerivs 3.0 Unported / Imenovanje-Nekomercijalno-Bez prerađivanja 3.0](#)

*Download date / Datum preuzimanja:* **2025-01-01**



*Repository / Repozitorij:*

[University of Zagreb School of Dental Medicine Repository](#)



SVEUČILIŠTE U ZAGREBU  
STOMATOLOŠKI FAKULTET

Ivona Posavec

**FACIJALNA MORFOLOGIJA KOD  
RAZLIČITIH ORTODONTSKIH  
ANOMALIJA**

DIPLOMSKI RAD

Zagreb, rujan 2016.

Rad je ostvaren u Stomatološkom fakultetu Sveučilišta u Zagrebu, Zavod za ortodonciju.

Voditelj rada: Izv.prof.dr.sc. Martina Šlaj, Sveučilište u Zagrebu Stomatološki fakutet

Lektor hrvatskog jezika: Tamara Lajtman, profesorica hrvatskog i mađarskog jezika

Lektor engleskog jezika: Klaudina Mumić, profesorica engleskog i njemačkog jezika

Rad se sadrži: 33 stranice

16 slika

1 CD

*Zahvaljujem svojoj mentorici izv. prof. dr.sc. Martini Šlaj na stručnoj pomoći  
tijekom izrade diplomskog rada.*

*Posebno zahvaljujem svojim roditeljima, Samiru i Renati te bratu Karlu na  
beuvjetnoj potpori tijekom cijelog studija.*

## SADRŽAJ

<b>1. UVOD</b> .....	1
<b>2. SVRHA RADA</b> .....	2
<b>3. ESTETIKA LICA U ORTODONCIJI</b> .....	3
3.1. Osnovni tipovi lica .....	3
3.2. Analiza lica u frontalnoj ravnini .....	4
3.3. Analiza profila lica .....	6
<b>4. ORTODONTSKE ANOMALIJE</b> .....	12
4.1. Anomalije klase III .....	14
4.1.1. Prava progenija .....	14
4.1.2. Pseudoprogenija .....	16
4.2. Anomalije klase II .....	17
4.2.1. Klasa II/1 .....	17
4.2.2. Klasa II/2 .....	19
4.3. Otvoreni zagriz .....	21
<b>5. RASPRAVA</b> .....	23
<b>6. ZAKLJUČAK</b> .....	25
<b>7. SAŽETAK</b> .....	26
<b>8. SUMMARY</b> .....	27
<b>9. LITERATURA</b> .....	29
<b>10. ŽIVOTOPIS</b> .....	33

## POPIS OZNAKA I KRATICA

**Tri** Trichion - točka na vrhu čela koja graniči s početkom rasta kose

**G** Glabella - najanteriornija točka čela

**N** Nasion - najkonkavnija točka mekog tkiva na korijenu nosa u projekciji frontonazalne suture

**Prn** Pronasale - najanteriornija točka na vrhu nosa

**Nd** Nasale dorsum - točka na sredini hrpta nosa

**Cm** Columella - najanteriornija točka kolumele nosa

**Sn** Subnasale - točka gdje se kolumela sastaje s kožnim dijelom gornje usne

**A** točka najvećeg konkavитета na sredini gornje usne između točaka subnasale labrale superius

**Ls** Labrale superius - najanteriornija točka konveksiteta gornje usne

**Sto** Stomion - točka na spojištu gornje i donje usne

**Li** - Labrale inferius - najanteriornija točka konveksiteta donje usne

**Sm** Supramentale - točka B; točka najvećeg konkavитета u sredini donje usne između točaka labrale inferius i pogonion

**Pg** Pogonion - najanteriornija točka brade

**Me** Menton - najniža točka mekog tkiva brade

**Gn** Gnation - donja točka mandibularne simfize

**Zy** Zygion - najlateralnije točke zigomatičnog luka

**SNA** - kut maksilarnog prognatizma

**SNB** - kut mandibularnog prognatizma

**ANB** - kut skeletne klase

## **1. UVOD**

Estetika lica još od davnina predstavlja predmet zanimanja. Pojam lijepog nastojao se objasniti kroz različite grane znanosti, ali i umjetnička djela. Ideal ljepote i sklada lica mijenjao se kroz povijest. Zbijeni, nepravilni i protrudirani zubi su još od davnih vremena bili okarakterizirani kao estetski neprihvatljivi. Pokušaji ispravljanja takvih nepravilnosti datiraju još od 1000. godine prije Krista, što potvrđuju primitivne ortodontske naprave pronađene u iskopinama starih Grka i Etruščana (1).

Stvaranje ortodoncije kao specijalističke grane započinje krajem 19. stoljeća kad Angle razvija koncept idealne okluzije i definira tri klase malokluzija koje su temeljene na odnosu prvih molara. Davanjem posebne pažnje okluziji manje se pažnje pridavalo izgledu i estetici mekih tkiva i lica. Danas je jasno prihvaćena činjenica da čak i odlična okluzija ne zadovoljava ako je postignuta na račun promjene estetike lica (2).

U modernom društvu nezadovoljavajuća estetika lica predstavlja najvažniju indikaciju za ortodontsku terapiju. Nepravilan položaj zubi i ortodontske anomalije bitno utječu na psihološku komponentu osobe što je pogotovo izraženo u doba adolescencije. Ortodonti različitim terapijskim postupcima utječu na izgled lica. Prije početka terapije, potrebno je detaljnom dijagnozom i analizom facijalnih struktura utvrditi kakvi bi odnosi mekih tkiva trebali biti.

Danas govorimo o uspješnoj ortodontskoj terapiji samo ako je, uz idealnu okluziju, postignut skladan i harmoničan izgled lica.



## **2. SVRHA RADA**

Svrha ovog rada je prikazati idealan i estetski poželjan izgled i odnos lica i zubi te najčešće ortodontske anomalije i morfologiju lica karakterističnu za pojedinu anomaliju.

### **3. ESTETIKA LICA U ORTODONCIJI**

Danas su dostupne različite metode za procjenu facijalnih obilježja i različitosti - antropometrija, fotogrametrija, kompjutorska stimulacija i kefalometrija. Suvremena ortodoncija teži za što potpunijom dijagnostikom, u što je uključena i analiza mekih tkiva na čiju promjenu ortodont može znatno utjecati. Planiranje terapije samo na temelju dentoskeletne analize može dovesti do pogrešne procjene profila, nesklada u proporcijama lica i općenito do nezadovoljavajućeg ishoda same terapije. Potrebno je analizirati meka tkiva odvojeno od dentoskeletne analize zato što mogu jako varirati i ne prate uvijek promjene tvrdog tkiva (3). U analizi mekih tkiva lica veliku važnost ima fotogrametrija. Fotogrametrijska analiza obuhvaća analize koje se rade na dobivenim fotografijama. Najčešće se radi analiza slike profila glave, a razlikujemo linearna i angularna mjerenje koja će biti opisana kasnije (4).

#### **3.1. Osnovni tipovi lica**

Na početku procjenjivanja estetike lica potrebno je dobro pogledati pacijenta i steći opći dojam. Na temelju izgleda lica terapeut procjenjuje razvojnu dob pacijenta, što je pogotovo bitno kod djece u pubertetu koja su najčešće ortodontski pacijenti, zatim uočava pravilnosti i disproporcije (3).

Lice možemo podijeliti na tri osnovna tipa služeći se antropometrijskim metodama. Označavanjem odgovorajućih točaka na mekim tkivima te mjerenjem udaljenosti između njih, zakrivljenom ili ravnom mjerkom, dobivamo indekse lica. Indeks lica izračunava se omjerom dužine i širine lica. Dužina lica definirana je udaljenošću između najkonkavnije točke mekog tkiva na korijenu nosa u projekciji

frontonazalne suture ( nasion-N) i središnje točke mandibularne simfize (gnathion-Gn). Širina lica određena je udaljenošću između najlateralnijih točaka zigomatičnog luka ( zygiomn-Zy). Na temelju indeksa lica, razlikujemo tri osnovna tipa: leptoprozope ( usko lice), mezoprozope i euriprozope ( široko lice) ( 5).

$$\text{Indeks lica} = ( N - Gn \times 100 / Zy - Zy)$$

### 3.2. Analiza lica u frontalnoj ravnini

Kod analize proporcija lica prvi pogled je uvijek sprijeda. Potrebno je uočiti postojanje nekih znakova, kao što su nisko položene uši ili hipertelorizam jer nas oni upućuju na postojanje nekog kongenitalnog sindroma ili kraniofacijalne anomalije.

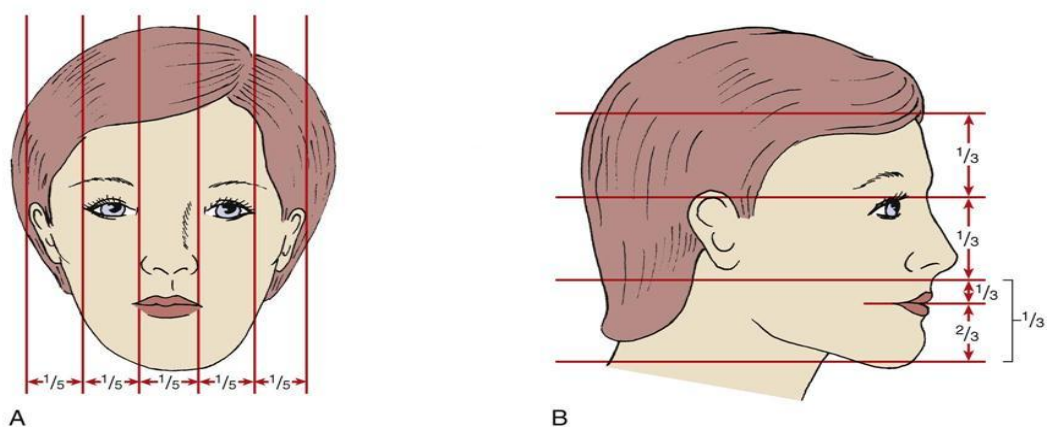
Isto tako, važno je znati da kod svih osoba postoji mali stupanj asimetrije lica te je to potrebno razlikovati od slučajeva gdje su nos ili brada pomaknuti na jednu stranu, što uzrokuje ozbiljan nesklad lica ( 3).

Kod analize lica u frontalnoj ravnini razlikujemo vertikalne i horizontalne parametre. Tijekom određivanja proporcija lica u vertikalnoj ravnini razlikujemo dva osnovna načina. Prvi način se temelji na pravilu „tri trećine“ - koje se odnosi na cijelo lice i govori da je ono podijeljeno na tri približno jednake trećine. Gornja trećina lica proteže se od točke trichion ( Tr) koja se nalazi na granici čela i vlasišta do točke glabella ( Gb) koja je najanteriornija točka čela. Srednja trećina nastavlja se od točke glabella do točke subnasale ( Sn), koja se nalazi na spojištu nosa i gornje usne, dok donju trećinu lica ograđuju točke subnasale i menton ( Mn), koja je najniža točka mekog tkiva brade (6). Smatra se da bi kod proporcionalnog lica sve tri trećine

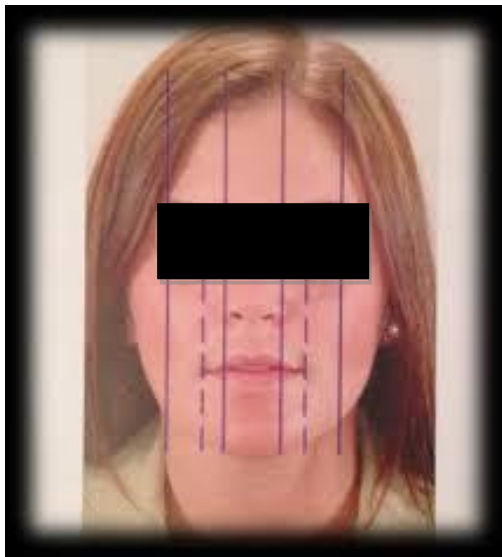trebale bi biti iste visine, iako studije pokazuju da je kod današnje bijele rase europskog podrijetla često donja trećina nešto duža (3).

Drugi način određivanja vertikalnih proporcija lica je na temelju omjera 1:2, prema kojem je udaljenost točaka subnasale ( Sn) i stomion ( Sto) polovica udaljenosti točaka stomion ( Sto) i menton ( Mn).

Kod određivanja proporcija lica u horizontalnoj ravnini lice dijelimo na jednake petine. Središnju i medijalne petine određuju razmaknutost i širina očiju i one bi trebale biti jednake. Nos i brada trebali bi biti smješteni unutar centralne petine sa širinom nosa istom ili malo većom od centralne petine, a razmak između zjenica treba biti jednak širini usana (3) (slika 1. i 2.).



Slika 1. Prikaz podjele lica na petine (A) i na trećine (B). Preuzeto: (7)



Slika 2. Prikaz podjela lica na petine. Preuzeto: (3)

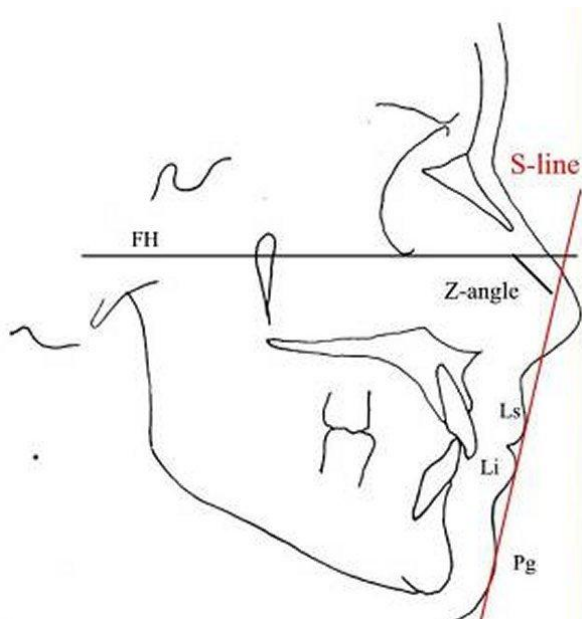
### 3.3. Analiza profila lica

Nakon frontalne analize lica slijedi analiza profila lica. Postoje tri tipa profila lica: ravan, konveksan i konkavan. Konveksitet ili konkavitet profila lica je rezultat disproporcije u veličini čeljusti. Konveksni profil lica upućuje na klasu II, što može biti rezultat ili maksile izbačene previše naprijed ili previše uvučene mandibule. Konkavni profil upućuje na odnose klase III, što može biti rezultat ili previše uvučene maksile ili previše protrudirane mandibule.

Profil lica procjenjuje se pomoću nekoliko metoda.

Steiner definira S-liniju kojom se analiziraju odnosi mekih tkiva subnazalne regije. S-linija polazi od točke pogonion (Pg) do točke „S“ na polovici kolumele nosa i dodiruje najprominentnije točke gornje i donje usne labrale superius i labrale inferius (Ls, Li) (slika3.). Ova metoda uzima u obzir veličinu nosa i brade te ih

usklađuje s usnama koje bi kod skladnog profila trebale dodirivati referentnu liniju



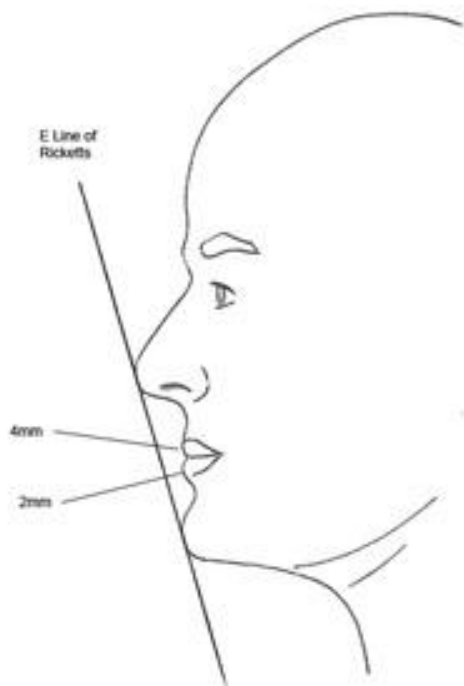
(8).

Slika 3. Steinerova S-linija. Preuzeto: (4)

Holdaway definira H-liniju koja ide od točke Ls do točke Pg i njome određuje subnazalnu poziciju, poziciju gornjeg i donjeg labijalnog sulkusa i donje usne. Također, mjeri se H-kut koji čini linija NB i H-linija te se uspoređuje s ANB kutem. Idealnim se smatra, ako je ANB-kut od 1-3°, H-kut bi trebao biti od 7 do 8°, donja usna bi trebala dodirivati H-liniju, dok bi vrh nosa trebao biti ispred navedene referentne linije (9).

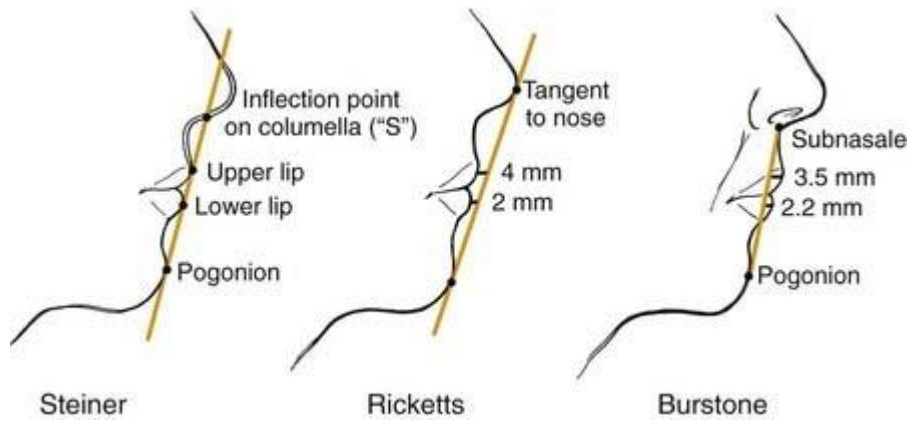
Ricketts definira E-liniju koja služi za procjenu položaja usana i njihova odnosa u profilu. E-linija prolazi kroz točke pronasale (Prn) i pogonion (Pg) (slika 4.). Na udaljenost linije od usana utječu dob, spol i rasa (10). U idealnom slučaju

donja bi usna trebala biti 2mm iza linije, a gornja 4 mm iza nje kod ženskog spola- dok bi navedene vrijednosti kod muškaraca trebale biti malo veće zbog tanjih usana.

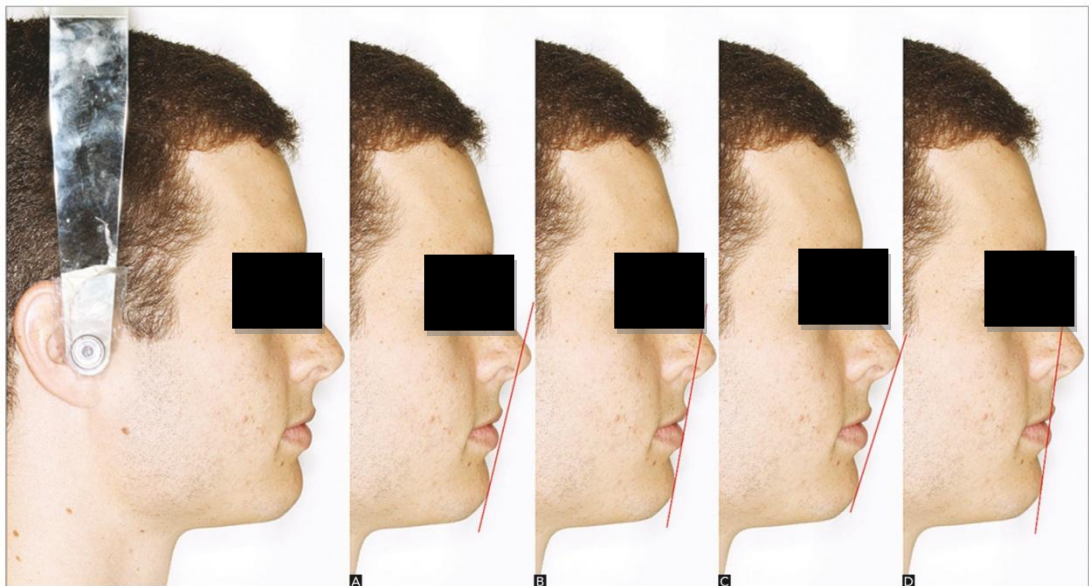


Slika 4. Rickettsova E-linija. Preuzeto: (11)

Burnstone definira B-liniju koja ide od točke subnasale (Sn) do točke pogonion (Pg). S obzirom na B-liniju gornja usna bi trebala biti pozicionirana 3,5 mm ispred linije, a gornja 2 mm ispred linije. Položaj usana s obzirom na B-liniju važan je u analizi i planiranju terapije. Pomaci zuba mijenjaju položaj usana u odnosu prema toj liniji te samim time i ukupan estetski dojam. Zbog toga bi se trebale izbjegavati ekstrakcije u slučajevima ako bi se zbog retrakcije frontalnih zuba mogla dogoditi retrakcija usana pa bi one bile smještene iza B-linije (12).



Slika 5. Steinerova, Rickettsova i Burstoneova linija. Preuzeto: (13)



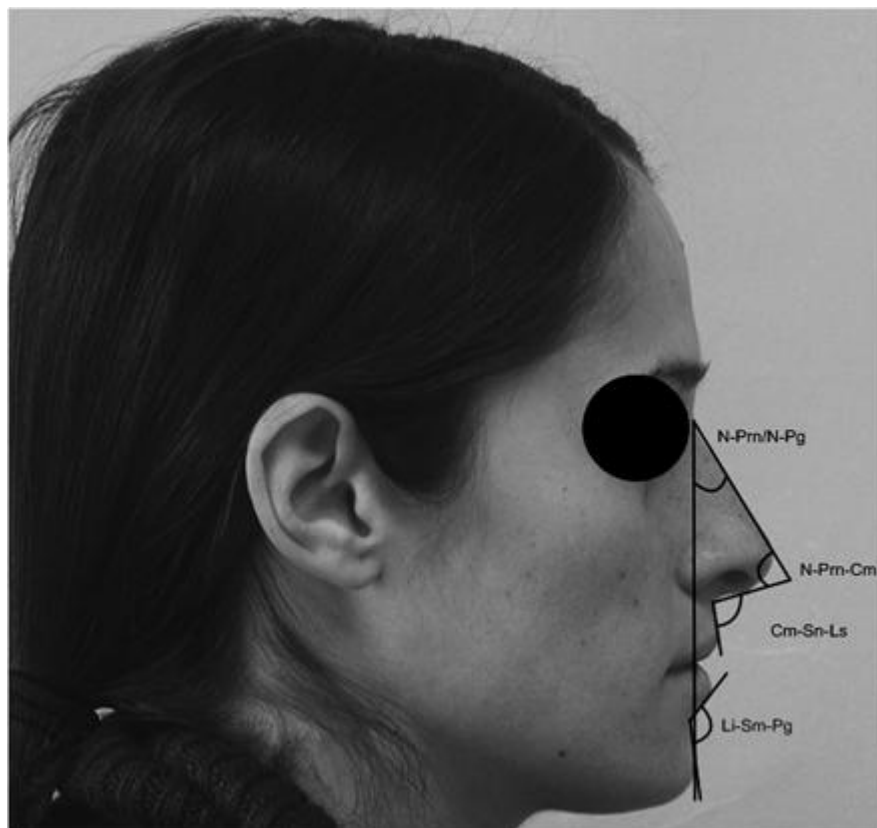
Slika 6. Steinerova S-linija (A), Holdawayeva H-linija (B), Rickettsova E-linija (C), Burnstoneova B-linija (D). Preuzeto: (14)



Kod analize profila lica, osim linearnih mjerenja, važna su i angularna mjerenja. Uz prije spomenuti Holdawayjev H-kut, važni su i nazolabijalni i mentolabijalni kut.

Nazolabijalni kut pokazuje odnos nosa i gornje usne. Određen je točkama columella (Cm), subnasale (Sn) i pogonio (Pg). On obično iznosi oko  $100^\circ$  (15). Prema Bergmanu neovisno radi li se o ortodontskoj ili kirurškoj terapiji, vrijednost kuta trebala bi biti  $102^\circ \pm 8^\circ$ . Oštar kut omogućuje retrakciju gornjih inciziva, a tupi kut dozvoljava da se gornji incizivi pomaknu prema naprijed. U slučaju da je povećan, to znači da osoba ima ili prćasti nos ili strme usne (16) (slika 7.).

Mentolabijalni kut prikazuje tenziju usana. Određen je točkama labrare inferius (Li), supramentale (Sm) i pogonion (Pg). Vrijednosti ovog kuta obično iznose oko  $130^\circ$ . Smanjen je kod pacijenata s klasom II, a povećan kod mandibularnog prognatizma (17) (slika 7.).



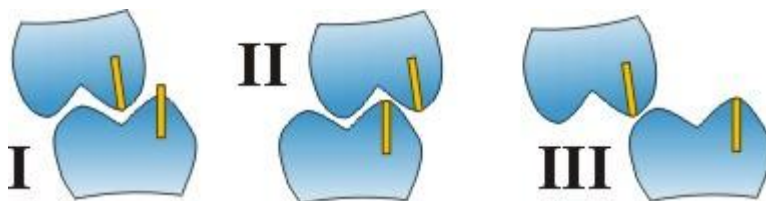Slika 7. Nazolabijalni kut (Cm-Sn-Ls); mentolabijalni kut (Li-Sm-Pg). Preuzeto: (17)

#### **4. ORTODONTSKE ANOMALIJE**

Pojam malokluzija označava nepravilni odnosi između zubi ili dvaju zubnih lukova. Otac ortodontije, Edward H. Angle, objavio je 1890. godine svoju klasifikaciju malokluzija te također definirao pojam normalne okluzije. Angle smatra da su gornji prvi kutnjaci ključ okluzije. O normalnoj okluziji govorimo ako meziobukalna kvržica gornjeg kutnjaka okludira s bukalnom fisurom donjeg kutnjaka i ako su zubi poredani po lagano zakrivljenoj liniji okluzije.

Na temelju okluzijskog odnosa prvih kutnjaka postoje tri klase malokluzije:

Klasa I: Normalan je odnos kutnjaka, ali je linija okluzije nepravilna zbog rotacija, zbijenosti ili rastresitosti zubi. Klasa II: Donji prvi molar se nalazi distalnije u odnosu na gornji tako da meziobukalna kvržica gornjeg molara okludira mezijalnije nego je to normalno. Klasa III: Donji prvi molar nalazi se mezijalnije u odnosu na gornji tako da meziobukalna kvržica gornjeg prvog molara okludira distalnije nego je to normalno (3) (slika 8.).



Slika 8. Prikaz klasa na prvim molarima. Preuzeto: (3)

Uzroci malokluzija mogu biti specifični, nasljedni te posljedica utjecaja okoliša. U većini slučajeva malokluzija i dentofacijalna deformacija nisu uzrokovane nekim patološkim procesom, nego umjerenim odmakom od normalnog razvoja. Primjeri specifičnih uzroka su: fetalno oblikovanje i porođajne povrede, frakture čeljusti u djetinjstvu, kongenitani nedostatak zuba, poremećaj erupcije, rani gubitak mliječnih zuba itd.

Genetskim uzrocima pridaje se velika važnost i naglašava se postojanje obiteljske tendencije za određeni izgleda lica i međusoban odnos čeljusti. Posebno je snažan utjecaj gena kod mandibularnog prognatizma, gdje ovisno o podtipu postoji različita ekspresija gena. Okolišni čimbenici kao što su sisanje prsta, guranje jezika, disanje na usta također utječu na nastanak malokluzija, primjerice na nastanak otvorenog zagriža.

Svi navedeni čimbenici i njihova interakcija dovode do nastanka različitih ortodontskih anomalija koje su uzrokom različitih problema. Često su uzrok poremećaja žvakanja, govora, gutanja te dovode do povećane sklonosti karijesu, nastanku traume i parodontne bolesti. Danas su najčešći razlozi dolaska pacijenta ortodontu estetski. Anomalije uzrokuju poremećenu estetiku lica i zubi što dovodi do psihosocijalnih problema, narušenih socijalnih kontakata te općenito do smanjene kvalitete života pogotovo u doba adolescencije (18).

#### 4.1. Anomalije klase III

Klasu III po Angleu karakterizira mezijalni položaj donjeg prvog molara u odnosu na gornji, tako da meziobukalna kvržica gornjeg prvog molara okludira distalnije nego što je to normalno. U anomalije klase III spadaju skeletne anomalije: prava progenija i pseudoprogenija i dentoalveolarne anomalije: obrnuti pregriz i prisilni progenijski zagriz.

##### 4.1.1. Prava progenija

Prava progenija je skeletna anomalija koju karakterizira povećan rast mandibule, dok je rast maksile u pravilu normalan. Dijagnosticira se na temelju LL-rendgenograma i kefalometrijske analize. Za postavljanje dijagnoze potrebno je kefalometrijski dokazati povećan kut mandibularnog prognatizma (SNB) i smanjen kut skeletne klase (ANB) (19). Ovaj deformitet je vezan za promjene zakrivljenosti između ramusa i korpusa, uz promjene oblika kranijalne baze te dužine korpusa i visine ramusa donje čeljusti. Intraoralni znakovi progenije prisutni su već prenatalno. Nakon trećeg mjeseca perzistira embrionalna progenija i odsutan je incizalni plato u gornjoj čeljusti. U mliječnoj i trajnoj denticiji postoji obrnuti prijeklop sjekutića koji utječe na položaj usana. Donji sjekutići pokazuju lingvalnu, a gornji labijalnu inklinaciju. Mandibularni zubni luk je kod progeničara duži i širi uz često prisutan obostran križni zagriz i makroglosiju ( 19, 20).

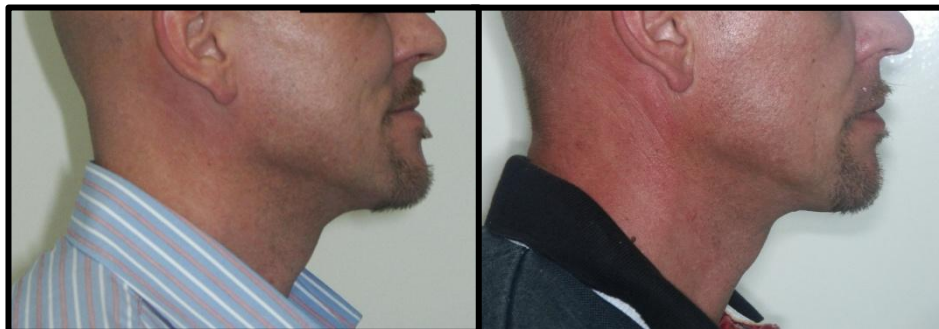Ekstraoralni nalaz osobe s mandibularnim prognatizmom prikazuje karakterističan izgled lica. Profil lica je konkavan. Donja trećina lica je izbočena i izdužena, a srednja trećina lica je smanjena. Brada u progeničara je prominentna. Donja usna je zadebljana i nalazi se ispred gornje usne koja je retroponirana, tako da

u slučaju težih deformiteta usne otežano okludiraju. Labiomentalni nabor je slabije uočljiv dok ga u nekim slučajevima uopće nema, a mandibularni kut, to jest kut između vertikalnog i horizontalnog kraka mandibule, tuplji je i iznosi preko 130 stupnjeva ( 19, 20) (slika 9.).

Na Sveučilištu u Istanbulu provedeno je istraživanje čija svrha je bila napraviti detaljnu evaluaciju promjena mekih i tvrdih tkiva nakon terapije Delaireovom maskom. U kontrolnoj netretiranoj grupi djevojaka prisutan je značajan porast facijalnog kuta mekog tkiva što upućuje na činjenicu da profil lica tijekom rasta postaje prominentniji. U tretiranoj grupi prisutna je povećana donja trećina lica, kao i ukupna visina lica te je prisutno smanjenje facijalnog kuta i profila mekog tkiva lica uz povećanje skeletnog konveksiteta ( 21).

Nanda i suradnici u svom istraživanju navode da promjene u osnovnom položaju mekog tkiva nosa i brade nastaju primarno kao rezultat rasta, a tek neznatno kao posljedica ortodontske terapije. Smatraju da iznos promjene lica, koja se javlja nakon terapije uglavnom ovisi o tipu lica, a da se debljina brade razlikuje ovisno o tipu lica i spolu ( 22).

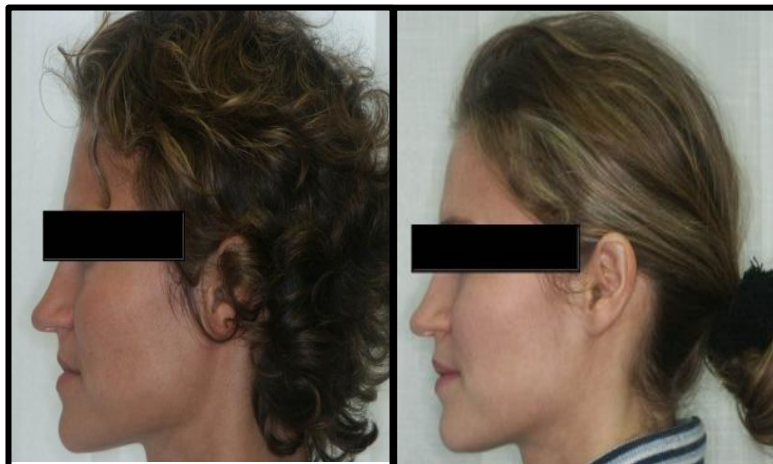Različite etničke skupine pokazuju različite stope prevalencije progenije- s time da se koriste različite stope klasifikacije. Istraživanja pokazuju da je progenija u našoj populaciji zastupljena u 3-5 % u mliječnoj denticiji i oko 5 % u trajnoj denticiji (18).



Slika 9. Prikaz pacijenta s malokluzijom klase III prije i nakon terapije (mandibularni prognatizam). Preuzeto: prof.dr.sc. Mladen Šljaj

#### 4.1.2. Pseudoprogenija

Pseudoprogenija spada također u skeletne anomalije progenijskog kompleksa. Za razliku od prave progenije, kod pseudoprogenije postoji nedovoljno razvijena maksila uz normalno razvijenu mandibulu. Može se javiti samostalno ili u sklopu nekih sindroma, a u pravilu se javlja kod rascjepa. Kefalometrijski je dokazan smanjen kut maksilarnog prognatizma (SNA) i kut skeletne klase (ANB). Ekstraoralnim pregledom pacijenti imaju konkavan profil lica, prisutna je retruzija gornjih i retruzija donjih inciziva, a često nalazimo i obostran križni zagriz (20) (slika 10.).



Slika 10. Prikaz pacijentice s malokluzijom klase III prije i nakon terapije (maksilarni retrognatizam). Preuzeto: prof. dr. sc. Mladen Šlaj

#### 4.2. Anomalije klase II

Klasu II po Angleu karakterizira distalni položaj donjeg prvog molara, tako da meziobukalna kvržica gornjeg prvog molara okludira mezijalnije nego što je to normalno. Ovu skupinu malokluzija dijelimo na dvije podklase s obzirom na razliku u položaju sjekutića. Kod klase II/1 gornji incizivi su protrudirani, dok su kod klase II/2 retrudirani.

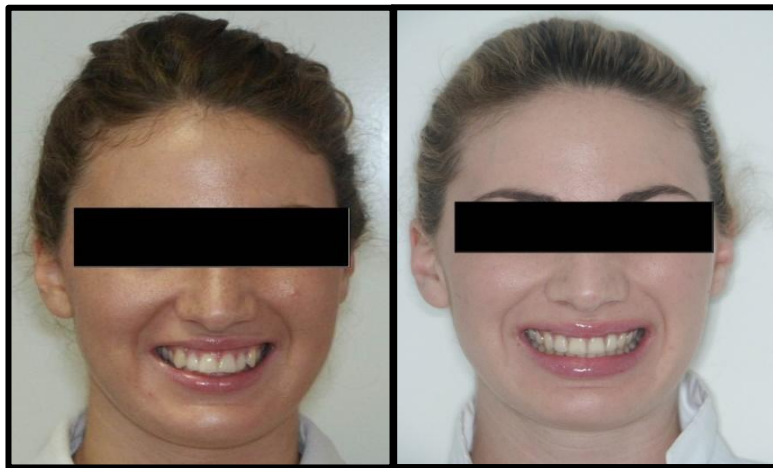##### 4.2.1. Klasa II/1

Anomalija klase II/1 je vrlo učestala i u etiologiji dominiraju nasljedni faktori, dok nepodesne navike pogoršavaju stanje. Specifičan je nalaz distalne postave donjeg zubnog luka uz protruziju gornjih inciziva. Maksilarni luk je najčešće izdužen i poprima oblik slova „V“, dok je mandibularni najčešće kratak, a incizivi su protrudirani ili retrudirani.



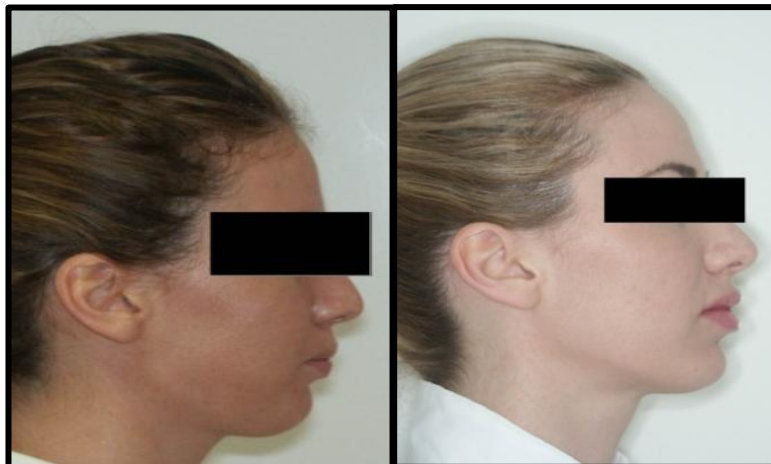Ekstraoralnim nalazom vidimo da pacijenti s malokluzijom klase II/2 imaju konveksni profil lica. Gornja usna je prominentna i najčešće kratka tako da su vidljive krune gornjih inciziva, dok je donja usna uvučena i leži između gornjih i donjih inciziva. Brada izgleda uvučeno, pomaknuta je distalno uz naglašeni mentolabijalni sulkus i povećani nazolabijalni kut (slike 11. i 12.).

Talass i Baker su radili istraživanje na 80 ispitanika s klasom II/1 čija svrha je bila poboljšanje sposobnosti terapeuta da predvidi promjene mekih tkiva nakon terapije. Kao najznačajnije kliničke promjene mekog tkiva navode: retruziju gornje usnice, povećanje dužine donje usne, povećanje nazolabijalnog kuta. Ostale promjene koje se spominju su: retruzija donje usne, povećanje debljine gornje i donje usne, povećanje donje trećine mekog tkiva lica (23).



Slika 11. Prikaz pacijentice s malokluzijom klase II/1 prije i nakon terapije.

Preuzeto: prof.dr.sc. Mladen Šljaj



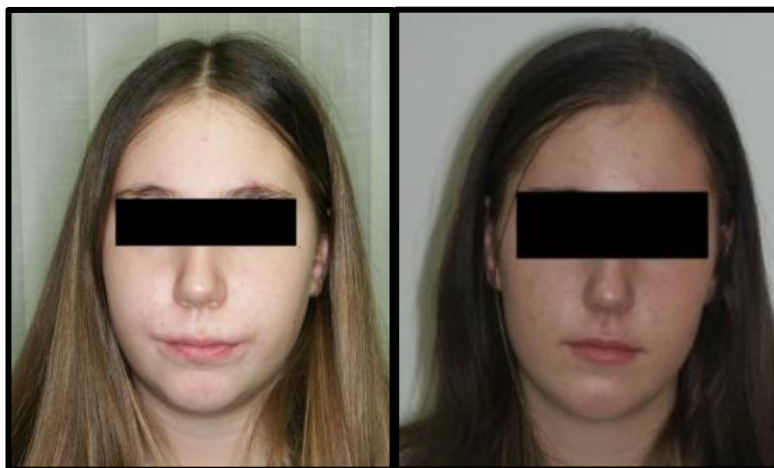Slika 12. Prikaz pacijentice s malokluzijom klase II/1 prije i nakon terapije. Preuzeto: prof.dr.sc. Mladen Šljaj

#### 4.2.2. Klasa II/2

Anomalija klase II/2 je nasljedna anomalija, simptomi su prisutni već u predentalno doba, a anomalija se prenosi iz mliječne u mješovitu i trajnu denticiju. Postoje specifične promjene i nepravilnosti na zubima, alveolarnom nastavku, čeljustima i licu (24). Kefalometrijski nalaz uključuje povećanje SNA i ANB kuta što upućuje na maksilarni prognatizam i smanjene SNB kuta što upućuje na mandibularni retrognatizam. Kod ovih pacijenata maksilarni luk je voluminozan i često četvrtastog oblika. Karakterističan je nalaz retroinklinacije gornje fronte. Nalaz retroinklinacije javlja se u sedam različitih tipova, ovisno o veličini i broju zubi. U najviše slučajeva, kad je maksila manje razvijena i komprimirana u lateralnom području, centralni incizivi su retroinklinirani, a lateralni proklinirani i mezijalno rotirani. Uobičajen nalaz također je i duboki zagriz (25).

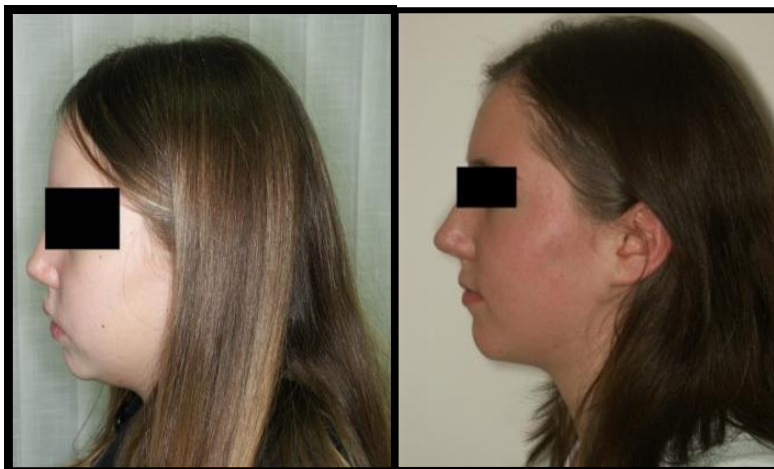Karakterističan ekstraoralni simptom kod pacijenata s malokluzijom klase II/2 je konveksan profil lica. Donja trećina lica je skraćena, a srednja trećina lica je povećana. Kod ovih pacijenata mentolabijalni sulkus je naglašen, a usnice su tanke. Prisutan je također tupi nazolabijalni kut i sve karakteristike rasta lica koje nastaju kao posljedica anteriorne rotacije donje čeljusti ( 26, 27). Lice ostavlja dojam kao da se brada i nos spajaju, karakteristična je prominencija nosa praćena sa sagitalnim i vertikalnim povećanjem srednje trećine lica te naglašene zigomatične kosti i izbočena brada ( 25) (slike 13. i 14.).

Prema istraživanju u Nišu, rengenkefalometrijskom analizom 121 osobe u dobi od 12 do 18 godina, bez prethodnog ortodontskog liječenja pacijenti s klasom II/2 imali su deblju gornju usnu. Za razliku od njih, pacijenti s klasom III imali su značajno tanju donju usnu, dok su pacijenti s klasom II/1 imali značajno tanju gornju usnu (28).



Slika 13. Prikaz pacijentice s klasom II/2 prije i nakon terapije. Preuzeto: prof.dr sc.

Mladen Šlaj



Slika 14. Prikaz pacijentice s klasom II/2 prije i nakon terapije. Preuzeto: prof.dr. sc. Mladen Šlaj

#### 4.3. Otvoreni zagriz

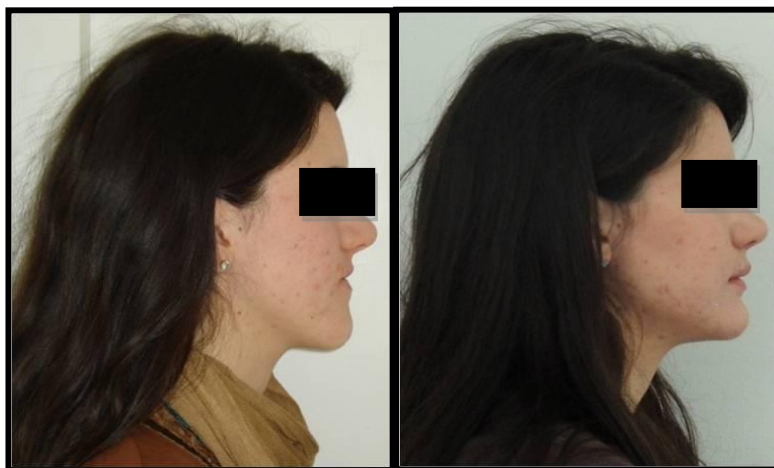Otvoreni zagriz je anomalija u vertikalnoj ravnini koju karakterizira infrapozicija određene grupe zubi. Javlja se samostalno ili u kombinaciji s drugim deformitetima. Ova anomalija rezultat je interakcije različitih etioloških čimbenika, uključujući sisanje prsta, nepodesne navike jezika i usana, infantilno gutanje. Otvoreni zagriz također može biti skeletalnog tipa, a uzrokuje ga anteriorna rotacija gornje čeljusti, posteriorna rotacija donje čeljusti i njihova kombinacija. Pacijenti se mogu dijagnosticirati kliničkom i kefalometrijskom analizom ( 29).

Pacijenti s otvorenim zagrizom imaju izduženu donju trećinu lica, što se naziva sindrom dugog lica. Postoji inkopetencija usana, to jest, usne su u stanju mirovanja razdvojene više od četiri milimetra. Uglavnom je prisutan prednji otvoreni zagriz, ali ne uvijek- jer neki sjekutići supraeruptiraju. Kod osoba s otvorenim zagrizom postoji tendencija klasi II po Angleu te je čest nalaz posteriornog križnog

zagriža. Ova anomalija osim negativnog utjecaja na izgled, uzrok je otežanog žvakanja i nazalnog govora. Kefalometrijske karakteristike obuhvaćaju suvišnu erupciju stražnjih maksilarnih zubi, rotaciju mandibule prema dolje i natrag te suvišnu erupciju maksilarnih i mandibularnih sjekutića (30) (slike 15. i 16.).



Slika 15. Prikaz pacijentice s otvorenim zagrizom prije i nakon terapije. Preuzeto: prof.dr.sc. Mladen Šlaj



Slika 16. Prikaz pacijentice s otvorenim zagrizom prije i nakon terapije. Preuzeto: prof.dr.sc. Mladen Šlaj

## **5. RASPRAVA**

Izgled zubi i mekih tkiva lica ima važnu ulogu u percepciji društvene klase, popularnosti i inteligencije individue. Najistaknutija karakteristika, prema jednom istraživanju, bila je protruzija gornjih inciziva- iako je dokazano da atraktivnost lica ima više utjecaja na stvaranje slike o osobi, nego njeni zubi ( 31). Ortodontske anomalije karakterizira određen izgled mekih tkiva lica te je, tijekom postavljanja dijagnoze i plana terapije, potrebno posebnu pažnju posvetiti analizi mekih tkiva. Izgled i debljina mekih tkiva lica znato utječu na cjelokupan izgled lica osobe s dentoskeletnom anomalijom te osim mogućnosti prilagodbe čeljustima, meka tkiva pomažu kamuflirati postojeće anomalije ( 28).

U modernom društvu najčešći razlog dolaska ortodontu je nezadovoljavajuća estetika. Ortodontske anomalije negativno utječu na samopouzdanje i psihi što dokazuju brojna istraživanja. U Teheranu je rađeno istraživanje kojem je bio cilj usporediti kvalitetu života povezanu s oralnim zdravljem kod pacijenata s malokluzijama klase II i III. Trideset ispitanika s malokluzijom klase III i 28 ispitanika s malokluzijom klase II bilo je ocijenjeno prije i nakon kirurške i ortodontske terapije. Dokazano je smanjenje psihološke nelagode i socijalnog hendikepa nakon terapije ( 32).

Vaida i suradnici proveli su istraživanje čiji cilj je bio procijeniti utjecaj poboljšane morfolofije lica nakon ortodontske terapije na temelju psiholoških varijabli kao što su: samopoštovanje, samosvijest i društveni odnosi. Broj pacijenata koji su bili uključeni u istraživanje nakon završetka ortodontske terapije bio je 168, od toga 82 djece i 86 adolescenata. Na kraju terapije su na sve ispitanike primijenjeni testovi za procjenu razine samopoštovanja i samosvijesti ( Rosenberg's Self-Esteem

Scale and the Heatherton & Polivy Current thoughts Scale ). Istraživanje je pokazalo da poboljšanje izgleda lica na kraju ortodontske terapije pokazuje pozitivnu korelaciju s prethodno navedenim psihološkim varijablama- s izuzetkom djevojčica koje nisu pokazale povezanost između poboljšanja izgleda lica i psiholoških varijabli (33).

Također, dokazana su češća zlostavljanja djece s malokluzijama u školi od strane vršnjaka. Fizički izgled igra ulogu u kreiranju žrtve, a tome uvelike pridonosi izgled lica i zubi. Blaže devijacije u izgledu lica, kao „buck teeth“, mogu imati veću psihološku štetu nego jači deformiteti jer oni izazivaju emocionalne reakcije poput sažaljenja, a ne ismijavanje ( 34). S psihološke strane, prednosti ortodontskog liječenja kod djece poprimaju veći značaj u adolescenciji jer se tada svijest o malokluziji povećava. Liječenjem djeteta s malokluzijom ortodonti pomažu izgraditi psihološki zdraviju osobu s boljom slikom svoga tijela. Britansko psihološko društvo je na temelju kliničke psihologije u stomatologiji dokazalo da oko 10% djece s malokluzijom kasnije razvija tjeskobu, emocionalne probleme ili probleme u ponašanju ( 35). Zbog toga je bitno da se svako dijete s ortodontskom anomalijom tretira individualno- kako bi se spriječila mogućnost nastanka dugoročnih posljedica zlostavljanja (36).

## **6. ZAKLJUČAK**

Različite ortodontske anomalije karakterizira narušena estetika lica. Nezadovoljavajuća estetika negativno utječe na psihološku komponentu te je ujedno i glavna indikacija za ortodontsku terapiju kojom se može znatno utjecati na izgled lica. Važno je tijekom postavljanja dijagnoze i izrade plana terapije detaljno analizirati meka tkiva lica odvojeno od dentoskeletne dijagnoze zbog toga što tvrda tkiva mogu varirati i ne moraju pratiti meka. Da bi se na kraju postigao zadovoljavajući ishod terapije, ortodont mora poznavati parametre mekih tkiva i njihov pomak u odnosu na tvrda tkiva.

O uspješnoj ortodontskoj terapiji govorimo samo ako je postignut skladan izgled lica te optimalna okluzija.



## **7. SAŽETAK**

Estetika lica predmet je proučavanja još od davnina. Ortodoncija kao specijalistička grana, razvija se krajem 19. stoljeća kad Angle definira tri tipa malokluzije. Danas je nezadovoljavajuća estetika lica glavna indikacija za ortodontsku terapiju. Cilj terapije nije samo postići idealnu okluziju već dobiti i skladan i harmoničan izgled mekih tkiva lica. Kod planiranja terapije potrebno je analizirati meka tkiva lica odvojeno od dentoskeletne analize. Radimo frontalnu analizu lica te analizu profila. Analiza lica u frontalnoj ravnini sastoji se od vertikalne i horizontalne komponente, dok u analizi profila lica koristimo linearna i angularna mjerenja kao što su S-linija, H-linija, E-linija, B-linija, nazolabijalni i mentolabijalni kut. Općenito, pojam malokluzija označava nepravilan odnos između zubi ili dvaju zubnih lukova. Uzroci malokluzija su specifični, nasljedni te posljedica utjecaja okoliša. Njihovom interakcijom dolazi do različitih ortodontskih anomalija koje imaju karakterističan izgled lica. Anomalije klase III su prava progenija i pseudoprogenija. Pacijenti s pravom progenijom imaju konkavan profil, izduženu donju trećinu lica, prominentnu bradu i zadebljalu donju usnu koja je ispred gornje. Kod pacijenata s pseudoprogenijom, profil je konkavan, maksila je nedovoljno razvijena dok je mandibula normalna. Anomalije klase II dijelimo na klasu II/1 i klasu II/2. Pacijenti s klasom II/1 imaju konveksan profil lica, prominentnu gornju usnu, uvučenu bradu, dok kod pacijenata s klasom II/2 nalazimo konveksan profil lica, skraćenu donju, a povećanu srednju trećinu lica te prominentan nos i bradu. Otvoreni zagriz je anomalija u vertikalnoj ravnini koju karakterizira izdužena donja trećina lica i inkopetencija usana.

## **8. SUMMARY**

### **Facial morphology and various orthodontic anomalies**

People have been studying facial aesthetics since ages. Orthodontics as a specialist branch was defined in the end of the 19th century when Angle defined three types of malocclusion. Nowadays orthodontic therapy is needed when dealing with unsatisfactory facial aesthetics. The aim of therapy is not only to achieve ideal occlusion but also to make soft facial tissue look harmonious. It is of great importance to analyze soft facial tissue separate from dentoskeletal analysis when planning therapy. Frontal facial analysis and profile analysis are both done. Frontal plane facial analysis consists of a vertical component and a horizontal component. When analyzing face profile linear and angular measurements such as S- line, H- line, E- line, B-line, and nasolabial and mentolabial angles are used. The term malocclusion refers to a situation when teeth or two dental arches are not positioned properly. The causes of malocclusion are of specific nature; they are hereditary and occur due to the influence of the environment. Various orthodontic anomalies occur when these factors interact. These anomalies have a specific look. Third class anomalies are real progenia and pseudoprogenia. Patients with real progenia have a concave profile and the lower third of the face is elongated. The chin is prominent and the lower lip is thickened and in front of the upper one. Patients with pseudoprogenia have a concave profile. Their maxilla is not well developed and the mandible is normal. Second class anomalies are divided into types II/1 and II/2. Patients with type II/1 anomaly have a convex facial profile, a prominent upper lip and a recessed chin whereas patients with type II/2 have a convex facial profile, contracted lower and enlarged middle part of the face as well as a prominent nose

and a beard. An open bite is a vertical plane anomaly characterized by an elongated lower third of the face and lip incompetence.

## **9. LITERATURA**

1. Corrucini RS, Pacciani E. „Orthodontistry“ and dental occlusion in Etruscans. *Angle Orthod.* 1989;59(1):61-4.
2. Angle EH. *Treatment of Malocclusion of the Teeth.* Philadelphia: SS White Manufacturing Co; 1907.
3. Proffit WR, Fields HW Jr., Sarver DM. *Ortodoncija.* Zagreb: Naklada Slap;2009.
4. Anić Milošević S, Lapter-Varga M, Šljaj M. Analysis of the soft tissue facial profile by means of angular measurements. *Eur J Orthod.* 2008;30(2):135-40.
- Farhad BN. *Facial Aesthetics Concepts & Clinical Diagnosis.* 1 ed. Chichester: Blackwell Publishing Ltd.;2011. Chapter 8, Facial Type; p.127-49.
5. Ricketts RM. The value of cephalometrics and computerized technology. *Am J Orthod.* 1972;42(3):179-99.
6. Pocket Dentistry. [Internet]. [place unknown] c2015.[cited 2016 september 10]. Available from: <http://pocketdentistry.com/26-correction-of-dentofacial-deformities/>
7. Steiner CC. Cephalometrics in clinical practice. *Angle Orthod.* 1959;29(1):8-29.
8. Kilic N, Kiki A, Oktay H, Erdem A. Effects of rapid maxillary expansion on Holdaway soft tissue measurements. *Eur J Orthod.* 2008;30(3):239-43.
9. Ricketts RM. A foundation for cephalometric communication. *AmJ Orthod.* 1960;46:330-57.

10. Rhinobizra. [Internet]. [place unknown]c2001.[cited 2016 september 10]. Available from: <http://www.rhinobizra.net/displaypage.php?pg=423>
11. Burnstone CJ. Lip posture and its significance in treatment planning. Am J Orthod. 1967;53(4):262-84.
12. Clinicalgate. [Internet]. [place unknown]c2015.[cited 2016 september 4]. Available from: <http://clinicalgate.com/mentoplasty-and-facial-implants/>
13. Scielo. [Internet].[Brasil]c2014.[cited 2016 september 4]. Available from: [http://www.scielo.br/scielo.php?script=sci\\_arttext&pid=S2176-94512014000200066](http://www.scielo.br/scielo.php?script=sci_arttext&pid=S2176-94512014000200066)
14. Mušan A. Evaluacija nazolabijalnog kuta, te inklinacija nosa i gornje usne kod ispitanika s klasom II/1 [diplomski rad]. Zagreb: Stomatološki fakultet Sveučilišta u Zagrebu; 2003.
15. Bergman RT. Cephalometric soft tissue analysis. Am J Orthod Dentofacial Orthop. 1999;116:373-89.
16. Farkas LG(ed.). Anthropometry of the Head and Face, 2nd ed. New York:NY:Raven Press;1994.
17. Magdalenić-Meštrović M. Ortodontske anomalije i mogućnosti liječenja. Medicus. 2010;19:75-90.
18. Azamian Z, Shirban F. Treatment options for class III malocclusion in growing patients with emphasis on maxillary protraction. Scientifica (Cairo).
19. Bagatin M, Virag M. Maksilofacijalna kirurgija. Zagreb: Školska knjiga;1991.
20. Kilicoglu H, Kirlic Y. Profile changes in patients with class III malocclusion after Delaire mask therapy. Am J Orthod Dentofacial Orthop. 1998;113(4):453-62.

21. Nanda RS, Ghosh J. Facial soft tissue harmony and growth in ortgodontic treatment. *Semin Orthod.* 1995;1(2):67-81.
22. Talass MF, Talass L, Baker RC. Soft tissue profile changes resulting from retraction of maxillary incisors. *Am J Orthod Dentofac Orthop.* 1987;91(5):385-94.
23. Delladio S. Ortodontsko liječenje anomalije klase II/2. *Hrvatski stomatološki vjesnik.* 2006; 1:35-9.
24. Soldo M, Strujić M. Anomalije klase II (dijagnostika i terapija). *Sonda.* 2013;45-8.
25. Graber MT, Vanarsdall RL. *Orthodontics. Current Principles and Techniques.* Second edition. St.Louis: Mosby:1994.
26. Rakosi T, Jonas I, Graber TM. *Orthodontic-diagnosis.* New York: Thieme Medical Publishers, 1993.
27. Tanić T, Blažej Z, Mitić V. Soft tissue thickness of face profile conditioning by dento-skeletal anomalies. *Srp Arh Celoh Lek.* 2011;139(7-8):439-45.
28. Lentini-Oliveira DA, Carvalho FR, Rodriques CG, Ye Q, Prado LB, Prado GF, Hu R. Orthodontic and Orthopaedic treatment for anterior open bite in children. *Cochrane Database Syst Rev.* 2014.
29. Ngan P, Fields HW. Open bite: a review of etiology and management. *Pediatr Dent.* 1997;19(2):91-8.
30. Secord PF, Backman CW. Malocclusion and psychological factors. *J Am Dent Assoc.* 1959;59:931.
31. Baherimoghaddam T, Tabrizi R, Naseri N, Pouzesh A, Oshagh M, Torkan S. Assessment of the changes in quality of life of patients with class II and III

deformities during and after orthodontic –surgical treatment. *Int J Oral Maxillofac. Surg.* 2016;45(4):476-85.

32. Vaida L, Pirte A, Corega C, Slavescu D, Mutiu G. Correlations between the changes in patients' dental –facial morphology at the end of the orthodontic treatment and the psychological variables. *Rom J Morphol Embryol.* 2009;50(4):625-9.

33. Macgregor FC. Social and psychological implications of denrofacial disfigurement. *Angle Orthod.* 1970;40(3):231-3.

34. Seehra J, Fleming PS, Newton T, DiBiase AT. Bullying in orthodontic patients and its relationship to malocclusion, self-esteem and oral health-related quality of life. *J Orthod.* 2011;38(4):247-56.

35. DiBiase AT, Sandler PJ. Malocclusion, Orthodontics and Bullying. 2001;28:464-6.

## **10. ŽIVOTOPIS**

Ivona Posavec rođena je 4. lipnja 1991. godine u Čakovcu. Osnovnu školu završila je 2006. godine u Nedelišću, a nakon nje upisala je Opću gimnaziju u Čakovcu koju je završila 2010. godine. Iste godine upisala je Stomatološki fakultet Sveučilišta u Zagrebu. Tijekom studija radila je kao asistent u Poliklinici Šljaj-Anić.