

Tehnike augmentacije kod vertikalne atrofije alveolarnog grebena

Bilandžija, Valentina

Master's thesis / Diplomski rad

2016

Degree Grantor / Ustanova koja je dodijelila akademski / stručni stupanj: **University of Zagreb, School of Dental Medicine / Sveučilište u Zagrebu, Stomatološki fakultet**

Permanent link / Trajna poveznica: <https://um.nsk.hr/um:nbn:hr:127:646469>

Rights / Prava: [Attribution-NonCommercial-NoDerivs 3.0 Unported / Imenovanje-Nekomercijalno-Bez prerađivanja 3.0](#)

Download date / Datum preuzimanja: **2024-07-24**



Repository / Repozitorij:

[University of Zagreb School of Dental Medicine Repository](#)



SVEUČILIŠTE U ZAGREBU

STOMATOLOŠKI FAKULTET

Valentina Bilandžija

**TEHNIKE AUGMENTACIJE KOD
VERTIKALNE ATROFIJE ALVEOLARNOG
GREBENA**

DIPLOMSKI RAD

Zagreb, lipanj 2016.

Diplomski rad je ostvaren na Zavodu za oralnu kirurgiju Stomatološkog fakulteta
Sveučilišta u Zagrebu.

Voditelj rada: prof. dr. sc. Mato Sušić

Lektor za hrvatski jezik: Tomislav Salopek, prof.

Lektor za engleski jezik: Romana Zelda, prof.

Rad sadrži: 39..... stranica

13 slika

3.....tablice

1..... CD

Zahvaljujem svojem mentoru prof. dr. sc. Mati Sušiću na iznimnoj ljubaznosti, pomoći i stručnim savjetima tijekom studija i izrade ovoga diplomskog rada.

Zahvaljujem također svojim roditeljima Mirjani i Zlatku na potpori, razumijevanju i pomoći tijekom cijelog obrazovanja. Također zahvaljujem svom bratu Ivanu i baki Anki koji su mi bili potpora. Velika hvala i svim mojim prijateljima.

1. UVOD	1
2. SVRHA RADA	2
3. ANATOMSKA GRAĐA	3
3.1. ANATOMSKA GRAĐA GORNJE ČELJUSTI	3
3.2. ANATOMSKA GRAĐA DONJE ČELJUSTI	7
4. HISTOLOŠKA GRAĐA ALVEOLARNE KOSTI	9
5. ETIOLOGIJA ATROFIJE	10
6. DEFEKTI ALVEOLOARNOGA GREBENA – KLASIFIKACIJA	13
7. PRINCIPI REGENARCIJE KOSTI	17
7.1. OSNOVNA VIŠESTANIČNA JEDINICA	17
7.2. OČUVANJE PROSTORA	18
7.3. OSTEOGENEZA	18
7.4. OSTEOKONDUKCIJA	19
7.5. OSTEOINDUKCIJA	19
8. TEHNIKE VERTIKALNE AUGMENTACIJE KOSTI	20
8.1. TEHNIKA OSTEOPERIOSTEALNOG REŽNJA	21
8.2. DISTRAKCIJSKA OSTEOGENEZA	21
8.3. TEHNIKA KOŠTANOG BLOK-TRANSPLANTATA	23
8.4. TEHNIKA VOĐENE REGENERACIJE KOSTI	24
9. VRSTE TRANSPLANTATA	25
9.1. AUTOGENI TRANSPLANTATI	25
9.2. HOMOLOGNI ILI ALOGENI TRANSPLANTATI	26

9.3. HETEROLOGNI ILI KSENOTRANSPLANTATI	26
9.4. ALOPLASTIČNI MATERIJALI	28
9.5. MEMBRANE	28
9.5.1. RESORPTIVNE MEMBRANE	29
9.5.2. NERESORPTIVNE MEMBRANE	30
10. ZAKLJUČAK	31
11. SAŽETAK	32
12. SUMMARY	33
13. LITERATURA	34
14. ŽIVOTOPIS	39

POPIS KRATICA

n. – nervus

m. – musculus

eng. – engleski

lat. – latinski

1. UVOD

Problem nedostatne visine alveolarnoga grebena čest je problem koji se postavlja pred doktora dentalne medicine, a čini prepreku za kvalitetno protetsko liječenje unutar usne šupljine. Taj se problem, međutim, može riješiti kirurški.

Također, napredovanje u razvoju i istraživanju biomaterijala te razvoj novih i poboljšanih kirurških tehnika rezultirali su sve češćom primjenom modernih metoda liječenja bezubosti, kao što je to, primjerice, ugradnja dentalnih implantata.

Uspješnost implantata izravno je ovisna o volumenu i kvaliteti kosti u koju se oni ugrađuju, a sama ugradnja može biti limitirana kirurškim i anatomskim poteškoćama. Nedostatak koštanog volumena i visine, pokazuje se kao odlučujući čimbenik u konačnoj uspješnosti ugradnje implantata, a samim time i uspješnosti cijeloga stomatološkog liječenja (1).

Mnoge kirurške tehnike i materijali razvijeni su i ispitivani u svrhu postizanja uspješne vertikalne augmentacije grebena. I premda su rezultati na životinjama pokazali obećavajuće rezultate (1), vertikalna augmentacija kosti još uvijek u kliničkoj praksi često ima visoku razinu neuspješnosti. Broj je priznatih tehnika i načina vertikalne augmentacije velik i zbog toga zahtijeva sustavnu analizu (1).

2. SVRHA RADA

S obzirom na važnost visine i volumena koštanog grebena za stomatološku terapiju, svrha je ovog rada pobliže objasniti, opisati i prikazati tehnike augmentacije pri vertikalnoj atrofiji alveolarnoga grebena.

Zbog velikoga broja različitih načina i tehnika augmentacije, cilj je ovoga diplomskog rada doktora dentalne medicine na jednostavan i sažet način upoznati s anatomijom gornje i donje čeljusti, najučinkovitijim i najčešćim postupcima vertikalne augmentacije koštanoga grebena i principima na kojima se oni temelje.

3. ANATOMSKA GRAĐA

3.1. ANATOMSKA GRAĐA GORNJE ČELJUSTI

Osnovnu koštanu strukturu glave čovjeka čini sustav nepokretnih kostiju i pokretna donja čeljust. Kosti su međusobno spojene suturama, dok je donja čeljust preko temporomandibularnoga zgloba povezana s lubanjom (2,3).

Maxilla (slika 1), odnosno gornja čeljust parna je kost koju oblikuju tijelo, corpus maxillae, i četiri nastavka:

1. čeonni nastavak – processus frontalis
2. nepčani nastavak – processus palatinus
3. zubni nastavak – processus alveolaris
4. jagodični nastavak – processus zygomaticus (2).

Tijelo gornje čeljusti ima oblik četverostrane prizme i čini prostrani sinus maxillaris. Maksilarni se sinus drenira u srednji nosni hodnik širokim otvorom, hiatus maxillaris ili ostium maxillae. Piramidni oblik šupljine svojom je osnovicom usmjeren prema nosnoj šupljini te može biti različite veličine jer gornja čeljust nije jednako pneumatizirana u svih ljudi. Vrhovi korjenova gornjih pretkutnjaka i kutnjaka mogu biti u bliskom odnosu sa sinusom gornje čeljusti. Najbliži sinusnoj šupljini jest gornji prvi kutnjak koji u nju može i stršiti, potom slijede drugi i treći kutnjak, pa drugi i prvi pretkutnjak, dok samo iznimno šupljina sinusa može sezati do korijena očnjaka.

Upravo zbog bliskog odnosa sinusa i korjenova gornje čeljusti postoji mogućnost prenošenja infekcije iz zubi u sinus, a katkad i otvaranje sinusa pri ekstrakciji gornjih zuba (2).

Facies anterior, odnosno prednja ploha maksile, udubljena je i prema dolje se nastavlja u zubni nastavak, gdje nalazimo zubna izbočenja, juga alveolaria, koja odgovaraju položaju zubnih korjenova. Iznad alveolarnih izbočenja nalazi se fossa cannina. Prednju stranu gornje čeljusti, prema gore, omeđuje margo infraorbitalis, ispod kojeg se nalazi foramen infraorbitale, kroz koji prolaze istoimeni živac i krvne žile. Prednja strana gornje čeljusti, prema medijalno, tvori nosni urez, incisura nasalis, koji s istoimenim urezom suprotne strane tvori kruškoliki otvor, apertura piriformis. Na donjem rubu aperture nalazi se koštani trn, spina nasalis anterior, na koji se veža hrskavica nosne pregrade (2,3).

Stražnja ploha ili facies infratemporalis prema natrag se izbočuje u kvrgu gornje čeljusti, odnosno tuber maksile, na kojoj se nalaze dva ili tri sitna otvora, foramina alveolaria tuberis maxillae, u kojima počinju alveolarni kanali, canales alveolares. Alveolarni kanali dovode krvne žile i živce gornjim kutnjacima (2).

Facies nasalis ili nosna ploha prema dolje prelazi u gornju plohu nepčanog nastavka. Na nosnoj plohi nalazimo koštani greben za hvatište donje nosne školjke, crista conchalis. Iza frontalnog nastavka nalazi se sulcus lacrimalis, odnosno suzna brazda, koja s donjom nosnom školjkom i suznom kosti čini suznonosni kanal, sulcus nasolacrimalis (2).

Na samom prijelazu prema stražnjoj plohi smješten je veliki nepčani žlijeb, sulcus palatinus maior, koji s odgovarajućom brazdom na nepčanoj kosti čini veliki nepčani kanal, canalis palatinus maior. Kroz veliki nepčani kanal prolaze u područje nepca krvne žile i živci (2).

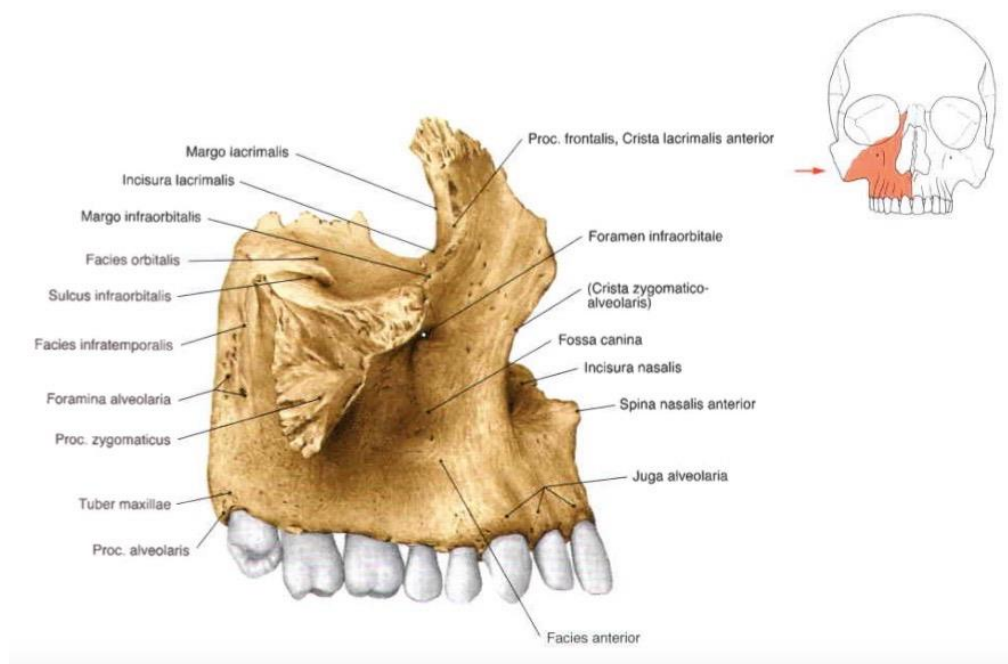
Facies orbitalis gornja je trokutasta ploha koja s odgovarajućim rubom velikoga krila klinaste kosti omeđuje donju infraorbitalnu pukotinu, fissura orbitalis inferior. U stražnjem dijelu orbitalne plohe počinje žlijeb, sulcus infraorbitalis, koji prema naprijed prelazi u infraorbitalni kanal, canalis infraorbitalis, koji završava otvorom, foramen infraorbitale. Od infraorbitalnog kanala odjeljuju se alveolarni kanali, canales alveolares, kroz koje prolaze krvne žile i živci za prednje zube (2).

Processus frontalis, čeonni nastavak, usmjeren je prema gore i spaja se s čeonom kosti, os frontale. Na medijalnoj strani nastavka nalazi se crista ethmoidalis, greben na koji se priključuje prednji kraj srednje nosne školjke (2).

Processus palatinus, nepčani nastavak, tvori velik dio tvrdog nepca (palatum durum) i spaja se s istovjetnim nastavkom suprotne strane u uzdužnome nepčanom šavu (sutura palatina mediana). Blizu prednjega kraja nosnoga grebena (criste nasalis) nalazi se otvor incizalnog kanala, foramen incisivum, kroz koji prolaze krvne žile i živci. Straga se nepčani nastavci obiju gornjih čeljusti spajaju šavom (sutura palatomaxillaris) s vodoravnom pločom nepčane kosti i tako zajedno oblikuju koštano nepce, palatum osseum (2,3).

Processus alveolaris, odnosno zubni ili alveolarni nastavak na donjemu slobodnom rubu koji tvori alveolarni luk, arcus alveolaris, ima osam dentalnih pretinaca, alveoli dentales. Zubni su pretinci međusobno odijeljeni pregradama, septa interalveolaria, a unutar samih pretinaca nalaze se međukorijenske pregrade, septa interradicularia (2).

Jagodični nastavak, processus zygomaticus, spaja se s jagodičnom kosti (os zygomaticum) i tvori čvrsto uporište na koje se prenosi tlak pri žvakanju. Ispod jagodičnog nastavka, na granici između prednje i stražnje plohe, nalazi se crista zygomaticoalveolaris, greben putem kojega se prenosi tlak i koji ujedno priječi prolazak anestetika, zbog čega za anesteziju prvog kutnjaka anestetik treba aplicirati u područje drugog kutnjaka (2).



Slika 1. Prikaz maksile. Preuzeto iz: (4).

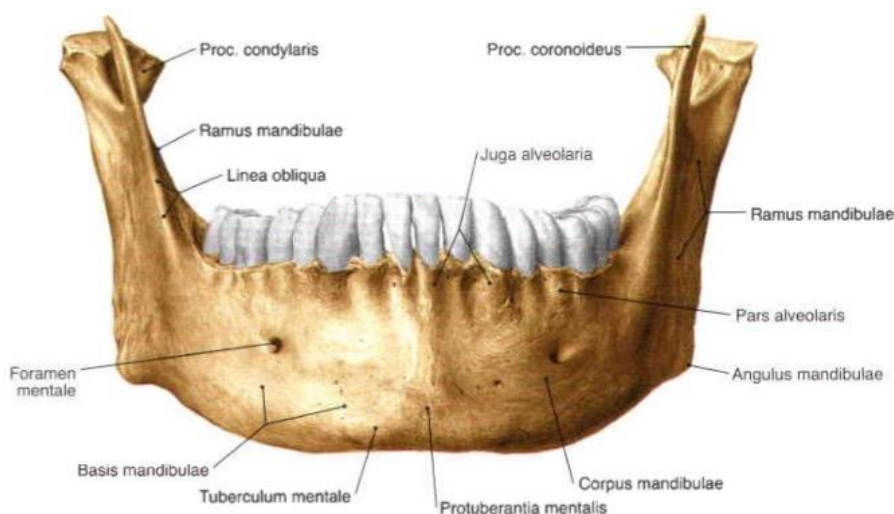
3.2. ANATOMSKA GRAĐA DONJE ČELJUSTI

Mandibula (slika 2), odnosno donja čeljust, jedina je pokretna kost na glavi te samim time sudjeluje u mimici, govoru i funkciji, odnosno žvakanju. Ima oblik slova U. Najveća je kost viscerokranija. Mandibulu tvore tijelo, corpus mandibulae, koji se nastavlja na simfizu koja se spaja sa simfizom suprotne strane. Stražnja strana tijela mandibule prelazi u kut mandibule, angulus mandibulae, pod kutem od 110° do 130°, koji se nastavlja na uzlazni krak, ramus mandibulae, a on se račva na dva nastavka, anteriorniji, muskularni nastavak, processus coronoideus, i posterioriniji, artikularni (kondilarni) nastavak, processus condylaris. Između njih nalazi se incisura mandibulae. Artikularni se nastavak sastoji se od vrata (lat. *collum mandibulae*) i glave (lat. *caput mandibulae*) (3, 5).

Tijelo mandibule možemo gledati sprijeda, straga i odozgo. Odozgo tijelo i simfiza tvore alveolarni nastavak, processus alveolaris, tj. zubni dio, koji ima „zubne pretince“ s usađenim zubima, koji straga iza zadnjeg kutnjaka završava retromolarnim trokutom, trigonum retromolare. Anteriorno mandibula u području simfize tvori mentalnu uzvisinu (protuberanciju), dok se u području pretkutnjaka, najčešće, između 4. i 5. zuba nailazi na mentalni otvor, foramen mentale, kroz koji izlazi mentalni živac, nervus mentalis. U području kutnjaka nalazi se kosa linija, linea obliqua; hvatište obraznog mišića, m. buccinator i m. depressor anguli oris, dok su u području kuta mandibule smješteni tuberositas masseterica, hvatište maseteričnog mišića, m. masseter (slika 2) (3, 5, 6).

Posteriornim, tj. stražnjim pogledom uočavamo milohoidnu liniju, *linea mylohyoidea*, koja odvaja superiorniju podjezičnu udubinu, *fossa sublingualis*, sa smještenom podjezičnom žlijezdom slinovnicom, *glandula sublingualis*, submandibularnu udubinu, *fossa submandibularis*, sa submandibularnom žlijezdom, *glandula submandibularis*. Kosa je linija proksimalno hvatište milohoidnog mišića, *m. mylohyoideus*, koji čini dno usne šupljine (3-5, 7).

Uzlazni krak mandibule promatra se s unutrašnje i vanjske strane. Vanjska je strana, uz kut donje čeljusti, hvatište najjačega žvačnog mišića *massetera*. Unutarnja strana uzlaznoga kraka vrlo je važna doktorima dentalne medicine jer se na njoj nalazi mandibularni otvor, *foramen mandibulae*. Kroz taj otvor prolazi donji alveolarni živac, *n. alveolaris inferior*. Foramen je prema medijalno omeđen lingulom mandibule. Kaudalnije od foramena nalazi se milohoidni žlijeb *sulcus mylohyoideus*, u kojemu leži istoimeni živac (2, 3, 6).



Slika 2. Prikaz mandibule. Preuzeto iz: (4).

4. HISTOLOŠKA GRAĐA ALVEOLARNE KOSTI

Alveolarni nastavci gornje i donje čeljusti o zubu su ovisne tvorbe. Razvijaju se tijekom formiranja i nicanja zubi te mahom atrofiraju nakon njihova ispadanja. Tri se tvorbe mogu razlikovati na alveolarnom nastavku: prava alveolarna kost, spongiozna kost i vanjska kompaktna kost. Vanjska kompaktna kost pokriva alveolarni nastavak. Na ulazu u alveolu, alveolarni rub (engl. *crest*) prelazi u laminu cribriformis, pravu alveolarnu kost. Ova 0,1 – 0,4 mm debela kost izgrađuje alveolarni zid te je prožeta brojnim malenim otvorima (Volkmanovim kanalima), kroz koje u prostor parodontalnog ligamenta ulaze i izlaze žile i živci. Između kompaktne i alveolarne kosti leži spongiozna kost. Između marginalne gingive i alveolarnog ruba uvijek se može vidjeti razmak, tzv. biološka širina od 2 do 3 mm (8).

5. ETIOLOGIJA ATROFIJE

Atrofije u oralnom području posljedica su različitih uzroka, ali i odnosa. Tako atrofija alveolarnog grebena može biti posljedica fizioloških ili patoloških procesa koji su smanjili ili razorili alveolarni greben, ali može biti i posljedica loših anatomskih odnosa čvrstih i mekih tkiva čeljusti. Zato atrofije nemaju jedinstvene kliničke slike. Da bi kliničke slike bile jasne, nužno je objasniti procese koji uzrokuju pojedina stanja (2).

Atrofija alveole (*atrophia alveoli*) može biti fiziološka i patološka. Konačna atrofija alveole, kao atrofično stanje, može biti i posljedica kombiniranih procesa. Fiziološka atrofija nastaje s gubitkom zuba. Nakon ekstrakcije zuba alveola se ispuni krvlju. Krvni se ugrušak vezivno organizira, stvara se osteoidno tkivo i ulažu kalcijeve soli. To je već poznati proces stvaranja nove kosti u predjelu koji je prije ekstrakcije pripadao zubu. Okoštavanjem alveole završava proces reparacije i počinje proces atrofije alveole zbog inaktivnosti. Zuba više nema, nema ni fizioloških impulsa koji se preko periodonta prenose na stijenke alveole u tijeku žvakanja i drugih funkcija, alveola gubi svoju svrhu i nastaje fiziološka atrofija (2).

Najčešći patološki procesi koji uzrokuju atrofiju alveola jesu parodontopatije. Oni su važni jer zahvaćaju oba alveolarna grebena. Njihove su posljedice, u određenom stadiju, negdje jače, a negdje slabije izržene. Za razliku od fiziološke atrofije koja se odigrava u bezuboj alveoli, parodontozna atrofija zahvaća alveole sa zubima i interdentalne koštane septe. Parodontozna atrofija ima 2 oblika i moguće su njihove kombinacije (2).

Horizontalna atrofija resorbira alveole i interdentalne septe horizontalno od ruba alveole prema zubnim apeksima. U jednom dijelu alveole atrofija teče brže, a u drugome sporije pa nastaju disproporcije na preostaloj kosti alveola. Vertikalna atrofija ide okomito u dubinu. Ona u jednom dijelu stvara koštane džepove, a u drugom su dijelu promjene relativno malene. Još su uočljivije disproporcije između više i manje resorbirane kosti. Kombinacija vertikalne i horizontalne paradontozne atrofije uzrokuje velike disproporcije između resorbiranih i neresorbiranih dijelova kosti. S ekstrakcijom zuba paradontozna atrofija u njegovoj alveoli prestaje i ona okoštava. Okoštavanje je moguće samo u onom dijelu alveole koji je preostao i zato su mogući vrlo raznoliki vanjski oblici okoštalih alveola. Tomu pridonose i gingivalni džepovi koji u tijeku paradontoznog procesa nisu prijanjali uz alveole pa je teško predvidjeti kakvi će biti odnosi između gingive i kosti. Fiziološka atrofija alveole, koja se događa nakon okoštavanja, može podržavati isti oblik, ublažiti disproporcije ili ih produbiti. Isti fiziološki i patološki procesi koji djeluju na alveolu mogu zahvatiti cijeli alveolarni greben (2).

Kako konačni oblik atrofije (atrofično stanje) svake alveole može biti sličan, ali i vrlo različit, i atrofija alveolarnoga grebena može biti ujednačena ili neravnomjerna. Ujednačenost ili neravnomjernost posljedica je atrofičnog oblika svih alveola u čeljusti i atrofičnih procesa koji djeluju na cijeli alveolarni greben. Različiti atrofični oblici alveolarnoga grebena očituju se u dvama osnovnim oblicima i njihovoj kombinaciji: neravnomjernoj, ravnomjernoj i kombiniranoj atrofiji alveolarnoga grebena. Pri tome valja napomenuti da samo atrofična stanja bezube čeljusti nazivamo atrofijom alveolarnoga grebena. U ozubljenosti se čeljusti ne može govoriti o atrofiji alveolarnoga grebena jer nije riječ o atrofičnom stanju, nego o

procesu koji je posljedica osnovne bolesti. Na primjer, kod parodontopatija atrofija zahvaća sve alveole, dakle cijeli alveolarni greben. U lokalnom ćemo statusu napisati da postoji, recimo, horizontalna atrofija, ali u dijagnozi to nećemo napisati jer je dijagnoza parodontopatija (2).

6. DEFEKTI ALVEOLOARNOGA GREBENA – KLASIFIKACIJA

Defekti alveolarnoga grebena, koji nastaju nakon traume, ekstrakcije ili parodontalnih bolesti, često zahtijevaju parodontokiruršku korekciju prije protetske sanacije. Ako su planirani implantati ili fiksni mostovi, takve je defekte nužno pažljivo evaluirati, klasificirati i, ako je indicirano, korigirati. Klasifikacija defekata alveolarnih nastavaka (8):

- horizontalni defekti H zahvaćaju širinu nastavka
- vertikalni defekti V zahvaćaju visinu nastavka
- kombinirani defekti C zahvaćaju i visinu i širinu nastavka.

Jasno je da manje defekte – prije svega u estetski manje osjetljivim stražnjim područjima – možemo ostaviti ili rješavati mobilnim nadomjestcima.

Kirurški zahvat nadoknade koštanog volumena indiciran je poglavito u estetski vidljivom području (8).

Tablica 1. Kvalitativne klasifikacije na temelju proširenosti defekata. Preuzeto iz (8).

Defekti alveolarnoga grebena – kvalitativna klasifikacija	Nomenklatura po Seibertu 1983.	Nomenklatura po Allenu 1985.
horizontalni bukooralni defekt uz normalnu visinu luka	klasa I.	tip A
vertikalni apikokoralni defekt uz normalnu širinu luka	klasa II.	tip B
kombinirani horizontalni i vertikalni defekt	klasa III.	tip C

Kvalitativne klasifikacije na temelju proširenosti defekta prema Seibert (1983) i Allen i sur. (1985):

- klasa I. (tip A) 33 % slučajeva
- klasa II. (tip B) 3 % slučajeva
- klasa III. (tip C) 56 % slučajeva
- bez defekta 9 % (8).

Tablica 2. Semikvantitativne klasifikacije. Preuzeto iz (8).

Defekti alveolarnoga grebena – semikvantitativna klasifikacija			
Horizontalni stupanj težine		Vertikalni stupanj težine	
Mjere s obzirom na zavijenost zubnog luka	Nomenklatura	Mjere u odnosu na susjedne vrhove papila	Nomenklatura
< 3 mm	lagano	< 3 mm	lagano
3 – 6 mm	umjereno	3 – 6 mm	umjereno
> 6 mm	teško	> 6 mm	teško

Studer (1996) je defekte alveolarnoga grebena klasificirao prema stupnju težine s obzirom na zavijenost zubnog luka i susjedne vrškove papila. Time se može odrediti volumen defekta, tj. potrebna augmentacija (8).

Tablica 3. Vjerojatnost uspjeha augmentacije mekih tkiva. Preuzeto iz (8).

Detaljna prognoza			
A. Klasifikacija defekta		B. Proširenost defekta	
klasa I.	++	defekt 1 zuba	++
klasa II.	+	defekt 2 zuba	+
klasa III.	+/-	defekt 3 zuba	+/-
		defekt 4 zuba	-
C. Horizontalni defekt		D. Vertikalni defekt	
lagan	++	nema	++
umjeren	+	lagan	+
izražen	+/-	umjeren	+/-
		izražen	-

Na temelju različitih kriterija – veličina, proširenost horizontalnog i vertikalnog defekta tkiva – može se postaviti prognoza, pri čemu se najjednostavnije i najsigurnije korijiraju jednostavni defekti alveolarnoga grebena. Što je više proširen defekt alveolarnog luka (broj zuba koji nedostaju), to se više smanjuje uspješnost augmentacije mekih tkiva (8).

7. PRINCIPI REGENARCIJE KOSTI

7.1. OSNOVNA VIŠESTANIČNA JEDINICA

U regeneraciji kosti središnju ulogu ima osnovna višestanična jedinica koja se formira nakupljanjem osteoblasta (stanice koje formiraju kost) i osteoklasta (stanice koje resorbiraju kost). Iako djeluju kao jedinica u ponovnoj pregradnji i izgradnji koštane strukture, osteoklasti i osteoblasti različitog su porijekla. Osteoblasti nastaju iz mezenhimnih matičnih stanica iz koštane srži, dok osteoklasti nastaju iz hematopoeznih stanica monocitne loze. Među glavne čimbenike uključene u diferencijaciju osteoblasta ubrajaju se vitamin D₃, estrogen, paratiroidni hormon, fibroblastni faktor rasta (FGF) i transformirajući faktor rasta iz beta-obitelji (TGF- β) (9-11).

Diferencijacija osteoklasta ovisi o aktivaciji MCSF faktora (eng. *Macrophage colony-stimulating factor*) i RANK receptoru (eng. *Receptor activator of nuclear factor kappa-B*). Osteoblasti stvaraju ligand za RANK receptore, RANKL (RANK ligand) i reguliraju diferencijaciju osteoklasta i njihovu aktivaciju. Zbog toga su osteoblasti potrebni za diferencijaciju osteoklasta preko reguliranja balansa između RANK liganda i osteoprotegerina, citokina glikoproteina koji tu diferencijaciju inače inhibira (11, 12).

7.2. OČUVANJE PROSTORA

U usnoj su šupljini dva osnovna problema koji uzrokuju poteškoće u stvaranju i očuvanju prostora na mjestu gdje je predviđena regeneracija kosti.

Jedan od razloga jest nepoduprta kost pokrivena mekim tkivima ili mišićima koji bi se urušili na mjesto augmentacije i onemogućili je ako ono prije toga ne bi bilo poduprto. Drugi je relativno brzo obnavljanje tkiva tijekom cijeljenja sluznice i urastanje toga tkiva u prostore u kojima želimo regeneraciju kosti. Zbog ovih problema, a pogotovo pri većim defektima kosti, poželjno je za dobar rezultat koristiti se membranama koje služe kao potpora i barijera urastanju mekih tkiva u prostore u kojima želimo augmentaciju kosti (13).

7.3. OSTEOGENEZA

Preduvjet za regeneraciju kosti jest prisutnost ili nakupljanje prekursora osteoblasta i faktora rasta na mjestu augmentacije. Prekursori osteoblasta mogu biti u materijalu za augmentaciju kao npr. u autogenom koštanom transplantatu, ili u prokrvljenoj podlozi na mjestu augmentiranja (slika 3). Vjeruje se da prokrvljenje iz unutrašnjosti, odnosno spongioze kosti ima velik utjecaj na brzinu i kvalitetu regeneracije kosti, a povezuje se s do 30 % većom regeneracijom kosti i gustoćom regenerirane kosti na mjestu augmentacije (14, 15).

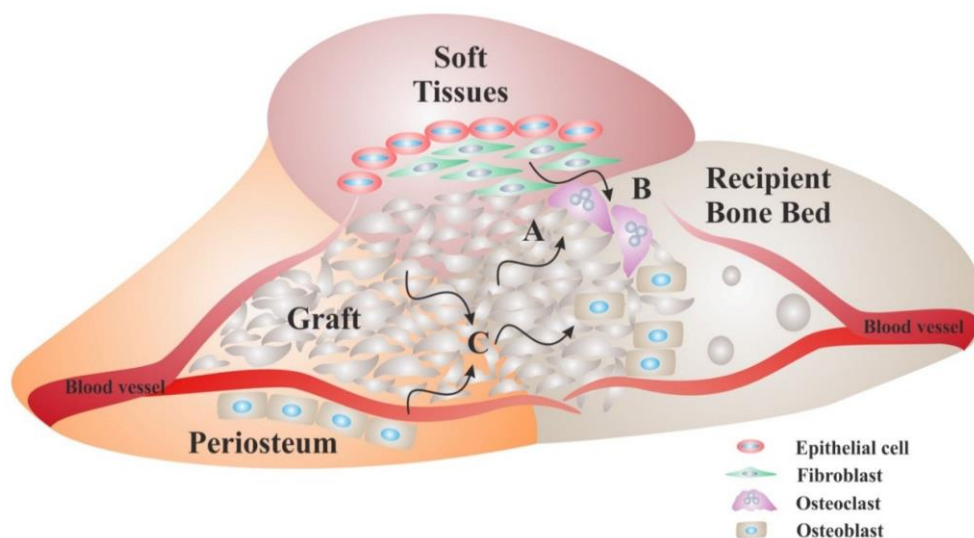
7.4. OSTEOKONDUKCIJA

Početnom fazom aktivne regeneracije kosti na mjestu augmentacije dominira aktivna resorpcija kosti. Iduća je faza karakterizirana osteokondukcijom. Osteokondukcija je svojstvo koštanog transplantata kojom on pruža trodimenzionalnu podršku za urastanje kapilara i stanica potrebnih za stvaranje kosti. Mnogi su današnji materijali sposobni potpomoći taj biološki proces svojim sastavom. Materijal i njegova struktura od presudne su važnosti za osteokondukciju (slika 3), pri čemu je za urastanje krvnih žilica i odlaganje kosti bitna poroznost materijala (16, 17).

7.5. OSTEINDUKCIJA

Prekursori osteoblasta diferenciraju se u osteoblaste pod utjecajem osteoinduktora i sintetiziraju novu kost tijekom prvih tjedana. Faktori rasta uključeni u stvaranje kosti djeluju na proliferaciju fibroblasta i osteoblasta, odlaganje ekstracelularnog matriksa i na diferencijaciju mezenhimnih stanica te proliferaciju krvnih žila (slika 3). U ranoj fazi koštane regeneracije za regulaciju regeneracije bitni su trombocitni faktor rasta (PDGF, eng. *platelet derived growth factor*) i fibroblastični faktor rasta (FGF, eng. *fibroblast growth factor*) koji stimuliraju stvaranje fibroblasta i osteoblasta. Inzulinu sličan faktor rasta (IGF, eng. *insulin-like growth factor*) djeluje na proliferaciju stanica i odlaganje ekstracelularnog matriksa. Koštani morfogenetski proteini (BMP, eng. *bone morphogenetic proteins*) djeluju na diferencijaciju mezenhimnih stanica i proliferaciju krvnih žila. Transformirajući

faktor rasta beta (TGF- β , eng. *transforming growth factor beta*) potiče staničnu proliferaciju, odlaganje matriksa i vaskularizaciju, ali ne i diferencijaciju mezenhimnih stanica (18).



Slika 3. Biološki zahtjevi za regeneraciju kosti. Preuzeto iz: (19).

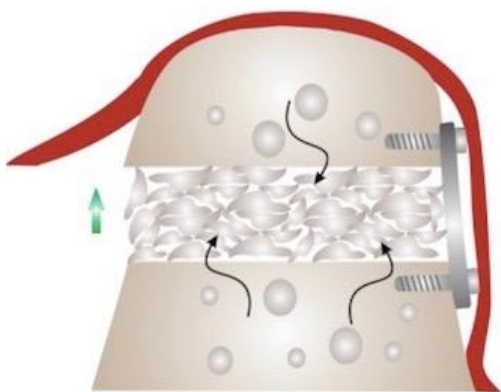
8. TEHNIKE VERTIKALNE AUGMENTACIJE KOSTI

Osnovne tehnike vertikalne koštane augmentacije uključuju:

1. osteoperiostealne režnjeve (OPF, eng. *osteoperiosteal flaps*),
2. distrakcijsku osteogenezu (DO, eng. *distraction osteogenesis*),
3. koštani bloktransplantat (eng. *block grafting*),
4. vođenu regeneraciju kosti (GBR, eng. *guided bone regeneration*).

8.1. TEHNIKA OSTEOPERIOSTEALNOG REŽNJA

Tehnika osteoperiostealnog režnja (slika 4) postiže se preko vaskularizirane segmentalne osteotomije koja se izvodi na alveolarnoj kosti. Principi su bazirani na studijama i iskustvu s Le Fort I tehnikom u maksilofacijalnoj kirurgiji. Ta tehnika ovisi o održavanju vaskularizacije koštanih fragmenata iz periosta. Tehnika se bazira na osteotomiji u kombinaciji s pozicioniranjem koštanog transplantata u prostor koji je nastao transpozicijom režnja u željenu poziciju kako bi se ostvarilo vertikalno podizanje grebena (20,21).

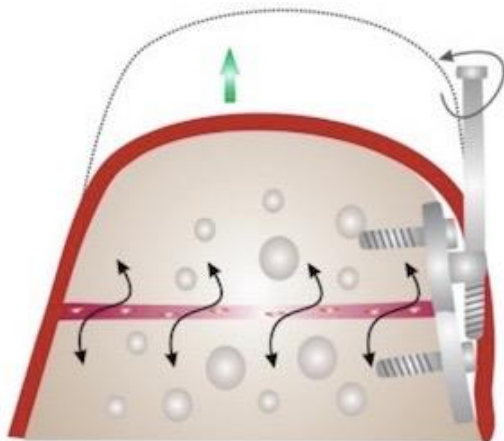


Slika 4. Tehnika osteoperiostealnog režnja. Preuzeto iz: (19).

8.2. DISTRAKCIJSKA OSTEOGENEZA

Distrakcijska je osteogeneza tehnika koja se primjenjuje za dobivanje velikog volumena kosti u svim prostornim dimenzijama (slika 5). Bazira se na procesu sporog proširenja koštanog kalusa, polaganim udaljavanjem dvaju koštanih fragmenata, pri čemu se stvara nova kost. Sastoji se od faze mirovanja koja traje 7

dana i pri kojoj meka tkiva zarastaju oko kirurškog mjesta gdje je postavljen proširivač kosti. Nakon toga slijedi faza distrakcije, kada se dva koštana fragmenta udaljavaju brzinom od 0,5 do 1 mm na dan. Nakon toga slijedi konsolidacijska faza, kada se novoformirana kost mineralizira i sazrijeva. Proširivač kosti može biti ekstraosealan i intraosealan. Zabilježena su povišenja koštanoga grebena od 4 pa sve do 9 mm (slika 5). Problem s ovom tehnikom u ustima stvaraju vektori sila djelovanja mišića koji su sastavni dio žvačnog sustava, a često uzrokuju lingvalnu inklinaciju. Distrakcijska osteogeneza dopušta veliku vertikalnu regeneraciju kosti, međutim, malokad se primjenjuje u praksi zbog osjetljivosti tehnike i anatomskih zahtjeva koji su preduvjet za predvidljivi rezultat takvog tipa podizanja visine koštanoga grebena (22-25).



Slika 5. Distrakcijska osteogeneza. Preuzeto iz: (19)

8.3. TEHNIKA KOŠTANOG BLOK-TRANSPLANTATA

Najčešća mjesta za uzimanje koštanog blok-transplantata jesu intraoralno ramus mandibule ili mentalna regija, a ekstraoralno krilo zdjelične kosti. Zdjelična se kost pokazala manje uspješnom od intraoralnih transplantata, pretpostavlja se zbog svoje čvršće građe s manje spongioze (26). Također su u mentalnoj regiji česti problemi s osjetom na mjestu uzimanja koštanog blok-transplantata. Zbog toga se preporučuje raditi s blokom uzetim s područja ramusa (27).

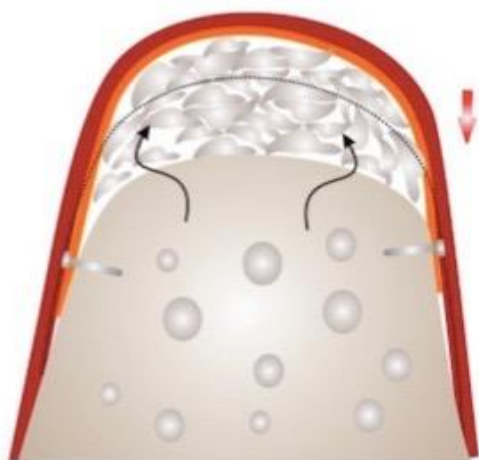Tehnika se bazira na kortikotomiji mjesta augmentacije kako bi se postigla bolja prokrvljenost i na fiksaciji koštanoga blok-transplantata na to mjesto osteosintetskim vijcima ili implantatom. Prokrvljenost podloge, dobra adaptacija koštanog bloka, fiksacija ključni su čimbenici za uspješnost tehnike (slika 6) (26-29).



Slika 6. Tehnika koštanog blok-transplantata. Preuzeto iz: (19).

8.4. TEHNIKA VOĐENE REGENERACIJE KOSTI

Tehnika vođene regeneracije kosti radi na principu odvajanja augmentacijskog materijala od okolnoga mekog tkiva kako bi se omogućila koštana regeneracija koja se događa sporije od regeneracije mekih tkiva (slika 7). Resorbirajuće ili neresorbirajuće membrane vrlo se često primjenjuju u stabilizaciji augmentacijskog materijala, sprečavaju resorpciju materijala i čine zapreku infiltraciji okolnoga mekog tkiva. Ovisno o mjestu primjene i veličini defekta, izabire se odgovarajuća vrsta membrane. Glavni problemi koji su povezani s ovom tehnikom jesu veća resorpcija materijala i anatomske limiti za njezinu primjenu. Ovo je vrlo često rabljena metoda zbog toga što je klinički uspjeh predvidljiv (30-32).

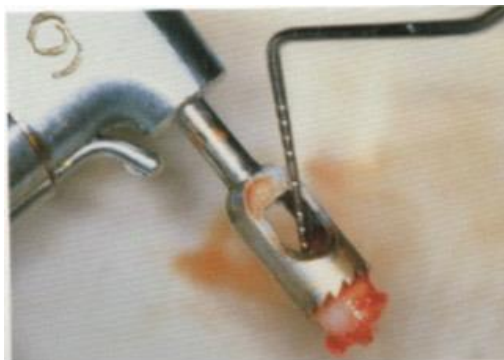

Slika 7. Tehnika vođenja regeneracije kosti. Preuzeto iz: (19).

9. VRSTE TRANSPLANTATA

9.1. AUTOGENI TRANSPLANTATI

Autogeni transplantati (slika 8) jesu transplantati koji se na istoj osobi prenose s jednog mjesta na drugo, a obuhvaćaju kortikalnu i spužvastu kost. Potiču cijeljenje kosti osteogenezom i/ili osteindukcijom, pa i osteokondukcijom, postupno se resorbiraju i zamjenjuju novom kosti. Ova je vrsta transplantata „zlatni standard“ zbog apsolutne biokompatibilnosti i prisutnosti osteoprogenitornih stanica, to jest potencijalne teškoće histokompatibilnosti i prijenosa bolesti ne postoje. Autogeni se transplantati mogu uzeti s intraoralnih i ekstraoralnih mjesta. Intraoralni autogeni transplantati najčešće se uzimaju s mandibularne simfize, tubera maksile i ramusa mandibule. Ekstraoralni autogeni transplantati uzimaju se s kriste ilijake, rebra i metafiza tibije (33).



Slika 8. Autogena kost. Preuzeto iz: (34).

9.2. HOMOLOGNI ILI ALOGENI TRANSPLANTATI

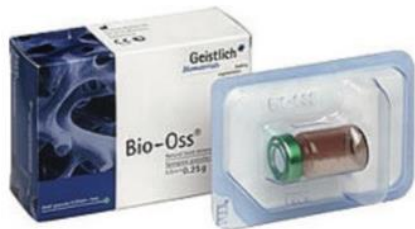Homologni ili alogeni transplantati jesu transplantati koji se prenose između genski nejednakih pripadnika iste vrste. Dostupne su vrste transplantata zamrznuta spužvasta ilijačna kost i srž, mineralizirani transplantat suho smrznute kosti (engl. *FDBA – freeze-dried bone allograft*) i dekalificirani suho smrznuti koštani transplantat (engl. *DFDBA – decalcified freeze-dried bone allograft*). Upotreba alotransplantata uključuje određeni rizik s obzirom na antigenost i prijenosa bolesti, iako se oni prethodno zamrznju, izlože radijaciji ili kemikalijama, to jest proceduri kako bi se spriječile reakcije na strano tijelo i moguće komplikacije (33).

9.3. HETEROLOGNI ILI KSENOTRANSPLANTATI

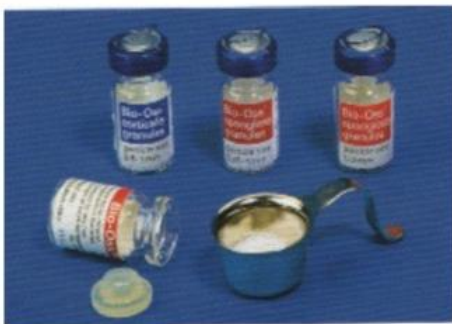
Heterologni transplantati ili ksenotransplantati jesu implantati koji se presađuju s jedinke jedne vrste na jedinku druge vrste. Ksenogena je kost pročišćena animalna kost, najčešće goveđeg, svinjskog ili konjskog porijekla, koja se specijaliziranim postupcima obrađuje, uklanjajući tako sav organski sadržaj, nakon čega se sterilizira. Tako odmašćena i deproteinizirana kost jamči imunosnu neaktivnost te preostaje samo mineralna kristalna struktura velike poroznosti i površine koja je najsličnija građi ljudske kosti (npr. Kielbone, Bio-Oss, OsteoGraft, Cerabone) (slike 9-11).

Prije nekoliko desteljeća predložena je upotreba koraljnoga grebena kao koštanog nadomjestka. Prirodni se koralj pretvara u neresorptivni porozni hidroksiapatit ili u resorptivni kalcij-karbonatni skelet. Ovaj je materijal pokazao popunjenost koštanih defekata, no, histološki gledano, u većoj je mjeri bila riječ o

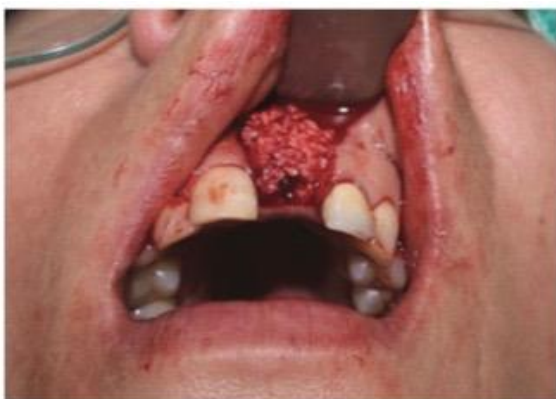vezivnome tkivu s vrlo malo novostvorene kosti (33,35).



Slika 9. Bio Oss. Preuzeto iz: (34).



Slika 10. Bio Oss spreman za uporabu. Preuzeto iz: (34).



Slika 11. Bio Oss postavljen u defekt. Preuzeto iz: (34).

9.4. ALOPLASTIČNI MATERIJALI

Aloplastični su materijali sintetski, anorganski, biokompatibilni i/ili bioaktivni materijali za koje se smatra da djeluju osteokonduktivno. Postoje četiri vrste aloplastičnih koštanih transplantata.

1) hidroksiapatit (HA) – dolazi u dvama oblicima, kao resorptivni (porozni) i neresorptivni (neporozni). Riječ je o inertnim, biokompatibilnim materijalima koji ne izazivaju ni upalnu ni imunosnu reakciju.

2) beta-trikalcijev fosfat (β – TCP) – nadomjesni materijal koji se vrlo brzo resorbira ili se pak nalazi unutar vezivnoga tkiva, uz minimalno stvaranjem kosti.

3) polimeri – postoje dva polimerna materijala: neresorptivni kopolimer od polimetilmetakrilata (PMMA) i polihidroksiletilmetakrilata (PHEMA) prekriven kalcijevim hidroksidom koji se obično naziva HTR (engl. *hard tissue replacement*).

4) bioaktivna stakla (biostakla) – ovisno o omjeru sastojaka, ona mogu biti resorptivna i neresorptivna. Nakon izlaganja tkivnim tekućinama na njihovoj se površini stvori dvostruki sloj silicijskog gela i kalcijeva fosfata koji potiče adsorpciju i koncentraciju proteina kojima osteoblasti koriste za stvaranje izvanstaničnoga koštanog matriksa koji bi pak mogao potaknuti stvaranje kosti (33,36,37).

9.5. MEMBRANE

Osim koštanih nadomjestaka, važnu ulogu u ispunjavanju koštanog defekta imaju i membrane temeljene na principu vođene koštane regeneracije (engl. *guided*

bone regeneration). Postavljanjem membrane preko koštanog defekta činimo mehaničku barijeru koja osigurava nesmetano stvaranje koštanoga tkiva i oseointegraciju implantata, a ujedno sprječava urastanje epitela i vezivnoga tkiva gingive u područje kirurške rane (33,35). Membrane mogu biti resorptivne i neresorptivne.

9.5.1. RESORPTIVNE MEMBRANE

Resorptivne membrane (slika 12) – nakon postavljanja nije ih potrebno uklanjati, odnosno izvoditi drugi kirurški zahvat, što uvelike reducira stres za pacijenta, ali i skraćuje sam period trajanja cjelokupne implanto-protetske terapije. Osim navedenog, ovakva vrsta membrane ima i drugih prednosti, a to su: poboljšanje cijeljenja mekih tkiva, inkorporacija membrane u tkivo domaćina i brza resorpcija u slučaju izlaganja membrane, što smanjuje mogućnost kontaminacije bakterijama. Membrane se ubrajaju u skupinu prirodnih ili sintetičkih polimera, od kojih se najčešće primjenjuju kolagenski i alifatski poliesteri. Samo svojstvo membrane nije dovoljno za uspješnu terapiju, već bitnu ulogu u tome ima i morfologija samog defekta koja mora biti iznimno povoljna (33,35,38).



Slika 12. Prirodna resorptivna membrana načinjena od svinjskog kolagena. Preuzeto iz: (34).

9.5.2. NERESORPTIVNE MEMBRANE

Neresorptivne membrane (slika 13) – prve membrane koje su se upotrebljavale imale su mnoge nedostatke, među kojima je najznačajniji reoperacija (nakon regeneracije tkiva membrana postaje nepotrebna pa ju je potrebno ukloniti). Najbolje je rezultate pokazala membrana od ekspaniranog politetrafluoretilena. Njezina je upotreba posebno indicirana u terapiji periimplantitisa, povećanja alveolarnoga grebana i implantaciji alopastičnih endosealnih implantata izravno u alveole ekstrahiranih zubi. Upotreba takvih membrana ima svoje prednosti, ali i nedostatke. Prednost membrane jest njena krutost koja održava formu defekta sve do potpunog ispunjenja novostvorenom kosti i dobro rubno zatvaranje. Visoka stabilnost u biološkim sustavima, otpornost na razaranje od tkiva domaćina i mikroba te imunosna inertnost također su vrlo važna svojstva ove vrste membrana. U nedostatke neresorbirajućih membrana, osim potrebe za reoperacijom, ubrajamo potencijalne komplikacije koje mogu nastati ekspozicijom membrane i njezinom infekcijom uz posljedično smanjenje količine regenerirane kosti (33).



Slika 13. Sintetska neresorptivna membrana – Gore-Tex. Preuzeto iz: (34).

10. ZAKLJUČAK

Nedostatna visina alveolarnoga grebena čest je problem koji se pojavljuje zbog različitih uzroka. Kirurško rješenje takvoga problema moguće je ostvariti s pomoću niza različitih tehnika, uporabom velikoga broja raznih materijala za nadomještanje kosti. Analizirajući same tehnike i materijale, ne može se reći da je jedna tehnika bolja od druge. Odabir tehnike i materijala ovisi o iskustvu operatera i treba ju prilagoditi svakom pacijentu zasebno.

11. SAŽETAK

Atrofije u oralnom području posljedica su različitih uzroka, fizioloških ili patoloških procesa, koje nemaju jedinstvene kliničke slike. Fiziološka atrofija nastaje gubitkom zuba, a najčešći patološki procesi koji uzrokuju atrofiju jesu parodontopatije. Atrofiran alveolarni greben prepreka je za protetsko liječenje, a rješenje nalazimo u kirurškim tehnikama nadoknade koštanog volumena. Osnovne tehnike vertikalne koštane augmentacije uključuju: osteoperiostalne režnjeve, distrakcijsku osteogenezu, koštani blok-transplantat i vođenu regeneraciju kosti. Uz odgovarajuće tehnike koristimo se različitim transplantatima (autogenim, alogenim, ksenogenim i aloplastičnim) s postavljanjem resorptivnih ili neresorptivnih membrana ili bez njih. Koju ćemo tehniku i transplantat primijeniti, ovisi prvenstveno o veličini i položaju koštanog defekta i iskustvu operatera.

12. SUMMARY

Bone augmentation techniques in cases of vertical atrophy of alveolar ridge

Atrophy of the oral region could be result of various causes, physiological or pathological processes, which usually do not share unique clinical features. Physiological atrophy is result of teeth losing. On the other hand, the most common pathological process causing atrophy is periodontal disease. Atrophied alveolar ridge is obstacle for prosthetic treatment. However, solution is found in surgical techniques for bone volume regeneration. Basic techniques for vertical bone augmentation include: osteoperiostal flaps, distraction osteogenesis, block grafting and guided bone regeneration. With proper techniques we use different grafts (autogenous, allogeneic, xenografts, aloplastic materials) together with placing the membrane if needed. Transplant techniques and materials applied are strongly case dependant.

13. LITERATURA

1. Tonetti MS, Hammerle CH. Advances in bone augmentation to enable dental implant placement: Consensus report of the sixth european workshop on periodontology. *J Clin Periodontol.* 2008;35(8):168-71.
2. Miše I. Oralna kirurgija. Zagreb: Medicinska naklada; 1991.
3. Krmpotić Nemanić J, Marušić A. Anatomija čovjeka. Zagreb: Medicinska naklada; 2004.
4. Paulsen F, Wasche J. Sobotta, Opća anatomija i lokomotorni sustav, 3. hrvatsko izdanje. Zagreb: Naklada Slap; 2013.
5. Fanghanel J, Pera F, Anderhauber F, Nitsch R, editors. Waldeyerova anatomija čovjeka, 17.njemačko izdanje prerađeno u cijelosti, 1. hrvatsko izdanje. Zagreb: Golden marketing-Tehnička knjiga; 2009.
6. Jelšovac D. Sustavna i topografska anatomija čovjeka. Zagreb: Školska knjiga; 2005.
7. Čabov T. Oralnokirurški priručnik. Zagreb: Medicinska naklada; 2009.
8. Wolff HF, Rateitschak-Plüss EM, Raiteitschak KH. Parodontologija. 3. izdanje, Jastrebarsko: Naklada Slap; 2009.
9. Ornitz DM, Marie PJ. FGF signaling pathwazs in endochondral and intramembranous bone developement and human genetic disease. *Genes Dev.* 2002; 16(12): 1446-65.
10. Wu X, Shi W, Cao X. Multiplicitz of BMP signaling in skeletal development. *Ann. NZ Acad. Sci.* 2007;111(6):29-49.

11. Krishnan V, Moore TL, Ma YL, et al. Parathyroid hormone bone anabolic action requires Cbfa1/Runx2-dependent signaling. *Mol. Endocrinol.* 2003;17(3):423-35.
12. Lacey DL, Timms E, Tan HL, et al. Osteoprotegerin ligand is a cytokine that regulates osteoclast differentiation and activation. *Cell.* 1998;93(2):165-76.
13. Melcher AH. On the repair potential of periodontal tissues. *J. Periodontol.* 1976;47(5):256-60.
14. Majzoub Z, Berengo M, Giardino R, et al. Role of intramarrow penetration in osseous repair: A pilot study in the rabbit calvaria. *J. Periodontol.* 1999;70(12):1501-10.
15. Crea A, Deli G, Littarru C, Lajolo C, Orgeas GV, Tatakis DN. Intrabony defects, open-flap debridement, and decortication: A randomized clinical trial. *J. Periodontol.* 2014;85(1):34-42.
16. Goldberg VM. Selection of bone grafts for revision total hip arthroplasty. *Clin. Orthop. Relat. Res.* 2000;(381):68-76.
17. Cornell CN. Osteoconductive materials and their role as substitutes for autogenous bone grafts. *Orthop. Clin. North Am.* 1999;30(4):591-98.
18. Boyne PJ. Bone induction and the use of HTR polymer as a vehicle for osseous inductor materials. *Compendium.* 1988;(10):S337-341.
19. MDPI. *Materials*. [Internet]. Dostupno na: <http://www.mdpi.com/1996-1944/8/6/2953/htm> [25. 6. 2015].
20. Ito T, Kohno T, Kojima T. Free vascularized fibular graft. *J. Trauma* 1984, 24, 756-60.

21. Malizos KN, Zalavras CG, Soucacos PN, Beris AE, Urbaniak JR. Free vascularized fibular grafts for reconstruction of skeletal defects. *J. Am. Acad. Orthop. Surg.* 2004, 12, 360–9.
22. Jensen OT, Cockrell R, Kuhike L, Reed C. Anterior maxillary alveolar distraction osteogenesis: A prospective 5-year clinical study. *Int. J. OralMaxillofac. Implant.* 2002, 17, 52–68.
23. Rachmiel A, Srouji S, Peled M. Alveolar ridge augmentation by distraction osteogenesis. *Int. J. Oral Maxillofac. Surg.* 2001, 30, 510–7.
24. Block MS, Almerico B, Crawford C, Gardiner D, Chang A. Bone response to functioning implants in dog mandibular alveolar ridges augmented with distraction osteogenesis. *Int. J. Oral Maxillofac. Implant.* 1998, 13, 342–51.
25. Ilizarov GA. Basic principles of transosseous compression and distraction osteosynthesis. *Ortop. Travmatol. Protez.* 1971, 32, 7–15.
26. Tolman DE. Reconstructive procedures with endosseous implants in grafted bone: A review of the literature. *Int. J. Oral Maxillofac. Implants* 1995, 10, 275–94.
27. Misch CM. Comparison of intraoral donor sites for onlay grafting prior to implant placement. *Int. J. Oral Maxillofac. Implant.* 1997, 12, 767–76.
28. Proussaefs P, Lozada J, Kleinman A, Rohrer MD. The use of ramus autogenous block grafts for vertical alveolar ridge augmentation and implant placement: A pilot study. *Int. J. Oral Maxillofac. Implant.* 2002, 17, 238–48.
29. Tamimi F, Torres J, Gbureck U, Lopez-Cabarro E, Bassett DC, Alkhraisat MH, Barralet JE. Craniofacial vertical bone augmentation: A comparison between 3D printed monolithic monetite blocks and autologous onlay grafts in the rabbit. *Biomaterials* 2009, 30, 6318–26.

30. Buser D, Dula K, Hess D, Hirt HP, Belser UC. Localized ridge augmentation with autografts and barrier membranes. *Periodontol 2000*. 1999;19:151-63.
31. Deshpande S, Deshmukh J, Deshpande S, Khatri R, Deshpande S. Vertical and horizontal ridge augmentation in anterior maxilla using autograft, xenograft and titanium mesh with simultaneous placement of endosseous implants. *J. Indian Soc. Periodontol*. 2014, 18, 661–5.
32. Simion M, Jovanovic SA, Tinti C, Benfenati SP. Long-term evaluation of osseointegrated implants inserted at the time or after vertical ridge augmentation. A retrospective study on 123 implants with 1–5 year follow-up. *Clin. Oral Implant. Res*. 2001, 12, 35–45.
33. Lindhe J, Lang NP, Karring T. *Klinička parodontologija i dentalna implantologija*. Zagreb: Nakladni zavod Globus; 2010.
34. SFZG. Sonda. [Internet]. Dostupno na: <http://sonda.sfzg.hr/wp-content/uploads/2015/04/Bićanić-M.-et-al.—Regenerativni-materijali-u-parodontologiji.pdf> [25. 6. 2015].
35. Jensen J, Sindet-Pedersen S, Oliver AJ. Varying treatment strategies for reconstruction of maxillary atrophy with implants; results in 98 patients. *J Oral Maxillofac Surg*. 1994;52(3):210-6.
36. Solar P, Geyerhofer U, Traxler H, et al. Blood supply to the maxillary sinus relevant to sinus floor elevation procedures. *Clin Oral Implants Res*. 2000; 11(3): 217-29.
37. Garg AK. Augmentation grafting of the maxillary sinus for placement of dental implants; anatomy, physiology and procedures. *Implant Dent*. 1999;8(1):36-46.

38. Buser D, Hirt HP, Dula K, et al. GBR-technique/implant dentistry. Simultaneous application of barrier membranes around implants with periimplant bone defects. Schweiz Monatsschr Zahnmed. 1992;10(2):1491-501.

14. ŽIVOTOPIS

Valentina Bilandžija rođena je 14. veljače 1991. u Pakracu. U Daruvaru završava osnovnu školu i osnovnu glazbenu školu. Upisuje opću gimnaziju u Daruvaru, gdje je i maturirala 2009. godine. Iste godine upisuje Stomatološki fakultet Sveučilišta u Zagrebu. Tijekom studija radi kao asistentica u privatnoj stomatološkoj ordinaciji u Zagrebu.