

Specifičnosti ortodontske terapije kod adolescenata i odraslih pacijenata

Miletić, Ive

Master's thesis / Diplomski rad

2016

Degree Grantor / Ustanova koja je dodijelila akademski / stručni stupanj: **University of Zagreb, School of Dental Medicine / Sveučilište u Zagrebu, Stomatološki fakultet**

Permanent link / Trajna poveznica: <https://um.nsk.hr/um:nbn:hr:127:013529>

Rights / Prava: [Attribution-NonCommercial-NoDerivs 3.0 Unported / Imenovanje-Nekomercijalno-Bez prerađivanja 3.0](#)

Download date / Datum preuzimanja: **2025-03-21**



Repository / Repozitorij:

[University of Zagreb School of Dental Medicine Repository](#)



SVEUČILIŠTE U ZAGREBU
STOMATOLOŠKI FAKULTET

Ive Miletić

**SPECIFIČNOSTI ORTODONTSKE
TERAPIJE KOD ADOLESCENATA I
ODRASLIH PACIJENATA**

DIPLOMSKI RAD

Zagreb, srpanj 2016.

Rad je ostvaren na Zavodu za ortodonciju Stomatološkog fakulteta Sveučilišta u Zagrebu.

Mentorstvo: izv. prof. dr. sc. Martina Šljaj, Zavod za ortodonciju Stomatološkog fakulteta Sveučilišta u Zagrebu.

Lektorica hrvatskog jezika: Tatjana Vlainić

Hrvatskog časnika Ivana Čanića Baje 3, Lički Osik

Tel. 053/672-011, mob. 098/745-242

Lektorica engleskog jezika: Brankica Bošnjak Terzić

Vincenta iz Kastva 13, 21 000 Makarska

Mob. 098/492-607

Rad sadrži:

- 37 stranica
- 12 slika
- 1 CD

Ovaj rad posvećujem svojim roditeljima i obitelji koji su mi omogućili bezbrižno studiranje.

Zahvaljujem svojoj grupi, uz koju sam proveo većinu lijepih ali i teških trenutaka tijekom studija.

Zahvaljujem svojoj mentorici izv. prof. Martini Šlaj na pomoći pri izradi rada.

Popis kratica:

CAT- clear aligner therapy

ARS - air-rotor stripping

PDL - parodontni ligament

TMD - temporomandibularna bol i diskfunkcija

BOP - bleeding on probing

CR - centar rezistencije

SADRŽAJ

1. UVOD	1
2. SVRHA RADA.....	2
3. KAKO PRISTUPITI ADOLESCENTNOM/ODRASLOM PACIJENTU.....	3
4. POMOĆNA VS. SVEOBUH VATNA TERAPIJA.....	5
4.1. Pomoćna terapija	5
4.1.1. Plan terapije, osobitost naprave za pomoćnu terapiju te njeno postavljanje	5
4.1.2. Uspravljanje molara	8
4.1.3. Korekcija križnog zagriža	13
4.1.4. Nivelacija fronte	14
4.1.5. Forsirano nicanje.....	16
4.2. Sveobuhvatna terapija	17
4.2.1. TMD i ortodoncija	17
4.2.2. Parodontopatije i ortodoncija.....	19
5. ESTETSKE NAPRAVE ZA TERAPIJU ODRASLIH PACIJENATA.....	21
5.1. Keramičke bravice.....	22
5.2. Clear Aligner Therapy (CAT) - Terapija prozirnim alignerima	23
5.3. Lingvalne naprave	26
6. RASPRAVA.....	28
7. ZAKLJUČAK	30
8. SAŽETAK.....	31

9. SUMMARY	32
10. LITERATURA	34
11. ŽIVOTOPIS	37

1. UVOD

U današnje vrijeme fiksna ortodonska terapija više nije ograničena samo na mlađu populaciju. Sve je više odraslih ljudi koji se odluče za ortodonsku terapiju potaknuti novim, modernim, jednostavnim i estetski prihvatljivijim ortodontskim napravama te sjajnim rezultatima koji se reklamiraju na brojnim mjestima (1). Ortodonska terapija u pravilu može biti sveobuhvatna (terapija svih zuba) te pomoćna (fiksna terapija određenog segmenta zubnog luka kao priprema za daljnju terapiju od strane kirurga, protetičara...), kako kod adolescenata tako i kod odraslih. U novije vrijeme segment pomoćne ortodontske terapije kod odraslih bilježi veću stopu rasta iz razloga što postaju sve više informirani i sve otvoreniji za takvu vrstu terapije. Nezamjenjiva je uloga općeg stomatologa čija je dužnost poznavati mogućnosti suvremene ortodoncije, kako unutar same ortodoncije, tako i u pripremi za druga specijalistička područja dentalne medicine. Njegova je obveza objasniti pacijentu koje su moguće opcije te ga po potrebi uputi specijalistu ortodontu.

2. SVRHA RADA

Svrha je ovoga rada prikazati posebnost u pristupu i ortodontskom liječenju odraslih nasuprot adolescenata. Različita životna faza u kojoj se terapija primjenjuje, različito shvaćanje terapije i različiti zahtjevi tijekom terapije mijenjaju pristup i metode rada specijalista ortodonta. Ovaj rad nastoji prikazati upravo te razlike i suvremene metode koje se najčešće koriste kod odraslih pacijenata.

3. KAKO PRISTUPITI ADOLESCENTNOM/ODRASLOM PACIJENTU

Za svakog potencijalnog ortodontskog pacijenta važno je kroz razgovor odrediti subjektivne želje pacijenta i očekivanja terapije kako bi se u početku izbjegao nesrazmjer između nerealnih pacijentovih očekivanja i ograničenih mogućnosti ortodonta (2). U tom se slučaju javljaju potencijalni problemi kako kod adolescenata, tako i kod odraslih. Kod adolescenata važno je utvrditi postoji li unutarnja motivacija za ortodontskim tretmanom ili je njihov dolazak ortodontu rezultat eksterne motivacije roditelja. Također važno je procijeniti hoće li takva motivacija biti dostatna za uspješnu terapiju. Ortodontska terapija ponekad je kontraindicirana zbog nedostatka motivacije i suradnje. Najčešće mlada osoba pasivno prihvaća ortodontsku terapiju pa ne dolazi do većih problema. U tom slučaju moguće je da neće aktivno pratiti ortodontove upute, ali im se neće niti aktivno suprotstavljati. Kod odraslih često se postavlja pitanje zašto se tek u odrasloj dobi odlučuju za ortodontsku terapiju. Prvenstveno se to odnosi na sveobuhvatnu ortodontsku terapiju. Načelno postoje dvije skupine odraslih koji traže ortodontsku terapiju. Prvu skupinu čini mlađa grupa (20 - 40 godina), čiji su pripadnici najčešće htjeli nositi ortodontski aparat, ali nisu bili u mogućnosti, uz klasična obrazloženja: „Nisam ga mogla/mogao imati kada sam bila/bio tinejdžer, ali zato sada želim lijepe i ravne zube!“. Ta skupina pokazuje veliki stupanj interne motivacije i najčešće zahtijeva estetsku ili nevidljivu ortodontsku napravu te poseban trud ortodonta u smislu detaljnog objašnjavanja pojedinih faza rada. Takvi pacijenti su skloni ne slijediti upute specijalista ukoliko ih u potpunosti ne razumiju. S druge strane, starija grupa (30 - 60 godina) kojoj je ortodoncija pomoćno sredstvo kao dio šireg terapijskog plana dobro podnosi neestetske ortodontske naprave ukoliko izgled i položaj zubi na

kraju terapije budu zadovoljavajući. Kod te grupe pacijenata često se nailazi na parodontološke probleme. Specijalist ortodoncije nije u mogućnosti terapijom ispraviti određene nepremostive socijalne i privatne probleme pacijenta i mora prepoznati iskrivljenu motivaciju i cijeli (često skriveni) niz očekivanja pacijenta koja neće moći ispuniti. U tom slučaju je od iznimne važnosti da ortodont prije potencijalne terapije kroz razgovor razriješi sve nedoumice kako bi se izbjeglo razočaranje pacijenta i krivljenje ortodonta zbog neispunjenih i nerealnih očekivanja.

4. POMOĆNA VS. SVEOBUHVAATNA TERAPIJA

4.1. Pomoćna terapija

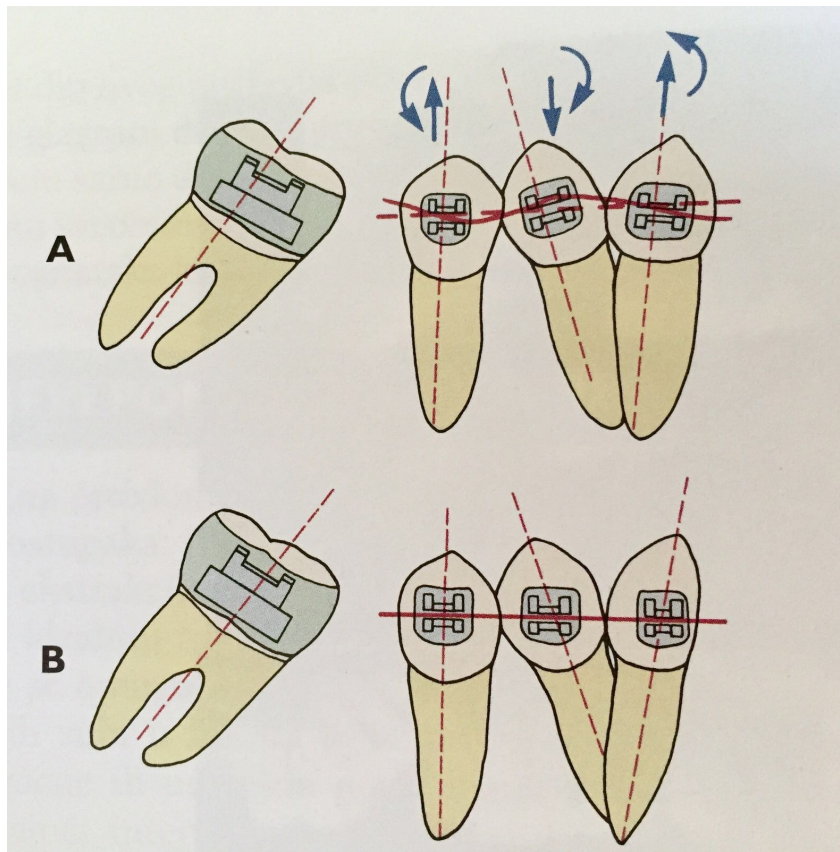
Pomoćna ortodonska terapija odraslih najčešće je dio šireg terapijskog plana u kojem se nastoje stvoriti optimalni uvjeti za druge stomatološke zahvate. Pokušava se popraviti izgled pacijenta i vratiti izgubljena funkcija određenih žvačnih jedinica. Odnosi se samo na dio denticije, a vrijeme terapije je najčešće oko 6 mjeseci (rijetko prelazi godinu dana). Glavni je cilj omogućiti nadomještanje zubi koji nedostaju ili su destruirani i pacijentu olakšati vlastitu parodontološku brigu. Često je pomoćnoj terapiji prethodila parodontološka, a slijede joj manje ili više opsežna restaurativna, protetska ili implanto-kirurška terapija. Bez obzira je li u terapiju uključeno nekoliko specijalista ili jedan kliničar, važno je svakom aspektu terapijskog plana pristupiti s maksimalnom ozbiljnošću kako bi završni uspjeh bio potpun.

4.1.1. Plan terapije, osobitost naprave za pomoćnu terapiju te njeno postavljanje

Anamneza i klinički pregled jednaki su kod svih ortodontskih terapija. Prije početka terapije sastavlja se popis pacijentovih problema i donosi se odluka o konačnoj terapiji. Kod pomoćne terapije, uz klasični ortopantomogram i lateralni kefalogram, koriste se i intraoralne RTG slike radi prikaza većih detalja. Prije same terapije važno je staviti sve aktivne bolesti pod kontrolu. Aktivne karijesne lezije treba restorirati ispunima, pulpne procese endodontski obraditi, a parodontološke probleme otkloniti inicijalnom parodontološkom terapijom. Pacijenti koji imaju

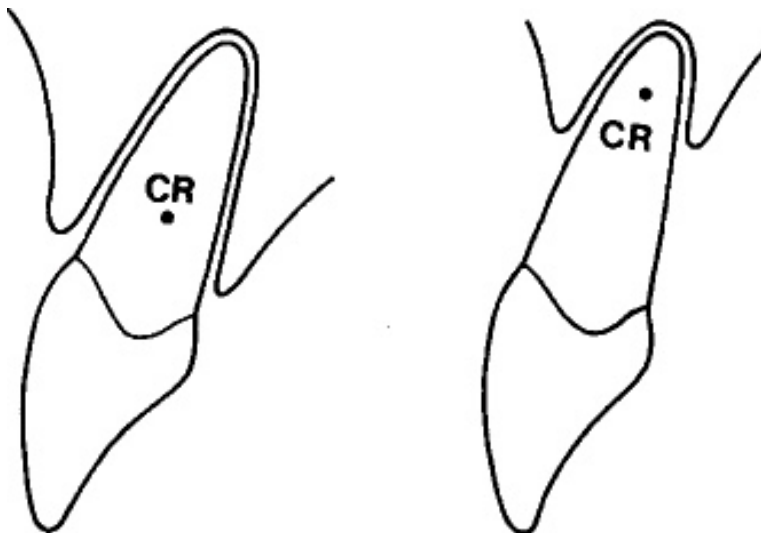
dobru oralnu higijenu, usprkos endodontski liječenim i/ili parodontološki kompromitiranim zubima, imaju dobre izgleda za uspješnu pomoćnu ortodontsku terapiju. Kod pacijenata kod kojih oralna higijena nije zadovoljavajuća te parodontološka situacija nije pod kontrolom, potreban je veći oprez jer se terapijom može doći do suprotnog efekta. Nakon plana terapije, kontrole primarne bolesti, reevaluacije, ortodontske uspostave okluzije i stabilizacije slijedi definitivna terapija (parodontološka, restaurativna, protetska, kirurška, implantološka) te faza održavanja.

U terapiji se preporuča koristiti bravice utora širine 0.022'', koje omogućuju kontrolu neželjenih rotacija i nagnjanja, a veliki utori korištenje većih i krućih žica. Moderne fiksne tehnike podrazumijevaju postavljanje bravica na točno predviđena mjesta. Kod pomoćne terapije najčešće nije cilj pomicati sve zube koji su uključeni u sidrišni sustav, nego samo pojedine. Bravica se postavi u idealni predviđeni položaj, dok se na ostale (sidrišne) zube bravice postavljaju tako da su utori nivelirani koliko je to moguće. (Slika 1.). Na taj će se način izbjeći neželjeni pomaci sidrišnih zuba te omogućiti pasivno uvezivanje s malo savijanja žice. Pacijenti koji trebaju pomoćnu terapiju često imaju gubitak koštane potporne strukture uslijed parodontološke bolesti. Kod takvih pacijenata dolazi do promjene u površini parodontnog ligamenta (PDL) te pomicanja centra rezistencije (CR) prema apikalno (Slika 2.). Potrebno je koristiti manje sile što će opravdano produžiti terapiju.



Slika 1. A) Bravice postavljene tako da izazivaju pomak kutnjaka i sidrišnih zubi

B) Nivelirani utori bravica koji pomiču samo kutnjak. Preuzeto: (3)

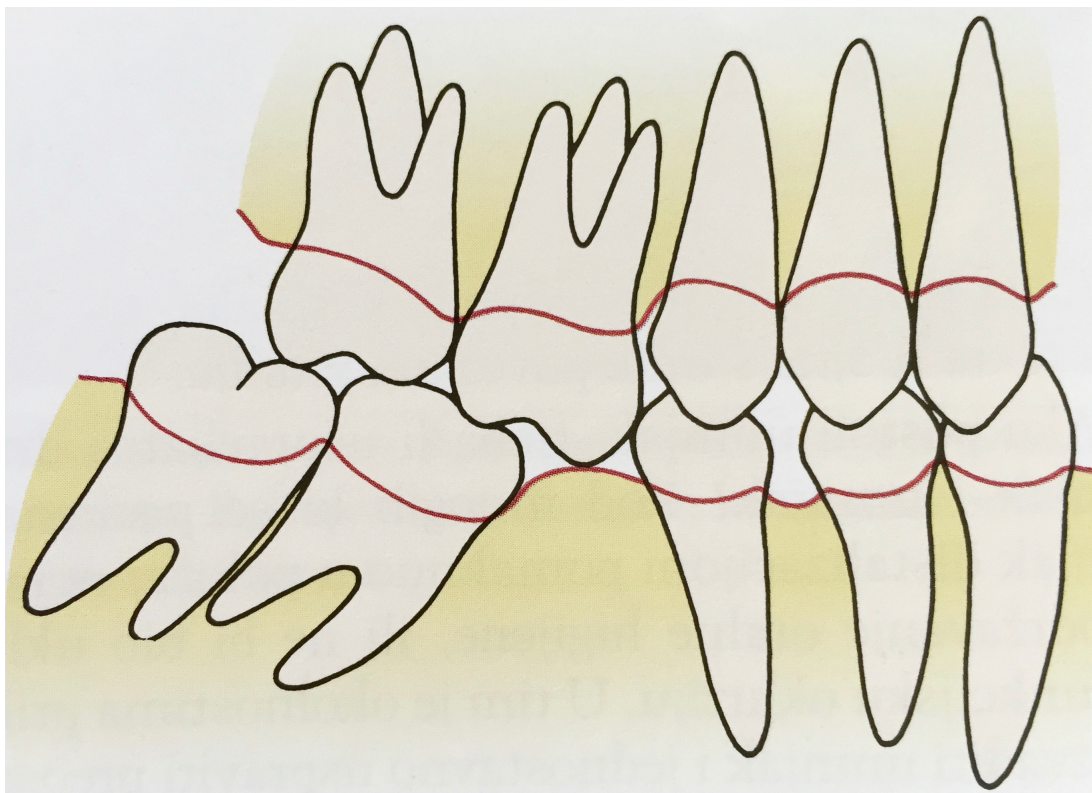


Slika 2. Pomicanje centra rezistencije prema apikalno uslijed gubitka alveolarne koštane potpore. Preuzeto: (4)

4.1.2. Uspravljanje molara

Gubitak prvog trajnog molara za posljedicu ima mezijalni nagib drugog molara i distalni nagib drugog premolara (blaže nego kod drugog molara). Kod djece starosti 8 do 10 godina se gubitak prvog trajnog molara može kompenzirati mezijalnim nicanjem drugog trajnog molara čime se prirodnim putem zatvara slobodni prostor koji je nastao gubitkom šestice (5,6). Odluka o ekstrakciji trajne šestice nije jednostavna i treba biti siguran da se taj zub dugoročno ne može spasiti konzervativnim restaurativnim i endodontskim metodama. Odluku je najbolje donijeti jednoglasno u razgovoru s pedodontom i oralnim kirurgom. U nekim situacijama je bolje žrtvovati jako destruirani prvi molar koji ima upitnu prognozu, kako se ne bi propustio vremenski prozor (najbolje između 8. i 10. godine) u kojem je moguće prirodno mezijalno nicanje sedmice na mjestu šestice. Ukoliko je do gubitka prvog molara došlo nakon nicanja drugog molara, nastat će slobodan prostor između petice i sedmice kojeg će zubi nastojati smanjiti naginjanjem prema slobodnom prostoru. Žvačne sile se više neće prenositi aksijalnim smjerom na korijen i okolnu kost, nego će djelovati pod određenim kutom koji ovisi o stupnju nagiba pojedinog zuba. Također dolazi do nabiranja gingivnog tkiva i stvaranja pseudodžepova koje pacijent teško može samostalno održavati čistima (7). Osim toga dolazi do izrastanja zuba antagonista (ovisno o Angle klasi najčešće se radi o gornjoj šestici) koji se tada nalazi u supraokluziji naspram ostalih zubi (Slika 3.). Sve navedeno kompromitira fiziološko funkcioniranje cijeloga žvačnog centra te daje upitnu dugoročnu prognozu za susjedne zube. Otežana je protetska skrb tog područja jer zubi svojim položajem odstupaju od normale te je potrebno prilagoditi i proširiti

postupke brušenja. Postava implantata na mjesto gubitka šestice je otežana ili nemoguća. Uspravljanje molara nije jednostavan postupak u pomoćnoj ortodontskoj terapiji, ali svakako pacijent može imati višestruku korist. Trajanje terapije u jednostavnim slučajevima je 8 - 10 tjedana, dok teži slučajevi (uspravljanje dvaju kutnjaka) može trajati 20 - 24 tjedna.



Slika 3. Nakon gubitka trajnog donjeg prvog molara je vidljivo mezijalno naginjanje donjeg drugog i trećeg molara, distalni pomak drugog premolara, gubitak interdentalnog kontakta između donjih premolara, prekomjerno izrastanje gornje šestice. Preuzeto: (3)

Terapija se može provesti na dva načina. Jedan je da se šestica uzdigne prema distalno, čime bi se stvorio adekvatan prostor za međučlan mosta ili implantat. Drugi način je mezijalni pomak nagnutnog molara čime bi se bezubi prostor smanjio ili

potpuno zatvorio. Najčešće se primjenjuje prvi način, jer je mezijalizaciju nagnute šestice teško izvesti. Terapija bi zahtjevala skeletno sidrenje, dugo bi trajala i često ne bi bila moguća zbog uznapredovale atrofije alveolarnog grebena uslijed dugotrajnog nedostatka zuba.

Često je potrebno prilagoditi i položaj drugog premolara kako bi se stvorio idealni interdentalni odnos prema prvom premolaru, pogotovo ako će se raditi protetski nadomjestak.

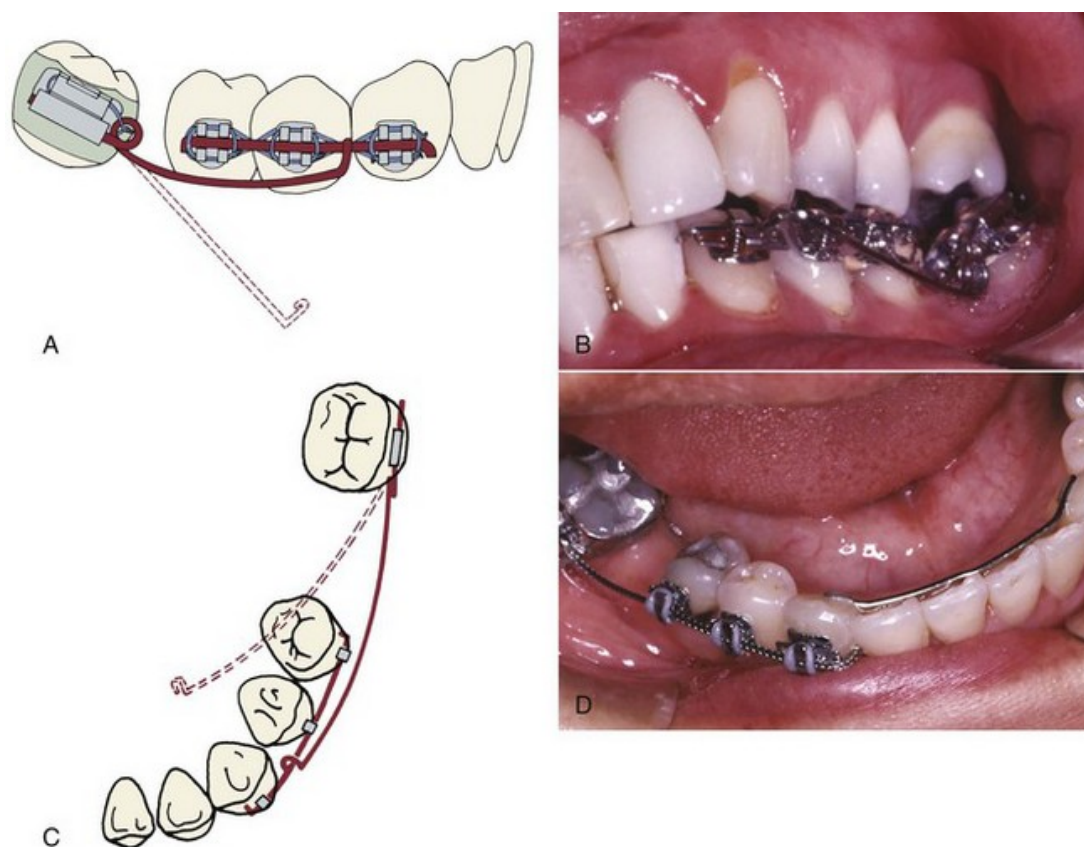
Ukoliko je prisutan i treći molar, vrlo je vjerojatno da će i on slijediti drugi molar i pokazati mezijalnu nagnutost. Ako je umnjak zdrav i postoji prostor onda je najbolje pokušati uspraviti oba preostala molara. Najčešće taj prostor nije prisutan ili umnjak nije vrijedan uključivanja u ortodontsku terapiju. U tim situacijama se umnjak ekstrahira prije početka terapije.

Uspravljanjem kutnjaka dolazi do njegove blage ekstruzije (8). Dobra popratna pojava ekstruzije je smanjenje dubine pseudodžepa na mezijalnoj strani zuba. Ekstruziju je potrebno u tijeku terapije korigirati čime se poboljšava odnos kruna-korijen.

Naprave za uspravljanje kutnjaka uglavnom se fiksiraju na očnjak, premolare te sami kutnjak odgovarajućeg kvadranta. Na očnjak i premolare se lijepe bravice, a na kutnjak je idealno postaviti prsten (ukoliko parodontološki uvjeti to dopuštaju). Položaj bravica ovisi o tome nastojimo li pomaknuti samo kutnjak (onda bravice lijepimo u ravnini - koliko je to moguće) ili pomičemo i druge zube (onda bravice lijepimo na za to predviđena mjesta na pojedinom zubu). Kako bi poboljšali kontrolu sidrišta može se postaviti stabilizirajuća žica na labijalnu plohu od očnjaka do očnjaka.

Kod umjereno nagnutog kutnjaka kojeg želimo uspraviti prema distalno češto je dovoljna četvrtasta fleksibilna žica (0,017'' x 0,025'' NiTi). Kod jako nagnutog kutnjaka se može koristiti segmentna opruga za uspravljanje (Slika 4.). Prvo se niveliraju zubi sidrišnog segmenta (ukoliko je potrebno) te se postavlja kruta četvrtasta žica (0,019'' x 0,025'' čelik) da održava odnose zubi u sidrišnom segmentu. Pomoćna opruga (s ili bez kružne petlje) se umeće u pomoćnu cjevčicu na kutnjaku. Mezijalni krak opruge treba pasivno ležati u vestibulumu, a kuku s kojom se kvači na žicu sidrišnog segmenta treba postaviti tako da tijekom terapije može nesmetano klizati prema distalno. Bilo bi idealno kad bi se opruga lagano savijala prema lingvalno kako bi neutralizirala sile koje nagnju sidrišne zube prema bukalno.

Nakon uspješnog uspravljanja kutnjaka često je potrebno dodatno povećati dobiveni prostor za budući protetski međučlan i zatvoriti prostore oko premolara. Postavlja se čelična žica koja se uvezuje pasivno između sidrišnog segmenta i uspravljenog kutnjaka. Čelina potisna opruga (dužina: 1 - 2 mm duže od prisutnog prostora) postavlja se između kutnjaka i premolara. Svrha je potisne opruge nastaviti distalizaciju kutnjaka uz dodatnu mezijalizaciju pretkutnjaka. Po potrebi postavlja se potisnik (eng. split spacer) za dodatnu aktivaciju potisne opruge.

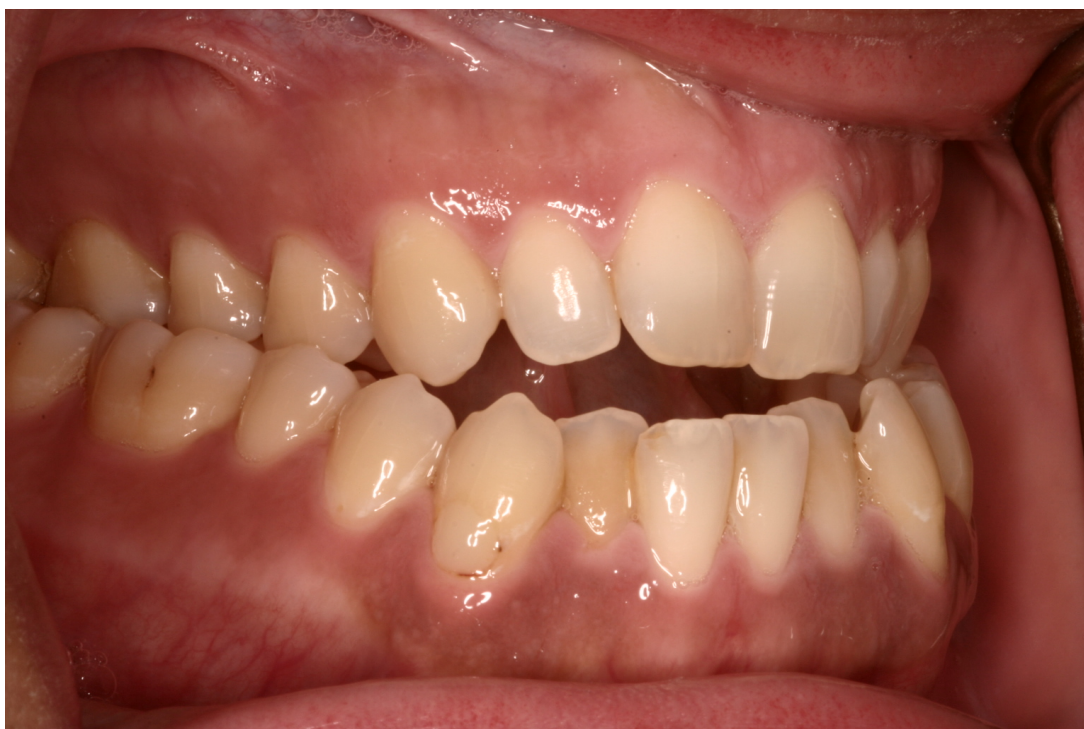

Slika 4. Segmentna opruga za uspravljanje - A) kuka se hvata na sidrišni segment, B) intraoralna slika opruge, C) opruga lagano savija prema lingvalno, D) stabilizirajuća žica od očnjaka do očnjaka. Preuzeto: (9)

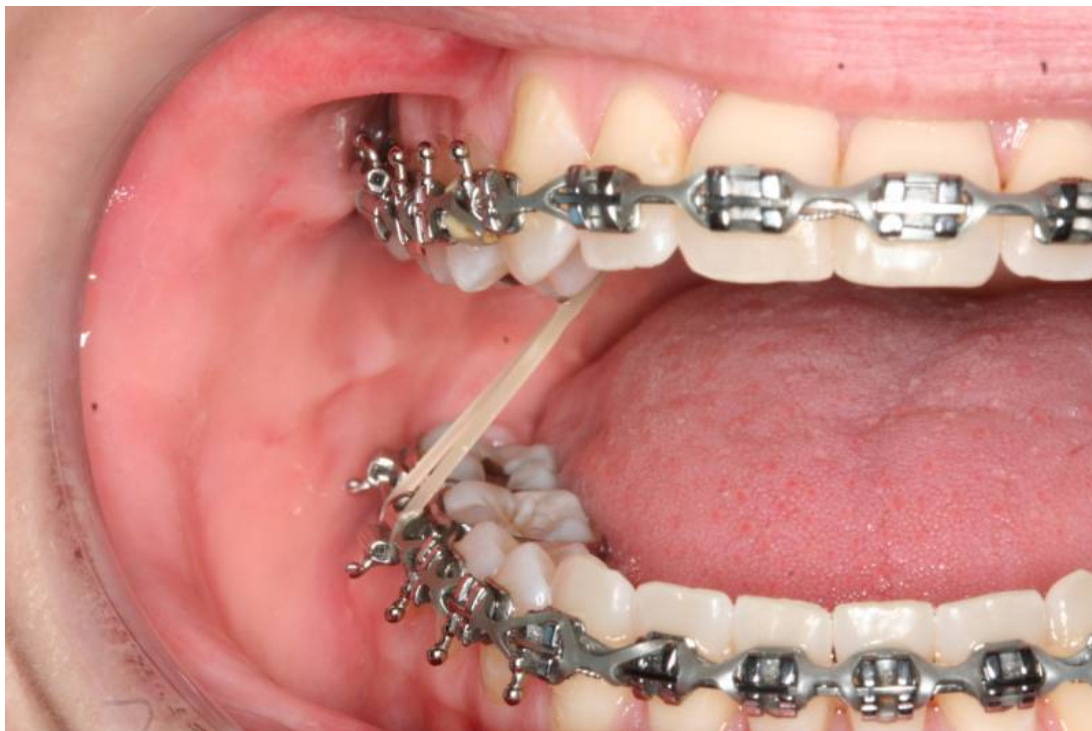Tek uspravljeni kutnjak je nestabilan i teži se vratiti u nagnuti položaj. Svakako je preporučeno izraditi konačni protetski nadomjestak u što kraćem vremenskom roku (maksimalno 6 tjedana nakon završenog uspravljanja). Ukoliko se na mjesto stvorenog prostora postavlja implantat, potrebno je za vrijeme oseintegracije implantata kutnjak stabilizirati nekom od retencijskih metoda. Najbolje je postaviti intrakoronarni žičani splint koji se kompozitnom smolom lijepi u plitke preparacije na susjednim zubima. Alternativa je postavljanje žice koja pasivno leži u bravicama.

4.1.3. Korekcija križnog zagriz

Križni je zagriz okluzijska anomalija u kojoj postoji nepravilan odnos zuba u vestibularno-oralnom smjeru (Slika 5.). Može biti jednostran, obostran ili škarasti (zubni nizovi se mimoilaze). Kod križnog zagriz u posteriornom se segmentu često koriste unakrsne gumice (criss-cross) (Slika 6.). Postavljaju se na suprotnim stranama (maksilarno bukalno-mandibularno lingvalno ili obrnuto) zuba antagonista. Unakrsne gumice osim korekcije križnog zagriz, uzrokuju i ekstruziju uključenih zuba. Iz tog razloga treba biti oprezan kako se okluzijski odnosi u ustima odraslih ne bi poremetili, odnosno kako se anteriorni zagriz ne bi previše otvorio. Moguće je proizvesti jači moment na pojedini zub ako se zub antagonist za susjedne zube stabilizira segmentom debelog žičanog luka. Ponekad kutnjak može biti u križnom zagrizu i uz to nagnut prema mezijalno, tada ispravljamo obje pojave istovremeno.



Slika 5. Obostrani stražnji križni zagriz. Preuzeto: (10)



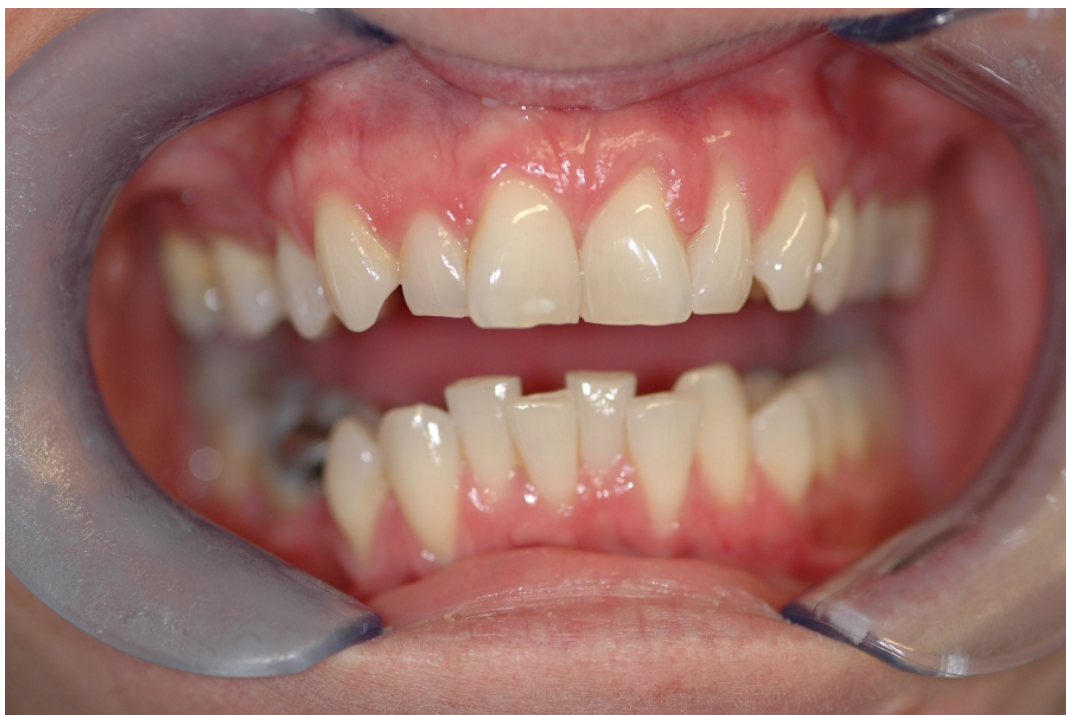Slika 6. Criss cross gumice (sveobuhvatna terapija). Preuzeto: (11)

4.1.4. Nivelacija fronte

Nivelacija fronte jedan je od najčešće primjenjivanih postupaka u pomoćnoj ortodontskoj terapiji. Radi se o estetskom zahvatu kojeg često zahtijevaju upravo odrasli pacijenti. Tipične rečenice su poput: „Sprijeda su mi zgužvani zubi i to mi smeta.“. U indikacije za ispravljanje frontalnih zubi spadaju zbijenost fronte (Slika 7.), dijasteme (najčešće dijastema medijana) ili priprema za ljuskice, nadogradnje ili implantat. Dobar dijagnostički plan terapije na modelima (sadrenim ili digitalnim) je ključan kako bi odredili potrebne pomake zuba, moguće okluzijske smetnje te dostupno sidrište. Ispravljanje fronte često je idealno za korištenje estetskih prozirnih alignera, a kako se uglavnom radi o odraslim pacijentima, oni zahtijevaju upravo to. Alternativa je postava fiksne ortodontske naprave. Kod fiksne naprave terapija se

započinje nivelacijom NiTi žicom nakon čega se prelazi na okruglu čeličnu žicu uz korištenje opruga. Kod zbijenosti potrebno je odrediti hoće li se širiti luk, interproksimalno reducirati širina cakline (ARS) (12) ili vaditi jedan sjekutić (donja čeljust). Kod CAT manje pomake stomatolog može sam isplanirati pomakom pojedinih zubi na modelima, kod opsežnijih terapija se izrađuje set od 15 do 50 alignera na stereolitografskim modelima.

Svi zubi, ali pogotovo rotirani zubi i nakon završene terapije imaju tendenciju vratiti se u prvobitni položaj. Fibrotomija bi mogla biti potrebna za trajnu stabilnost. Kod nivelacije fronte trajna retencija je nezaobilazna. Kod CAT-a se može koristiti posljedna udlaga iz seta kao trajna mobilna retencija. Nakon fiksne terapije se isto može izraditi termoplastična udlaga u svrhu retencije ili se postavlja fiksni retainer od očnjaka do očnjaka.



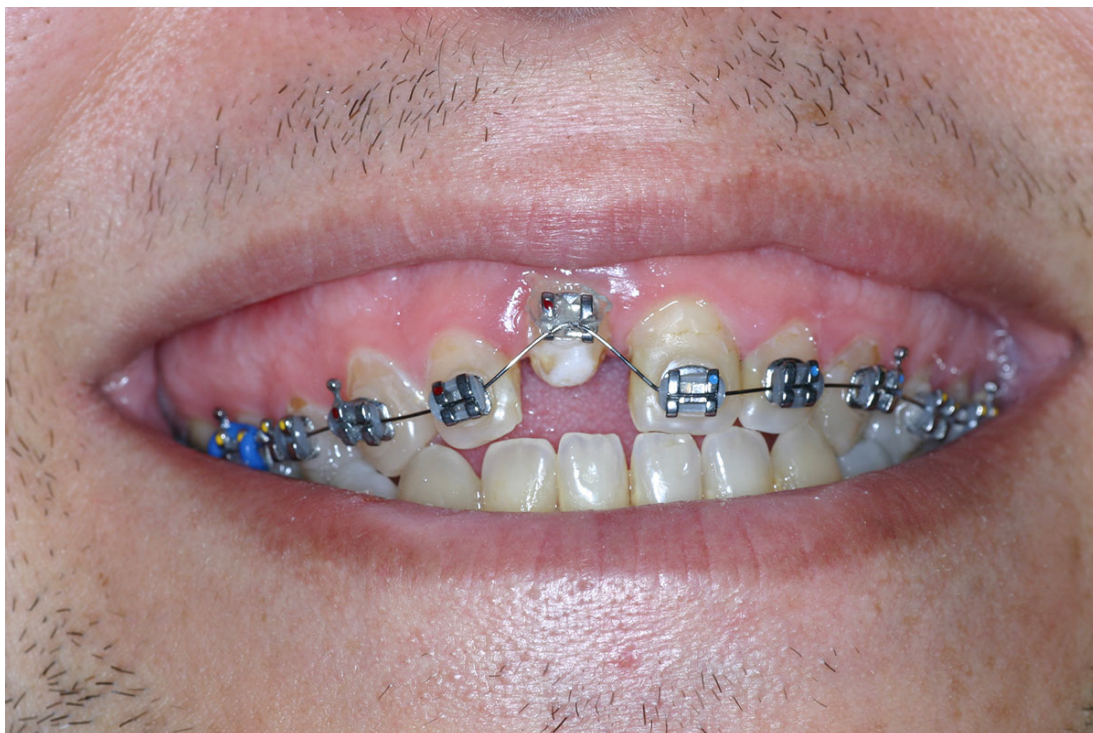Slika 7. Umjerena zbijenost frontalnih zubi. Preuzeto: (13)

4.1.5. Forsirano nicanje

Forsirano je ortodontsko nicanje alternativa opsežnom kirurškom zahvatu produživanja krune (14). Omogućuje postavljanja kvačica za koferdam kod endodontskog zahvata ili postavljanje rubova krunice u zdravo zubno tkivo održavajući uniformnu gingivnu konturu. Poželjno je završiti endodontski zahvat prije ekstruzije, međutim ponekad to nije moguće. U tom slučaju nastojimo napraviti palijativni zahvat dok zub ne bude dovoljno ekstrudiran kako bi se adekvatno završio endodontski tretman. Koliko je potrebno ekstrudirati zub, individualno je i ovisi o nekoliko čimbenika. Veličinu ekstruzije definiraju položaj defekta, granica restauracije (da ne bude na dnu gingivnog sulkusa - potrebno oko 1 mm) i biološka širina (potrebno oko 2 mm). Primjerice, ako je frakturna linija 1 mm ispod razine alveolarnog grebena, idealno bi bilo ekstrudirati zub za 4 mm. Forsirana erupcija kompromitiranih zubi s vertikalnim džepovima može uz skraćivanje krune poboljšati parodontološko stanje tih zubi uz odličnu estetiku. Vrijeme potrebno za forsirano nicanje je svega nekoliko tjedana. Ne smije se upotrijebiti prevelika sila kako se ne bi oštetio PDL, a idealno je ekstrudirati zub za 1 mm tjedno.

Za ekstruziju se može koristiti kontinuirani fleksibilni žičani luk (Slika 8.), međutim, moramo biti oprezni kako ne bi došlo do naginjanja susjednih zuba, čime se remete interdentalni odnosi u zubnom luku. Osim toga, koriste se fleksibilne opruge oblika poluge ili kruti stabilizirajući luk s pomoćnim elastomernim modulom (15) ili oprugom za ekstruziju. Pacijente treba kontrolirati svakih 7 - 14 dana, pratiti znakove upale i po potrebi skratiti ekstrudirani zub. Nakon završenog nicanja

potrebno je barem 3 - 6 tjedana kako bi se PDL reorganizirao. Preporučuje se protetsku terapiju ne odgađati nepotrebno.



Slika 8. Forsirano nicanje zuba 11. Preuzeto: (16)

4.2. Sveobuhvatna terapija

4.2.1. TMD i ortodoncija

Bolovi i disfunkcija u temporomandibularnom zglobu rijetko budu prisutni kod djece pri prvom dolasku ortodontu. Kod odraslih je drugačija situacija i kod njih smetnje u zglobu mogu biti razlog odlaska specijalistu. Pacijente koji imaju probleme sa zglobom dijelimo u dvije skupine. Prvu skupinu čine pacijenti koji imaju primarno probleme mišićnog porijekla kao što su stiskanje i škripanje koji za posljedicu imaju spazam i zamor mišića što rezultira simptomima u zglobu (bol,

zvukovi, ograničena pokretljivost). S druge strane imamo skupinu pacijenata koji boluju od interne patologije zgloba što uključuje pomak i razaranje diska. Često je teško razlikovati navedene dvije skupine pacijenata, pogotovo kada isti pacijent spada u obje skupine, što nije rijetkost. Kod interne patologije zgloba ortodoncija vrlo vjerojatno neće poboljšati pacijentovo stanje. Ortodontsko povećanje vertikalne dimenzije okluzije kako bi se tretirao pomak diska nije preporučeno.

Nije dokazano da okluzijske diskrepance dovode do pojave simptoma u temporomandibularnom zglobu (17). Međutim određena okluzijska odstupanja od normale mogu kod nekih pacijenata biti predisponirajući faktor. Kod takvih pacijenata najčešće postoje i drugi pozitivni faktori kao što su svakodnevni stres i pretjerana reakcija na stres. Ta skupina pacijenata su kandidati za ortodontski tretman. Često dolazi do vrlo brzog i spontanog poboljšanja ili nestanka simptoma. To se objašnjava tako da veća grupa zubi u početku ortodontske terapije postaje osjetljivija na nepoželjne navike te pacijenti nesvjesno prestaju s istima. Na žalost, nakon prestanka terapije i skidanja ortodontske naprave, ti pacijenti skloni su ponovnom prakticiranju štetnih navika čime se, usprkos popravljenim okluzijskim odnosima, vraćamo na početak problema. Nerijetko pacijenti dolaze ortodontu nakon nekoliko prethodnih terapija. U takvim situacijama treba anamnestički saznati kroz kakve je terapije pacijent prolazio te klinički analizirati imaju li te terapije utjecaja na potencijalnu ortodontsku terapiju. Primjerice, ukoliko je pacijent navikao nositi udlagu, bit će mu teško priviknuti se na nenošenje udlage. Nenošenje udlage je uvjet nakon postavljanja ortodontske naprave.

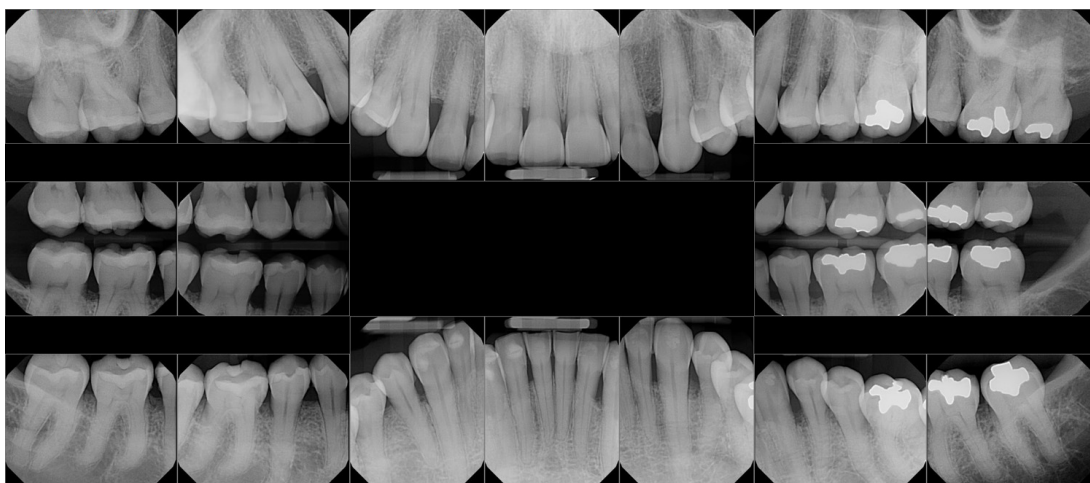
Zaključno, treba naglasiti da usprkos sve većem broju pacijenata koji pate od simptoma TMD-a (vjerojatno zbog stresnog načina života), ortodont mora biti

oprezan kod postavljanje dijagnoze i primjene mogućih terapijskih postupaka. Dokazi oko povezanosti malookluzija i TMD-a su diskutabilni (18,19), a ortodonska terapija skupa. Pacijenti iscrpljeni raznim terapijama vrlo vjerojatno neće dobro odreagirati na skupu, a neisplativu ortodonsku terapiju. Na specijalistu ortodontu je da procijeni koliko i kako može pomoći takvim pacijentima.

4.2.2. Parodontopatije i ortodoncija

Mlađi pacijenti pokazuju veću otpornost na parodontološke probleme i kod njih je rijetko prisutna parodontopatija (20). S povećanom dobi problemi s parodontom rastu gotovo kontinuirano. Pojedini klinički i dijagnostički testovi nam ukazuju koji pacijenti spadaju u rizičnu skupinu. Među te testove spadaju test krvarenja pri sondiranju (BOP) te određivanje određenih bakterija i enzima. Kod odraslih se zapisuje širina i stanje pričvrsne gingive. Za takve pacijente ortopantomogram nije dovoljan pa se izrađuje set periapikalnih RTG slika koje pokazuju veće detalje (razina kosti) (Slika 9.). Svi ortodonski pacijenti za vrijeme terapije moraju održavati besprijekornu oralnu higijenu. To se posebno odnosi na odrasle pacijente, koji pokazuju veći stupanja prelaska ortodoncijom induciranog gingivitisa u parodontitis nego na adolescente. Samo aktivna parodontopatija je kontraindikacija za ortodonsku terapiju. Dok god je bolest pod kontrolom ortodonski tretman je uz oprez moguć. Posebna opasnost od pojave recesija se javlja kod širenja zubnog luka zbog kompresije. Ortodonski se prsteni ne preporučuju kod parodontološki kompromitiranih pacijenata zbog otežanog održavanja higijene, a kao alternativa se koriste potpune lijepljene naprave. Kod parodontoloških pacijenata sa

samoligirajućim bravicama pronađen je manji broj mikroorganizama u gingivnom plaku, nego kod pacijenata koji su nosili konvencionalne bravice s elastomernih vezilicama (21). Preporuča se parodontološku terapiju za vrijeme ortodontskog tretmana održavati normalno svakih 2 do 4 mjeseca (u ovisnosti o stupnju uznapredovalosti parodontne bolesti i češće) te koristiti kemijska sredstva za kontrolu plaka. Općenito su sile koje se primjenjuju kod pacijenata s uznapredovalim parodontološkim problemima svedene na apsolutni minimum kako bi smanjena površina PDL-a izdržala opterećenje (22). Pacijente treba upozoriti na moguće komplikacije terapije i objasniti im da ortodoncijom neće doći do poboljšanja primarne parodontne bolesti.



Slika 9. Skup periapikalnih i bite-wing slika za jednog pacijenta. Uočava se horizontalni gubitak kosti. Preuzeto: (23)

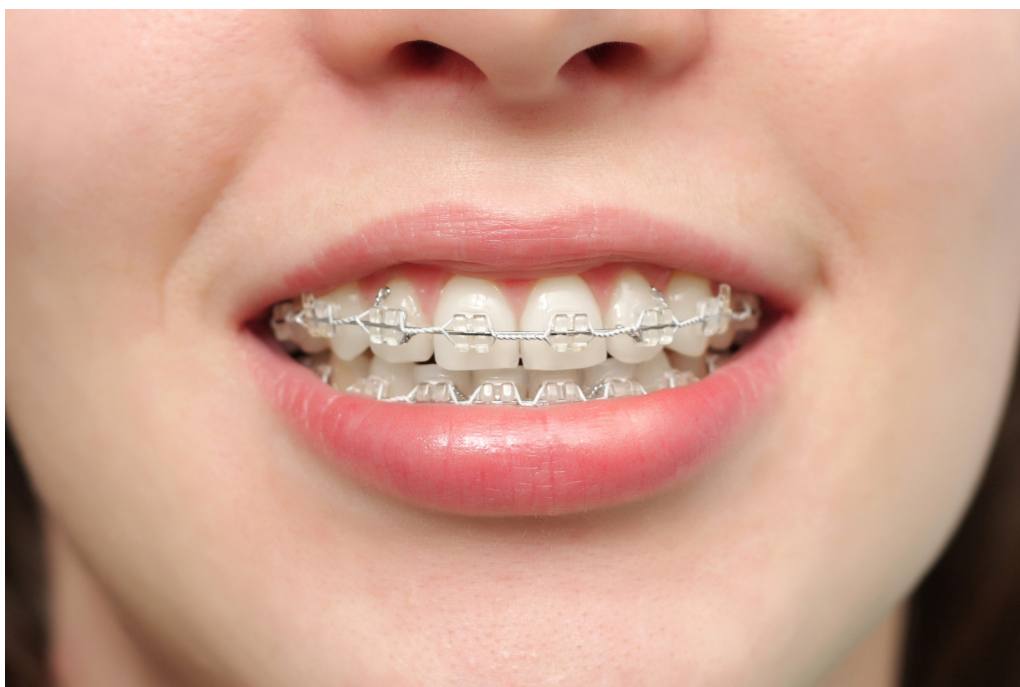5. ESTETSKE NAPRAVE ZA TERAPIJU ODRASLIH PACIJENATA

Odrasli pacijenti, pogotovo oni koji spadaju u mlađu grupu (20 - 40 godina), najčešće zahtijevaju estetske ortodonske naprave. To su pacijenti koji sami plaćaju terapiju i nije im problem izdvojiti nešto veća financijska sredstva kako bi dobili što manje vidljivu napravu. Moglo bi se očekivati da pacijenti koji su spremni u odrasloj dobi nositi ortodonski aparatik imaju slabije samopouzdanje koje nastoje popraviti, međutim, pokazalo se da upravo ta grupa ljudi ima snažan ego i izraženo samopouzdanje. Unatoč tomu i uz izraženu internu motivaciju, ti su pacijenti često zabrinuti kako će njihova okolina reagirati na ortodonsku napravu te naginju više estetskim napravama. Naravno da je i u adolescentskoj dobi moguće koristiti estetske ortodonske naprave, međutim, iskustvo je pokazalo da mlađi pacijenti vrlo dobro podnose terapiju konvencionalim napravama te se ona u toj dobnoj skupini i dalje najčešće primjenjuje. Pacijentu bilo koje dobi unaprijed se treba objasniti činjenica da unatoč najnovijim metodama i napravama, nije realno očekivati da nitko iz njegove okoline neće primijetiti ortodonski aparatik. Isto tako je potrebno ohrabrenje uz objašnjenje da je ortodonski aparatik općeprihvaćena stvar te da je najvažniji osobni stav pacijenta prema samoj terapiji. Postoji nekoliko estetskih naprava od kojih svaka ima svoje prednosti i nedostatke i svoje indikacije i kontraindikacije te ograničenja. Ortodont drži ključnu ulogu u procjeni svakog individualnog slučaja te konačnoj odluci o izboru i vrsti same terapije koja mora biti u skladu s pacijentovim očekivanjima i financijskim mogućnostima.

5.1. Keramičke bravice

Keramičke su se bravice u praksi pokazale kao izvrsna estetska alternativa standardnim metalnim bravicama. Njihova najveća prednost je boja koja je slična boji zuba (Slika 10.), a mehanička svojstva i mogućnost održavanja higijene su zadovoljavajući. Keramičke su bravice skuplje od metalnih, te su nešto većeg volumena, što u nekim situacijama otežava njihovu primjenu (jako duboki zagriz). Nerijetko se keramičke bravice postavljaju samo u fronti dok se u stražnjim segmentima zubnog luka koriste uobičajne metalne bravice. Korištenje plastičnih bravica se ne preporuča.

Nepremostiv estetski nedostatak ostaje tamnosiva boja žice, zbog koje se odrasli pacijenti često odluče na jednu od sljedećih vrsta terapije.



Slika 10. Estetske keramičke bravice. Preuzeto: (24)

5.2. Clear Aligner Therapy (CAT) - Terapija prozirnim alignerima

Korištenje prozirnih alignera počelo je 1980-ih. Nakon uzimanja otisaka u ordinaciji i izrade sadrenih modela, u laboratoriju su se u posebnim uređajima izrađivale termoplastične folije korištenjem vakuuma. Prozirne termoplastične folije koristile su se isključivo kao retaineri. Termoplastični se retaineri i danas opravdano masovno koriste za mobilnu retenciju. Ubrzo je bilo jasno da aligneri imaju potencijal ne samo u retentivnom, nego i u terapijskom smislu. Sitnim pomacima pojedinih zuba na modelu počeli su se izrađivati aligneri koji su imali terapijski učinak na zube pacijenta. Pomaci zuba, koje je moguće izvesti pojedinačnim alignerom, su mali te je bilo očito da će terapija zahtijevati opetovanu prilagodbu pojedinih alignera ili izradu većeg broja individualno prilagođenih alignera. U početku su se aligneri u svrhu smanjenja troškova izrade novih, prilagođavali svakih nekoliko tjedana posebnim, na točnu temperaturu zagrijanim kliještima. Međutim čak i za iskusnog kliničara bilo je teško manualno pogoditi točan iznos za koji je bilo potrebno prilagoditi trenutni aligner kako bi terapija bila optimalna, a plastika na nekim mjestima ni predebela ni pretanka (25). Sve su se manje prilagođavali pojedini aligneri, a sve više izrađivali brojni optimalno prilagođeni aligneri. Za izradu brojnih alignera potrebni su brojni modeli na kojima se oni izrađuju. U teoriji je moguće te modele ručno izraditi u laboratoriju, međutim, u praksi se to pokazalo vremenski neisplativim. U 90-im godinama počinje kompjutorizirana proizvodnja alignera. CT-skenerom se dobiva digitalni otisak početnih modela, te taj digitalni otisak na kompjutoru zajedno obrađuju specijalist ortodont i tehničar (vrše se sitni pomaci pojedinih zuba) i prema tome se napravi takozvani stereolitografski odljev na kojemu će se izraditi odgovarajući aligner.

Software, po unaprijed određenim parametrima za pojedine slučajeve, određuje koliko je faza (alignera) potrebno za konačan rezultat. Postupak prilagodbe, virtualnog, digitalnog modela i izrade, stvarnog, stereolitografskog modela se opetovano ponavlja za svaki sljedeći aligner kojih je, u ovisnosti o složenosti planirane terapije, od 15 do 50 udlaga. Najnovije metode podrazumijevaju korištenje preciznih i stabilnih materijala kao što su adicijski silikoni (polivinil-siloksani) za uzimanje prvog otiska i registracije zagriža u maksimalnoj interkuspidaciji koji se zatim zajedno s intraoralnim fotografijama i početnim uputama terapeuta šalju u laboratorij, koji se bavi izradom prozirnih alignera. Što je terapija složenija, to je uloga specijalista veća. Terapeut odlučuje o potrebi i iznosu ARS-a, redoslijedu kojim se pojedini zubi nastoje pomaknuti, veličini pomaka zuba te uporabi zalijepljenih ortodontskih elemenata. Udlage koje se koriste kod CAT-a mogu se upotrijebiti i za simultano izbjeljivanje zuba, međutim, treba biti oprezan zbog kombiniranog iritativnog djelovanja sredstva za izbjeljivanje i ortodontskog pomicanja zuba na zubnu pulpu. Invisalign (Slika 11.) ili OrthoClear spadaju među poznatije suvremene CAT sustave.

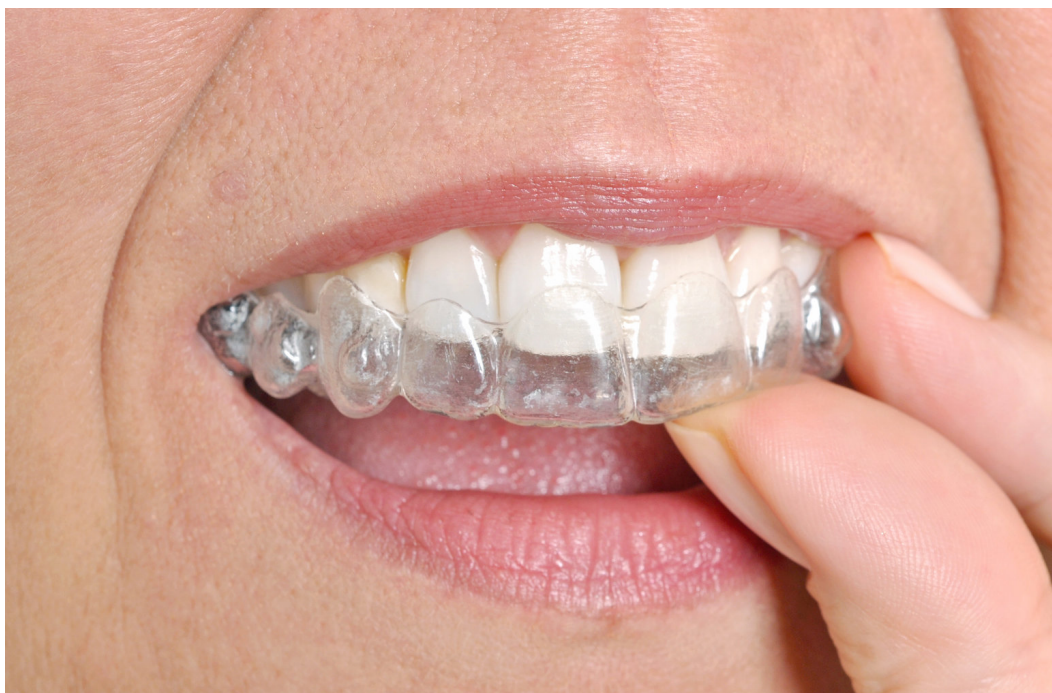Situacije u kojima CAT predstavlja alternativu konvencionalnoj fiksnoj ortodontskoj napravi su (3):

- umjereni zbijenost uz aproksimalnu redukciju cakline ili širenje
- posteriorno širenje zubnog luka
- zatvaranje umjerenih dijastema
- pravu intruziju (1 do 2 zuba)
- ekstrakciju jednog donjeg inciziva u slučaju jake zbijenosti
- distalno naginjanje molara

U sljedećim situacijama se ne preporučuje koristiti CAT kao alternativnu terapiju (3):

- otvaranje prostora u zubnom luku za zube koji su smješteni izvan luka
- ekstruziju inciziva
- visoko postavljene očnjake
- izražene rotacije (posebice oblikih zuba)
- horizontalnu nivelaciju uz relativnu intruziju
- uspravljanje molara
- translaciju molara
- zatvaranje prostora nakon ekstrakcije premolara

Sve u svemu, CAT će se zasigurno koristiti sve više i više te će iskustva kliničara s vremenom postajati sve bolja. Kombinacijom kratkotrajne fiksne ortodontske terapije i CAT-a (koja može koristiti dodatne zalijepljene elemente) moći će se rješavati složeniji terapijski zahvati. Trenutno ne postoji veliki opus znanstvenih radova koji nam govore o uspjesima i rezultatima ove vrste terapije stoga treba biti oprezan i poznavati granice CAT-a (26).



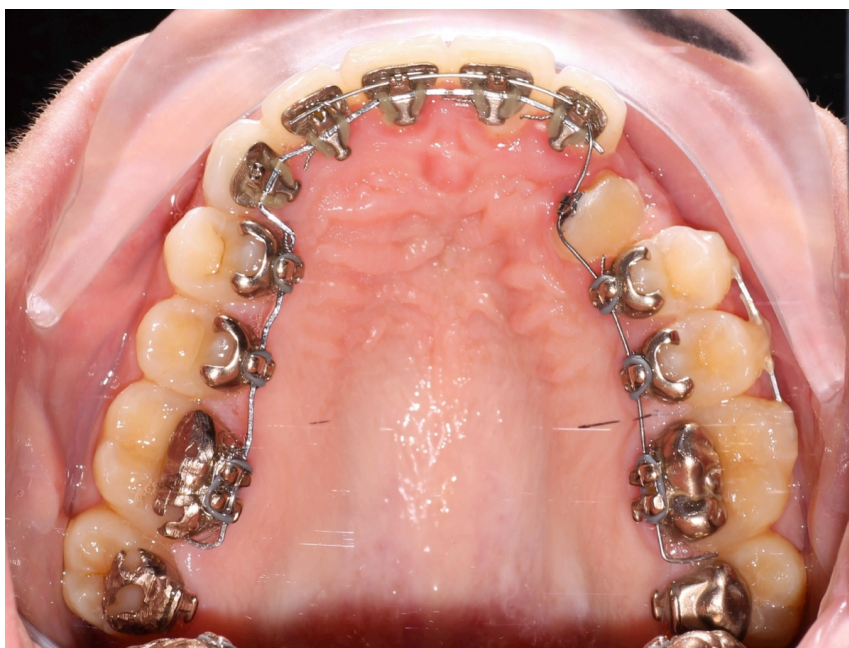Slika 11. Primjer CAT-a za gornju čeljust. Preuzeto: (27)

5.3. Lingvalne naprave

Osnovni estetski problem konvencionalnih ortodontskih naprava njihovo je postavljanje na vidljivoj labijalnoj plohi zuba. Početak uporabe ljepila u 70-tim godinama prošlog stoljeća u ortodonciji označio je i početak uporabe lingvalnih ortodontskih naprava kao alternativa labijalnim. Nakon uspona i padova, u današnje vrijeme postoji nekoliko sustava kod kojih se uspješno primjenjuje lingvalna tehnika. Jedan od sustava zagovara izradu individualnih podložaka od plemenitog metala (zlata) za svaki zub koji će pokrivati lingvalnu plohu zuba (Slika 12.). Lingvalna ploha zuba ima manju površinu od labijalne te je cilj podložka maksimalno iskoristiti svu ponuđenu površinu s lingvalne strane i individualizirati podložak za svaki pojedini zub. Na metalne podložke pričvršćuju se bravice niskog profila koje su iste za svaki zub te

kod kojih se žičani luk umeće s gornje strane. Osnovni je problem lingvalnih naprava jako kratak raspon između pojedinih elemenata što se posebno primjećuje u donjoj fronti. Osim toga, labijalne plohe su poravnanije u odnosu na lingvalne, što kod primjene lingvalne tehnike zahtijeva jako savijanje lingvalnih žičanih lukova. Taj komplicirani postupak danas, uz jako dobre rezultate, preuzimaju roboti za savijanje žice koji na žicu prenose sve potrebne informacije (in-out, angulacija, torque). Takvi roboti su vrlo skupi i najčešće nisu u sklopu ambulante, što znači da se gotove žice ne isporučuju trenutno, što produžuje vrijeme terapije i iziskuje dodatne dolaske pacijenta. Jedan od poznatih suvremenih sustava je Incognito sustav.

Lingvalne naprave imaju svoje mjesto u suvremenoj ortodonciji, ali kompliciranost samog postupka, potrebni uređaji, cijena terapije i potencijalno teško privikavanje pojedinih pacijenata na lingvalnu napravu otežavaju samu terapiju i ograničavaju broj pacijenata koji dolaze u obzir.



Slika 12. Primjer lingvalno postavljenih bravica. Preuzeto: (28)

6. RASPRAVA

Ortodont bi trebao odmah na početku procijeniti osobnost pacijenta. Određeni odrasli pacijenti imaju patološku osobnost, što znači da je kod njih prisutna deformacija koja im subjektivno stvara problem. Kod takvih pacijenata očekivanja od terapije su nerealna i često nedostižna. Često se u takvim situacijama javlja konflikt između ortodonta i pacijenta. Ortodont je svoj posao obavio *lege artis*, ali nije na vrijeme prepoznao iskrivljenu osobnost pacijenta. Nerealna očekivanja takvih pacijenta često ne budu ispunjena, što nije povezano s nikakvom krivicom ortodonta.

Kod pomoćne terapije odraslih (uspravljanje molara, forsirano nicanje, nivelacije fronte, korekcija križnog zagriz) ortodont treba biti oprezan kako ne bi koristio prevelike sile i izazvao resorpciju korijena ili pojavu recesija. To se pogotovo odnosi na forsirano nicanje zuba ili širenja zubnog luka u svrhu stvaranja dodatnog prostora. Odrasli pacijenti nešto teže podnose gumice te se u literaturi preporučuje izbaciti gumice kod terapije odraslih. Kod korekcije križnog zagriz takvo nešto je teško izvedivo. Takozvane criss-cross gumice sastavni su dio terapije. O ortodontu ovisi hoće li se pacijent pridržavati uputa o nošenju gumica. Naime, kod odraslih pacijenata primijećeno je da ukoliko ne razumiju točnu svrhu slijeđenja uputa specijalista, neće ih se niti pridržavati. Vrlo je važno da ortodont strpljivo obrazloži pacijetu o čemu se radi.

Parodontopatije kod odraslih pacijenata puno su češće nego kod adolescenata. Ortodontski tretman može nepovratno oštetiti preostali dio PDL-a ili čak dovesti do gubitka jednog ili više zubi. Najbitnije je parodontološku bolest prije početka terapije dovesti pod kontrolu. Ukoliko je stanje parodonta stabilno, ortodontska se terapija

može provesti uz oprez i aplikaciju blažih sila. Koriste se takozvane BioStarter žice koje se rjeđe mijenjaju. Sve to će produžiti terapiju, ali nakon završene terapije olakšat će pacijentu provođenje oralne higijene. Pacijentima je najbitnije zadržati one zube koje imaju. Po potrebi nakon pomoćne terapije izradit će se optimalni protetski nadomjestci.

Terapijski učinak ortodontske terapije kod temporomandibularne disfunkcije i bolova zgloba nije znanstveno dokazan (19). Tretmant malokluzije može i ne mora poboljšati simptome TMD-a. Nerijetko dolazi do brzog, ali kratkotrajnog poboljšanja simptoma. Pacijenti na početku terapije osjećaju poboljšanje stanja, ali nakon skidanje ortodontske naprave brzo se vraćaju starim navikama pa tako i bolovima. Kod internih patologija zgloba ortodontska terapija je neučinkovita. Područje TMD je nedovoljno ispitano i ukoliko ne postoji jasna indikacija da je malokluzija uzrok problema, ortodont bi trebao prepustiti liječenje specijalistu koji se bavi isključivo takvim problemima.

7. ZAKLJUČAK

Specijalist ortodont najvažniji je faktor u procjeni kakav će se oblik terapije koristiti i na koji će se način provesti ta terapija kod pojedinog pacijenta. Odrasli pacijenti ponekad imaju nerealna očekivanja te je na ortodontu da odabere pravilan pristup pacijentu i pojasni koje su njegove mogućnosti. Adolescente često treba dodatno motivirati i podignuti im svijest o oralnoj higijeni. Moderne estetske naprave koje se sve više koriste, zahtijevaju dodatnu edukaciju ortodonta koja je neophodna za njihovo korištenje. Te naprave u današnje vrijeme daju izvrsne rezultate te je njima moguće tretirati većinu odraslih pacijenata kojima je estetika na prvom mjestu. Terapija odraslih često zahtijeva multidisciplinarni pristup, a dobra komunikacija između pojedinih specijalista neophodna je za potpuni uspjeh terapije. Kod pripreme terapije adolescenata ili odraslih, potrebno je dobro analizirati svaki slučaj individualno. Odrasli pacijenti često imaju problema s parodontom te im je potrebno prilagoditi terapiju koliko je to moguće. S druge strane, adolescenti rijetko kada pokazuju ozbiljne parodontološke probleme. Pomoćna ortodontska terapija može uveliko olakšati druge suvremene metode liječenja u stomatologiji, ali kod terapije ortodont mora biti oprezan te poznavati granice pojedinih metoda. Nerijetko je bolje primijeniti sveobuhvatnu terapiju. Ortodont se sve više uključuje u liječenje boli i disfunkcije zgloba, međutim, rezultati su često privremeni ili nedovoljni stoga treba biti oprezan te pojasniti pacijentu koje su granice ortodontske terapije. Iz svega ovoga proizlazi da je za ortodonta najvažnije imati što više kliničkog iskustva na koje se nadovezuje znanje o novim, suvremenim tehnologijama i metodama.

8. SAŽETAK

Ortodoncija adolescenata i odraslih zahtjeva individualan pristup ortodonta. Adolescenti mogu biti nemotivirani za terapiju te imati nezadovoljavajuću oralnu higijenu. Mlađa skupina odraslih pacijenata traži pojašnjenje svih postupaka i moderne estetske naprave koje zahtijevaju dodatno znanje i vještinu. Estetske naprave koje se najčešće koriste umjesto metalnih bravica su keramičke bravice, terapija prozirnim alignerima i lingvalne bravice. Ortodont procjenjuje koja bi terapija bila najbolja za pacijenta s obzirom na složenost terapije i financijske mogućnosti pacijenta. Starija skupina odraslih pacijenata uglavnom se ortodontu javlja u sklopu složenijeg terapijskog plana te nemaju visoke estetske zahtjeve. Ortodontska terapija im služi kako bi se stvorili optimalni uvjeti za druge stomatološke zahvate. Glavni je cilj takvih zahvata nadomjestak jednog ili više zubi te omogućavanje kvalitetne, samostalne, parodontološke skrbi. Ortodont je često samo dio tima kojeg čine parodontolog, protetičar ili kirurg. Pomoćnom ortodontskom terapijom ortodont uspijeva podignuti nagnute molare, nivelirati frontu, popraviti križni zagriz te ekstrudirati pojedine zube. Pritom mora obratiti pozornost na moguće parodontološke probleme, koji su češći kod odraslih nego kod adolescenata, što u praksi znači korištenje što manjih sila te ponekad produženo vrijeme trajanja terapije uz redovitu parodontološku kontrolu (ukoliko je potrebna). Kod adolescenata praktički nema ozbiljnih parodontoloških problema (eventualno pubetalni gingivitis). Osim toga na ortodontu je da procijeni koji pacijenti nisu kandidati za ortodontsku terapiju, bilo to zbog loše higijene, nedostatka motivacije ili patološke osobnosti.

9. SUMMARY

Specifics of orthodontic treatment in adolescent and adult patients

Orthodontic treatment of adolescents and adults requires an individual approach by every orthodontist. Adolescents may be unmotivated for the treatment and have unsatisfactory oral hygiene. Younger group of adult patients seeks for the clarification of all the procedures and requires modern aesthetic devices that require additional knowledge and skills. Ceramic braces, clear aligner therapy and lingual braces are aesthetic devices commonly used instead of metal braces. An orthodontist estimates which therapy is the best for each patient according to the complexity of the treatment and the financial possibilities of a patient. Older group of adult patients usually consults an orthodontist as part of a more complex treatment plan and does not have high aesthetic demands. Orthodontic treatment is used so they could create optimal conditions for other dental procedures. The main goal of such interventions is to replace one or more teeth and to enable high quality, independent, periodontal care. An orthodontist is often only part of a team which consists of periodontists, prosthodontists or surgeons. Adjuvant orthodontic treatment helps an orthodontist raise tipped molars, level the frontal teeth, fix cross-bites and extrude individual teeth. While doing so, the orthodontist should pay attention to possible periodontal problems that are more common among adults than adolescents. In practice, that would mean using lighter forces and sometimes prolonged duration of therapy and regular periodontal control (if required). There are practically no serious periodontal problems among adolescents (possibly pubertal gingivitis). Besides, the orthodontists

should assess which patients are not candidates for orthodontic treatment due to poor hygiene, lack of motivation or pathological personality.

10. LITERATURA

1. Kuitert RB. Orthodontic treatment for adults. *Ned Tijdschr Tandheelkd.* 2000;107(4):160-8.
2. Phillips C, Broder HL, Bennett ME. Dentofacial disharmony: Motivations for seeking treatment. *Int J Adult Orthod Orthognath Surf.* 1997;12:7-15.
3. Proffit WR, Fields HW, Sarver DM. *Ortodoncija*. 4. izd. Zagreb: Naklada Slap; 2009.
4. Internet, <http://pocketdentistry.com/11-patients-with-periodontal-problems/#c11fig0006xa> (preuzeto: 04.07.2016.)
5. Thilander B, Skagius S. Orthodontic sequelae of extraction of permanent first molars. A longitudinal study. *Rep Congr Eur Orthod Soc.* 1970;429-42.
6. Thunold K. Early loss of the first molars 25 years after. *Rep Congr Eur Orthod Soc.* 1970;349-65.
7. Lundgren D, Kurol J, Thorstensson B, Hugoson A. Periodontal conditions around tipped and upright molars in adults. An intraindividual retrospective study. *Eur J Orthod.* 1992;14:449-55.
8. Roberts WW 3rd, Chacker FM, Burstone CJ. A segmental approach to mandibular molar uprighting. *Am J Ortho.* 1982;81:177-84.
9. Internet, <http://pocketdentistry.com/18-special-considerations-in-treatment-for-adults/> (preuzeto: 04.07.2016.)
10. Internet, <http://www.winterparkfamilydentistry.com/dental-office-events-news/elements-of-our-new-patient-exam-bite-evaluation/> (preuzeto: 04.07.2016.)

11. Internet, <http://www.mywallpaper.top/crossbite-elastics.html> (preuzeto: 04.07.2016.)
12. Sheridan JJ. Air Rotor Stripping (ARS) Manual. New Orleans: Raintree Essix; 2005.
13. Internet, <http://www.the-dentist.co.uk/article/1478/a-classic-case> (preuzeto: 04.07.2016.)
14. Ziskind D, Schmidt A, Hirschfeld Z. Forced eruption technique: Rationale and technique. *J Pros Dent.* 1998;79:246-8.
15. Osterle LJ, Wood LW. Raising the root: A look at orthodontic extrusion. *J Am Dent Assoc.* 1991;192:193-8.
16. Internet, <http://www.asklepiosdentistry.gr/portfolio/orthodontic-tooth-eruption-to-the-aesthetic-zone-with-transference-of-periodontal-tissues/> (preuzeto: 04.07.2016.)
17. Luther F. Orthodontics and the TM joint: Where are we now? Part 2, Functional occlusion, malocclusion and TMD. *Angle Orthod.* 1998;68:357-68.
18. Rugh JD, Solber WK. Oral health status in the United States: Temporomandibular disorders. *J Dent Educ.* 1985;49:399-405.
19. Mohlin B, Axelsson S, Paulin G, Pietilä T, Bondemark L, Brattström V, Hansen K, Holm AK. TMD in Relation to Malocclusion and Orthodontic Treatment. *The Angle Orthod.* 2007;77:542-8.
20. Boyd RL, Leggott PJ, Quinn RS. et al. Periodontal implications of orthodontic treatment in adults with reduced or normal periodontal tissues versus those of adolescents. *Am J Orthod Dentofac Orthop.* 1989;96:191-9.

21. Forsberg CM, Brattstrom V, Malmberg E, Nord CE. Ligature wires and elastomeric rings: Two methods of ligation, and their association with microbial colonization of *Streptococcus mutans* and lactobacilli. *Eur J Orthod*. 1991;13:416-20.
22. Artun J, Urbue KS. The effect of orthodontic treatment on periodontal bone support in patients with advanced loss of marginal parodontium. *Am J Orthod Dentofac Orthop*. 1988;93:143-8.
23. Internet, <http://www.oakdalefamilydentalcare.com/xrays/> (preuzeto: 04.07.2016.)
24. Internet, <http://www.thedentalguide.net/braces-cost-uk/> (preuzeto: 04.07.2016.)
25. Sheridan JJ, Armbruster P, Nguyen P, Pulitzer S. Tooth movement with Essix mounding. *J Clin Orthod*. 2004;38:435-41.
26. Turpin DL. Clinical trials needed to answer questions about Invisalign. *Am J Orthod Dentofacial Orthop*. 2005;127:157-8.
27. Internet, <http://drdhulab.com/orthodontics/> (preuzeto: 04.07.2016.)
28. Internet, <https://seattleorthodontist.com/wp-content/uploads/2014/09/lingual-spring.png> (preuzeto: 04.07.2016.)

11. ŽIVOTOPIS

Ive Miletić rođen je 31. srpnja 1991 u Splitu. Osnovnu školu završava u Welsu, u Austriji. U Zadru završava gimnaziju Franje Petrića, matematički smjer, 2010. godine upisuje Stomatološki fakultet. Deveti semestar u sklopu Erasmus+ programa provodi na Ernst Moritz Arndt Sveučilištu u Greifswaldu, u Njemačkoj. Dugogodišnji je član studentske ekipe za prvu pomoć StEPP te košarkaške ekipe Stomatološkog fakulteta.