

# Minimalno invazivna preparacija-temeljna načela

---

Dukić, Walter

Source / Izvornik: **Sonda : List studenata Stomatološkog fakulteta Sveučilišta u Zagrebu, 2005, 7, 57 - 60**

Journal article, Published version

Rad u časopisu, Objavljena verzija rada (izdavačev PDF)

Permanent link / Trajna poveznica: <https://urn.nsk.hr/urn:nbn:hr:127:312145>

Rights / Prava: [Attribution-NonCommercial-NoDerivatives 4.0 International/Imenovanje-Nekomercijalno-Bez prerada 4.0 međunarodna](#)

Download date / Datum preuzimanja: **2024-07-10**




Repository / Repozitorij:

[University of Zagreb School of Dental Medicine Repository](#)



# sonda



**PUTOVANJE PO ITALIJI**

**SPACE  
DENTISTRY**

**INTERVIEW:  
Stjepko Pleština**

**SPORTSKA  
STOMATOLOGIJA**

**INTERVIEW:  
Domagoj Jakovac**

**ProTAPER TEHNIKA  
INSTRUMENTACIJE**

**POSLIJEENDODONTNA OPSKRBA ZUBA**

# MINIMALNO INVAZIVNA PREPARACIJA

## 1. dio - temeljna načela

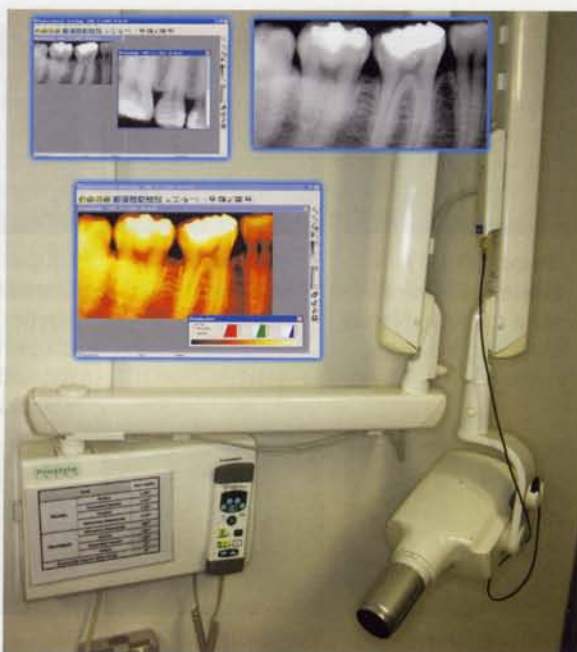
Mr. sc. Walter Dukić

Zavod za pedodontiju  
Stomatološki fakultet Sveučilišta u Zagrebu

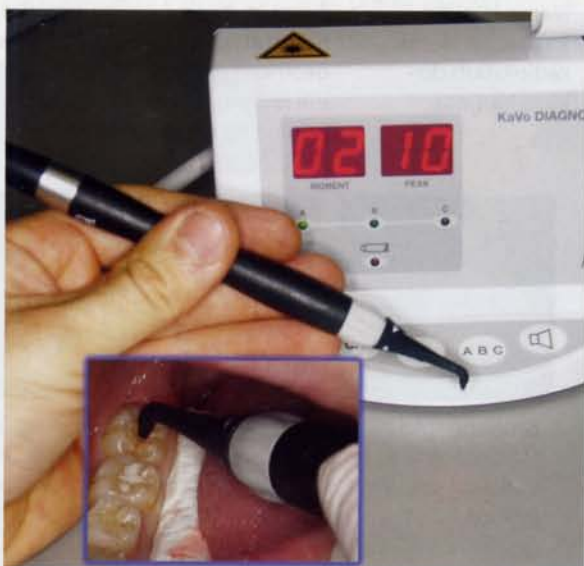
Minimalno invazivna stomatologija kategorija je koja uključuje prevenciju, remineralizaciju i minimalnu intervenciju kod preparacije tvrdih zubnih tkiva. Cilj je takve terapije očuvanje prirodne strukture zuba i odgađanje kirurške intervencije što je duže moguće, s naglaskom na procjenu rizika od karijesa, prevenciju, ranu dijagnozu karijesne lezije i remineralizaciju nekavitiranih caklinskih i dentinskih lezija. Black (1917) je postavio osnovna načela izrade kaviteta. U njegovo vrijeme izbor materijala za restauraciju karijesnih lezija bio je sužen te se vrlo malo znalo o samoj prirodi i nastanku karijesa. Neke spoznaje o bakterijama kao uzročnicima karijesa spominju se 1880. godine, ali se nije znala veza između fermentirajućih ugljikohidrata i bakterija.

Minimalno invazivna terapija suprotna je od klasičnih Blackovih načela preventivne ekstenzije i opseznoga mehaničkog oblikovanja kaviteta, što je u njegovo vrijeme bilo razumljivo jer se tada radilo s materijalima koji nisu imali adhezivna svojstva. Također se malo znalo o prirodi karijesa te se mislilo da jednom započetu demineralizaciju cakline i dentina nije moguće zaustaviti i liječiti. Rezultat je toga kavitacija i najmanje lezije vidljive na rendgenu te opsežna destrukcija ne samo demineralizirane zubne strukture nego i strukture zuba koja je zdrava. Tradicionalan pristup terapiji takve lezije dovodi i do začaranog kruga: opsežno odstranjenje zubnih struktura kod male lezije, veliki ispun, neuspjeh takvog velikog ispuna koji ubrzo dovodi do njegove zamjene, što opet rezultira dodatnim odstranjenjem zubne strukture i još većim ispunom. Čak i sto godina nakon Blacka i dalje se kaviteti oblikuju po njegovim načelima te se previše naglašuje kirurški pristup liječenju karijesa iako je to primarno bakterijska bolest.

Budući da je karijesna lezija rezultat bakterijske infekcije, sama restauracija zuba ne liječi postojeću bolest jer kiseline koje proizvode bakterije pri metabolizmu ugljikohidrata i dalje nastavljaju demineralizirati zubne strukture. Pojavljuju se inicijalne karijesne lezije ispod površine cakline, no danas se zna da one mogu biti zaustavljene i restaurirane ugradnjom salivarnih iona kalcija, fosfora i fluorida, što znači da dobro uravnoteživanje demineralizacije i remineralizacije zaustavlja progresiju lezije. Pacijenti koji imaju aktivni karijes ili kod kojih postoji rizik za njegov nastanak trebaju biti uključeni u terapiju raznim sredstvima i metodama koje napadaju i eliminiraju pojedini stadij razvoja karijesa. Ta sredstva i metode su: antibakterijski agensi (npr. klorheksidin), puferski sustavi, gume za žvakanje bez šećera za povećanje lučenja sline, aplikacije fluorida, dijetetsko savjetovanje da bi se pojasnila uloga ugljikohidrata u razvoju karijesa te upotreba materijala za pečaćenje. Kada je planom terapije odlučeno da se lezija



Slika 1. RVG uređaj Planmeca Dixi®2 s prikazom RVG snimki i njihovom programskom obradom



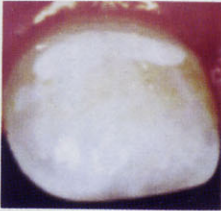


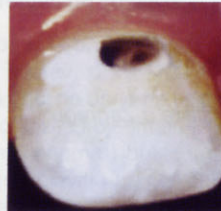











Slika 2. KaVo DIAGNOdent uređaj i prikaz njegove kliničke uporabe

mora restaurirati i da se mora odstraniti bolesno zubno tkivo, trebalo bi težiti maksimalnom očuvanju zdravog zubnog tkiva. Budući da se kod restauracije tvrdih zubnih tkiva upotrebljavaju materijali koji imaju određeni vijek trajanja u ustima, mora se maksimalno smanjiti veličina preparacije i ciklus zamjene ispuna koji često dovodi do neuspjeha restauracije, loma zuba, potrebe za endodontskim tretmanom, pa čak i do frakture korijena i ekstrakcije.

Studije pokazuju da kod 60 % aproksimalnog karijesa s radiološkim dokazom penetracije u vanjskoj trećini dentina nije prisutna kavitacija u caklini. Takve bi lezije trebalo tretirati tehnikama kojima bi se pospješila remineralizacija, a

# MINIMALNO INVAZIVNA PREPARACIJA

## 1. dio - temeljna načela

				
<b>Stupanj 1(B1)</b> Bijela ili diskolorirana caklina. Nema kliničkog kaviteta.	<b>Stupanj 2(B2)</b> Mali kavitet u caklini.	<b>Stupanj 3(B3)</b> Osrednji (umjeren) kavitet u caklini s izloženim dentinom (potvrđeno sondiranjem)	<b>Stupanj 4(B4)</b> Veliki kavitet u caklini i osrednji kavitet u dentinu.	<b>Stupanj 5(B5)</b> Ekstenzivan (proširen) kavitet u caklini i značajan gubitak dentina.
				
<b>Stupanj 1(O1)</b> Bijela ili smeđa diskoloracija cakline. Nema kliničke kavitacije. Nema radioloških dokaza karijesa.	<b>Stupanj 2(O2)</b> Mala kavitacija, ili diskoloracija fisure sa sivom/neprozirnom okolnom caklinom i/ili radiolucencijom cakline na rendgenskoj slici.	<b>Stupanj 3(O3)</b> Osrednji kavitet i/ili radiolucencija na vanjskoj trećini korijena.	<b>Stupanj 4(O4)</b> Velika kavitacija i/ili radiolucencija u srednjoj trećini dentina.	<b>Stupanj 5(O5)</b> Jako velik kavitet i/ili radiolucencija u unutrašnjoj trećini dentina.
				
<b>Stupanj 1(A1)</b> Radiolucencija u vanjskoj polovici cakline.	<b>Stupanj 2(A2)</b> Radiolucencija u unutrašnjoj polovici cakline.	<b>Stupanj 3(A3)</b> Radiolucencija u vanjskoj trećini dentina.	<b>Stupanj 4(A4)</b> Radiolucencija u srednjoj trećini dentina.	<b>Stupanj 5(A5)</b> Radiolucencija u unutrašnjoj trećini dentina.

Slika 3. Savremeni kriteriji za registraciju ozbiljnosti karijesa (preuzeto iz G.Koch: Pedodontija)

ne restauracijskim postupcima, jer karijesni proces nije potpuno ireverzibilan kako se prije mislilo. Zub se nalazi u dinamičkom procesu demineralizacije i remineralizacije koji uvjetuje oralna sredina s mnoštvom prisutnih iona. Fluoridi imaju važnu ulogu u tom procesu jer omogućuju ionsku razmjenu i stvaranje hidroksilapatita koji je otporniji na bakterijske kiseline. Tretmani remineralizacije lezija bez kavitacije imaju prednost pred restauracijskim zahvatom zbog mogućnosti remineralizacije lezije biološki dostupnijim metodama. U takvim je slučajevima veoma važna pacijentova motivacija i ozbiljnost u shvaćanju karijesnog procesa. Današnje tehnike dijagnostike karijesne lezije uključuju, osim vizualne inspekcije, sondiranja i bite-wing rendgenskih snimaka, neke moderne uređaje i tehnike kao što su:

- fibrooptička transluminacija
- električna kondukcija
- digitalna radiologija
- laserska fluorescencija

Fibrooptička iluminacija uspješno se primjenjuje u detekciji aproksimalnog karijesa. Nekoliko istraživanja pokazuje da metoda nije pogodna za detekciju karijesa u fisurama. Električna kondukcija kao metoda detekcije karijesa temelji se na mjerenju električnog otpora. Caklina je električni izolator, a dentin vodič pa se lezije cakline koje dopiru do dentina mogu detektirati kroz mala područja na okluzalnoj površini. Metoda može biti korisna pri detekciji onih lezija koje se ne vide golim okom. Digitalni rendgenski sustavi (RVG) umjesto klasičnog kemijskog rendgen-

skog filma imaju senzor na bazi CCD čipa (Charged Coupled Device) ili na bazi fosforne ploče. Prednosti su tog načina snimanja trenutačan prikaz slike visoke rezolucije na ekranu računala te mogućnost lakše i bolje detekcije karioznih lezija (Slika 1). Takva digitalna rendgenska slika može se dalje obrađivati kao bilo koja digitalna fotografija, što uključuje mijenjanje kontrasta, svjetlosti, tonova itd. Bitno je napomenuti da je kod digitalnih rendgenskih sustava puno kraća ekspozicija pri slikanju u odnosu na klasične rendgenske snimke pa je doza zračenja koju pacijent primi manja čak i 90%.

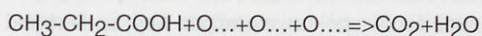
Uređaji laserske fluorescencije rade na principu emisije fluorescentnog zračenja zuba koji je osvijetlila laserska zraka valne duljine 655 nm. Karijesna lezija emitira jaču fluorescenciju nego zdrava zubna struktura. Sam mehanizam nije još do kraja istražen, ali se smatra da fluorescenciju karijesnog tkiva izazivaju bakterije i njihovi metaboliti. Kombinacija vizualne inspekcije i DIAGNOdent uređaja pokazala se vrlo preciznom za detekciju karijesa u fisurama zuba i za rutinske dentalne preglede (Slika 2).

Uz Blackove podjele karijesnih lezija na šest klasa ili razreda prema mjestu nastanka, danas se primjenjuje novija podjela na pet stupnjeva ovisno o ozbiljnosti karijesa (Slika 3).

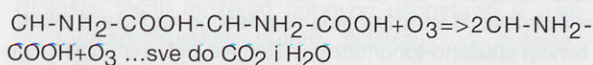
Pacijentov rizik od karijesa, prošla iskustva s karijesom i dob mogu pomoći u odluci treba li fisure ostaviti onakvima kakve jesu, treba li ih zapečatiti ili minimalno restaurirati. 70 % aktivnosti stomatologa čine restauracije i zamjene ispuna. Moderni adhezivni materijali za ispune omogućuju uspješnu rekonstrukciju postojećih ispuna minimalno invazivnim metodama, što je bolje nego potpuna zamjena ispuna s gubitkom zdravoga zubnog tkiva pri preparaciji. Odstranjenje tvrdog zubnog tkiva treba biti minimalno i ograničeno na samo ona područja inficirana karijesom. Kaviteti se rade kada nije moguća remineralizacija ili da bi se olakšao pristup leziji. Činjenica da se karijes ispod dobro zatvorenih kaviteta zadržava dokazuje prednost tehnike popravka ispuna pred potpunom zamjenom ispuna. Pri izboru tehnike popravka ispuna, treba se uzeti u obzir procjenu pacijentova rizika za karijes, čimbenike rizika, *cost-benefit* analizu i načela mikro-preparacije.

U slučaju kavitacije stomatolozi mogu primjenjivati različite tehnike minimalne preparacije koje uključuju posebna svrdla za mikro-preparaciju, zračnu abraziju ili lasere i to s obzirom na čimbenike kao što su količina zubnog tkiva koje se odstranjuje, lakoća rukovanja, brzina, anestezija i pacijentova kooperativnost. Budući da je karijes bolest prouzročena mikroorganizmima i njihovim produktima, uspjeh bilo kakvog tretmana u stomatologiji ovisi

o eliminaciji bakterija kao uzročnika bolesti. Nedavno predstavljen KaVo Healozone uređaj (Slika 4) koristi se plinom ozonom koji proizvodi iz atmosferskog kisika. Atmosferski se kisik ( $O_2$ ) s pomoću električne iskre razdvaja na atome kisika ( $O_2 + \text{energija} \Rightarrow O + O$ ) koji se dalje spajaju u molekulu ozona ( $O_3$ ). Plin ozon veoma je nestabilan, reaktivan oksidans, koji reagira s produktima karijesogenih bakterija kao što je mliječna kiselina te tako dolazi do neutralizacije:

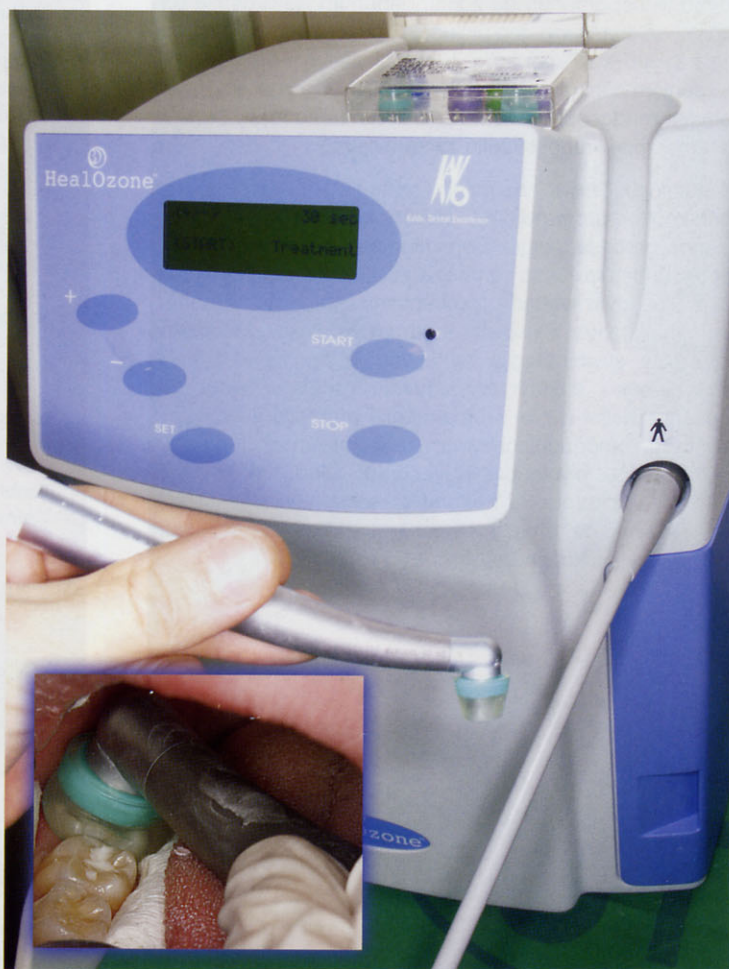

Isto tako ozon razdvaja veze između aminokiselina:



Ozon napada bakterije i viruse koji nemaju enzime u staničnom zidu. Oštećeni stanični zid dovodi do uništenja same stanice.

Dosadašnje metode sterilizacije kaviteta tekućim pripravcima prije stavljanja ispuna ili pečata ograničene su zbog činjenice da tekućina zbog svoje fizičke prirode ne može ulaziti u dubinu dentinskih tubulusa ili fisura. Ozon, budući da je u plinovitom stanju, prodire bez zapreka u dubinu dentinskih tubulusa ili fisura i omogućuje eliminaciju karijesogenih mikroorganizama. Uređaj se koristi atmos-



Slika 4. KaVo Healozone uređaj za dezinfekciju kaviteta i njegova uporaba

# MINIMALNO INVAZIVNA PREPARACIJA

## 1. dio - temeljna načela

ferskim zrakom iz kojeg proizvodi ozon koji dalje uz pomoć nastavka aplicira na zadano mjesto. Koncentracija je tako stvorenog ozona 2100 ppm sa izmjenom od ~100 puta/s. Pri aplikaciji ozon ne izlazi u okolinu i nakon tretmana uređaj s pomoću pumpe vraća ozon u uređaj te ga neutralizira. Zbog toga nema nikakvog djelovanja na radno osoblje, pacijenta i okolinu te je potpuno neškodljiv. Ozon prema istraživanjima ne utječe na adhezivnu vezu između materijala za pečačenje i zubnih struktura.

Danas se nudi široki spektar materijala koji se kemijski vežu na tvrde zubne strukture, kao što su ojačani stakleno-ionomerni cementi i kompozitni materijali različite viskoznosti. U istraživanjima se posebno naglašava bioaktivnost stakleno-ionomernih materijala jer ti materijali imaju sposobnost ionske razmjene sa zubnim strukturama. Njihova sposobnost razmjene iona fluora, kalcija, fosfata i stroncija može se iskoristiti u kavitetima s razmekšanim, djelomično demineraliziranim dentinom na dnu kaviteta te se mogu upotrebljavati kao materijali za ispune ili bazni materijali. To dovodi do maksimalnog očuvanja zubnog tkiva i mogućnosti remineralizacije zuba.

Kompozitni materijali omogućuju maksimalno očuvanje tvrdih zubnih struktura zbog svojega svojstva mikromehaničkog vezanja na zubne strukture, a i zbog toga što dopuštaju adhezijsko oblikovanje kaviteta pri preparaciji.

Bitno je napomenuti da samim ispunom ne prestaje terapija karijesa, nego ona uključuje i prije navedene postupke kao što su fluoridacija, kontrola plaka s profilaktičkim čišćenjem i poliranjem (npr. Vivadent® Proxyl pasta), perioidičke rendgenske *bite-wing* snimke za kontrolu te pacijentovu motiviranost i želju za zdravljem.

S razvojem novih dentalnih materijala i napretkom u adhezivnoj stomatologiji, boljim razumijevanjem karijesnog procesa, njegove prevalencije i progresije te zbog sposobnosti zuba za remineralizaciju, došlo je do promjene Blackovih svaćanja „preventivne ekstenzije“ u moderan „minimalno invazivni“ tretman karijesa. Minimalno invazivna stomatologija temeljena je na velikom broju objavljenih i sažetih znanstvenih radova. Budućnost obećava daljnji razvoj stomatologije prema preventivnom pristupu, omogućujući novim tehnologijama primjenu u dijagnostici, prevenciji i liječenju. Međutim, postoje tehničke, kulturološke i ekonomske zapreke koje moraju biti riješene da bi takav pristup liječenju u potpunosti zaživio u kliničkoj praksi.

### Literatura:

- Opdam NJM, Roeters JJM, de Boer T, Pesschier D, Bronkhorst E. Voids and porosities in class I micropreparation filled with various resin composites. *Oper Dent.* 2003; 28(1): 9 - 14.
- Murdoch-Kinch CA, McLean ME. Minimally invasive dentistry. *J Am Dent Assoc.* 2003; 134(1): 87 - 95.
- Mount GJ, Ngo H. Minimal intervention dentistry: rationale of cavity design. *Oper Dent* 2003; 28(1): 92 - 9.
- Tyas MJ, Anusavice KJ, Frencken JE, Mount GJ. Minimal intervention dentistry- a review. *Int Dent J.* 2000; 50: 1 - 12.
- Mount GJ, Ngo H. Minimal intervention: early lesions. *Quintessence Int.* 2000; 31(8): 535 - 46.
- Mount GJ, Ngo H. Minimal intervention: a new concept for operative dentistry. *Quintessence Int.* 2000; 31(8): 527 - 33.
- Mount GJ. Classification for minimal intervention. *Quintessence Int.* 2000; 31(6): 375 - 6.
- White JM, Eakle WS. Rationale and treatment in minimally invasive dentistry. *JADA.* 2000; 131: 13 - 9.
- Iwami Y, Shimzu A, Naramatsu M, Hayashi M,. Relationship between bacterial infection and evaluation using a laser fluorescence device, DIAGNOdent. *Eur J Oral Sci* 2004; 112: 419 - 23.
- Koch G, Poulsen S. Pedodoncija- klinički pristup. 1st ed. Naklada Slap; Zagreb 2005.
- Pinkham J.R. Pediatric Dentistry: infancy through adolescence. Philadelphia , USA; W.B.Saunders Company; 1999.
- Anttonen V, Seppä L, Hausen H. A follow-up study of the use of DIAGNODENT for monitoring fissure caries in children. *Community Dent Oral Epidemiol* 2004; 32: 312 - 8.
- J.Kühnisch, A Ziehe, A.Branstädt, R.Heinrich-Weltzien. An in vitro study of the reability of diagnodent measurements. *J Oral Rehabil* 2004; 31: 895 - 9.
- Baysan A, Whiley RA, Lynch F. Antimicrobial effect of a novel ozone- generating device on micro-organisms associated with primary root carious lesions in vitro. *Caries Res.* 2000; 34(6): 498 - 501.
- Schmidlin PR, Zimmermann J, Bindl A. Effect of ozone on enamel and dentin bond strength. *J Adhes Dent.* 2005; 7(1): 29 - 32.
- Papacchini F, Goracci C, Sadek FT, Monticelli F, Garcia-Godoy F, Ferrari M. Microtensile bond strength to ground enamel by glass-ionomers, resin-modified glass-ionomers, and resin composites used as pit and fissure sealants. *J Dent.* 2005; 33(6): 459 - 67.
- Autio-Gold JT. Clinical Evaluation of a medium-filled flowable restorative material as a pit and fissure sealant. *Oper Dent* 2002; 27: 325 - 9.
- KaVo Healozone practice manual. KaVo Dental GmbH&co.KG, Bismarckring 39,88400 Biberach 7RiB, Germany.