

# Dijagnostika karijesa uz KaVo DIAGNOdent uređaje

---

**Dukić, Walter**

*Source / Izvornik:* **Hrvatski stomatološki vjesnik, 2007, 14, 42 - 45**

**Journal article, Published version**

**Rad u časopisu, Objavljena verzija rada (izdavačev PDF)**

*Permanent link / Trajna poveznica:* <https://um.nsk.hr/um:nbn:hr:127:052521>

*Rights / Prava:* [Attribution-NonCommercial-NoDerivatives 4.0 International/Imenovanje-Nekomercijalno-Bez prerada 4.0 međunarodna](#)

*Download date / Datum preuzimanja:* **2024-07-24**



*Repository / Repozitorij:*

[University of Zagreb School of Dental Medicine  
Repository](#)



- Pismo predsjednika
- Pokažimo solidarnost
- Liječenje bolesti pulpe mliječnih i mladih trajnih zuba
- Mogućnosti primjene *ElektroMagneTron-a* u stomatologiji
- ProTaper tehnika instrumentacije
- Temporomandibularni poremećaji
- Profesionalne bolesti stomatologa



HRVATSKI STOMATOLOŠKI VJESNIK  
Volume 14, broj 2, Zagreb 2007.  
UDK 616.31 CODEN HSNVJZ  
ISSN 1330-0539

Nakladnik · Published by  
HRVATSKA STOMATOLOŠKA KOMORA  
CROATIAN DENTIST CHAMBER

Osnivači · Founded by (Zagreb 1993.)  
Stomatološki fakultet Sveučilišta u  
Zagrebu  
School of Dentistry, University of  
Zagreb

Hrvatsko stomatološko društvo HLZ-a  
Croatian Dental Society - CMA  
Stomatološka poliklinika Zagreb  
Dental Clinic Zagreb

Glavni i odgovorni urednik v.d. · Editor in Chief  
Ante PRIBUDIĆ

Urednički savjet · Editorial Council  
Marija MAGDALENIĆ-MEŠTROVIĆ  
Krešimir BEGO, Miroslav SIKORA ml.,  
Biserka BORIĆ, Dubravka  
MATANČEVIĆ, Stjepan ŠPALJ, Pavle PICEK,  
Marin VODANOVIĆ

Tajnik · Secretar  
Elizabet SOBOTA

Adresa uredništva · Address of the  
Editorial Office  
HRVATSKA STOMATOLOŠKA KOMORA  
Zagreb, Kurelčeva 3, tel. 01/4886 710  
fax: 01/4816 540  
e-mail: hsv@hsk.hr; www.hsk.hr

Računalna priprema i tisak · Prepress  
and Printed by  
Tiskara Varteks d.o.o., Varaždin

Naklada · Printing run  
3900 primjeraka

Cijena · Volume Price  
100 kuna

Tekstovi objavljeni u časopisu Hrvatski sto-  
matološki vjesnik izražavaju mišljenja autora  
i ne moraju se isključivo podudarati s mišlje-  
njem uredništva ili službenim stavom Hrvat-  
ske stomatološke komore!

## Sadržaj

Iz komore - Riječ predsjednika	2
Pokažimo solidarnost	3
Liječenje bolesti pulpe mliječnih i mladih trajnih zuba Hrvoje Jurić	5
Mogućnosti primjene <i>ElektroMagneTron-a</i> u stomatologiji - vodič za praktičara - Božidar Pavelić, Sanja Šegović, Marina Katunarić, Ivica Anić	11
Kako izabrati uređaj za polimerizaciju kompozita? Alena Knežević, Zrinka Tarle, Josipa Dičak	17
ProTaper tehnika instrumentacije - Ivana Miletić Karlović	21
Prednosti akrilatno-titanske strukture - Marina A. Ježina Bušelić, Samra Prentić Bakić	25
Temporomandibularni poremećaji – dijagnostika i terapija - Tomislav Badel	30
Stomatolozima niže kamatne stope na stambene kredite u Zagrebačkoj banci	36
Baslerov svijet osiguranja	40
Dijagnostika karijesa uz KaVo <b>DIAGNOdent</b> uređaje Walter Dukić	42
Kompozitni cementi - <i>Multilink Sprint</i> Gordana Poropat Martinis	46
Ozljede lakti i podlaktice - Marin Vodanović, Ivan Grgurev	50
Nesavjesno stomatološko liječenje Pavle Picek	54
...I još jednu neveru preživjeli smo... - Željko Ferić	55
Samoubojstva povezana sa stresom kod stomatologa i ostalih zdravstvenih djelatnika - Miroslav Sikora	57
FAQ - Krešimir Bego	61
Vijesti iz Hrvatske - Krešimir Bego	63



# Dijagnostika karijesa uz KaVo DIAGNOdent uređaje

**Mr.sc. Walter Dukić**  
Zavod za dječju i preventivnu  
stomatologiju  
Stomatološki fakultet Zagreb

Brojne tehnike i metode detekcije karijesa koristile su se kroz proteklih 50 godina, iako niti jedna od njih nije u potpunosti potisnula iz upotrebe detekciju karijesa stomatološkom sondom i ogledalom. Vizualna inspekcija u detekciji karijesa zbog svoje niske osjetljivosti nije najbolje dijagnostičko sredstvo (1). Također, korištenje oštre stomatološke sonde može kontaminirati zdrava mjesta na zubu (2), oštetiti fisuru (3) i ubrzati progresiju karijesne lezije (4). Glavni nedostatak konvencionalne tehnike detekcije karijesa je taj što se u potpunosti oslanja na subjektivno interpretiranje od strane stomatologa, što dovodi do problema kod evaluacije progresije karijesnih lezija i do preopsežnog invazivnog liječenja. (5). DIAGNOdent je uređaj za detekciju karijesa koji koristi osobine lasera i fluorescencije zubnog tkiva. Laserska zraka (655nm) je apsorbirana od strane organskih i anorganskih supstanci zuba i metabolita oralnih bakterija. U prisustvu karijesa, svjetlosna zraka veće valne duljine je reemitirana (reflektirana kao fluorescencija), i promjene u odnosu na zdravu zubnu strukturu se registriraju u obliku digitalnih numeričkih vrijednosti. (6,7). Znači, sam intenzitet fluorescencije ovisi o strukturi i stanju tvrdih zubnih tkiva. Na ovom principu rade KaVo DIAGNOdent i KaVo DIAGNOdent Pen uređaji za detekciju karijesa.

KaVo DIAGNOdent Pen novi je uređaj koji omogućuje fluorescenciju na okluzal-

nim i aproksimalnim površinama zubi. Za detekciju karijesa na aproksimalnim i okluzalnim površinama morali su se proizvesti potpuno novi nastavci koji su u usporedbi sa starima manjeg promjera, što omogućava lakše rukovanje. Prijašnji DIAGNOdent uređaj mogao je analizirati samo okluzalne plohe jer uređaj nije imao mogućnost refleksije laserske zrake lateralno, te je radio prema sljedećem principu: laserska sonda je napravljena od snopova optičkih vlakana gdje je svaka imala promjer od  $40\mu\text{m}$ . S tako malim promjerom bilo je moguće savinuti cijeli svjetlosni snop u zakrivljenost od 2mm bez gubitka u optičkoj transmisiji (slika 1.). Ovaj koncept izrade se dokazao uspješnim kod dizajniranja sonde dovoljno male da omogućiti analizu okluzalnih fisura zuba (8).

Novi DIAGNOdent Pen uređaj ima nove posebno dizajnirane laserske sonde, točnije rečeno krute svjetlosne nastavke za analizu okluzalnih i aproksimalnih površina zubi (Slika 1). S nastavcima se sad može reflektirati laserska zraka lateralno (pod  $90^\circ$ ), i tako analizirati aproksimalne površine zubi. Novi nastavci omogućuju istovremeno prenošenje laserske zrake i kasniju fluorescenciju zubnog tkiva.

U kliničkom radu, postoje objektivne vrijednosti za dijagnostiku karijesa i buduću terapiju, pa tako Lussi et al klasificiraju DIAGNOdent vrijednosti u 4 razreda: 0-13 normalna profilaksa, 14-20 intenzivna profilaksa (fluoridacija, Healozone) i prevencija, 21-29 operativni zahvat: minimalno invazivno liječenje (Healozone, zračna abrazija, laser, ultrazvučni i ostali mikro instrumenti i intenzivna profilaksa) 30-99 restorativni zahvati i intenzivna profilaksa (9). Također, Ross klasificira DIAGNOdent



Slika 1

vrijednosti u 4 razreda: 0-10 nema karijesa ili karijes tek počinje u caklini, 10-20 karijes je dublje u caklini ili dentinu ali nema lateralne proširenosti karijesa, 20-30 karijes je u dentinu s lateralnom proširenosti, a kod 30-99 opseg karijesa se povećava s većim brojem. (10).

Vrlo je važno napomenuti da zubni kamenac, fluorescentni dentalni materijali, zubne paste, profilaktičke paste, razne pigmentacije na zubu i hipomineralizirani zubi mogu dati lažno pozitivne vrijednosti. (11-16). Stoga je vrlo bitno očistiti površinu zuba koja se analizira od bilo koje pigmentacije koja utječe na mjerne vrijednosti. Najbolja metoda prema proizvođaču je čišćenje plohe zuba koja se analizira sa zračnom abrazijom, gdje čestice različite gruboće pod visokim tlakom



i brzinom udaraju na površinu zuba i tako odstranjuju naslage i pigmentacije. Iako neki ne preferiraju ovu metodu radi blage abrazije caklinske površine, neophodno je bilo kojom tehnikom očistiti zub od naslaga koje ometaju DIAGNOdent mjerenje (17).

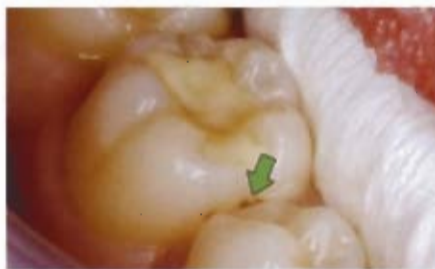Važno je razlikovati kod bilo kojeg dijagnostičkog sredstva u medicini i stomatologiji dva pojma: specifičnost (specificity) i osjetljivost (sensitivity).

Specifičnost (specificity) je statistička vrijednost koja pokazuje koliko točno je prisutna odsutnost bolesti, tj. visoka specifičnost nekog dijagnostičkog uređaja. Znači da je on prilično točan u prepoznavanju odsutnosti bolesti, što znači da ako pacijent nema bolest, uređaj će to potvrditi u visokom postotku i neće biti nepotrebnog i pretjeranog liječenja. Ako neka dijagnostička metoda ima specifičnost od 90%, znači da je u tom postotku prepoznala odsutnost bolesti, a u 10% slučajeva je pogriješila (pacijenta se liječi iako nema bolest, npr. nema karijesa ali se zub preparirao nepotrebno).

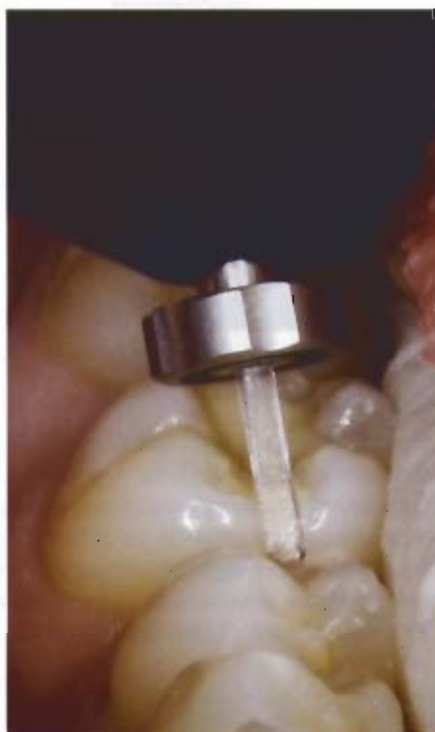Osjetljivost (sensitivity) je statistička vrijednost koja pokazuje koliko točno je prisutna bolest, tj. visoka osjetljivost nekog dijagnostičkog uređaja. Znači da je on prilično točan u prepoznavanju pojave bolesti, što znači ako pacijent ima bolest, uređaj će to potvrditi u visokom postotku, i neće biti prepoznat kao "zdrav". Ako neka dijagnostička metoda ima osjetljivost od 90%, znači da je u tom postotku prepoznala bolest, a u 10% slučajeva je pogriješila (pacijenta se ne liječi iako ima bolest, npr. karijes postoji a nije dijagnosticiran). Prema istraživanjima iz zadnje tri godine, DIAGNOdent/DIAGNOdent pen uređaji pokazuju vrijednosti od specifičnosti/osjetljivosti između 0.80-0.93 što upućuje na visoku točnost i pouzdanost (18,19,20).

#### Klinički slučaj br. 1

Pacijentica ima 13 godina i prisutna je sumnjiva diskoloracija na donjem prvom molaru aproksimalno, koja ukazuje na karijesnu aktivnost (slika 2). Pošto se radi o aproksimalnoj leziji, detekcija i potvrda karijesne aktivnosti konvencionalnom tehnikom s stomatološkom sondom i ogledalom nije moguća. Korištenjem KaVo DIAGNOdent pen uređaja s nastavkom

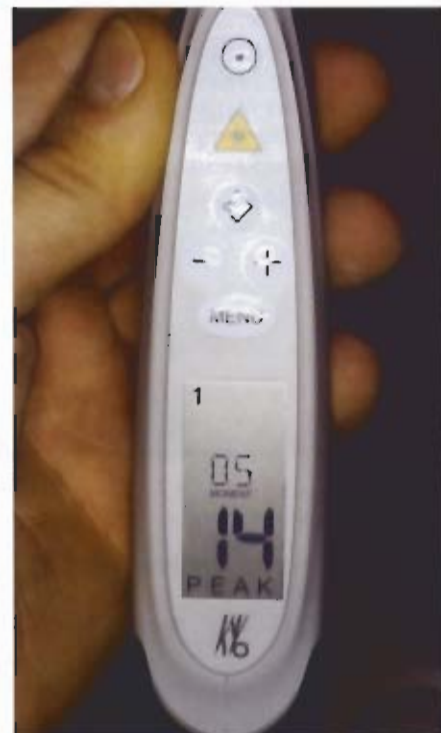

Slika 2.

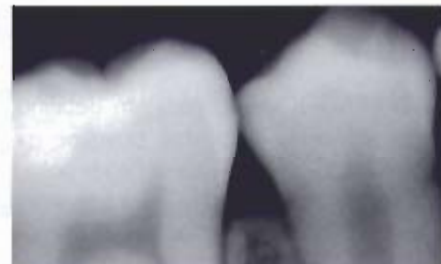

Slika 3.

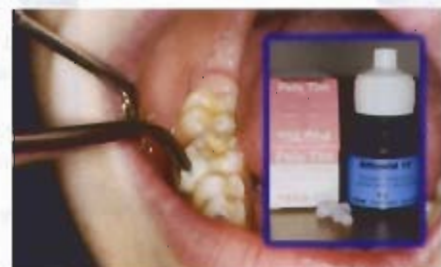za aproksimalni karijes, može se objektivno procijeniti stupanj karijesne aktivnosti u samoj leziji bez preventivnog otvaranja lezije (slika 3). Uređaj je pokazao brojčanu vrijednost od 14 (slika 4), što upućuje na to da nisu potrebne nikakve kirurške mjere u smislu odstranjenja zubnog tkiva, nego samo profilaktičke mjere s fluoridacijom. Kontrolna RVG snimka je dokazala da se ne radi o opsežnom karijesu koji zahtijeva kirurško odstranjenje, nego o početnoj reverzibilnoj demineraliziranoj caklinskoj leziji (slika 5). Daljnje liječenje uključuje intenzivne profilaktičke mjere, fluoridaciju s Voco® Bifluorid lakom i redovite kontrolne preglede, a od pacijenta se traži kontrola unosa ugljikohidrata u hrani (slika 6).



Slika 4.



Slika 5.



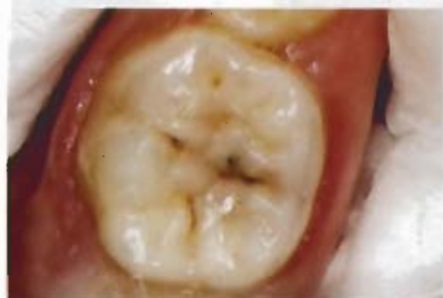Slika 6.

U ovom slučaju smo modernom dijagnostikom s KaVo DIAGNOdent Pen uređajem točno dijagnosticirali ozbiljnost lezije i spasili zub od radikalnog kirurškog liječenja koje nije bilo potrebno.

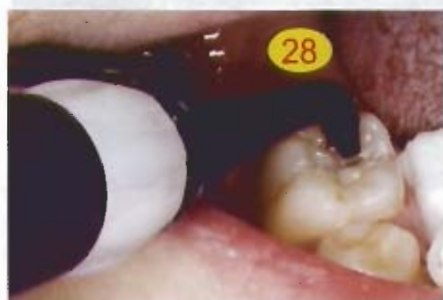

## Klinički slučaj br.2

Pacijent ima 10 godina sa sumnjivom diskoloracijom u fisurama drugog trajnog molara (slika 7). Analizom površine sa



Slika 7



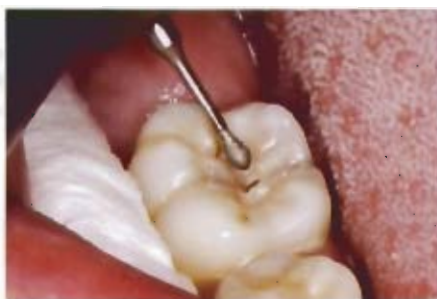Slika 8

KaVo DIAGNOdent uređajem detaljno su se analizirale suspektne površine na zubu (slika 8). DIAGNOdent Pen je pokazao vrijednost od 28 (slika 9) na lingvalnoj fisuri, što upućuje na karijes dentina i

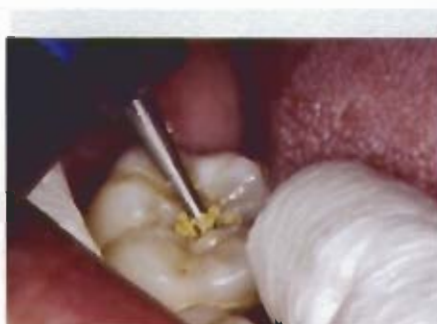

Slika 9.

nužnost mikropreparacijskog zahvata. Važno je napomenuti da su ostale fisure na zubu pokazivale normalne vrijednosti, od 10-15, koje ne zahtijevaju preparaciju. Pristupilo se kirurškom odstranjenju karijesne aproksimalne lezije sa svrdlima za mikropreparaciju Komet 4337F (Slika 10) kako bi se maksimalno očuvalo zdra-

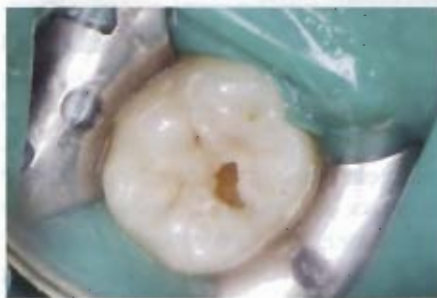

Slika 10.

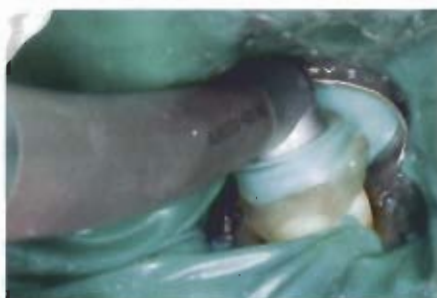

Slika 11.

vo zubno tkivo i poštovali zakoni minimalno invazivne preparacije (slika 11). Kavitet je prepariran prema minimalno invazivnim zakonima i spreman je za adhezivni ispun modernim estetskim kompozitnim materijalima uz postavu koferdama (slika 12). Nakon jetkanja kaviteta i fisurnog

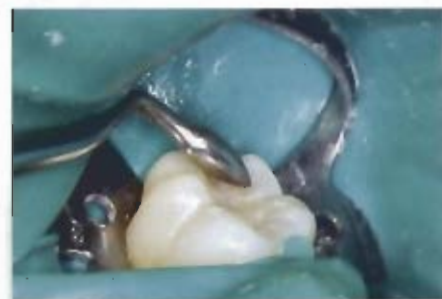

Slika 12.



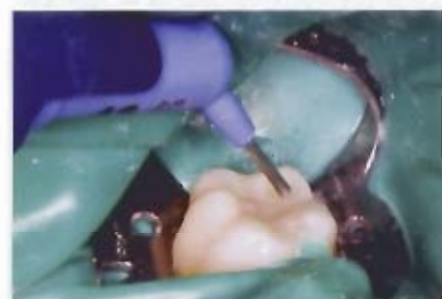
Slika 13.

sustava, kavitet i fisurni sustav se dodatno sterilizirao KaVo Healozone uređajem kako bi se odstranile sve kariogene bakterije iz zuba (slika 13). Postava ispuna tekla je ovim smjerom: adhezivni sustav (Dentsply Prime&Bond NT), kompozitni materijal u kavitet (slika 14. Dentsply

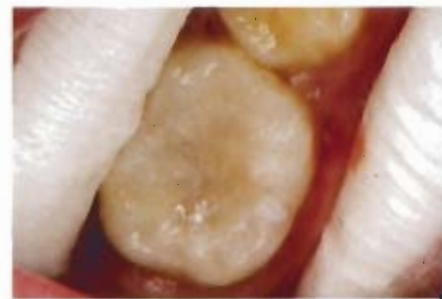

Slika 14.

CeramX), polimerizacija, tekući kompozitni materijal u fisurni sustav (Slika 15. Dentsply X-Flow), polimerizacija i obrada ispuna. Na ovaj način smo uz pomoć mo-



Slika 15.



Slika 16.

derne tehnike dijagnostike karijesa KaVo DIAGNOdentom spriječili nepotrebno otvaranje svih fisura i radikalni kirurški tretman terapije karijesa (slika 16). Uz pomoć KaVo Healozona također smo omogućili sterilizaciju karijesnog tkiva i očuvali zdravo zubno tkivo. Važno je napome-



nuti da mikropreparacijskim brusnim sredstvima Komet 4337 omogućujemo vrlo precizan rad u kavitetima i izradu kaviteta prema načelima moderne mikroinvazivne stomatologije. Prepoznavanje početnih karijesnih lezija uz upotrebu ovakve suvremene tehnike je najvažnije upravo u preventivnoj stomatologiji, gdje se na ovaj način rano i pravovremeno otkrivaju najmanje lezije koje se saniraju minimalno invazivno u kombinaciji s Healozonom.

## Zaključak

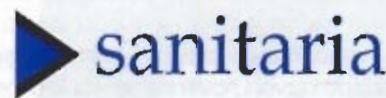
Dosadašnje tehnike dijagnostike aproksimalnog karijesa osim rentgenske dijagnostike nisu bile u potpunosti uspješne. Rentgenska dijagnostika kao najsigurnija metoda dijagnostike aproksimalnog karijesa ima svoje prednosti ali i mane, kao što je

cijena samog uređaja te količina zračenja koju pacijent primi, iako se novim digitalnim RVG uređajima doza smanjuje 80-90% u odnosu na klasične rentgenske slike. KaVo DIAGNOdent pen upotpunjuje prazninu u kliničkoj detekciji karijesa aproksimalne plohe između sonde i rentgenskih snimaka jer je to potpuno neškodljiva i neinvazivna tehnika dijagnostike karijesa s visokim stupnjem pouzdanosti. Kroz ovih nekoliko godina koliko je DIAGNOdent u praksi, dokazao se kroz brojna klinička i laboratorijska istraživanja, te kao vrlo uspješan uređaj u detekciji karijesa okluzalne plohe zamjenjuje konzervativni pristup sa sondom koja ima priličan broj negativnih posljedica na zubnu strukturu. Novi uređaj DIAGNOdent Pen omogućuje analizu teško vidljivih mjesta na zubima kao što su aproksimalne površine i time smanjuje

moгуćnost pogrešne terapije. S oba KaVo uređaja, stomatologija se mijenja iz klasične kirurške u mikroinvazivnu s objektivnim pokazateljima oštećenja zubne strukture. Iako sam uređaj ne može u potpunosti zamijeniti vizualni pregled sa sondom i ogledalom, trebao bi se koristiti u kombinaciji s vizualnim pregledom u kliničkoj praksi.

Zahvaljujemo se poduzeću Sanitaria Zagreb d.o.o., koja nam je ustupila KaVo DIAGNOdent i KaVo DIAGNOdent pen za potrebe naših istraživanja.

za sve informacije o proizvodu nazovite na tel.: 01 6181 164; 01 6181 085



## Literatura:

1. Huysmans MC, Longbottom C, Pitts N. Electrical methods in occlusal caries diagnosis: An in vitro comparison with visual inspection and bite-wing radiography. *Caries Res.* 1998;32(5):324-9.
2. Loesche WJ, Svanberg ML, Pape HR. Intraoral transmission of *Streptococcus mutans* by a dental explorer. *J Dent Res.* 1979;58(8):1765-70.
3. Ekstrand K, Qvist V, Thylstrup A. Light microscope study of the effect of probing in occlusal surfaces. *Caries Res* 1987;21:368-74.
4. van Dorp CS, Exterkate RA, ten Cate JM. The effect of dental probing on subsequent enamel demineralization. *ASDC J Dent Child.* 1988;55(5):343-7.
5. Angnes G, Angnes V, Grande RH, Battistella M, Loguercio AD, Reis A. Occlusal caries diagnosis in permanent teeth: an in vitro study. *Pesqui Odontol Bras.* 2005;19(4):243-248.
6. Lussi A, Hibst R, Paulus R. DIAGNOdent: an optical method for caries detection. *J Dent Res.* 2004;83 Spec No C:C80-3.
7. Hibst R, Gall R. Development of a diode laser-based fluorescence caries detector. *Caries Res* 1988;32:294.
8. Lussi A, Hellwig E. Performance of a new laser fluorescence device for the detection of occlusal caries in vitro. *J Dent.* 2006 ;34(7):467-71.
9. Lussi A, Mergert B, Longbottom C, Reich E, Francescut P. Clinical performance of a laser fluorescence device for detection of occlusal caries lesions. *Eur J Oral Sci* 2001;109:14-19.
10. Ross G. Caries diagnosis with the DIAGNOdent laser: a user's product evaluation. *Ont Dent.* 1999;76(2):21-4.
11. Francescut P, Lussi A. Correlation between fissure discoloration, Diagnodent measurements, and caries depth: an in vitro study. *Pediatr Dent.* 2003;25(6):559-64.
12. Krause F, Braun A, Frentzen M. The possibility of detecting subgingival calculus by laser-fluorescence in vitro. *Lasers Med Sci.* 2003; 18(1):32-5.
13. Sheehy EC, Brailsford SR, Kidd EA, Beighton D, Zoitopoulos L. Comparison between visual examination and a laser fluorescence system for in vivo diagnosis of occlusal caries. *Caries Res.* 2001c;35(6):421-6.
14. Mendes FM, Hissadomi M, Imparato JC. Effects of drying time and the presence of plaque on the in vitro performance of laser fluorescence in occlusal caries of primary teeth. *Caries Res.* 2004;38(2):104-8.
15. Lussi A, Reich E. The influence of toothpastes and prophylaxis pastes on fluorescence measurements for caries detection in vitro. *Eur J Oral Sci.* 2005;113(2):141-4.
16. Cortes DF, Ellwood RP, Ekstrand KR. An in vitro comparison of a combined FOTI/visual examination of occlusal caries with other caries diagnostic methods and the effect of stain on their diagnostic performance. *Caries Res.* 2003;37(1):8-16.
17. Akarsu S, Koprulu H. In vivo comparison of the efficacy of DIAGNOdent by visual inspection and radiographic diagnostic techniques in the diagnosis of occlusal caries. *J Clin Dent.* 2006;17(3):53-8.
18. Olmez A, Tuna D, Oznurhan F. Clinical evaluation of diagnodent in detection of occlusal caries in children. *J Clin Pediatr Dent.* 2006 ;30(4):287-91.
19. Anttonen V, Seppa L, Hausen H. A follow-up study of the use of DIAGNOdent for monitoring fissure caries in children. *Community Dent Oral Epidemiol.* 2004;32(4):312-8.
20. Lussi A, Hellwig E. Performance of a new laser fluorescence device for the detection of occlusal caries in vitro. *J Dent.* 2006;34(7):467-71.