

Ekstrakcije zuba kod pacijenata na antikoagulantnoj terapiji

Klarić Sever, Eva

Other document types / Ostale vrste dokumenata

Publication year / Godina izdavanja: **2007**

Permanent link / Trajna poveznica: <https://um.nsk.hr/um:nbn:hr:127:566521>

Rights / Prava: [Attribution-NonCommercial-NoDerivatives 4.0 International/Imenovanje-Nekomercijalno-Bez prerada 4.0 međunarodna](#)

Download date / Datum preuzimanja: **2024-12-26**



Repository / Repozitorij:

[University of Zagreb School of Dental Medicine
Repository](#)



Istraživač: Eva Klarić, 5. godina

Naslov rada: Ekstrakcije zuba kod pacijenata na antikoagulantnoj terapiji

Mentor : Irina Filipović – Zore, prof. dr. sc.

Zavod za oralnu kirurgiju, Stomatološkog fakulteta Sveučilišta u Zagrebu

Sažetak

Bolesnici koji uzimaju oralnu antikoagulantnu terapiju u svrhu prevencije ili liječenja kardiovaskularnih bolesti, česti su pacijenti u stomatološkim ambulancama, te se u nemalom broju neprimjereno tretiraju ili što je češći slučaj, upućuju i kod jednostavnih zahvata oralnom kirurgu. Ustaljeno je mišljenje da se oralna protuzgrušavajuća terapija mora prekinuti prije, kao i kratko vrijeme nakon stomatološkog zahvata. Obzirom da su nuspojave pri skidanju pacijenata s antikoagulantne terapije znatne i bitne, suvremeni svjetski protokoli kod ekstrakcije zuba sugeriraju da to više nije nužno. U bolesnika na protuzgrušavajućoj terapiji u terapijskim vrijednostima nakon zahvata ekstrakcije teoretski postoji minimalan rizik od krvarenja, dok prekidom terapije rizik može biti znatno povećan zbog moguće tromboembolije. Vađenje zuba može se izvesti bez prekida protuzgrušavajuće terapije uz primjenu lokalnih mjera hemostaze pomoću želatinoznih spužvi, šavovima i/ili ispiranje usne šupljine traneksamičnom kiselinom, koji sprječavaju pojavu produženog krvarenja.

U istraživanju je sudjelovalo 16 pacijenata na oralnoj kumarinskoj antikoagulantnoj terapiji, kod kojih je bilo potrebno obaviti zahvat ekstrakcije zubi i zaostalih korijenova. Produljeno postekstrakcijsko krvarenje spriječeno je uporabom Gelatampa® i 4.8% vodene otopine traneksamične kiseline (Cyklokapron®). Statistički značajna razlika u vremenu postekstrakcijskog krvarenja ($p > 0.05$) zabilježena je između ispitanika u skupini 1 i 3, te 2 i 3, dok razlika između ispitanika u skupini 1 i 2 nije bila statistički značajna ($p < 0.05$).

Ekstrakcije zuba kod pacijenata na antikoagulantnoj terapiji

Uvod

Izvođenje kirurškog zahvata u ustima, bilo da se radi o nekomplikiranoj ekstrakciji zaostalog korijena ili složenom vađenju umnjaka predstavlja traumu i oštećenje svih okolnih pripadajućih tkiva, sluznica, parodonta i kosti. Trauma, pored prekida integriteta tkiva dovodi i do oštećenja, kao i kidanja krvnih žila. Svako oštećenje perifernih arteriola i kapilara aktivira hemostazu, fiziološki mehanizam kojim se zaustavlja krvarenje i nastavlja se daljnjim cijeljenjem povrijeđenog područja. Fiziološkoj hemostazi u usnoj šupljini pridonose i enzimi, kao i sastav sline. Fibrinolitička aktivnost sline je smanjena zbog prisutnosti inhibitora fibrinolize koji potječu iz krvi i eskudata rane. Kada se krvarenje i eskudacija smanje, fibrinolitička aktivnost sline se poveća. Plazminogen, kao i aktivator plazminogena, u fiziološkim uvjetima nalaze se u stanicama oralnog epitela i sulkularne tekućine, te nakon kirurškog zahvata, potiču fibrinolizu, tj. razgradnju krvnog ugruška (1).

Kompleksan mehanizam hemostaze te stanja i lijekova koji mogu djelovati na nju, stomatolog mora usvojiti kako bi u svakodnevnoj praksi previdio komplikacije u smislu neočekivanog ili vremenski predugog krvarenja. Izvježbanost i poznavanje svih dostupnih lokalnih i općih mehanizama kontrole hemostaze i opremljenost materijalima i sredstvima za kontrolu iste, mora biti zadovoljena u svakoj stomatološkoj ordinaciji. S druge strane, nepoznavanje djelovanja antitrombotske terapije i komplikacija koje se mogu javiti, kao i neopremljenost ambulante, često nepotrebno iziskuje slanje relativno zdravog, medicinski zbrinutog pacijenta u specijalističke, oralnokirurške ambulante, radi manjih rutinskih zahvata, što pacijente izlaže nepotrebnom vremenu odlaganja zahvata, nepotrebnom putovanju i opterećenju specijalističkih ustanova.

Fiziologija hemostaze

Hemostaza u zdravih pojedinaca obuhvaća interakciju između 4 biološka sistema: stijenke krvne žile, trombocita, sistema zgrušavanja krvi i fibrinolitičkog sistema (1).

International Normalized Ratio (INR), International Sensitivity Indeks (ISI)

Iskazivanje protrombinskog vremena (PV) kao vrijednosti INR je uveden, kako bi se vrijednosti PV iz različitih laboratorija mogle uspoređivati, jer je PV ovisilo o porijeklu tkivnog tromboplastina koji se koristilo za laboratorijsko određivanje PV-a. INR se izračunava kao $(PV \text{ pacijenta} / PV \text{ kontrole})^{ISI}$ gdje je PV kontrole izračunata srednja vrijednost PV iz bazena zdravih davatelja krvi, a ISI označava vrijednost ovisno o tromboplastinu i ima vrijednost 0.8-2.4 (2).

Svjetska zdravstvena organizacija (WHO) predlaže uporabu *international normalized ratio* (INR) za izražavanje PV vrijednosti. Vrijednosti INR provjeravaju se na dan zahvata ili dan ranije. Manji oralnokirurški zahvati mogu biti provedeni bez prilagođavanja kumarinske doze (Marivarin) kod pacijenata s INR manjim od 3.5, koristeći pri tome lokalne i topikalne mjere hemostaze. Lokalne metode kao što su resorbilne gelatinske spužve i multipli šavovi, samostalno ili u kombinaciji s fibrinskim ljepilom ili vodenom otopinom traneksamične kiseline za ispiranje usta, rezultiraju zadovoljavajućom hemostazom (1).

Warfarin (Marivarin ®, Krka)

Warfarin je antagonist vitamina K koji oslabljuje jetrenu sintezu koagulacijskih faktora II, VII, IX i X i endogenog proteina C i S djelujući na intrinzični i ekstrinzični put koagulacije, rezultirajući oštećenjem formiranja fibrina. Oralni antikoagulanti poput warfarina koriste se prvenstveno u profilaksi i liječenju venske tromboembolije i za prevenciju sistemskog embolusa sa srcem kao njegovim izvorom (tablica I). Cilj antikoagulanta je smanjiti koagulacijsku sposobnost krvi na optimalan razmjer unutar kojega je pacijent zaštićen od pojave tromboze, izlažući se pri tome

malom riziku spontanog krvarenja. Poluvrijeme života je nezavisno o dozi, ali se obično smanjuje u vremenu od 35-45 sati. Metabolizira se u jetri i izlučuje putem bubrega (3).

Warfarinska terapija se daje u niskoj dozi (terapija niskog intenziteta) za stanja kao što su liječenje i prevencija venske tromboze. U većim dozama (terapija visokog intenziteta) daje se pacijentima sa umjetnim srčanim zaliscima ili za prevenciju ponovnog miokardijalnog infarkta. Preporučena INR vrijednost za pacijente na terapiji niskog inteziteta je 2.5 u razmjeru od 2.0 do 3.0. Za pacijente na terapiji visokog intenziteta antikoagulacije vrijednost INR je 3.0 s razmjerom od 2.5 do 3.5 (4).

Blizak je odnos između vrijednosti INR i rizika pojave krvarenja. Rizik značajno raste jednom kada INR prijeđe 4, a naglo sa vrijednostima INR većim od 5. S namjerom zaustavljanja warfarina kada je njegov učinak u porastu, vitamin K₁ može biti primjenjen, a koagulacijski faktori zamjenjeni ubrizgavanjem koncentrata protrombinskog kompleksa (PCC) ili svježe smrznute plazme (FFP). Vitamin K₁ dostupan je u obliku tableta za oralnu primjenu ili ampula za intravensku (IV) ili oralnu primjenu. Preporuča se oralna primjena, osim ako je potrebno vrlo brzo smanjenje antikoagulantnog učinka (5).

Heparin, Low molecular weight heparin (LMWH), Aspirin

Pacijenti koji su pod visokim rizikom od razvoja trombembolije i koji uzimaju oralne antikoagulanse, mogu ih zamjeniti nefrakcioniranim heparinom. On aktivira antitrombin III i na taj način inaktivira aktivni protrombin (faktor IIa) kao i faktore IX, X, XI i XII i plazmin. Također spriječava pretvorbu fibrinogena u fibrin. Njegov antidot je protamin sulfat. U slučajevima u kojima pacijent prima heparin, obavezna je hospitalizacija nekoliko dana prije, oralna terapija je prekinuta, a intravenska primjena heparina kao i mjerenje PV traje 4-6 sati prije zahvata, kada se heparinska terapija prekida.

LMWH se mogu koristiti kao učinkovita zamjena heparinu za pacijente koji su pod visokim rizikom od razvoja trombembolije (1).

Aspirin (salicilna kiselina) ireverzibilno smanjuje agregaciju trombocita i koristi se u prevenciji kardiovaskularnih oboljenja kao i moždanog udara. Čak i male doze mogu produžiti vrijeme krvarenja. Za nekomplikirane ekstrakcije 1-3 zuba, uglavnom je nepotrebno prekidati terapiju aspirinom (100mg dnevno) (1).

Pacijenti koji su na terapiji heparinom rijetki su u svakodnevnoj stomatološkoj praksi. To su uglavnom pacijenti na hemodijalizi uzrokovanoj zatajenjem bubrega. Zbog kratkog polu života heparina (oko 5 sati) njegov učinak je kratak i stomatološki zahvat se može sa sigurnošću izvesti na dan između dviju dijaliza (6).

Lokalna kontrola hemostaze (tablica IV)

Ramström i sur. su prvi dokazali da peroralno ispiranje usta traneksamičnom kiselinom značajno zaustavlja krvarenje nakon oralnokirurškog zahvata. Korišteno je 10ml vodene otopine 4.8% traneksamične kiseline (TK), kojima su pacijenti poslijeoperativno ispirali usta. Pacijenti su instruirani da ispiru usta slijedećih 7 dana 10ml otopinom dvije minute, četiri puta dnevno (7). TK sprječava proteolitičku razgradnju fibrina zaustavljajući vezivanje plazminogena i plazmina. 4.8% otopina se pokazala vrlo učinkovitom u smanjenju krvarenja nakon zahvata, sa beznačajnom sistemskom apsorpcijom. Prednost lokalne inhibicije fibrinolize u pacijenata na antikoagulantnoj terapiji je njezina jednostavna primjena i učinkovitost, te nepojavljivanje opasnih nuspojava (8).

Svrha/Cilj istraživanja

Svrha ovog istraživanja bila je dokazati da hematološki ugroženi pacijenti, čija je bolest regulirana od strane liječnika specijalista, pod stalnom terapijom oralnim antikoagulantima (Marivarin®) i uz zadovoljavajuće vrijednosti laboratorijskih nalaza, prvenstveno protrombinskog vremena (PV) izraženom u INR-u, te broju trombocita i vremenu krvarenja mogu pristupiti zahvatu ekstrakcije zuba, uz primjenu lokalnih

mjera hemostaze (tablica IV), bez opasnosti od mogućih nuspojava, prvenstveno produljenog postekstrakcijskog krvarenja.

Ispitanici i postupci

Istraživanje je provedeno na 16 pacijenata, 8 muškaraca i 8 žena kod kojih je bilo potrebno obaviti zahvat ekstrakcije zubi i zaostalih korijenova. Prikupljeni se podaci iz anamneze (dob, spol, lijekovi), te analizirani krvni testovi (PV i INR). Nakon izvršenog zahvata (ekstrakcije) izmjereno je vrijeme zgrušavanja krvi po aplikaciji Cyklokaprona®. Pacijenti su bili na Marivarinskoj terapiji zbog niza bolesti i stanja (tablica III), prosječne starosti 70 godina, raspona dobi od 58 do 85 godina. Prvu skupinu pacijenata sa srednjom INR vrijednosti 1.70 činila su 4 pacijenta prosječne starosti 78.5 godina. Drugu skupinu s prosječnim INR od 2.21 činilo je 8 pacijenata prosječne starosti 68,5 godina, a treću skupinu s prosječnim INR od 2.57 činila su 4 pacijenta prosječne starosti 66 godina. Nakon ekstrakcije, alveola je detaljno iskohleirana, a u svaku alveolu postavljen je komad apsorbirajućeg hemostatika Gelatamp® (Roeko) natopljenog u vodenu otopinu traneksamične kiseline. Također je natopljena je gaza sa 3.4 ml otopine traneksamične kiseline (Cyklokapron®), u koju je pacijent zagrizao. Pacijent je upućen da prva dva sata ne smije uzimati hranu i tekućinu, te da je potrebno kontrolirati poslijeoperativno vrijeme krvarenja za 60 minuta, a prema potrebi i ranije. Pacijenti su na kućno korištenje dobili 4.8 % vodenu otopinu Ciklokaprona, te su instruirani da njome ispiru usta slijedećih 7 dana i to primjenjujući 10 ml otopine, unutar dvije minute, četiri puta dnevno. Sve ekstrakcije obavljene su pod lokalnom anestezijom 1.8 ml 2 % Lidocain- adrenalinom® 1:100000 (Belupo) na Zavodu za oralnu kirurgiju u Gundulićevoj 5., Zagreb.

Rezultati

Podaci su analizirani statistički Student T testom .

Istraživanje je pokazalo da primjena lokalne hemostaze, na mjestu ekstrakcije zuba, uz njezinu samostalnu kućnu primjenu (bez uvida u njezino provođenje) može spriječiti pojavu produljenog postekstrakcijskog krvarenja kod pacijenata na Marivarinskoj terapiji. Od 16 ispitanika (tablica II), 4 pacijenta is prve skupine s prosječnim vremenom krvarenja od 3.0 ± 1.29 min pokazalo je potpuni prestanak krvarenja nakon poduzetih mjera lokalne hemostaze. Od 8 pacijenata iz druge skupine s prosječnim vremenom krvarenja od 3.5 ± 1.09 min samo se kod jednog pojavilo produljeno, tj. naknadno krvarenje nakon 30 minuta koje je sanirano postavljenjem šavova. U trećoj skupini 3 pacijenta s prosječnim krvarenjem od 4.7 ± 0.79 min pokazalo je potpuni prestanak krvarenja nakon poduzetih mjera lokalne hemostaze, dok je samo jedan imao naknadno postekstrakcijskog krvarenje nakon 30 minuta koje je također sanirano postavljenjem šavova.

Rasprava

Mnogi liječnici i stomatolozi predlažu prekidanje kontinuirane antikoagulantne terapije na nekoliko dana prije kirurških zahvata s ciljem sprječavanja postekstrakcijskog krvarenja. Dokumentirano je nekoliko slučajeva pojave trombembolije, uključujući i smrti, u pacijenata kod kojih je antikoagulantna terapija prekinuta zbog stomatološkog zahvata. Iako teoretski moguće, ne postoje značajni zabilježeni slučajevi komplikacija ozbiljnog krvarenja nakon kirurških zahvata u pacijenata na antikoagulantnoj terapiji unutar terapijskih razmjera. Trenutni podaci pokazuju, da kod pacijenata na antikoagulantnoj terapiji, kirurški zahvati ekstrakcija mogu biti sigurno izvedeni, bez prekidanja ili smanjivanja njihove antikoagulantne terapije. Zahvat bi trebao biti atraumatski, sa smanjivanjem potrebe multiplih ekstrakcija. Lokalna hemostaza traneksamičnom kiselinom

ili e-aminokaproičnom kiselinom, gelatinskom spužvom, fibrinskim ljepilom i/ili šavovima trebali bi biti dovoljni u slučaju pojavljivanja prekomjernog postekstrakcijskog krvarenja (9).

Od sveukupnih 16 ispitanika s prosječnim vremenom krvarenja od 3.75 ± 1.05 min i vrijednostima $INR \geq 1.5$ odnosno ≤ 3.0 te primjenom mjera lokalne hemostaze, samo je dvoje imalo pojavu naknadnog krvarenja koje je zaustavljeno postavljanjem šavova.

Zaključak

Istraživanjem provedenim na Zavodu za oralnu kirurgiju, pokušali smo barem dijelom pokazati da još uvijek, u Republici Hrvatskoj prisutna doktrina prestanka ili smanjenja oralne antikoagulantne terapije, s ciljem smanjenja vrijednosti INR, ili prebacivanje na terapiju heparinom, nije potrebna kod izvođenja manjih stomatoloških zahvata, u ovom slučaju ekstrakcije 1-3 zuba ili zaostalih korijenova, uz istodobnu i naknadnu primjenu lokalnih metoda hemostaze. Sigurnost i zdravlje pacijenta uvijek su na prvom mjestu, pa je svako izlaganje nepotrebnim rizicima i mogućim komplikacijama rezultat liječnikovog neznanja i neupućenosti u bit rješavanja problema, u ovom slučaju prekidanja oralne antikoagulantne terapije prije zahvata ekstrakcije u svrhu smanjenja postekstrakcijskog krvarenja.

Osnovna namjera ovog rada jest potaknuti nadležne ustanove na promjenu dosadašnjih protokola ili ih barem usmjeriti prema njihovom razmatranju, u skladu s već ustaljenim svjetskim standardima.

Summary

Dental extractions in patients taking anticoagulant therapy

Patients who are taking oral anticoagulation therapy to prevent or treat their cardiovascular diseases, are often patients in dental offices. Usually, there are incongruously treated, or sent for simple interventions or dental procedures to oral surgeon. There is widespread belief that oral anticoagulant therapy must be discontinued before and for some time after dental procedures. Withdrawing continuous anticoagulant therapy can cause many significant and important side effects, so present literature and protocols does not support this routine discontinuation for dental patients. There is a theoretical risk of bleeding after dental surgery in patients at therapeutic levels of anticoagulation, however it is minimal, and may be greatly outweighed by the risk of thromboembolism upon anticoagulant therapy withdrawal. Thus, dental extractions can be performed without modification or interruption of oral anticoagulant therapy. In most patients local hemostasis with gelatin sponge, sutures and/or mouthwash with tranexamic acid is sufficient to prevent postoperative bleeding. Sixteen patients taking oral coumarin anticoagulant therapy and undergoing dental extractions took part in this study. Extensively postoperative bleeding was prevented with gelatine sponge (Gelatamp®) and 4.8 % tranexamic acid mouthwash (Cyklokapron®). Statistically significant difference ($p > 0.05$) in postoperative bleeding time was recorded between the patients in groups 1 and 3, and 2 and 3, but no statistically significant difference in postoperative bleeding time was recorded between the patients in groups 1 and 2 ($p < 0.05$).

Literatura:

1. Scully C, Wolff A. Oral surgery in patients on anticagulant therapy. *Oral Surg Oral Med Oral Pathol Oral Radiol Endod* 2002; 94:57-64
2. Parag G, Juretić D. Standardizacija oderđivanja protrombinskog vremena (PV) u kontroli oralne antikoagulantne terapije. *Biochemia medica* 1995; 5 (2-3):77-85.
3. Carter G, Goss AN, Lloyd J, Tocchetti R. Current concepts of the managment of dental extractions for patients taking warfarin. *Australian Dental Journal* 2003; 48:(2): 89-96
4. Little JW, Miller CS, Henry RG, McIntosh BA. Antitrombotic agents: Implication in dentistry. *Oral Surg Oral Med Oral Pathol Oral Radiol Endod* 2002; 93:544-51
5. Baker RI, Coughlin PB, Gallus AS, et al. Warfarin Reversal Consensus Group. Warfarin reversal:consensus guidelines of behalf of the Australasian Society of Thrombosis and Hemostasis. *Med J Aust.* 2004;181(9):492-497.
6. Meechan JG, Greenwood M. General medicine and surgery for dental practitioners Part 9:Hematology and patients with bleeding problems. *British Dental Journal* 2003;195:305-310
7. Ramström G, Sindet- Pedersen S, et al. Prevention of postsurgical bleeding in oral surgery using tranexamic acid without dose modification of oral anticoagulants. *J Oral Maxillofac Surg* 1993;51:1211-1216.
8. Carter G, Goss A, Lloyd J, Tocchetti R. Transexamic acid mouthwash versus autologus fibrin glue in patients taking warfarin undergoing dental exstraction:A randomized prospective clinical study. *J Oral Maxillofac Surg* 2003;61:1432-1435
9. Gaćina P, Čaržavec D, Staničić V, Pejša V. Dental procedures in patients reciving oral anticagulant therapy. *Acta Clin Croat* 2006;45:101-104

Tablice:

Tablica I. Preporučene terapijske doze Wafarina

Niske vrijednosti (INR* 2.5 s razmjerom od 2.0 do 3.0)

Profilaksa venske tromboze (operacije visokog rizika)

Liječenje venske tromboze

Liječenje plućne embolije

Prevenција sistemske embolije

Umjetni srčani zalisci

Akutni MI

Fibrilacija atriја

Valvularna srčana bolest

Visoke vrijednosti (INR 3.0 s razmjerom od 2.5 do 3.5)

Umjetni srčani zalisci

Prevenција ponovnog infarkta miokarda

Liječenje tromboze povezane s antifosfolipidnim antitijelima

INR, International normalized ratio.

Preuzeto iz: Hirsh J, Fuster V. AHA medical/scientific statement. Guide to anticoagulant therapy, part 2: oral antikoagulants. Circulation 1994;89:1469-80, i Rodgers GM.

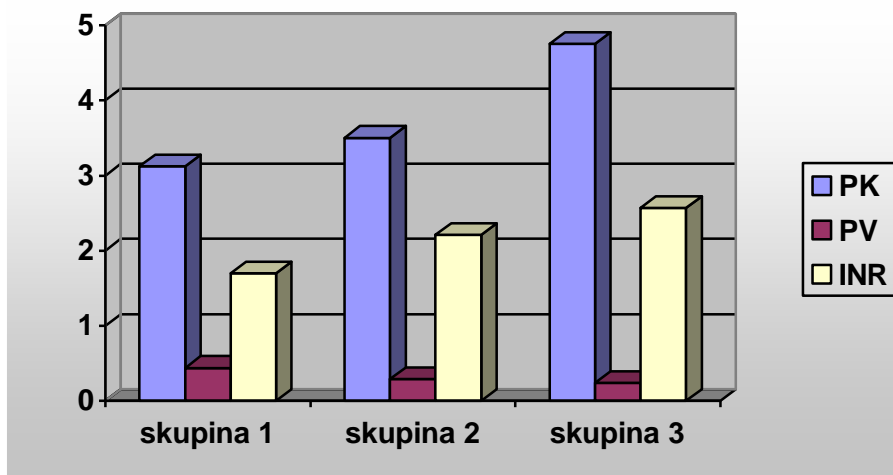
Thrombosis and antithrombotic therapy. U: Lee GR, Foerster J, Lukens J, Paraskevas F, Greer JP, Rodgers GM, eds. Wintrobe's clinical hematology. 10th ed. Philadelphia:

Lippincott Williams&Wilkins, 1999. p 1781-821.

Tablica II. Karakteristike pacijenata

Skupina	1	2	3
INR	1.5-1.99	2-2.49	2.5-2.99
INR (srednja vrijednost)	1.70	2.21	2.57
Br.pacijenata	4	8	4
<u>Spol</u>			
M	2	4	2
Ž	2	4	2
Godine	72-85	60-74	58-71
<u>Br.ekstrakcija</u>			
Maksila	2	6	5
Mandibula	7	3	
<u>Uzrok ekstrakcije</u>			
Parodontitis	8	8	4
Duboki karijes	1		1
Fraktura		1	
<u>Br.postoperativnog krvarenja</u>			
INR		2.2	2.6
<u>Strana krvarenja</u>			
Maksila		1	1
Mandibula			

Slika I. Odnos postekstrakcijskog vremena krvarenja, vrijednosti PV i INR



PK - postekstrakcijsko krvarenje/minute

PV – protrombinsko vrijeme

INR – international normalized ratio

Tablica III. Stanja koja zahtjevaju primjenu Marivarinske antikoagulantne terapije

Stanje	ukupno	muški	ženski	prosječna dob
Duboka venska tromboza	4	3	1	68,7
Duboka venska tromboza /by-pass/ angina pectoris	2	2		84,5
Srčane aritmije	5	2	3	71.6
Umjetni srčani zalisci	1		1	60.0
Trombembolija	2		2	64.0
Preboljeli reumatoidni artritis/ srčane greške	1	1		71.0
Ugrađen by-pass	1		1	64.0

Tablica IV. Mjere lokalne hemostaze kod pacijenata na marivarinskoj terapiji

- Lokalni anestetik
- Kontrolirana, minimalno traumatska kirurška tehnika
- Lokalna kompresija gazom
- Šavovi
- Apsorbirajuća sredstva (Gelatamp®)
- Traneksamična kiselina, za ispiranje usta (Cyklokapron®) ili
- Fibrinsko ljepilo

Preuzeto iz: Carter G, Goss AN, Lloyd J, Tocchetti R Current concepts of the management of dental extractions for patients taking warfarin. Australian Dental Journal 2003; 48:(2): 89-96

