

Актуальный концепт лазерной технологии в стоматологии - LaserHF®

Gabrić, Dragana

Other document types / Ostale vrste dokumenata

Publication year / Godina izdavanja: **2012**

Permanent link / Trajna poveznica: <https://um.nsk.hr/um:nbn:hr:127:369044>

Rights / Prava: [Attribution-NonCommercial-NoDerivatives 4.0 International/Imenovanje-Nekomercijalno-Bez prerada 4.0 međunarodna](#)

Download date / Datum preuzimanja: **2024-07-09**



Repository / Repozitorij:

[University of Zagreb School of Dental Medicine
Repository](#)



Актуальный концепт лазерной технологии в стоматологии – LaserHF®

Автор: к.м.н. Др. Драгана Габрич Пандурич, специалист оральной хирургии на кафедре университета г. Загреб

С середины 80х годов лазеры обретают из года в год всё большую популярность, и часто претендуют на звание приборов, заменяющих многочисленные консервативные инструменты. Даже после того, как в ряде случаев применение лазера не доказало свою эффективность, лазерная техника пользуется огромным спросом. Наиболее распространенным в повседневной практике лазером, является диодный лазер, который охватывает самый широкий, но тоже небезграничный, спектр применения, как например: пародонтология, эндодонтия и лечение мягких тканей.

При терапии НИЛИ (Низко Интенсивное Лазерное Излучение), лазер работает в красном и приближенном к инфракрасному спектру излучения, для ускорения заживления раны, устранения воспаления и ликвидации острой или хронической боли слизистых тканей. НИЛИ определяет быструю и эффективную терапию тканей без повреждений, и устраняет воспаление и боль (Анальгезия). НИЛИ обладает фотохимическим воздействием, сравнимым с фотосинтезом растений. При использовании рекомендуемой мощности и выдержки времени, красные и инфракрасные лучи сокращают оксидантный стресс, и увеличивают концентрацию АТФ (аденозинтрифосфат), что приводит к активному клеточному метаболизму и устранению воспаления. Воздействие этого метода исключительно биохимическое, а не термальное, тем самым метод исключает повреждения здоровых мягких тканей. С помощью терапии НИЛИ, достигаются следующие результаты:

А) Рост клеток и тканей за счет высокой концентрации АФТ и улучшенного биосинтеза белка; размножение клеток; изменение проницаемости кальция сквозь клеточную мембрану.

В) Устранение боли, за счет повышенной выработки эндорфинов; повышения уровня серотонина; понижение чувствительности болевых рецепторов.

С) Укрепление иммунной системы благодаря повышению числа лимфоцитов, и недавно открытого, воздействия фотомодуляции на кровь.

Д) Стимуляции акупунктурных точек. Терапевтический лазер позволяет стоматологу проведение многих интересных процедур.

Антимикробная фотодинамическая терапия (аФДТ) вызывает нетермическую инактивацию клеток, микроорганизмов и молекул. Цель „антимикробной“ фотодинамической терапии - патогенные микроорганизмы. Бактерии вызывающие воспаления окрашиваются фотосенсибилизатором, при этом они становятся уязвимыми для светового излучения определенной волны и плотности напряжения. Очень важную роль при этом играет фотосенсибилизатор = окрашивающий раствор. Именно благодаря ему, при облучении активируются атомы кислорода в молекулах красителя и вызывают синглетное состояние, имеющее токсичное действие на клетки.

В центре внимания здесь находится LaserHF, новый аппарат для хирургии мягких тканей. Это потрясающая комбинация из коагулятора, диодного лазера и терапевтического лазера в одном приборе, восхищает стоматологов по всему миру. Высокочастотная хирургия упорно

развивается с 1970х годов и обрела определенные преимущества по сравнению с классической электрохирургией. Высокие частоты по себе, не являются чем то сверхординарным, но постоянно используются большинством стоматологов во время хирургических работ. Они являются идеальным и необходимым дополнением лазерной технологии при работе на мягких тканях в полости рта.

На протяжении последних 2х лет LaserHf применяется при различных хирургических и терапевтических процедурах на кафедре оральной хирургии в стоматологическом университете Загреба, Хорватия. Эти процедуры включают в себя хирургию мягких тканей, эндодонтию, открытие имплантата, терапевтические процедуры при переимплантите, при интраоральном и лабиальном герпесе, афтах, опухолей и др. патологических изменениях мягких тканей.

На кафедре университета мы провели исследование, целью которого являлось проверка антимикробного действия LaserHF против фекального энтерококка в канале зубов. Одну группу пациентов мы обрабатывали в режиме „Деконтаминация корневых каналов“ при мощности 25мс/сек., 2Вт, длина волны 975нм, вторую группу в режиме „ФДТ“ Laser HF с мощностью от 50Вт до 100Вт. Результаты при

мощности в 100Вт и 60 сек. были намного лучше; по этой причине мы остановились на ней при дальнейших исследованиях. Кроме того результаты ФДТ немного лучше, чем при 975нм, но мы не стали проводить статистические анализы, что бы подтвердить данный тезис.

При вторичном посещении пациентов, в рамках наших клинических исследований, после процедуры La-

serHF НИЛИ и ФДТ нам не удалось выявить каких-либо побочных эффектов или осложнений. Все пациенты единогласно подтвердили отсутствие болевых ощущений, при минимальных постоперативных неудобствах и максимального комфорта в связи с полным отсутствием швов и кровотечений.

Клинический случай 1

37-летняя пациентка с фибромой на

слизистой оболочке нижней губы справа. Процедура была проведена с LaserHF в режиме „Удаление Фиброма“. Лечение прошло без осложнений.

Клинический случай 2

Мужчина, 31 год, фиброма нижней губы справа. Процедура была проведена с LaserHF в режиме „Удаление Фибром“. Не было выявлено никаких осложнений.

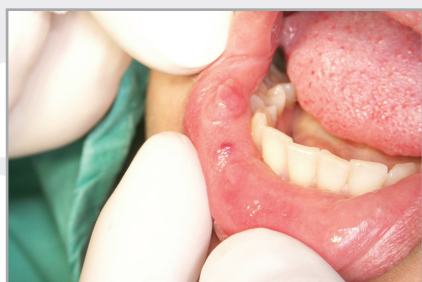

Рис. 1: Клиническая картина фиброма нижней губы

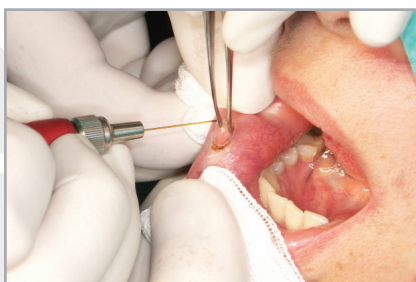

Рис. 2: Использование LaserHF при хирургии на мягкой ткани

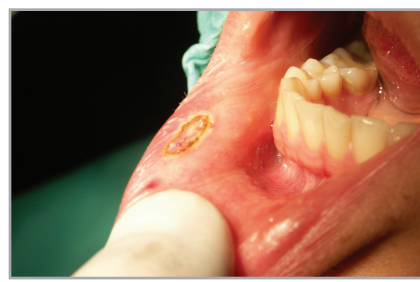

Рис. 3: Постоперационная картина

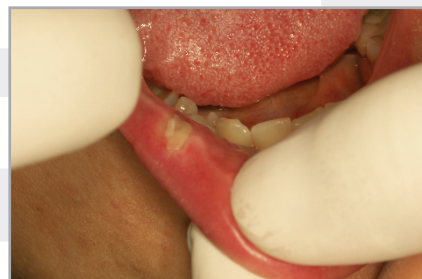

Рис. 4: Осмотр спустя 3 дня

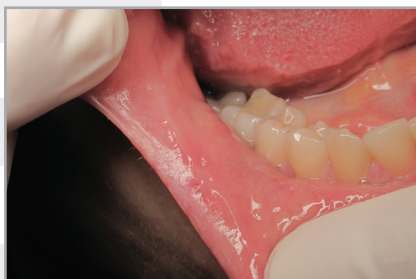

Рис. 5: Спустя 2 недели после удаления

Клинический случай 3

59-летняя пациентка с фибро-эпителиальным полипом на нёбе. Процедура была проведена с LaserHF в режиме „Удаление Фибром“. Не было выявлено осложнений.

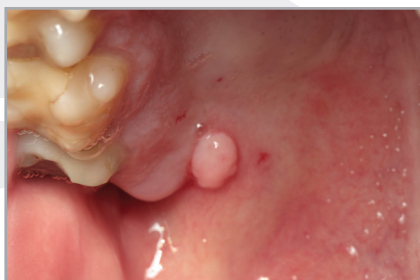

Рис. 1: Клиническая картина фибромы мягкого нёба

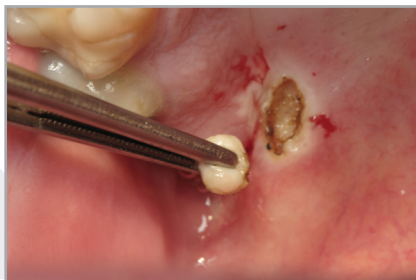

Рис. 2: Использование LaserHF при хирургии на мягкой ткан

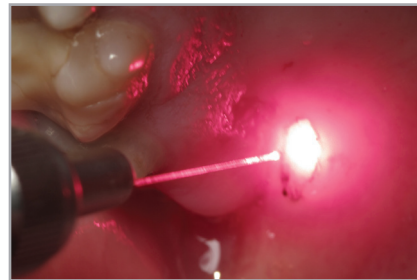


Рис. 3: Процедура НИЛИ немедленно после удаления

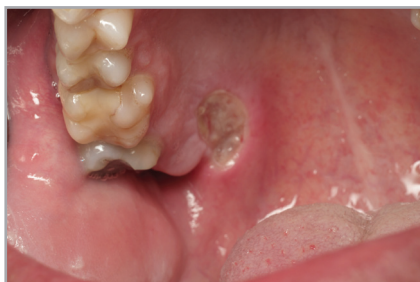

Рис. 4: Осмотр спустя 3 дня, рана в стадии заживления

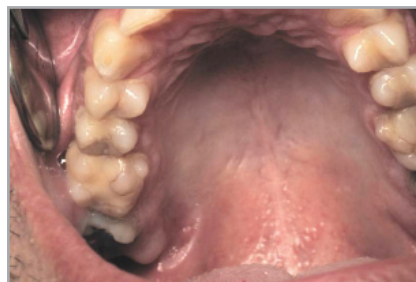

Рис. 5: Спустя 10 дней после удаления

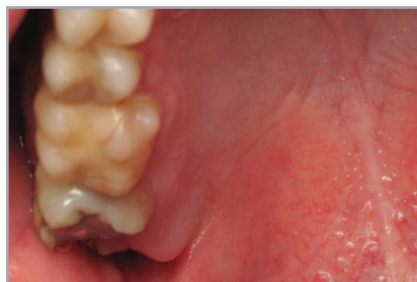

Рис. 6: Спустя 3 недели после удаления, полное заживление раны

Клинический случай 4

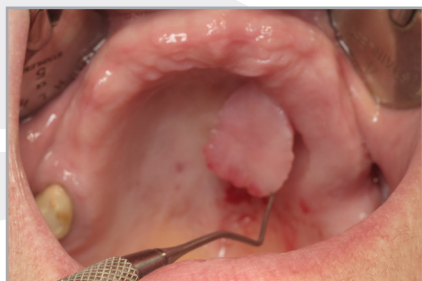

Рис.1: Фиброэпителиальный полип

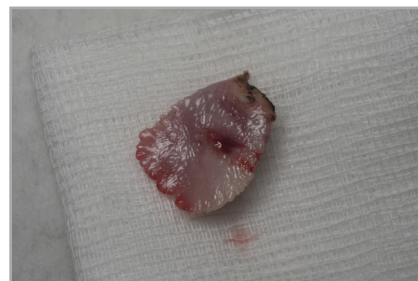
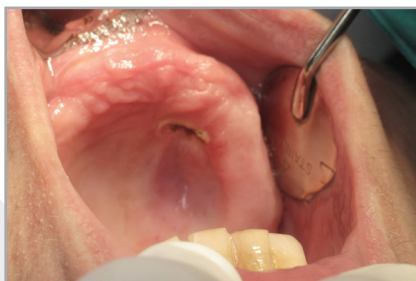
Рис. 2 а & б: Удаление с помощью LaserHF

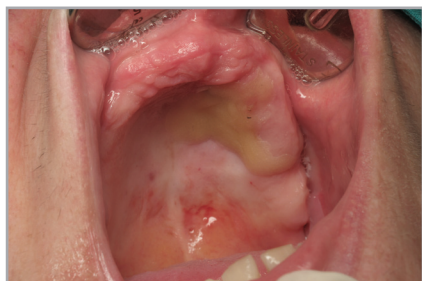

Рис. 3: Наложение повязки для защиты ран Reso-Pac сразу после операции и последующей НИЛИ-обработкой

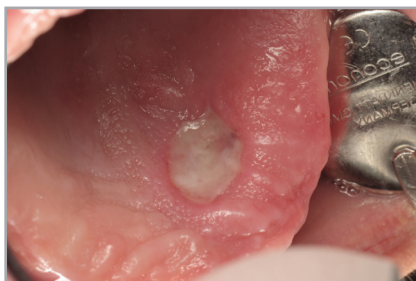

Рис. 4: Клиническая картина спустя 3 дня

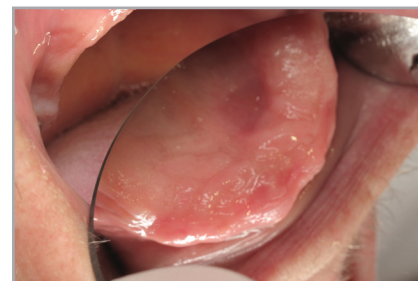

Рис. 5: Осмотр спустя 7 дней

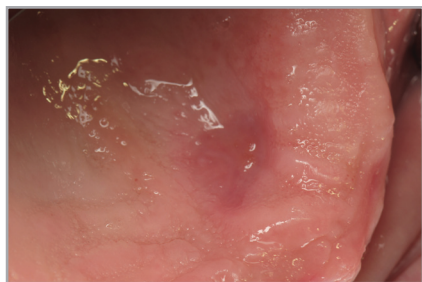


Рис. 6: Осмотр спустя 2 недели

Клинический случай 5

Мужчина, 62 года, с фиброзным эпulisом в области верхней челюсти слева. Процедура была проведена с LaserHF в двух режимах „Удаление Фибром“ и „Гингивэктомия“, с последующей НИЛИ-обработкой сразу после удаления. Биполярный режим использовался для остановки кровотечения. Лечение без осложнений.

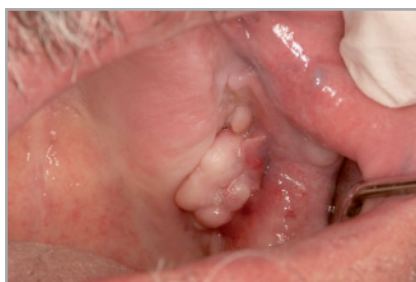

Рис. 1: Клиническая картина фиброзного эпюлиса верхней челюсти

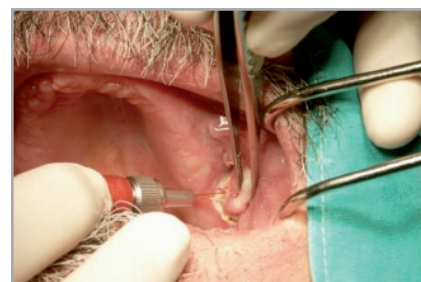

Рис. 2: Удаление с помощью LaserHF

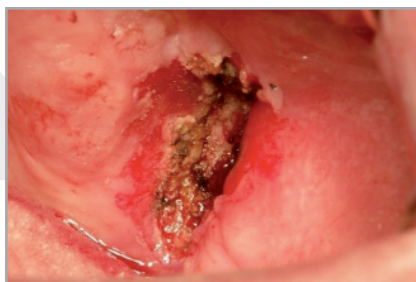

Рис. 3: Постоперационная рана

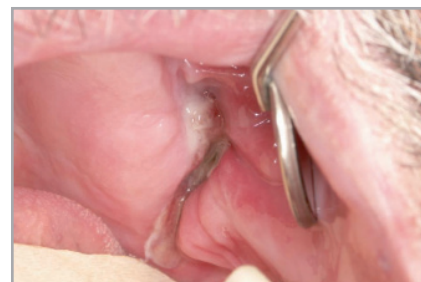

Рис. 4: Осмотр спустя 3 дня

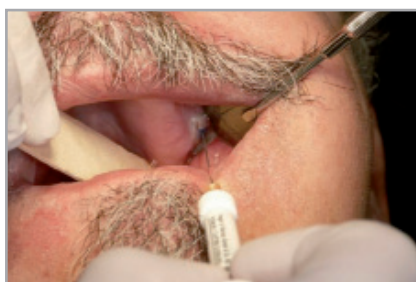

Рис. 5 а & б: Приминения „Фотосенсибилизатора“, для аФДТ

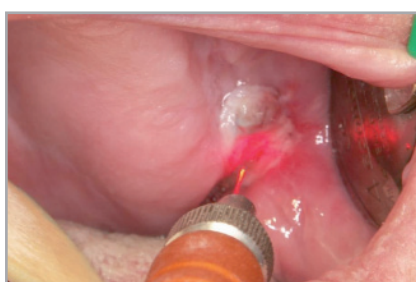
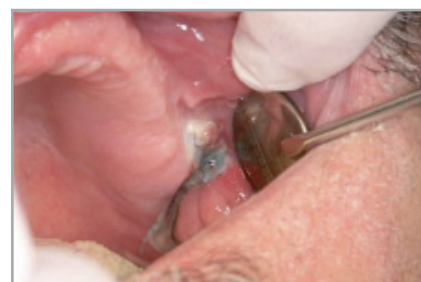
Рис. 6: Фотодинамическая терапия LaserHF

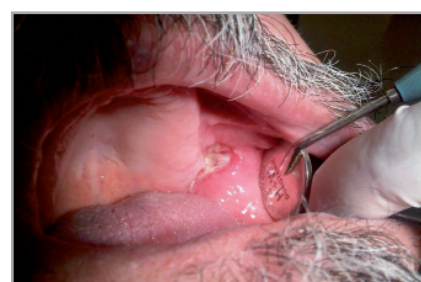

Рис. 7: Осмотр спустя 1 неделю

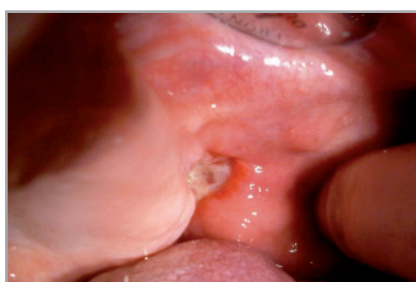

Рис. 8: Осмотр спустя 2 недели

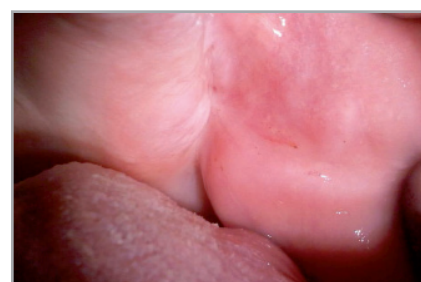

Рис. 9: Осмотр спустя 5 недель

Клинический случай 6

67-летняя пациентка с фиброэпителиальным полипом и воспаленной папиллярной гиперплазией на твердом нёбе. Иссечение было проведено с помощью LaserHF в комбинации с диодным лазером в режиме „Удаление Фибром“ и высоких частот в режиме „P2“, с последующей НИЛИ-обработкой сразу после удаления. Полип удалялся с помощью лазера, гиперплазия высокими частотами. Не выявлено никаких побочных эффектов.

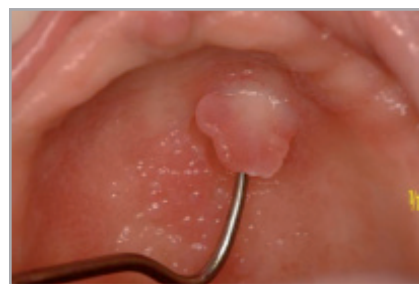
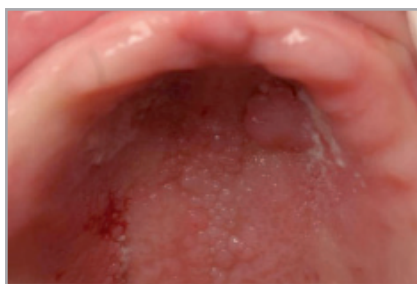
Рис. 1а & б: Клиническая картина фиброэпителиального полипа на нёбе и воспаленная папиллярная гиперплазия на твердом нёбе

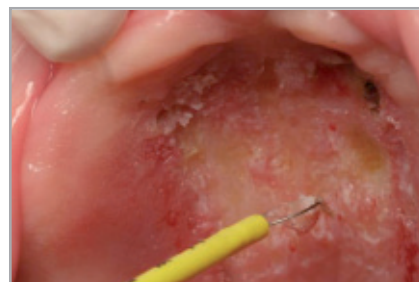
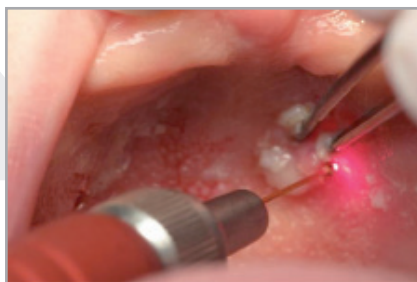
Рис. 2: Хирургическое вмешательство LaserHF

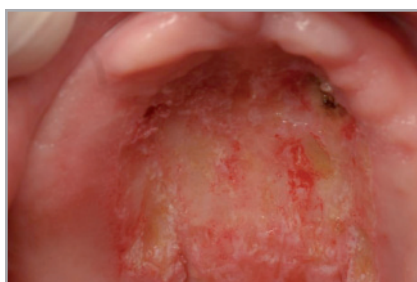

Рис. 3: Послеоперативный снимок

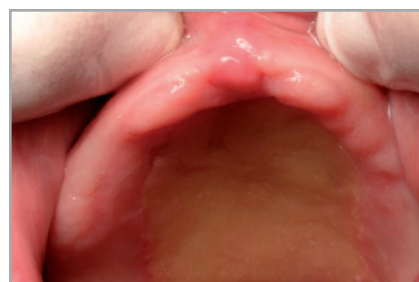

Рис. 4: Reso-Pac оральная повязка сразу после операции

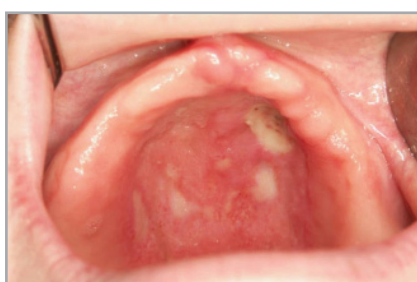

Рис. 5: Осмотр спустя 1 день

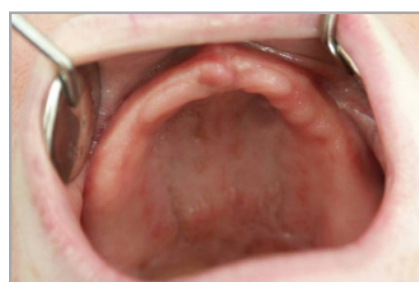

Рис. 6: Осмотр спустя 1 неделю

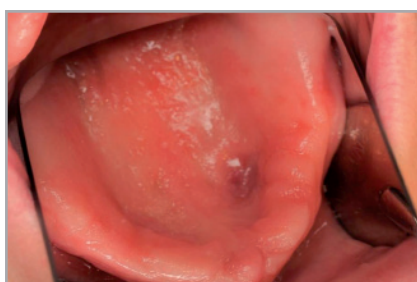

Рис. 7: Осмотр спустя 3 недели

Клинический случай 7

34-летняя пациентка, вторичное вмешательство - открытие имплантата с LaserHF и последующей НИЛИ-обработкой сразу после процедуры. Осложнений не выявлено.

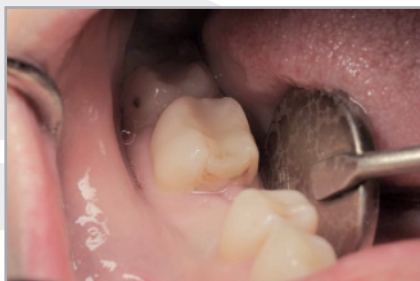


Рис. 1: Клиническая картина до вмешательства

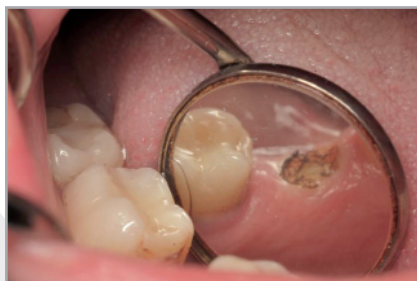

Рис. 2: Клиническая картина во время процедуры с LaserHF

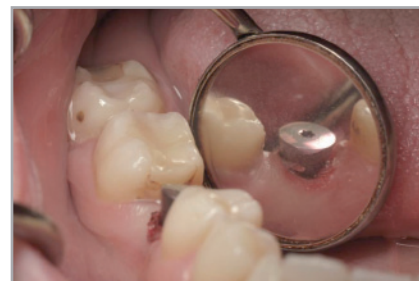

Рис. 3: Послеоперационная картина, после установки формователя десны



Клинический случай 8

Мужчина (42 года) с переимплантом в области верхней челюсти спустя 18 месяцев после имплантации. Были проведены: открытый

кюретаж пластмассовой кюреткой и антимикробная ФДТ. Осложнений не выявлено.


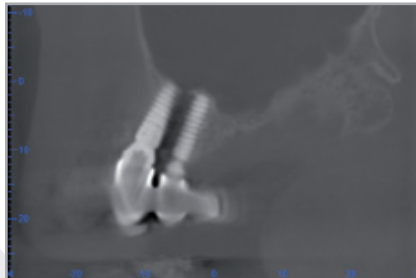
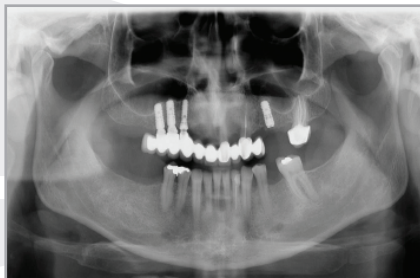


Рис. 1: Ортопантограмма

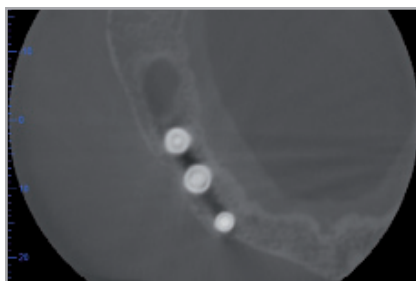
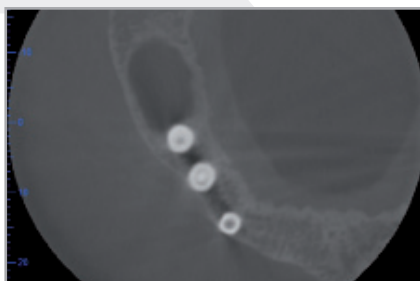


Рис. 2: Cone Beam CT - разрезы

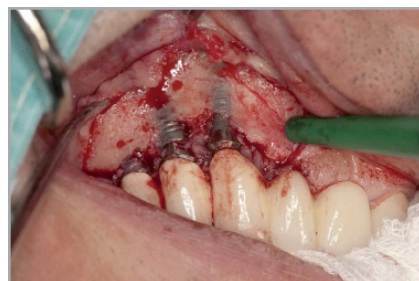

Рис. 3: Клиническая картина после отслоения слизисто-надкостного лоскута

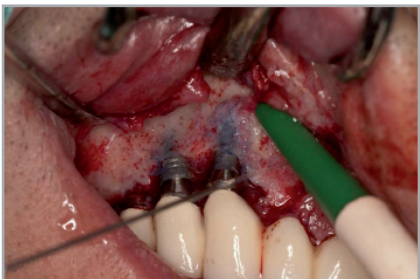

Рис. 4: Использование фотосенсибилизатора для аФДТ

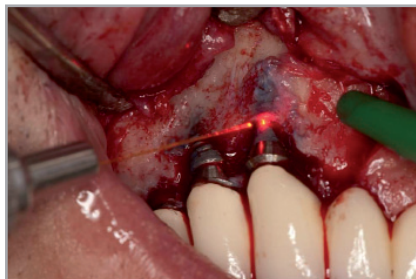


Рис. 5: аФДТ

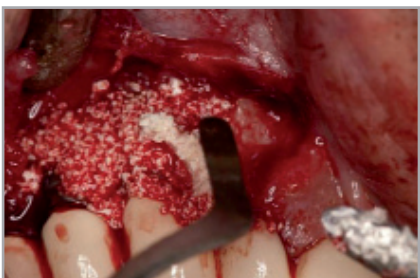

Рис. 6: Использование костного материала и мембраны

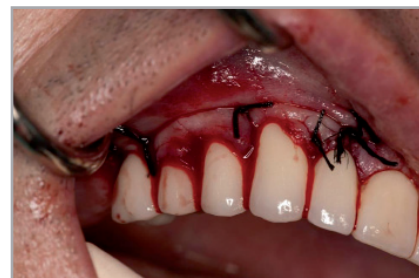
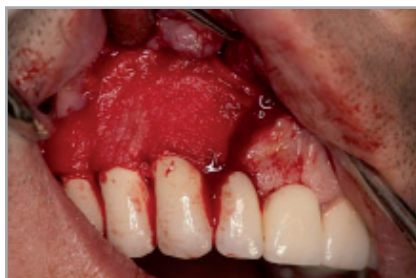
Рис. 7: После ушивания раны