

Усовершенствованное лечение ран после операций - Reso-Pac® периодонтальная повязка

Gabrić, Dragana; Miličić, Marko; Doblanović, Krešimir; Sušić, Mato

Other document types / Ostale vrste dokumenata

Publication year / Godina izdavanja: **2012**

Permanent link / Trajna poveznica: <https://um.nsk.hr/um:nbn:hr:127:437042>

Rights / Prava: [Attribution-NonCommercial-NoDerivatives 4.0 International/Imenovanje-Nekomercijalno-Bez prerada 4.0 međunarodna](#)

Download date / Datum preuzimanja: **2024-12-25**



Repository / Repozitorij:

[University of Zagreb School of Dental Medicine
Repository](#)



Усовершенствованное лечение ран после операций - Reso-Pac® периодонтальная повязка

Авторы: к.м.н Др. Драгана Габрич Пандурич, специалист оральной хирургии на кафедре университета г. Загреб
Др. Миличич, Др. Крешимир Добланович и ассистент профессора, к.м.н. Мато Сужич, специалист оральной хирургии.

Раны в полости рта характеризуются чрезвычайно хорошей пролиферацией и быстрым самовосстановлением (самозаживлением). Несмотря на это, в некоторых случаях требуется изоляция ран от полости рта и присутствия в ней, микробной колонизации. Диапазон этих клинических случаев широк, от привычной экстракции зуба, до открытой лоскутной хирургии, закрытия и стабилизации швов. Те же самые требования предъявляются для лечения язвенного гингивита и периимплантита, повязка может становиться носителем медикамента, когда это необходимо.

Большинство периодонтальных повязок сделаны на основе цинковой окиси эвгенола и/или полимеров метакрилата, которые являются основой механической фиксации повязки в области применения. Классические повязки требуют замешивания различных компонентов непосредственно перед нанесением и контактом со слизистой. Огромный минус таких твёрдых повязок в том, что их сложно удалить. Это является причиной дискомфорта для пациента и потенциальной причиной боли, а возможно и повторного травмирования раны, при снятии повязки.

Физиологическое кровотечение останавливается в течении 5 минут, в то время как для формирования надёжной защиты раны, организму необходимо до 90 минут. К сожалению это научное высказывание не распространяется на раны слизистой, где слюна ополаскивает и вымывает всё. Адекватная периодонтальная повязка должна обладать следующими качествами, что бы обеспечить заживление раны в оральной хирургии:

1. Свойство само-абсорбации и -растворения, что бы исключить необходимость физического удаления повязки с раны.

2. Устойчивость до макс. 30 часов .

3. Адгезия, не механическая прилипание, так как только прочное сцепление с тканями обеспечивает полную изоляцию от среды полости рта и пищи.

4. Эластичность и мягкость материала во время нанесения и моделирования повязки.

5. Комфорт для пациента, нейтральный запах и вкус материала повязки.

Существенный скачок и своего рода революция в мире периодонтальных повязок произошла с разработкой нового рецепта. Reso-Pac абсолютно отличается от привычных периодонтальных повязок, и причиной тому является гидрофильный материал с отличным адгезивным свойством на слизистой. В основу повязки входит целлюлоза, содержащая экстракт мирры и ароматические смолы, полученные из дерева Коммифора мирра. Она имеет антисептические, вяжущие и кровоостанавливающие свойства. Не вызывает аллергических реакций. Готовая к использованию и очень проста в работе, так как нет необходимости замешивания компонентов - это делает материал уникальным! Необходимо только

смочить перчатки, скатать шарик или колбаску и наклеить на рану или шов. Через 3 минуты материал обретает консистенцию желатина. Повязка абсолютно эластична и не меняет свою консистенцию даже после нанесения во рту, что предотвращает механическую травмирование, и не влияет негативно на кровообращение слизистой. Повязка прилипает как на мокрую слизистую, так и на кровоточащую и сохраняется там вплоть до 30 часов, полностью изолируя участок от внешней среды. Процесс заживления происходит намного скорее, так как рана или шов защищены от движения языка во рту и попадания пищи. Повязка отлично связывается с эмалью зубов, костной тканью, искусственными реставрациями и швами. Нет необходимости снятия повязки, так как она сама полностью рассасывается, макс. через 3 дня (срок зависит от внешнего воздействия), без остатка на слизистой. В клинической практике обычно достаточно однократного применения материала, чтобы покрыть рану фибрином. В сложных случаях, где период исцеления затягивается, необходимо повторно наложить повязку. Reso-Pac может быть использован, как носитель медикамента (антисептик, антибиотик и др.), гемостатика или фтора, это

решающее преимущество при имплантации, протезировании и периодонтологии.

Широкий спектр использования повязки Reso-Pac:

1. Изоляция ран у сильных курильщиков.
2. Дополнительная защита ран у пациентов с геморрагическим диатезом.
3. Защита швов (напр., в случае хирургического закрытия соустья в/ч пазухи и полости рта).
4. Защита маргинального пародонта после гингивэктомии.
5. Адаптация ткани в лоскутной хирургии.
6. После глубокого кюретажа.
7. При терапии гингивита, десневых карманов и периимплантита в сочетании с назначенным лечением.

8. Терапия гиперчувствительности пришеечных областей зубов в сочетании с фтором.

9. Защита шеек зубов после фторирования.

10. Закрытия пересаженных участков мягких тканей.

11. Временная или постоянная подкладка под съёмные протезы.

12. Закрытие операционного участка после кортикотомии.

13. Защита пересаженной костной ткани, замены кости или мембраны после снятия швов.

Клинический случай

Пациент, 25 лет, после вертикального перелома корня верхнего левого центрального резца, после удаления был одновременно установлен имплантат. Спустя три месяца была переделана имплантация из-за неудовлетворительной по функции и эстетики первичной операции, после которой остался дефект кости соответствующей

классу 5, по классификации Шерера и Фейера от 1999г. Было принято решение взять итраорально костный трансплантат того же пациента из ретромолярной области. Повреждённый участок был заполнен собственной костной тканью и ксеногенным костным материалом. Затем установили коллагеновую мембрану. На третий день после операции было заметно с палатинальной и вестибулярной стороны, как мягкая ткань затянула уже треть костного трансплантата. На 7 день были сняты швы. День спустя, при обследовании было выявлено, разошлись раны, и была начата кислородная терапия, которая проводилась ежедневно в течении 7 дней, но не приводила к излечению. На 14 день после операции, была нанесена на рану первый раз повязка Reso-Pac, которая обновлялась через день, на протяжении 10 дней. Операционное поле затянулось эпителиальной тканью и была установлена временная реставрация без функциональной нагрузки.

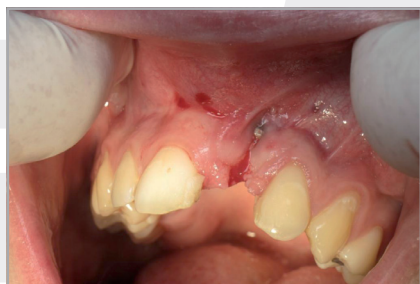

Рис. 1: Клиническая картина перед эксплантацией импланта.

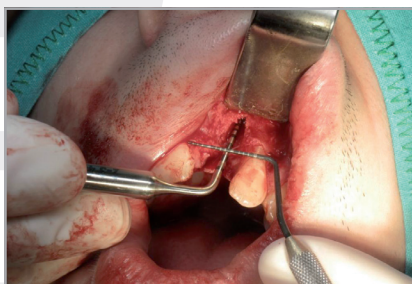

Рис. 2: Описанный дефект костной ткани после удаления импланта.

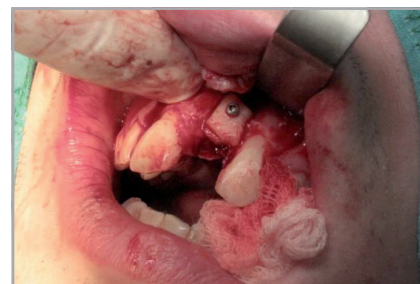


Рис. 3: Собственный костный материал взятый из ретромолярной области и зафиксированный в районе дефекта.

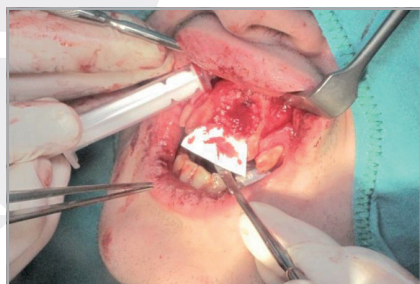


Рис. 4: Операционное поле после костной пластики.

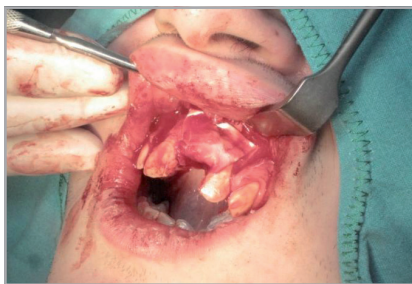


Рис. 5: Покрытие коллагеновой мембраной.

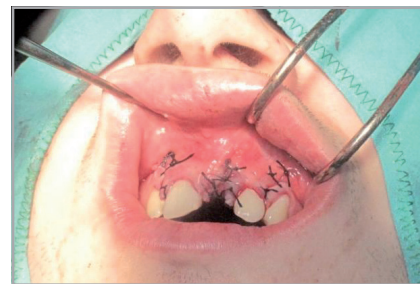


Рис. 6: Комбинация из обычных и рассасывающихся швов.

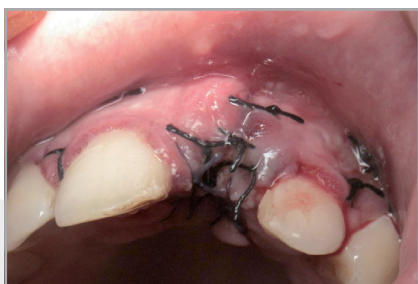


Рис. 7: Клиническая картина раны через день после операции.

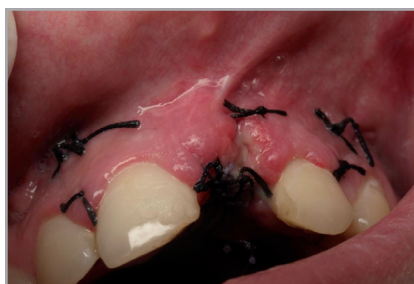

Рис. 8: Спустя 3 дня.

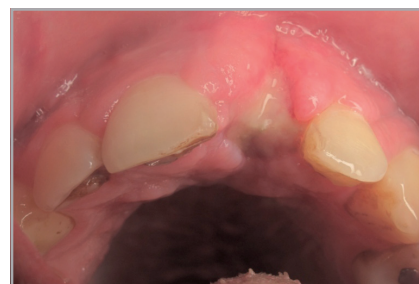

Рис. 9: Операционная область сразу после снятия швов.

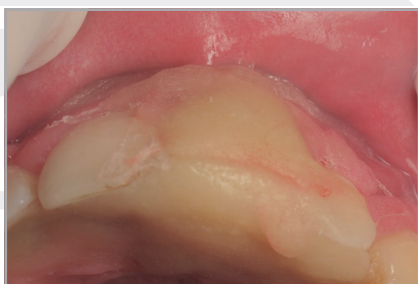


Рис. 10: Нанесение периодонтальной повязки Reso-Pac, 14 день после операции.

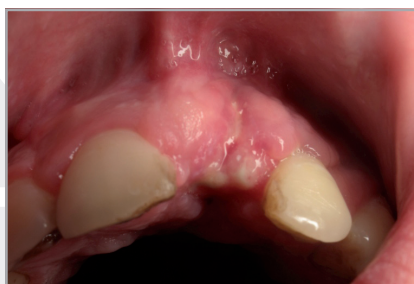

Рис. 11 и 12: Эпителиальная ткань закрыла послеоперативный участок.

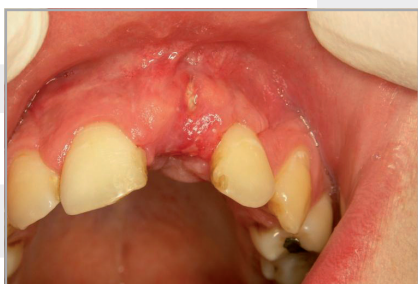
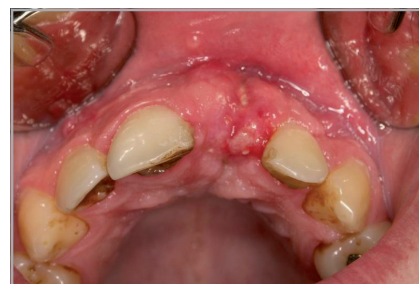
Рис. 13: Клиническая картина спустя 8 дней после использования периодонтальной повязки Reso-Pac.

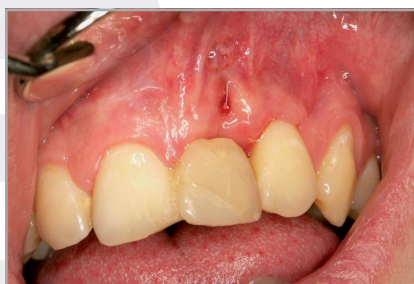

Рис. 14: На 10 день использования повязки, временная реставрация.