

# Procjena učinkovitosti digitalno navođenog Er:YAG lasera u kirurškom liječenju leukoplakije

---

Ivek, Aleksandra; Krpan, Karla

## Other document types / Ostale vrste dokumenata

Publication year / Godina izdavanja: **2014**

Permanent link / Trajna poveznica: <https://um.nsk.hr/um:nbn:hr:127:063663>

Rights / Prava: [In copyright](#)/[Zaštićeno autorskim pravom](#).

Download date / Datum preuzimanja: **2024-12-27**



Repository / Repozitorij:

[University of Zagreb School of Dental Medicine  
Repository](#)



Sveučilište u Zagrebu

Stomatološki fakultet

Aleksandra Ivek

Karla Krpan

**PROCJENA UČINKOVITOSTI DIGITALNO NAVOĐENOG Er:YAG  
LASERA U KIRURŠKOM LIJEČENJU LEUKOPLAKIJE**

Zagreb, 2014.

Ovaj rad izrađen je na Zavodu za oralnu kirurgiju Stomatološkog fakulteta Sveučilišta u Zagrebu pod vodstvom doc.dr.sc. Dragane Gabrić Pandurić i prof.dr.sc. Vanje Vučićević Boras. Rad je predan na natječaj za dodjelu Rektorove nagrade u akademskoj godini 2013./2014.

Popis kratica korištenih u radu:

Er:YAG = eng. erbium – doped yttrium aluminium garnet

QSP = eng. quantum square pulse

OHIP = eng. Oral Health Impact Profile

VAS = eng. Visual Analogue Scale

# SADRŽAJ RADA

<b>1. UVOD</b> .....	1
<b>2. SVRHA RADA</b> .....	3
<b>3. ISPITANICI I METODE</b> .....	4
3.1. Ispitanici .....	4
3.2. Postupci .....	5
3.3. Statističke metode.....	6
<b>4. REZULTATI</b> .....	7
4.1. Lokalizacija lezije.....	7
4.2. Recidivi .....	8
4.3. Postoperativni osjećaj boli.....	8
4.4. Stupanj povezanosti lokalizacije lezije sa pojavom recidiva .....	8
4.5. Korelacija stupnja hiperkeratoze sa pojavom recidiva.....	8
4.6. Broj potrebnih terapija.....	9
4.7. Korelacija između postoperativne boli i kvalitete života .....	9
<b>5. RASPRAVA</b> .....	11
<b>6. ZAKLJUČAK</b> .....	15
<b>7. ZAHVALE</b> .....	16
<b>8. LITERATURA</b> .....	17
<b>9. SAŽETAK</b> .....	21
<b>10. SUMMARY</b> .....	22

**PRILOZI:**     *Rezultati - slike i tablice*  
                  *Slike - ispitanici i postupci*  
                  *Primjer informiranog pristanka i*  
                  *upitnici*

## 1. UVOD

Leukoplakija je bijela prekancerozna lezija usne šupljine s prepoznatljivim rizikom zloćudne preobrazbe (1). Prema Svjetskoj zdravstvenoj organizaciji, naziv leukoplakija može se upotrijebiti za opis kliničke promjene u obliku bijele mrlje na oralnoj sluznici koju se ne može sastrugati niti svrstati među druge oralne bolesti (2). Definicija je dopunjena 1983. godine kada je odlučeno da se termin leukoplakija ne koristi kada postoji poznati etiološki čimbenik, osim upotrebe duhana (3). Patohistološki, leukoplakija je intraepitelna lezija koja se sastoji od epitelne hiperplazije, s ili bez hiperkeratoze, minimalne upale te različitih stupnjeva displazije, koja može biti blaga, umjerena ili jaka (4,5). Oralna leukoplakija je najčešća potencijalno maligna lezija usne šupljine, a učestalost maligne transformacije povećava se s vremenom, odnosno što lezija duže perzistira u ustima, veća je tendencija malignoj alteraciji (6). Ipak, rizik za malignu transformaciju leukoplakije teško je procijeniti (7).

Prema klasifikaciji Svjetske zdravstvene organizacije, leukoplakija se dijeli na homogenu, nehomogenu i vlasastu. Nehomogena (verukozna) leukoplakija češće maligno alterira, dok se vlasasta gotovo uvijek pojavljuje kod HIV pozitivnih i ostalih imunosupresivnih bolesnika te je uzrokuje infekcija Epstein-Barrovim virusom (2).

Uz pojavu leukoplakije povezuju se brojni lokalni etiološki čimbenici, kao što su: pušenje duhana (više od 80% pacijenata s leukoplakijom su pušači), konzumiranje alkohola, kandidijaza, elektrogalvanske iritacije te virusi poput Herpes simpleksa i Papiloma virusa (1). Postoje razlike u pojavnosti leukoplakije s obzirom na dob i spol (8); u zreloj dobi učestalija je kod muškaraca, dok se u starijoj dobi češće javlja kod žena (2). Leukoplakija se može pojaviti na bilo kojem području usne šupljine, a najčešće lokalizacije su bukalna sluznica, gingiva i komisura usana (9). Učestalost maligne transformacije leukoplakije varira između 1,2-9%, a stopa recidiva između 7,7-38,1% (10-17).

Dijagnoza oralne leukoplakije postavlja se na temelju kliničke slike, ukoliko lezije perzistiraju 4-6 tjedana nakon isključivanja mogućih uzročnih čimbenika, potrebno je napraviti biopsiju. Biopsija je potrebna i za utvrđivanje stupnja displazije te potencijalne malignosti (9). Patohistološki nalaz nužan je kod verukoznog tipa leukoplakije te kod svih tipova leukoplakije smještenih na rizičnim područjima usta, koje opisujemo oblikom potkove (dno usne šupljine, jezik i donja usna) (3).

U diferencijalnoj dijagnostici leukoplakije u obzir dolaze sve 'bijele lezije' usne šupljine. U navedene spadaju kronična hiperplastična kandidijaza, leukoedem, lihen planus, lihenoidna

reakcija, diskoidni lupus eritematosus, promjene kod oralnih parafunkcija, kemijske opekline, genetski sindromi koje prati poremećaj keratinizacije oralne sluznice te planocelularni karcinom (2).

Prilikom liječenja leukoplakije, pozornost najprije treba usmjeriti na uklanjanje uzročnih faktora; prestanak pušenja, konzumiranja alkohola, uklanjanje lokalnih iritacijskih čimbenika te infekcije. Ukoliko leukoplakija perzistira i nakon eliminacije uzročnih čimbenika, potrebna je biopsija. Na temelju biopata, određuje se stupanj displazije i pristupa nekoj od metoda liječenja. Prilikom nalaza displazije, leziju je potrebno u potpunosti ukloniti (1). Mogućnosti liječenja su slijedeće: ekscizija skalpelom, ekscizija visokom frekvencijom, krioterapija i terapija laserskom ablacijom. Od medikamentnog liječenja, u obzir dolaze preparati vitamina A i retinoidi, antioksidansi te topikalno primijenjen bleomicin (8,18-28).

U današnje vrijeme prednost se daje kriokirurgiji i laserskoj ablaciji leukoplakije zbog preciznosti navedenih načina liječenja i brzog cijeljenja (1). Laser ima odličan hemostatski učinak što je posebno korisno u vrlo vaskulariziranim područjima, jer omogućuje preglednije područje rada, a time smanjuje i trajanje zahvata (9). Osim preglednosti operacijskog područja tijekom zahvata, zbog koagulacijskog efekta te brzine i preciznosti samog zahvata, ostale prednosti laserske mekotkivne kirurgije su ubrzano cijeljenje bez postoperativnih komplikacija ili ožiljkastog cijeljenja tkiva (29). Nedostatak lasera je nemogućnost detaljne procjene rubova lezije. Kirurško uklanjanje ili odljuštenje lezije skalpelom pokazalo se jednako učinkovitim. Doduše, recidivi lezija su česti i stopa recidiva nakon ekscizije skalpelom je između 10 i 35% (14,30-31). Klasična ekscizija skalpelom obavlja se u lokalnoj ili općoj anesteziji, ovisno o veličini lezije i općem stanju bolesnika. U slučaju ekstenzivnih ekscizija, sluznički defekt se prekriva nekim od sluzničkih transplantata, čime ovakav zahvat ulazi u područje invazivne, dugotrajne kirurgije, s dugoročnim periodom postoperativnog oporavka i cijeljenja (14,30-31).

U novije vrijeme laseri se smatraju izrazito učinkovitim instrumentom u mekotkivnoj kirurgiji zbog svojstava koagulacije tijekom zahvata te postoperativne redukcije otekline i boli. Od dostupnih ablativnih lasera se posebno ističe Er:YAG laser (najveći stupanj apsorpcije u vodi). Najnovija tehnologija laserske kirurgije omogućava iznimno preciznu ablaciju ili eksciziju lezije upotrebom kompjuterski, automatski navođene laserske zrake unutar prethodno precizno i individualno određenih granica uz primjenu quantum square pulse (QSP) moda.

## **2. SVRHA RADA**

Cilj ovog rada bio je istražiti učinkovitost Er:YAG lasera u kirurškom liječenju leukoplakije te učestalost pojave recidiva. Također, cilj je bio ispitati utjecaj kirurškog uklanjanja lezije laserom na kvalitetu života pacijenata kao i na razinu postoperativne boli.

U istraživanju su postavljene nul – hipoteze:

1. Nema razlike u učestalosti pojave recidiva između žena i muškaraca.
2. Nema razlike u pojavi recidiva i lokalizaciji lezije.
3. Nema razlike u pojavi recidiva s obzirom na stupanj hiperkeratoze.
4. Nema razlike u intenzitetu postoperativne boli i lokalizacije lezije.
5. Nema razlike u kvaliteti života pacijenata prije i nakon kirurškog uklanjanja lezije laserom.



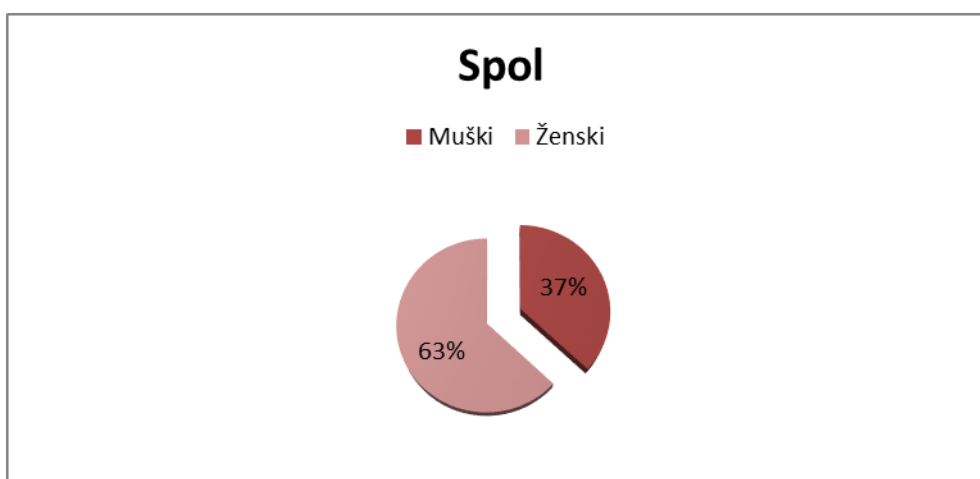
### 3. ISPITANICI I METODE

#### 3.1. Ispitanici

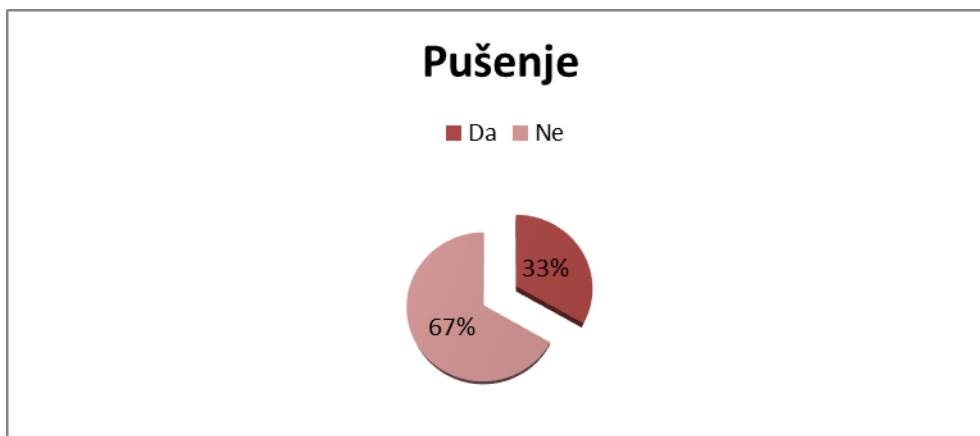
U istraživanju je sudjelovalo 27 pacijenata Zavoda za oralnu medicinu Stomatološkog fakulteta u Zagrebu, s patohistološki verificiranom dijagnozom oralne leukoplakije i prethodno neuspješnim liječenjem retinoidnom terapijom. Ispitanici su bili stari od 24 do 73 godine. Ispitnu skupinu je činilo 17 žena i 10 muškaraca (Slika 1). Od ukupnih 27 ispitanika, nepušača je bilo 18, a pušača 9 (Slika 2).

Istraživanje je odobrilo Etičko povjerenstvo Stomatološkog fakulteta u Zagrebu.

Prije provođenja zahvata uzeta je anamneza koja je sadržavala općemedicinske i stomatološke podatke važne za provođenje zahvata. Kriteriji isključenja iz istraživanja su bili neverificirana patohistološka dijagnoza leukoplakije, prisustvo sistemskih bolesti, psihogeni faktori te nekooperabilnost i nerazumijevanje bolesnika vezano za planiranu lasersku terapiju. Od anamnestičkih podataka u istraživanju su korišteni dob i spol ispitanika te podaci o navici pušenja i konzumaciji alkohola. Kliničkim pregledom utvrđena je lokalizacija leukoplakije, veličina lezije i stupanj hiperkeratoze, a podaci su zabilježeni u karton svakog pojedinog pacijenta. Prije zahvata, svi ispitanici bili su obaviješteni o načinu provođenja postupka, djelovanju lasera, indikacijama i kontraindikacijama terapije laserom te su na temelju toga potpisali obrazac Informiranog pristanka (Prilog 1) kojim su pristali na zahvat.



Slika 1. Raspodjela ispitanika prema spolu



**Slika 2. Raspodjela ispitanika prema navici pušenja**

### **3.2. Postupci**

Svaki zahvat proveden je u lokalnoj infiltracijskoj anesteziji artikainom (Ubistesin<sup>TM</sup>, 3M ESPE, Seefeld, Njemačka) u maksimalnoj količini od 1 mL.

U terapiji je korišten ablativni Er:YAG laser, s beskontaktnim digitalno kontroliranim radnim nastavkom (X-Runner) u QSP modu (LightWalker AT, Fotona, Slovenija, 2013). Postavke lasera bile su slijedeće: energija od 120 mJ, pulsni mod QSP, frekvencija od 20 Hz te omjer vode i spreja 2:4. Oblik radnog polja lasera, krug, pravokutnik ili šesterokut, odabran je na temelju veličine i oblika lezije. Radni nastavak lasera bio je udaljen 15 mm od površine lezije, a vodeni sprej postavljen na 10 ml/min. Prilikom svakog zahvata u karton pacijenta zabilježen je broj ablacija potrebnih za uklanjanje lezije. Nakon zahvata svakom pacijentu uručene su identične postoperativne upute. Kontrola ispitanika provodila se postoperativno nakon sedam, četrnaest, dvadeset i osam i pedeset i četiri dana (primjeri kliničkih slučajeva se nalaze u Prilogu 2). Na kontrolnim pregledima evaluirani su eventualni recidivi te su lezije ponovno bile izmjerene, uspoređene s početnim nalazom te tretirane laserom na isti način kao i tijekom prve ablacije, u slučaju postojanja recidiva. Na prvoj kontroli svaki pacijent ispunio je upitnik o razini postoperativne boli Vizualna analogna skala (VAS), u kojoj se bol definira stupnjevima od 0-10, gdje je 0 potpuni izostanak boli, a 10 najjači intenzitet boli. Također, pacijenti su kroz Upitnik o kvaliteti života (Oral Health Impact Profile, OHIP- CRO14) dali informacije o utjecaju kirurškog zahvata na kvalitetu života koji se sastoji od 14 pitanja, a na svako pitanje pacijenti su procjenjivali poteškoće prema Likertovoj skali (0 = nema problema; 4 = najveći mogući problem). Prilikom kontrole osmog tjedna nakon kirurškog zahvata, ukoliko nije postojao nikakav recidiv, pacijenti su upućeni dalje na redovite kontrole na Zavod za oralnu medicinu.

### **3.3. Statističke metode**

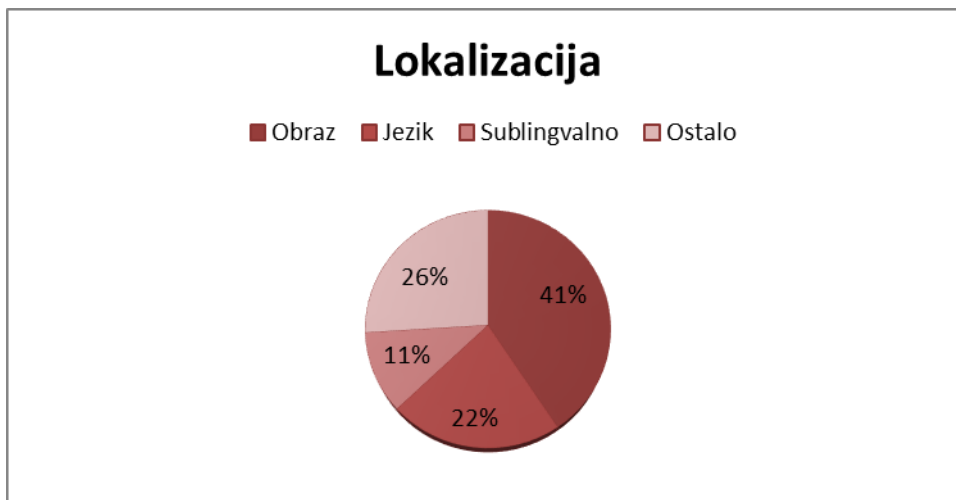
Normalnost distribucije testirana je Smirnov-Kolmogorovim testom. Za testiranje razlika među skupinama korišten je hi kvadrat test (za kategorijske/nominalne varijable) i t test za nezavisne uzorke (za kontinuirane varijable). Korelacije između pojedinih varijabli izražavala se Pearsonovim koeficijentom korelacije (R). Vrijednosti p manje od 0.05 ( $p < 0.05$ ) smatrale su se statistički značajnima.

## 4. REZULTATI

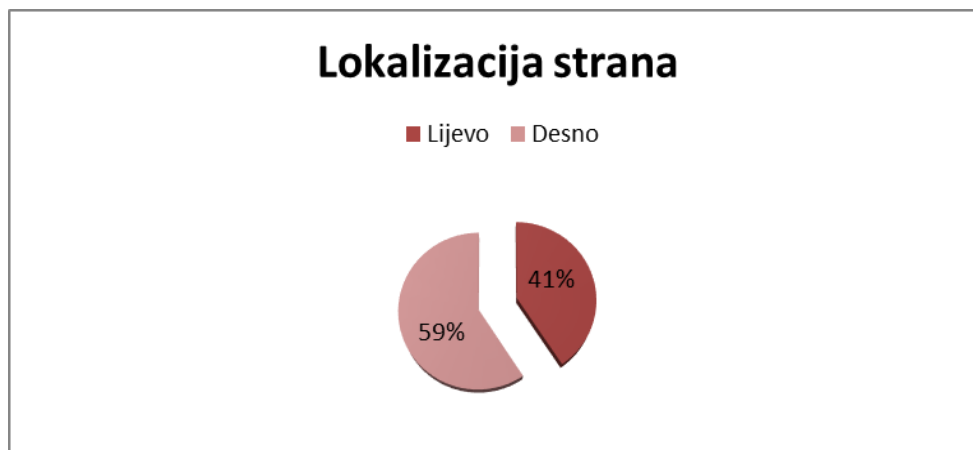
Prikaz svih dobivenih rezultata nalazi se u Tablici 1 (Prilog 3).

### 4.1. Lokalizacija lezije

Prilikom statističke obrade utvrđena je statistički značajna razlika u lokalizaciji lezije između muškaraca i žena ( $p < 0,001$ ) (Slika 3, Slika 4). Svi muški pacijenti imali su lezije samo na obrazu (100%), dok su žene imale različito lokalizirane lezije; lezije na obrazu (9,1%), lezije na jeziku (35,3%), lezije sublingvalno (17,6%) te na ostalim mjestima, kao što su nepce, alveolarni greben i drugo (41,2%). Nešto više lezija nađeno je na lijevoj strani.



Slika 3. Raspodjela svih ispitanika prema lokalizaciji lezije



Slika 4. Raspodjela ispitanika prema lokalizaciji lezije

#### **4.2. Recidivi**

Rezultati o utvrđivanju broja potrebnih terapija pokazali su statistički značajne razlike između muškaraca i žena ( $p = 0,036$ ). Dokazano je kako je kod muškaraca broj potrebnih terapija bio  $2,5 \pm 0,5$ , a kod žena  $1,9 \pm 0,8$ . Navedeni rezultati su pokazali da su se recidivi nakon obavljenog zahvata češće pojavljivali kod muškaraca pa je samim time i bio potreban veći broj terapija.

#### **4.3. Postoperativni osjećaj boli**

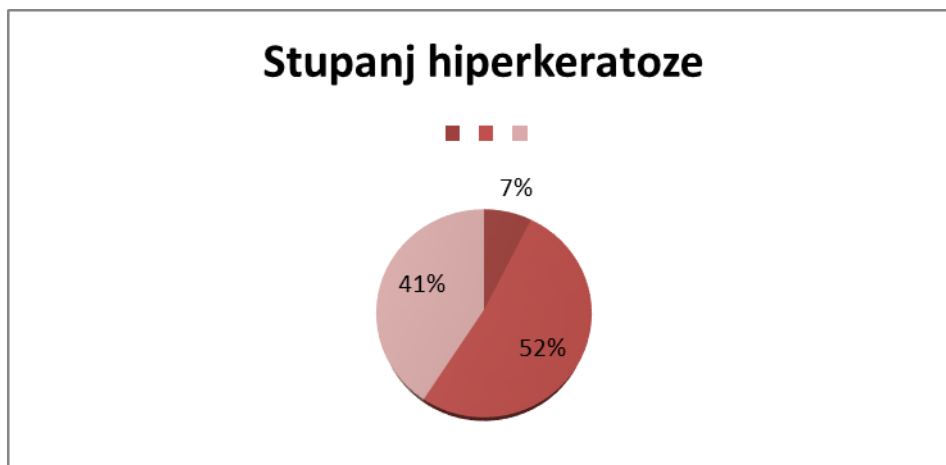
Rezultati o utvrđivanju intenziteta postoperativne boli dobiveni su uz pomoć vizualne analogne skale. Nađena je statistički značajna razlika između muškaraca i žena ( $p = 0,008$ ). Rezultati su pokazali da je kod žena postojao jači intenzitet postoperativne boli  $3,8 \pm 3,4$  dok je kod muškaraca intenzitet postoperativne boli  $0,25 \pm 0,7$ .

#### **4.4. Stupanj povezanosti lokalizacije lezije sa pojavom recidiva**

Nađene su statistički značajne razlike u recidiviranju lezije s obzirom na lokalizaciju ( $p = 0,004$ ). Lezije na jeziku recidivirale su u 100% slučajeva; lezije na obrazu su također recidivirale u visokom postotku od 90,9%, dok su lezije na ostalim lokalizacijama recidivirale u 57,1% slučajeva. Utvrđeno je također da je lokalizacija lezija koje su se nalazile sublingvalno bilo jedino područje bez pojave recidiva.

#### **4.5. Korelacija stupnja hiperkeratoze sa pojavom recidiva**

Rezultati su pokazali da postoji statistički značajna razlika u stupnju hiperkeratoze sa pojavom recidiva ( $p = 0,035$ ) (Slika 5). Pokazali su da što je stupanj hiperkeratoze bio veći, recidivi su bili češći. Lezije sa stupnjem hiperkeratoze 1 nisu recidivirale, sa stupnjem hiperkeratoze 2 recidivirale su u 85,7% slučajeva, a lezije sa stupnjem hiperkeratoze 3 recidivirale su u 72,7% slučajeva.



**Slika 5. Raspodjela ispitanika s obzirom na stupanj hiperkeratoze**

#### **4.6. Broj potrebnih terapija**

Rezultati pokazuju da su pacijenti bez recidiva imali  $1,1 \pm 0,4$  terapija u odnosu na pacijente koji su imali recidiv i koji su imali  $2,5 \pm 0,5$  terapija ( $p < 0,001$ ). To znači da se broj terapija povećava proporcionalno recidivima.

#### **4.7. Korelacija između postoperativne boli i kvalitete života**

Nisu utvrđene statistički značajne korelacije između VAS i veličine lezije kao ni između VAS i broja terapija. Utvrđena je statistički značajna korelacija između VAS i OHIP ( $R = 0.789$ ;  $p < 0.001$ ). Što je razina boli bila veća to je i kvaliteta života pacijenata bila više narušena (Tablica 2).

**Tablica 2. Korelacija između postoperativne boli i kvalitete života**

	VAS	OHIP	Terapija	Površina	
VAS	Pearson Correlation	1	<b>,789**</b>	,016	-,050
	Sig. (2-tailed)		,000	,941	,811
	N	25	25	25	25
OHIP	Pearson Correlation	<b>,789**</b>	1	-,031	,114
	Sig. (2-tailed)	,000		,879	,572
	N	25	27	27	27
Terapija	Pearson Correlation	,016	-,031	1	-,181
	Sig. (2-tailed)	,941	,879		,367
	N	25	27	27	27
Površina	Pearson Correlation	-,050	,114	-,181	1
	Sig. (2-tailed)	,811	,572	,367	
	N	25	27	27	27

## 5. RASPRAVA

Ovim istraživanjem dokazan je pozitivan rezultat terapije ablativnim Er:YAG laserom na konačno uklanjanje prekancerozne lezije i postoperativne tegobe koje su pacijenti osjećali nakon uklanjanja lezija leukoplakije.

Kako je navedeno u samom uvodu, leukoplakija predstavlja prekanceroznu leziju sa tendencijom malignoj alteraciji pa je prema tome nikako ne bi trebalo zanemarivati. Istraživanja Ishiija i suradnika (27) govore upravo o važnosti liječenja oralne leukoplakije te opasnosti od recidiviranja i maligne alteracije. U svom istraživanju navode rezultate koji pokazuju recidive leukoplakije nakon kirurške terapije laserom između 29,3% te malignu alteraciju leukoplakije od 1,2% (27).

U ovom istraživanju dokazano je kako je pojava recidiva nakon kirurške terapije laserom svedena na minimum, odnosno da nakon ponovljene terapije i posljednje kontrole, lezije nisu recidivirale. Prethodna istraživanja o procjeni učinkovitosti terapije laserom pokazuju različite rezultate. Brouns i suradnici (32) navode da je učestalost recidiva nakon uklanjanja leukoplakije laserom iznosila godišnje otprilike 8%, a Jerjes i suradnici (33) navode kako se recidiv javljao u 19,5% slučajeva.

Što se tiče najčešće lokalizacije leukoplakije, naše istraživanje pokazalo je podudarnost s rezultatima u prethodno objavljenim istraživanjima. Leukoplakija se najčešće javljala na jeziku, sublingvalno i na obrazu. Jerjes i suradnici (33) zaključili su da recidivi nemaju značajnu povezanost sa samom lokalizacijom lezije. U ovom istraživanju, rezultati upućuju da jedino leukoplakija u sublingvalnom području nije recidivirala, dok su lezije na ostalim mjestima recidivirale u većem ili manjem postotku. Moguće objašnjenje za ovakav nalaz je povećana prokrvljenost u sublingvalnom području koja uslijed brže i veće oksigenacije tog područja dovodi do bolje obnove tkiva i samim time do rjeđe pojave recidiva.

U istraživanju Jerjesa i suradnika (33) je dokazano kako stupanj hiperkeratoze utječe na pojavu recidiva, što se podudara i s rezultatima ovog istraživanja što znači da lezije s nižim stupnjem hiperkeratoze i najrjeđe recidiviraju. S obzirom na činjenicu da je nešto veći postotak lezija sa stupnjem hiperkeratoze 2 recidivirao u odnosu na lezije sa stupnjem hiperkeratoze 3, proizlazi da je vrlo velika uloga same lokalizacije lezije.

Međutim, kako isključivo stupanj hiperkeratoze nije pokazatelj povećane mogućnosti recidiva lezije, dokazuje naše istraživanje, koje pokazuje lokalizaciju lezije kao vrlo važan faktor.



Drugim riječima, da li je lezija stupnja hiperkeratoze 2 ili pak 3 više recidivirala, ovisi i o tome na kojem se mjestu nalazila.

Slijedeće istraživanje koje dokazuje pozitivan učinak terapije laserom na leukoplakiju pokazuje visoku stopu izlječenja od 90% te navodi laser kao terapiju izbora u liječenju oralne leukoplakije (34).

Tijekom godina, u mnogim je istraživanjima potvrđena učinkovitost laserske terapije oralne leukoplakije. Pacijenti tretirani laserom imali su postoperativno blagu do umjerenu razinu boli, otoka tkiva i ograničenog otvaranja usta. U većine pacijenata produljeno je cijeljenje, do maksimalnih 5 tjedana, bez kliničkih znakova nastanka ožiljka u 26 od 28 slučajeva. Postignuta je visoka stopa izlječenja od 92,86%, tijekom trogodišnjeg praćenja (35).

U razdoblju od 25 godina tretirane su 282 lezije oralne leukoplakije (14). U periodu naknadnog praćenja u vremenu unutar 219 mjeseci, 251 lezija nije imala recidiv. Ukupno je zabilježeno 28 recidiva te se laser pokazao kao terapija izbora u liječenju oralne leukoplakije.

Lasersko uklanjanje leukoplakije donje usne pokazalo se kao pouzdana i učinkovita metoda liječenja u istraživanju Goorisa i suradnika (36) koji su u 27 tretiranih lezija pokazali potpunu epitelizaciju 4 tjedna nakon ablacije laserom, minimalno nastajanje ožiljka i očuvanje normalne funkcije usnice. Tijekom duljeg vremena praćenja, između 5. i 31. mjeseca nakon terapije, četiri recidiva ponovno su tretirana laserom. Kod niti jedne lezije nije primijećena maligna alteracija. Selektivno uklanjanje zahvaćenog epitela s minimalnim oštećenjem okolnih struktura rezultiralo je odličnim cijeljenjem i očuvanjem normalne funkcije. Stopa recidiva je niža u usporedbi s kirurškom ekscizijom (36).

Kod usporedbe učinkovitosti laserske terapije u liječenju oralne leukoplakije i oralnog lihen planusa, niža stopa recidiva zabilježena je u grupi pacijenata sa leukoplakijom. Kod 16 pacijenata s lihenom zabilježena je blaga do umjerena razina boli, s ukupno 12 recidiva (41,4%) godinu dana nakon zahvata. U grupi pacijenata s leukoplakijom, 22 pacijenata primijetilo je blagu i umjerenu bol, a godinu dana nakon zahvata kod 25,8% pacijenata došlo je do pojave recidiva (37).

U istraživanju Schoelcha i suradnika (12) o procjeni učinkovitosti laserske terapije u liječenju oralnih prekanceroza sudjelovalo je 38 muškaraca i 32 žene, starosti od 31-90 godina. Tijekom zahvata poštovan je standardni sigurnosni protokol. Rezultati istog istraživanja (12) pokazali su da nakon zahvata nije bilo postoperativne infekcije, krvarenja ni parestezija. Dva pacijenta razvila su piogeni granulom u operativnom području. Ukupno je praćeno 55

pacijenata tijekom 6 mjeseci, 29 pacijenata imalo je u potpunosti kontrolirane lezije, kod 19 pacijenata zabilježena je pojava malih recidiva koji su uklonjeni ponovnom terapijom laserom, a dvoje pacijenata imalo je recidiv u veličini početne lezije. U petero pacijenata razvio se karcinom pločastih stanica. Posebno veliki postotak recidiva (83%) primijećen je kod verukoznih lezija. Schoelch i suradnici (12) zaključili su da je lasersko uklanjanje lezija učinkovit način liječenja kada je povezan s češćim kontrolama, edukacijom pacijenata i eliminacijom faktora rizika. Ipak, i dalje postoji rizik za pojavu recidiva i malignu alteraciju lezija.

Roodenburg i suradnici (26) su u svojem istraživanju laserom tretirali ukupno 103 lezije na 70 pacijenata. Budući da je leukoplakija ograničena na područje epitela, površinsko uklanjanje laserom rezultiralo je odličnim cijeljenjem bez ožiljka. U 12 godišnjem praćenju pacijenata, stopa izlječenja iznosila je 90%.

Važno je navesti i istraživanje Meistera i suradnika (38) koje je pokazalo potpuni uspjeh u liječenju oralne leukoplakije Er:YAG laserom nakon jednogodišnjeg praćenja. Rezultati tog istog istraživanja (38) su u skladu s rezultatima našeg istraživanja, dobivenih na temelju kirurškog liječenja uz pomoć Er:YAG lasera. Rezultati istraživanja upućuju na malu postoperativnu bol i samim time mali utjecaj na smanjenu kvalitetu života postoperativno što govori u prilog pozitivnim učincima ablativne terapije laserom te potvrđuje rezultate prethodnih istraživanja.

S obzirom na stupanj postoperativne boli, našim smo istraživanjem, kako je navedeno u rezultatima, dokazali razliku u jačini postoperativne boli između muškaraca i žene. Rezultati su pokazali da je kod žena bio prisutan mnogo veći intenzitet boli, što se može objasniti činjenicom da žene teže podnose bol, da je kod muškaraca prag tolerancije na bol veći te da je tako veliki raspon u rezultatima posljedica emotivnog faktora kod žena.

Slične rezultate, vezane za postoperativno razdoblje, prikazali su Lopez i suradnici (8) koji su uspoređivali konvencionalnu kiruršku terapiju skalpelom i terapiju laserom te su mišljenja kako je lasersko liječenje leukoplakija uspješnije zbog već spomenutih pozitivnih učinaka lasera.

Treba spomenuti i da je proces cijeljenja rane nakon ablativne terapije laserom zadovoljavajući te da nisu zabilježene nikakve značajne komplikacije što je dokazano u prijašnjim istraživanjima (19), a potvrđeno i u ovom istraživanju.

Izdvojiti ćemo neke od prednosti u terapiji laserom: reducirano krvarenje tijekom operativnog zahvata kao i nakon samog zahvata, brže cijeljenje rane bez ožiljkastog tkiva te bolji estetski rezultat zbog nepotrebnosti šivanja rane, a samim time i reduciranje trajanja zahvata. Također je smanjena postoperativna bol (39).

## 6. ZAKLJUČAK

Provedeno istraživanje pokazalo je dobre rezultate vezane uz ablativnu terapiju oralne leukoplakije laserom te da kirurško uklanjanje oralne leukoplakije laserom rezultira izliječenjem, odnosno smanjenjem recidiva lezija nakon terapije. Rezultati su pokazali kako je oporavak pacijenta brži i lakši jer je postoperativna bol smanjena. Samim time laserska terapija ujedno i poboljšava postoperativnu kvalitetu života.

Danas postoji mnogo vrsta lasera koji su našli svoju primjenu u dentalnoj medicini. Obzirom da su dokazani brojni pozitivni učinci laserske terapije, jasno je i da je njihova upotreba sve zastupljenija. Reducirano operativno i postoperativno krvarenje s posljedičnim izostankom postavljanja šavova, maksimalno reducirano vrijeme trajanja zahvata, ubrzano cijeljenje rane, smanjena postoperativna bol, poboljšana kvaliteta života te jednostavnost primjene samo su neke od prednosti korištenja ablativnog Er:YAG lasera.

Sve pacijente uključene u ovo istraživanje potrebno je i dalje klinički kontrolirati radi evaluacije mogućih kasnih recidiva ili malignih transformacija kroz duži niz godina te znatno objektivnije procjene stvarne uspješnosti laserske tehnologije u kirurškom liječenju ovih prekanceroznih lezija.

## **7. ZAHVALE**

Zahvaljujemo našoj mentorici doc.dr.sc. Dragani Gabrić Pandurić na ukazanom povjerenju i pruženoj prilici za istraživanje na Zavodu za oralnu kirurgiju.

Hvala prof.dr.sc. Vanji Vučićević-Boras na korisnim savjetima i pomoći pri izradi ovog rada.

Hvala doc.dr.sc Vlasi Brailu na velikom strpljenju i pomoći pri statističkoj obradi.

Hvala svim djelatnicima Zavoda za oralnu kirurgiju na čelu s prof.dr.sc. Davorom Katancem na susretljivosti i strpljenju prilikom izvođenja kliničkog djela rada.

Hvala dr.med.dent. Juraju Brozoviću i dr.med.dent. Goranu Batinjanu na pomoći i savjetima.

## 8. LITERATURA

1. Greenberg MS, Glick M. Burketova oralna medicina. Dijagnoza i liječenje. 10th ed. Zagreb: Medicinska naklada; 2006.
2. Cekić-Arambašin A, Vidas I, Topić B, Alajbeg I, Vučićević Boras V, Biočina-Lukenda D et al. Oralna medicina. 1th ed. Zagreb: Školska knjiga, 2005.
3. Brailo V, Oralna leukoplakija – kako do dijagnoze. Sonda. 2007; 8(14-15): 64-5.
4. Van der Waal I. Potentially malignant disorders of the oral and oropharyngeal mucosa; present concepts of management. Oral Oncol. 2010;46(6):423-5.
5. Lodi G, Porter S. Management of potentially malignant disorders: evidence and critique. J Oral Pathol Med. 2008; 37(2):63-9.
6. Van der Waal I, Schepman KP, van der Meij EH, Smeele LE. Oral leukoplakia: a clinicopathological review. Oral Oncol. 1997;33(5):291–301.
7. Liu W, Shi LJ, Wu L, Feng JQ, Yang X, Li J, Zhou ZT, Zhang CP. Oral cancer development in patients with leukoplakia-clinicopathological factors affecting outcome. PloS One. 2012;7(4):e34773.
8. López-Jornet P, Camacho-Alonso F. Comparison of pain and swelling after removal of oral leukoplakia with CO<sub>2</sub> laser and cold knife: a randomized clinical trial. Med Oral Patol Oral Cir Bucal. 2013;18(1):e38-44.
9. Neville BW, Damm DD, Allen CM, Bouquot JE. Oral and maxillofacial pathology. 2nd ed. New Delhi: Elsevier; 2002.
10. Holmstrup P, Vedtofte P, Reibel J, Stoltze K. Long-term treatment outcome of oral premalignant lesions. Oral Oncol. 2006;42(5):461–74.
11. Saito T, Sugiura C, Hirai A, Notani K, Totsuka Y, Shindoh M. Development of squamous cell carcinoma from pre-existent oral leukoplakia: with respect to treatment modality. Int J Oral Maxillofac Surg. 2001;30(1):49–53.
12. Schoelch ML, Sekandari N, Regezi JA, Silverman SJr. Laser management of oral leukoplakias: a follow-up study of 70 patients. Laryngoscope. 1999;109(6):949–53.

13. Thomson PJ, Wylie J. Interventional laser surgery: an effective surgical and diagnostic tool in oral precancer management. *Int J Oral Maxillofac Surg.* 2002;31(2):145–53.
14. Van der Hem PS, Nauta JM, Van der Waal JE, Roodenburg JL. The results of CO2 laser surgery in patients with oral leukoplakia: a 25 year follow up. *Oral Oncol.* 2005;41(1):31–7.
15. Schepman KP, Van der Meij EH, Smeele LE, Van der Waal I. Malignant transformation of oral leukoplakia: a follow up study of a hospital-based population of 166 patients with oral leukoplakia from The Netherlands. *Oral Oncol.* 1998;34(4):270–5.
16. Einhorn J, Wersall J. Incidence of oral carcinoma in patients with leukoplakia of the oral mucosa. *Cancer.* 1967;20(12):2189–93.
17. Chiesa F, Tradati N, Sala L, Costa L, Podrecca S, Boracchi P. Follow-up of oral leukoplakia after carbon dioxide laser surgery. *Arch Otolaryngol Head Neck Surg.* 1990;16(2):177–80.
18. Poveda-Roda R, Bagan JV, Jiménez-Soriano Y, Díaz-Fernández JM, Gavaldá-Esteve C. Retinoids and proliferative verrucous leukoplakia (PVL). A preliminary study. *Med Oral Patol Oral Cir Bucal.* 2010;15(1):e3–9.
19. Ishii J, Fujita K, Komori T. Laser surgery as a treatment for oral leukoplakia. *Oral Oncol.* 2003;39(8):759–69.
20. Vedtofte P, Holmstrup P, Hjorting-Hansen E, Pindborg JJ. Surgical treatment of premalignant lesions of oral mucosa. *Int J Oral Maxillofac Surg.* 1987;16(6):656–64.
21. Chandu A, Smith AC. The use of CO2 laser in the treatment of oral white patches: outcomes and factors affecting recurrence. *Int J Oral Maxillofac Surg.* 2005;34(4):396–400.
22. Chiesa F, Sala L, Costa L, Moglia D, Mauri M, Podrecca S. Excision of oral leukoplakias by CO2 laser on an out-patient basis: a useful procedure for prevention and early detection of oral carcinomas. *Tumori.* 1986;72(3):307–12.
23. Chu FW, Silverman SJr, Dedo HH. CO2 laser treatment of oral leukoplakia. *Laryngoscope.* 1988;98(2):125–30.

24. Frame JW, Das Gupta AR, Dalton GA, Rhys Evans PH. Use of the carbon dioxide laser in the management of premalignant lesions of the oral mucosa. *J Laryngol Otol.* 1984;98(12):1251–60.
25. Flynn MB, White M, Tabah RJ. Use of carbon dioxide laser for the treatment of premalignant lesions of the oral mucosa. *J Surg Oncol.* 1988;37(4):232–4.
26. Roodenburg JL, Panders AK, Vermey A. Carbon dioxide laser surgery of oral leukoplakia. *Oral Surg Oral Med Oral Pathol.* 1991;71(6):670–4.
27. Ishii J, Fujita K, Munemoto S, Komori T. Management of oral leukoplakia by laser surgery: relation between recurrence and malignant transformation and clinicopathological features. *J Clin Laser Med Surg.* 2004;22(1):27–33.
28. Pandey M, Thomas G, Somanathan T, Sankaranarayanan R, Abraham Ek, Jacob BJ. Evaluation of surgical excision of non-homogeneous oral leukoplakia in a screening intervention trial, Kerala, India. *Oral Oncol.* 2001;37(1):103–9.
29. Gabrić Pandurić D, Katanec D, Filipović Zore I. Clinical cases of soft-tissue surgery with X-Runner in QSP mode. *J Laser Health Academy.* 2013;2(2):34-7.
30. Silverman SJr, Gorsky M, Lozada F. Oral leukoplakia and malignant transformation. A follow-up study of 257 patients. *Cancer.* 1984;53(3):563–8.
31. Arduino PG, Surace A, Carbone M, Elia A, Massolini G, Gandolfo Set al. Outcome of oral dysplasia: a retrospective hospital-based study of 207 patients with a long follow-up. *J Oral Pathol Med.* 2009;38(6):540–4.
32. Brouns E, Baart J, Karagozoglu K, Aartman I, Bloemena E, van der Waal I. Treatment results of CO2 laser vaporisation in a cohort of 35 patients with oral leukoplakia. *Oral Dis.* 2014;20(3):e19-24.
33. Jerjes W, Upile T, Hamdoon Z, Al-Khawalde M, Morcos M, Mosse CA, Hopper C. CO2 laser of oral dysplasia: clinicopathological features of recurrence and malignant transformation. *Lasers Med Sci.* 2012;27(1):169-79.
34. Roodenburg JL, Panders AK, Vermey A. Carbon dioxide laser surgery of oral leukoplakia. *Oral Surg Oral Med Oral Pathol.* 1991;71(6):670–4.



35. Vivek V, Jayasree RS, Balan A, Sreelatha KT, Gupta AK. Three-year follow-up of oral leukoplakia after neodymium:yttrium aluminum garnet (Nd:YAG) laser surgery. *Lasers Med Sci.* 2008;23(4):375-9.
36. Gooris PJ, Roodenburg JL, Vermey A, Nauta JM. Carbon dioxide laser evaporation of leukoplakia of the lower lip: a retrospective evaluation. *Oral Oncol.* 1999;35(5):490-5.
37. Huerta Leteurtre N, Bagán Sebastián JV, Cardona Tortajada F, Lloria De Miguel E, Jiménez Soriano Y, Basterra Alegría J. Oral lichen planus plaques and homogeneous leukoplasia: comparative results of treatment with CO2 laser. *Acta Otorrinolaringol Esp.* 1999;50(7):543-7.
38. Meister J, Franzen R, Eyrich G, Bongartz J, Gutknecht N, Hering P. First clinical application of a liquid-core light guide connected to 20nE r:YAG laser for oral treatment of leukoplakia. *Lasers Med Sci.* 2010;25(5):669-73.
39. Gargari M, Autili N, Petrone A, Ceruso FM. Using laser diodes for the removal of a lesion of the oral mucosa. Case report. *Oral Implantol (Rome).* 2011;4(1-2):10-3.

## 9. SAŽETAK

Aleksandra Ivek , Karla Krpan

### PROCJENA UČINKOVITOSTI DIGITALNO NAVOĐENOG Er:YAG LASERA U KIRURŠKOM LIJEČENJU LEUKOPLAKIJE

Svrha ovog rada bila je procijeniti učinkovitost digitalno navođenog Er:YAG lasera u kirurškom liječenju leukoplakije, kao i učestalost pojave recidiva nakon ablativne terapije laserom. Također, cilj rada bio je evaluirati utjecaj kirurškog uklanjanja lezija leukoplakije na kvalitetu života pacijenata. U istraživanju je sudjelovalo 27 pacijenata sa histološki verificiranom dijagnozom oralne leukoplakije. Zahvat je obavljen nakon aplikacije lokalne infiltracijske anestezije, maksimalne količine do 1 mL. Er:YAG laserom sa digitalnim navođenjem u QSP modu izvršena je ablacija lezija. Pacijenti su praćeni na kontrolama sedmog, četrnaestog, dvadeset i osmog i pedeset i četvrtog dana nakon izvršene ablacije. Vizualna analogna skala (VAS) korištena je za evaluaciju razine postoperativne boli pacijenata, a Oral Health Impact Profile upitnik (OHIP) za evaluaciju utjecaja laserske ablacije lezija leukoplakije na kvalitetu života pacijenata. Dobivena je statistički značajna razlika između spola pacijenata i lokalizacije lezije, broja ablacija i VAS. Statistički je značajna korelacija između pojave recidiva i lokalizacije lezije, kao i stupnja hiperkeratoze. Također, nakon posljednje kontrole, nije utvrđen recidiv niti jedne lezije. Budući da se u današnje vrijeme laser sve više upotrebljava u svim granama dentalne medicine, može se preporučiti i kao terapija izbora u liječenju oralne leukoplakije, ponajviše zbog njegovih brojnih pozitivnih karakteristika.

Ključne riječi: oralna leukoplakija, erbium YAG laser, oralna kirurgija, oralna medicina, terapija laserom

## 10. SUMMARY

Aleksandra Ivek, Karla Krpan

### THE EFFECTIVENESS EVALUATION OF THE DIGITALLY CONTROLLED ER:YAG LASER FOR SURGICAL TREATMENT OF LEUKOPLAKIA

The purpose of this study was to evaluate the effectiveness of a digitally controlled Er : YAG laser in the surgical treatment of leukoplakia, as well as the incidence of recurrence after ablative laser therapy. Also, the aim of this study was to evaluate the effect of surgical removal of leukoplakia lesions on the quality of patient's life. The study included 27 patients with histologically verified diagnosis of oral leukoplakia. The treatment was performed after the administration of local infiltration anesthesia, the maximum amount of up to 1 mL. The ablation was performed with ablative Er:YAG with non-contact digitally controlled handpiece X-Runner in QSP mode. Patients were reviewed at the follow-up that was assigned seven, fourteen, twenty-eight and fifty-four days after the ablation. If necessary, ablations were repeated and then followed-up again. The visual analogue scale (VAS) was used to evaluate the level of postoperative pain, and the Oral Health Impact Profile questionnaire (OHIP) for evaluating the impact of laser ablation on the quality of patient's life. Statistically significant differences were found between men and women according to location of the lesion, number of the ablations and VAS. Significant differences in correlation between recurrence and locations of the lesion, as well as degree of hyperkeratosis were also found. Also, there were no recurrence of any lesion after the last follow-up. Lasers are widely used in all parts of dental medicine and based on results of our study they can be recommended as a treatment of choice for oral leukoplakia, mostly because of its many positive characteristics.

Key words: oral leukoplakia, erbium YAG laser, oral surgery, oral pathology, laser therapy

# Informirani pristanak

---

**Istraživači:**

Karla Krpan, studentica 6. godine

Mail: karlkrpan@yahoo.com

Aleksandra Ivek, studentica 6. godine

Mail: aivek@sfzg.hr

**Mentori:**

Dr.sc. Dragana Gabrić Pandurić, Zavod za oralnu kirurgiju

Stomatološki fakultet Sveučilišta u Zagrebu, Gundulićeva 5, 10000Zagreb

Mail: dgabric@sfzg.hr

Telefon:01/4802–138

Prof.dr.sc. Vanja Vučićević Boras

Stomatološki fakultet Sveučilišta u Zagrebu, Gundulićeva 5, 10000Zagreb

Mail: boras@sfzg.hr

Telefon:01/4802–124

**Naziv istraživanja:**

PROCJENA UČINKOVITOSTI DIGITALNO NAVOĐENOG Er:YAG LASERA U KIRURŠKOM LIJEČENJU LEUKOPLAKIJE.

**Svrha istraživanja:**

Svrha ovog istraživanja je evaluirati učinkovitost ablativnog Er:Yag lasera u liječenju leukoplakije.

Cilj je usporediti učinkovitost laserske ablativne terapije leukoplakije s konzervativnom terapijom retinoidima i saznati postoje li statistički značajne razlike u rezultatima terapije između pacijenata koji su bili podvrgnuti laserskoj terapiji i onih kod kojih je primjenjeno konzervativno liječenje retinoidima.

Svi kirurški postupci i kontrolni pregledi biti će obavljani na Stomatološkom fakultetu Sveučilišta u Zagrebu.

Vašim uključenjem u istraživanje i pristankom da ispunite upitnike (prvog i sedmog postoperativnog dana te kontrolama nakon 2, 4 i 8 tjedana nakon operativnog zahvata, pomoći ćete nam da dobijemo zadovoljavajući uvid u tegobe koje prate prethodno navedeni kirurški zahvat. Na taj način testirat ćemo utjecaj novog ablativnog Er:Yag lasera u liječenju leukoplakije. Pozitivan utjecaj starijih primjera lasera na cijeljenje rane, smanjenje boli nakon operativnog zahvata, smanjenje količine i vremena korištenja medikamenata nakon zahvata, te brži oporavak i povratak kvalitete života na preoperativnu razinu, već je poznat.

Sve će se raditi prema propisanim uputama od strane proizvođača lasera. Nisu dokazane nuspojave ili štetnost postupka na zdravlje pacijenata, te sami tretman može samo koristiti, a sam postupak laserskog tretiranja rane je bezbolan.

## SUGLASNOST ISPITANIKA ZA SUDJELOVANJE U ISTRAŽIVANJU

1. Potvrđujem da sam pročitao/pročitala ovu obavijest za gore navedeno znanstveno istraživanje te sam imao/imala priliku postavljati pitanja i dobio/dobila zadovoljavajuće, jasne i potpune odgovore.
2. Dobro sam razumio/razumjela postupke i svrhu istraživanja. Suglasan/suglasna sam sudjelovati u terapiji laserom.
3. Razumijem da je moje sudjelovanje dobrovoljno te se mogu povući u bilo koje vrijeme, bez navođenja razloga i bez ikakvih posljedica po moje zdravlje ili nastavak liječenja u ovoj Ustanovi.
4. Pristajem da mojoj medicinskoj dokumentaciji imaju pristup odgovorni pojedinci, tj. glavni istraživač i njegovi suradnici. Suglasan/suglasna sam da će podaci zabilježeni u upitniku biti poznati samo liječniku/glavnom istraživaču i meni, biti povjerljivi, a moj identitet zaštićen od javnosti.
5. Suglasan/suglasna sam da se rezultati istraživanja koriste u znanstvene svrhe i objavljuju u znanstvenim časopisima.
6. Pristajem u ovome istraživanju sudjelovati dobrovoljno i ne potražujem nikakvu novčanu naknadu.
7. Pristajem da član moje obitelji/skrbnik bude upoznat s mojim sudjelovanjem u navedenom znanstvenom istraživanju.
8. Potvrđujem da sam sve navedeno dobro razumio/razumjela te da pri punoj svijesti i svojevrijem potpisujem svoju suglasnost za sudjelovanjem u ovome istraživanju.

Za maloljetne osobe suglasnost potpisuje zakonski zastupnik, roditelj ili skrbnik.

Ime i prezime ispitanika/staratelja: \_\_\_\_\_

Potpis: \_\_\_\_\_

Ime i prezime (štampano): \_\_\_\_\_

Kontakt(telefon i/ili e-mail) \_\_\_\_\_

U Zagrebu, \_\_\_\_\_

Osoba koja je vodila postupak obavijesti za ispitanika i suglasnost za sudjelovanje:

---

Glavni istraživač: \_\_\_\_\_

Potpis: \_\_\_\_\_

Ime i prezime (štampano): \_\_\_\_\_

U Zagrebu, \_\_\_\_\_

## Upitnik o zadovoljstvu pacijenta

Molimo Vas da slijedeća pitanja odgovorite tako da u kućicu pokraj upišete ocjenu od 0 do 4;

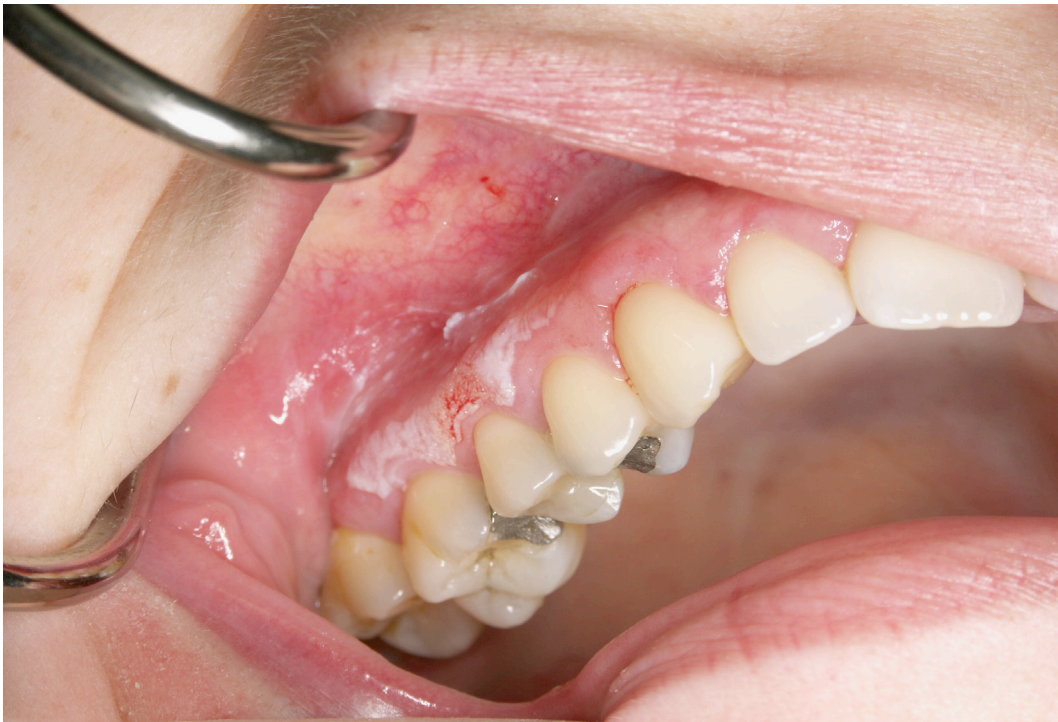0 = nema problema, 4 = najveći mogući problem

1. Jeste li imali ili imate <b>poteškoća pri izgovaranju riječi</b> zbog problema sa zubima, ustima, čeljustima ?	<input type="checkbox"/>
2. Jeste li osjetili ili <b>osjećate neugodan okus</b> zbog problema sa zubima, ustima, čeljustima ?	<input type="checkbox"/>
3. Jeste li imali ili imate <b>jake bolove u ustima?</b>	<input type="checkbox"/>
4. Je li vam bilo ili vam je <b>nelagodno jesti pojedinu vrstu hrane</b> zbog problema sa zubima, ustima, čeljustima?	<input type="checkbox"/>
5. Jeste li bili svjesni da vaši zubi, usta, čeljust "postoje" (Jeste li razmišljali o njima?)?	<input type="checkbox"/>
6. <b>Osjećate li tjeskobu</b> zbog problema sa zubima, ustima, čeljustima?	<input type="checkbox"/>
7. Smatrate li da vam je <b>prehrana nezadovoljavajuća</b> zbog problema sa zubima, ustima, čeljustima?	<input type="checkbox"/>
8. Jeste li morali <b>prekidati obrok</b> zbog problema sa zubima, ustima, čeljustima?	<input type="checkbox"/>
9. Je li vam <b>se teže opustiti</b> zbog problema sa zubima, ustima, čeljustima?	<input type="checkbox"/>
10. Jeste li se <b>osjetili imalo neugodno</b> zbog problema sa zubima, ustima?	<input type="checkbox"/>
11. Jeste li bili <b>razdražljivi prema drugima</b> zbog problema sa zubima, ustima, čeljustima?	<input type="checkbox"/>
12. Jeste li imali <b>problema u obavljanju svakodnevnih poslova</b> zbog problema sa zubima, ustima, čeljustima?	<input type="checkbox"/>
13. Smatrate li da vam <b>život pruža manje zadovoljstva</b> zbog problema sa zubima, ustima, čeljustima?	<input type="checkbox"/>
14. Je li vam se dogodilo da <b>uopće ne funkcionirate</b> zbog problema sa zubima, ustima, čeljustima?	<input type="checkbox"/>

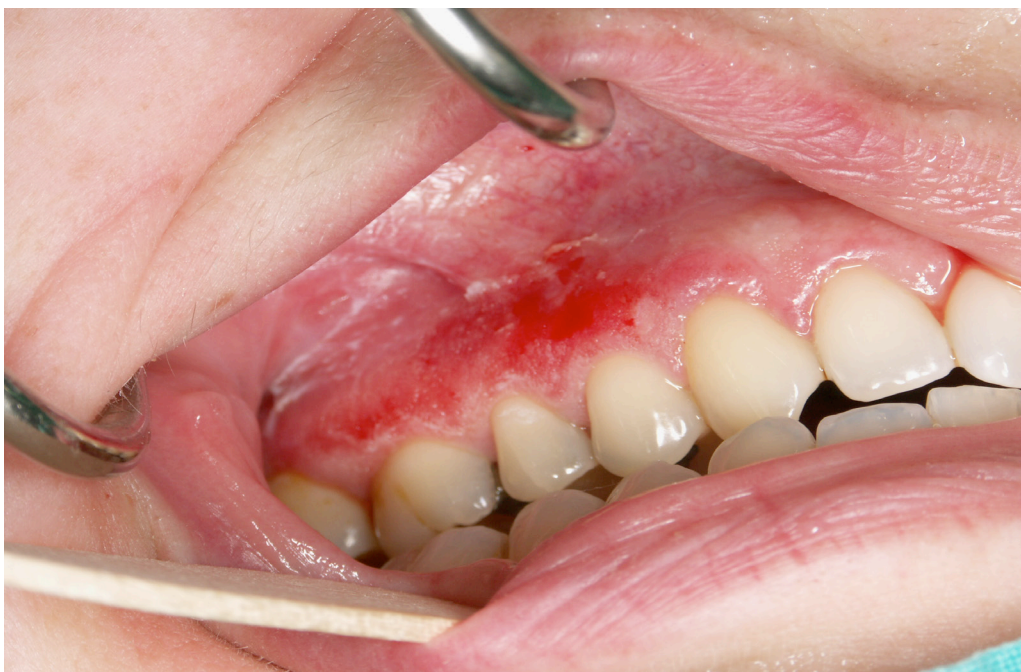

## Slike - ispitanici i postupci

### SLUČAJ 1

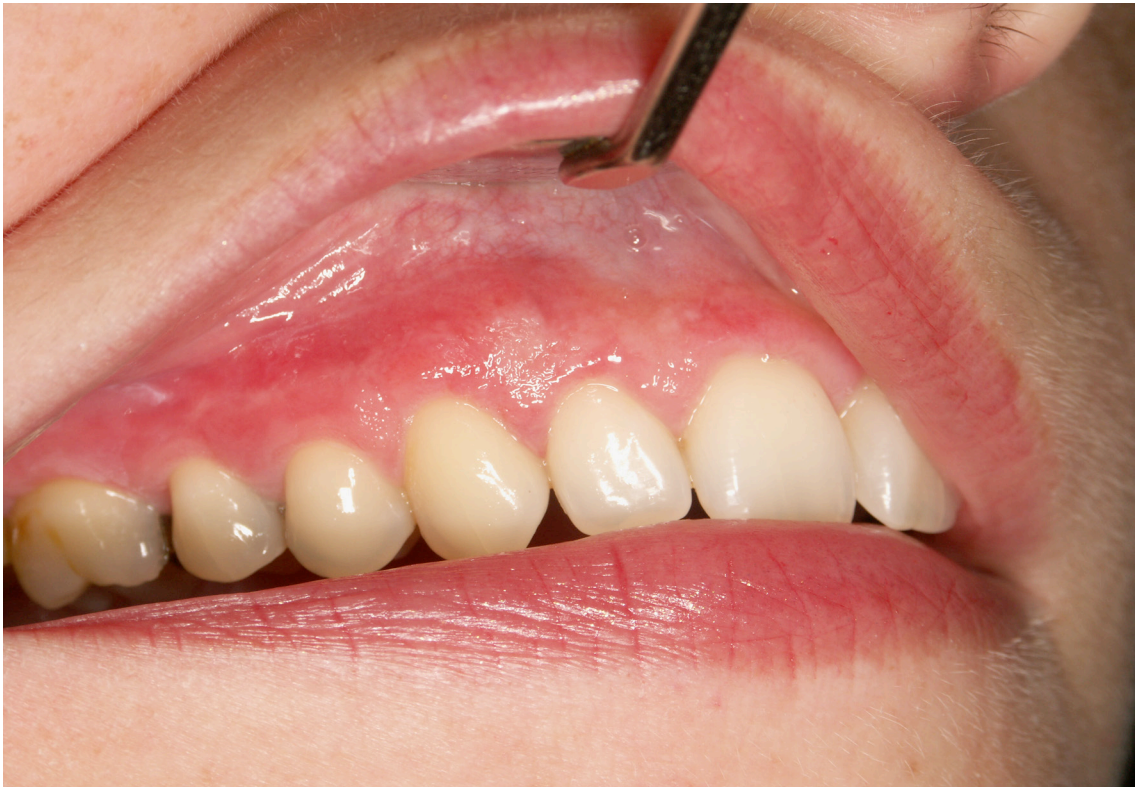

Slika 1. Lezija leukoplakije prije ablativne terapije Er:YAG laserom, lokalizirana na alveolarnom grebenu desno



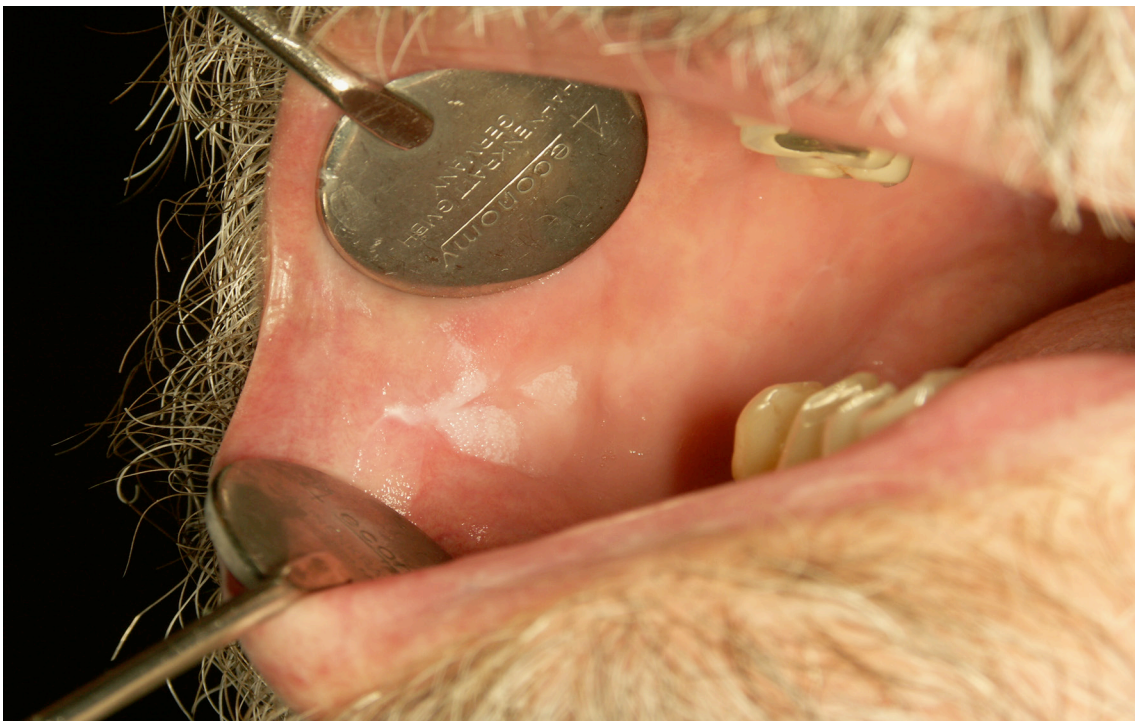
Slika 2. Lezija leukoplakije lokalizirana na alveolarnom grebenu tijekom ablativne terapije laserom



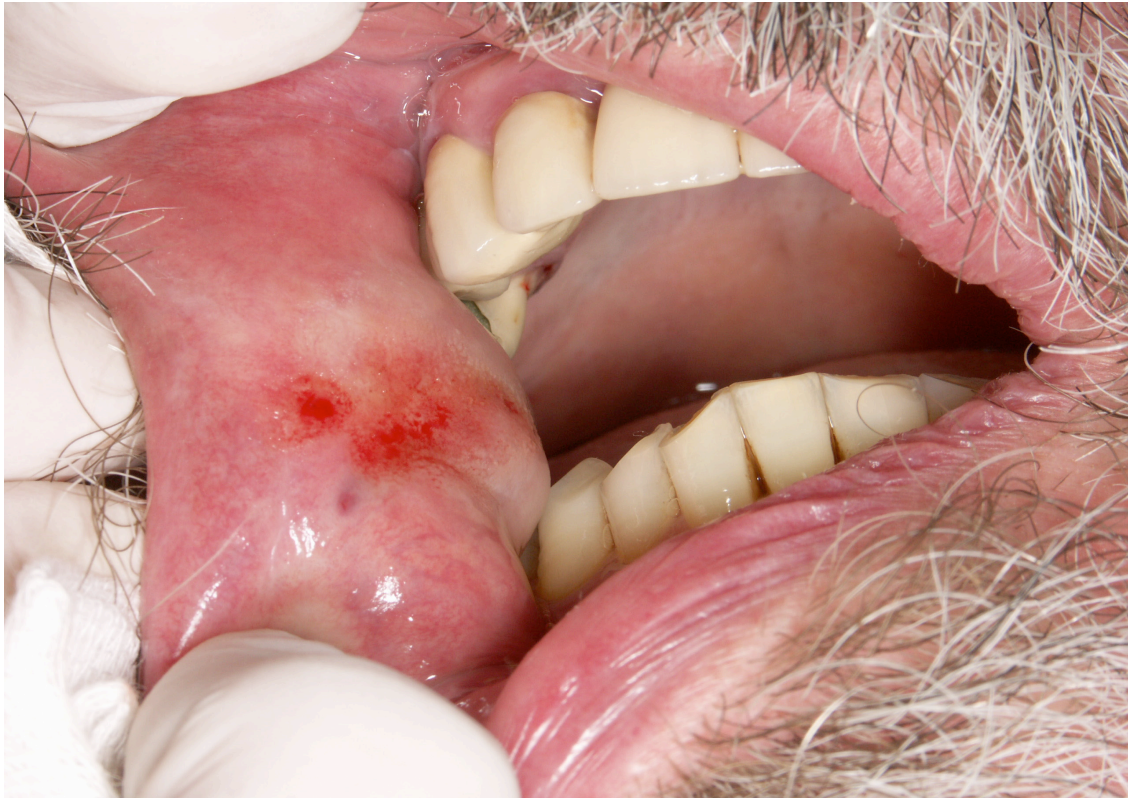

Slika 3. Ista lezija na kontroli 8 tjedana nakon ablativne terapije laserom

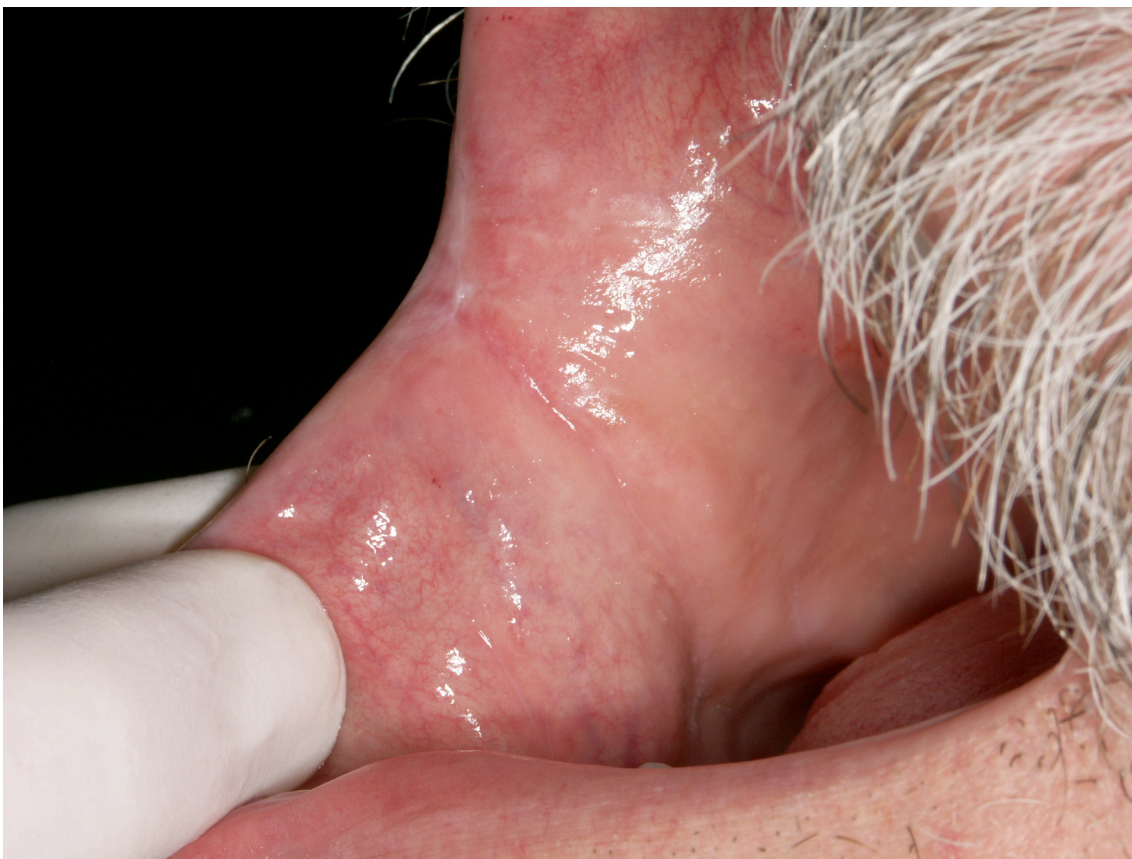## SLUČAJ 2



Slika 4. Lezija leukoplakije prije ablativne terapije Er:YAG laserom, lokalizirana na obraznoj sluznici desno

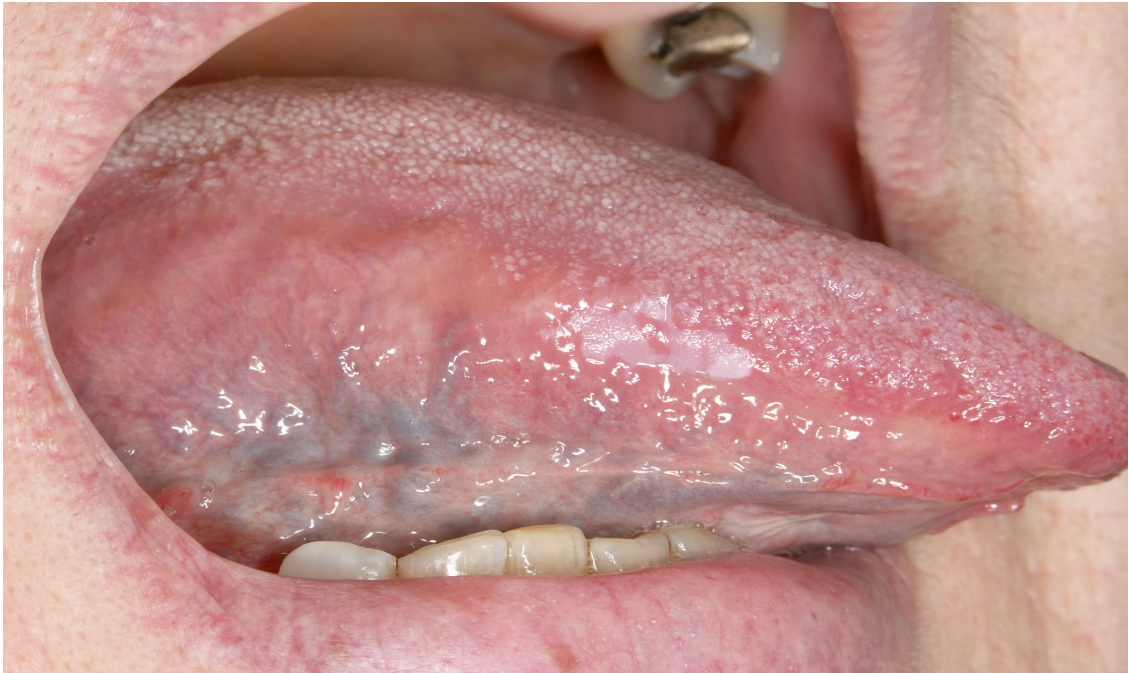

Slika 5. Lezija leukoplakije na obraznoj sluznici desno u tijeku ablativne terapije laserom

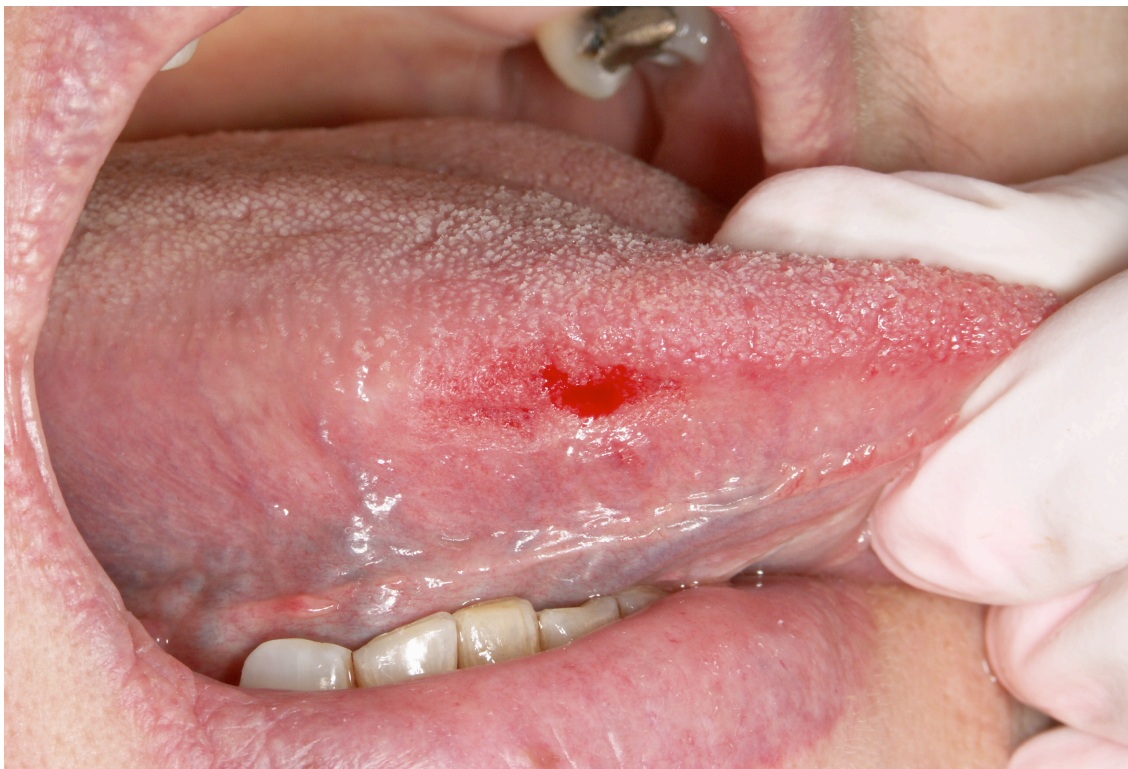

Slika 6. Ista lezija na kontroli 8 tjedana nakon ablativne terapije laserom

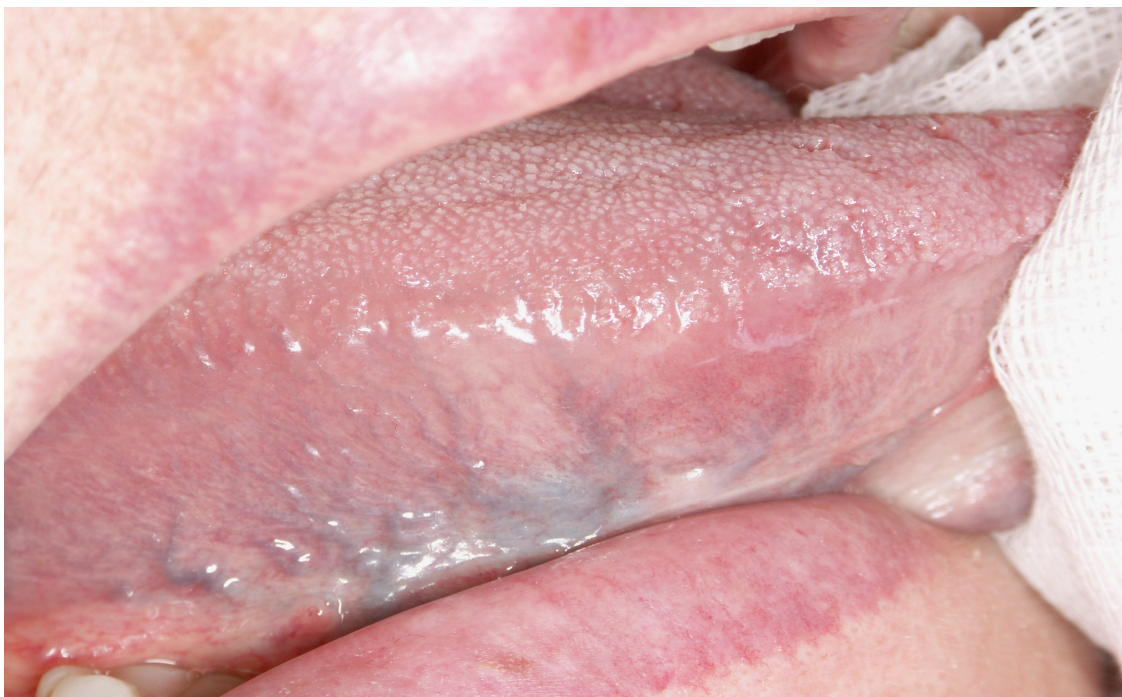### SLUČAJ 3



Slika 6. Lezija leukoplakije prije ablativne terapije Er:YAG laserom, lokalizirana na desnoj strani jezika

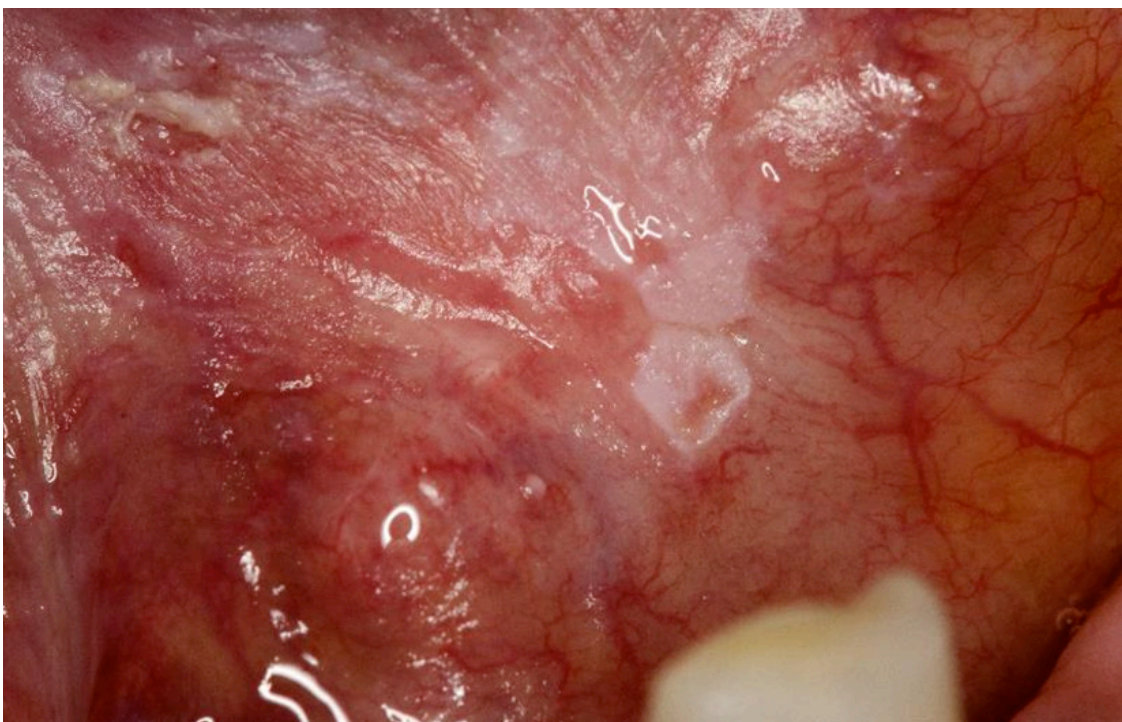


Slika 7. Lezija leukoplakije desne strane jezika u tijeku ablativne terapije laserom

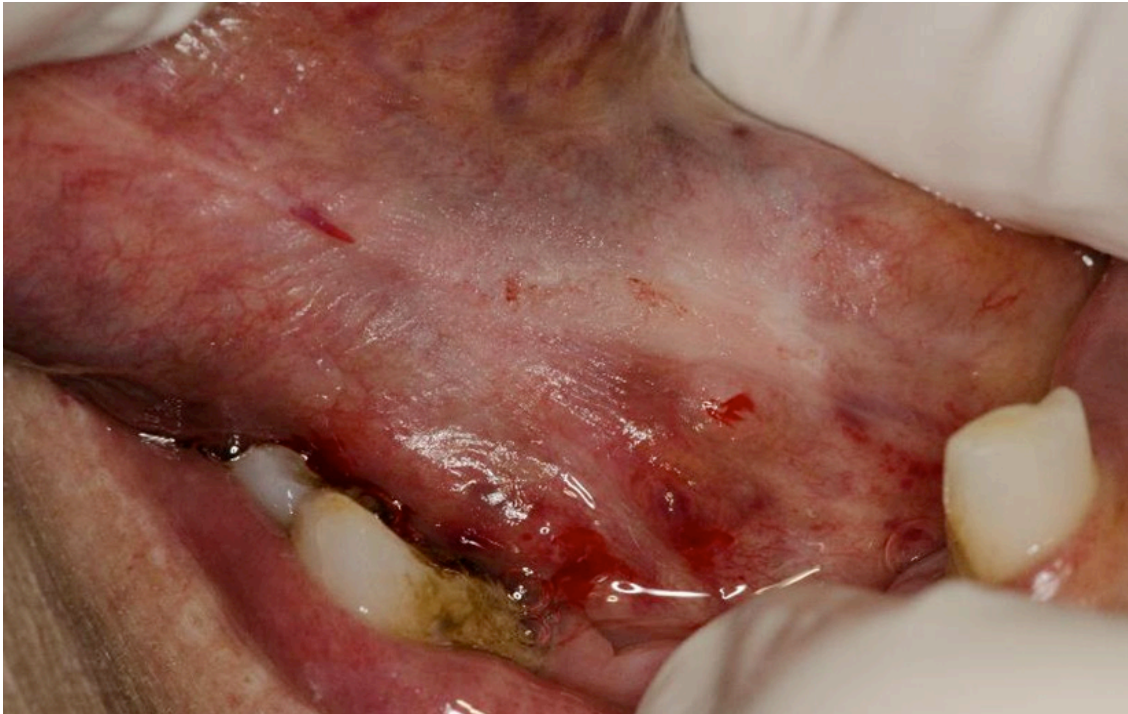

Slika 8. Ista lezija na kontroli 8 tjedana nakon ablativne terapije laserom

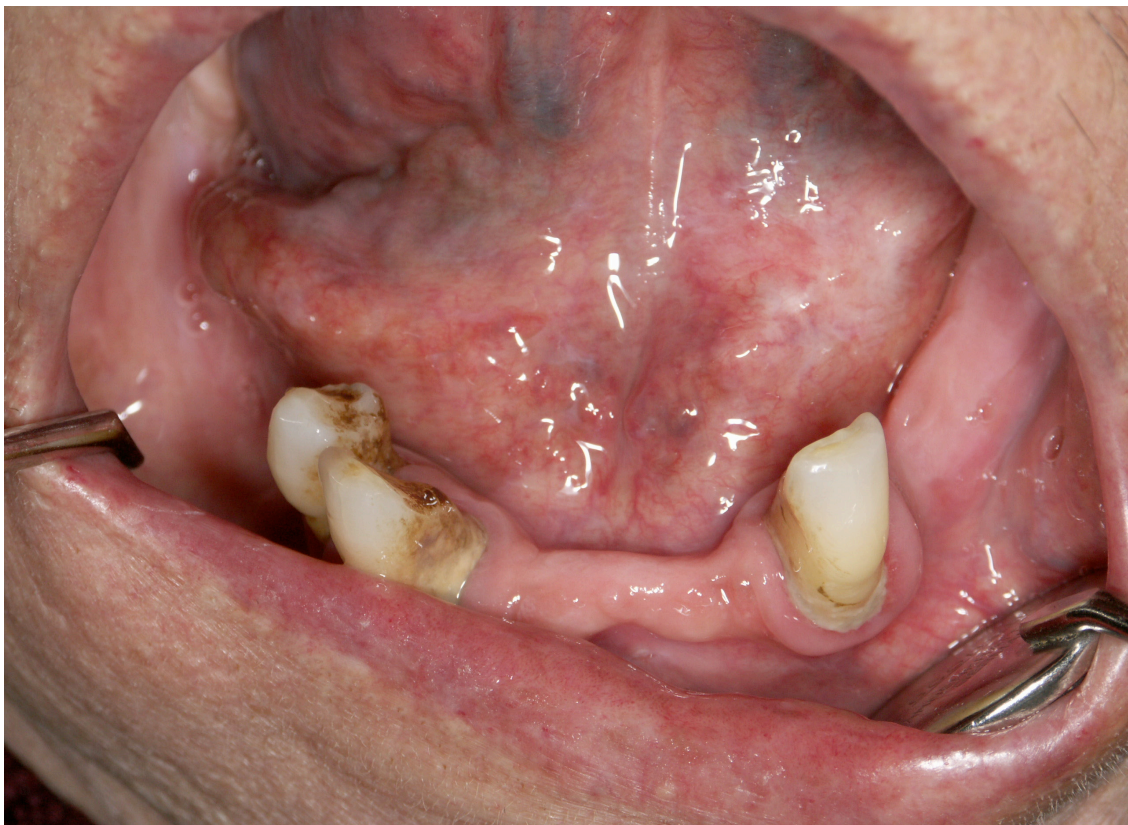#### SLUČAJ 4



Slika 9. Lezija leukoplakije prije ablativne terapije Er:YAG laserom, lokalizirana sublingvalno



Slika 10. Sublingvalna lezija leukoplakije u tijeku ablativne terapije laserom



Slika 11. Ista lezija na kontroli 8 tjedana nakon ablativne terapije laserom

## Rezultati – slike i tablice

Tablica 1. Prikaz svih dobivenih rezultata

Spol N (%)		Razlike po spolu	Razlike u odnosu na recidiv
Muški	10 (37)		0.148
Ženski	17 (63)		
Dob (sr. vrijednost ± SD)	53.3. ± 13.3	0.459	0.643
Pušenje			
Da	9 (33.3)	0.260	0.121
Ne	18 (66.7)		
Cigareta dnevno (sr. vrijednost ± SD)	18.3 ± 10	0.809	0.471
Površina lezije mm <sup>2</sup> (sr. vrijednost ± SD)	74.8 ± 90.4	0.166	0.381
Lokalizacija			
Obraz	11 (40.7)	<b>&lt;0.001*</b>	<b>0.004*</b>
Jezik	6 (22.2)		
Sublingvalno	3 (11.1)		
Ostalo	7 (26)		
Lokalizacija – strana N (%)			
Lijevo	11 (40.7)	0.453	0.895
Desno	16 (59.3)		
Stupanj hiperkeratozeN (%)			
1	2 (7.4)	0.071	<b>0.035*</b>
2	14 (51.9)		
3	11 (40.7)		
Parametri lasera – oblik N (%)			
Krug	10 (37)	0.456	0.926
Pravokutnik	8 (29.6)		
Kombinirano	9 (33.3)		
Broj ablacija N (%)			
≤10	7 (25.9)	0.05	0.694
11-20	16 (59.3)		
>20	4 (14.8)		
Broj terapija (sr. vrijednost ± SD)	2.1 ± 0.8	<b>0.036*</b>	<b>&lt;0.001*</b>
Recidiv			
Da	20 (74.1)	0.148	
Ne	7 (25.9)		
VAS (sr. vrijednost ± SD)	2.68 ± 3.28	<b>0.008*</b>	0.200
OHIP	9.6 ± 9.8	0.493	0.283

\*statistički značajna razlika (p<0.05)