

Reso-Pac®, der besondere Zahnfleischverband: Indikationen, Vorteile und Handhabung

Gabrić, Dragana

Other document types / Ostale vrste dokumenata

Publication year / Godina izdavanja: **2015**

Permanent link / Trajna poveznica: <https://um.nsk.hr/um:nbn:hr:127:257960>

Rights / Prava: [In copyright](#)/[Zaštićeno autorskim pravom.](#)

Download date / Datum preuzimanja: **2025-04-02**



Repository / Repozitorij:

[University of Zagreb School of Dental Medicine
Repository](#)



Reso-Pac[®], der besondere Zahnfleischverband

Indikationen, Vorteile und Handhabung

Autoren: C. U. Fritzemeier, Prof. Dr. Dr. em., Universität Düsseldorf

Dr. Dragana Gabric (Dental School Universität Zagreb, Kroatien – Abteilung Oralchirurgie)



Prof. Dr. Dr. Claus Udo Fritzemeier

- Jahrgang 1940
- Studium Berlin/Zürich/ Hamburg
- Zahnärztliche Approbation 1968
- Promotionen zum Dr. med. und Dr. med. dent. 1972/1974
- Ärztliche Approbation 1974
- Anerkennung zum Arzt für Mund-, Kiefer- und Gesichtschirurgie 1978
- 1984 Ernennung zum Universitätsprofessor für Mund-, Kiefer- und Gesichtschirurgie an der Universität Düsseldorf, Deutschland
- Emeritierung und Aufnahme der Tätigkeit in einer großen Praxis für Mund-, Kiefer- und Gesichtschirurgie 2006
- Seit 2010 Betätigung als Referent und Berater



Assistant Professor Dragana Gabric, DDM, PhD

- 2004 Diplom, Doktor der Zahnmedizin, Universität Zagreb
- 2005 Dean's Auszeichnung für Studierenerfolg
- 2007 Ausbildung zur Gesichts- und Kieferchirurgin, Clinical Hospital Center Zagreb
- 2010 PhD Diplom, Dissertation, Anwendungsfeld der experimentellen Laser-Chirurgie
- 2011 Fachärztin in Gesichts- und Kieferchirurgie, Clinical Hospital Center Zagreb
- 2013 Forschungsbeauftragte, Abteilung für Gesichts- und Kieferchirurgie, Schulzahnklinik

Einleitung

Wunden in der Mundhöhle unterliegen zwar einer ausgesprochen guten Selbstheilung, dennoch ergeben sich Situationen, bei denen eine intraorale Wunde dem Mundhöhlenmilieu mit seiner Keimbeseidlung entzogen werden muss. Diese Indikationen reichen von Extraktionen über Lappenoperationen bis zur Abdeckung bzw. Stabilisierung genähter Wundränder und mit Medikamentenbeimischung zur Behandlung von ulzerösen Gingivitiden und Periimplantitiden.

Andere Zahnfleischverbände

Die Zusammensetzung anderer Zahnfleischverbände basiert meist auf Zinkoxid-Eugenol und/oder Methylmethacrylaten zur Abbindung bzw. Verfestigung des Materials.

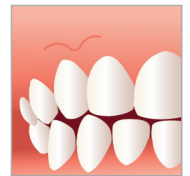
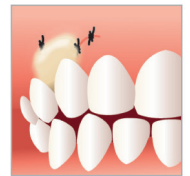
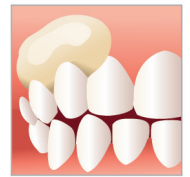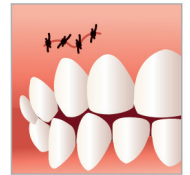Halt findet ein derartiger Verband im jeweiligen Wundgebiet mechanisch an Restzähnen und deren Zwischenräumen, an Fäden der Wunde oder an prothetischen Restaurationen und kieferorthopädischen Geräten.

Die Verbandsmaterialien härten meist nach dem Anmischen von alleine oder unter Zutritt von Speichel aus. Der Nachteil der gut fixierten Zahnfleischverbände besteht nun aber darin, dass bei der Entfernung wegen der Härte des abgebundenen Materials oft erhebliche Schwierigkeiten auftreten, wodurch einerseits dem Patienten Schmerzen zugefügt werden und andererseits das Wundgebiet gefährdet ist.

Bei dem Zahnfleischverband Reso-Pac handelt es sich um ein sehr leicht zu verarbeitendes Material. Es ist ein hydrophiler, gebrauchsfertiger Wundschutz, der ausgesprochen gute Klebeeigenschaften an den Geweben der Mundhöhle zeigt. Der Verband bleibt während der ganzen Zeit elastisch, so dass keine Druckulcera entstehen können. Neben einer auf Zellulose basierenden Grundsubstanz enthält Reso-Pac Myrrhe, wodurch es

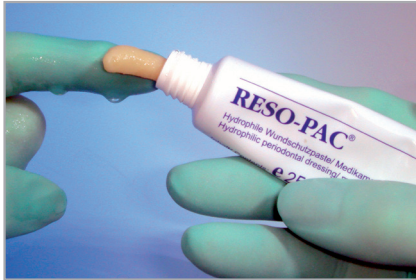seine desinfizierende, adstringierende und blutstillende Wirkung bekommt. Gleichzeitig ist es wohlriechend und angenehm im Geschmack. Das eigentlich Neue und Benutzerfreundliche in der Anwendung von Reso-Pac ist die Tatsache, dass es nicht entfernt werden muss. Das Material löst sich, je nach Beanspruchung, innerhalb von ein bis drei Tagen rückstandslos von selbst auf. Bei den meisten Indikationen reicht die einmalige

Anwendung aus, die auf jeden Fall zu einer Fibrinabdeckung des Wundbezirkes führt. Ist dieser Zeitraum für den Schutz der Wunde zu kurz, wird der Verband erneuert. Bei der Nutzung als Medikamententräger ist diese kurzfristige Wiederholung der Applikation wegen der termingerechten Erneuerung des Medikamentes sogar wünschenswert.

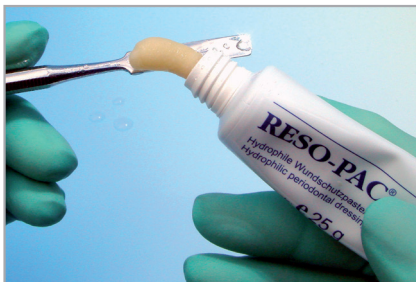

Handhabung

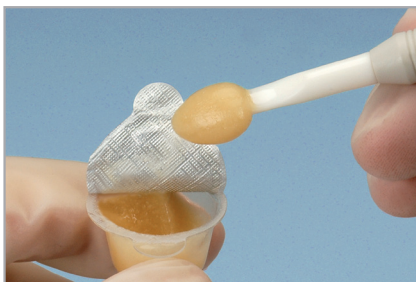In der Handhabung ist Reso-Pac ausgesprochen benutzerfreundlich. Das Wichtigste in der Handhabung ist die gute Klebkraft, denn wenn diese nicht entsprechend berücksichtigt wird, ist die Applikation zum Scheitern verurteilt.



Mit dem Tubenschlüssel drückt man die Reso-Pac-Paste aus der Tube, um dann die gewünschte Menge mit einem gut angefeuchteten Handschuh (Abb. 1) oder feuchten Anrührspatel (Abb. 2) entgegenzunehmen (Abb. 2)

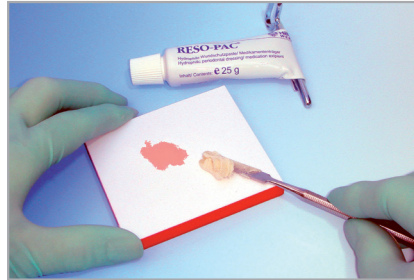


bzw. mit einem geeigneten Instrument der Portionspackung zu entnehmen (Abb. 3).



Reso-Pac klebt nicht an feuchten Instrumenten und lässt sich somit sehr sicher bearbeiten bzw. im Mund ausmodellieren. Es bekommt dabei eine glatte, gelartige Oberfläche, die dann auch mit der speichelbenetzten Wange oder Lippe weiter ausgeformt werden kann.

Ist die Nutzung als Medikamententräger geplant, wird Reso-Pac mit dem entsprechenden Medikament, z. B. einem Desinfizierens oder einem Antibiotikum auf einem Anrührblock mit einem Anrührspatel vermischt (Abb. 4).



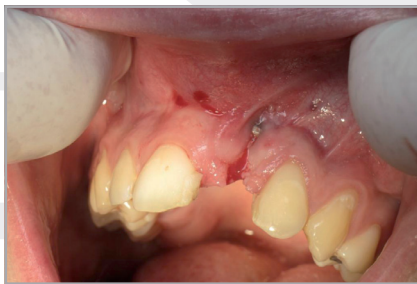Die Klebkraft der Adhäsivpaste überrascht nicht nur an Zähnen, Knochenflächen und prothetischen Restaurationen, sondern auch an Zahnfleischnähten und auf glatten Transplantatentnahmestellen, so diese zuvor mit dem Luftbläser getrocknet wurden.

Die Indikationen für Reso-Pac entsprechen denen, die auch für andere Zahnfleischverbände gelten. Da Reso-Pac jedoch nicht entfernt werden muss, entschließt man sich viel häufiger, einen Verband anzulegen, weil die unangenehme Prozedur des Entfernens entfällt.

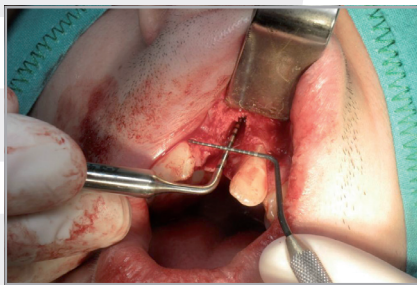
Fallbeispiel

Ein 25-jähriger Patient stellte sich mit Zustand nach Trauma mit einer Querfraktur im mittleren Wurzel Drittel regio 21 vor. Ein Zahnerhalt war nicht mehr möglich. Es wurde die Indikation zur operativen Entfernung und Sofortimplantation gestellt.

Drei Monate später stellte sich der Patient zur Verlaufskontrolle vor. Hierbei zeigten sich Funktionseinschränkungen sowie ein ästhetisches Defizit. Es wurde ein Knochendefekt, vorallem vestibulär, diagnostiziert. (1 und 2)

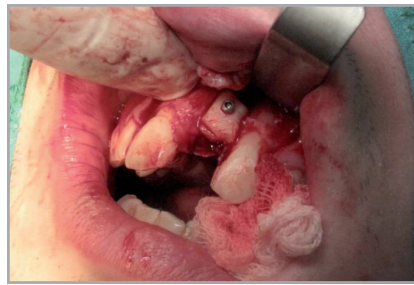


1) Klinischer Befund nach Sofortimplantation drei Monate postoperativ

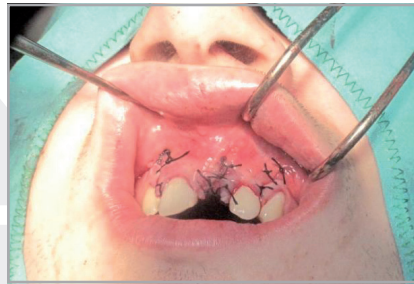

2) Knochendefekt nach Explantation des Implantats

Gemeinsam mit dem Patienten wurde die Therapieoptionen eingehend besprochen. Man entschied sich für eine Explantation und die zeitgleiche Augmentierung mit einem autologem Knochenblock aus dem retromolarem Bereich. Der Knochendefekt wurde zusätzlich mit autologen Knochenhäuten und xenogenem Knochen substituiert aufgefüllt. Das Operationsgebiet wurde mit einer resorbierbaren Membran abgedeckt und anschließend erfolgte eine spannungsfreie, plastische Deckung. (3 und 4)

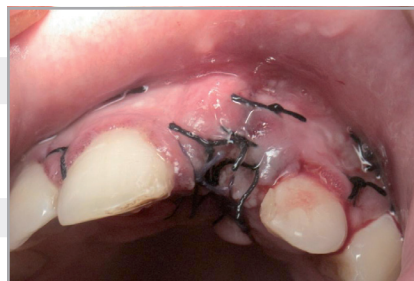


3) Retromolar entnommenes autologes Knochenmaterial wird eingebracht

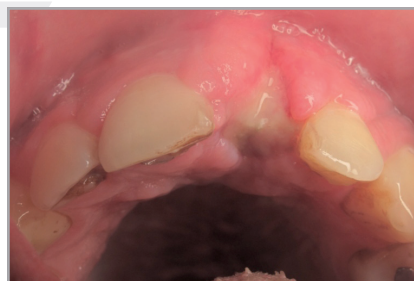

4) Postoperative Situation mit plastischer Deckung

Die Wundsituation stellte sich schon am ersten post OP Tag fragil, jedoch reizlos und dicht, dar. Im Verlauf zeigte sich eine Dehiszenz, beginnend palatinal. Diese nahm im Verlauf signifikant zu und dehnte sich auch nach vestibulär aus. (5 und 6)

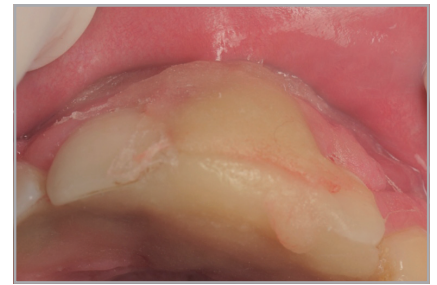


5) Fragiles Wundgebiet einen Tag post OP

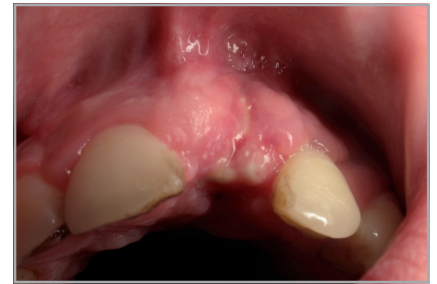

6) Deutliche Dehiszenz nach Nahtentfernung

Die Nahtentfernung erfolgte nach sieben Tagen. Nach Nahtentfernung wurde die Wunde für eine Woche einmal täglich mit Sauerstoff behandelt. Dies führte nicht zum Behandlungserfolg. Nach 14 Tagen wurde erstmals Reso-Pac appliziert. Der Parodontalverband wurde alle zwei



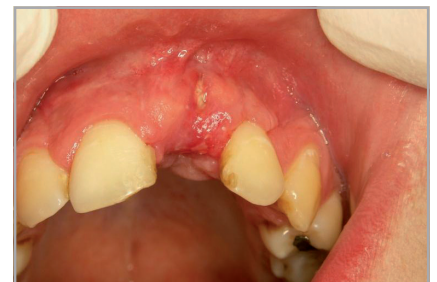7) Applikation von Reso-Pac am 14. Tag post OP



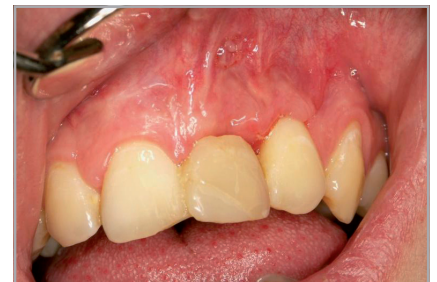8) Beginnende sekundäre Granulation

Eindeutiger Vorteil von Reso-Pac ist eine weichbleibende Konsistenz und anhaftende, hydrophile Eigenschaften, sodass das Material für bis zu 48 Stunden in situ verbleibt. Zudem tragen die geruchs- und geschmacksneutralen Eigenschaften zum Patientenkomfort bei.

Ein stetiger Behandlungserfolg war klar sichtbar. Somit zeigte sich schon nach 10 Tagen eine vollständige sekundäre Granulation und Epithelisierung. Eine provisorische Versorgung konnte eingegliedert werden. (9 und 10)



9) Erscheinungsbild der Wunde 8 Tage nach der Anwendung von Reso-Pac



10) 10 Tage nach Beginn der Behandlung mit Reso-Pac wird provisorische Versorgung möglich

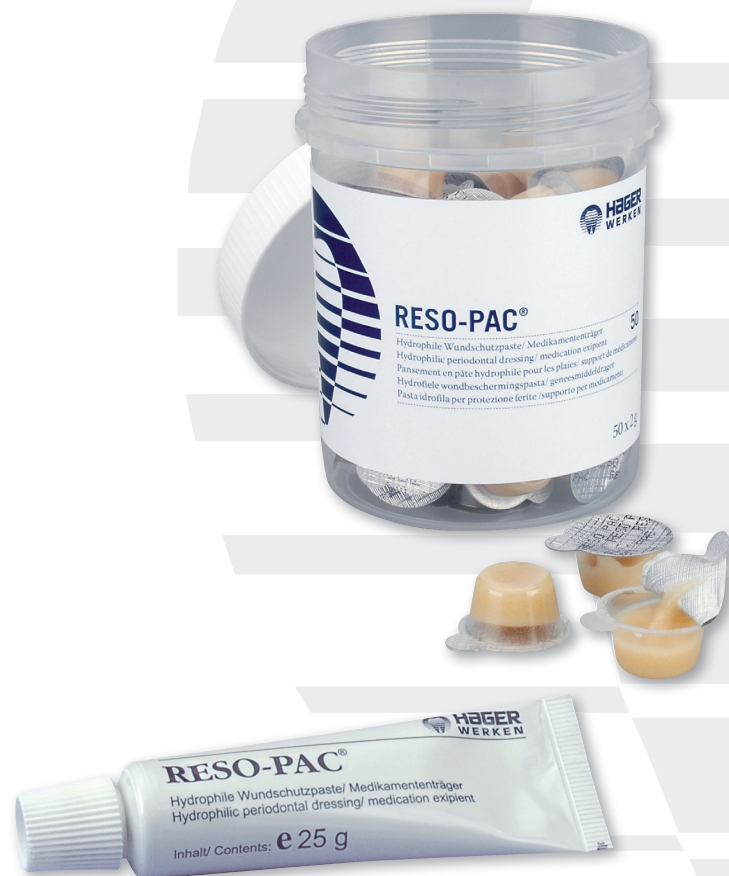Das breite Spektrum der Anwendbarkeit des Reso-Pac®-Parodontalverbandes in Stichpunkten:

- ✓ bei Extraktionswunden von starken Rauchern oder Patienten mit hämorrhagischer Diathese und der notwendigen Isolation der Extraktionsalveole
- ✓ zusätzlicher Schutz bei intraoralen Wunden bei Patienten mit starker Blutung
- ✓ Schutz jeglicher, frischer Nähte nach chirurgischen Eingriff
- ✓ Schutz des marginalen Periodontiums nach Gingivektomie
- ✓ Versiegelung nach tiefen Parodontalkürettagen
- ✓ Behandlung von Gingivitis, Taschen und Periimplantitis mit entsprechender Medikation
- ✓ Therapie bei Hypersensibilität im Zervikalbereich bei Fluoridbehandlung
- ✓ Schutz von Weichgewebspflanzungen
- ✓ bei provisorischen Unterfütterungen und Korrekturen an Prothesen
- ✓ Schutz bei chirurgischer Kortkotomie
- ✓ Schutz des Behandlungsgebietes nach Knochenaufbau

Ergebnisse und Diskussion

Mit Reso-Pac ist die Palette der Zahnfleischverbände um ein innovatives Präparat bereichert worden. Die benutzerfreundliche Anwendung zeichnet sich durch einige Qualitäten aus, die bei derartigen Verbänden neu sind. Zunächst ist in diesem Zusammenhang die gute Klebkraft an den Geweben der Mundhöhle zu nennen. Reso-Pac unterscheidet sich von den Konkurrenzpräparaten dadurch, dass es sich rückstandslos auflöst und somit die lästige und meist umständliche Prozedur des Entfernens entfällt.

Hervorzuheben ist weiterhin die Elastizität des Materials, die die kontinuierliche Heilung ermöglicht, keine scharfen Kanten entstehen lässt und nicht zu Druckgeschwüren führt, soweit es zur Unterfütterung an Immediatprothesen genutzt wird. Die erneute Applikation schafft saubere Verhältnisse und erneuert gegebenenfalls gleichzeitig die Medikamentenbeimengung. Sobald man sich mit den Eigenschaften von Reso-Pac angefreundet hat, wird man es nicht mehr im Spektrum der Behandlung missen wollen.



Reso-Pac Einzeltube	25 g	REF 155 011
Reso-Pac 5er Pack	5 x 25 g Tuben	REF 155 010
Reso-Pac Portionspackung	50 x 2 g	REF 155 014