

Procjena učinkovitosti koštano zgušnjavajućih svrdala pri preparaciji koštanog ležišta za ugradnju dentalnih implantata - prikaz slučaja

Oreški, Iva

Professional thesis / Završni specijalistički

2023

Degree Grantor / Ustanova koja je dodijelila akademski / stručni stupanj: **University of Zagreb, School of Dental Medicine / Sveučilište u Zagrebu, Stomatološki fakultet**

Permanent link / Trajna poveznica: <https://um.nsk.hr/um:nbn:hr:127:540513>

Rights / Prava: [Attribution-NonCommercial 4.0 International](#)/[Imenovanje-Nekomercijalno 4.0 međunarodna](#)

Download date / Datum preuzimanja: **2025-01-12**



Repository / Repozitorij:

[University of Zagreb School of Dental Medicine Repository](#)





Sveučilište u Zagrebu

Stomatološki fakultet

Iva Oreški

**PROCJENA UČINKOVITOSTI KOŠTANO
ZGUŠNJAVAJUĆIH SVRDALA PRI
PREPARACIJI KOŠTANOG LEŽIŠTA ZA
UGRADNJU DENTALNOG IMPLANTATA-
PRIKAZ SLUČAJA**

POSLIJEDIPLOMSKI SPECIJALISTIČKI RAD

Zagreb, 2023.

Rad je ostvaren u: Zavod za oralnu kirurgiju, Stomatološki fakultet Sveučilišta u Zagrebu.

Naziv poslijediplomskog specijalističkog studija: Dentalna implantologija

Mentor rada: Marko Granić, doc. dr. sc., Zavod za oralnu kirurgiju, Stomatološki fakultet Sveučilišta u Zagrebu.

Lektor hrvatskog jezika: Ines Blazinarić, mag. philol. croat. i mag. ling.

Lektor engleskog jezika: Marija Matić, mag. educ. philol. angl. i mag. soc.

Sastav Povjerenstva za ocjenu poslijediplomskog specijalističkog rada:

1. _____

2. _____

3. _____

Sastav Povjerenstva za obranu poslijediplomskog specijalističkog rada:

1. _____

2. _____

3. _____

Datum obrane rada: _____

Rad sadrži: 74 stranice

 37 slika

 1 CD

Rad je vlastito autorsko djelo, koje je u potpunosti samostalno napisano uz naznaku izvora drugih autora i dokumenata korištenih u radu. Osim ako nije drukčije navedeno, sve ilustracije (tablice, slike i dr.) u radu su izvorni doprinos autora poslijediplomskog specijalističkog rada. Autor je odgovoran za pribavljanje dopuštenja za korištenje ilustracija koje nisu njegov izvorni doprinos, kao i za sve eventualne posljedice koje mogu nastati zbog nedopuštenog preuzimanja ilustracija odnosno propusta u navođenju njihovog podrijetla.

Zahvala

Zahvaljujem mentoru, doc. dr. sc. Marku Graniću na pomoći i suradnji pri izradi ovog rada. Također, veliko hvala mojoj obitelji i momku koji su me poticali u ostvarenju završetka poslijediplomskog specijalističkog studija i obrane ovog rada. Veliko hvala Krunoslavu.

Sažetak

PROCJENA UČINKOVITOSTI OSEODENZIFIKACIJSKIH SVRDALA PRI PREPARACIJI KOŠTANOG LEŽIŠTA ZA UGRADNJU DENTALNOG IMPLANTATA– PRIKAZ SLUČAJA

Resorpcije alveolarnog grebena nastale nakon vađenja zuba predstavljaju problem kod planiranja implantološke terapije, a nadomještanje kosti često komplicira i produžuje trajanje terapije. Prilikom ugradnje dentalnih implantata poželjno je ostvariti dobru primarnu stabilnost samog implantata, koja izravno ovisi o površini kontakta kosti i implantata. Upotrebom novih tehnika preparacije s oseodenzificirajućim svrdlima omogućeno je kondenziranje i zbijanje kosti, čime dolazi do povećanja čvrstoće i sabijanja kosti unutar ležišta za implantat, naročito u molarnoj regiji gornje čeljusti. Navedenu tehniku moguće je koristiti u zahtjevnim situacijama kao što su: smanjena vertikalna dimenzija, tj. transkrestalna (zatvorena) tehnika podizanja dna maksilarnog sinusa, u kojoj se dno sinusa odiže koristeći samo svrdla ili u situacijama kada je zbog smanjene širine grebena potrebno širenje grebena u kombinaciji s piezokirurgijom. Pod pretpostavkom da će prilikom preparacije doći do kondenziranja kosti u bočnim stijenkama i apikalnoj stijenci ležišta, ovom tehnikom i dizajnom svrdla za preparaciju ležišta u situacijama smanjenog koštanog volumena moguće je odmah ugraditi dentalni implantat. U ovim prikazima slučajeva demonstrira se uspješan rezultat minimalno invazivnog načina prepariranja ležišta za implantat s ciljem maksimalnog očuvanja alveolarne kosti.

Ključne riječi: primarna stabilnost implantata; transkrestalna tehnika podizanja sinusa; *split ridge* tehnika; oseointegracija; oseodenzifikacija

Summary

ASSESSING THE EFFECTIVENESS OF OSTEODENSIFICATION DRILLS IN PREPARATION OF THE BONE SOCKET FOR DENTAL IMPLANT PLACEMENT – A CASE STUDY REPORT

Resorption of the alveolar ridge that occurs most commonly after tooth extraction represents a problem in planning implant therapy, and bone replacement often complicates and prolongs the duration of therapy. When inserting dental implants, it is desirable to achieve good primary stability of the implant itself, which directly depends on the contact surface between bone and implant. The use of new preparation techniques with osseodensification drills enables condensing and compacting of the bone, which leads to an increase in strength and compression of the bone within the implant bed, especially in the molar region of the upper jaw. This technique can be used in demanding situations such as reduced vertical dimension, i.e., transcrestal (closed) sinus floor elevation technique, in which the sinus floor is raised using only drills, or in situations where ridge expansion is required in combination with piezoelectric surgery due to the reduced ridge width. Assuming that bone condensation will occur in the lateral and apical walls of the implant bed during preparation, this technique and drill design for preparing the implant bed in situations of reduced bone volume make it possible to immediately insert a dental implant. These case studies demonstrate the successful result of a minimally invasive method of preparing the implant bed with the aim of maximum preservation of alveolar bone.

Key words: primary stability of implant; transcrestal sinus floor elevation technique; split ridge technique; osseointegration osseodensification

SADRŽAJ

1. UVOD	1
2. GRAĐA KOSTI	3
3. ALVEOLARNI NASTAVAK	5
4. PLANIRANJE IMPLANTOLOŠKE TERAPIJE	7
4.1. Stomatološka anamneza	8
4.2. Medicinska anamneza	8
4.3. Radiološka analiza	8
4.4. Klinički pregled	9
4.5. Planiranje implantološke terapije	9
5. DENTALNI IMPLANTATI	11
5.1. Veza implantata i suprastrukture: vanjski i unutarnji spoj	12
6. ANATOMSKA OGRANIČENJA PRI UGRADNJI IMPLANTATA	14
6.1. Smanjena vertikalna dimenzija alveolarnog grebena	15
6.2. Smanjena horizontalna dimenzija alveolarnog grebena	15
7. OSEOINTEGRACIJA	17
8. PRIMARNA STABILNOST IMPLANTATA (IPS)	19
9. OSEODENZIFIKACIJA	21
9.1. Oseodenzifikacija i primarna stabilnosti implantata	23
9.2. Uspješnost oseodenzifikacije s obzirom na vrstu kosti	23
9.3. Dizajn osteodenzificirajućih svrdala	24
10. TRANSKRESTALNA TEHNIKA PODIZANJA SINUSA	26
11. SPLIT RIDGE TEHNIKA	28
12. PRIKAZI SLUČAJEVA	30
12.1. Prikaz slučaja 1	31
12.1.1. Opis operacije 1	35
12.1.2. Komplikacije zahvata	40
12.1.3. Rtg i cbct kontrola nakon obavljenog zahvata	40
12.2. Prikaz slučaja 2	42
12.2.1. Opis operacije 2	45
12.2.2. Potencijalne komplikacije zahvata	53
12.2.3. Rtg i cbct kontrola nakon obavljenog zahvata	53
13. RASPRAVA	57
14. ZAKLJUČAK	60
15. LITERATURA	62
16. ŽIVOTOPIS	73

Popis skraćenica

CBCT (eng. Cone beam computed tomography)- cone beam kompjutorizirana tomografija

IPS (eng. Implant primary stability)- primarna stabilnost implantata

RBH (eng. Residual bone height)- preostala visina kosti

BIC (eng. Bone to implant contact)- kontakt kosti i implantata

tSFE (eng. Transcrestal sinus floor elevation)- transkrestalno podizanje dna maksilarnog sinusa

CT (eng. Computed tomography)- kompjutorizirana tomografija

S napretkom dentalne medicine posebice dentalne implantologije, danas su dostupne razne tehnike povećanja koštanog grebena te razne tehnike ugradnje dentalnih implantata koje zadovoljavaju i estetske i funkcionalne zahtjeve. danas se ugradnja dentalnih implantata smatra minimalno invazivnim kirurškim zahvatom s predvidljivim ishodom.

Svrha ovoga rada prikazati je dva klinička slučaja ugradnje dentalnih implantata, novom tehnikom osteotomije u zahtjevnim situacijama smanjene vertikalne i horizontalne dimenzije s potpunom estetskom i funkcionalnom rehabilitacijom gornje i donje čeljusti.

2. GRAĐA KOSTI

Koštano tkivo dio je skeleta čovjeka, kojemu daje potporu te, djeluje kao sustav poluga povećavajući sile nastale kontrakcijom mišića i pretvarajući ih u pokrete (1).

Kost je specijalizirano tkivo građeno od koštanog matriksa i tri vrste stanica: osteoblasta, osteocita i osteoklasta.

Osteoblasti sudjeluju u sintezi organskih sastojaka (kolagen tipa I, glikoprotein i proteoglikan) te ugrađuju anorganske sastojke kao što su kristali hidroksilapatita u organski matriks, čime dolazi do mineralizacije.

Osteociti su najbrojnije koštane stanice, a nastaju kada se osteoblasti okruže novostvorenim matriksom, nalaze se u lakunama te zajedno s osteoblastima sudjeluju u stvaranju kosti. Registriraju mehaničke promjene na koštanom tkivu regulirajući na taj način rad osteoklasta i osteoblasta.

Osteoklasti su multinuklearne orijaške stanice, čija je aktivnost regulirana preko receptora za kalcitonin i tiroksin. Izlučuju kolagenazu i druge enzime kojima otapaju kristale kalcijevih soli i razgrađuju kolagen. Sudjeluju u procesima pregradnje kosti i reguliranja razine kalcija upravo putem izlučivanja kiselina i proteolitičkih enzima.

Koštano tkivo metabolički je aktivno te tijekom cijelog života traje proces pregradnje (remodeliranja) kosti, što je fiziološki proces (1).

3. ALVEOLARNI NASTAVAK

Proccesus alveolaris dio je čeljusti koji čini koštano ležište za zube. Sastoji se od vanjskog sloja kompaktne kosti te unutrašnjeg sloja spongiozne, spužvaste kosti, koja je bogata krvnim žilama. Takva građa omogućava istovremeno veliku čvrstoću, a malu masu alveolarnog nastavka (2). Rast alveolarnog nastavka ovisi o rastu zuba u preeruptivnoj fazi, a nakon erupcije zuba pregradnja kosti ovisi o lokalnim i sistemskim čimbenicima. U lokalne čimbenike ubrajaju se tlačne i vlačne sile koje se prenose na zub putem parodontnog ligamenta, veličine zuba, nagiba zuba i protetskih radova, dok u sistemske čimbenike ubrajamo sistemske bolesti i stanja: dob, spol, starost, konzumacija alkohola, pušenje, šećerna bolest, hormonska neravnoteža (manjak estrogena) i dr. (3-6).

4. PLANIRANJE IMPLANTOLOŠKE TERAPIJE

Prije samog postupka ugradnje dentalnih implantata potrebno je uzeti detaljnu anamnezu te napraviti radiološki i klinički pregled.

4.1. Stomatološka anamneza

U okviru stomatološkog pregleda potrebno je saznati ima li netko u obitelji izražen parodontitis, saznati detalje o ranijim stomatološkim zahvatima, obratiti pozornost na podatke o zubima, krvarenju iz desni, otežanom žvakanju, bolovima u čeljusnim zglobovima, nepodesnim navikama (bruksizam) i sl. Potrebno je saznati dnevne oralnohigijenske navike pacijenta u smislu održavanja oralne higijene, učestalosti četkanja zuba, korištenja interdentalnih četkica ili drugih pomagala za održavanje higijene usne šupljine.

4.2. Medicinska anamneza

Osim stomatološke, jako je važna i medicinska anamneza, koja nam daje podatke o općem zdravstvenom stanju pacijenta, a koje bi moglo biti relativna ili apsolutna kontraindikacija za implantološku terapiju.

Sistemska stanja i bolesti (teški srčani bolesnici, maligne bolesti, alergije, psihički bolesnici, kemo i radioterapija, nekontrolirana šećerna bolest itd).

Lijekovi (antihipertenzivi, antikoagulacijski lijekovi, imunosupresivi itd).

Navike pacijenta- konzumacija alkohola i nikotina (7,8).

4.3. Radiološka analiza

U sklopu dijagnostike potrebno je napraviti radiološku snimku. Preporuka je napraviti trodimenzionalnu CBCT snimku (engl. Cone Beam Computed Tomography). Uloga rendgenske snimke jest prije ugradnje dentalnih implantata prikazati visinu i širinu kosti odnosno vertikalnu i horizontalnu dimenziju kosti u koju će se postavljati implantat. Osim toga, bitne su pripadajuće strukture, kao što su ostali zubi, dno maksilarnog sinusa u gornjoj čeljusti, foramen mentale zajedno s nervusom alveolarisom inferiorom u donjoj čeljusti. Te su informacije važne kako bi se pravilno isplanirala pozicija implantata u odnosu na anatomske strukture, a koja treba biti:

- najmanje 1,5 mm implantat mora biti udaljen od susjednog korijena zuba
 - potreban je razmak od 3 mm između dva susjedna implantata
 - udaljenost implantata od dna maksilarnog sinusa (ukoliko se ne radi podizanje sinusa) mora biti 1 mm
 - udaljenost implantata od mandibularnog kanala mora biti 2 mm
- Pravilno pozicioniranje dentalnih implantata u vertikalnoj i horizontalnoj dimenziji omogućava intaktnost okolnih struktura i zadovoljavajuću stabilnost implantata, što je vrlo važan preduvjet za dobru oseointegraciju (7,9,10).

4.4. Klinički pregled

Klinički intraoralni pregled odnosi se na pregled oralne šupljine, sluznice i zuba. Obavlja se inspekcijom i palpacijom sluznice kako bi se isključilo postojanje bilo kakvih promjena kao što su: erozije, leukoplakije, hipertrofije sluznice i grebena ili cistične pojave, mekotkivne ili koštane promjene u usnoj šupljini, Inspekcijom zuba može se utvrditi prisutnost karijesa, ispuna, starih protetskih radova, klimavost zuba, stupanj oralne higijene, međučeljusni odnosi, horizontalni i vertikalni prijeklop zuba (11,12).

4.5. Planiranje implantološke terapije

Tijekom planiranja implantološke terapije potrebno je uzeti u obzir promjene u dimenzijama alveolarnog grebena koje se događaju nakon ekstrakcije zuba. Resorpcija alveolarnog grebena najizraženija je neposredno nakon gubitka zuba i to u prva tri mjeseca. Ekstrakcijom zuba dolazi do stvaranja ugruška, koji ispunjava zubnu alveolu, a koji kasnije bude zamijenjen vezivnim tkivom (od tri dana do tri mjeseca), a nakon toga i koštanim tkivom. Nakon ekstrakcije zuba proces resorpcije zahvaća 40- 60 % volumena alveolarne kosti, a svake sljedeće godine za 0,5- 10 % (13).

Uspješnost implantološke terapije ovisi o omjeru kortikalne i spongiozne kosti. Stoga su Lekholm i Zarb podijelili kost u četiri tipa D1- D4 (14).

D1 označuje kost s visokim udjelom kompaktne, a niskim udjelom spongiozne kosti.

D2 označuje kost u kojoj i dalje prevladava kompaktna kost, ali s većim udjelom spongioze u odnosu na D1. Obje vrste kosti zastupljene su u donjoj čeljusti u prednjoj regiji te je za njih karakterističan visok primarni, tj. mehanički tip stabilnosti.

D3 označuje kost s visokim udjelom spongioze i niskim udjelom kompaktne kosti, tanak sloj kompaktne kosti.

D4 označuje kost s pretežno spongioznom, trabekularnom kosti s minimalnim udjelom kompaktne kosti. Obje su vrste kosti zastupljene u gornjoj čeljusti te je za njih karakterističan sekundarni, tj. biološki tip stabilnosti (14,15).

5. DENTALNI IMPLANTATI

Aloplastični materijali, zamjena za korijen zuba koji su biokompatibilni, tj. imaju sposobnost biološke interakcije sa živim tkivom, stvarajući biomehaničku funkcijsku vezu s tkivom- kosti (16).

Dentalni implantati su najčešće izrađeni od titanovih legura, budući da legirani materijali pokazuju bolja svojstva, kao što su čvrstoća i bolja obradivost.

Titan i njegove legure odlikuju otpornost na koroziju, niska toplinska vodljivost, tvrdoća, visoka biokompatibilnost, mala specifična težina i dobra rendgenska vidljivost. U dentalnoj medicini najčešće se koriste legure titana s aluminijem i vanadijem (17,18).

Danas se koriste endosealni implantati, koji se ugrađuju direktno u alveolarnu kost te zamjenjuju korijen zuba. Vratni dio može biti paralelan, konvergentan ili divergentan.

S obzirom na oblik dijele se na konične, cilindrične ili hibridne (kombinacija koničnog i cilindričnog oblika), koji mogu imati apeks, tj. vrh implantata: ravnog, zaobljenog ili V-oblika.

S obzirom na dizajn navoja dijele se na: V-oblik, četvrtasti oblik, obrnuto podupirajući i spiralni.

S obzirom na geometriju navoja: trostruki navoj (1 zakret 3 navoja), dvostruki navoj (zaokret 2 navoja), jednostruki (1 zaokret 1 navoj).

S obzirom na to završava li rub implantata u kosti: *bone level* ili u mekom tkivu: *tissue level* (16,19-21).

5.1. Veza implantata i suprastrukture: vanjski i unutarnji spoj

Osim pravilne indikacije i odabira dizajna implantata za uspjeh implantološke terapije od velike je važnosti spoj implantata i suprastrukture.

Razlikuje se vanjski i unutarnji spoj. Za vanjski spoj je karakterističan horizontalan dosjed implantata i suprastrukture (*butt joint*), promjer implantata jednak je promjeru suprastrukture, s time da se na implantatu nalaze izbočine, a na unutrašnjem dijelu suprastrukture udubine (antirotacijski elementi). Zbog same konfiguracije spoja nepovoljan je prijenos sila na implantat, naročito smičnih sila, kod kojih dolazi do otvaranja mikropukotine. Također, sile se većinom prenose preko retencijskog vijka, što je nepovoljan prijenos sila.

Za unutarnji spoj karakterističan je *platform switching*, odnosno promjer suprastrukture manji je od promjera implantata, čime se omogućava bolji prijenos sila u vratnom dijelu implantata.

Unutarnji spoj može biti cilindričan (*flat to flat*) ili koničan (*conical*) s antirotacijskim elementima u obliku izbočina i udubljenja na suprastrukтури i unutrašnjem dijelu implantata. Za konične spojeve vrlo je važan pojam Morseov kut, koji se odnosi na kut pod kojim stijenke

suprastrukture ulaze u implantat, a on iznosi između 8 i 11 stupnjeva, sprečava rotaciju, omogućava prijenos sile na unutarnje stijenke implantata te smanjuje stvaranje mikropukotine kod lateralnih sila, takozvani "hladni var" (22-28).

6. ANATOMSKA OGRANIČENJA PRI UGRADNJI IMPLANTATA

Dimenzije alveolarnog grebena u uskoj su svezi s prisutnošću zuba i parodontnog ligamenta. Gubitkom zuba dolazi do promjena u vertikalnoj i horizontalnoj dimenziji alveolarnog grebena. Istraživanja su pokazala da su promjene rezultat osteoklastične aktivnosti, utječu na smanjenje širine i visine alveolarnog grebena, a najvećim dijelom pogađaju vestibularnu sidrenu kost (*bundle bone*) i rezultiraju gubitkom i do 2 milimetra u vertikalnoj dimenziji (29- 35).

Dentalni implantati postali su sastavni dio terapije u liječenju nedostatka zuba. Dovoljna količina odgovarajuće kosti u smislu vertikalne kao i horizontalne dimenzije prvi je uvjet za uspješnu implantološku terapiju. U nekim slučajevima smanjenih dimenzija kosti potrebno je provesti odgovarajuće kirurške zahvate, koji su ujedno i priprema za postavljanje implantata, a kojima se osigurava dovoljna količina kosti. U literaturi opisane su različite tehnike za povećanje volumena kosti, a uključuju postupke presađivanja autogene ili umjetne kosti, distrakcijsku osteogenezu, repoziciju inferiornog alveolarnog živca, podizanje sinusa s koštanim presatkom i vođenu regeneraciju kosti (36- 37).

6.1. Smanjena vertikalna dimenzija alveolarnog grebena

Kada je riječ o ugradnji implantata u lateralnom području gornje čeljusti, jedno od ograničenja jest maksilarni sinus, koji dodatno pneumatizira nakon vađenja zuba te na taj način otežava ugradnju dentalnih implantata. U takvim situacijama ugradnja je moguća ukoliko se odiže dno maksilarnog sinusa, a dobiveni se prostor nadomjesti koštanim pripravcima. Odabir tehnike podizanja dna maksilarnog sinusa ovisi o RBH (*residual bone height*) visini preostale alveolarne kosti. Ukoliko je visina manja od 5 milimetara, pristupa se otvorenoj, tj. lateralnoj tehnici podizanja dna maksilarnog sinusa, a ukoliko je visina kosti veća od 5 milimetara, tada se provodi transkrestalna ili zatvorena tehnika. Obje su kirurške tehnike učinkovite s visokim postotkom uspješnosti, a razlike među njima su u invazivnosti, morbiditetu pacijenta i mogućnosti oštećenja arterija u Schneiderovoj membrani i bukalnoj stijenci kosti. Prednosti zatvorene tehnike jesu: manja invazivnost, manja mogućnost rupture Schneiderove membrane, dobro koštano cijeljenje, jednostavnija augmentacija te mogućnost simultane ugradnje implantata (38- 42).

6.2. Smanjena horizontalna dimenzija alveolarnog grebena

Još jedno od ograničenja prilikom ugradnje dentalnih implantata jest i uzak alveolarni greben, čija je horizontalna dimenzija manja od promjera implantata (manja od 3 milimetra). Tehnike kojima se nastoji povećati horizontalna dimenzija grebena jesu: regenerativna koštana kirurgija, koštani blok transplantat, ridge split tehnika i distrakcijska osteogeneza.

Ridge split tehnika ili tehnika horizontalne augmentacije alveolarnog grebena u osnovi se zasniva na longitudinalnom cijepanju alveolarnog grebena i širenju istog. Indikacije za takav kirurški zahvat jesu horizontalna dimenzija alveolarnog grebena koja iznosi minimalno 3 milimetara i vertikalna dimenzija koja iznosi 10 milimetara, uz uvjet da alveolarni greben nije konveksan. Može se izvoditi jednofazno ili dvofazno, što ovisi o gustoći alveolarne kosti. U gornjoj čeljusti izvodi se jednofazna tehnika, dok se u donjoj izvodi dvofazna tehnika.

U prikazu slučaja bit će opisana jednofazna *split ridge* tehnika širenja alveolarnog grebena (43,44).

7. OSEOINTEGRACIJA

Oseointegracija je preduvjet uspješnog opterećivanja implantata, a označuje uspostavu funkcionalne biomehaničke veze između aloplastičnog materijala, titanskog implantata i kosti. Prema Albrekstonu navodi se šest glavnih čimbenika o kojima ovisi uspješnost implantološke terapije:

1. dizajn implantata, površina implantata
2. materijal od kojeg je izrađen implantat
3. kirurški faktori kao što su primarna stabilnost, moguća infekcija, mehanička ili toplinska trauma
4. biomehanički faktori kao što su uvjeti opterećenja
5. faktori koji su povezani s pacijentom (gustoća, volumen i kvaliteta kosti)
6. sistemski čimbenici-sistemske bolesti, lijekovi, parafunkcijske navike (45- 50).

8. PRIMARNA STABILNOST IMPLANTATA (IPS)

IPS (*implant primary stability*) ključan je faktor za uspješnost implantološke terapije, a uspješno je ostvaren kada je postignuto da mikropokreti implantata iznose manje od 50- 150 mikrometara (51). Mikropokreti iznad navedenih vrijednosti dovode do resorpcije kosti i fibrozne inkapsulacije oko implantata, što dovodi do neuspjeha umjesto do uspješne oseointegracije. Primarna stabilnost postignuta je isključivo mehaničkom vezom implantata i kosti (52).

Nakon ugradnje implantata započinje biološka remodelacija, otprilike 1 milimetar kosti oko implantata (53). Između 3 do 5 tjedna od ugradnje implantata dolazi do najvećeg pada primarne stabilnosti. Taj će proces za kratko vrijeme smanjiti BIC (*bone to implant contact*), smanjiti stabilnost implantata te stvoriti područje oko implantata koje će biti osjetljivije na mikropokrete i stvaranje fibroznog tkiva, takozvani *stability dip* koji traje 2 tjedna. Nakon tog razdoblja ponovo se formira kost, što označuje sekundarnu stabilnost (54).

9. OSEODENZIFIKACIJA

U prošlosti bilo je mnogo tehnika iskušanih za povećanje primarne stabilnosti implantata u kosti niske gustoće. Nekoliko među njima uključivalo je bikortikalnu fiksaciju, *under preparation* preparacija za implantat sa svrdlom koje je užeg promjera od promjera implantata koji se umeće za oko 10 %, upotrebu posebno dizajniranih ekspandera i kondenzora (55,56). Iako su pokazale znatnu količinu uspjeha, ove tehnike imale su svojih nedostataka, a neke su od njih povećanje gustoće na apikalnom dijelu, dok nije bilo značajne promjene na bočnim stijenkama preparacije, nastanak trabekularnih mikrofraktura, što dodatno usporava proces cijeljenja. Nedavno je uvedena nova tehnika za povećanje gustoće mjesta osteotomije, poznata kao oseodenzifikacija. Razvio ju je Huwais 2015. godine te se koriste posebno dizajnirana svrdla za povećanje gustoće kosti tijekom osteotomije (36,57- 59).

Godine 2015. Salah Huwai predstavlja oseodenzifikaciju koristeći posebna svrdla koja na kosti rade malu plastičnu deformaciju. Koriste se svrdla koja ne "iskapaju" kost, već koristeći poseban dizajn pera kreću u smjeru obrnutom od kazaljke na satu, postupno proširujući ležište za implantat i sabijajući kost u lateralnom i apikalnom smjeru (59,60) (Slika 1.).



Slika 1. Oseodenzificirajuća svrdla

9.1. Oseodenzifikacija i primarna stabilnosti implantata

Primarna stabilnost zubnih implantata ovisi o količini i kvaliteti raspoložive kosti, makro i mikro dizajnu implantata, karakteristikama površine implantata i kirurškoj tehnici izrade osteotomije. Konvencionalno, osteotomije se izrađuju svrdlima za uklanjanje kosti, a posljednje svrdlo imalo je manji promjer od implantata kako bi se osigurala primarna stabilnost. Međutim, ova tehnika učinkovita je samo do određenih granica u mekoj kosti, u D4 kosti kao što je u stražnjoj regiji gornje čeljusti nije posebno učinkovita (61).

Tehnika oseodenzifikacije za preparaciju ležišta implantata uključuje korištenje posebnih svrdla, koja se vrte u smjeru suprotnom od kazaljke na satu na mjestu osteotomije. To uzrokuje širenje mjesta osteotomije te povećava gustoću kosti u neposrednoj blizini osteotomije.

Oseodenzifikacija je tehnika kojoj je za cilj očuvanje i zbijanje kosti bilo putem preparacije ležišta za implantat ili implantata s posebnim dizajnom navoja. To može povećati količinu i gustoću periimplantatne kosti.

Tehnika oseodenzifikacije pomoću svrdala koristi obilnu irigaciju i svrdlo za obrnuto rezanje kosti pomoću kojega dolazi do sabijanja zidova koštanog ležišta i smanjenog oštećenja koštanih trabekula. Zabilježeno je da oseodenzifikacija udvostručuje moment umetanja/insercije implantata te povećava širinu periimplantatne kosti za dva ili tri puta u usporedbi s konvencionalnim svrdlima za preparaciju, stoga se predlaže kao izvrstan alat u područjima loše kvalitete ili smanjene količine kosti za poboljšanje stabilnosti implantata (59,62,63).

9.2. Uspješnost oseodenzifikacije s obzirom na vrstu kosti

Na uspjeh postupka ugradnje zubnih implantata uvelike utječe kvaliteta i količina raspoložive kosti. Veće stope neuspjeha implantata primijećene su kod implantata postavljenih u nisku gustoću kosti (64). To je prvenstveno zbog niže primarne stabilnosti primijećene kod implantata postavljenih u nisku gustoću kosti. Smanjena primarna stabilnost može na kraju rezultirati slabom oseointegracijom (65,66).

Primarna stabilnost implantata izravan je rezultat momenta umetanja implantata. Za uspješno postavljanje implantata dovoljan je moment umetanja implantata od ≥ 25 Ncm. Međutim, u slučaju imedijatnog opterećenja implantata, potreban je moment umetanja od najmanje 32 Ncm, koji može biti i do 45 Ncm u područjima s relativno visokom gustoćom kostiju. Stoga bi u

područjima s relativno manjom gustoćom kosti osteodenzifikacija mjesta osteotomije uvelike koristila i poboljšala dugoročan uspjeh implantata (64- 69).

Huwais i Meyer predstavili su tehniku zbijanja kosti kroz oseodenzifikacijsku tehniku preparacije i tvrdili da je ona povećala okretni moment umetanja, kontakt kosti i implantata i prema tome rezultirala većom primarnom stabilnošću u usporedbi s konvencionalnim bušenjem i tehnikom osteotomije (59). Ova hipoteza potvrđena je radom Lahensa i sur., koji su prijavili značajno veći kontakt između kosti i implantata za tehniku oseodenzifikacije (70). Lopez i sur. Testirali su oseodenzifikacijsku tehniku *in vivo* i izvijestili o njezinu značajnom uspjehu u usporedbi s konvencionalnim bušenjem kosti te mikroskopski pomoću histomorfometrije. Nadalje, Trisi i sur., pokazali su da oseodenzifikacija omogućuje upotrebu implantata šireg promjera u uskim bezubim grebenima, s posljedičnim povećanjem volumena kosti (63). Podaropoulos je kasnije pokazao da ovo povećanje kosti doseže 30 % izvornih dimenzija grebena (53).

Također, istraživanja su pokazala da oseodenzifikacija nije korisna u kompaktnoj kosti te ne dovodi po povećanja primarne stabilnosti implantata kao što je to slučaj u trabekularnoj (spongioznoj) kosti. To se može objasniti činjenicom da meka kost ima šire prostore između koštanih trabekula, što omogućuje zbijanje kosti, za razliku od kompaktne kosti, gdje bi oseodenzifikacija dovela do bočne kompresije koja premašuje granicu viskoelastičnosti debelih i gustih koštanih trabekula, s naknadnim oštećenjem i slabijom kontaktnom površinom kosti i implantata (72).

9.3. Dizajn osteodenzificirajućih svrdala

Oseodenzifikacijska (OD) svrdla, radeći na nesubtraktivan način, kondenziraju meku kost osteotomije implantata u bočnom smjeru, što dovodi do većeg volumena i gustoće kosti, povećanja kontakta kosti i implantata, s naknadnim povećanjem razine momenta umetanja i smanjenje mikrokretanja (59,60,63,71,73).

Svrdla koja se koriste imaju četiri ili više rubova s negativnim kutom nagiba, koji čine rubove uboda bez rezanja i na taj način glatko zbijaju kost. Ova svrdla imaju oštricu dlijeta i zašiljeni vršak (Slika 2.).



Slika 2. Svrkla za osteodezinfekciju

U rotaciji u smjeru kazaljke na satu (način rezanja) svrdla se koriste za ulazak u kost do željene dubine osteotomije (74). Rotacije u smjeru suprotnom od kazaljke na satu (način zgušnjavanja) uzrokuju stvaranje snažnog i gustog sloja koštanog tkiva duž stijenke kosti i baze osteotomije. Ova tehnika tlači kost duž unutarnjeg sloja mjesta osteotomije putem kontrolirane deformacije. Svrha je stvoriti kondenzirani sloj autotransplantirane kosti duž periferije i vrha implantata. To bi zauzvrat povećalo kontakt kosti i implantata- povećavajući vrijednosti momenta umetanja, a time i primarnu stabilnost implantata (63,71,75- 78).

Nedostaci ove tehnike jesu povećanje temperature, koja može dovesti do nekroze susjednih osteoblasta ako se ne koristi obilno ispiranje fiziološkom otopinom, te duljina trajanja preparacije (59).

Svrha ovog rada približiti je nove tehnike "povećanja koštanog volumena" u neiskusnih doktora dentalne medicine upotrebom osteodenzificirajućih svrdala u slučajevima transkrestanog podizanja dna maksilarnog sinusa, kao i kombinaciju strojnih ekspandera i oseodenzificirajućih svrdala prilikom *split ridge* tehnike s imedijatnom ugradnjom implantata u gornjoj čeljusti- jednofazna tehnika.

10. TRANSKRESTALNA TEHNIKA PODIZANJA SINUSA

U stražnjem području gornje čeljusti ugradnja implantata željene duljine i promjera može biti ograničena dimenzionalnim promjenama alveolarnog grebena koje se javljaju nakon gubitka zuba te djelomično zbog pneumatizacije maksilarnog sinusa (79,80). Transkrestalna elevacija dna maksilarnog sinusa (tSFE) predstavlja učinkovitu kiruršku opciju za povećanje vertikalne dimenzije kosti u bezuboj stražnjoj regiji gornje čeljusti (81,82). Tehniku karakterizira transkrestalni pristup sinusnoj šupljini pomoću svrdala i osteotoma. Alveolarna se kost na mjestima postavljanja implantata preparira oko 1 milimetar do dna sinusa svrdlima. Određivanje radne duljine (tj. udaljenosti od vrha kosti do dna sinusa) gdje osteotom i svrdla moraju ograničiti svoje radno djelovanje najprije se dijagnosticira na 2-D i/ili 3-D radiografiji, a zatim verificira intra-kirurški osteotomom s mjernom skalom (83,84). Za lomljenje dna sinusa koriste se osteotomi i čekić kako bi se koštana stijenka dna maksilarnog sinusa odvojila (83- 85). U prikazu slučaja bit će opisana tehnika transkrestalnog podizanja dna sinusa bez upotrebe osteotoma i čekića, samo uz upotrebu oseodenzificirajućih svrdala.

11. SPLIT RIDGE TEHNIKA

Među različitim tehnikama uvedenim za širenje alveolarnih grebena s vodoravnim koštanim deficitom jest tehnika razdvajanja alveolarnog grebena. Ova se tehnika pokazala valjanim postupkom i zabilježena je stopa preživljavanja od 98 % do 100 % (86- 89).

Alternative tehnici razdvajanja alveolarnog grebena jesu *onlay* koštani transplantati, vođena regeneracija kosti i horizontalna distrakcijska osteogeneza (90- 93).

Glavni nedostaci *onlay* koštanih transplantata jesu invazivnost, prisutnost dodatnog donorskog mjesta povezanog sa zahtjevom za uzimanje kosti i dosljedna resorpcija koju transplantirana kost prolazi u vezi s odabranim donorskim mjestom (89,94).

Glavni problemi vođene koštane regeneracije jesu rizik od izlaganja i kolapsa membrana te rizik od resorpcije koštanog augmentata. (95,96).

Tehniku split alveolarnog grebena uveo je Tatum Jr. 1986. s ciljem povećanja količine kosti u gornjoj čeljusti (97). Ovo je prilagodio Summers 1994. (98). Godine 1994. Scipioni i sur. opisali su drugu varijantu, pri čemu se odiže režanj djelomične debljine, nakon čega slijede vertikalni intraosealni rezovi i istodobno pomicanje bukalne kortikalne ploče, uključujući dio spužvaste kosti, te postavljanje implantata (44).

Tehnika split alveolarnog grebena može se izvesti simultanim umetanjem implantata ili se može izvesti u dva koraka.

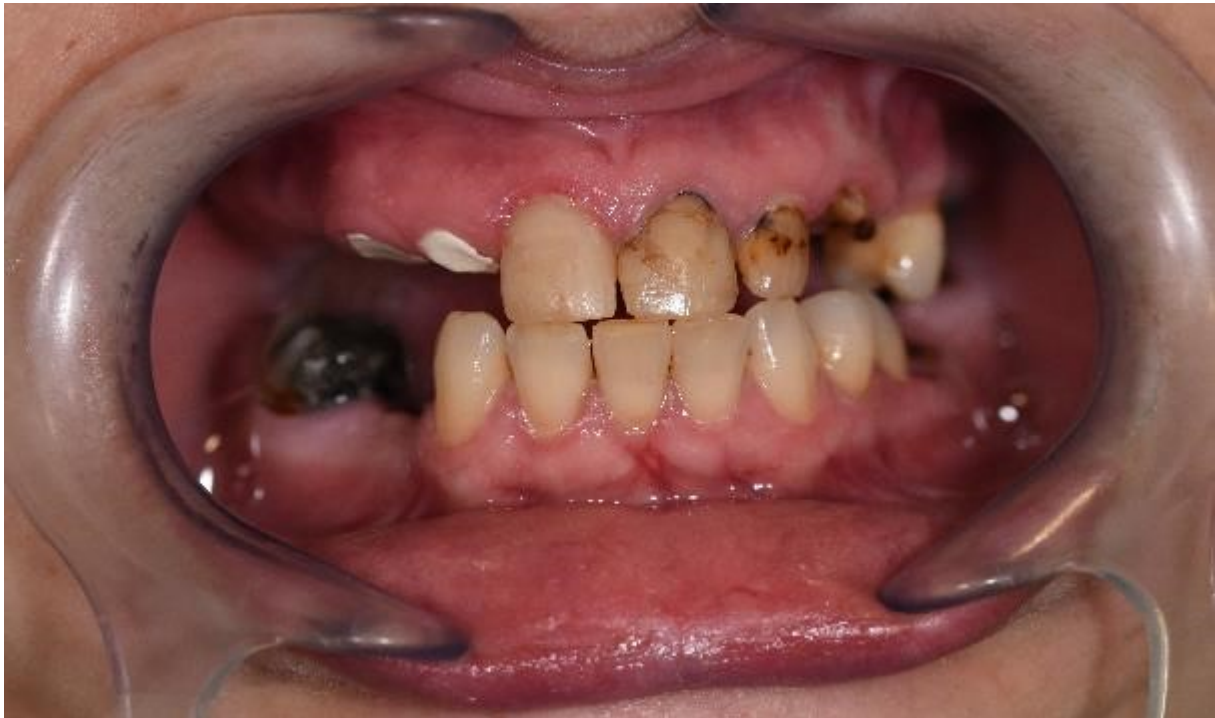Godine 2000. Vercellotti i sur. Uveli su piezokirurgiju u liječenje atrofične čeljusti. Piezokirurgija je učinila split tehniku lakšom, sigurnijom, a također je smanjila rizik od komplikacija u liječenju ekstremnih atrofičnih grebena (99- 100). Upotreba piezokirurgije učinila je uspjeh tehnike razdvajanja alveolarnog grebena manje ovisnim o vještinama kirurga i vrsti odabranog postupka (99).

U prikazu slučaja bit će opisana tehnika cijepanja alveolarnog grebena uz pomoć piezo kirurgije, strojnih ekspandera i upotrebe oseodenzificirajućih svrdala kao modifikacija standardne tehnike.

12. PRIKAZI SLUČAJEVA

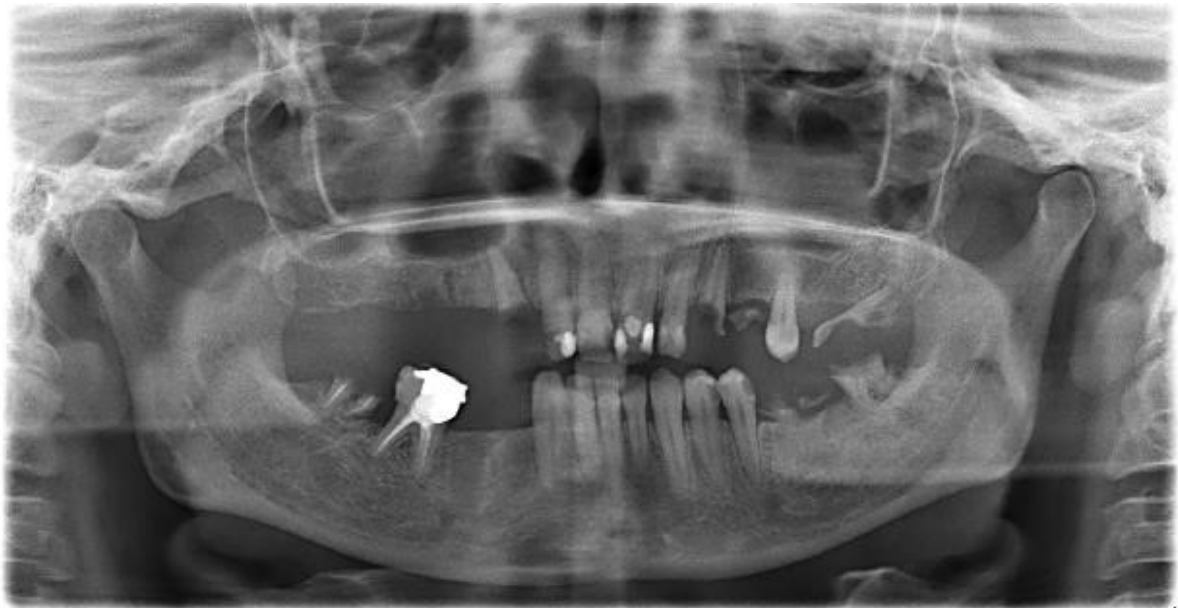
12.1. Prikaz slučaja 1

Pacijentica, 38 godina, dolazi na prvi pregled zbog oralne rehabilitacije i ponovne uspostave međučeljusnih odnosa u gornjoj i donjoj čeljusti. Prisutan je gubitak potpornih zona kao posljedica ekstrakcije zuba te gubitak prednjih zuba, narušena je estetska i funkcionalna zona (Slika 3.).



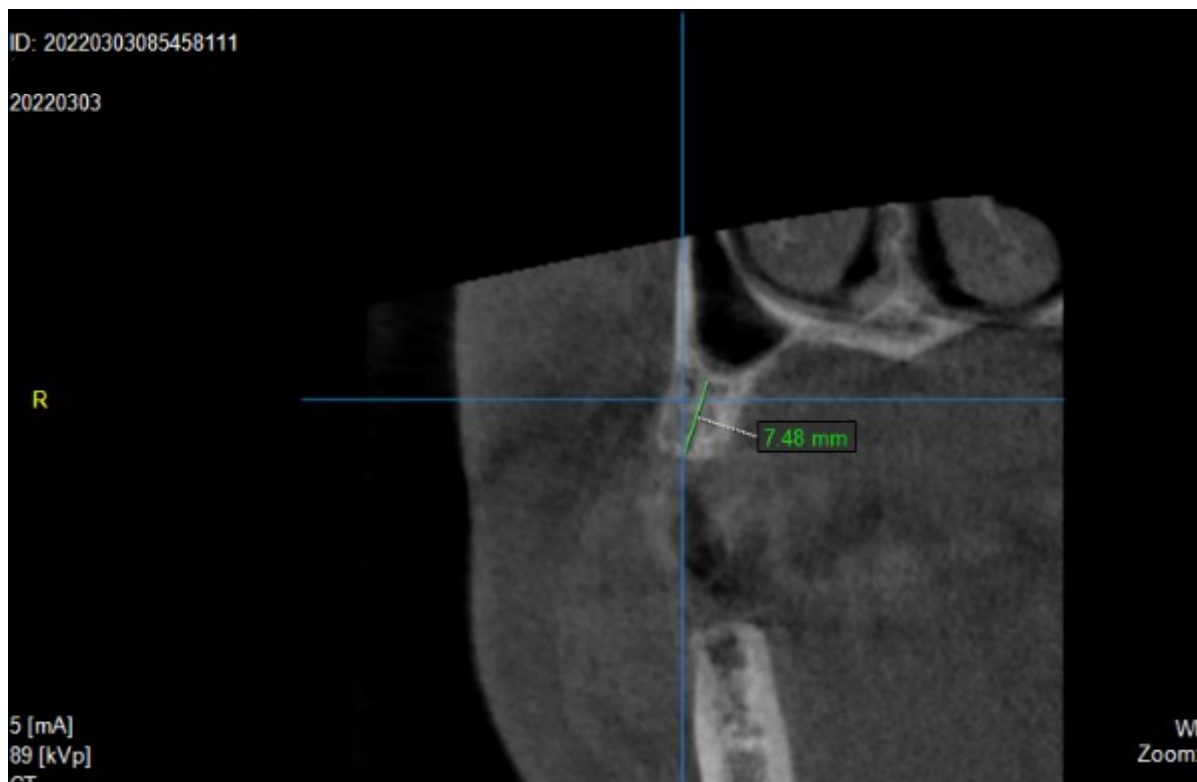
Slika 3. Početna situacija

Nakon detaljno uzete medicinske i stomatološke anamneze, kliničkog pregleda i radiološke dijagnostike (Slika 4.) predložena je oralna rehabilitacija gornje i donje čeljusti uz ugradnju dva implantata u gornju čeljust i izradu semicirkularnog metalkeramičkog mosta te ugradnju dva implantata u donju čeljust i izradu semicirkularnog metalkeramičkog mosta.

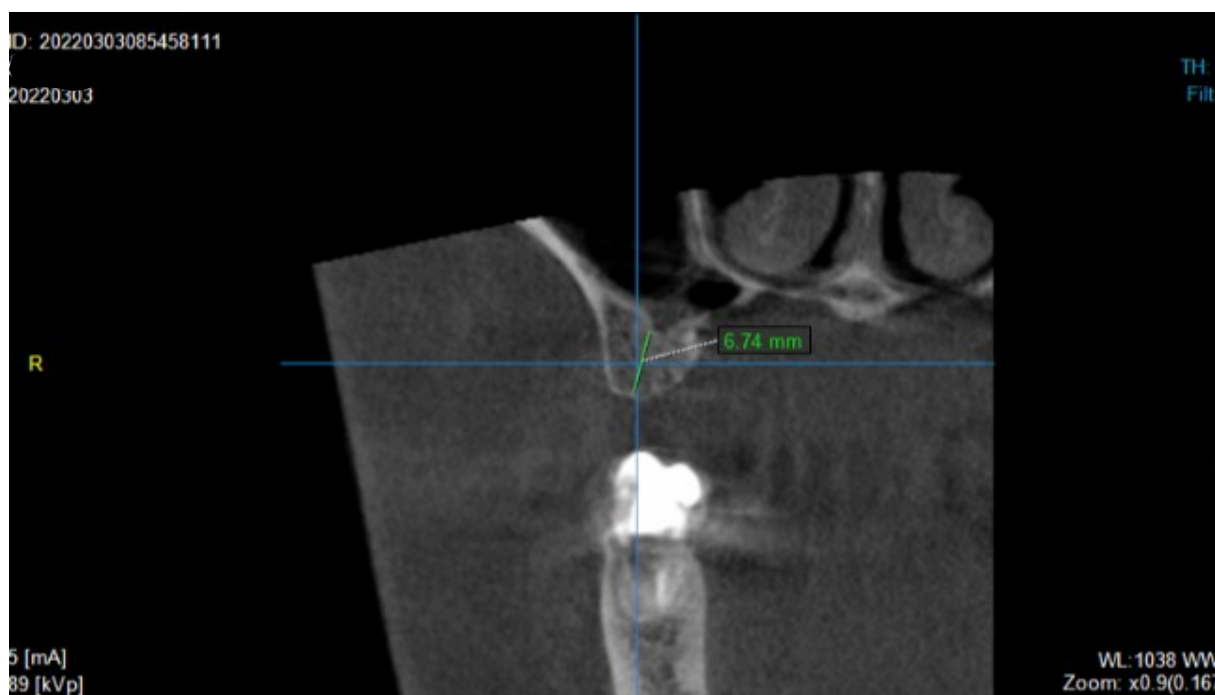


Slika 4. Početni ortopantomogram

Nakon učinjene CBCT dijagnostike vidljiva je smanjena vertikalna dimenzija alveolarnog grebena na pozicijama 14 i 16 kao posljedica dugogodišnje bezubosti i dodatne pneumatizacije maksilarnog sinusa, gdje su planom terapije predviđeni dentalni implantati (Slika 5. i 6.).



Slika 6. Regija 14 prije



Slika 5. Regija 16 prije

Ograničenje za ugradnju implantata predstavlja maksilarni sinus, zbog čega dolazi do smanjenja RBH-a (*residual bone height*) preostale visine kosti (101). Budući da je na CBCT-u

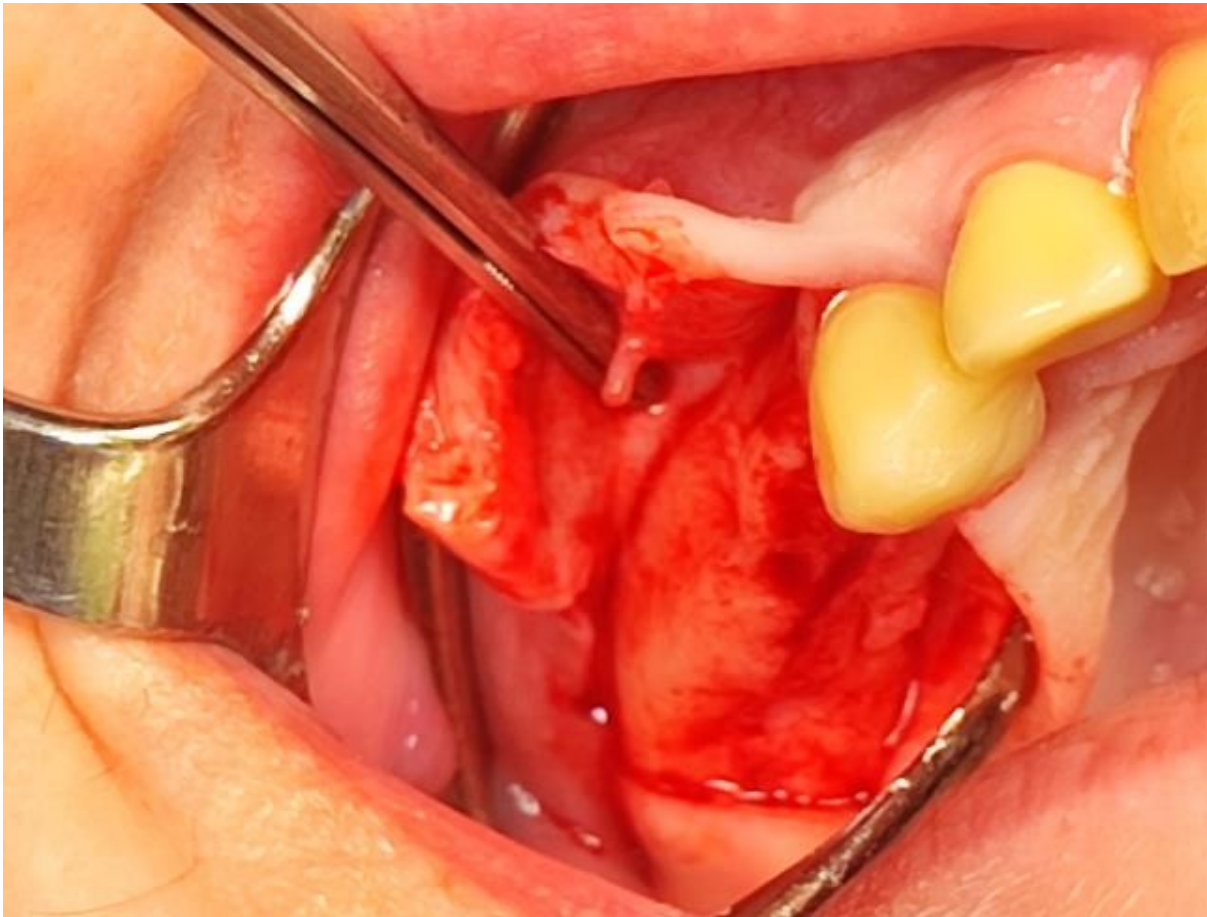
izmjeran RBH veći od 5 mm, odlučeno je pristupiti transkrestalnom podizanju dna sinusa upotrebom oseodenzificirajućih svrdala kako bi se postiglo sabijanje kosti u apikalnim i postraničnim područjima. Iako se zahvat radi bez kontrole oka, ima mnoge prednosti pred lateralnim pristupom, naročito u rukama neiskusnog operatera.

Prednosti su: manja invazivnost, smanjena incidencija rupture Schneiderove membrane, moguća je simultana implantacija, pokazuje dobro koštano cijenjenje, bolje i lakše pozicioniranje koštanog grafta i predvidljivost uspješnosti preživljenja implantata (102).

Sam zahvat modifikacija je klasične transkrestalne (zatvorene) tehnike podizanja dna maksilarnog sinusa, budući da će odizanje Schneiderove membrane biti obavljeno svrdlima, koja nemaju agresivan vrh s rotacijom suprotnom u smjeru kazaljke na satu. Sama preparacija ležišta bit će sporija, a taktilna povratna informacija dat će dodatnu sigurnost neiskusnom kliničaru. Također, zahvat se izvodi bez upotrebe osteotoma i kirurškog čekića, što bi trebalo biti ugodnije za pacijenta.

12.1.1. Opis operacije 1

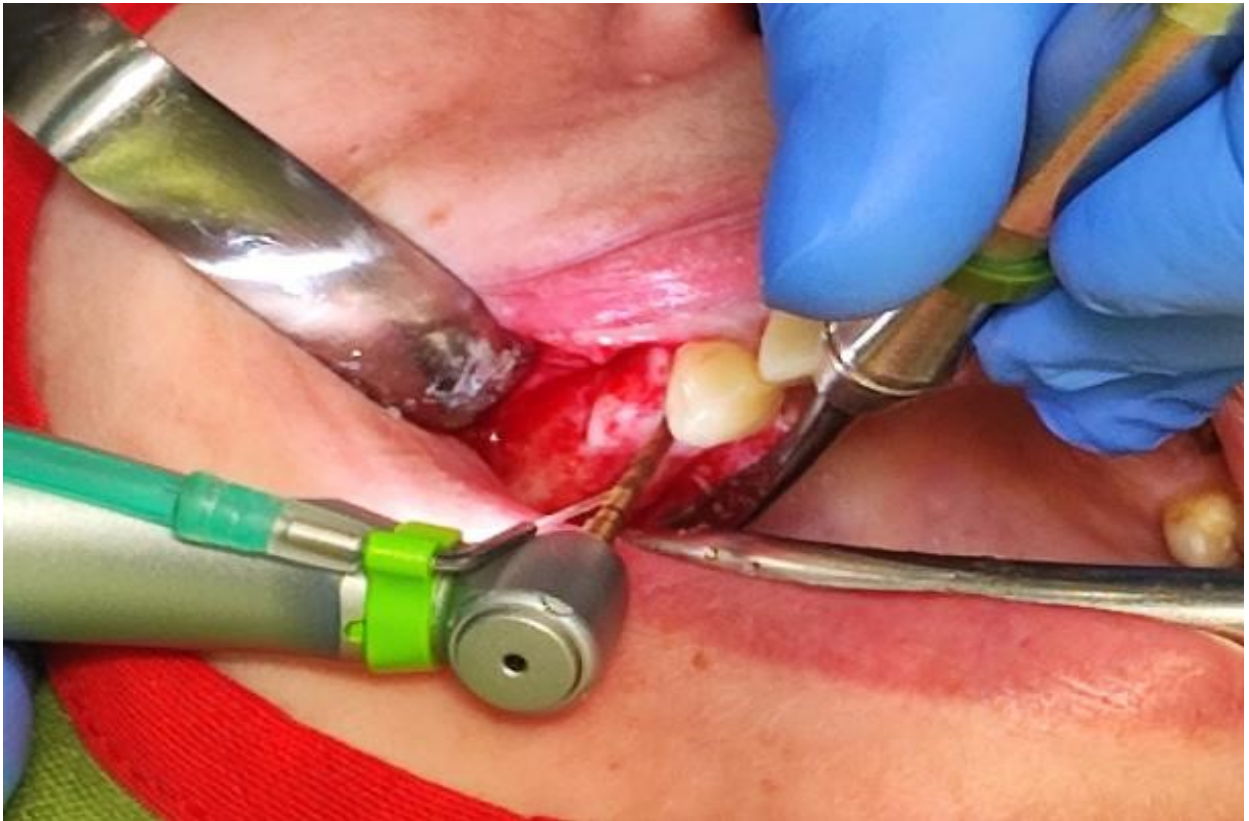Budući da su planom terapije predviđeni dentalni implantati na pozicijama 14 i 16, zahvat je započet krestalnom incizijom distalno od zuba 13 sve do planirane pozicije budućeg implantata 16. Vertikalne (rasteretne) incizije učinjene su mezijalno i distalno od planiranih pozicija implantata (Slika 7.).



Slika 7. Odizanje mukoperiostalnog režnja

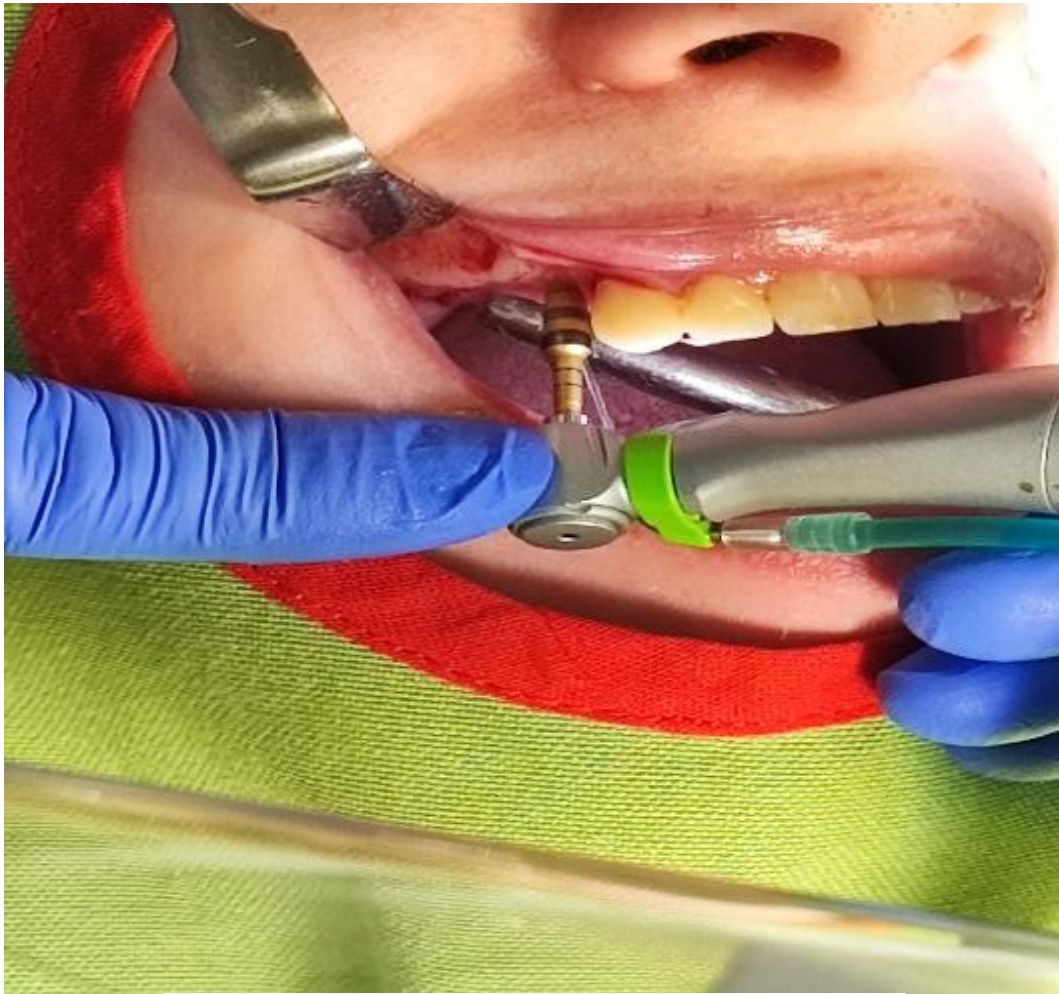CBCT dijagnostikom utvrđena je dovoljna horizontalna dimenzija alveolarne kosti, dok je vertikalna dimenzija smanjena te je visina iznosila 7 mm. Stoga je odlučeno da će se uz pomoć osteokondenzirajućih svrdala učiniti transkrestalno (interno) podizanje dna maksilarnog sinusa, kao alternativa transkrestalnom podizanju sinusa s osteotomima.

Prva preparacija ležišta za implantat 14 započeta je- pilot svrdlom dužine 5,5 mm, 1,5 milimetar ispod dna maksilarnog sinusa, što je potvrđeno na CBCT snimci (Slika 8.).



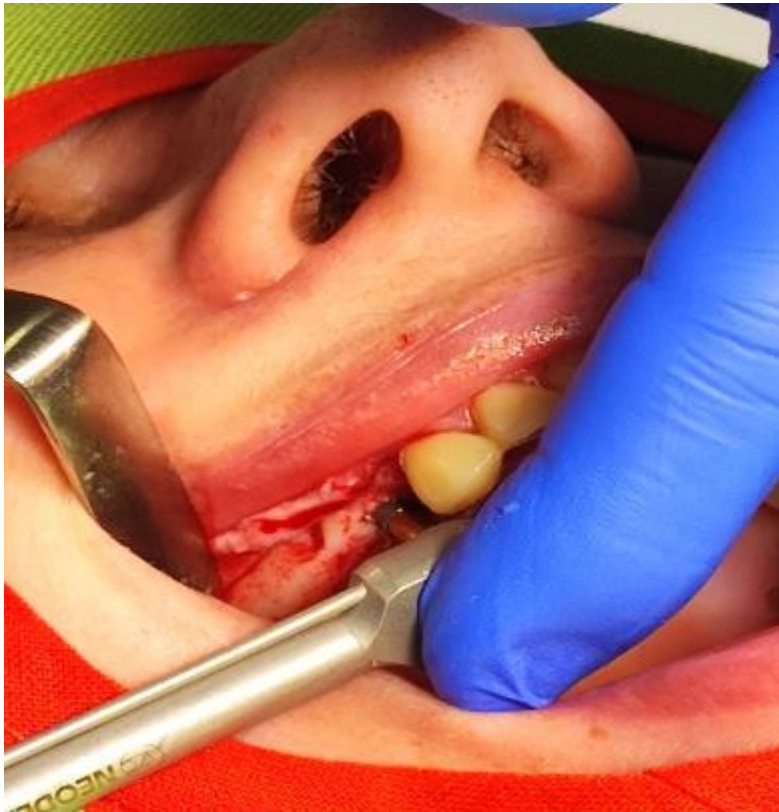Slika 8. Početna preparacija na poziciji 14 pilot svrdlom

Pilot- svrdlo korišteno je s brojem okretaja od 1300 rpm-a, s rotacijom u smjeru kazaljke na satu na oko 1 mm ispod dna maksilarnog sinusa, kako bismo se još u ovoj fazi zadržali u sigurnoj zoni bez opasnosti od perforacije Schneiderove membrane. Zatim se koristi svrdlo promjera 2,0 mm, s brojem okretaja od 1300 rpm-a u smjeru obrnutom od smjera kazaljke na satu uz hlađenje fiziološkom otopinom s intermitentnim vađenjem svrdla (Slika 9.).



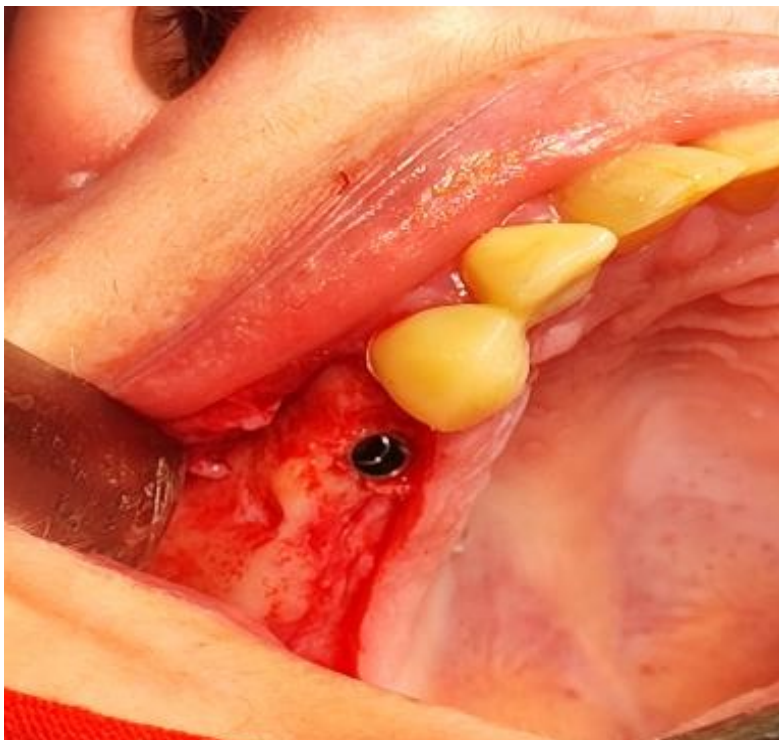
Slika 9. Preparacija ležišta za implantat

U trenutku probijanja kortikalisa dna sinusa prelazi se na sljedeće svrdlo dimenzije 2,3 milimetara. Ovdje počinje postupak odizanja membrane, koji prema uputama ne smije iznositi više od 3 milimetra. Potrebno je modulirati pritisak blagim pokretom pumpanja. Maksimalno moguće napredovanje iznad dna sinusa u bilo kojoj fazi ne smije premašiti 3 milimetra. Dimenzije svrdala s kojima se nastavlja jesu: 2,3, 2,5, 3,0, 3,3 i 3,5 mm. Sam tijek preparacije sporiji je, jer je potrebno raditi s većim brojem svrdala uz njihovu rotaciju koja je obrnuta od smjera kazaljke na satu, zbog čega ne dolazi do bušenja i "iskapanja" kosti, već njegova guranja u bočne i apikalne stijenke. Postupak je sigurniji, naročito kad je riječ o neiskusnom operateru. Za vrijeme zahvata nakon svakog svrdla provjerava se intaktnost Schneiderove membrane Vasalvinim testom. Prostor koji je postignut odizanjem Schneiderove membrane nije augmentiran umjetnim koštanim materijalom, već je umetnut *collacone* kako bi se zaštitila membrana prilikom ugradnje implantata. Nakon završene preparacije s posljednjim svrdlom promjera 3,5, postavlja se implantat Neodent Straumann na pozicije 14 i 16 (Slika 10.).



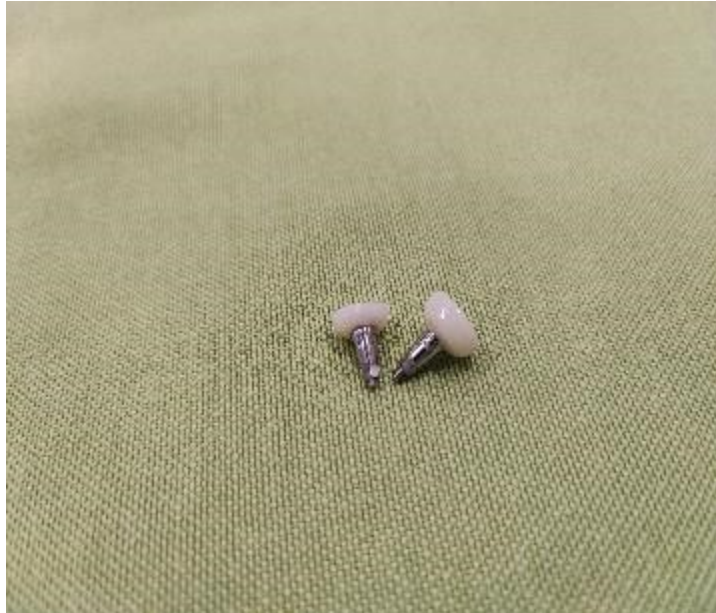Slika 10. Ugradnja implantata na poziciji 14

Implantati su postavljeni na način da se osiguraju minimalno 3 milimetra od ruba implantata do mekih tkiva (Slika 11.).

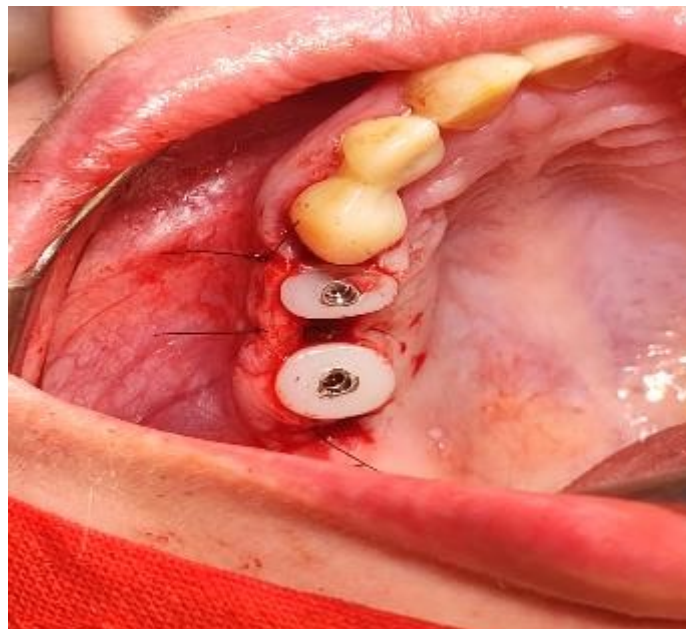


Slika 11. Postavljeni implantat u koštanom ležištu

Za vrijeme operativnog zahvata u laboratoriju izrađeni su individualni gingiva formeri kako bi se izbjegao dodatni kirurški zahvat otvaranja implantata, a ujedno se odmah započinje formiranje izlaznog profila na mjestu budućih krunica, tj. mostova (Slika 12. i 13.).



Slika 12. Individualni gingiva formeri



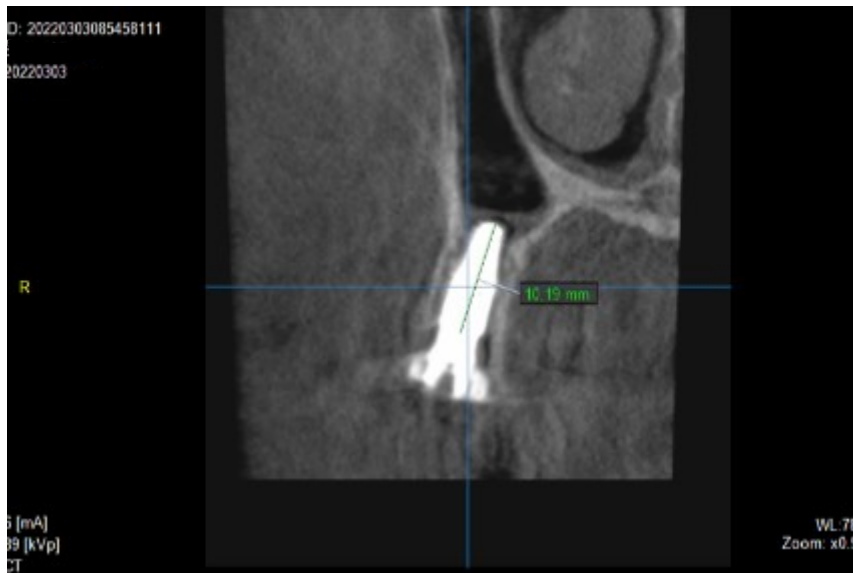
Slika 13. Individualni gingiva formeri na implantima

12.1.2. Komplikacije zahvata

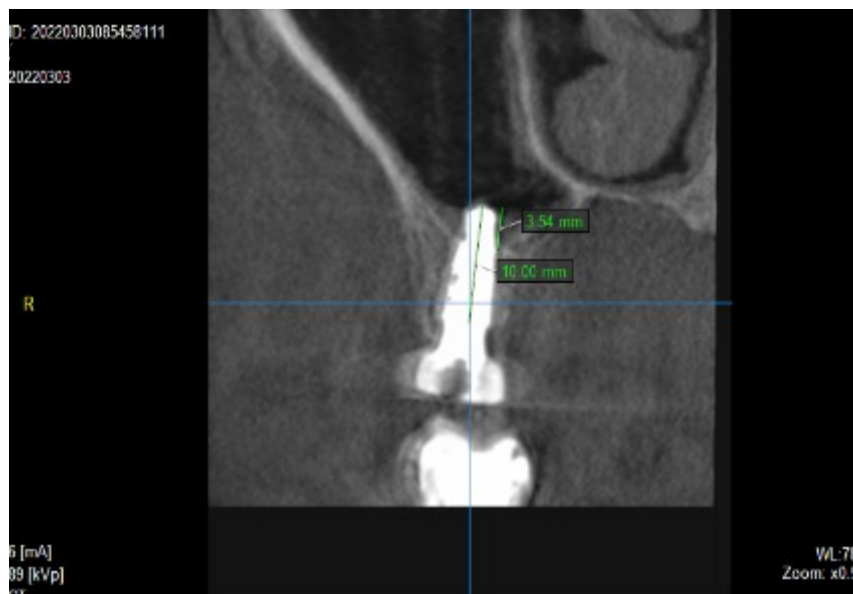
Perforacija Schneiderove membrane jedna je od najčešćih komplikacija povezana s podizanjem sinusa te se pojavljuje u značajno širokom incidentnom rasponu od 10 – 40 % (103–105).

12.1.3. Rtg i cbct kontrola nakon obavljenog zahvata

Nakon obavljenog zahvata na kontrolnoj CBCT snimci vidljivo je povećanje vertikalne dimenzije alveolarne kosti na poziciji 14 za oko 2,71 mm, a na poziciji 16 za 3,84 milimetra, uz intaktnost Schneiderove membrane (Slika 14. i 15.).

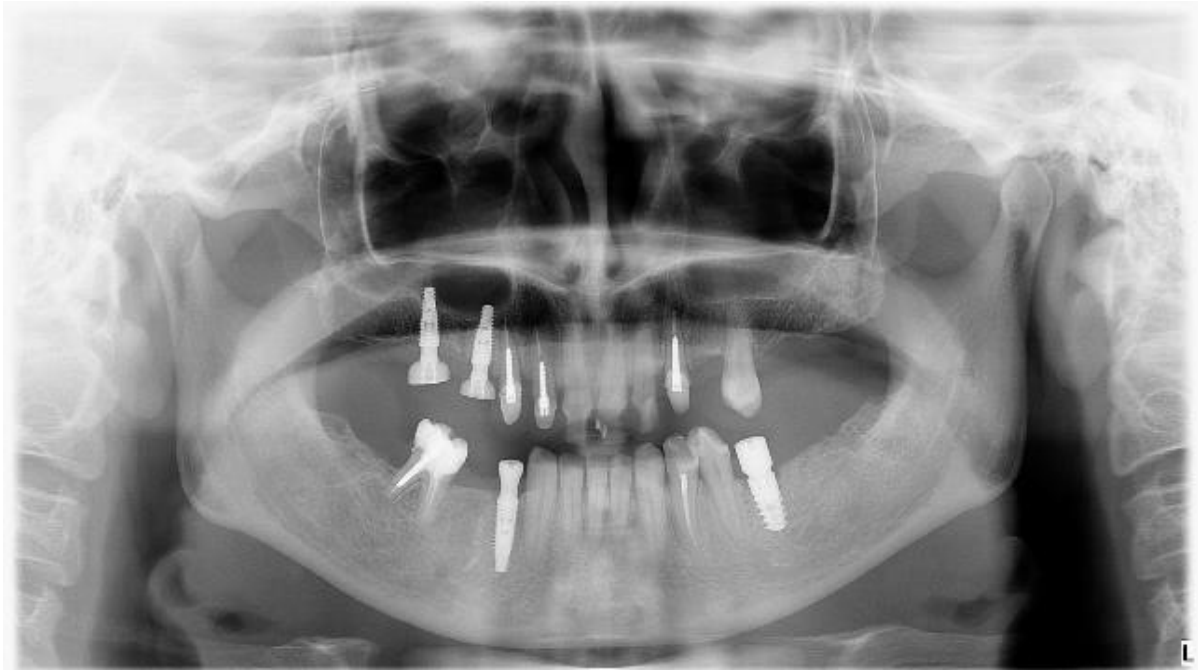

Slika 14. Implantat na poziciji 14

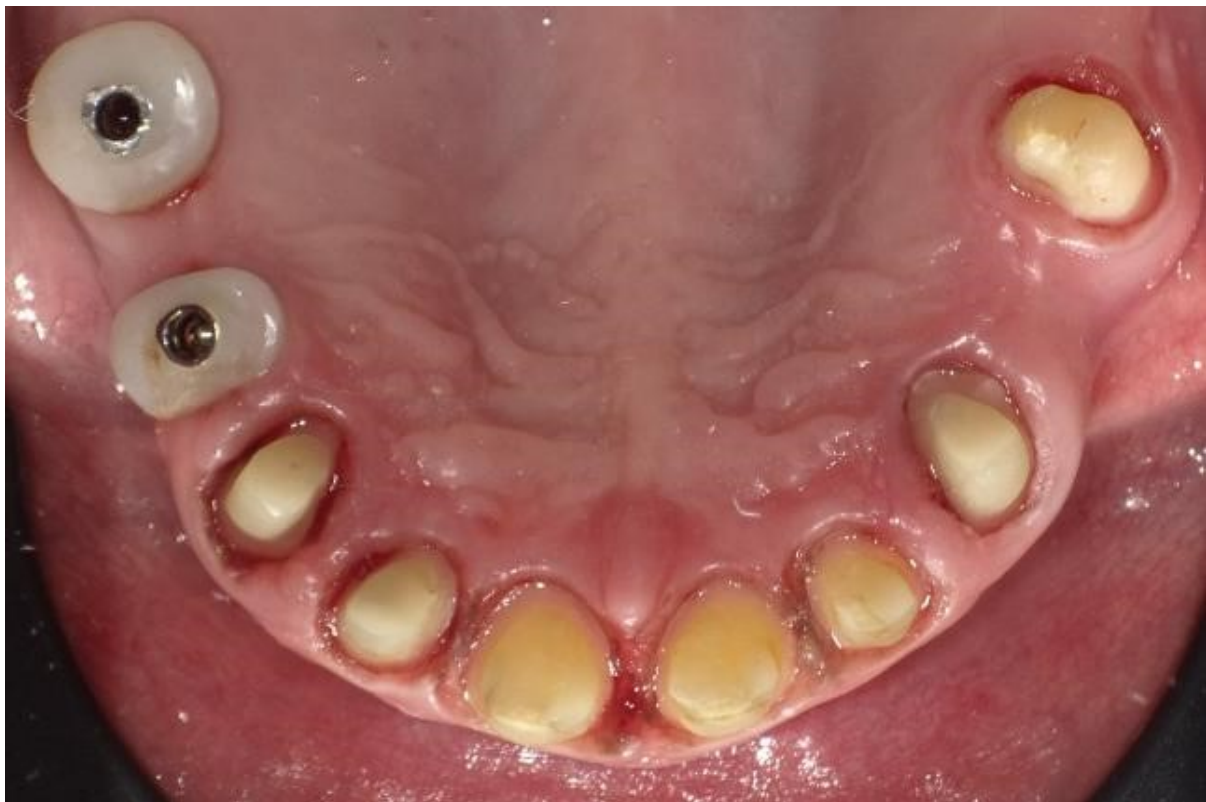

Slika 15. Implantat na poziciji 16

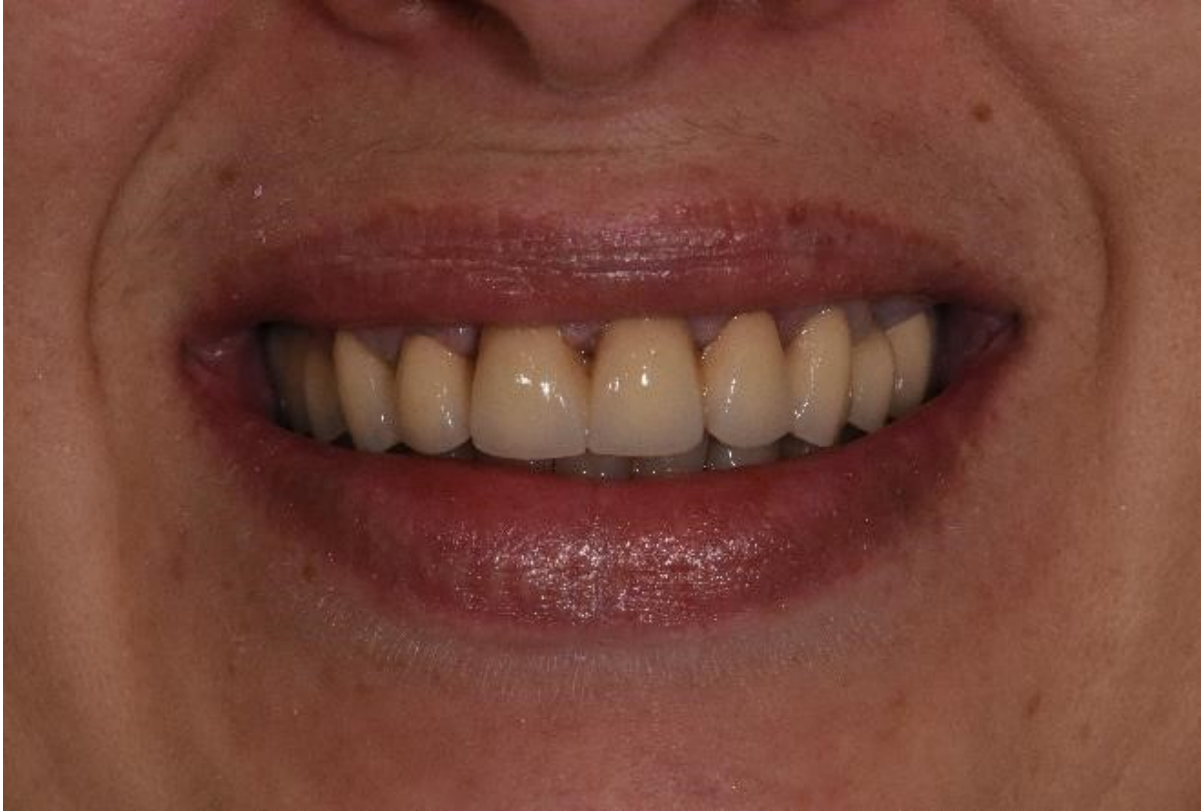Nakon šest mjeseci od kirurške faze ugradnje implantata napravljena je radiološka dijagnostika, ortopantomogram (Slika 16.) te se pristupa protetskoj fazi, brušenja (Slika 17.) i uzimanja otisaka i izrade metal-keramičkih mostova (Slika 18.).



Slika 16. Ortopantomogram šest mjeseci nakon ugradnje implantata



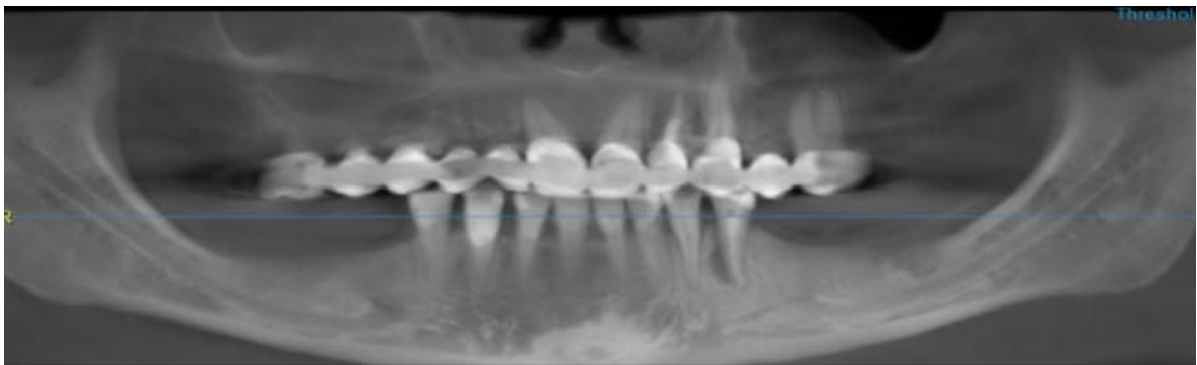
Slika 17. Prikaz bataljaka i gingiva formera u ustima



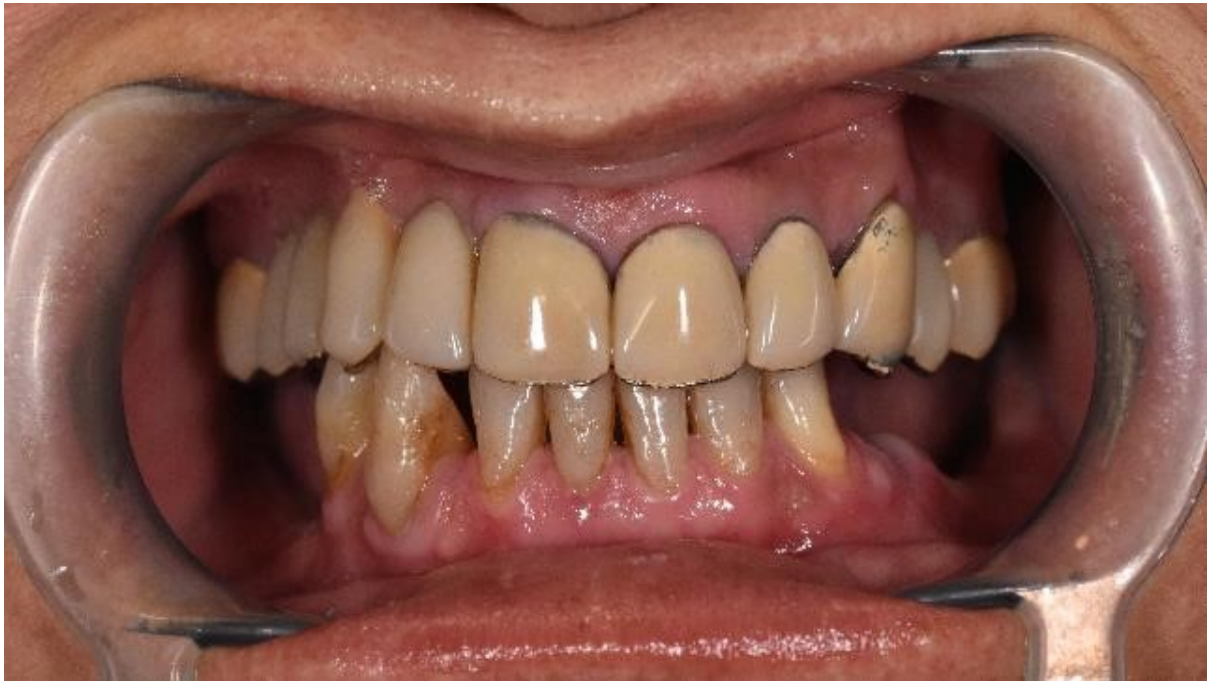Slika 18. Definitivni metal-keramički mostovi

12.2. Prikaz slučaja 2

Pacijentica, 52 godine, dolazi na prvi pregled, a kao glavni razlog dolaska navodi stari protetski rad u gornjoj čeljusti (fasetirani semicirkularni most) i djelomičnu bezubost u donjoj čeljusti. Temeljito je prikupljena medicinska i stomatološka anamneza u kojima nije bilo zabilježeno nikakvih sistemskih stanja i bolesti. Kliničkim pregledom usne šupljine opaža na stari semicirkularni fasetirani most, čiji su zubi nosači 16, 11, 21, 22, 23, 26. U donjoj čeljusti prisutna je djelomična bezubost u distalnim zonama (Slika 19. i 20.).



Slika 19. Početni ortopantomogram



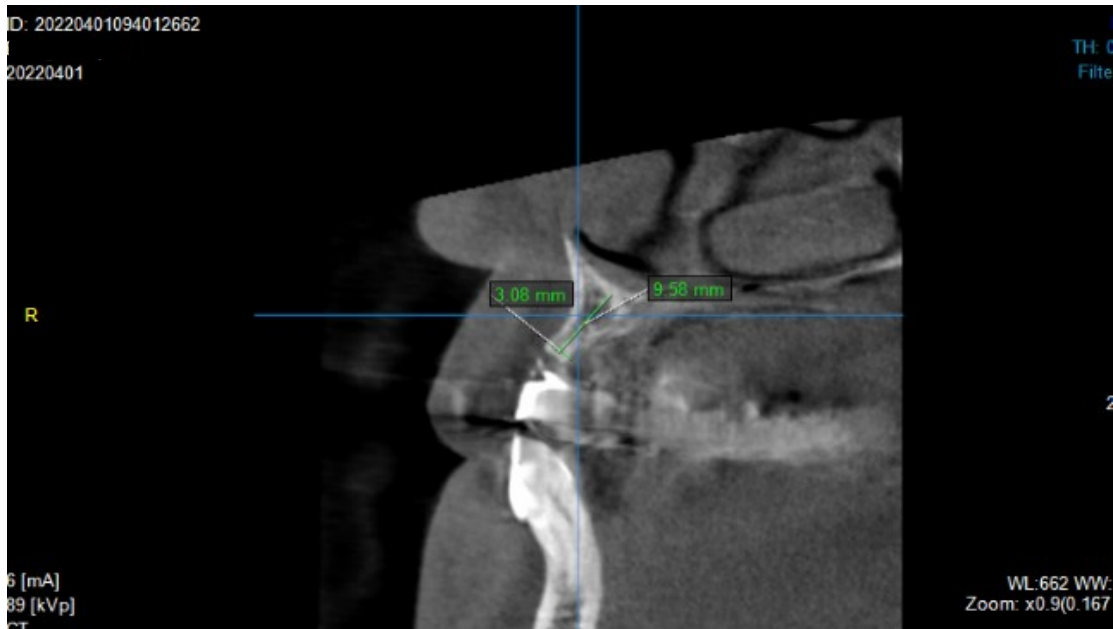
Slika 20. Početna situacija

Palpacijom oralne sluznice i alveolarnog grebena utvrđena je smanjena horizontalna dimenzija alveolarne kosti u regiji 12- 14. Napravljen je CBCT snimak gornje i donje čeljusti, kojim je potvrđena smanjena horizontalna dimenzija alveolarnog grebena u već spomenutoj regiji.

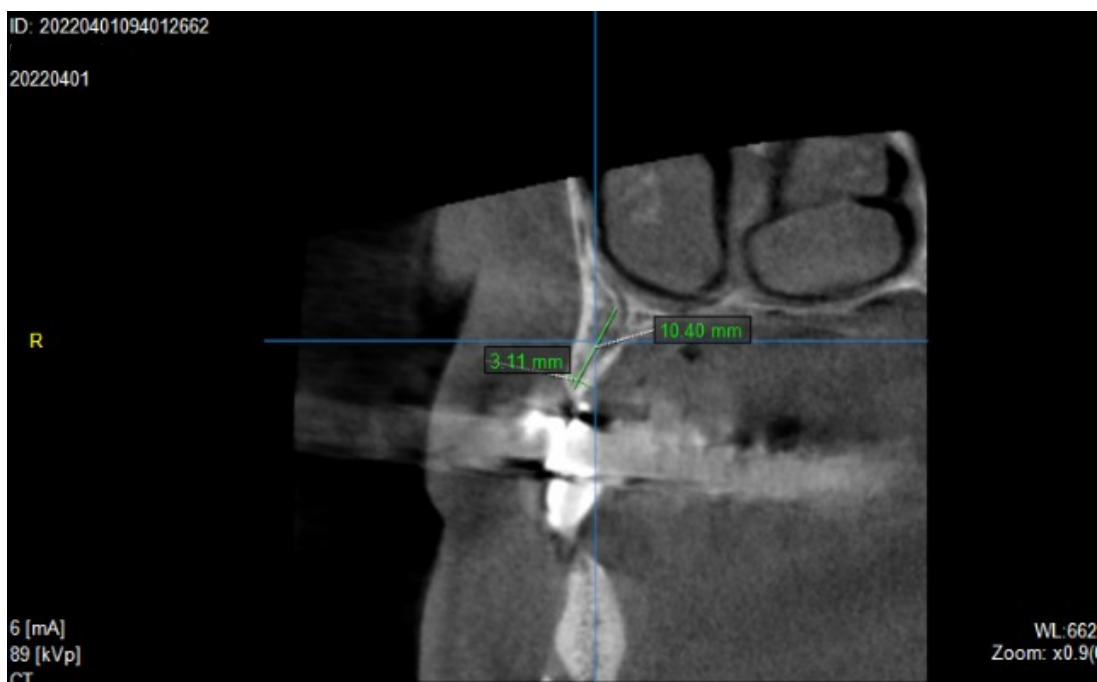
Zbog narušenih međučeljusnih odnosa gornje i donje čeljusti pacijentici je predložena implantoprotetska terapija, koja je podrazumijevala ugradnju dva implantata u gornju čeljust kako bi se povećao broj nosača i metal- keramički semicirkularni most, te ugradnja dvaju implantata u donju čeljust i metal- keramički semicirkularni most.

Jedini ograničavajući čimbenik za ugradnju dentalnih implantata jest pušenje, a gospođi je temeljito objašnjen utjecaj pušenja i nikotina na angiogenezu i oseointegraciju implantata, kao i na kasnije moguće bolesti periimplantatne sluznice.

CBCT dijagnostikom spomenute regije 12- 14, zabilježena je širina alveolarnog grebena 3,08 mm na poziciji 12 i 3,11 mm na poziciji 14, te je odlučeno kako će se pristupiti tehnici širenja alveolarnog grebena, takozvanoj *split ridge* tehnici, kako bi se cijepanjem alveolarnog grebena stvorilo dovoljno prostora za istovremenu ugradnju dentalnih implantata (Slika 21. i 22.).



Slika 21. Regija 12 prije



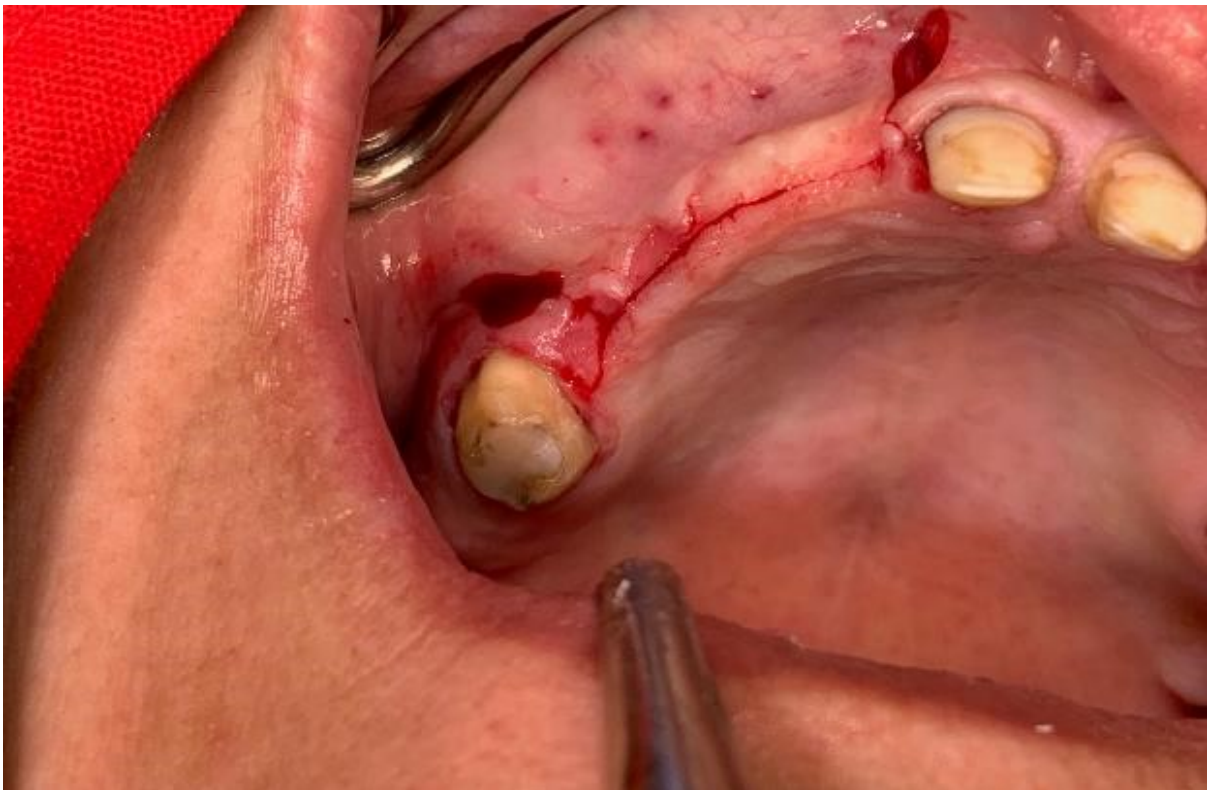Slika 22. Regija 14 prije

I u ovom će se slučaju raditi modifikacija klasične *split ridge* tehnike širenja alveolarnog grebena. Osim što će se koristiti piezotom zbog lakše manipulacije i sigurnosti, preparacije ležišta za implantate nakon korištenja ekspandera za kost, bit će obavljene s

oseodenzificirajućim svrdlima kako bi se dodatno postiglo sabijanje kosti u lateralnim smjerovima, a neiskusnom kliničaru sama preparacija učinila sigurnijom.

12.2.1. Opis operacije 2

Prvi rez je krestalno na sluznici alveolarnog grebena i započinje mezijalno oko 1 mm distalno od zuba 11 te distalno do oko 1 mm od mezijalne plohe zuba 16. Od rubova krestalne incizije mezijalno i distalno rade se dva rasteretna vertikalna divergentna reza sa širokom bazom (Slika 23.).

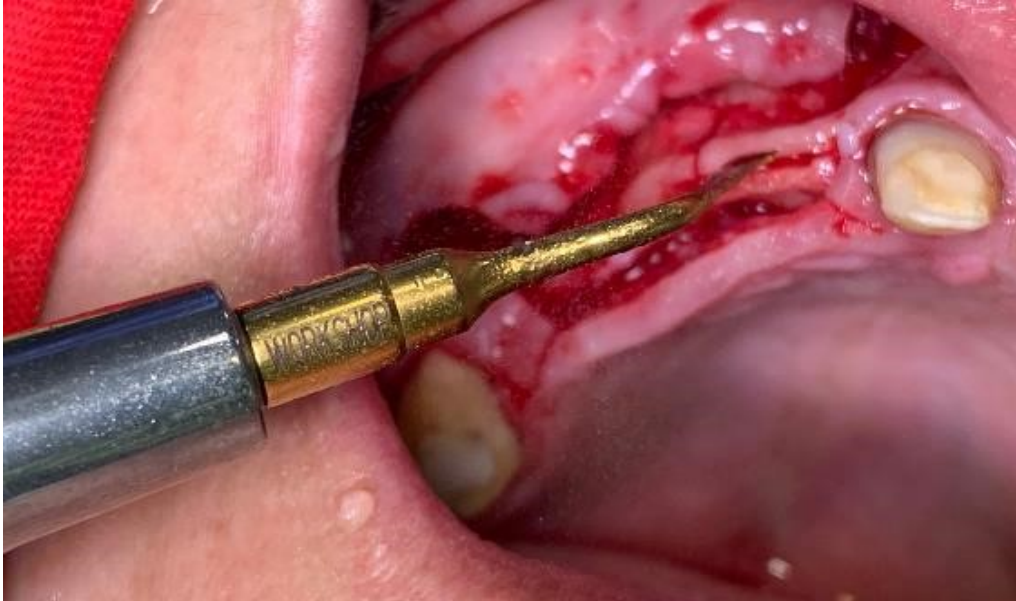

Slika 23. Odizanje režnja

Nakon što se je odignut mukoperiostalni režanj piezotomom je započeta kortikotomija.

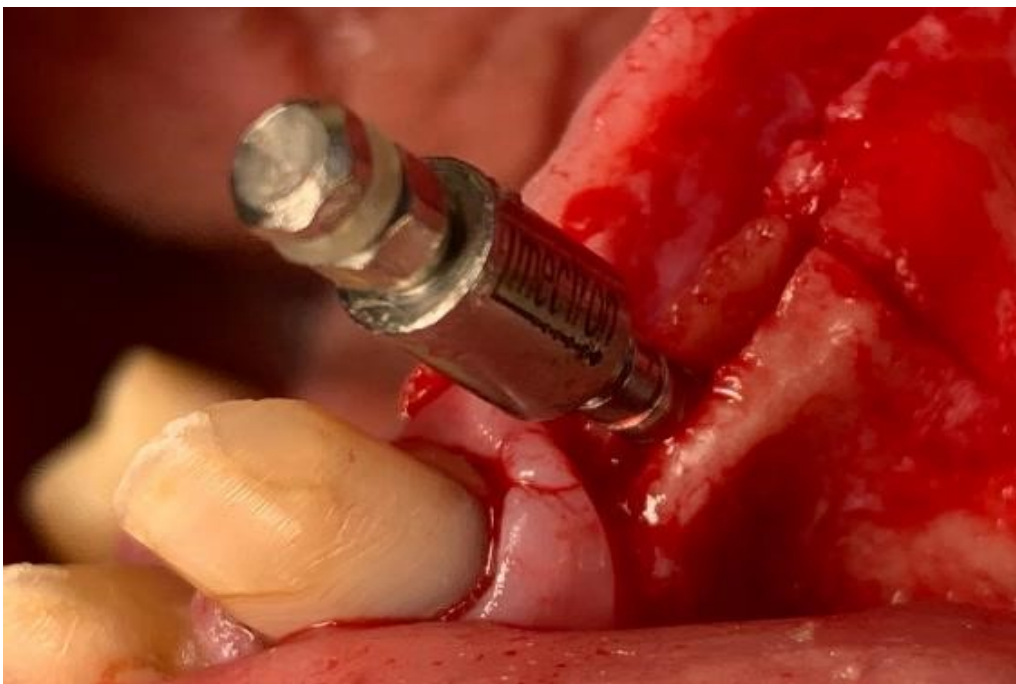Nakon što je napravljen krestalni rez piezotomom u sredini krestalnog reza, odnosno na polovici udaljenosti između predviđenih pozicija dentalnih implantata, napravljen je samo jedan vertikalni rasteretni kortikalni rez kako bi se olakšalo širenje grebena, a ujedno smanjila

moćnost za potpunim odvajanjem bukalne kortikalne kosti, što bi ujedno označavalo neuspjeh širenja grebena jer se apikalni dio krestalnog grebena ne bi držao za bazu (Slika 24.).

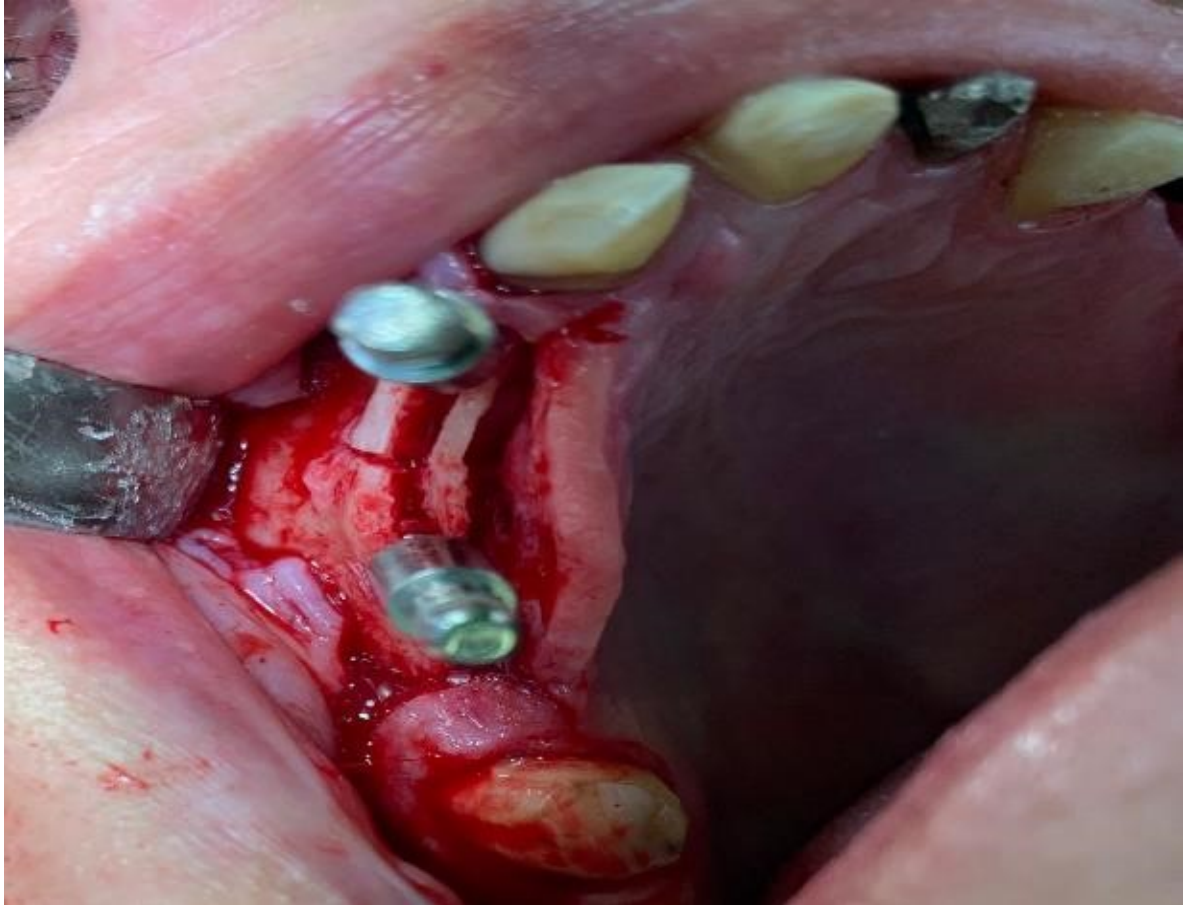

Slika 24. Upotreba piezotoma za širenje grebena

Daljnje cijepanje grebena nastavlja se strojnim ekspanerima, kojima se proširuje greben u buko-oralnom smjeru. Započinje se sa strojnim ekspanerom na poziciji budućeg implantata 12. Kako se ekspaneri uvijaju u kost tako je potrebno pričekati 30- 40 sekundi kako bi se svladao otpor kosti. Postupak se ponavljao nekoliko puta (Slika 25. i 26.).

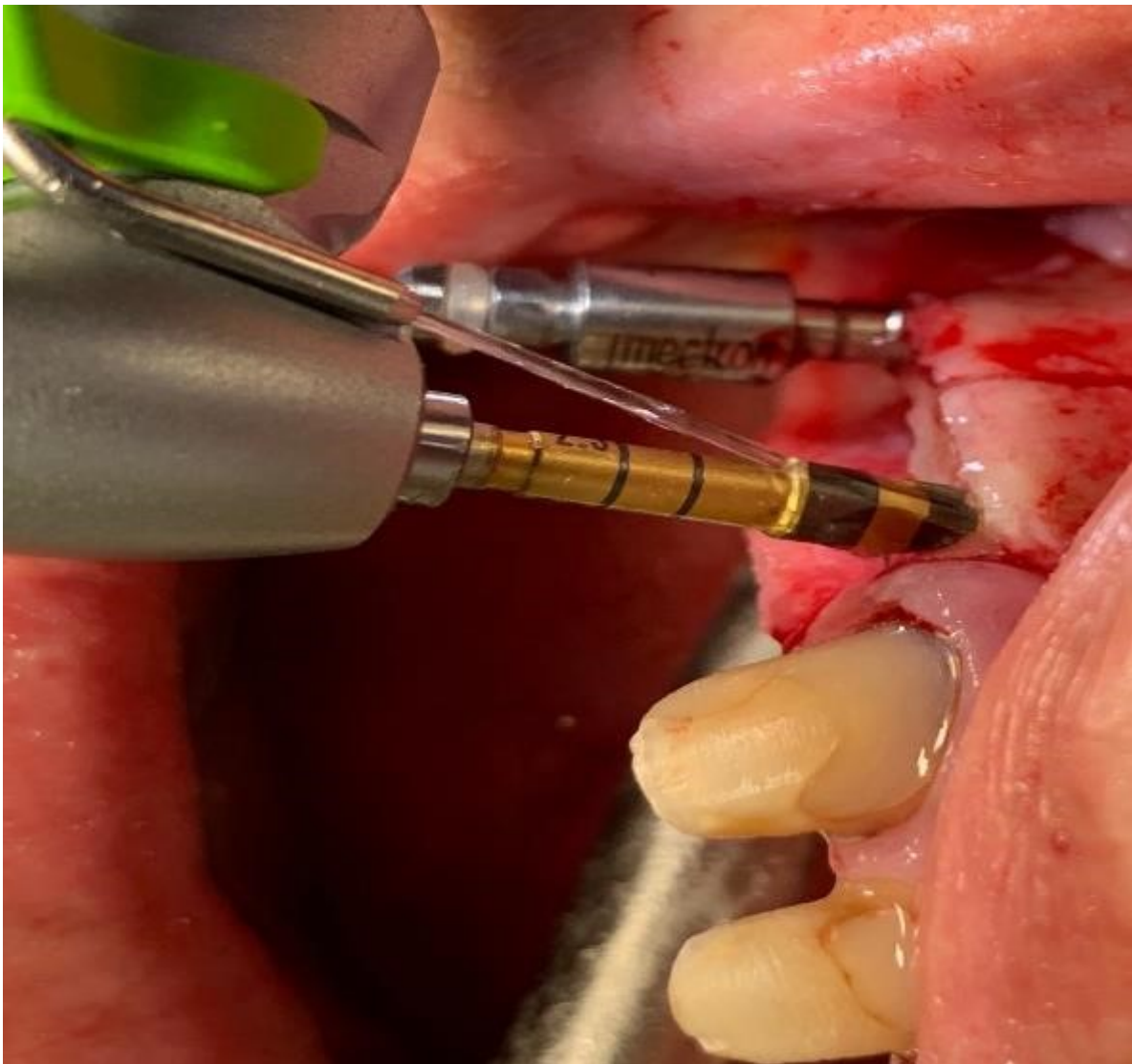

Slika 25. Širenje grebena strojnim ekspanerima



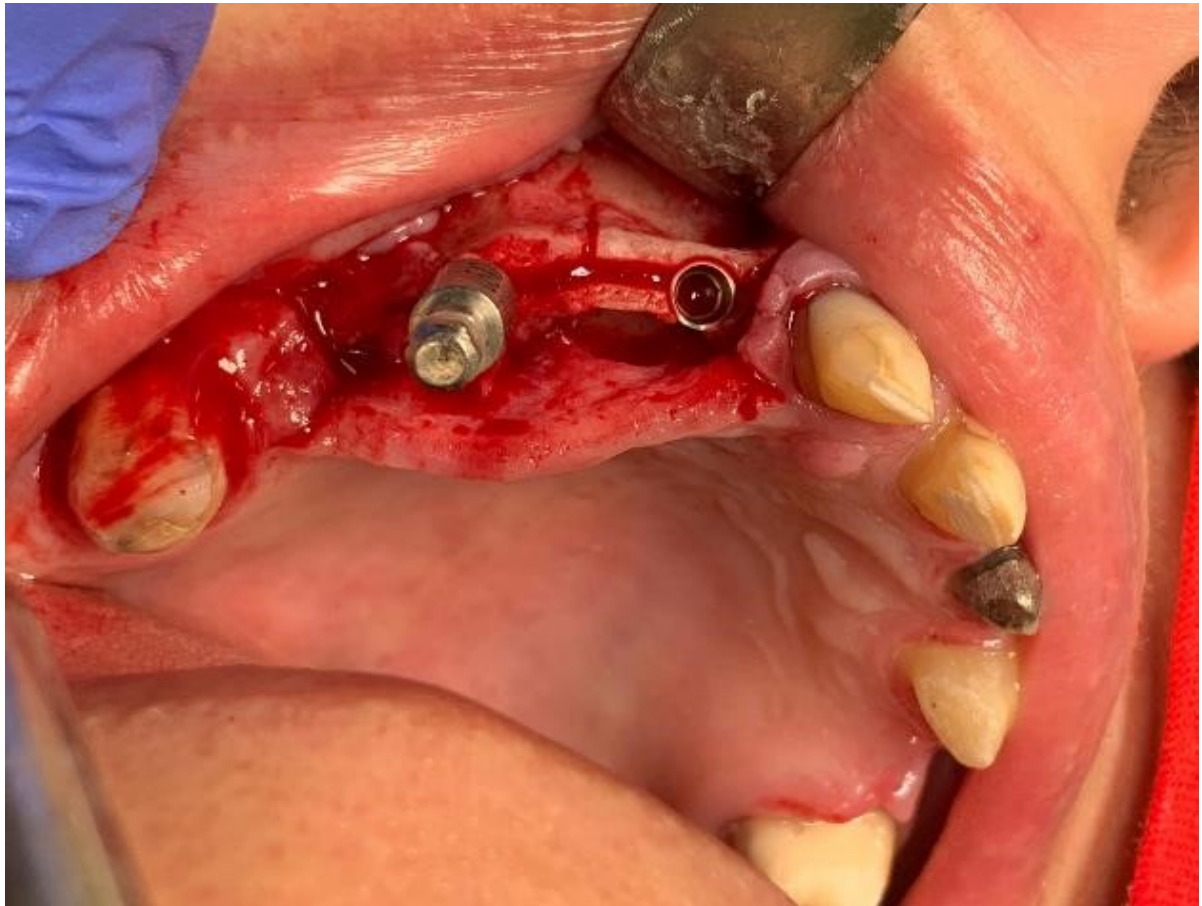Slika 26. Širenje grebena strojnim ekspanderima

Budući da su bukalna, ali i nepčana kortikalna stijenka bile tanke, dodatno se učinila preparacija za implantate s oseodenzificirajućim svrdlima. Svrkla su korištena u smjeru obrnutom od smjera kazaljke na satu kako bi se izbjeglo dodatno agresivno "iskapanje" kosti. Cilj je bio povećati sigurnost samog zahvata i dodatnim sabijanjem kosti u bočnim smjerovima povećati debljine kortikalnih stijenki. Budući da su korišteni ekspanderi, prilikom preparacije za ležište implantata ne koristi se pilot-svrldo jer je već određen smjer ležišta. Zatim se preparira sa svrdlom promjera 2,0 mm, brojem okretaja od 1300 rpm-a u smjeru obrnutom od smjera kazaljke na satu uz hlađenje fiziološkom otopinom s intermitentnim vađenjem svrdla (Slika 27.).



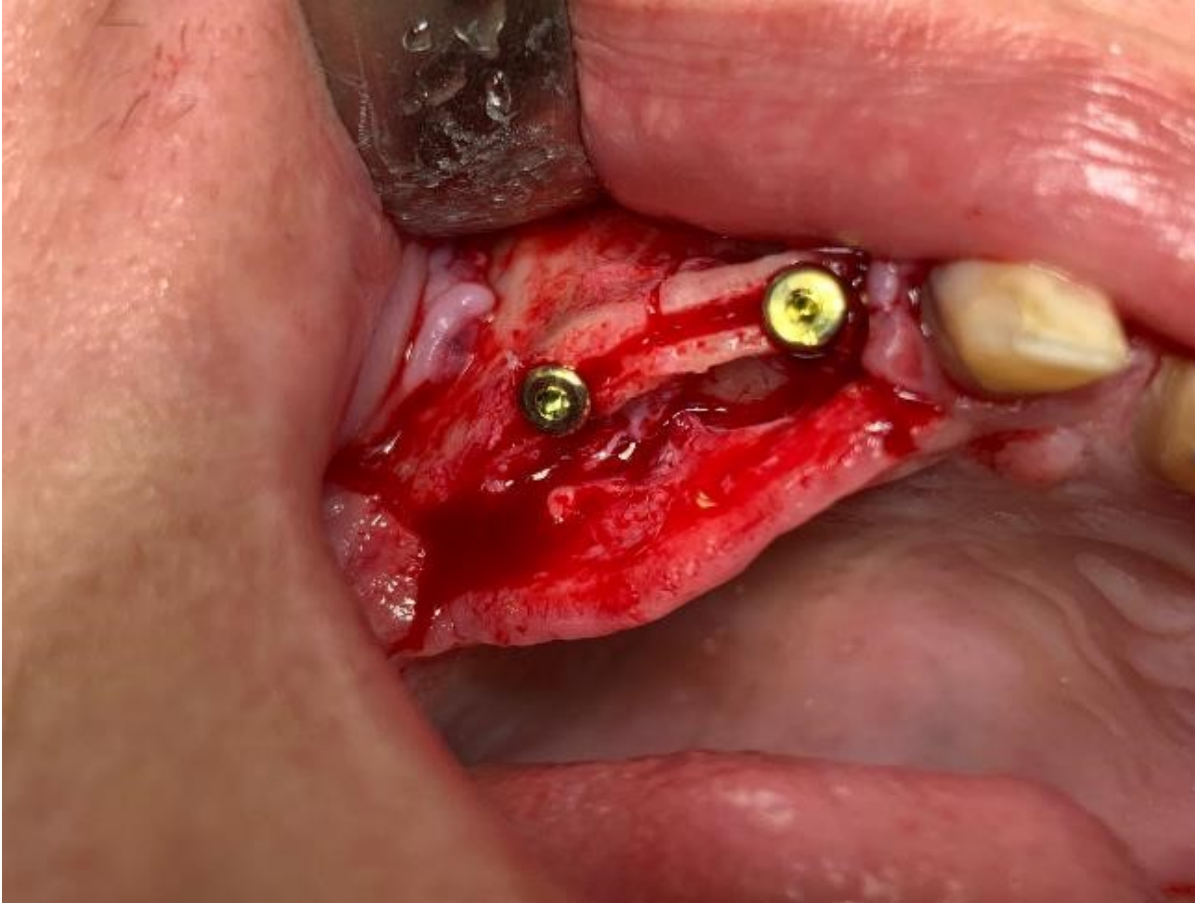Slika 27. Upotreba oseodenzificirajućih svrdala

Dimenzije svrdala s kojima se nastavlja jesu: 2,3, 2,5, 3,0, 3,3 i 3,5 mm. Sam tijekom preparacije sporiji je jer je potrebno raditi s većim brojem svrdala uz njihovu rotaciju, koja je obrnuta od smjera kazaljke na satu. Bez obzira na dugotrajnost zahvata u odnosu na upotrebu konvencionalnih svrdala, samo izvođenje zahvata sigurnije je za kliničara te se smanjuje mogućnost nastanka komplikacija (Slika 28.).



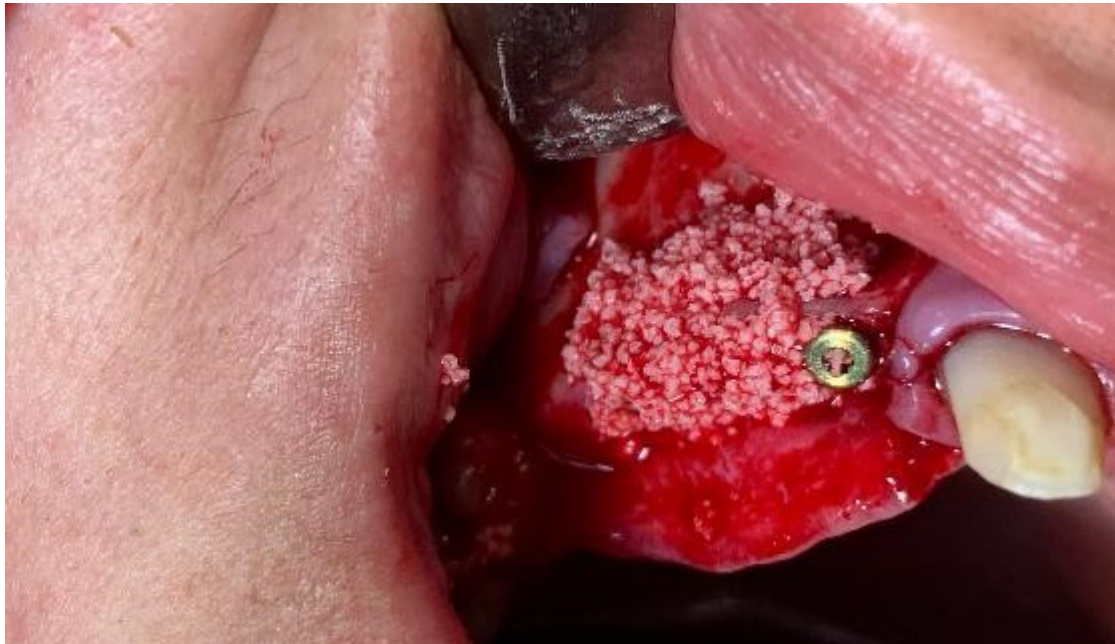Slika 28. Implantat na poziciji 12 i ekspander na poziciji 14

Nakon završene preparacije svrdlima ugrađeni su implantati u za njih ispreparirana ležišta. Implantati su postavljeni na način da se osigura prostor od 3 milimetra od ruba implantata do mekih tkiva. Postavljeni implantati su Neodent Straumann na pozicijama 12 i 14, pokriveni pokrovnim vijcima (Slika 29.).

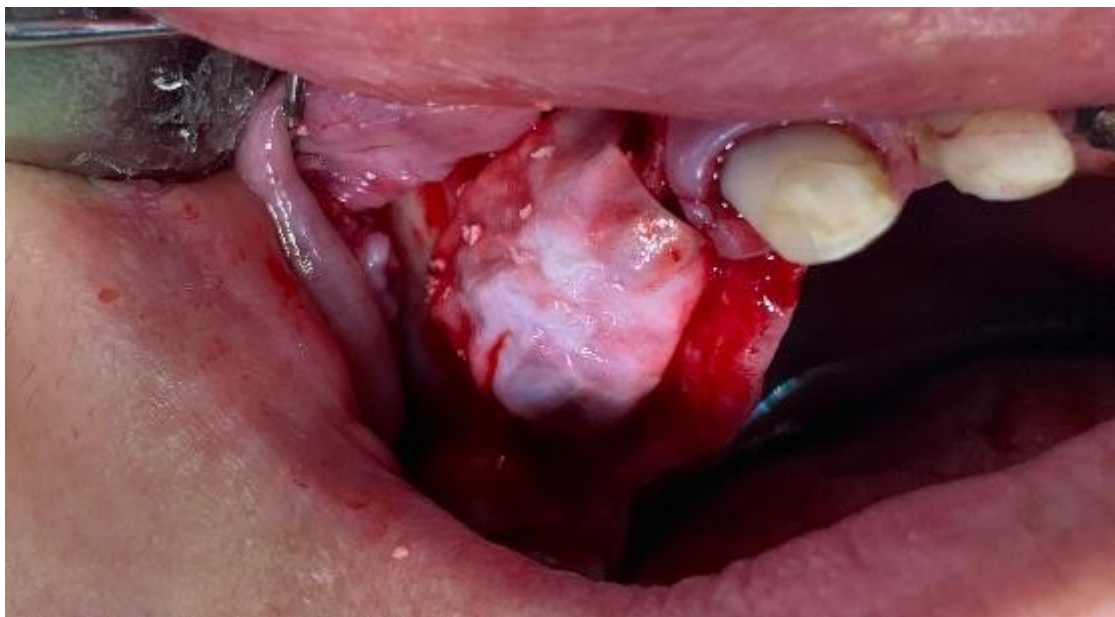

Slika 29. Postavljeni implantati na pozicijama 12 i 14

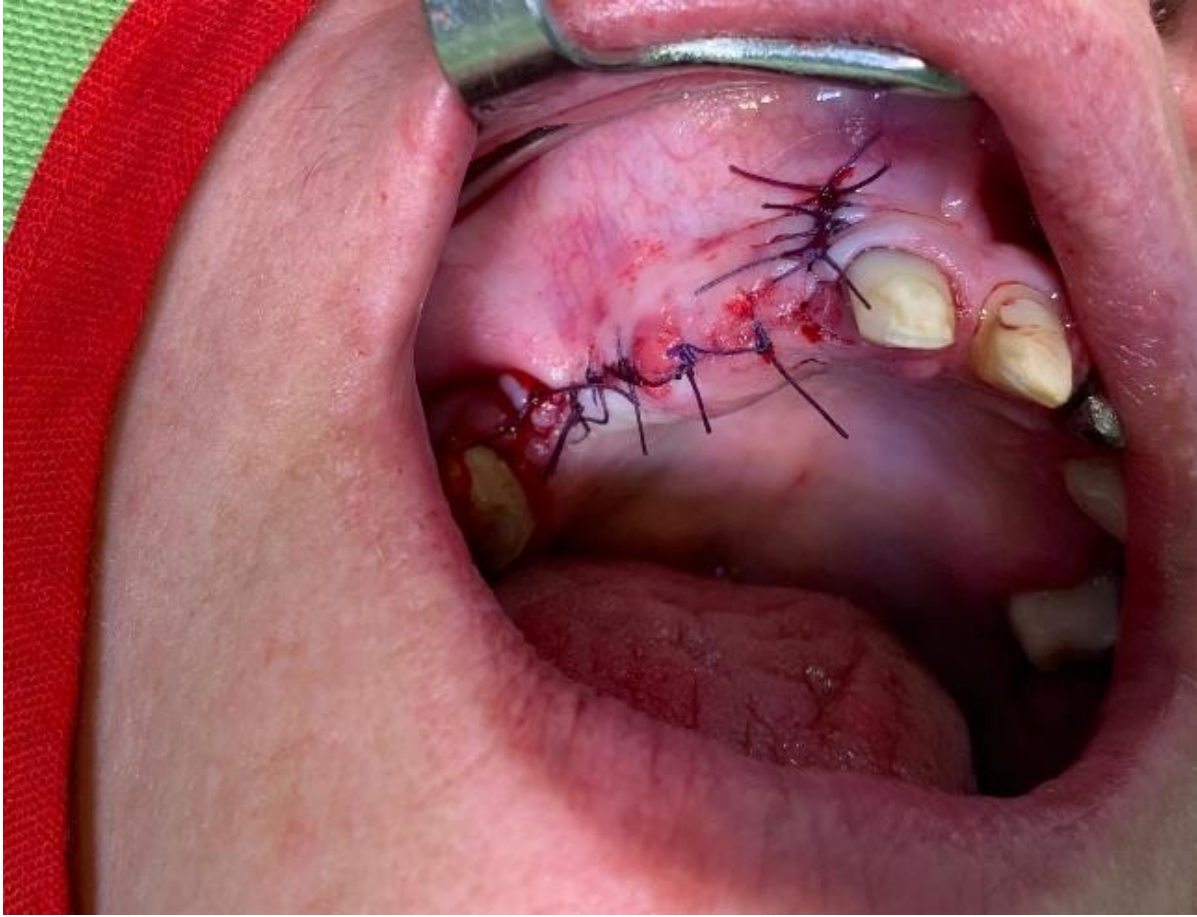Dobiveni prostor augmentiran je aloplastičnim materijalom (Novabone). To su granule aloplastičnog materijala koje se sastoje od kalcij-fosfosilikata, s veličinom čestica do 1 mm, 65 % poroznosti s veličinom pora do 100 mikrona. Osim u dobiveni interkortikalni prostor, aloplastični materijal stavljen je i na bukalnu kortikalnu stijenu, a cijelo područje prekriveno je resorptivnom membranom i primarno sašiveno resorptivnim šavovima bez tenzija (Slika 30.-32.).



Slika 30. Aloplastični materijal (Novabone granule)



Slika 31. Resorptivna membrana



Slika 32. Sašivena regija 12 - 14

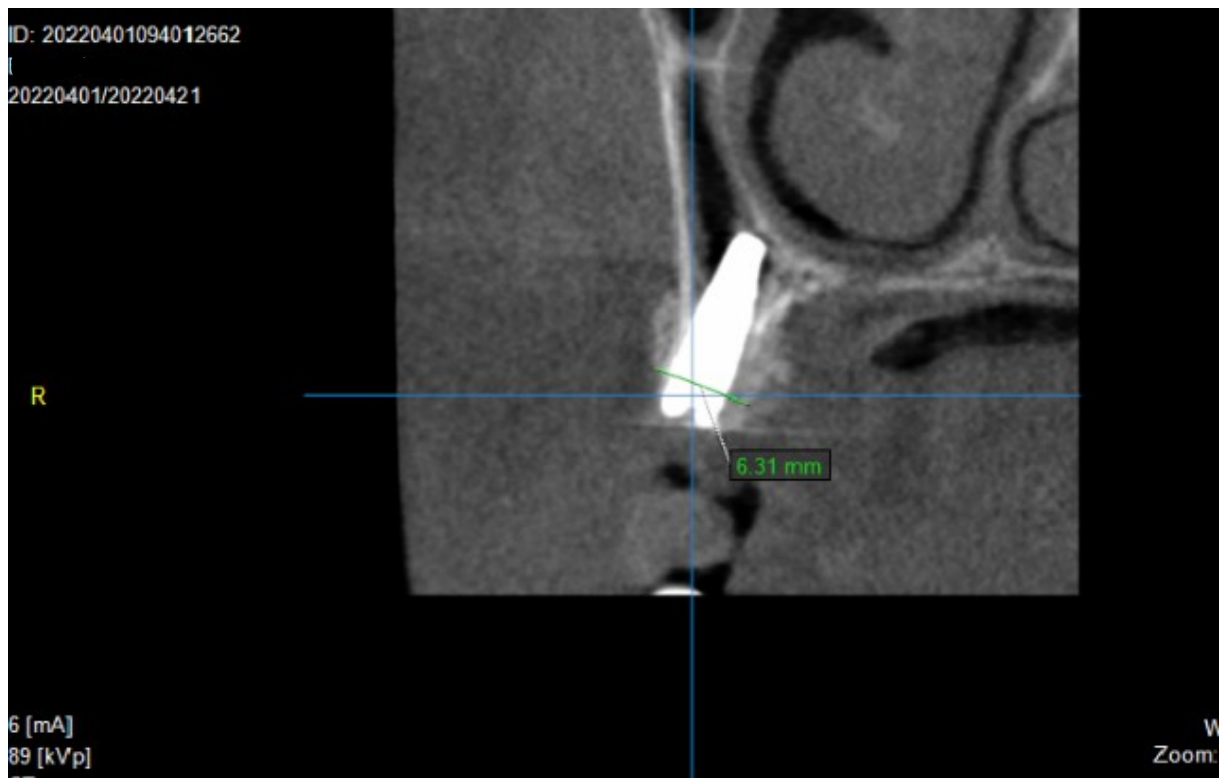
Uvođenje piezokirurgije omogućilo je pomicanje granica ručne instrumentacije, što ovaj postupak čini jednostavnijom i pouzdanijom tehnikom. Glavne prednosti piezoelektričnog instrumenta jesu precizan i specifičan rez na mineraliziranim tkivima, kao i njegova sposobnost da uzrokuje minimalno oštećenje tkiva, što rezultira boljim cijeljenjem (99,106). Uvođenje piezoelektričnog uređaja za rezanje alveolarne kosti omogućuje korištenje ove tehnike bez obzira na kvalitetu kosti. Kombinacijom piezotoma i preparacijom ležišta s oseodenzificirajućim svrdlima na način da ne dolazi do iskapanja kosti, već sabijanja u lateralne stijenke, čine ovaj zahvat izvedivim uz umanjenje mogućnosti nastanka komplikacija.

12.2.2. Potencijalne komplikacije zahvata

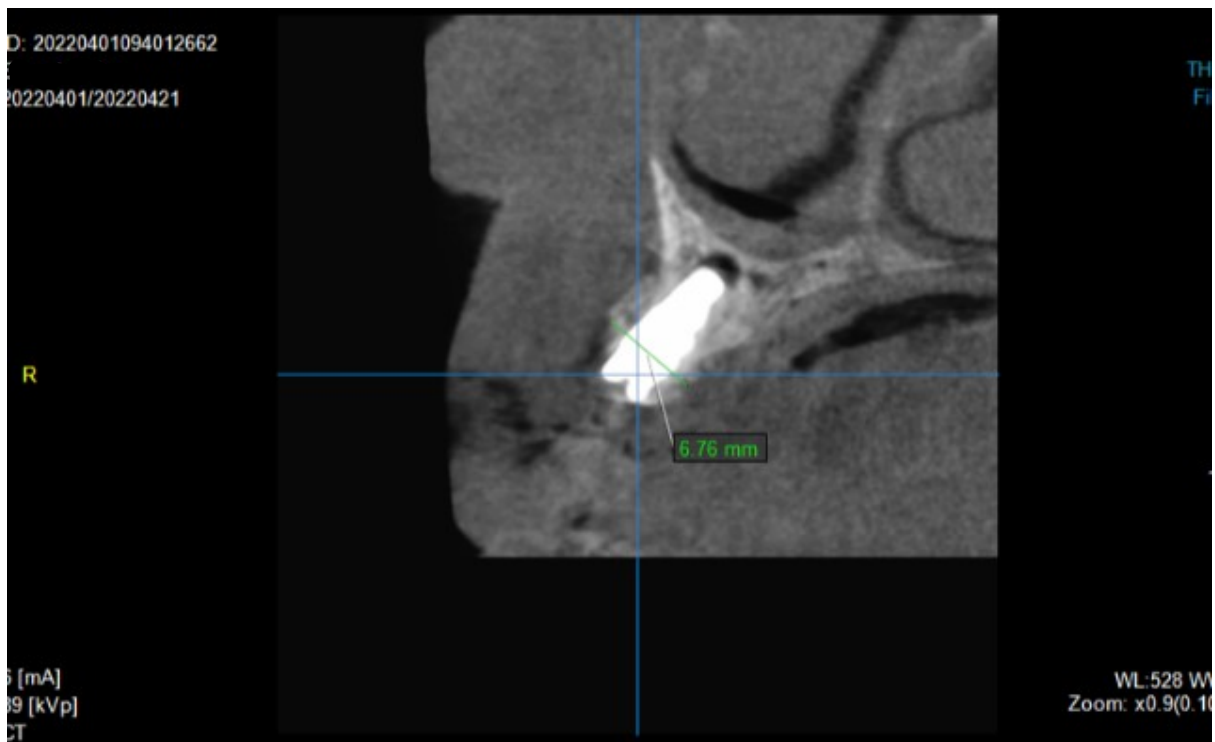Moguće su komplikacije pucanje šavova ukoliko se ne zatvore rubovi rana bez tenzija te moguće ekponiranje resorptivne membrane i umjetnog koštanog nadomjestka. Također, prilikom samog kirurškog postupka može doći do odvajanja bukalne stijenke od ostatka alveolarnog grebena (107).

12.2.3. Rtg i cbct kontrola nakon obavljenog zahvata

Nakon obavljenih kirurških zahvata CBCT dijagnostikom su provjereni implantati i njihov položaj u odnosu na okolne strukture te je vidljivo da su implantati postavljeni u središnji dio alveolarnog grebena prema pravilima, a vidljivo je i povećanje horizontalne dimenzije alveolarnog grebena (Slika 33. i 34.).



Slika 33. Implantat na poziciji 14



Slika 34. Implantat na poziciji 12

Nakon oralnokirurških zahvata potrebni su pojačana higijena usne šupljine, ispiranje usta oralnim antisepticima te primjena različitih četkica, od standardnih do intradentalnih, kako bi se smanjila mogućnost dodatnih infekcija.

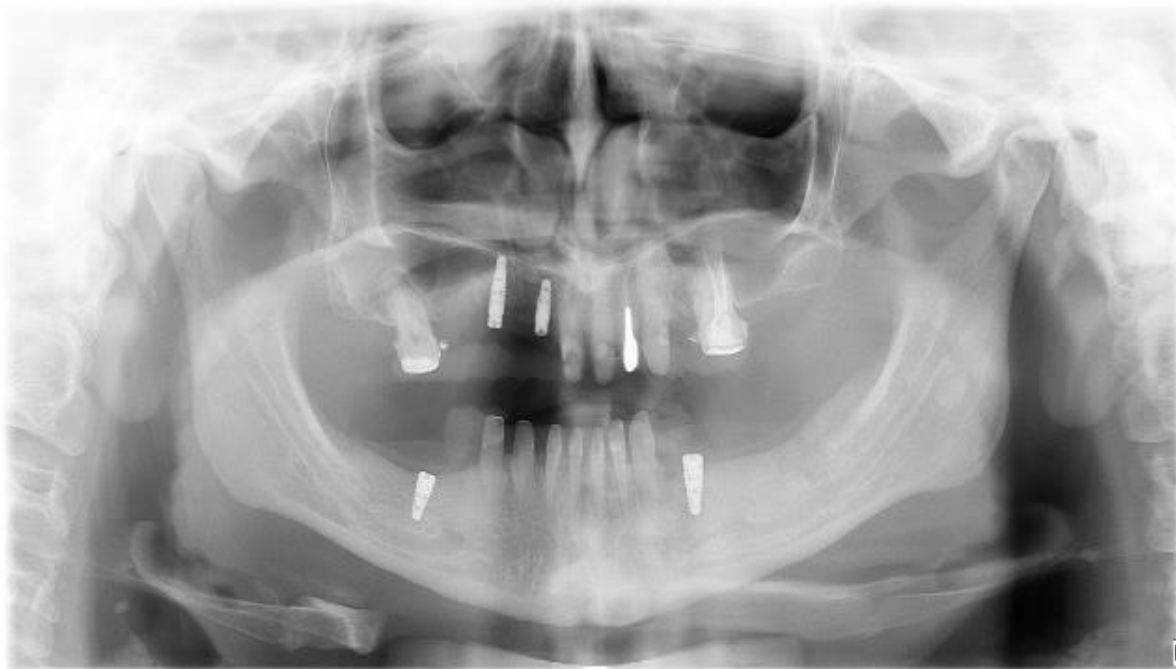
Također, kod obje pacijentice ordinirano je:

- uzimanje antibiotika (Klavocin bid 1g dva puta dnevno kroz sedam dana)
- hlađenje operiranog područja izvana naredna dva dana s pauzama od po 15 minuta
- uzimanje analgetika po potrebi (Brufen granulae 600 mg)
- operirano područje četka se minimalno kroz sedam dana pazeći na šavove

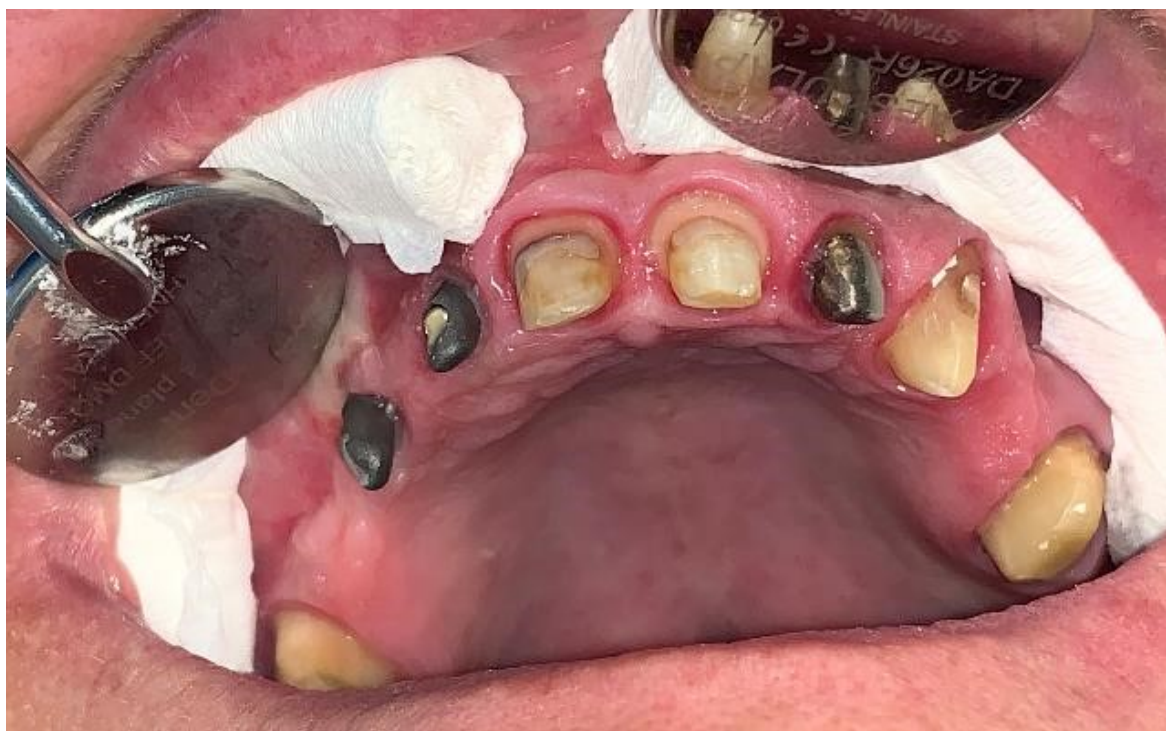Obje su pacijentice naručivane na kontrolne preglede sedam dana nakon operacije, mjesec dana, tri mjeseca i šest mjeseci nakon operacije. Na kontrolnim pregledima nije bilo nikakve boli operiranog područja, a sluznica je izgledala uredno, svjetlo ružičaste boje.

Kod obje se pacijentice nastavilo s protetskom fazom terapije nakon isteka šest mjeseci od kirurških zahvata.

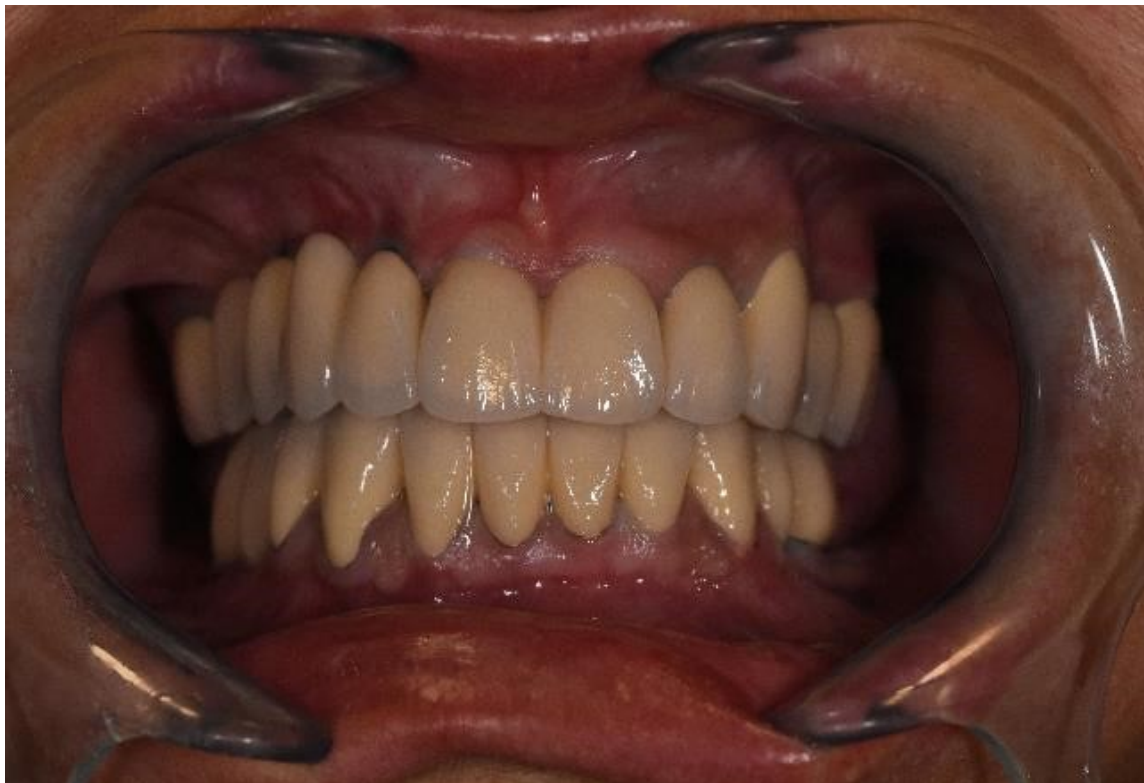Nakon šest mjeseci pacijentica dolazi na nastavak terapije, učinjen je klinički i radiološki pregled te se prelazi na protetsku fazu i izradu definitivnih metal-keramičkih semicirkularnih mostova u gornjoj i donjoj čeljusti (Slika 35.-37.).



Slika 35. Ortopantomogram nakon šest mjeseci



Slika 36. Prikaz bataljaka i titanskih nadogradnji



Slika 37. Prikaz definitivnog rada

13. RASPRAVA

U situacijama u kojima postoji manjak alveolarne kosti, svaki milimetar kosti, mora biti pametno iskorišten, a preparacija ležišta za implantat izvedena sigurno s minimiziranjem potencijalnih komplikacija.

Odabir kirurškog instrumentarija koji poboljšava stabilnost implantata u kosti ključan je za postizanje uspješne oseointegracije, posebno u situacijama gdje dostupnost i kvaliteta kosti nisu optimalni. Klasične tehnike osteotomije temelje se na upotrebi svrdala s dubokim utorima koja uklanjaju kost iz preparacije. Budući da je IPS (*implant primary stability*) ovisan o BIC-u te preparaciji ležišta, metodom preparacije sa svrdlima koja su manja od implantata nastojalo se dobiti na povećanju primarne stabilnosti, jer dokazano je da preparacija manja za 10 % od promjera implantata u kosti smanjene gustoće dovodi do povećanja IPS-a (108). Za rješavanje potencijalnih ograničenja konvencionalnih osteotomija predložen je i razvijen alternativni pristup. Umjesto uklanjanja čestica kosti preparacijom u konvencionalnim tehnikama, predloženo je da će tehnika bušenja oseodenzificirajućim svrdlima održati kost zbijanjem čestica u lateralne stijenke i apikalnu stijenku osteotomije (59,69).

Biomehaničke i pretkliničke studije ukazale su na značajno više biomehaničke i histomorfometrijske parametre za oseodenzifikaciju u odnosu na konvencionalnu subtrakcijsku metodu preparacije (59,63,70,109–111).

Uspješna osteotomija omogućuje postavljanje implantata u trodimenzionalno preparirano ležište, jednakih dimenzija kao i implantat, korištenjem svrdla i izbjegavanjem pregrijavanja okolne kosti (112). U današnjoj je implantologiji postizanje primarne stabilnosti implantata poželjno kako bi se implantati mogli što ranije opteretiti, čak i u kosti sa smanjenom gustoćom (113,114).

Histomorfometrijske analize oseodenzifikacije u pretkliničkim životinjskim modelima pokazale su povećanu mineralnu gustoću kostiju od približno 1 mm cirkumferentno i apikalno na stijenkama ležišta za implantat, a koju stvaraju zbijene čestice autotransplantata (kosti) koje djeluju kao mjesta nukleacije za stvaranje nove kosti ubrzavajući oseointegraciju (59,73,109,110). Maksimizirano biomehaničko ponašanje oseodenzificirajuće tehnike moguće je zahvaljujući pronalasku novih osteotomskih svrdala, koja iskorištavaju elastična i plastična svojstva kosti uz primjenu stresa (sile) ovisnog o vremenu za stvaranje istežanja (deformacije) ovisnog o vremenu; svrdla zbijaju čestice kosti u trabekularni prostor umjesto da ih uklone, kao što se to radilo konvencionalnom tehnikom (59,69). U prijašnjim preparacijama, ležište bi se isprepariralo svrdlom užeg promjera nego što je promjer implantata te bi implantat pritiskao kost, dovodeći do naprezanja, deformacija, mikropukotina i ekstenzivnog remodeliranja kosti, potencijalno ugrožavajući cijeljenja (115–118).

Istraživanja su pokazala da je u kosti smanjene gustoće tehnika oseodenzifikacije uspješnija u postizanju IPS-a, što je vidljivo na elektronskom mikroskopu i mikro CT prikazu, gdje se stijenke ležišta uočavaju kao zbijenije, a dodirna površina implantata i kosti povećana je i do tri puta (119). Tehnika je učinkovita samo u III. i IV. tipu kosti, dok je u tipu I. i II. neučinkovita zbog nemogućnosti plastične i elastične deformacije kosti (73).

Ovim prikazima slučajeva s jednogodišnjim praćenjem od ugradnje implantata potvrđuje se uspješna oseointegracija implantata u situacijama smanjene vertikalne i horizontalne dimenzije alveolarnog grebena. Sama kost maksimalno je iskorištena tehnikama preparacija ležišta za implantate bez upotrebe ekstenzivnih augmentacijskih tehnika. Bitno je napomenuti da su svi implantati bili primarno stabilni s *torqom* umetanja koji nije iznosio manje od 35 Ncm.

14. ZAKLJUČAK

Dentalna medicina bilježi velik napredak u korištenju novih tehnika i tehnologija. Implantologija postaje primarna grana dentalne medicine za rješavanje problema bezubosti. Budući da dugogodišnji gubitak zuba uzrokuje i resorpciju alveolarnog grebena, potrebno je novim tehnikama osteotomija, kada je moguće, sačuvati i maksimalno iskoristiti preostalu kost. U prikazima slučaja korištenje oseodenzificirajućih svrdala učinilo je osteotomije sigurnijima i izvedivima čak i u rukama neiskusnog kliničara. Zbog svega gore navedenog, u situacijama kada postoji manjak alveolarne kosti i kada je potrebno iskoristiti svaki dostupni milimetar, od velike je važnosti samim načinom preparacije maksimalno smanjiti mogućnost za komplikacije. U usporedbi s konvencionalnim svrdlima oseodenzificirajuća svrdla, naročito kada se koriste u smjeru suprotnom od kazaljke na satu, prepariraju sporije, kost se doima čvršćom i svrdlo teže prolazi kroz nju. Upravo taj sporiji prolazak svrdla kroz kost daje kliničaru osjećaj sigurnosti i kontrole, koja je naročito važna u izazovnim situacijama kada manjka alveolarne kosti. Pravilno isplanirana implantološka terapija te suradnja kliničara i pacijenta ključ su uspješne oralne rehabilitacije s ispunjenjem estetskih i funkcionalnih zahtjeva.

15. LITERATURA

1. Junqueira CL, Carneiro J, Osnove histologije. Prema desetome američkom izdanju. Zagreb: Školska knjiga; 2005. pp.141-53.
2. Aribau-Gumà C, Jorba-García A, Sánchez-Torres A, Sánchez-Garcés MÀ. Alveolar ridge preservation: an overview of systematic reviews. *Int J Oral Maxillofac Surg.* 2022;51(2):234-42.
3. Puspitadewi SR, Kusdhany LS, Masulili SLC, et al. The role of parathyroid hormone in alveolar bone resorption on postmeno-pausal women. *The Open Dentistry Journal* 2020;14:82-7.
4. Dalen N, Olsson KE. Bone Mineral Content and Physical Activity. *Acta Orthop Scand.* 1974;45(2):170-4.
5. Mazess RB. On aging bone loss. *Clin Orthop Relat Res.* 1982;165:237-52.
6. Mrkša V. Utjecaj protetskog rada i drugih čimbenika na resorpciju alveolarnog grebena. Zagreb: Stomatološki fakultet Sveučilišta u Zagrebu; 2011. pp.100.
7. Lindhe J. Klinička parodontologija i dentalna implantologija. 5 hrv. Izd. Zagreb: Nakladni zavod Globus; 2010.
8. Sethi A, Kaus T. Praktična implantologija. Zagreb: Media ogled; 2009.
9. Galasso L. Atlas komplikacija i neuspjeha u dentalnoj implantologiji: smjernice za terapijski pristup. Zagreb: Media ogled; 2013.
10. Grunder U. Implantati u estetskoj zoni. Zagreb: Quintessence; 2016.
11. Knežević G. i sur. Oralna kirurgija 2. Zagreb: Medicinska naklada; 2003.
12. Miše I. Oralna kirurgija. Zagreb: Medicinska naklada; 1991.
13. Jonasson G, Skoglund I, Rythen M. The rise and fall of the alveolar process: dependency of teeth and metabolic aspects. *Arch Oral Biol.* 2018;96:195-200.
14. Misch CE. Contemporary implant dentistry. 3rd ed. Louis, Mosby Elsevier; 2008.
15. Lekholm U, Zarb GA. Patient selection. In: Branemark PI, Zarb GA, Albrektsson T. Tissue integrated prosthesis. Osseointegration in Clinical Dentistry. Chicago, Quintessence; 1985:199-209.
16. Knežević G i sur. Osnove dentalne implantologije. Zagreb: Školska knjiga; 2002. pp. 9-25.
17. Čatović A, Jerolimov V, Živko-Babić J, Carek V, Dulčić N, Lazić B. Titan u stomatologiji. *Acta Stomatol Croat.* 1998;32(2):351-65.
18. Živko-Babić J, Jerolimov V. Metali u stomatološkoj protetici. Zagreb; Školska knjiga; 2005. pp.126-8.

19. Tete S, Zizzari V, De Carlo A, Sinjari B, Gherlone E. Macroscopic and microscopic evaluation of a new implant design supporting immediately loaded full arch rehabilitation. *Ann Stomatol (Roma)*. 2012;(2):44-50.
20. Vaše zdravlje [homepage on the Internet]. Zagreb: Oktal Pharma. [cited 2015 Sep 10]. Sović M. Dntalni implantati kruna moderne stomatologije. Available from: <http://www.vasezdravlje.com/printable/izdanje/clanak/764/>.
21. Buković D, Barko G. Protetsko-kirurški plan liječenja implantatima s osvrtom na osseotite sloj implantata. *Medix* 2005;11(59):141-3.
22. Shafie HR, White B. Different implant abutment connections. In: Shafie HR, editor. *Clinical and laboratory manual of dental implant abutments*. Hoboken: Wiley Blackwell; 2014. pp.1-46.
23. Wolfart S, Harder S Reich S, Sailer I, WeberV. Implantoprotetika- koncept usmjeren na pacijenta. Zagreb: media Ogled; 2015. pp.752.
24. Shafie HR, White BA. Different Implant-Abutment connections [Internet]. *Pocketdentistry*; 2015 Jan 3 [cited 2018 September 8]. Available from: <http://pocketdentistry.com/4-different-implant-abutment-connections/>.
25. Levine LR, Clem SD III, Wilson GT, Higginbotham F, Solnit G. Multi-center retrospective analysis of the ITI implant system used for single tooth replacements: Results of loading for 2 or more years. *Int J Oral Maxillofac Implants*. 1999;14:541-20.
26. Macedo JP, Pereira J, Vahey BR, Henriques B, Benfatti CAM, Magini RS et al. Morse taper dental implants and platform switching: The new paradigm in oral implantology. *Eur J Dent*. 2016;10(1):148-54.
27. Annibali S, Bignozzi I, Cristalli MP, Graziani F, La Monaca G, Polimeni . Periimplant marginal bone level: A systematic review and meta-analysis of studies comparing platform switching versus conventionally restored implants. *J Clin Periodontol*. 2012;39(11):1097-113.
28. Triodi D, D'Ercole S, Iaculli F, Piattelli A, Perrotti V, Iezzi G. Degree of bacterial microleakage at the implant-abutment junction in Cone Morse tapered implants under loaded and unloaded conditions. *J Appl Biomat Funct Mater*. 2015;13(4):367-71.
29. Araujo MG, Lindhe J. Dimensional ridge alterations following tooth extraction. An experimental study in the dog. *J Clin Periodontol*. 2005;32(6):645-52.
30. Araújo MG, Sukekava F, Wennström JL, Lindhe J. Ridge alterations following implant placement in fresh extraction sockets: an experimental study in the dog. *J Clin Periodontol*. 2005;32(6):645-52.

31. Araújo MG, Lindhe J. Ridge alterations following tooth extraction with and without flap elevation: an experimental study in the dog. *Clin Oral Implants Res.* 2009;20(6):545-9.
32. Wilderman MN. Repair After a Periosteal Retention Procedure. *J Periodontol.* 1963;34(6):487-503.
33. Staffileno H, Levy S, Gargiulo A. Histologic study of cellular mobilization and repair following a periosteal retention operation via split thickness mucogingival flap surgery. *J Periodontol.* 1966;37(2):117-31.
34. Wood DL, Hoag PM, Donnenfeld OW, Rosenfeld LD. Alveolar crest reduction following full and partial thickness flaps. *J Periodontol.* 1972;43(3):141-4.
35. Bragger U, Pasquali L, Kornman KS. Remodelling of interdental alveolar bone after periodontal flap procedures assessed by means of computer-assisted densitometric image analysis (CADIA). *J Clin Periodontol.* 1988;15(9):558-64.
36. Lioubavina-Hack N, Lang NP, Karring T. Significance of primary stability for osseointegration of dental implants. *Clin Oral Implants Res.* 2006;17(3):244-50.
37. Ottoni JM, Oliveira ZF, Mansini R, et al. Correlation between placement torque and survival of single-tooth implants. *Int J Oral Maxillofac Implants.* 2005;20(5):769-76.
38. d'Elia C, Baldini N, Gabriele G, Nuti N, Juloski J & Gennaro P. The simultaneous sinus lift and implant placement using lateral approach in atrophic posterior maxilla with residual bone height of 5 mm or less. A systematic review. *J Osseointegrat.* 2019;11(4):525-54.
39. Corbella S, Taschieri S, Del Fabbro M. Long-term outcomes for the treatment of atrophic posterior maxilla: a systematic review of literature. *Clin Implant Dent Relat Res.* 2015;17(1):120-32.
40. Del Fabbro M, Wallace SS, & Testori T. Long-term implant survival in the grafted maxillary sinus: a systematic review. *Int J Periodontics Restorative Dent.* 2013;33(6):773-83.
41. Farina R, Franceschetti G, Travaglini D, Consolo U, Minenna L, Schincaglia GP et al. Morbidity following transcresal and lateral sinus floor elevation: a randomized trial. *J Clin Periodontol.* 2018; 45(9):1128-39.
42. Kim J, Jang H. A review of complications of maxillary sinus augmentation and available treatment methods. *J Korean Assoc Oral Maxillofac Surg.* 2019;45(4):220-4.
43. Tolstunov L. Horizontal alveolar ridge augmentation in implant dentistry: A surgical manual. 1st ed. Chichester: John Wiley & Sons; 2016. pp.73-241.

44. Scipioni A, Bruschi GB, Calesini G. The edentulous ridge expansion technique: a fiveyear study. *Int J Periodontics Restorative Dent.* 1994;14(5):451-59.
45. Brånemark PI. Osseointegration and its experimental background. *J Prosthet Dent.* 1983;50(3):399-410.
46. Albrektsson T, Brånemark PI, Hansson HA, Lindström J. Osseointegrated titanium implants: Requirements for ensuring a long-lasting, direct bone-to-implant anchorage in man. *Acta Orthop Scand.* 1981;52(2):155-70.
47. Trisi P, Perfetti G, Baldoni E, Berardi D, Colagiovanni M, Scogna G. Implant micromotion is related to peak insertion torque and bone density. *Clin Oral Implants Res.* 2009;20(5):467-71.
48. Brunski, JB. In vivo bone response to biomechanical loading at the bone/dental-implant interface. *Adv Dent Res* 1999;13(1):99-119.
49. Stanford CM, Brand RA, Toward an understanding of implant occlusion and strain adaptive bone modeling and remodeling. *J Prosthet Dent.* 1999;81(5):553-61.
50. Fugazzotto PA, Wheeler SL, Lindsay JA. Success and failure rates of cylinder implants in type IV bone. *J Periodontol.* 1993;64(11):1085-7.
51. Duyck J, Vandamme K, Geris L, van Oosterwyck H, De Cooman M, Vandersloten, J. et al. The influence of micro-motion on the tissue differentiation around immediately loaded cylindrical turned titanium implants. *Arch Oral Biol.* 2006;51(1):1-9.
52. Soballe K, Brockstedt-Rasmussen H, Hansen ES, Bunger C. Hydroxyapatite coating modifies implant membrane formation. Controlled micromotion studied in dogs. *Acta Orthop Scand.* 1992;63(2):128-40.
53. Jackson C, Ghosh S, Johnson W. On the evolution of drill-bit shapes. *J Mech Work Technol.* 1989, 18(2), 231–67.
54. Raghavendra S, Wood MC, Taylor TD. Early wound healing around endosseous implants: A review of the literature. *Int J Oral Maxillofac Implants.* 2005;20(3):425-31.
55. Ivanoff CJ, Grondahl K, Bergstrom C, Lekholm U, Branemark PI Influence of bicortical or monocortical anchorage on maxillary implant stability: a 15-year retrospective study of Branemark System implants. *Int J Oral Maxillofac Implants.* 2000;1(1):15.
56. Degidi M, Daprile G, Piattelli A. Influence of underpreparation on primary stability of implants inserted in poor quality bone sites: an in vitro study. *J Oral Maxillofac Surg.* 2015;73(6):1084-88.

57. Gomez-Roman G, Kruppenbacher M, Weber H, Schulte W. Immediate postextraction implant placement with root-analog stepped implants: surgical procedure and statistical outcome after 6 years. *Int J Oral Maxillofac Implants*. 2001;16(4):503-13.
58. Summers R. A new concept in maxillary implant surgery. Osteotome technique. *Compendium*. 1994;15(2):154-6.
59. Huwais S, Meyer EG. A novel osseous densification approach in implant osteotomy preparation to increase biomechanical primary stability, bone mineral density, and bone-to-implant contact. *Int J Oral Maxillofac Implants*. 2017;32(1):27-36.
60. Podaropoulos L. Increasing the stability of dental implants: the concept of osseodensification. *Balk J Dent Med*. 2017;21(3):133-40.
61. Jimbo R, Tovar N, Anchieta RB, et al.: The combined effects of undersized drilling and implant macrogeometry on bone healing around dental implants: an experimental study. *Int J Oral Maxillofac Surg*. 2014;43(10):1269-75.
62. Densah® Bur & C-Guide™ Instructions for Use 2 Densah® Bur Instructions for Use. [Internet]. [cited 2018 February 4]. Available at: <https://versah.com/wp-content/uploads/2017/12/IFU-Watermark-REV012-1.pdf>.
63. Trisi P, Berardini M, Falco A, et al. New osseodensification implant site preparation method to increase bone density in low-density bone: In vivo evaluation in sheep. *Implant Dent*. 2016;25(1):24-31.
64. Jaffin RA, Berman CL. The excessive loss of Branemark fixtures in type IV bone: a 5-year analysis. *J Periodontol*. 1991;62(1):2-4.
65. Herrmann I, Lekholm U, Holm S, Kultje C. Evaluation of patient and implant characteristics as potential prognostic factors for oral implant failures. *Int J Oral Maxillofac Implants*. 2005;20(2):220-30.
66. Isoda K, Ayukawa Y, Tsukiyama Y, Sogo M, Matsushita Y, Koyano K. Relationship between the bone density estimated by cone-beam computed tomography and the primary stability of dental implants. *Clin Oral Implant Res*. 2012;23(7):832-6.
67. Friberg B, Jemt T, Lekholm U. Early failures in 4,641 consecutively placed Branemark dental implants: a study from stage 1 surgery to the connection of completed prostheses. *Int J Oral Maxillofac Implants*. 1991;6(2):142-6.
68. Norton MR. The influence of insertion torque on the survival of immediately placed and restored single-tooth implants. *Int J Oral Maxillofac Implants*. 2011;26(6):1333-43.

69. Trisi P, Berardi D, Paolantonio M, Spoto G, D'Addona A, Perfetti G. Primary stability, insertion torque, and bone density of conical implants with internal hexagon: is there a relationship? *J Craniofac Surg.* 2013;24(3):841-4.
70. Lahens B, Neiva R, Tovar N, et al.: Biomechanical and histologic basis of osseodensification drilling for endosteal implant placement in low density bone. An experimental study in sheep. *J Mech Behav Biomed Mater.* 2016;63:56-65.
71. Lopez CD, Alifarag AM, Torroni A, et al.: Osseodensification for enhancement of spinal surgical hardware fixation. *J Mech Behav Biomed Mater.* 2017;69:275-81.
72. Kong L, Liu B, Li D, et al.: Comparative study of 12 thread shapes of dental implant designs: a three-dimensional finite element analysis. *World J Model Simul.* 2006;2(2):134-40.
73. Cáceres F, Troncoso C, Silva R, Pinto N. Effects of osseodensification protocol on insertion, removal torques, and resonance frequency analysis of BioHorizons® conical implants. An ex vivo study. *J Oral Biol Craniofacial Res.* 2020;10(4): 625–28.
74. Slete FB, Olin P, Prasad H. Histomorphometric comparison of 3 osteotomy techniques. *Implant Dent.* 2018;27(4):424-28.
75. de Oliveira PG, Bergamo ET, Neiva R. Osseodensification outperforms conventional implant subtractive instrumentation: a study in sheep. *Mater Sci Eng C Mater Biol Appl.* 2018;90:300-7.
76. Bergamo E, Zahoui A, Bravo Barrera R, Huwais S, Coelho PG, Karateew ED at al. Osseodensification effect on implants primary and secondary stability: Multicenter controlled clinical trial. *Clin Implant Dent Relat Res.* 2021;23(3):317-28.
77. Gaspar J, Esteves T, Gaspar R, Rua J, João Mendes J. Osseodensification for implant site preparation in the maxilla-a prospective study of 97 implants. *Clin Oral Implant Res.* 2018(17);29:163.
78. Neiva R, Tanello B, Duarte W, Coelho P, Witek L, Silva F. Effects of osseodensification on Astra TX and EV implant systems. *Clin Oral Implant Res.* 2018;29:444.
79. Pramstraller M, Farina R, Franceschetti G, Pramstraller C, Trombelli L. Ridge dimensions of the edentulous posterior maxilla: a retrospective analysis of a cohort of 127 patients using computerized tomography data. *Clin Oral Implants Res.* 2011;22(1):54-61.
80. Farina R, Pramstraller M, Franceschetti G, Pramstraller C, Trombelli L. Alveolar ridge dimensions in maxillary posterior sextants: a retrospective comparative study of dentate

- and edentulous sites using computerized tomography data. *Clin Oral Implants Res.* 2011;22(10):1138-44.
81. Romero-Millán J, Martorell-Calatayud L, Peñarrocha M, García-Mira B. Indirect osteotome maxillary sinus floor elevation: an update. *J Oral Implantol.* 2012;38(6):799-804.
 82. Pjetursson BE, Lang NP. Sinus floor elevation utilizing the transalveolar approach. *Periodontol 2000.* 2014;66(1):59-71.
 83. Trombelli L, Minenna P, Franceschetti G, Farina R, Minenna L. Smart-Lift: a new minimally-invasive procedure for sinus floor elevation. *Dental Cadmos.* 2008;76:71-83.
 84. Trombelli L, Minenna P, Franceschetti G, Minenna L, Iтро A, Farina R. Minimally invasive technique for transcrestal sinus floor elevation: a case report. *Quintessence Int.* 2010 :41(5):363-9.
 85. Franceschetti G, Trombelli L, Minenna L, Franceschetti G, Farina R. Learning curve of a minimally invasive technique for transcrestal sinus floor elevation: a split-group analysis in a prospective case series with multiple clinicians. *Implant Dent.* 2015;24(5):517-26.
 86. Engelke WGH, Diederichs CG, Jacobs HG, Deckwer I. Alveolar reconstruction with splitting osteotomy and microfixation of implants. *Int J Oral Maxillofac Implants.* 1997;12(3):310-18.
 87. Oikarinen KS, Sándor GKB, Kainulainen VT, Salonen-Kemppi M. Augmentation of the narrow traumatized anterior alveolar ridge to facilitate dental implant placement. *Dent Traumatol.* 2003;(9):19-29.
 88. Sethi A, Kaus T. Maxillary ridge expansion with simultaneous implant placement: 5-year results of an ongoing clinical study. *Int J Oral Maxillofac Implants.* 2000;15(4):491-9.
 89. Chiapasco M, Zaniboni M, Boisco M. Augmentation procedures for the rehabilitation of deficient edentulous ridges with oral implants. *Clin Oral Implants Res.* 2006;17(2):136-59.
 90. Pelo S, Boniello R, Gasparini G, Longobardi G, Amoroso PF. Horizontal and vertical ridge augmentation for implant placement in the aesthetic zone. *Int J Oral Maxillofac Surg.* 2007;(36)10:944-8.
 91. Buser D, Dula K, Belser U, Hirt HP, Berthold H. Localized ridge augmentation using guided bone regeneration. 1. Surgical procedure in the maxilla. *Int J Periodontics Restorative Dent.* 1993;13(1):29-45.

92. Buser D, Dula K, Belser UC, Hirt HP, Berthold H. Localized ridge augmentation using guided bone regeneration. II. Surgical procedure in the mandible. *Int J Periodontics Restorative Dent.* 1995;5(1):10-29.
93. Takahashi T, Funaki K, Shintani H, Haruoka T. Use of horizontal alveolar distraction osteogenesis for implant placement in a narrow alveolar ridge: a case report. *Int J Oral Maxillofac Implants.* 2004;19(2):291-4.
94. Blus C, Szmukler-Moncler S. Split-crest and immediate implant placement with ultrasonic bone surgery: a 3-year life-table analysis with 230 treated sites, *Clin Oral Implants Res.* 2006;17(6):700-7.
95. Rasmusson L, Meredith N, Cho IH, Sennerby L. The influence of simultaneous versus delayed placement on the stability of titanium implants in onlay bone grafts: a histologic and biomechanic study in the rabbit. *Intl J Oral Maxillofac Surg.* 1999;28(3):224-31.
96. Chiapasco M, Abati S, Romeo E, Vogel G. Clinical outcome of autogenous bone blocks or guided bone regeneration with e-PTFE membranes for the reconstruction of narrow edentulous ridges. *Clin Oral Implants Res.* 1999;10(4):278-88.
97. Tatum H. Maxillary and sinus implant reconstructions. *Dent Clinics North Am,* 1986;30(2):207-29.
98. Summers RB. A new concept in maxillary implant surgery: the osteotome technique. *Compendium* 1994;15(2):152-62.
99. Vercellotti T. Tehnological characteristics and clinical indications of piezoelectric bone surgery. *Minerva Stomatol.* 2004;53(5):207-14.
100. Vercellotti T, De Paoli S, Nevins M. The piezoelectric bony window osteotomy and sinus membrane elevation: introduction of a new technique for simplification of the sinus augmentation procedure. *Int J Periodontics Restorative Dent.* 2001;21(6):561-7.
101. George J, Gopal S, Huda F, Thomas N. Minimally invasive transalveolar sinus augmentation: an answer to sinus conundrum. *J Int Dent Medical Res.* 2020;8(1):4.
102. Lo Giudice G, Iannello G, Terranova A, Lo Giudice R, Pantaleo G et al . Transcrestal sinus lift procedure approaching atrophic maxillary ridge: a 60-month clinical and radiological follow-up evaluation. *Int J Dent.* 2015:1-8.
103. Schwartz-Arad D, Herzberg R, Dolev E. The prevalence of surgical complications of the sinus graft procedure and their impact on implant survival. *J Periodontol.* 2004;75(4):511-6.

104. Timmenga NM, Raghoobar GM, Boering G, van Weissenbruch R, Maxillary sinus function after sinus lifts for the insertion of dental implants. *J Oral Maxillofac Surg.* 1997;55(9):936-9.
105. Wang L, Wu Y, Perez KC, Hyman S, Brunski JB, Tulu U, Helms JA. Effects of condensation on peri-implant bone density and remodeling. *J Dent Res.* 2017;96(4):413-20.
106. Pavlíková G, Foltán R, Horká M, Hanzelka T, Borunská H, Šedý J. Piezosurgery in oral and maxillofacial surgery. *Int J Oral Maxillofac Surg.* 2011;40(5):451-7.
107. Sohn DS, Lee HJ, Heo JU, Moon JW, Park IS, Romanos GE. Immediate and delayed lateral ridge expansion technique in the atrophic posterior mandibular ridge. *J Oral Maxillofac Surg.* 2010;68(9):2283-90.
108. Boustany CM, Reed H, Cunningham G, Richards M, Kanawati A. Effect of a modified stepped osteotomy on the primary stability of dental implants in low-density bone: A cadaver study. *Int J Oral Maxillofac Implants.* 2015;30(1):48-55.
109. Alifarag AM, Lopez CD, Neiva RF, Tovar N, Witek L, Coelho PG. Atemporal osseointegration: early biomechanical stability through osseodensification. *J Orthop Res.* 2018;36(9):2516-23.
110. Lahens B, Lopez CD, Neiva RF, et al. The effect of osseodensification drilling for endosteal implants with different surface treatments: a study in sheep. *J Biomed Mater Res B Appl Biomater.* 2019;107(3):615-23.
111. Oliveira P, Bergamo ETP, Neiva R, Bonfante EA, Witek L, Tovar N et al. Osseodensification outperforms conventional implant subtractive instrumentation: a study in sheep. *Mater Sci Eng C Mater Biol Appl.* 2018;90:300-7.
112. Stocchero M, Toia M, Cecchinato D, Becktor JP, Coelho PG, Jimbo R. Biomechanical, biologic, and clinical outcomes of undersized implant surgical preparation: a systematic review. *Int J Oral Maxillofac Implants.* 2016;31(6):1247-63.
113. Cheng Q, Su YY, Wang X, Chen S. Clinical outcomes following immediate loading of single-tooth implants in the esthetic zone: a systematic review and meta-analysis. *Int J Oral Maxillofac Implants.* 2020;35(1):167-77.
114. Gallardo YNR, da Silva-Olivio IR, Gonzaga L, Sesma N, Martin W. A systematic review of clinical outcomes on patients rehabilitated with complete-arch fixed implant-supported prostheses according to the time of loading. *J Prosthodont.* 2019;28(9):958-68.

115. Bonfante EA, Jimbo R, Witek L, et al. Biomaterial and biomechanical considerations to prevent risks in implant therapy. *Periodontol 2000*. 2019;81(1):139-51.
116. Coelho PG, Jimbo R. Osseointegration of metallic devices: current trends based on implant hardware design. *Arch Biochem Biophys*. 2014;561:99-108.
117. Coelho PG, Jimbo R, Tovar N, Bonfante EA. Osseointegration: hierarchical designing encompassing the macrometer, micrometer, and nanometer length scales. *Dent Mater*. 2015;31(1):37-52.
118. Stocchero M, Toia M, Cecchinato D, Becktor JP, Coelho PG, Jimbo R. Biomechanical, biologic, and clinical outcomes of undersized implant surgical preparation: a systematic review. *Int J Oral Maxillofac Implants*. 2016;31(6):1247-63.
119. Almutairi AS, Walid MA, Alkhodary MA. The effect of osseodensification and different thread designs on the dental implant primary stability. *F1000Res*. 2018;7:1898.

16. ŽIVOTOPIS

Iva Oreški rođena je 24. srpnja 1991. godine u Zagrebu. Osnovnu i srednju školu završava u Zagrebu nakon čega upisuje Stomatološki fakultet Sveučilišta u Zagrebu na kojem apsolvira 2016. godine. 2017. godine zapošljava se u jednoj privatnoj stomatološkoj poliklinici, a svoj rad usmjerava na područje oralne kirurgije i implantologije. Tijekom svojeg dosadašnjeg rada svoje znanje upotpunjuje pohađajući mnoge tečajeve. Članica je Hrvatske komore dentalne medicine. Poslijediplomski specijalistički studij Dentalne implantologije upisuje 2021. godine.