

# Oralne manifestacije upalnih bolesti crijeva

---

Lekšić, Ivana

Master's thesis / Diplomski rad

2016

Degree Grantor / Ustanova koja je dodijelila akademski / stručni stupanj: **University of Zagreb, School of Dental Medicine / Sveučilište u Zagrebu, Stomatološki fakultet**

Permanent link / Trajna poveznica: <https://um.nsk.hr/um:nbn:hr:127:137997>

Rights / Prava: [Attribution-NonCommercial-NoDerivs 3.0 Unported / Imenovanje-Nekomercijalno-Bez prerađivanja 3.0](#)

Download date / Datum preuzimanja: **2024-09-01**



Repository / Repozitorij:

[University of Zagreb School of Dental Medicine Repository](#)



SVEUČILIŠTE U ZAGREBU

STOMATOLOŠKI FAKULTET

Ivana Lekšić

**ORALNE MANIFESTACIJE  
UPALNIH BOLESTI CRIJEVA**

DIPLOMSKI RAD

Zagreb, rujan 2016.

Diplomski rad je ostvaren na Zavodu za oralnu medicinu Stomatološkog fakulteta  
Sveučilišta u Zagrebu.

Voditelj rada : izv. prof.dr.sc. Vlaho Brailo

Lektor hrvatskog jezika : Marija Šarić, mag. educ. philol. croat. et phil.

Lektor engleskog jezika : Lučana Banek, mag. educ. philol. angl. et. ital.

Rad se sastoji od : 24 stranice

8 slika

1 CD-a

*Zahvaljujem svom voditelju izv. prof. dr. sc. Vlahu Brailu na stručnoj pomoći tijekom izrade diplomskog rada.*

*Hvala roditeljima, mami Marini, tati Ivici te baki Ani na bezuvjetnoj potpori tijekom cijelog studija.*

## SADRŽAJ

|  |    |
|--|----|
| 1. UVOD .....  | 1  |
| 2. SVRHA RADA.....   | 2  |
| 3. UPALNE BOLESTI CRIJEVA .....  | 3  |
| 3.1. Crohnova bolest.....  | 3  |
| 3.2. Ulcerozni kolitis .....   | 5  |
| 4. ORALNE MANIFESTACIJE UPALNIH BOLESTI CRIJEVA .....  | 7  |
| 4.1. Oralne manifestacije Crohnove bolesti .....   | 7  |
| 4.1.1. Krpičaste tvorbe sluznice (eng. mucosal tag).....   | 8  |
| 4.1.2. Kaldrmasti reljef sluznice.....   | 8  |
| 4.1.3. Hiperplastični gingivitis .....   | 9  |
| 4.1.4. Aftozni stomatitis .....  | 9  |
| 4.1.5. Difuzne otekline mekih tkiva .....  | 10 |
| 4.1.6. Orofacijalna granulomatoza .....  | 11 |
| 4.2. Oralne manifestacije ulceroznog kolitisa .....  | 13 |
| 4.2.1. Aftozni stomatitis .....  | 13 |
| 4.2.2. Pyostomatitis vegetans .....  | 13 |
| 5. UTJECAJ LIJEČENJA UPALNIH BOLESTI CRIJEVA I NJIHOVIH ORALNIH<br>MANIFESTACIJA NA ORALNU SLUZNICU..... | 15 |
| 5.1. Utjecaj liječenja upalnih bolesti crijeva na oralnu sluznicu .....                                  | 15 |

|  |    |
|--|----|
| 5.2. Utjecaj liječenja oralnih manifestacija na oralnu sluznicu..... | 15 |
| 6. RASPRAVA .....  | 16 |
| 7. ZAKLJUČAK .....   | 18 |
| 8. SAŽETAK .....   | 19 |
| 9. SUMMARY .....   | 20 |
| 10. LITERATURA.....  | 21 |
| 11. ŽIVOTOPIS .....  | 24 |

## **POPIS KRATICA**

RNA – ribonukleinska kiselina

TNF – faktor nekroze tumora

IgA – imunoglobulin A

PAS – para-amino-salicilna

## 1. UVOD

Usna šupljina i crijeva međusobno su povezani anatomski, funkcijski i embrionalno. Sluznica usne šupljine početni je dio gastrointestinalnog sustava gdje započinju procesi razgradnje i apsorpcije hrane, stoga se poremećaji bilo kojeg dijela probavnog sustava mogu očitovati u usnoj šupljini. Upalne bolesti crijeva, Crohnova bolest i ulcerozni kolitis, označavaju imunosna stanja koja su rezultat interakcije crijevnih bakterija i intestinalne sluznice u osjetljivih, odnosno genetski sklonih pojedinaca. U kliničkoj slici upalnih bolesti crijeva nalazimo brojne izvancrijevne manifestacije poput anemije, artritisa i oralnih manifestacija. Oralna sluznica je veoma dobro vaskularizirana i inervirana stoga pokazuje brojne sekundarne manifestacije primarnih bolesti.

Budući da oralne manifestacije mogu biti prvi pokazatelj primarne bolesti bitno ih je na vrijeme prepoznati. Od stomatologa se očekuje prepoznavanje i liječenje oralnih manifestacija upalnih bolesti crijeva, a poznavanje ovih entiteta je preduvjet za to. Autor se nada da će kolege u ovom diplomskom radu pronaći dovoljno podataka za širenje svojega znanja koje će im omogućiti pravovremeno prepoznavanje opisanih stanja. Veoma je važno, uz samo prepoznavanje, uzeti i opću anamnezu pacijenta, što može olakšati dijagnosticiranje same bolesti. Ukoliko pacijent ne navodi probavne poteškoće poput bolova u abdomenu, proljeva, krvi u stolici, gubitka težine, a oralne manifestacije nam govore u prilog bolesti, potrebno je pacijenta uputiti na specijalističku obradu kod gastroenterologa.



## **2. SVRHA RADA**

Svrha rada je napraviti pregled oralnih manifestacija kod pacijenata s upalnom bolesti crijeva, s ciljem sažimanja osnova o samim bolestima te spoznaja o specifičnostima oralnog nalaza kao posljedice bolesti ili liječenja.

### **3. UPALNE BOLESTI CRIJEVA**

Upalne bolesti crijeva, odnosno idiopatske kronične upale gastrointestinalnog sustava, termin je koji obuhvaća dva patološka entiteta, a to su Crohnova bolest i ulcerozni kolitis (1). Glavna karakteristika koja ih razlikuje je mjesto nastanka i opseg uključenosti tkiva. Uzrok nastanka bolesti je nepoznat, a smatra se da je povezan s imunološkom disfunkcijom uzrokovanom okolišnim uzročnicima kod genetski preosjetljivih osoba (2).

Incidencija upalnih bolesti crijeva iznosi od 3,9 do 10 novih slučajeva na 100 000 osoba u Americi. Najčešće zahvaća dobne skupine od 20 do 64 godine (3). Češće se javlja u industrijaliziranim zemljama poput Kanade ili sjeverne Europe (4). 25 – 30% pacijenata s dijagnozom upalne bolesti crijeva ima barem jednu manifestaciju izvan crijeva, a od tih pacijenata trećina pokazuje manifestacije u usnoj šupljini (4, 5, 6).

Od ostalih izvancrijevnih manifestacija često su zahvaćeni zglobovi, oči, jetra, bilijarni sustav, pluća i koža (7, 8).

#### **3.1. Crohnova bolest**

Crohnova bolest je kronična granulomatozna upalna bolest probavnog sustava koja podrazumijeva nekontrolirani upalni proces koji zahvaća cijelu debljinu stijenke probavne cijevi (1, 9, 10). Točan uzročnik nije poznat, a kao mogući navodi se djelovanje čimbenika okoline, genetike i imunološkog odgovora. Smatra se da postoji neregulirani imuni odgovor genetski predodređenog domaćina na endoluminalne antigene (1).

Crohnova bolest javlja se uzduž cijele probavne cijevi, od usta do anusa, a najčešće zahvaća terminalni ileum i proksimalni dio kolona (1, 11). Karakterizira je diskontinuitet upalnih promjena, izmjenjivanje dijelova zdrave i bolesne sluznice. Postoje dva oblika bolesti: neperforirajući koji se razvija sporo i rijetko recidivira te perforirajući ili agresivni koji se razvija brzo (3). Početne upalne promjene vidljive su endoskopski kao sitne ulceracije koje se razvijaju u fisure i tipične duboke longitudinalne ulceracije koje omeđuje edematozno-eritematozna sluznica (1).

Bolest je karakterizirana periodima aktivnosti koji se izmjenjuju s periodima potpune ili relativne remisije. Klinički se razlikuju 3 osnovna fenotipa: upalni (nepenetrirajući), strikturirajući (fibrostenotično-opstruktivni) i fistulirajući (penetrirajući). Pacijent navodi simptome poput grčevite boli u desnom donjem kvadrantu trbuha, proljeva, subfebrilne temperature, gubitka tjelesne težine, opstipacije i gubitka apetita (1, 11). Laboratorijski nalazi poput leukocitoze, trombocitoze, ubrzane sedimentacije eritrocita, povišenog nalaza C reaktivnog proteina i fibrinogena govore u prilog bolesti. Sniženo serumsko željezo i folna kiselina onemogućavaju obrambene mehanizme kože i sluznice (12, 13).

Komplikacije Crohnove bolesti su: bljedoća kože i vidljivih sluznica, žutica, tromboembolijska bolest, hepatomegalija, promjene koštano-zglobnog sustava, kože i očiju (1). Liječenje bolesti ovisi o fenotipu, lokalizaciji i aktivnosti bolesti, a sastoji se od medikamentozne terapije (aminosalicilati tj. 5-aminosalicilat, tvornički sulfasalazin, peroralna, parenteralna ili rektalna primjena kortikosteroida, imunomodulatori, metronidazol i ciprofloksacin kod komplikacija, probiotici i opioidni analgetici) i nutritivne terapije koja je važna za nadomještanje hranjivih sastojaka (1, 11). Kirurškoj terapiji pristupa se u slučaju potrebe za liječenjem

komplikacija kao što su opstrukcije, fistule, apscesi, toksični megakolon, perforacije i krvarenja (1).

### **3.2. Ulcerozni kolitis**

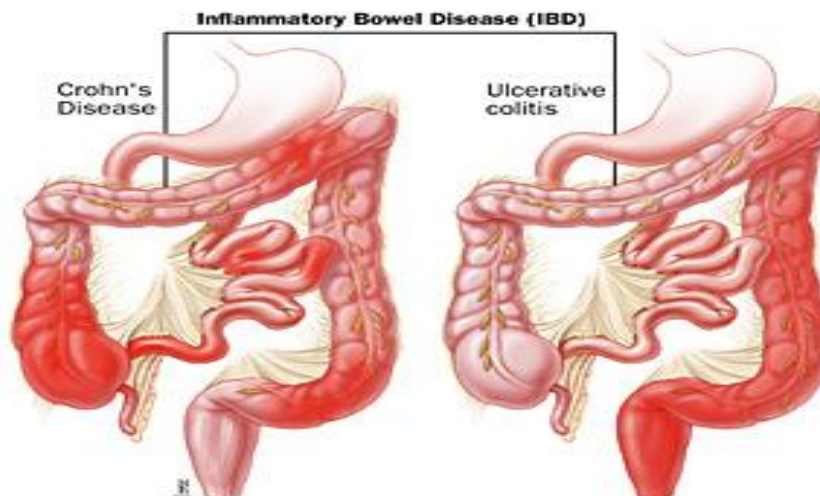
Ulcerozni kolitis je kronična difuzna upalna bolest probavnog sustava koja je, za razliku od Crohnove bolesti, ograničena samo na sluznicu debelog crijeva. Može zahvaćati samo rektum (proktitis), a također je moguće i individualno kontinuirano proksimalno širenje bolesti prema sigmoidnom crijevu (proktosigmoiditis), nadalje zahvaća i silazni dio debelog crijeva (ljevostrani kolitis), a može se proširiti i iza slezenskog zavoja (pankolitis) (1, 14, 15).

Etiologija ulceroznog kolitisa, kao i Crohnove bolesti, zasada još nije poznata. Postoje teorije koje povezuju djelovanje čimbenika okoline, genetike i imunološkog odgovora u vidu nereguliranog imunološkog odgovora genetski predodređenog domaćina na endoluminalne antigene. Istraživanja upućuju na postojanje gena NOD2/CARD 15 koji povećava sklonost za ulcerozni kolitis na kromosomu 12. U bolesnika su pronađena autoantitijela poput perinuklearnih antineutrofilnih citoplazmatskih protutijela, protutijela na limfocite i RNA. Upravo se zbog toga nalaza ulcerozni kolitis smatra autoimunom bolešću (1, 15).

Bolest je karakterizirana remisijama i recidivima. Izgled sluznice ovisi o aktivnosti i dužini trajanja bolesti. Aktivnu fazu bolesti karakterizira klinička slika od blagih upalnih promjena do formiranja brojnih apscesa i ulkusa. Karakteristična je oštra granica između upaljene i normalne sluznice. U fazi remisije sluznica je ravna i atrofična. Dugotrajnom bolesti crijevo izgubi haustracije, može se skratiti zbog retrakcije longitudinalnog mišića, a može se naći i karcinom. Pacijent navodi

simptome poput proljeva, krvi u stolici, abdominalne boli, gubitka na tjelesnoj težini, febrilnosti, simptoma slabokrvnosti (umor, dispneja), anoreksije i sitofobije, mučnine i anksioznosti (1, 14). Proljevi su intenzivni, 5 do 8 pražnjenja crijeva u 24 sata, praćeni bolju u oba abdominalna kvadranta neposredno prije pražnjenja (3). Laboratorijski nalaz pokazuje leukocitozu, trombocitozu uz ubrzanu sedimentaciju eritrocita, povišen nalaz C reaktivnog proteina i fibrinogen, što govori u prilog upalne naravi bolesti (1).

U liječenju se koristi sulfasalazin budući da njegov sastojak 5-aminosalicilat djeluje protuupalno na sluznicu crijeva. Ako terapija sulfasalazinom nije uspješna, koriste se kortikosteroidi i kortikotropin. Također se mogu koristiti imunosupresivi poput azatioprina ili TNF  $\alpha$  antagonisti. U refraktornim slučajevima primjenjuje se kirurški zahvat tj. kolektomija (3, 14). U bolesnika koji su operirani može nastati malapsorpcija vitamina K, vitamina B12 i folne kiseline, što uzrokuje makrocitnu ili mikrocitnu anemiju i poremećaj krvarenja zbog nedostatka vitamina K. Moguće komplikacije ulceroznog kolitisa su: perianalna bol uzrokovana hemoroidima, analne fisure, perianalni i ishiorektalni apsces, pseudopolipi, masivno krvarenje, fulminantni kolitis, perforacija kolona i toksični megakolon (1).



Slika 1. Razlika u zahvaćenosti crijeva kod Crohnove bolesti i ulceroznog kolitisa.

Preuzeto: (26)

## **4. ORALNE MANIFESTACIJE UPALNIH BOLESTI CRIJEVA**

### **4.1. Oralne manifestacije Crohnove bolesti**

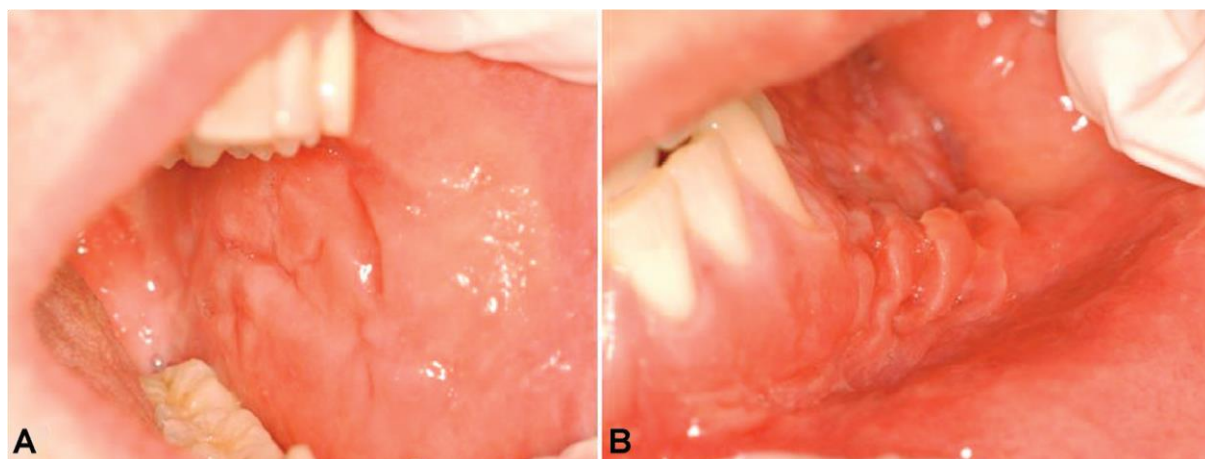
Oralne manifestacije Crohnove bolesti javljaju se u 0.5 – 20 % slučajeva (2, 10). Najčešće su oralne lezije povezane s niskim serumskim željezom i folnom kiselinom (17). Također je uočena povezanost smanjenog izlučivanja salivarnog IgA-a kod pacijenata oboljelih od Crohnove bolesti, s pojavom oralnih lezija (11). Lezije mogu biti bolne te mogu loše utjecati na pravilnu oralnu funkciju (18). Češće se javljaju u odnosu na oralne manifestacije ulceroznog kolitisa (4). Biopsija oralnih lezija pokazuje limfocitni infiltrat, limfedem i granulome sačinjene od multinuklearnih epiteloidnih stanica (13). Najčešće je zahvaćena bukalna sluznica, gingiva, usne, vestibulum usne šupljine i retromolarno područje (18).

#### 4.1.1. Krpičaste tvorbe sluznice (eng. mucosal tag)

Područje labijalnog i bukalnog vestibuluma, te područje retromolarne regije prekriveni su bijelim retikularnim zupcima tj. krpičastim tvorbama. Lezije pacijentima ne izazivaju tegobe, a liječe se terapijom osnovne bolesti. Ponekad kod jako izraženih promjena, mogu se primijeniti topikalni i/ili intralezijski kortikosteroidi (18).

#### 4.1.2. Kaldrmasti reljef sluznice

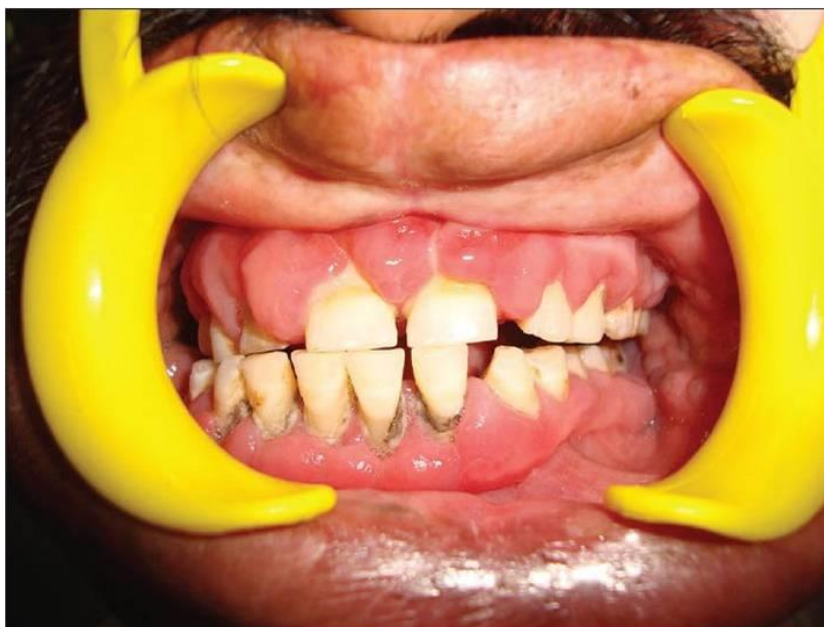Na sluznici usne šupljine nalazi se reljef kakav se javlja i na sluznici crijeva. Najčešće se vidi na bukalnoj sluznici. Sluznica je fisurirana, otečena s hiperplastičnim promjenama koje podsjećaju na kaldrmu (7, 18). Liječi se terapijom osnovne bolesti, a po potrebi i topikalnim kortikosteroidima (18).



Slika 2. (A) Kaldrmasti izgled sluznice lokaliziran na lijevom obrazu i (B) krpičaste tvorbe sluznice lokalizirane u lijevom donjem vestibulumu. Preuzeto: (8)

#### 4.1.3. Hiperplastični gingivitis

Hiperplastični gingivitis karakterizira edematozna, granulirana i hiperplastična gingiva do mukogingivalne granice (18). Oralna higijena je otežana, a plak koji se nalazi na zubima je tu najčešće sekundarno (7). Liječi se terapijom osnovne bolesti i topikalnim kortikosteroidima. Valja napomenuti da je hiperplastični gingivitis izrazito rezistentan na topikalnu terapiju (18).



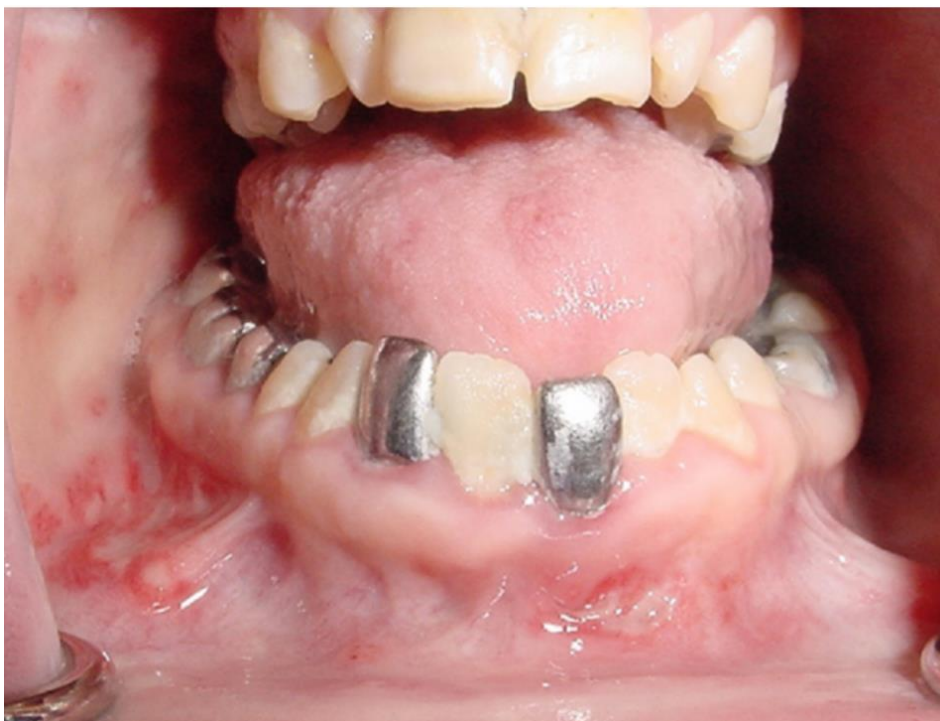Slika 3. Hiperplastični gingivitis. Preuzeto: (19)

#### 4.1.4. Aftozni stomatitis

Rekurentne aftozne ulceracije, koje su ujedno i najčešće prisutna manifestacija Crohnove bolesti, karakteriziraju plitke okrugle ulceracije s centralnim fibrinoznim eksudatom i eritematoznim rubom (5, 18). Javljaju se u 20 – 30% pacijenata s Crohnovom bolesti. Nema specifične povezanosti aftoznih promjena s Crohnovom



bolesti, no ustanovilo se da pacijenti s upalnim bolestima crijeva imaju češće rekurentne aftozne stomatitise. Najvjerojatnije se radi o posljedici manjka željeza, vitamina B12 i folne kiseline uzrokovanog malapsorpcijom. Liječe se topikalnom primjenom kortikosteroida i po potrebi lokalnim anestetikom. Poseban tip rekurentnih aftoznih ulceracija karakterističan za Crohnovu bolest su dugačke, linearne ulceracije smještene u gornjem ili donjem vestibulumu (18).

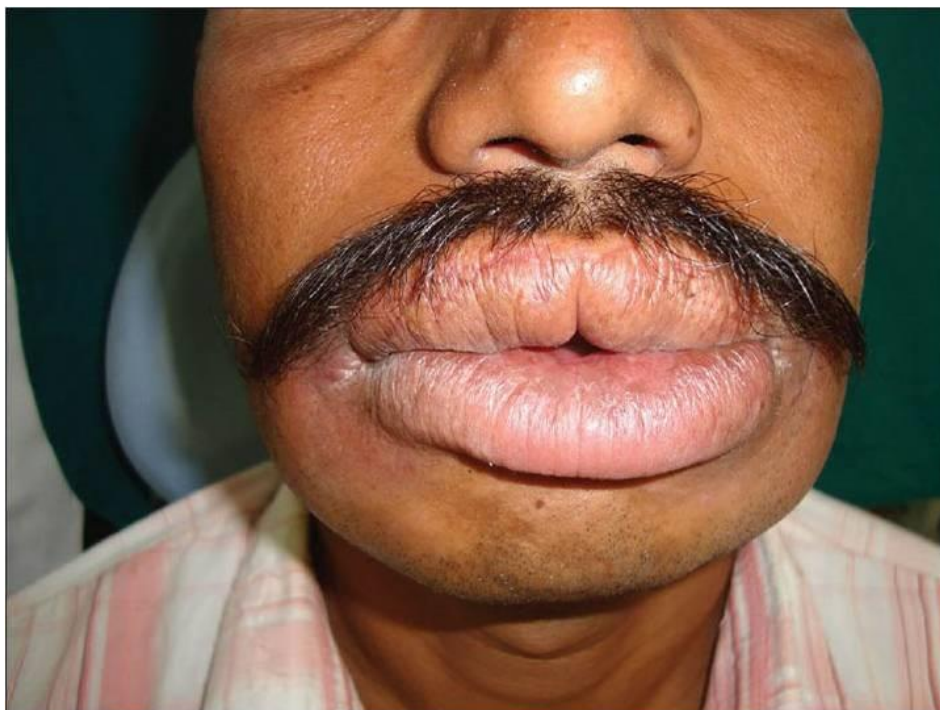

Slika 4. Multiple aftozne promjene na desnoj bukalnoj i vestibularnoj sluznici te linearna ulceracija u donjem labijalnom vestibulumu. Preuzeto: (20)

#### **4.1.5. Difuzne otekline mekih tkiva**

Javlja se perzistentna, difuzna oteklina mekih tkiva usne i bukalne sluznice, koja je edematozna i čvrsta na palpaciju (21). Najčešće je prisutna oteklina usana s

vetrikalnim fisurama i dubokim linearnim ulceracijama obično na bukalnom sulkusu s hiperplastičnim poljima. Liječi se topikalnom primjenom tacrolimusa i intralezijским kortikosteroidnim injekcijama (18).

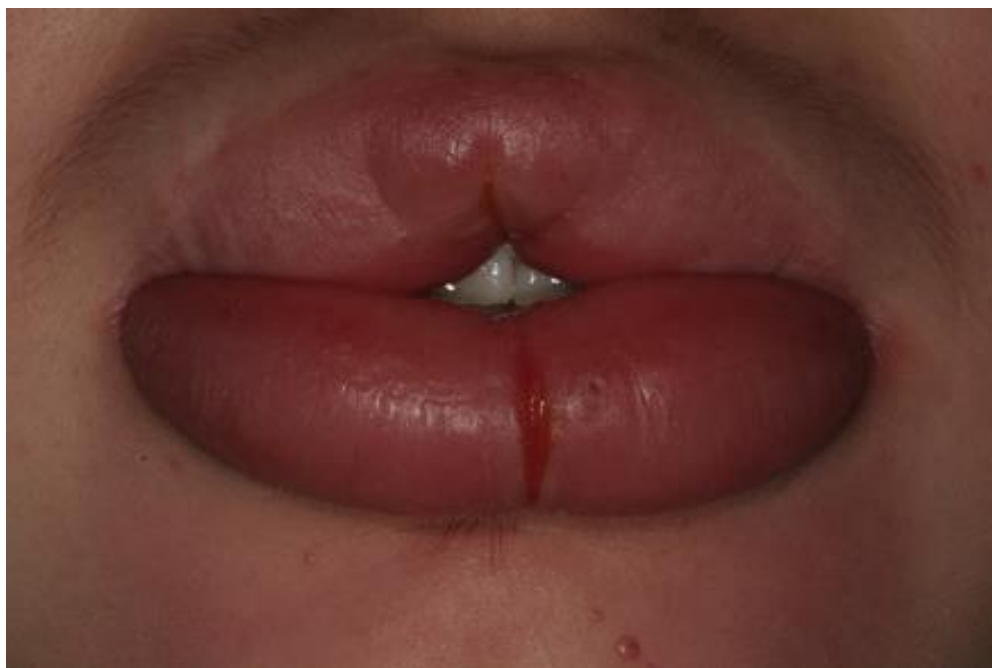

Slika 5. Oteklina lica i usana. Preuzeto: (19)

#### **4.1.6. Orofacijalna granulomatoza**

Orofacijalna granulomatoza je neuobičajeno kliničko patološko stanje koje opisuje pacijente s oralnim manifestacijama identičnima onima kod Crohnove bolesti, no bolest crijeva nije prisutna (18, 22). Prisutno je kronično oticanje usana, donja polovica lica je istaknuta, mogu biti prisutne oralne ulceracije, hiperplastični gingvitis, kaldrmast izgled sluznice i pojava krpičastih tvorbi (22). Najčešće je prisutan granulomatozni heilitis. Zahvaća područje usana te može biti zahvaćena jedna usna ili obje. Oteklina usne obično vodi stvaranju bolnih vertikalnih fisura smještenih u

medijalnoj liniji. Uočeno je stvaranje 3 tipa ulceracija: duboke bukalne ulceracije s uzdignutom perifernom sluznicom, aftozni tip ulceracije i mikroapscesi lokalizirani na marginalnog gingivi ili mekom nepcu. Većinom su ulceracije površinske, a gingiva je eritematozna. Nalazom biopsije kod oralnih manifestacija Crohnove bolesti dominiraju Th1 i CD4+ limfociti, dok kod nalaza orofacijalne granulomatoze nalazimo Th2 i CD4+ limfocite. Granulomatozne promjene u patohistološkom nalazu prisutne su u oba slučaja. Jedini način na koji se ove bolesti mogu razlikovati je klinička slika, odnosno prisutnost intestinalnih simptoma. Oralne manifestacije Crohnove bolesti mogu se pojaviti prije gastrointestinalnih, stoga ovo stanje zapravo može samo prethoditi razvoju pune kliničke slike Crohnove bolesti, posebno u djece (18, 22).



Slika 7. Klinički nalaz u bolesnika s orofacijalnom granulomatozom. Preuzeto: (16)

## **4.2. Oralne manifestacije ulceroznog kolitisa**

Oralne manifestacije ulceroznog kolitisa nisu toliko karakteristične i upečatljive kao oralne manifestacije Crohnove bolesti. Javljaju se u 8% pacijenata. Najčešće se mogu vidjeti: aftozni stomatitis i pyostomatitis vegetans (18, 23).

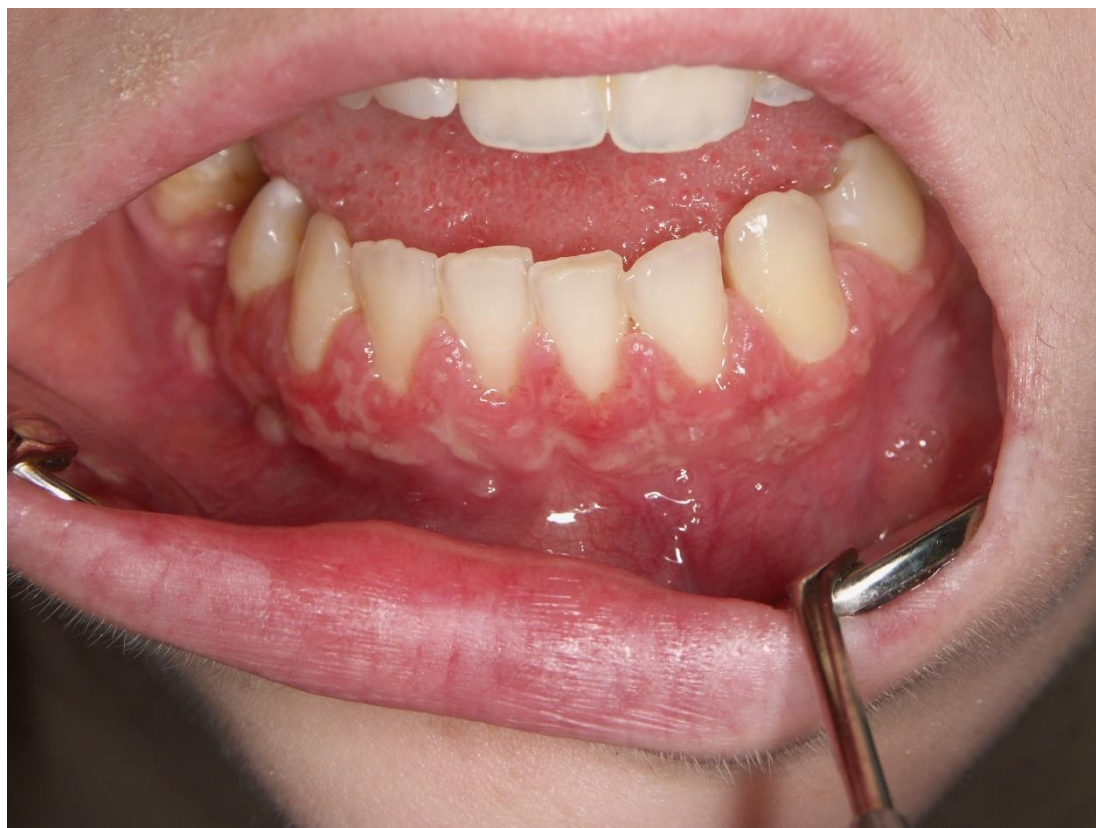### **4.2.1. Aftozni stomatitis**

Aftozni stomatitis javlja se kod bolesnika s aktivnim ulceroznim kolitisom kao najčešća manifestacija s pojavnnošću od 20%. Prisutne su velike i male afte (2, 3, 12). Aftozne promjene izgledaju kao kod zdravih osoba. Afte mogu biti posljedica nedostatka željeza, folne kiseline i vitamina B12, čiji deficiti se javljaju kod ulceroznog kolitisa zbog loše apsorpcije i gubitka krvi. 5-aminosalicilat se izlučuje u slini, što može uzrokovati pojavu aftama sličnih ulceracija i diferencijalno dijagnostički nalikovati aftoznom stomatitisu (3).

### **4.2.2. Pyostomatitis vegetans**

Pyostomatitis vegetans je kronični mukokutani ulcerativni poremećaji, kojeg karakteriziraju multiple bijele ili žute pustulozne ili papilarne promjene na eritematoznoj površini labijalne sluznice, gingive i nepca. Pustule mogu rupturirati ili srasti i nekrotizirati, a na njihovom mjestu ostaju erozije i vegetirajući ožiljci (2, 18, 24). Promjene nisu bolne, čak ni kada je zahvaćen veliki dio sluznice. Pyostomatitis vegetans javlja se vrlo rijetko, a ukoliko se pojavi najčešće zahvaća populaciju između 20 i 59 godine, s prosječnom dobi od 34 godine. Češće je prisutan u muškaraca

naspram žena, s omjerom 2:1 do 3:1 (3, 25). Pyostomatitis vegetans je vjerojatno posljedica učinka cirkulirajućih imunokompleksa, čije stvaranje potiču antigeni iz lumena crijeva ili oštećene sluznice kolona (3). Nalazi direktne i indirektne imunofluorescencije su negativni, što pomaže u razlikovanju od pemfigusa i ostalih buloznih bolesti (26). Biopsija nam pokazuje intraepitelni i subepitelni mikroapsces i kroničnu upalu s eozinofilima (25, 27). Pacijent može imati temperaturu, povećane i tvrde submandibularne limfne čvorove te može osjećati bol (18). Liječenje je fokusirano na kontrolu primarne bolesti. Ukoliko lezije i dalje perzistiraju mogu se koristiti i topikalni kortikosteroidi, ali nema puno podataka o njihovoj učinkovitosti. Pyostomatitis vegetans se potpuno povlači nakon totalne kolektomije, što govori u prilog teoriji o cirkulirajućim imunokompleksima kao uzroku stanja (23, 26).



Slika 8. Pyostomatitis vegetans. Preuzeto iz arhive zavoda za oralnu medicinu.

## **5. UTJECAJ LIJEČENJA UPALNIH BOLESTI CRIJEVA I NJIHOVIH ORALNIH MANIFESTACIJA NA ORALNU SLUZNICU**

### **5.1. Utjecaj liječenja upalnih bolesti crijeva na oralnu sluznicu**

Upalne bolesti crijeva liječe se: aminosalicilatima, kortikosteroidima, imunomodulatorima, modulatorima aktivnosti citokina, antibioticima, opijatnim analgeticima, probioticima i slično (1, 3). Pacijenti na sistemskoj terapiji kortikosteroidima su imunokompromitirani i imaju povećani rizik od gljivičnih i bakterijskih infekcija oralne sluznice od kojih je najčešća oralna kandidijaza. Lijekovi poput derivata PAS kiseline mogu uzrokovati lihenoidne reakcije (18).

### **5.2. Utjecaj liječenja oralnih manifestacija na oralnu sluznicu**

Liječenje oralnih manifestacija upalnih bolesti crijeva prvenstveno se bazira na liječenju osnovne bolesti. Oralne lezije dobro reagiraju na protuupalne lijekove i imunomodulatore. U slučaju opsežnijih promjena mogu se koristiti intralezijske injekcije kortikosteroida na koje pacijenti dobro reagiraju, posebno u terapiji orofacijalnih edema (8). Topikalna primjena kortikosteroidnih lijekova može dovesti do nuspojava u obliku atrofije sluznice ili sustavne apsorpcije zbog čega treba biti oprezan (3).

## 6. RASPRAVA

Bolesnici s upalnom bolesti crijeva predstavljaju populaciju u čijoj skrbi/liječenju stomatolog igra značajnu ulogu. Oralne izvancrijevnne manifestacije ponekad su prvi znak bolesti. Stoga je uloga stomatologa veoma bitna jer on može biti prvi zdravstveni radnik koji će posumnjati na upalnu bolest crijeva. Zato je prilikom stomatološkog pregleda vrlo važno obratiti pozornost ne samo na zube nego na cijelu sluznicu usne šupljine, kako bi se pacijenta pravovremeno uputilo na specijalističku obradu i što prije postavilo dijagnozu te započelo s liječenjem (2). Ako pacijent već ima dijagnosticiranu upalnu bolest crijeva, potrebni su češći stomatološki pregledi.

Osim što bolesnici mogu imati oralne manifestacije koje je potrebno liječiti ili nadzirati, zbog terapije koju uzimaju imaju povećan rizik od razvoja oralnih infekcija i karijesa. Stomatološko liječenje provodi se u vrijeme remisije, dok se u aktivnoj fazi bolesti rade samo hitni zahvati. Ako pacijent prima kortikosteroide, sustavno je potrebno pratiti krvni tlak i šećer u krvi. Dugoročno uzimanje kortikosteroida može rezultirati otežanim/usporenim cijeljenjem rana što treba uzeti u obzir kod planiranja invazivnih zahvata. Budući da je kronično krvarenje jedno od značajnih obilježja upalne bolesti crijeva, prije svakog invazivnog stomatološkog zahvata valja napraviti krvne pretrage (hemoglobin, hematokrit i broj eritrocita). Anemija kao posljedica krvarenja može biti u podlozi otežanog cijeljenja rana. Nadalje, anemija može utjecati na reološka svojstva krvi što može rezultirati produljenim krvarenjem. Stoga bi invazivne zahvate trebalo odgoditi ako su vrijednosti hemoglobina niže od 90g/dL (28). U bolesnika koji su liječeni kolektomijom može nastati malapsorpcija vitamina K, vitamina B12 i folne kiseline što može rezultirati makrocitnom ili mikrocitnom

anemijom i poremećajem krvarenja. U tih pacijenata potrebno je napraviti kompletnu krvnu sliku i pretrage koagulacije prije izvođenja invazivnih stomatoloških zahvata. Imunosupresivna terapija (npr. azatioprin) izaziva supresiju koštane srži i može rezultirati leukopenijom, anemijom i trombocitopenijom. Stoga je prije izvođenja invazivnih zahvata potrebno imati uvid u krvnu sliku kako bi se na vrijeme poduzele mjere opreza i prevenirale komplikacije poput infekcije ili produljenog krvarenja (1, 29).



## **7. ZAKLJUČAK**

Anatomska i funkcionalna povezanost crijevne i oralne sluznice pridonosi manifestaciji upalnih bolesti crijeva u usnoj šupljini.

Prepoznavanje oralnih manifestacija upalnih bolesti crijeva predstavlja izazov za stomatologe budući da se prvi znakovi bolesti nerijetko javljaju upravo u usnoj šupljini. Potrebna je konstantna i kvalitetna edukacija stomatologa kako bi se na vrijeme prepoznale promjene na oralnoj sluznici te kako bi se pridonijelo što ranijem dijagnosticiranju i liječenju primarne bolesti.

## 8. SAŽETAK

Crohnova bolest i ulcerozni kolitis su oblici upalnih bolesti crijeva. Crohnova bolest javlja se duž cijele dužine probavne cijevi, a zahvaća cijelu debljinu stijenke. Upalne promjene su diskontinuirane, izmjenjuje se zdrava i bolesna sluznica. Ulcerozni kolitis je ograničen na sluznicu debelog crijeva. Za razliku od Crohnove bolesti, upalne promjene su kontinuirane. Oba stanja karakterizirana su kroničnom upalom gastrointestinalne sluznice, uz koju se u nekim slučajevima javljaju i izvancrijevne manifestacije.

Oralne manifestacije Crohnove bolesti su: orofacijalni edemi, krpičaste promjene sluznice, kaldrmast izgled sluznice, hiperplastični gingivitis i aftozni stomatitis. Najčešće se javljaju na bukalnoj sluznici, gingivi, usnama, vestibulumu i retromolarnom području. Orofacijalna granulomatoza je neuobičajeno kliničko patološko stanje koje opisuje pacijente s oralnim manifestacijama identičnima onima kod Crohnove bolesti, no bolest crijeva nije prisutna. Oralne manifestacije ulceroznog kolitisa nisu tako upečatljive kao oralne manifestacije Crohnove bolesti. Najčešće se viđaju aftozni stomatitis i pyostomatitis vegetans.

Terapija oralnih manifestacija usmjerena je liječenju osnovne bolesti. Bolesnici s upalnom bolesti crijeva liječe se kortikosteroidima i imunosupresivima te je potreban oprez kod stomatološkog liječenja.

## 9. SUMMARY

### *Oral manifestations of the inflammatory bowel disease*

Crohn's disease and ulcerative colitis are forms of inflammatory bowel disease. Crohn's disease is present along the entire length of the gastrointestinal tract, and involves the entire thickness of the intestinal wall. Inflammatory changes are discontinuous, with alternating areas of healthy and diseased mucosa. Ulcerative colitis is confined to the mucosa of the colon. Inflammatory changes, as opposed to Crohn's disease, are continuous. Both conditions are characterised by the chronic inflammation of gastrointestinal mucosa, and in some cases extraintestinal manifestations. Oral manifestations of Crohn's disease are: orofacial oedemas, mucosal tags, cobblestoning, hyperplastic gingivitis and aphthous stomatitis. They occur mostly on buccal mucosa, gingiva, lips, vestibule and retromolar area. Orofacial granulomatosis is an uncommon condition amongst patients with oral lesions identical to those of Crohn's disease, yet the intestine is unaffected. Oral manifestations of ulcerative colitis are not as prominent as oral manifestations of Crohn's disease. Most common features are aphthous stomatitis and pyostomatitis vegetans. Treatment of oral lesions focuses on the treatment of the underlying disease. Patients with inflammatory bowel disease are treated with corticosteroids and immune suppressants. Caution is therefore required during dental treatment.

## 10. LITERATURA

1. Petrač D, suradnici. Interna medicina. Zagreb: Medicinska Naklada; 2008. 222 – 43.
2. Little JW, Falace DA, Miller CS, Rhodus NL. Dental Management of the Medically Compromised Patient. Seventh edition. St. Louis: Mosby; 2012. 169 – 75.
3. Greenberg M, Glick M. Burketova oralna medicina: dijagnoza i liječenje. Zagreb: Medicinska Naklada; 2006. 394 – 400.
4. Pereira MS, Munerato MC, Oral manifestations of inflammatory bowel diseases: two case reports. *CM&R*. 2016;14(1):46-52.
5. Laranjeira N, Fonseca J, Tania M, Freitas J, Valido S, Letão. Oral mucosa lesions and oral symptoms in inflammatory bowel disease patients. *Arq Gastroenterol*. 2015;52(2):105-10.
6. Lourenço SV, Hussein TP, Bologna SB, Sipahi AM, Nico MM. Oral manifestations of inflammatory bowel disease: a review based on the observation of six cases. *JEADV*. 2010;24:204-7.
7. Woo VL. Oral manifestations of Crohn's disease: a case report and review of the literature. *Case Rep Dent*. 2015; 2015:830472. doi: 10.1155/2015/830472
8. Mignogna MD, Fortuna G, Leuci S, Amato M. Oral Crohn's disease: a favourable clinical response with delayed – release triamcinolone acetonide intralesional injections. *Am J Gastroenterol*. 2008;103(11):2954-5.
9. Gamulin S, Marušić M, Kovač Z. Patofiziologija. Šesto, obnovljeno i izmijenjeno izdanje. Zagreb: Medicinska naklada; 2005. 977 – 80.
10. Pittock S, Drumm B, Fleming P, McDermott M, Imrie C, Flint S, Bourke B. The oral cavity in Crohn's disease. *J Pediatr*. 2001;138(5):767-71.

11. Andersen KM, Selvig KA, Leknes KN. Altered healing following mucogingival surgery in a patient with Crohn's disease: a literature review and case report. *J Periodontol.* 2003;74(4):537-46.
12. Cekić – Arambašin A, suradnici. *Oralna medicina.* Zagreb: Školska knjiga; 2005. 115 – 20.
13. Antunes H, Patraquim C, Baptista V, Silva Monteiro L. Oral manifestations of Crohn's disease. *BMJ Case Rep.* 2015.doi:10.1136/bcr-2015-212300
14. Langan RC, Gotsch PB, Krafczyk MA, Skillinge DD. Ulcerative Colitis: diagnosis and treatment. *Am Fam Physician.* 2007;76(9):1323-30.
15. Sydney Norwest Gastroenterology. [Internet]. Sydney c2016. [cited 2016 Jun 10]. Available from:  
<http://www.sydneynwgastro.com.au/services/colonoscopy/ulcerative-colitis-and-crohn-s-disease>
16. Pocket Dentistry. [Internet]. [place unknown] c2015. [cited 2016 Jun 10]. Available from: <http://pocketdentistry.com/46-orofacial-granulomatosis/>
17. Basu MK, Asquith P, Thompson RA, Cooke W T. Oral manifestations of Crohn's disease. *Gut.* 1975;16:249-54.
18. Lankarani KB, Sivandzadeh GR, Hassanpour S. Oral manifestation in inflammatory bowel disease: A review. *WJG.* 2013;19:8571-6.
19. Padmavathi B, Sharma S, Astekar M, Rajan Y, Sowmya G. Oral Crohn's disease. *JOMFP.* 2014;18:139-42.
20. Fatahzadeh M. Inflammatory bowel disease. *Oral Surg Oral Med Oral Pathol Oral Radiol Endod.* 2009;108(5):e1-10.

21. Herikishan G, Raghavendera Reddy N, Prasad H, Anitha S. Oral Crohn's disease without intestinal manifestation. *J PharmBioallied Sci.* 2012;4:S431-4.
22. Leão JC, Hodgson T, Scully C, Porter S. Review article: Orofacial granulomatosis. *Aliment Pharmacol Ther.* 2004;20(10):1019-27.
23. Elahi M, Telkabadi M, Samadi V, Vakili H. Association of oral manifestations with ulcerative colitis. *Gastroenterol Hepatol Bed Bench.* 2012;5(3):155-60.
24. Leibovitch I, Ooi C, Huilgol SC, Reid C, James CL, Selva D. Pyodermatitis-Pyostomatitis vegetans of the eyelids case report and review of the literature. *Ophthalmology.* 2005;112(10):1809-13.
25. Ayangco L, Rogers RS 3rd, Sheridan PJ. Pyostomatitis vegetans as a nearly sign of reactivation of Crohn's disease: a case report. *J Periodontol.* 2002;73(12):1512-16.
26. Ruiz-Roca JA, Berini-Aytés L, Gay-Escoda C. Pyostomatitis vegetans. Report of two cases and review of the literature. *Oral Surg Oral Med Oral Pathol Oral Radiol Endod.* 2005;99(4):447-54.
27. Mijandrušić Sinčić B, Licul V, Gorup L, Brnčić N, Glažar I, Lučin K. Pyostomatitis vegetans associated with inflammatory bowel disease – Report of two cases. *Coll Antropol.* 2010;34:279-82.
28. Little J, Falace D, Miller C, Rhodus N. Dental management of the medically compromised patient. 8th ed. St. Louis: Mosby; 2012. 162-77.
29. Waljee A, Wiitala W, Govani S, Stidham R, Sameer S, et. 2016. Corticosteroid use and complications in a US inflammatory bowel disease cohort. *Plos* [Internet]. Available from:  
<http://journals.plos.org/plosone/article?id=10.1371/journal.pone.0158017>

## **11. ŽIVOTOPIS**

Ivana Lekšić rođena je 17. svibnja 1990. godine u Zagrebu, gdje je završila osnovnu školu Antuna Gustava Matoša i prirodoslovno matematičku 15. gimnaziju. Upisuje studij Dentalne medicine 2010. godine u Zagrebu, te apsolvira 2016. godine.