

Patologija diferenciranih tumora štitne žlijezde

Čupić, Hrvoje

Educational content / Obrazovni sadržaj

Publication status / Verzija rada: **Accepted version / Završna verzija rukopisa prihvaćena za objavljivanje (postprint)**

Publication year / Godina izdavanja: **2021**

Permanent link / Trajna poveznica: <https://um.nsk.hr/um:nbn:hr:127:597603>

Rights / Prava: [Attribution-NonCommercial-NoDerivatives 4.0 International/Imenovanje-Nekomercijalno-Bez prerada 4.0 međunarodna](#)

Download date / Datum preuzimanja: **2024-07-14**



Repository / Repozitorij:

[University of Zagreb School of Dental Medicine Repository](#)



Hrvoje Čupić

PATOLOGIJA DIFERENCIRANIH TUMORA ŠTITNE ŽLIJEZDE

Nastavni tekst za studente Stomatološkog fakulteta u Zagrebu

Zagreb, 2021.

Autor

Prof. dr. sc. Hrvoje Čupić, Katedra za patologiju Stomatološkog fakulteta Sveučilišta u Zagrebu.

Kao autor ovog nastavnog teksta jamčim da se radi o originalnom i vlastitom autorskom djelu koje sam u potpunosti samostalno napisao, a dijelovi preuzeti iz drugih izvora jasno su i nedvojbeno citiranjem naznačeni kao tuđa autorska djela. Isto tako jamčim da su navedene ilustracije originalne i predstavljaju moje vlastito autorsko djelo te da nema trećih osoba koje bi na njih polagale autorska prava.

Lektor

prof. Jasmina Pažanin

Članovi povjerenstva za ocjenu nastavnog teksta:

Predsjednik povjerenstva: Prof.dr.sc. Majda Vučić

2. član povjerenstva: Prof.dr.sc. Robert Trotić

3. član povjerenstva: Prof.dr.sc. Božo Krušlin

Sadržaj

1. UVOD	5
2. EMBRIONALNI RAZVOJ, ANATOMSKE I HISTOLOŠKE ZNAČAJKE	6
3. KLASIFIKACIJA DIFERENCIRANIH TUMORA ŠTITNE ŽLIJEZDE	9
4. FOLIKULARNI ADENOM	11
5. PAPILARNI KARCINOM	12
6. FOLIKULARNI KARCINOM	15
7. TUMORI HURTHLEOVIH (ONKOCITNIH) STANICA	17
8. MOLEKULARNA POZADINA PATOGENEZE KARCINOMA ŠTITNE ŽLIJEZDE ...	18
9. ZAKLJUČAK	19
10. LITERATURA	24

1. UVOD

Procjena biološkog potencijala (dobročudno/zloćudno) klinički solitarnog čvora štitne žlijezde predstavlja najčešći dijagnostički problem s kojim se u patologiji štitne žlijezde sučeljavaju citolog, patolog i kirurg. Morfološka dijagnostika bolesti štitne žlijezde trajni je stručni izazov zbog problema vezanih uz dijagnostiku, biološko ponašanje te prognozu i terapiju.

Usprkos činjenici da je gensko-molekularno profiliranje tumora štitne žlijezde obilno korišteno te imalo značajan utjecaj na izgled najnovije SZO klasifikaciji tumora štitne žlijezde iz 2017. godine, brojne suptilne morfološke značajke predstavljaju i dalje zlatni standard u razlikovanju hiperplastičnih od neoplastičnih, dobroćudnih od zloćudnih promjena i drugih stanja što pridodaje težinu dijagnostičkoj odluci (1).

Novotvorine štitne žlijezde, usprkos malenom morbiditetu i mortalitetu, često privlače značajnu pozornost javljajući se u obliku čvorova i masa te kao takve pobuđuju sumnju na zloćudni tumor. Pojedinačni ili multipli čvorovi štitne žlijezde otkrivaju se UZV-om u 3-8% asimptomatskih pacijenata srednje i starije dobi, a učestalost im raste s dobi, uz značajno višu pojavnost u područjima s endemičnom gušavosti (2). Više od 50% klinički pojedinačnih čvorova nalazi se u sklopu multinodozne strume ili nejednolikih povećanja štitne žlijezde u različitim netumorskim stanjima kao što su Hashimotov tireoiditis, dok solitarni čvorovi u više od 90% slučajeva predstavljaju adenome (3).

Vjerojatnost da je solitarni čvor štitne žlijezde karcinom manja je od 1%. Nekoliko je kliničkih kriterija upotrebom kojih se može odrediti priroda određenog čvora štitne žlijezde:

- općenito solitarni su čvorovi mnogo češće neoplastični u usporedbi s multiplim čvorovima,

- vjerojatnost da je čvor neoplastičan veća je u mladih (< 20 g.) ili vrlo starih (>70 g.) pacijenata,
- vjerojatnost da je čvor neoplastičan veća je kod čvorova u muškaraca nego žena,
- anamneza iradijacije povezana je s povećanom incidencijom malignih tumora štitne žlijezde,
- čvorovi koji primaju radioaktivni jod, tzv. vrući čvorovi, vjerojatnije su dobroćudni (4).

Karcinomi štitne žlijezde heterogena su skupina novotvorina s obzirom na histološku sliku, kliničku pojavnost, odgovor na terapiju i prognozu, a javljaju se rijetko, s godišnjom pojavnosću od 25-35 slučajeva na milijun stanovnika SAD-a. Globalan porast incidencije karcinoma štitne žlijezde prati se posljednja tri desetljeća, uz vrijednosti mortaliteta koje ostaju konstantne. Podatci u razdoblju od 2006. do 2012. godine upućuju na godišnju incidenciju od 5,4% u muškaraca do 6,5 % kod žena (5). S prosječnim povećanjem incidencije od 6,2% na godinu, karcinom štitne žlijezde postaje peti najčešći maligni tumor dijagnosticiran u žena i najčešći karcinom u žena mlađih od 25 godina. Za ovo povećanje incidencije odgovoran je na prvom mjestu papilarni karcinom, dok su vrijednosti incidencije ostalih karcinoma štitne žlijezde relativno stabilne. Papilarni karcinom predstavlja oko 90 % svih dijagnosticiranih karcinoma štitne žlijezde, uz 4,4 % folikularnih karcinoma, 1,5 % karcinoma Hurthleovih stanica, 1,5 % medularnih karcinoma i manje od 1 % anaplastičnih karcinoma. Globalno povećanje incidencije karcinoma štitne žlijezde ipak nije praćeno povećanim vrijednostima mortaliteta, koji je stabilan ili čak u padu. Razlog za ovaj, na prvi pogled, paradoksalan podatak leži najvećim dijelom u rastućem broju dijagnosticiranih malih (< 1 cm) papilarnih karcinoma čije otkrivanje je potencijalno vodilo ka preagresivnoj terapiji (ED Rossi). Više autora u posljednje vrijeme upozorava na pojačani probir, prekomjerno dijagnosticiranje (tzv. overdiagnosis) i preagresivno liječenje (tzv. overtreatment) subkliničkih papilarnih karcinoma štitne žlijezde (5, 6).

U Hrvatskoj je u proteklih 15 godina također registriran značajan porast broja novooboljelih od karcinoma štitne žlijezde. Ovdje je u promatranom razdoblju porastao s 308 slučaja u 2001. godini na 603 u 2014. godini, dok se broj umrlih kretao između 23 i 51 godišnje (HZJZ, Registar za rak). Porast se pripisuje boljim dijagnostičkim mogućnostima i ažurnijem statističkom praćenju, ali se smatra dobrim dijelom odgovornom i iradijacija u području glave i vrata koja je primjenjivana u prošlosti kod mnogih dobroćudnih stanja (povećanje tonzila ili timusa, akne itd.). Visoke doze iradijacije terapijski primijenjene u sklopu drugih patoloških stanja kao npr. u Hodgkinovoj bolesti također mogu dovesti do razvoja karcinoma štitne žlijezde kao i zabilježeni porast incidencije karcinoma kod populacije akcidentalno izložene visokim dozama iradijacije (Černobil). Zračenje manjim dozama u dijagnostičke svrhe, upotreba radioizotopa u scintigrafiji, kao ni upotreba većih doza u terapijske svrhe kod bolesti štitne žlijezde nisu se pokazali tumorogenima (4). Nasljedni, familijarni slučajevi karcinoma štitne žlijezde, prije svega papilarni karcinomi, mogu se naći kod bolesnika s akromegalijom, zatim vezano uz tumore paratiroidne žlijezde te vezano uz polipozu kolona (1, 4).

2. EMBRIONALNI RAZVOJ, ANATOMSKE I HISTOLOŠKE ZNAČAJKE

Štitna žlijezda najveći je organ u ljudskom tijelu građen od dva postranična režnja spojena istmusom, čija težina u odraslih varira od 15 do 40 grama, što ovisi o spolu, hormonalnom i funkcionalnom statusu te adekvatnom unosu joda. Režnjevi štitne žlijezde dugački su do 4 cm, široki do 2.5 cm te smješteni ispred grkljana, uzduž donje polovice lateralne površine tiroidne hrskavice. Normalne varijacije karakterizirane su razlikama u veličini režnjeva između muškaraca i žena te eventualnim postojanjem piramidnog režnja, smještenog iznad istmusa što se može očekivati u do 40% žlijezdi (7, 4).

Embrionalni razvoj štitne žlijezde može se podijeliti na razvoj središnjeg i postraničnih žljezdanih režnjeva. Osnovu središnjeg dijela čini endodermalno zadebljanje u području

foramena cekuma jezika, koje je nastaje oko 17. dana fetalnog života. Opisano zadebljanje u obliku šupljeg izdanka (ductus thyreoglossus) urašta u kaudalnom smjeru u mezenhim. S nestankom duktusa tireoglossusa medijalni dio osnove postaje bilobiran i solidan te raste i širi se postranično. Opisano spuštanje u kaudalnom smjeru odigrava se tijekom petog i sedmog tjedna fetalnog života. Od 12. do 14. tjedna stvaraju se folikularne strukture, što se smatra početkom endokrine funkcije, iako je sinteza tireoglobulina dokazana radioaktivno obilježenim aminokiselinama čak 5-7 tjedana ranije. Peta škržna vreća ishodište je ultimobranhijalnog tjelešca, a ono se smatra ishodištem parafolikularnih ili C stanica koje se nalaze u gornjim lateralnim dijelovima štitne žlijezde u odraslih (7, 8).

Tkivo žlijezde podijeljeno je na režnjice, od kojih je svaki formiran od 20 do 40 folikula, tako da u štitnoj žlijezdi odraslog čovjeka nalazimo oko 3 milijuna folikula. Folikuli variraju u veličini od 50-500 μm (prosječno 200 μm), a obloženi su kubičnim do niskim cilindričnim epitelnim – folikularnim stanicama, blijede acidofilne do amfofilne citoplazme. Folikularne stanice koje posjeduju obilnu, zrnatu, acidofilnu citoplazmu i vezikularne jezgre prominentnih nukleola nazivaju se oksifilne stanice, onkociti, Hurthleove stanice (pogrešan naziv) ili Askenazyeve stanice. Ultrastrukturno citoplazmatska zrnatost ovih stanica posljedica je nakupljanja mitohondrija (7).

Folikularne stanice sadrže obilni hrapavi endoplazmatski retikulum, dobro razvijeni Golgijev aparat, lizosome te brojne mikrovile prema luminalnoj površini. Folikuli s aktivnom sekretornom funkcijom sadrže blijedi koloid nazubljenih rubova, dok je koloid u inaktivnim folikulima izrazito eozinofilan. Imunohistokemijski folikularni epitel pokazuje reaktivnost na tireoglobulin, trijodtironin, tiroksin i TTF1 (tiroidni transkripcijski faktor). U normalnom se tkivu žlijezde mogu imunohistokemijski prikazati i estrogenski i progesteronski receptori. Folikuli su okruženi bazalnom membranom koja je imunoreaktivna na laminin i kolagen tip IV.

Parafolikularne ili C stanice neuroendokrine su stanice podrijetlom s neuralnog grebena i čine drugu najznačajniju epitelnu komponentu štitne žlijezde. Općeprihvaćeni i upotrebljavani naziv parafolikularne stanice netočan je jer su ove stanice smještene prije svega intrafolikularno, a predstavljaju 0,1% ukupne mase žlijezde. Njihov broj varijabilan je s dobi te su najbrojnije u djetinjstvu. Ultrastrukturno ove stanice sadrže neurosekretorne granule, a imunohistokemijski pokazuju reaktivnost na kalcitonin, sinaptofizin, CD56, kromogranin A i B i CEA (karcinoembrionalni antigen) (7, 4).

Solidna stanična gnijezda, koja se smatraju embriološkim ostacima ultimobranhijalnih tjelešaca, moguće je naći u posterolateralnom i posteromedijalnom dijelu oba lateralna režnja u do 28% štitnih žlijezda. Građena su većim dijelom od glavnih, a manjim dijelom od C stanica. Glavne stanice smatraju se danas pluripotentnim stanicama s mogućnošću diferencijacije u C ili folikularne stanice, a također i mogućim ishodištem nekih tipova tumora štitne žlijezde (9).

Štitna žlijezda predstavlja jedan od najpodložnijih organa različitim stimulusima te se nalazi u stalnom stanju prilagodbe u kaskadnom hormonalnom sustavu ljudskog organizma. Pubertet, trudnoća ili fiziološki stres odražavaju se funkcionalnom labilnošću kao prolazna hiperplazija tireocita, uz nastanak pseudopapilarnih struktura ili pupoljaka. Nakon prestanka djelovanja stimulirajućih čimbenika hiperplazija prelazi u involuciju, uz nakupljanje koloida i povratak tireocita na normalnu veličinu i arhitekturu.

3. KLASIFIKACIJA DIFERENCIRANIH TUMORA ŠTITNE ŽLIJEZDE

Idealan cilj svake patološko-histološke klasifikacije tumora predstavlja definiranje entiteta koji nema samo dijagnostičku nego i prognostičku i terapijsku primjenjivost. Međutim, rezultat je često kompromis, ponekad sa značajnim nedostacima nastalim zbog pretjeranog pojednostavljenja ili prekomjerne kompleksnosti klasifikacije. U slučaju pojednostavljenja, tumorski će entitet definiran na taj način pokazivati prevelik raspon histoloških karakteristika

te različito biološko ponašanje i agresivnost unutar iste kategorije sugerirajući da se radi o dva ili više, a ne o jednom entitetu. Prekomjerna kompleksnost klasifikacije, s druge strane, rezultat će s više tumorskih entiteta čija histologija, prognoza kao i biološko ponašanje pokazuju značajno preklapanje. Neskromno bi bilo očekivati da će klasifikacija tumora štitne žlijezde u ovom pogledu biti iznimka (10).

Tumori štitne žlijezde predstavljaju heterogenu skupinu novotvorina s obzirom na histološki sliku, kliničku pojavnost, odgovor na terapiju i prognozu te kao i tumori u ostalim tkivima mogu biti podijeljeni na dobroćudne i zloćudne. Zloćudni tumori pretežito su epitelni, ali rijetko mogu biti i mezenhimalnog porijekla, no javljaju se i takve novotvorine za koje se sa sigurnošću ne može odrediti njihov biološki potencijal, a u recentnoj SZO klasifikaciji nalaze se označeni kao folikularni tumori nesigurnog malignog potencijala (Follicular tumor of uncertain malignant potential) te dobro diferencirani tumori nesigurnog malignog potencijala (Well differentiated tumor of uncertain malignant potential) (1). Detaljno raščlanjivanje i analiza ovih entiteta i svih posljedičnih implikacija na ostale kategorije i entitete u originalnoj SZO klasifikaciji značajno premašuje okvir ovog prikaza namijenjenog studentima i mogla bi polučiti suprotni od željenog efekta.

Procjena biološkog potencijala, odnosno dobroćudnog nasuprot zloćudnom ponašanju temeljena samo na patohistološkom izgledu tumora, katkada može biti problematična. Nepostojanje apsolutno pouzdanog morfološkog/ih kriterija za raspoznavanje zloćudnosti tumorskih stanica glavni je problem citopatološke analize endokrinih žlijezda općenito pa tako i štitne žlijezde. U pouzdane znakove maligniteta ne može se ubrojiti ni brzina tumorskog rastajer može biti modificirana čimbenicima poput upale ili krvarenja. Mitotska aktivnost, tumorska nekroza, stupnjevanje izraženosti atipije jezgara te vaskularna invazija mogu poslužiti kao pokazatelji biološkog potencijala i zloćudnosti. Postavljanje točne dijagnoze i isključivanje maligniteta često je povezano s analizom serijskih prereza

tumorskog uzorka, što uključuje analizu velikog broja histoloških rezova, a klasičan je primjer diferencijacija između folikularnog adenoma i minimalno invazivnog folikularnog karcinoma štitne žlijezde, gdje morfolologija tumorskih stanica, eventualna atipija kao ni mitotska aktivnost nemaju nikakav prediktivni potencijal. Kod minimalno invazivnog folikularnog karcinoma jedini priznati, pouzdani i općeprihvaćeni kriterij jest otkrivanje mikroskopskog žarišta proboja kapsule i / ili žarišta vaskularne invazije (1, 4). Takav pristup otvara i niz problema vezanih za uzorkovanje inkapsuliranih čvorova štitne žlijezde ili, pojednostavljeno, koliko je rezova potrebno za analizu čvora da bismo bili sigurni da se radi o folikularnom adenomu.

Histogeneza kao osnova podjele omogućuje formiranje tri glavne skupine, ovisno o staničnom tipu, uz podiobu na dobroćudnu i zloćudnu kategoriju. Te tri skupine jesu:

1. tumori koji pokazuju folikularnu staničnu diferencijaciju,
2. tumori koji pokazuju C-staničnu diferencijaciju,
3. tumori koji pokazuju „miješanu“ folikularnu i C-staničnu diferencijaciju (11).

Tumori koji pripadaju prvoj skupini predstavljaju više od 95% svih slučajeva, dok se većina preostalih tumora ubraja u drugu skupinu (1, 4).

Za razliku od manje korištene histogeneze, morfolologija predstavlja najčešće korištenu osnovu za suvremene klasifikacije tumora štitne žlijezde jer razni morfološki tipovi tumora pokazuju različitost u epidemiologiji, kliničkom ponašanju, prognozi te odgovoru na terapiju. Recentna klasifikacija tumora štitne žlijezde Svjetske zdravstvene organizacije (SZO) iz 2017. godine značajno je revidirana i rezultat je novih spoznaja iz patologije, kliničkog ponašanja i gensko-molekularnog-profiliranja tumora štitne žlijezde. Dosljedna primjena jasnih morfoloških kriterija, korištenih u ovoj klasifikaciji, omogućuje pouzdanu i brzu dijagnostiku većine

diferenciranih tumora podrijetlom iz folikularnog epitela štitne žlijezde, dok era molekularne biologije omogućuje novi način uvida u patogenezu tumora štitne žlijezde (1).

Iz dijela klasifikacije koji se odnosi na diferencirane tumore štitne žlijezde, što je i osnovni predmet ovog prikaza, izdvojit ću najvažnije i najčešće entitete i predstaviti folikularni adenom, papilarni karcinom, folikularni karcinom i tumore Hurthelovih (onkocitnih) stanica.

4. FOLIKULARNI ADENOM

Folikularni adenom štitne žlijezde definiran je kao dobroćudna, inkapsulirana, neinvazivna neoplazma podrijetlom iz folikularnog epitela, bez nalaza tzv. nuklearnih kriterija papilarnog karcinoma (PTC-papillary thyroid carcinoma). Klinički i morfološki ponekad je teško izdiferencirati adenom od dominantnog čvora u multinodoznoj strumi ili rjeđe od minimalno invazivnog folikularnog karcinoma. Većina adenoma je nefunkcionalna, a samo mali udio ovih tumora producira hormone štitne žlijezde i nosi naziv toksičnog adenoma. Općenito folikularni adenomi nisu predstadij karcinoma, no ipak s njima dijele neke genetske poremećaje, potkrepljujući teoriju da barem dio folikularnih karcinoma nastaje iz preegzistentnog adenoma (4).

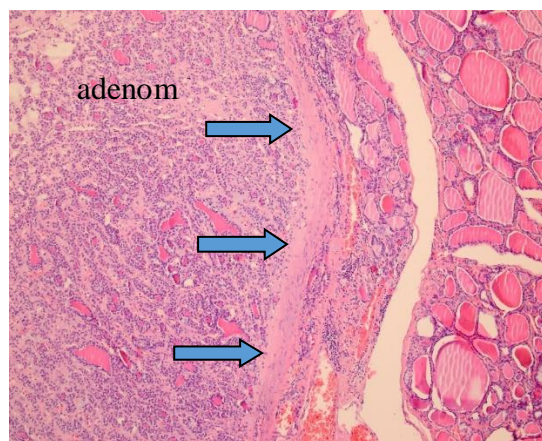
Pogonske (tzv. driver) mutacije signalnog puta TSH receptora igraju važnu ulogu u patogenezi toksičnog adenoma i nalazimo ih u nešto više od 50% slučajeva. Maleni dio nefunkcionalnih folikularnih adenoma (< 20%) sadrži *RAS* mutacije ili mutacije drugih gena te genetske poremećaje karakteristične za folikularne karcinome (4).

Makroskopski tipični adenom okruglog je do ovalnog oblika u formi oštro ograničenog čvora odvojenog od okolnog parenhima štitne žlijezde kontinuiranom, intaktnom vezivnom kapsulom (slika 1). Mikroskopski grade ga folikularne stanice stvarajući uniformne folikule ispunjene koloidom. Ponekad se mogu, kao i u tumorima drugih endokrinih žlijezda, naći nuklearni pleomorfizam, atipija i prominentni nukleoli (tzv. endokrina atipija) čiji nalaz sam po sebi ne označava malignu alteraciju. Glavno histološko obilježje folikularnog adenoma

prisutnost je intaktne, dobro izražene kapsule koja okružuje cijeli tumor (slika 2). Pažljiva i detaljna analiza integriteta kapsule presudna je pri razlikovanju folikularnih adenoma od minimalno invazivnih folikularnih karcinoma kod kojih se nalazi kapsularna i / ili vaskularna invazija (1, 4). Osim folikularnog obrasca rasta, opisani su i solidni i trabekularni, dok podjela na histološke podtipove donosi brojne varijacije od folikularnih adenoma svijetlih stanica, vretenastih stanica, folikularnog adenoma s papilarnom hiperplazijom ili crnog folikularnog adenoma (terapija minocyclinom), no ni jedna varijanta nema prognostički značaj (1, 4, 12).



Slika 1. Folikularni adenom štitne žlijezde.



Slika 2. Folikularni adenom štitne žlijezde s intaktnom vezivnom kapsulom (strelice), HE 100x.

Scintigrafija štitne žlijezde radioaktivnim jodom prikazuje folikularni adenom kao tzv. hladni čvor u odnosu na okolno normalno tkivo žlijezde, dok se toksični adenomi prikazuju kao tzv. vrući čvorovi. Približno 10% hladnih čvorova naknadnom se dijagnostikom izdiferencira kao maligno, dok je to izrazito rijetko za scintigrafski vruće čvorove.

Glavne dijagnostičke metode koje se koriste u preoperativnoj evaluaciji suspektnih adenoma jesu ultrazvuk i punkcija tankom iglom (FNA – fine needle aspiration). Ipak, definitivna

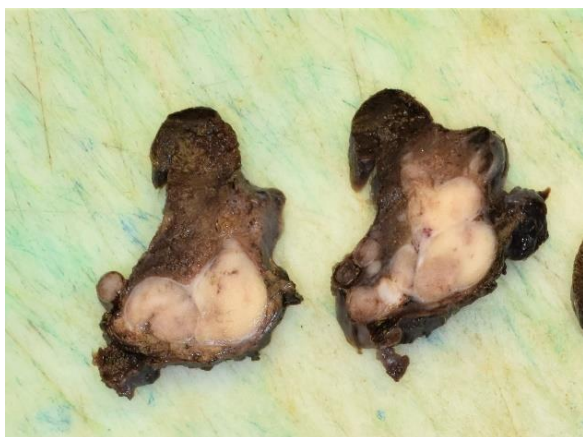
dijagnoza folikularnog adenoma štitne žlijezde, zbog potrebe detaljne analize integriteta kapsule moguća je jedino nakon pažljive mikroskopske analize resektiranog tumora, nakon kirurškog zahvata, što prethodno spomenute dvije metode ne omogućuju. Folikularni adenomi štitne žlijezde imaju odličnu kliničku prognozu. Ne rekuriraju i ne metastaziraju (1, 4, 12).

5. PAPILARNI KARCINOM

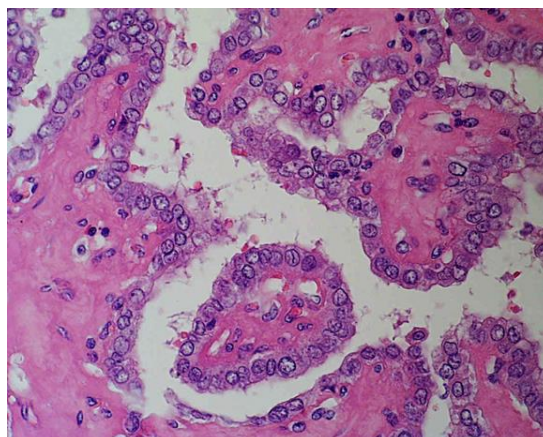
Papilarni karcinom najčešći je karcinom štitne žlijezde i prema najnovijim podacima predstavlja gotovo 90 % svih karcinoma ove endokrine žlijezde. Najčešći je maligni tumor u zemljama s dovoljnim unosom joda u hrani. Anamnestički podatak o iradijaciji u području glave i vrata nalazi se u 5-10% slučajeva, a povećani rizik nastanka dokumentiran je i u vezi s akcidentalnom ekspozicijom u sklopu nuklearnog incidenta u Černobilu. Može se javiti u bilo kojoj dobnoj skupini, ali se najčešće dijagnosticira od 25. do 45. godine s dominacijom žena u odnosu na muškarce od 3:1 (1, 13).

Makroskopski je većina ovih tumora bjelkasta, čvrste konzistencije, neoštro ograničena, solidna, jasno invazivnih rubova, granulirane rezne plohe, ponekad (kod većih tumora) s golim okom vidljivim papilama, uz mogućnost nalaza kalcifikata (slika 3). Tumori građeni pretežito ili u potpunosti od folikularnih formacija posjeduju više mesnatu reznu plohu. Multicentričnost se u literaturi navodi u rasponu do 20 do 75 % slučajeva, dok rezultati molekularnih analiza sugeriraju da se ne radi o intraglandularnom metastaziranju nego o neovisnim neoplazmama u sklopu multifokalnog oblika bolesti. Manje od 10 % papilarnih karcinoma je inkapsulirano, a isto se tako u istom postotku javljaju cistične promjene. Prema recentnoj klasifikaciji SZO-a papilarni karcinom definiran je kao zloćudni epitelni tumor s folikularnom staničnom diferencijacijom i karakterističnim obilježjima jezgara uz nalaz papila i / ili invazije (1, 4, 13). Najznačajnija mikroskopska obilježja uključuju:

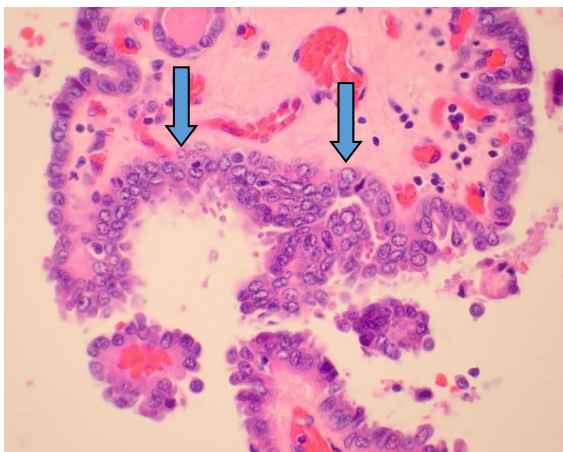
- papile kao razgranate strukture građene od centralno smještene fibrovaskularne strome, obložene jednorodnim ili višerednim slojevima kubičnih do cilindričnih atipičnih epitelnih stanica (slika 4). U većini slučajeva pokrovni epitel papila je dobro diferenciran, jednoličan, kubičan, ali su mogući i polimorfni oblici stanica sve do anaplastičnih oblika,
- osobine jezgara tumorskih stanica imaju veći dijagnostički značaj od samih papilarnih formacija, nazivaju se „nuklearnim“ kriterijima i uključuju: - 1. „Ground glass“ izgled jezgara (izgled brušenog/mutnog stakla) koje optički na malom povećanju izgledaju prazne, obično su uvećane i pokazuju svojstvo „preklapanja“. Na većem se povećanju može uočiti da je jezgrica slabo vidljiva i nalazi se uz rub jezgrine membrane koja je prividno odebljana marginalizacijom oskudnog kromatina. Opisana osobina karakteristična je za trajne rezove u formalinu fiksiranog materijala, dok je na intraoperativnim smrznutim rezovima te u citološkom materijalu slabije izražena ili u potpunosti nedostaje. Navedeno upućuje na prirodu artefakta porijekla formalinske fiksacije (slika 5), 2. pseudoinkluzije jezgara, koje predstavljaju invaginaciju citoplazme, a vide se kao oštroograničene acidofilne okruglaste strukture. Obično se nalaze u manjem broju tumorskih stanica, i na smrznutim i na trajnim presezima kao i u citološkim uzorcima (slika 6), 3. izbrazdanost jezgara, koja se primjećuje u ovalnim jezgrama tumorskih stanica u kojima su brazde smještene uzduž osovinu jezgre, predstavljajući morfološki oblik nabiranja jezgrine membrane. Ova osobina, barem žarišno, nalazi se u svim papilarnim karcinomima štitne žlijezde (slika 7). Izbrazdane jezgre ne pokazuju izgled brušenog stakla,
- koncentrično lamelirane i kalcificirane strukture koje se nazivaju psamomskim tjelešcima često su prisutne i smještene u stromi papila, a gotovo se nikad ne nalaze u folikularnim kao ni u medularnim karcinomima štitne žlijezde (1, 4, 12, 13).



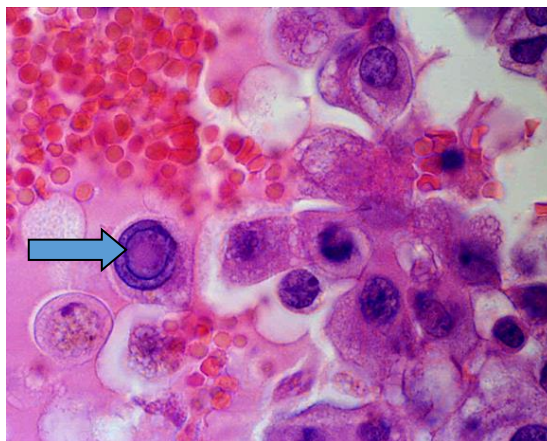Slika 3. Neoštro ograničeni, infiltrativni papilarni karcinom.



Slika 4. Papilarni karcinom štitne žlijezde, HE 400x.



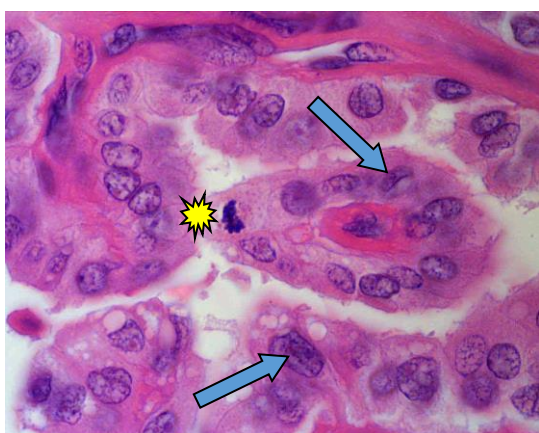Slika 5. Papilarni karcinom – fenomen brušenog stakla, preklapanje jezgara (strelice), HE 600x.



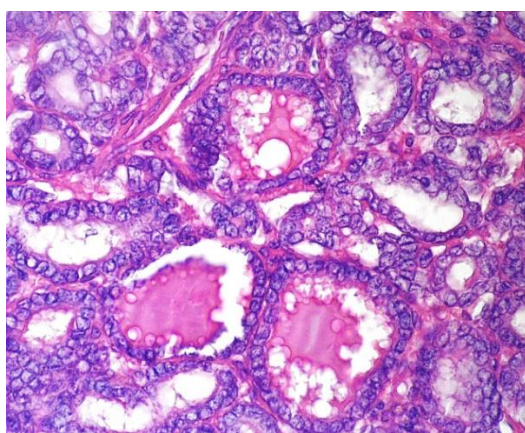
Slika 6. Intranuklearna inkluzija u stanici papilarnog karcinoma štitne žlijezde (strelica), HE 1000x.

Limfovaskularna invazija je česta, dok se invazija krvnih žila nalazi rijetko, osobito u malim tumorima. Kao posljedica prije navedenog, metastaze u regionalne limfne čvorove vrata su česte i mogu se očekivati u 50 % slučajeva. SZO klasifikacija navodi 15 patohistoloških

podvrsta papilarnog karcinoma štitne žlijezde, od kojih je najčešća folikularna varijanta, građena gotovo u potpunosti od folikula obloženih atipičnim epitelnim stanicama koje pokazuju karakteristične, tzv. nuklearne kriterije (slika 8), (1).



Slika 7. Rijetke brazde (strelice) i mitoza (zvjezdica) u stanicama papilarnog karcinoma štitne žlijezde, HE 1000x.



Slika 8. Folikularna varijanta papilarnog karcinoma štitne žlijezde, HE 400x.

Papilarni karcinomi nisu funkcionalni tumori i klinički se prezentiraju kao bezbolna masa u vratu, smještena unutar štitne žlijezde ili kao metastaza unutar vratnog limfnog čvora. Preoperativna dijagnoza postavlja se citološkom metodom punkcije tankom iglom (FNA-fine needle aspiration). Papilarni karcinomi smatraju se indolentnim tumorima s 10-godišnjim preživljavanjem koje premašuje 95 %. Također, prisutnost izolirane metastaze u vratni (regionalni) limfni čvor nema značajan utjecaj na prognozu. Hematogene metastaze su rijetke i mogu uključivati pluća kao najčešće odredište. Dugotrajna prognoza pacijenata s papilarnim karcinomom štitne žlijezde ovisi o nekoliko čimbenika, uključujući dob, gdje se očekuje lošija prognoza kod bolesnika starijih od 40 godina, zatim kod bolesnika s nalazom ekstraplandularnog širenja tumora i prisutnošću udaljenih metastaza (1, 4, 13).

6. FOLIKULARNI KARCINOM

Folikularni karcinomi čine od 4 do 15 % primarnih karcinoma štitne žlijezde, a tako široki raspon incidencije posljedica je i odraz razlika u dijagnostičkim kriterijima. Incidencija folikularnih karcinoma znatno je viša u endemskim područjima (s nedostatkom joda) čineći 25-40% malignih epitelnih novotvorina štitne žlijezde, dok je incidencija u područjima s dovoljnim unosom joda u padu ili stabilna. Mnoga pitanja vezana uz nastanak i čimbenike koji pogoduju stvaranju ovog tipa tumora ostaju još otvorena uključujući pitanje mogućnosti pretvorbe dobroćudnog folikularnog adenoma u karcinom, dok se za ionizirajuće zračenje smatra da nema utjecaj na razvoj folikularnog karcinoma. Ovi karcinomi češći su u žena nego u muškaraca s omjerom od 3:1, a javljaju se u starijim dobnim skupinama nego papilarni karcinomi. Vrh incidencije bilježi se između 40. i 60. godine života (4).

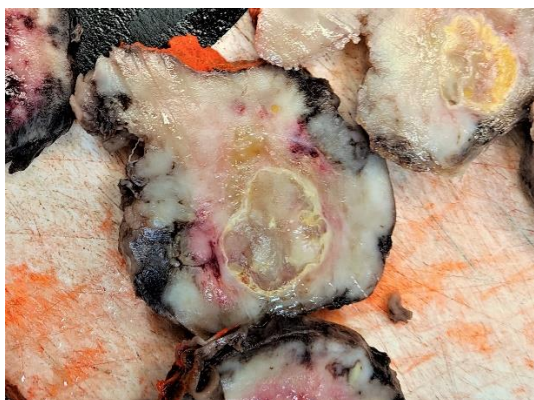
Mikroskopski, većina folikularnih karcinoma građena je od uniformnih stanica koje formiraju manje folikule nalik normalnoj štitnoj žlijezdi, ali su mogući i slučajevi sa slabije izraženom folikularnom diferencijacijom.

Prema recentnoj SZO klasifikaciji dijele se na:

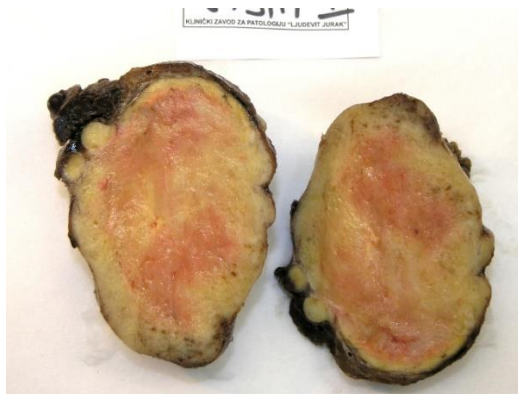1. minimalno invazivni folikularni karcinom – prisutna samo invazija kapsule,
2. inkapsulirani angioinvazivni folikularni karcinom – prisutna vaskularna invazija s ili bez kapsularne invazije,
3. opsežno invazivni folikularni karcinom (1).

Najagresivniji oblik s najlošijom prognozom predstavlja opsežno invazivni folikularni karcinom s opsežnom invazijom tiroidnog parenhima i okolnih ekstratiroidnih struktura vrata (slika 9). Dva preostala oblika oštro su ograničeni i inkapsulirani tumori koje je makroskopski nemoguće razlikovati od folikularnog adenoma (slika 10). Razlikovanje u potpunosti ovisi o detekciji i prikazivanju invazije čahure i / ili krvnih žila (slika 11, 12).

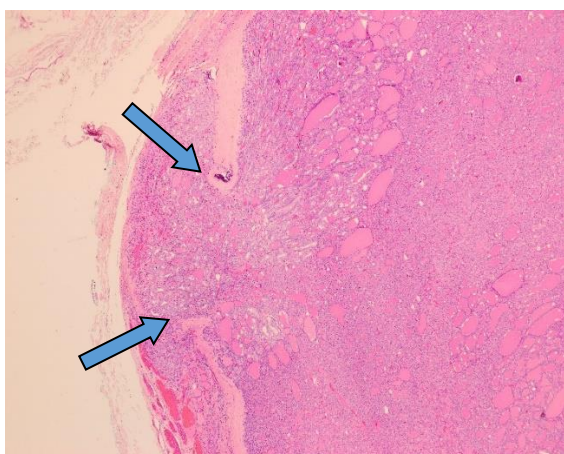
Mikroskopski radi se o krvnim žilama (najčešće venama) čahure ili žilama koje se nalaze neposredno uz vanjsku površinu kapsule (slika 13). Razlikovanje dobroćudnih od zloćudnih inkapsuliranih folikularnih tumora predstavlja značajan problem u dijagnostici tumora štitne žlijezde i zahtijeva ekstenzivno histološko uzorkovanje materijala u području sučelja tumorske kapsule i okolnog tkiva štitne žlijezde (1, 4, 12, 13).



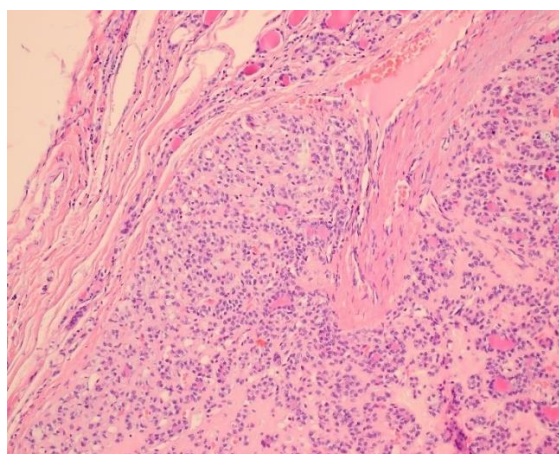
Slika 9. Opsežno invazivni folikularni karcinom štitne žlijezde.



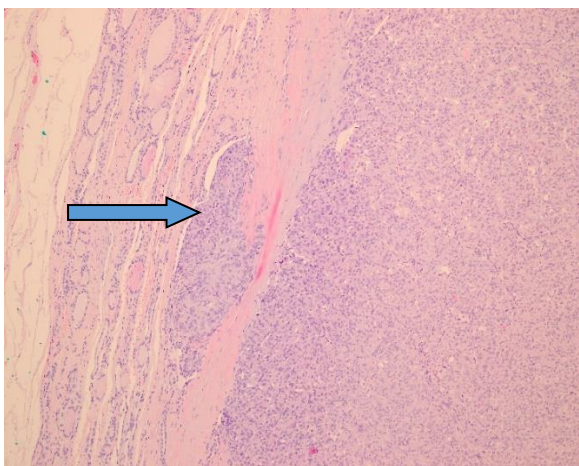
Slika 10. Minimalno invazivni folikularni karcinom štitne žlijezde.



Slika 11. Minimalno invazivni folikularni karcinom – invazija s probojem kapsule (strelice), HE x 40.



Slika 12. Minimalno invazivni folikularni karcinom – invazija s probojem kapsule (strelica), HE x 200.



Slika 13. Inkapsulirani angioinvazivni folikularni karcinom – angioinvazija, HE x 100.

Inkapsulirani angioinvazivni folikularni karcinom biološki je agresivniji od minimalno invazivnog folikularnog karcinoma (samo s invazijom kapsule) štitne žlijezde. Od patologa se isto tako očekuje da procijeni opseg vaskularne invazije gdje tumori s ograničenom vaskularnom invazijom (< 4 žile) imaju bolju prognozu u odnosu na tumore s ekstenzivnom vaskularnom invazijom (1).

Folikularni se karcinom klinički često manifestira kao solitarni hladni čvor štitne žlijezde, a rijetko može biti hiperfunkcionalan. U usporedbi s papilarnim karcinomom, karakteriziran je izrazitom sklonošću invaziji krvnih žila sa sposobnošću metastaziranja u kosti, pluća, mozak i jetru, dok su metastaze u regionalne limfne čvore daleko rjeđe. Gotovo 50 % bolesnika s opsežno invazivnim folikularnim karcinomom podleže bolesti unutar 10 godina, dok se u istom razdoblju smrtni ishod može očekivati za manje od 10% bolesnika s minimalno invazivnim folikularnim karcinomom štitne žlijezde (4).

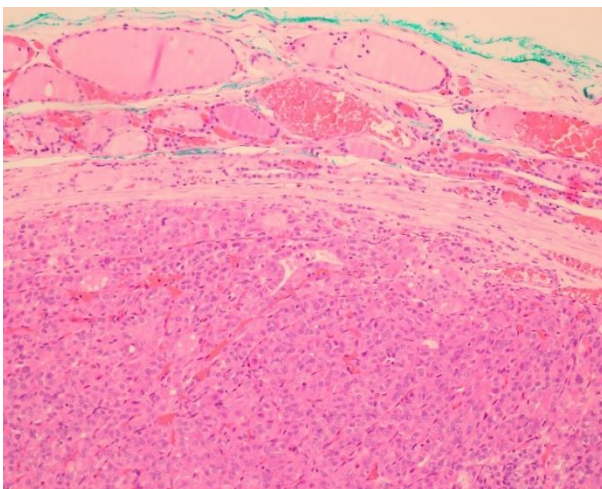
7. TUMORI HURTHLEOVIH (ONKOCITNIH) STANICA

Tumori Hurthleovih stanica građeni su od onkocitnih stanica koje sadrže obilnu eozinofilnu granuliranu citoplazmu, dok su jezgre krupne, vezikularne, često s prominentnim nukleolima. Morfologija stanica odražava akumulaciju krupnih mitohondrija. Termin „Hurthle“ češće se koristi od „onkocitan“ pa je u recentnoj klasifikaciji vraćen ponovno u upotrebu. Ovi tumori obično su inkapsulirani. U usporedbi s drugim karcinomima štitne žlijezde, karakterizirani su drugačijim genetskim profilom, s transkriptomskim značajkama konzistentnim s aktivacijom Wnt/ β -kateninskog i PI3Kakt-mTOR signalnih puteva. Isto se tako nalazi niža prevalencija RAS mutacija i PAX8/PP ARG rearanžmana u usporedbi s folikularnim tumorima (1, 14).

Ove tumore možemo podijeliti na :

- adenom Hurthleovih stanica
- karcinom Hurthleovih stanica

Adenom Hurthleovih stanica dobroćudan je inkapsulirani tumor bez nalaza kapsularne i/ili vaskularne invazije (slika 14).



Slika 14. Adenom Hurthelovih stanica, HE x 200.

Karcinom Hurthleovih stanica karakteriziran je kapsularnom i/ili vaskularnom invazijom. Ako se usporedi s papilarnim i folikularnim karcinomom štitne žlijezde, češći je u muškaraca starije životne dobi. Pri kliničkoj prezentaciji karcinomi Hurthleovih stanica su veći, višeg patološkog stadija, uz očekivano kraće preživljenje.

Klinički, patološki i molekularni profil tumora Hurthleovih stanica (adenoma/karcinoma) različit je od folikularnog adenoma/karcinoma, što opravdava njihovo izdvajanje u odvojenu kategoriju. U usporedbi s folikularnim karcinomima, ovi tumori češće se šire u vratne limfne čvorove, ali i hematogeno. Njihova prognoza korelira s proširenošću vaskularne invazije. Karakterizirani su relativnom rezistencijom na radiojod. Kao i kod drugih karcinoma podrijetlom iz folikularnih stanica štitne žlijezde, moguća je transformacija u anaplastični karcinom (1, 14).

8. MOLEKULARNA POZADINA PATOGENEZE KARCINOMA ŠTITNE ŽLIJEZDE

Karakteristične promjene na molekularnoj razini uključene su u patogenezu diferenciranih karcinoma štitne žlijezde. Genetske promjene u papilarnom karcinomu štitne žlijezde u većini slučajeva uključuju aktivaciju MAP kinaze (mitogenom aktivirane proteinske kinaze) signalnog puta. Najčešći mehanizmi MAP kinaze signalnog puta jesu: 1. rearanžman gena koji kodiraju receptorsku tirozin kinazu - RET i NTRK1 (neurotropni receptor tirozin kinaze 1) i 2. aktivirajuće točkaste mutacije *BRAF* gena, čiji produkt je komponenta MAP kinaze signalnog puta. Jedna trećina do jedna polovina papilarnih karcinoma štitne žlijezde sadrži mutaciju *BRAF* gena, koja je i najčešća pokretačka mutacija za ove tumore. Papilarni karcinomi štitne žlijezde pokazuju jednu od navedene dvije molekularne abnormalnosti, ali ne obje (4, 13).

Folikularni karcinomi štitne žlijezde često posjeduju pokretačke RAS mutacije ili mutacije PI3K/AKT (fosfatidilinozitol-3-kinaza/AKT) signalnog puta. RAS i PI3K mutacije također

se nalaze i u dobroćudnim folikularnim adenomima i anaplastičnim karcinomima sugerirajući zajedničku histogenezu. Trećina do polovina folikularnih karcinoma posjeduje jedinstvenu translokaciju t (2;3) (q13;p25) koja uzrokuje spajanje gena odgovornog za transkripcijski faktor štitne žlijezde PAX8 sa genom *PPAR*, što rezultira stvaranjem novog onkogenog proteina. Spojeni gen *PAX8:PPAR γ* može se koristiti u dijagnostici folikularnog karcinoma, odnosno u diferencijalnoj dijagnostici prema folikularnom adenomu (4, 13, 14).

9. ZAKLJUČAK

Otežano razlikovanje hiperplastičnih od neoplastičnih lezija, benignih od malignih neoplazmi ili indolentnog od agresivnog tipa maligniteta, uz subjektivnost, nekonzistentnost i nisku reproducibilnost glavni su problemi koji dovode u pitanje patohistologiju kao zlatni standard u dijagnostici diferenciranih tumora štitne žlijezde. Ipak dosljedna i striktna primjena jasnih morfoloških kriterija definiranih u SZO klasifikaciji tumora štitne žlijezde iz 2017. godine omogućuju pouzdanu i brzu dijagnostiku većine diferenciranih tumora podrijetlom iz folikularnog epitela, dok era molekularne biologije osigurava novi način uvida u patogenezu tumora štitne žlijezde omogućujući i potkrepljujući recentnu klasifikaciju.

10. LITERATURA:

1. Lloyd RV, Osamura RY, Klöppel G, Rosai J. WHO classification of tumours of endocrine organs. 4th ed. Lyon: International Agency for research in cancer (IARC), 2017:65-143.
2. Frates MC, Benson CB, Doubilet PM i sur. Prevalence and distribution of carcinoma in patients with solitary and multiple thyroid nodules on sonography. JCEM 2006;91(9):3411-7.
3. Durante C, Costante G, Lucisano G, Bruno R, Meringolo D, Paciaroni A, Puxeddu E, Torlontano M, Tumino S, Attard M, Lamartina L, Nicolucci A, Filetti S. The natural history of benign thyroid nodules. JAMA. 2015;313(9):926-35.
4. Kumar V, Abbas AK, Aster JC. Robbins basic pathology. 10th ed. Philadelphia: Elsevier, 2018:763-8.
5. Rossi ED, Pantanowitz L, Hornick JL. A worldwide journey of thyroid cancer incidence centred on tumour histology. Lancet Diabetes Endocrinol 2021;9(4):193-4.
6. Davies L, Welch HG. Increasing incidence of thyroid cancer in the United States, 1973–2002. JAMA 2006; 295: 2164–7.
7. Mills SE. Histology for pathologists. 5th ed. Philadelphia: Wolters Kluwer, 2020:1175-200.
8. Duančić V. Osnove embriologije čovjeka. 11. izd. Zagreb: Medicinska knjiga, 1988: 127-9.
9. Moreno MJR, Galera-Ruiz H, De Miguel M, Lopez MIC, Illanes M, Galera-Davidson H. Immunohistochemical profile of solid cell nest of thyroid gland. Endocr Pathol 2011;22:35-9.
10. Čupić H, Vučić M. WHO classification of differentiated thyroid carcinoma - recommendations and criteria for histopathological diagnosis. Acta Clin Croat 2007;46(Suppl2):25-7.
11. Rosai J. Ackerman's Surgical Pathology. 11th ed.. St. Louis: Mosby, 2017:493-4
12. Thompson LDR, Wenig BM. Diagnostic pathology Head & Neck. 2nd ed. Philadelphia: Elsevier, 2016:946-1017.

13. Damjanov I, Seiwerth S, Jukić S, Nola M ur. Patologija, peto dopunjeno izdanje. Zagreb: Medicinska naklada, 2017:676-82.
14. Lam AK. Pathology of endocrine tumors update: World Health Organisation new classificaion 2017 – other tyroid tumors. AJSP 2017;22:209-16.