

Osnovne tehnike podizanja dna maksilarnog sinusa u dentalnoj implantologiji u dentalnoj implantologiji

Perić, Berislav

Educational content / Obrazovni sadržaj

Publication status / Verzija rada: **Accepted version / Završna verzija rukopisa prihvaćena za objavljivanje (postprint)**

Publication year / Godina izdavanja: **2018**

Permanent link / Trajna poveznica: <https://um.nsk.hr/um:nbn:hr:127:777656>

Rights / Prava: [Attribution-NonCommercial-NoDerivatives 4.0 International/Imenovanje-Nekomercijalno-Bez prerada 4.0 međunarodna](#)

Download date / Datum preuzimanja: **2025-02-18**



Repository / Repozitorij:

[University of Zagreb School of Dental Medicine Repository](#)



Berislav Perić

**OSNOVNE TEHNIKE PODIZANJA DNA
MAKSILARNOG SINUSA U DENTALNOJ
IMPLANTOLOGIJI**

Nastavni tekst za studente Stomatološkog fakulteta Sveučilišta u Zagrebu

Zagreb, 2018.

Autor

Izv. prof. dr. sc. Berislav Perić, Zavod za oralnu kirurgiju Stomatološkog fakulteta Sveučilišta u Zagrebu

Kao autor ovog nastavnog teksta jamčim da se radi o originalnom i vlastitom autorskom djelu, koje je u potpunosti samostalno napisano, te da su dijelovi preuzeti iz drugih izvora jasno i nedvojbeno citiranjem naznačeni kao tuđa autorska djela. Isto tako jamčim da su navedene ilustracije originalne i predstavljaju moje vlastito autorsko djelo, te da nema trećih osoba koje bi na njih polagale autorska prava.

Lektor

Blaženka Krznar, profesorica hrvatskog jezika i književnosti

Nastavni tekst pod naslovom: „Osnovne tehnike podizanja dna maksilarnog sinusa u dentalnoj implantologiji“, autora Izv. prof. dr. sc. Berislava Perića pozitivno je ocijenjen 17. 1. 2019. od strane Povjerenstva za vrednovanje nastavnog teksta u sastavu:

1. Izv. prof. dr. sc. Robert Ćelić, izvanredni profesor Stomatološkog fakulteta u Zagrebu
2. Prof. dr. sc. Tomislav Ćabov, redoviti profesor na studiju dentalne medicine Medicinskog fakulteta u Rijeci
3. Izv. prof. dr. sc. Predrag Knežević, izvanredni profesor Stomatološkog fakulteta u Zagrebu

i kao takav ispunjava uvjete da postane nastavni materijal te se objavljuje na mrežnim stranicama Stomatološkog fakulteta Sveučilišta u Zagrebu za potrebe nastave iz predmeta „Sinus lifting- procjena uspješnosti kod različitih operativnih tehnika“.

Sadržaj

Definicija, terminologija, povijest.....	5
Anatomija i fiziologija maksilarnog sinusa.....	6
Planiranje terapijskog zahvata.....	7
Indikacije i kontraindikacije za podizanje dna maksilarnog sinusa	9
Osnovne tehnike podizanja dna maksilarnog sinusa.....	10
Komplikacije tijekom i nakon podizanja dna maksilarnog sinusa.....	15
Literatura	20

Definicija, terminologija, povijest

Postupci podizanja dna maksilarnog sinusa (sinus lifting), javili su se kao težnja za što boljim implantoprotetskim rehabilitacijama djelomične ili totalne bezubosti gornje čeljusti. Na taj se način postiže bitno bolja kvaliteta života te estetski i funkcionalni uspjeh terapije.

Podizanje dna maksilarnog sinusa se može definirati kao operativni zahvat kojim se podiže i povećava koštani volumen u posteriornoj regiji maksile kako bi se ostvarili uvjeti za ugradnju dentalnih implantata.

Sinonimi koji se susreću u literaturi osim sinus lift (ing) su: sinus grafting, subantralna maksilarna augmentacija, podizanje dna maksilarnog sinusa ili augmentacija sinusa.

Tijekom života mnogi faktori i starenje dovode do resorpcije kosti te povećanja pneumatskog prostora maksilarnog sinusa. Nakon gubitka zubi maksilarni alveolarni nastavak podliježe progresivnoj, ireverzibilnoj resorpciji koja rezultira gubitkom koštane supstance u vertikalnoj i horizontalnoj dimenziji. Resorpcija može biti ubrzana s nekim sistemskim faktorima kao što su životna dob, spol, hormonalni disbalans, metabolički faktori, upale, vrijeme trajanja bezubosti, navika nošenja proteza, oralna higijena, oralne parafunkcije, kvaliteta protetskog zbrinjavanja, upotreba lijekova, sistemske bolesti, osteoporoza te patološki procesi u usnoj šupljini (parodontopatije) (1,2).

Postupak podizanja dna maksilarnog sinusa, spominje se već od 1970., prvi je opisao Tatum u Alabami na implantoprotetskoj konferenciji. Godine 1980. Philip Boyne je napisao prvu publikaciju o tretmanu pacijenata postavljanjem endoosealnih implantata u kombinaciji s podizanjem dna sinusa.

Pacijenti koji ne mogu ili ne žele mobilne protetske nadomjestke i žele isključivo fiksni protetski rad, a ne zadovoljavaju uvjete za ugradnju dentalnih implantata, moraju prethodno biti podvrgnuti postupku podizanja dna maksilarnog sinusa.

Pri planiranju postave implantata u pacijenata postoje problemi čija je kost porozna i/ili postoji premalo koštane tvari i vertikalno i horizontalno, često postoje problemi.

Wolfovo pravilo pokazuje kako neopterećena kost degenerira i dovodi do smanjenja kvalitete kosti, tj. resorpcije unutarnjih potpornih struktura. Sa zubima i implantatima sile se prenose unutar kosti i stoga doprinose očuvanju i jačanju kosti (3).

Najveća atrofija nastupa nakon ekstrakcije zuba, što vremenom dovodi do dodatnog gubitka kosti 0,1 mm prosječno godišnje. S druge strane, jaka pneumatizacija maksilarnog sinusa može biti genetski razvijena ili se događa procesom starenja i to su fiziološki uzroci. Patološki uzroci su parodontne bolesti, procesi u kosti (granulom, cista, tumor) te nakon oralnokirurških zahvata, traume i dugotrajno nošenje mobilnih proteza. Zbog toga treba podići dno maksilarnog sinusa operativnom tehnikom premještanja sinusnog dna prema kranijalnoj kosti, uz istodobnu augmentaciju koštanog defekta kako bi se stvorila dovoljna visina koštanog fundamenta potrebnog za implantaciju. Postoji nekoliko tehnika podizanja dna maksilarnog sinusa što uvelike ovisi o postavljenoj indikaciji, znanju i vještini terapeuta koji izvodi postupak. Zbog velike raširenosti, mnogim kliničkim studijama, dobre informiranosti, poštivanjem pravila i struke, sve su rjeđe komplikacije, a tehnika podizanja dna maksilarnog sinusa pokazala se uspješnom i trajnom te neizostavnim zahvatom suvremene implantologije.

Zahtjevi pacijenata sve su veći te je opskrba i upravljanje tvrdim i mekim tkivima od velike važnosti u dentalnoj implantologiji.

Anatomija i fiziologija maksilarnog sinusa

Maksilarni sinusi su obično najveći paranazalni sinusi, odnosno pneumatični prostor lubanje. Njihov volumen varira između 2 i 25 kubičnih centimetara, jer gornja čeljust nije u svih ljudi jednako pneumatizirana. Često zauzima cijelo tijelo maksile te ima oblik piramide (2,4).

Maksilarni sinus tvori inferiorni dio lateralnog zida nosa i dijeli zajednički zid s orbitom. Vrh maksilarnog sinusa širi se prema zigomatičnoj kosti i najčešće se nastavlja u nju. Baza maksilarnog sinusa tvori inferiorni dio lateralnog zida nosne šupljine. Krov tvori dno orbite, a dno maksilarnog sinusa tvori alveolarni dio maksile. Sinus maxillaris se otvara u srednji nosni hodnik širokim čeljusnim otvorom, hiatus maxillaris (4).

Korijeni stražnjih zuba vrlo često čine izbočenja (prominencije) na njegovoj stijenci, što vrijedi najčešće za prvi i drugi kutnjak. Anteriorna granica sinusa je kod prvog premolara, a katkad i korijena kanina, posteriorno može ići do tubera maksile. Alveolarni recesus naročito se razvije kod smjene denticije i kasnije se dublje spušta u alveolarni nastavak. Debljina koštanih zidova

najtanja je iznad molara (stražnjih zuba), alveolarni recessus može se proširiti sve do visine alveolarnog grebena.

Epitel sluznice maksilarnog sinusa je višeslojni cilindrični epitel koji sadrži površinski sloj stanica s cilijama i bez njih, bazalne stanice, vrčaste stanice, bazalnu membranu i laminu propriju tzv. Schneiderova membrana koja je vrlo tanka (0,3 – 0,8 mm) i gracilna (5).

Velike su varijacije u veličini sinusa, a njegova se veličina povećava gubitkom zuba, nedostatkom mastikatornih sila koje djeluju na alveolarni nastavak i starošću.

Arterijska opskrba maksilarnog sinusa dolazi uglavnom od superiornih alveolarnih ogranaka maksilarne arterije i facijalne arterije (6). Ogranci silazne i veće palatinalne arterije opskrbljuju dno sinusa. Vene koje odlaze iz tog područja odvođe krv prema facijalnoj i sfenopalatinalnoj veni i pterigoidnom pleksusu. Inervacija maksilarnog sinusa dolazi od anteriornog, srednjeg i posteriornog superiornog alveolarnog živca koji su ogranci maksilarnog živca (2).

Planiranje terapijskog zahvata

Pri planiranju terapijskog zahvata moramo obratiti pozornost na nekoliko bitnih stvari o kojima u mnogome i ovisi uspjeh planirane terapije.

Uz prethodno uzetu dobru anamnezu, učinjen klinički pregled i rendgenološku obradu (ortopan, CBCT...) može se učiniti procjena koštanog grebena te plan terapije s kirurškog i protetskog aspekta.

Navedeni podaci će nam determinirati i odluku koje ćemo materijale ili transplantate koristiti.

Podjela materijala prema djelovanju na koštano tkivo:

- osteokonduktivne materijale
- osteoinduktivne materijale
- osteogenetske materijale

Osteokonduktivni materijali ne izazivaju nikakvu reakciju našeg organizma već samo popunjavaju mjesto gdje nedostaje kost. Dopuštaju normalno formiranje kosti, niti koče niti induciraju rast. Osteoblasti s rubova defekta formiraju kost uzduž površine grafta.

Osteokonduktivni materijali mogu se podijeliti na neresorptivne i resorptivne, guste ili porozne u kristalnom ili amorfnom obliku (7).

Osteoinduktivni materijali stimuliraju osteoprogenitorne stanice defekta koje se diferenciraju u osteoblaste i formiraju kost. Najčešći korišteni osteoinduktivni materijali su koštani alograftovi i autograftovi. Koštani alograft je koštano transplantirano tkivo iste vrste kao i primatelj, ali različitog genotipa. Najznačajnija prednost alograftova je što se s njihovom primjenom izbjegava potreba za donorskom regijom.

Osteogeneza nastupa kad su aktivni osteoblasti dio samog grafta. Formacija kosti dolazi iz već postojećih osteoblasta u defektu i autogeni (oni iz grafta) (8).

Prema vrsti materijala transplantate možemo podijeliti na:

- autogeni transplantati
- alotransplantati
- heterotransplantati ili ksenotransplantati
- aloplastični materijali

Autogeni transplantati su oni koji se s iste osobe prenose s jednog na drugo mjesto i mogu biti ekstraoralni (tibia, crista iliaca) i intraoralni (s corpora mandibule, ramusa mandibule, simfize) te mogu sadržavati kortikalnu ili spužvastu kost sa srži. Oni dovode do cijeljenja kosti osteogenezom i osteokondukcijom (9,10). Vlastita (autologna) kost je odličan izbor zbog apsolutne biokompatibilnosti i prisutnih osteoprogenitornih stanica. Nedostatak je što se otvara drugo operativno područje koje pacijentu predstavlja dodatnu traumu i povećan rizik od infekcije (5).

Alotransplantati su oni koji se prenose između genetski nejednakih pripadnika iste vrste, a rabi se živa spužvasta kost sa srži, sterilizirana spužvasta kost sa srži i suho smrznuta kost. Kod alotransplantata postoji određeni rizik s obzirom na antigenost.

Heterotransplantati ili ksenotransplantati su uzeti od davatelja neke druge vrste. Da bi poštedjeli pacijenta procedure autogene kosti, danas se sve više upotrebljava ksenogeni materijal. Najčešći ksenografti danas su od deproteinizirane (neorganski) goveđe kosti. Ti nadomjesci se koriste ili sami ili s autogenim transplantatima pacijentove kosti i krvi. Uspješnost preživljavanja implantata korištenjem ksenogenih transplantata statistički je jednaka s

korištenjem čestica autogenih transplantata. U nekoliko studija koje su radili različiti autori prikazani su rezultati stope preživljavanja potpuno autogenih transplantata u 88 %, miješanih transplantata s autolognom kosti 92 %, 81% u potpuno aloplastičnih nadomjestaka, 93 % u potpuno alogenskih transplantata i 95 % u potpuno ksenogenih koštanih transplantata.

Aloplastični transplantati su inertni materijali koji su zamjena za koštane transplantate. To su sintetski, anorganski, biokompatibilni i/ili bioaktivni nadomjestci kosti koji navodno djeluju osteokonduktivno. Četiri su vrste takvih materijala koji se koriste u kirurgiji: hidroksiapatit (HA), beta-trikalcij-fosfat (b-TCP), polimeri i bioaktivna stakla (8). U odnosu na autogene transplantate često se koristi hidroksiapatit zbog nižeg rizika infekcije, smanjenja troškova, jednostavnije tehnike i bolje pacijentovo prihvaćanje zato što nema otvaranja drugog operativnog polja (11).

Indikacije i kontraindikacije za podizanje dna maksilarnog sinusa

Uz poznavanje tehnika podizanja maksilarnog sinusa vrlo je važno poznavati indikacije i kontraindikacije toga kirurškog postupka.

Indikacije su slijedeće:

1. ugradnja implantata u područje nedovoljnog volumena kosti, visina manja od 8 mm ili 4 mm rezidualnog grebana radi ugradnje implantata.
2. operacija zatvaranja oroantralne fistule
3. rekonstrukcija alveolarnog rascjepa
4. poprečna fraktura Le Fort I s augmentacijom kosti (ortognatska kirurgija)
5. rekonstrukcija nakon operacije tumora za kraniofacijalnu protezu (1).

Kontraindikacije možemo podijeliti u opće medicinske i lokalne.

Opće medicinske kontraindikacije su:

1. tretmani zračenja u regiji glave i vrata zbog opasnosti od osteoradionekeoze

2. sepsa
3. nekontrolirana sistemska bolest
4. pretjerana ovisnost o duhanu i alkoholu
5. psihogene fobije od oralnokirurških zahvata
6. bolest u terminalnom stadiju

Također, možemo spomenuti i relativne kontraindikacije koje se odnose na opće stanje organizma: bolesti imunološkog sustava kod pacijenata na terapiji imunosupresivima, hematološke bolesti poput manjkave hemostaze i krvne diskrazije, a to su hemofilija, trombocitopenija, akutna leukemija i slično, te metaboličke i lokalne bolesti koštanog sustava kao što su osteomalacija, osteogenesis imperfecta i osteoporoza, terapija bisfosfonatima te loše opće stanje organizma (1,12).

Lokalne kontraindikacije su:

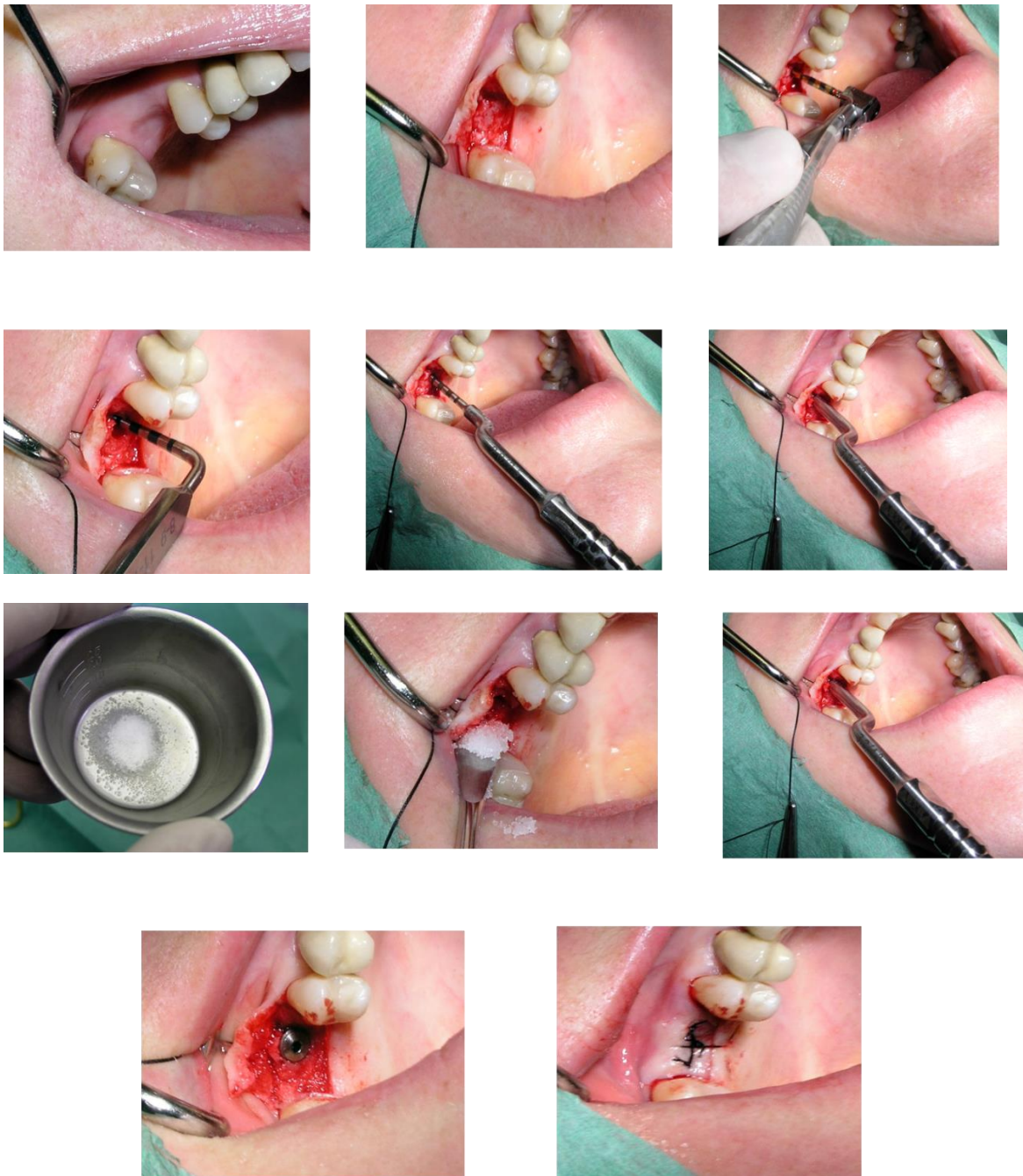
1. infekcija maksilarnog sinusa (empijem)
2. kronični sinusitis
3. alveolarni ožiljci iz prethodnog kirurškog zahvata
4. odontogene infekcije
5. upalne ili patološke lezije, teški alergijski rinitis (1).

Osnovne tehnike podizanja dna maksilarnog sinusa

1. Pristup kroz ležište implantata (transkrestalna metoda, Summersova metoda)

Najstarija tehnika podizanja dna maksilarnog sinusa koja se primjenjuje kroz ležište implantata naziva se i transkrestalna tehnika. Tu tehniku koristimo ako je visina preostale kosti od 8 do 10 milimetara. Prva faza rada je trepanacija kroz alveolarnu kost, svrdla se zaustavljaju 1 do 2 milimetra ispod koštanog dna sinusa. Nakon toga se u ležište postavlja mjerač dubine i blagim udarcima čekićem odlomi preostali dio koštanog dna sinusa te zajedno sa sluznicom potisne prema kranijalnoj kosti. Kroz postojeći otvor augmentira se i postavlja implantat (13,14).

Uglavnom se koristi kada je potrebno relativno malo podignuti dno sinusa i na taj način dobiti nekoliko milimetara za bolju stabilnost implantata (slika 1).



Slika 1. Pristup kroz ležište implantata (transkrestalna tehnika)

Prednost navedene tehnike je u tome što se ne otvara novo operativno polje, nego se kroz planirano, točno određeno ležište implantata postavlja umjetna kost. Kao negativnu stranu navedene metode možemo navesti da se taj postupak na neki način radi na slijepo, stoga trebamo biti oprezni i točno se pridržavati planiranog postupka kako bi smo izbjegli perforaciju Schneiderove membrane i na taj način kompromitirali postavljanje implantata.

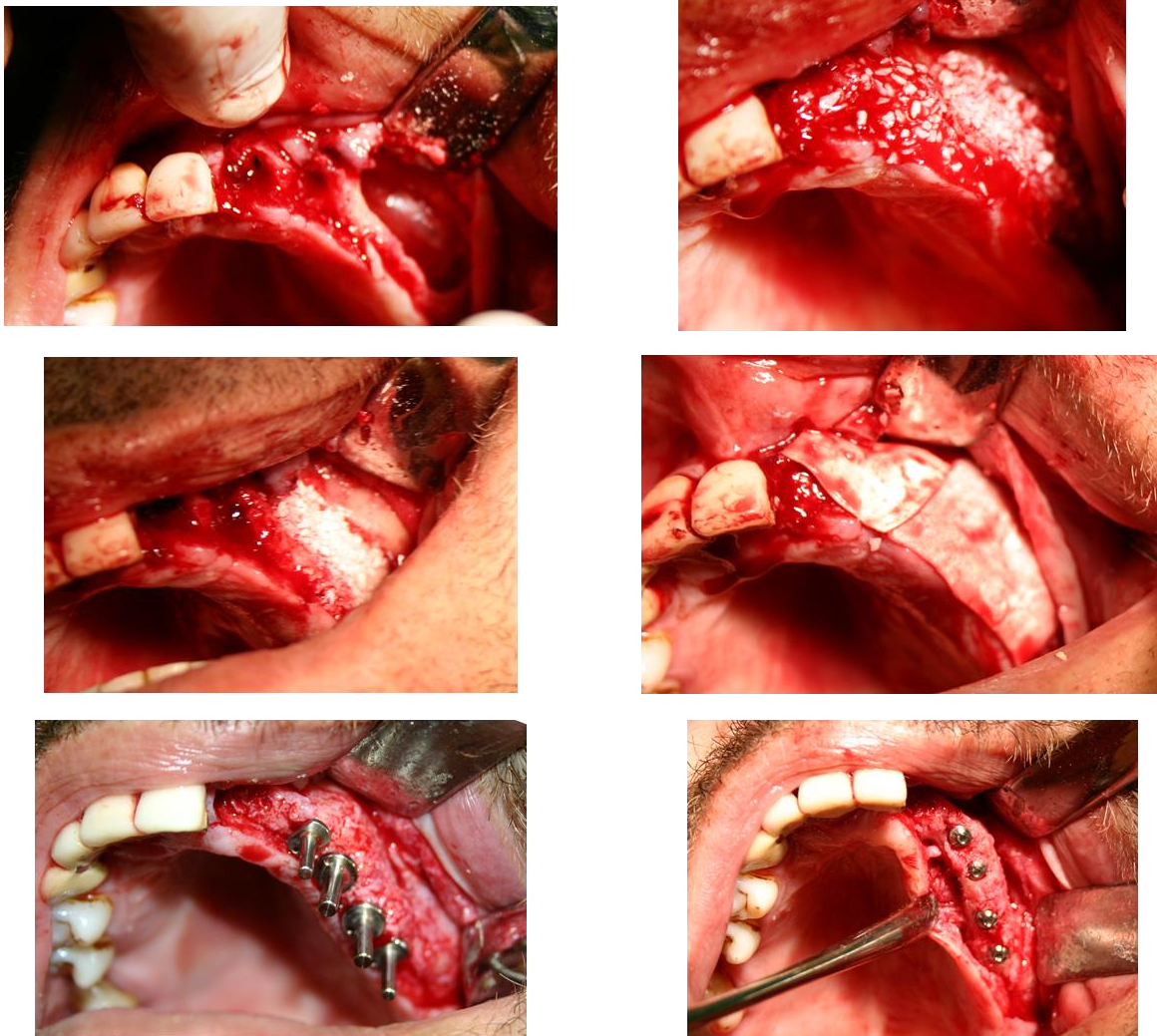
U suvremenoj implantologiji jedna od mogućnosti jest i primjena tzv. kratkih implantata (npr. 6 mm) te se na taj način može izbjeći podizanje dna sinusa, a dobiti zadovoljavajuća stabilnost implantata (15).

2. Bočni pristup kroz trepanacijski otvor (otvorena metoda vestibularnim pristupom)

Operativna tehnika koja se koristi kad je visina preostale alveolarne kosti između 4 i 6 milimetara. Manipuliranje mekim tkivom je bitno, kako bi se izbjegli kasniji ožiljci, odnosno, poteškoće u protetskom radu nakon perioda oseointegracije (16,17). Kost se trepanira dijamantnim svrdlom na prednjoj stijenci maksile iznad planiranog mjesta za implantat, čime se izbjegava perforacija sluznice (slika 2). Kliještima za kost ili svrdlima proširuje se trepanacijski otvor ili dijamantnim svrdlima, zatim se sluznica odvaja od koštanog dna sinusa tupom kiretom (18).

Nakon toga, bočno zaštitimo sluznicu prigodnim instrumentom i trepaniramo ležište za implantat do kraja, odnosno svrdlom trepaniramo i koštano dno sinusa. Nakon ugradnje implantata, preostali prostor se ispunjava materijalom za augmentaciju kosti (1,9).

Ako visina alveolarne kosti iznosi samo nekoliko milimetara, potrebno je augmentirati dno maksilarnog sinusa. Ta metoda primjenjuje osteoplastični pristup koja podrazumijeva stvaranje koštanog poklopca u obliku pravokutnika, pričvršćenog za sluznicu sinusa. Može se učiniti na dva načina i to augmentacija s odgođenom implantacijom ili uz istovremenu implantaciju (slika 5). Metodu, kasnije prilagođenu, a koja se danas vrlo često koristi, prvi je opisao Tatum davne 1976. godine (1,13).



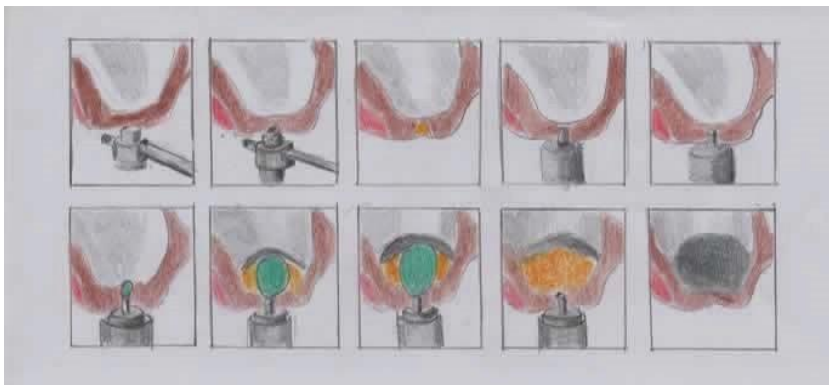
Slika 2. Prikaz slučaja bočnog pristupa s odizanjem koštanog pokrova (otvorena metoda)

3. Baloon-lift control tehnika (transkrestalni pristup)

Moderna tehnika, koju je osmislio njemački klinički anatom i histolog Benner, pomoću lateks balona napunjenog fiziološkom otopinom hidraulički podiže sluznicu. To je unutarnja metoda kojom se atraumatski podiže Schneiderova membrana za 10 mm ili više (slika 3). Tvrtka Meisinger osmislila je set koji se sastoji od vodiča sa stoperom, posebnih svrdala za kolječnik, osteotoma i balonskog katetera (5).

Prednosti te tehnike su: minimalno invazivna, ne ovisi o visini alveolarne kosti, relativno sigurna i jednostavna, pristupačna svim suvremenim implantatnim sistemima, sluznica sinusa može se podići za više od 10 mm.

Nakon što se odredi mjesto implantacije, postavlja se vodič s izmjenjivim stoperom na kost i umetne se trepanacijsko svrdlo odgovarajućeg promjera kojim se uklanja kost. Posljednji milimetar kosti makne se osteotomom i čekićem te se tupim instrumentom provjeri pomičnost koštanog segmenta. Zatim se uvodi balonski kateter koji napuhujemo nekoliko puta. Svaki put je otpor manji zbog veće mobilnosti sluznice. Volumen uštrcane tekućine odgovara volumenu dobivenom u prostoru sinusa. Na kraju slijedi punjenje nastalog prostora augmentacijskim materijalom. Prednost te metode jest u manjem operativnom području i atraumatskom pristupu rada, a nema ni postoperativnih tegoba. Time je ta metoda ugodna i za pacijenta i za operatera jer je jednostavniji i brži klinički rad te kod imedijatne implantacije pokazuje vrlo dobre rezultate (5, 15).



Slika 3. Baloon-lift control tehnika

Osim navedenih tehnika u području podizanja membrane sinusa mogu se koristiti i piezoelektrični uređaji. Radi se o modernim motoriziranim kirurškim instrumentima koji iskorištavaju tzv. piezoelektrični efekt pojedinih materijala kao što su kvarc i keramika. Kristali keramike polariziraju se pod djelovanjem mehaničke sile te ekspaniraju ili kontrahiraju. Frekvencijski raspon od 28 – 36 kHz ograničava djelovanje vrha na tvrda tkiva, bez straha od ozljede mekih tkiva kao što su živci, krvne žile. Istraživanja su pokazala da, iako se stvara velika količina topline prilikom rada na piezoelektričnom uređaju, zbog odličnog mehanizma hlađenja (peristaltička pumpa) gdje je protok tekućine 0-60 ml/min i hlađenje operacijskog polja,

temperatura rashladne tekućine iznosi 4°C te je na taj način vitalitet kosti sačuvan. Uz pomoć piezotoma moguće je podići Schneiderovu membranu. Kost se ne reže rotirajućim svrdlima, već ultrazvučnim vibracijama radnog nastavka piezotoma. Rez je puno manji i precizniji. Nakon što se otvori put kroz kost prema maksilarnom sinusu, pristupa se podizanju dna sinusa pomoću vodenoga spreja koji ga podiže, tzv. hidrodinamski ultrazvučni kavitacijski efekt (5,19). Novonastali se prostor ispunjava materijalom za augmentaciju kosti. Sprej koji nastaje za vrijeme rada uređaja garantira siguran način podizanja membrane, bez sila koje bi mogle dovesti do rupture. Sile se ravnomjerno prenose na površinu membrane. Jedina kontraindikacija za upotrebu uređaja su pacijenti i operateri s ugrađenim pacemakerom (5,20).

Komplikacije tijekom i nakon podizanja dna maksilarnog sinusa

Komplikacije mogu biti:

1. intraoperativne
2. rane postoperativne
3. kasne postoperativne.

Intraoperativne komplikacije:

- perforacija membrane sinusa
 - fraktura rezidualnog alveolarnog grebena
 - opstrukcija maksilarnog sinusnog otvora
 - krvarenje
 - oštećenje susjednih zuba
 - manjak primarne stabilizacije implantata (1).
-
- Perforacija membrane sinusa najčešća je intraoperativna komplikacija. Događa se u oko 10 % slučajeva. Nastaje zbog više razloga, a to su: neopreznost pri radu, prilikom odljubljivanja sluznice s dna maksilarnog sinusa ili ako postoji septum unutar samog sinusa. Nakon što se identificira perforacija, njena lokalizacija i veličina, treba pristupiti njenom zbrinjavanju. Minimalne perforacije nije potrebno zatvarati jer će se same

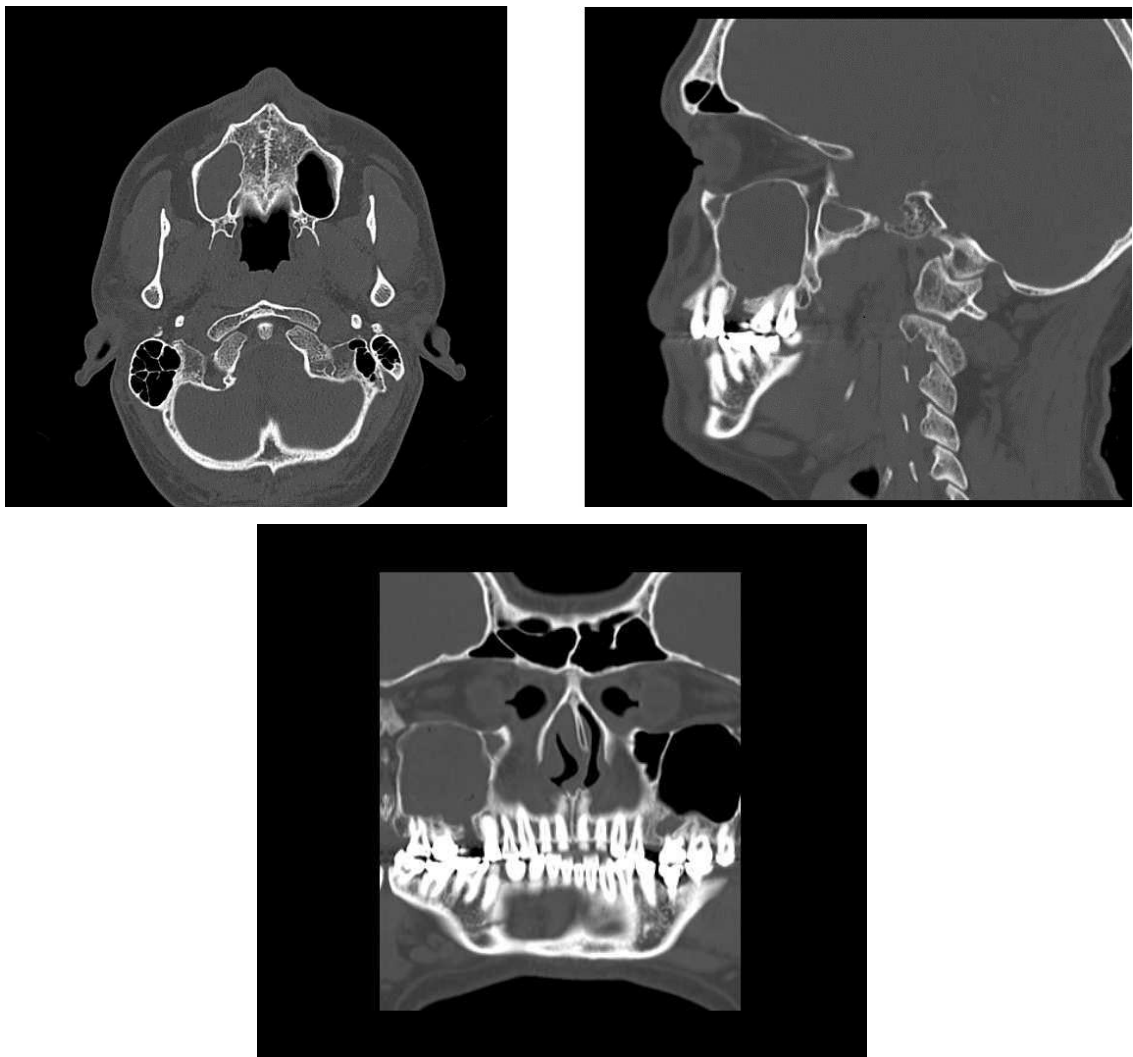
zatvoriti. Kod nešto većih perforacija potrebno je podići dno membrane distalno od perforacije kako bi smanjili otvor, tako da se rubovi membrane stave jedna preko druge, a preko toga se postavi resorptivna kolagena membrana. Ako je perforacija veća od 5 mm i ne može se sanirati na prethodno opisani način, postavlja se resorptivna kolagena membrana koja treba prelaziti otprilike 5 mm preko rubova perforacije. Ako je perforacija velika može se pokušati sa šivanjem membrane. Svaki oblik perforacije povećava opasnost od infekcije.

- Fraktura rezidualnog alveolarnog grebena može se dogoditi prilikom podizanja dna maksilarnog sinusa, u tom slučaju potrebno je augmentirati greben i postaviti fiksaciju.
- Opstrukcija maksilarnog sinusnog otvora je komplikacija koja može nastati ako opstruiramo sinusni otvor prema nosnoj šupljini čime ćemo spriječiti njegovu fiziološku funkciju (drenažu) te će time pacijent imati veće predispozicije za nastanak infekcije i sinusitisa.
- Krvarenje je najozbiljnija komplikacija ali se događa relativno rijetko, moguće je iz arterije palatinalis descendens i arterije palatinalis posterior. Ovisno o opsegu oštećenja, kontrolu krvarenja možemo postići kompresijom, infiltracijom vazokonstriktora ili kirurškim podvezivanjem.
- Oštećenje susjednih zuba je komplikacija koja nastaje zbog neparalelnosti implantata i susjednih zuba ili ugradnja implantata preblizu susjednih zuba.
- Manjak primarne stabilizacije implantata uglavnom se događa zbog pretjeranog širenja mjesta za implantat i loše kvalitete kosti. Potrebno je pristupiti podizanju dna sinusa s odgođenom implantacijom dok se ne steknu uvjeti za stabilnost implantata odnosno tek nakon cijeljenja samog grafta (7).

Rane postoperativne komplikacije:

- akutni sinusitis
- implantat u sinusu
- emfizem
- dehiscijencija rane
- akutna infekcija
- odbacivanje implantata ili odbacivanje grafta (1, 21).

- Akutni sinusitis je bolno i ozbiljno stanje gdje je potrebno pacijentu dati antibiotik kroz 14 dana uz sredstvo za dekonjestiju koje će ublažiti upalu i edem sluznice i time omogućiti drenažu kroz ostium. Najčešće bakterije koje uzrokuju akutni sinusitis jesu *Streptococcus pneumoniae*, *Haemophilus influenzae* i *Moraxella catarrhalis* (23).
Može se dati i topikalni kortikosteroid. Ako se ni nakon tri dana ne uspostavi drenaža sinusa, potrebno je kirurški osigurati dreniranje sinusa (slika 4).



Slika 4. Prikaz zasjenjenog sinusa nakon vađenja implantata u reg 16 na CT snimkama

- Emfizem je rijetka i ozbiljna komplikacija koja nastaje upuhivanjem zraka u meka tkiva ispod kože ili sluznice. Najčešće nastaje nepažljivom upotrebom pusterera, pjeskare ili turbine. Očituje se unilateralnim povećanjem područja u kojem je zrak upuhan, a palpacijom nastale otekline osjetimo krepitacije. U terapiji dati antibiotike i analgetike. U pravilu prolazi za 3 – 10 dana (22).
- Dehiscijencija rane najčešće nastaje zbog loše napravljene incizije, lošeg šivanja ili loše kvalitete mukozne sluznice. Posljedice su otežano zarastanje, izlazak grafta u oralnu šupljinu i povećan rizik od infekcije. Potrebno je procijeniti treba li treba postaviti sekundarni šav i ranu tretirati klorheksidinom. Može se prevenirati upotrebom plazme bogate trombocitima PRP (platelet – rich plasma) na titanskoj mrežici, slobodnim transplantatima vezivnog tkiva korištenje politetrafluoroetilekshih membrana (d – PTFE) (24).
- Akutna infekcija se prevenira antibiotskom terapijom, treba je shvatiti ozbiljno jer se može proširiti na okolne strukture i izazvati orbitalni celulitis, osteomijelitis ili trombozu kavernoznih sinusa (25).
- Odbacivanje implantata kao rana komplikacija vrlo je rijetka.
- Odbacivanje grafta također je vrlo rijetka komplikacija.

Kasne postoperativne komplikacije:

- odbacivanje grafta
 - odbacivanje implantata
 - migracija implantata
 - oroantralna fistula
 - kronična bol
 - kronični sinusitis
 - kronična infekcija.
-
- Odbacivanje implantata ili grafta su relativno rijetke komplikacije, obzirom da se radi o biokompatibilnim materijalima
 - Migracija implantata najčešće se događa ako se implantat preopteretiti u fazi oseintegracije, jake sile izazivaju pomicanje implantata i destabilizaciju veze

implantat – kost. Migracija implantata može nastati i uslijed razaranja kosti periimplantitisom te uslijed promjene intrasinusnih i nazalnih tlakova, koji stvaraju efekt usisavanja (15, 26).

- Oroantralna fistula nastaje kao posljedica komunikacije usne šupljine i maksilarnog sinusa. Dolazi do stvaranja fistularnog kanala nakon čega je sinus trajno otvoren i izložen upalama iz usne šupljine. Liječenje je operativno (27,28).
- Kronična bol je prisutna ako je nastala neka kronična infekcija ili kronični sinusitis.
- Kronični sinusitis nastaje ako se adekvatno ne liječi akutni sinusitis. Može ugroziti inkorporaciju koštanog grafta i uspjeh zahvata.
- Kronična infekcija može nastati ako se pravovremeno ne reagira i ne daju pacijentu antibiotici širokog spektra djelovanja (29).

Podizanje dna maksilarnog sinusa danas je vrlo raširen operativni zahvat. Prema istraživanjima mnogih autora uspješnost je između 90 i 97 %. Za uspjeh navedenog zahvata potrebno je o poznavati anatomiju, inervaciju i krvnožilnu opskrbu maksilarnog sinusa te kirurške tehnike koje se koriste u podizanju maksilarnog sinusa. Prije zahvata treba napraviti temeljit klinički pregled, dijagnostiku, uzeti detaljnu anamnezu i postaviti indikaciju kako bi se eventualne komplikacije izbjegle. Rtg dijagnostika (ortopan, CBCT) pomaže nam u što boljem planiranju implantološke terapije. Planiranje terapijskog zahvata treba detaljno prikazati i pacijentu. Pacijent svakako treba biti upoznat i s mogućim komplikacijama i neuspjesima. Većina se autora slaže da je podizanje dna maksilarnog sinusa vrlo pouzdana operativna tehnika s dugoročnim rezultatima i izrazito visokim postotkom uspješnosti te se tim zahvatom znatno proširuju indikacije za implanto-protetsku terapiju, a na taj se način omogućava veća kvaliteta života pacijenata (1,16,21).

Zaključno se može reći da je operacija podizanja dna maksilarnog sinusa omogućila bolju kvalitetu života pacijentima. Naravno, potrebna je stalna edukacija i s kirurške i protetske strane. Uz multidisciplinarnu suradnju kirurga, protetičara, parodontologa i zubnih tehničara može se postići zadovoljavajući uspjeh i moguće komplikacije smanjiti na najmanju moguću mjeru. Svakako je važna i suradnja s pacijentom koji mora biti upoznat sa svom procedurom i financijskim aspektima predloženog rada te pacijent mora biti spreman na održavanje savršene oralne higijene.

Literatura

1. Jensen OT. The sinus bone graft. 2 nd ed. - Chicago: Quintessence Pub.; 1999.
2. Miše I. Oralna kirurgija. Zagreb: Medicinska naklada; 1983.
3. Bücking W. Škrinja stomatološkog blaga. 2 hrv. izd. Zagreb: Media ogled; 2005.
4. Marušić A. Anatomija čovjeka. Zagreb: Medicinska naklada; 2002.
5. Katalinić I, Duski R, Katanec D, Gabrić Pandurić D. Podizanje dna maksilarnog sinusa; Baloon – lift – control i piezokirurgija. Sonda. 2011;12(22) 32-5.
6. Moore K. Clinically Oriented Anatomy. Philadelphia: Williams & Wilkins; 2005.
7. Wallace SS, Froum SJ. Effect of maxillary sinus augmentation on the survival of endosseous dental implants. A systematic review. Annals of Periodontology 2003; 8(1);328-343.
8. Antolković I. Sinus lifting. diplomski rad. Zagreb: Stomatološki fakultet; 2009.
9. Gabrić D, Katanec D. Implantacija u izraženo pneumatiziranoj gornjoj čeljusti – sinus lifting tehnike. Sonda. 2004; 6: 86-9.
10. Cerović R, Juretić M, Belušić Gobić M, Rogić M. Korištenje ekstraoralnog autolognog koštanog transplantata u augmentaciji alveolarnog grebena. Medicina Fluminensis 2014;50(2):176-80.
11. Cara-Fuentes M, Machuca-Ariza J, Ruiz-Martos A, Ramos-Robles MC, Martínez-Lara I. Long-term outcome of dental implants after maxillary augmentation with and without bone grafting. Med Oral Patol Oral Cir Bucal. 2016; 21(2): 229-35.
12. Knežević G i suradnici. Osnove dentalne implantologije. Zagreb: Školska knjiga; 2002.
13. Gabrić D, Katanec D. Elevacija dna maksilarnog sinusa. Acta Stomatol Croat. 2007; 41 (1): 57-65.
14. Sachs M, Pohlgeers M, Suwelack D. Rehabilitacija pojedinačnog zuba s pomoću augmentacije kosti i krunice na implantatu uz posebno uvažavanje estetskih aspekata. 2014; 2: 217-28.
15. Ivanković Karaula M. Tehnike podizanja dna maksilarnog sinusa. [poslijediplomski specijalistički rad]. Zagreb: Stomatološki fakultet; 2017.
16. Misch CE. Contemporary implant dentistry. 3 rd ed. St Louis: Mosby; 2007.
17. Sclar AG. Soft tissue and esthetic considerations in implant therapy. London: Quintessence Pub Co; 2003.
18. Perić B, Čabov T, Biočić J, Kovač Z, Jokić D. Sinus lifting u implantoprotetskoj rehabilitaciji – prikaz slučaja. Medicina Fluminensis. 2010; 46(2): 214-8.

19. Komljenović D, Katanec D, Gabrić Pandurić D, Sušić M, Nedoklan S. Transkrestalni pristup podizanja dna maksilarnog sinusa tehnikom balona. *Acta Stomatol Croat.* 2008;42(4): 372.
20. Purushotham S, Raveendran AM, Kripalani BK, D'Souza ML. Direct Sinus Lift and Immediate Implant Placement Using Piezosurgical Approach- A Case Report. *J. Clin Diagn Res.* 2016; 10(1): 20-2.
21. Linde J, Karring T, Lang NP. Klinička parodontologija i dentalna implantologija. 4 hr.izd. Zagreb: Nakladni zavod Globus; 2004.
22. McKenzie WS, Rosenberg M. Iatrogenic subcutaneous emphysema of dental and surgical origin: a literature review. *J Oral Maxillofac Surg.* 2009; 67(6): 1265-8.
23. Vagić D. Odnos upalne stanične infiltracije i biljega aktivacije upalnih stanica u bolesnika s kroničnim čeljusnim rinosinusitisom. [disertacija]. Zagreb: Medicinski fakultet; 2008.
24. Tomašević M. Liječenje periimplantatne patologije. Diplomski rad. Zagreb: Stomatološki fakultet Sveučilišta u Zagrebu; 2015.
25. Almog DM. Sprečavanje neuspjeha u oralnoj implantologiji. *Dental tribune Croatian & BiH Edition* [Internet]. 2013; 1: 18-9. Available from: <https://issuu.com/dentaltribunecro/docs/dt>
26. Galiano P, Sanchez-Fernandez E, Avila G, Cutando A, Fernandez JE. Migration of implants into the maxillary sinus: two clinical cases. *Int J Oral Maxillofac Implants.* 2005; 20(2): 291-5.
27. Sakkas A, Konstantinidis I, Winter K, Schramm A, Wilde F. Effect of Schneiderian membrane perforation on sinus lift graft outcome using two different donor sites: a retrospective study of 105 maxillary sinus elevation procedures. *GMS Interdiscip Plast Reconstr Surg DGPW.* 2016; 2(5):11.
28. Pigache P, Anavekar N, Raoul G, Ferri J. Maxillary Reconstruction for Sinus Lift Complications With Oro-Antral Fistula: The Le Fort I Approach. *J Craniofac Surg.* 2016; 27(2):464-8.
29. Aurer A. Periimplantatne bolesti. *Medix.* 2003; 9 (51):137-8.