

Osteoradione kroza čeljusti kao posljedica radioterapije glave i vrata

Družetić, Jelena

Master's thesis / Diplomski rad

2023

Degree Grantor / Ustanova koja je dodijelila akademski / stručni stupanj: **University of Zagreb, School of Dental Medicine / Sveučilište u Zagrebu, Stomatološki fakultet**

Permanent link / Trajna poveznica: <https://um.nsk.hr/um:nbn:hr:127:629106>

Rights / Prava: [Attribution-NonCommercial 4.0 International/Imenovanje-Nekomercijalno 4.0 međunarodna](#)

Download date / Datum preuzimanja: **2024-07-23**



Repository / Repozitorij:

[University of Zagreb School of Dental Medicine Repository](#)





Sveučilište u Zagrebu

Stomatološki fakultet

Jelena Družetić

**OSTEORADIONEKROZA ČELJUSTI KAO
POSLJEDICA RADIOTERAPIJE GLAVE I
VRATA**

DIPLOMSKI RAD

Zagreb, 2023.

Rad je ostvaren na Zavodu za oralnu kirurgiju Stomatološkog fakulteta u Zagrebu

Mentor rada: doc.dr.sc. Marko Granić

Lektor hrvatskog jezika: Jasmina Škoda Protulipac, prof.

Lektor engleskog jezika: Boris Anić, prof.

Sastav Povjerenstva za obranu diplomskog rada:

1. _____
2. _____
3. _____

Datum obrane rada: _____

Rad sadrži: 36 stranica

0 tablica

4 slike

1 CD

Rad je vlastito autorsko djelo, koje je u potpunosti samostalno napisano uz naznaku izvora drugih autora i dokumenata korištenih u radu. Osim ako nije drukčije navedeno, sve ilustracije (tablice, slike i dr.) u radu su izvorni doprinos autora diplomskog rada. Autor je odgovoran za pribavljanje dopuštenja za upotrebu ilustracija koje nisu njegov izvorni doprinos, kao i za sve eventualne posljedice koje mogu nastati zbog nedopuštenog preuzimanja ilustracija, odnosno propusta u navođenju njihova podrijetla.

Zahvala

Zahvaljujem svom mentoru doc. dr. sc. Marku Graniću na strpljenju, vodstvu i pomoći pri pisanju ovog diplomskog rada, kao i na trudu i vremenu koje je uložio kako bi nama studentima prenio svoje znanje.

Zahvaljujem svojim prvim pacijentima, svojoj obitelji, na podršci, ljubavi i povjerenju koje su mi pružili tijekom školovanja. Uz to želim zahvaliti svojoj sestri koja mi je svojom radoznalošću davala do znanja da još dosta toga ne znam.

Hvala svim mojim prijateljima na nesebičnoj uzajamnoj pomoći, motivaciji u učenju i nezaboravnim druženjima.

I na kraju, hvala svim doktorima koji su mi nesebično dijelili svoje znanje i iskustvo.

OSTEORADIONEKROZA ČELJUSTI KAO POSLJEDICA RADIOTERAPIJE GLAVE I VRATA

Sažetak

Osteoradionekroza čeljusti (ORN) rijetka je komplikacija koja nastaje nakon zračenja glave i vrata. Postoji nekoliko rizičnih čimbenika, no najvažniji uključuju invazivne zahvate u području čeljusti, doze zračenja koje su više od 60 Gy, lošu oralnu higijenu i nepodesne navike. Incidencija ORN-a u donjoj čeljusti je 24 puta veća nego u gornjoj te je veća nego u bilo kojoj drugoj kosti u tijelu. Definicija prema Harissu, koja se danas najčešće upotrebljava, govori da ozračena kost postaje devitalizirana i eksponirana kroz prilježću kožu ili mukozu, bez cijeljenja tri mjeseca u odsutnosti povratka tumora.

Do danas nije razjašnjena patofiziologija ORN-a, no prihvaćena je teorija radijacijom induciranog fibroatrofičnog procesa u kojoj se smatra da su reaktivni metaboliti kisika zaslužni za oštećenje na endotelnim stanicama. Klinički ORN prezentira se kao ulceracija ili nekroza sluznice, prisutan je neugodan miris, ekspozicija kosti, a moguće su i patološke frakture te fistule i ulceracije kože. Najčešće se pojavljuje u stražnjim regijama donje čeljusti. ORN i medikamentozna osteonekroza slični su entiteti, međutim histološki i patofiziološki se razlikuju. Kako bi se spriječio nastanak ORN-a, prije početka zračenja potrebno je odraditi detaljnu stomatološku obradu te ako je to potrebno, odraditi ekstrakcije deset do četrnaest dana prije radioterapije ili, ako to nije moguće, unutar prvih četiri mjeseca nakon zračenja. Pacijenta treba motivirati za održavanje dobre oralne higijene s preporukom upotrebe zubnih pasta s visokim udjelom fluorida te izbjegavanja nepodesnih navika poput pušenja. Postoji nekoliko pristupa liječenju ORN-a, ovisno o stadiju, lokalizaciji i općem stanju pacijenta. U ranijim stadijima liječenje je najčešće konzervativno, dok se u višim stadijima preporučuje kirurška terapija.

Ključne riječi: osteoradionekroza, radioterapija, nuspojave radioterapije

OSTEORADIONECROSIS OF THE JAW AS A SIDE EFFECT OF RADIOTHERAPY OF THE HEAD AND NECK

Summary

Osteoradionecrosis (ORN) is a rare complication of radiation to the head and neck. It occurs as a chronic side effect, and the risk after radiation is lifelong. There are several risk factors, but the most important ones include surgery in the area of radiation, a radiation dose higher than 60 Gy, smoking, alcohol consumption, and impaired oral health. The incidence of ORN in the jaw is 24 times higher than in the maxilla and is higher than in any other bone in the body. The definition that is most often used today, the Hariss' definition, says that irradiated bone becomes devitalised and exposed through the overlying skin or mucosa, persisting without healing for 3 months in the absence of tumour recurrence. To date, the pathophysiology of ORN has not been clarified, but the theory of radiation-induced fibroatrophic process is accepted, in which it is considered that reactive oxygen species is responsible for the damage to endothelial cells. Clinically, ORN is presented as ulceration or necrosis of the mucous membrane, there is an unpleasant odor, exposure of the adjacent bone, and pathological fractures, fistulas and ulcerations of the adjacent skin are also possible. It most often appears in the body of the mandible, but it can also appear in the angle and ramus and symphysis of the mandible. ORN and medication-related osteonecrosis of the jaw are similar entities, however, they are difficult to distinguish clinically and radiologically, they differ histologically, and their pathophysiology is also different. In order to prevent the occurrence of ORN, before the start of radiation, it is necessary to perform a detailed oral exam and, if necessary, perform extractions 10 to 14 days before radiotherapy or, if this is not possible, within the first 4 months after. In addition, the patient should be motivated to maintain good oral hygiene, recommend the use of toothpaste with a high fluoride content, and avoid smoking. There are several approaches to the treatment of ORN, depending on the theory of pathophysiology. In most cases, conservative treatment is attempted in the earlier stages, while more serious cases require surgical therapy.

Keywords: osteoradionecrosis, radiotherapy, radiotherapy side effects

SADRŽAJ

1	UVOD	1
1.1	Radioterapija	3
1.2	Nuspojave radioterapije	4
2	OSTEORADIONEKROZA	5
2.1	Definicija	6
2.2	Incidencija i rizični čimbenici.....	7
2.3	Patofiziologija	7
2.3.1	Marxova teorija 3H.....	8
2.3.2.	Radijacijom induciran fibroatrofički proces.....	9
2.4	Klinička slika i lokalizacija.....	9
2.5	Dijagnoza	11
2.6	Klasifikacija	13
2.7	Usporedba s ostalim osteonekrozama.....	14
2.8	Prevenција.....	16
2.9.	Liječenje.....	17
2.9.1.	Konzervativno liječenje	17
2.9.2.	Hiperbarična oksigenoterapija.....	18
2.9.3.	Kirurško liječenje	20
2.9.4.	Pentoksifilin, tokoferol i klodronat.....	21
2.9.5.	Ultrazvuk	22
2.9.6.	Steroidi	22
3.	RASPRAVA	24
4.	ZAKLJUČAK	27
5.	LITERATURA.....	29
6.	ŽIVOTOPIS	35

Popis skraćenica

ORN – osteoradionevroza

Gy – gray

HPV – humani papilomavirus

TNM – *tumour node metastasis*

3D – trodimenzionalno

MR – magnetska rezonancija

CT – kompjuterizirana tomografija

PET-CT – kompjuterizirana i pozitronska tomografija

IMRT – *intensity-modulated radiation therapy* (radioterapija snopovima promjenjivog intenziteta)

HBO – hiperbarična oksigenoterapija

RIF – radijacijom induciran fibroatrofički proces

ROS – reaktivni metaboliti kisika

OPT – ortopantomogram

PET – pozitronska emisijska tomografija

CBCT – *cone beam* kompjuterizirana tomografija

MRONJ – osteonevroza povezana s lijekovima

itd. – i tako dalje

atm – atmosfera

MHz - megahertz

Karcinom glave i vrata sedmi je najčešći karcinom na svijetu sa 660 000 novih slučajeva i 325 000 smrti godišnje (1). Od toga 90 % čine karcinomi pločastih stanica koji se razvijaju iz epitela usne šupljine, ždrijela i grkljana. Predviđa se porast karcinoma glave i vrata za 30 % godišnje neovisno o razvijenosti države (1). Muškarci obolijevaju dva do četiri puta češće od žena. Sinergistički učinak alkohola i pušenja odgovoran je za 72 % slučajeva karcinoma glave i vrata, za usnu šupljinu 64 %, dok za karcinom grkljana 89 % (1). Još jedan veliki rizik za karcinom glave i vrata predstavlja i HPV, pogotovo HPV tip 16 (1). U jugoistočnim azijskim državama žvakanje betel-oraha predstavlja još jedan značajni rizik za nastanak oralnog karcinoma. Potencijalni rizični čimbenici za nastanak oralnog karcinoma poput raznih dijeta, loše higijene i oralnog zdravlja i higijene te hormonalnog, genetskog, poslovnog i socioekonomskog statusa nisu dovoljno istraženi.

U liječenju oralnih karcinoma posljednjih se nekoliko desetljeća primjenjuje prvenstveno kirurška resekcija s radioterapijom ili bez radioterapije. Kirurško liječenje smatra se standardnim načinom liječenja, ali zbog anatomskog položaja ili veličine tumora ponekad se pokušava očuvati organ te su kirurške mogućnosti ograničene (2). Gotovo 80 % pacijenata s karcinomom glave i vrata se liječi radioterapijom, bilo da je to primarni način liječenja ili da dolazi poslije kirurške resekcije (3).

Prilikom odlučivanja o vrsti liječenja u obzir treba uzeti objektivne tumorske parametre, ali i status pacijenta koji uključuju dob, komorbiditete te prethodnu povijest karcinoma te očekivanom funkcionalnom ishodu. Uz to moraju se poštovati i želje pacijenta. Objektivni tumorski parametri uključuju lokaciju i histologiju tumora te stadij tumora prema klasifikaciji TNM-a. O optimalnoj strategiji liječenja raspravlja multidisciplinarni tim te se pokazalo da je uspješnost liječenja bolja ako se provodi u velikim bolničkim centrima.

1.1 Radioterapija

Radioterapija predstavlja ključnu ulogu u liječenju karcinoma glave i vrata, bilo kao jedini način terapije ili u kombinaciji s kirurškom resekcijom ili konkomitantnom kemoterapijom.

Glavni cilj radioterapije je ograničiti reprodukciju tumorskih stanica kako bi se inducirala stanična smrt putem apoptoze, nekroze, mitotske katastrofe, staničnog starenja ili autofagije.

Danas se radioterapija oslanja na 3D tehnike snimanja, odnosno na MR, CT i PET-CT. Takvim oblikom snimanja može se procijeniti obujam i opseg tumora. Primarno mjesto tumora s pripadajućim regionalnim limfnim regijama tretiraju se visokim dozama zračenja. Kako bi se uključili i mikroskopski dijelovi tumora, regija zračenja proširuje se za 2,5 do 10 mm. Doze zračenja za oralni karcinom iznose 70 Gy za mjesto primarnog tumora, 60 do 66 Gy za visoko rizična područja te 50 do 54 Gy za nisko rizična područja (4). Za kemoradioterapiju doze zračenja su 66 do 70 Gy. Približno su iste doze zračenja i za ostale karcinome glave i vrata.

Zračni snopovi iz različitih pravaca i ravnina usmjere se prema tumoru. Svaki snop prati obrise tumora kako bi što manje zračenja zahvatilo okolno zdravo tkivo. Takav oblik zračenja zove se trodimenzionalna konformalna radioterapija. Kako bi se smanjila toksičnost radioterapije, primjenjuju se napredne tehnike, odnosno radioterapija snopovima promjenjivog intenziteta (IMRT). Prednost ovog oblika terapije jest preciznija kontrola količine zračenja mijenjanjem intenziteta svakog određenog snopa prema određenim dijelovima tumora s paralelnom minimalnom dozom zračenja prema okolnom zdravom tkivu. Takav oblik zračenja posljednjih 20 godina primjenjuje se za liječenje pacijenata s karcinomom glave i vrata.

Frakcioniranje radioterapije definirano je kao doza radioterapije koja se daje u određenom razdoblju. Standardno se daje 2 Gy svaki dan tijekom pet dana do ukupnog iznosa od 60 do 70 Gy (5). Uz standardni način frakcioniranja, kako bi se poboljšala lokalna kontrola i smanjila toksičnost, postoje i dvije nove alteracije frakcioniranja, hiperfrakcioniranje i ubrzano frakcioniranje. Hiperfrakcioniranje upotrebljava male doze zračenja nekoliko puta u danu kako bi se mogle administrirati veće ukupne doze, dok ubrzano frakcioniranje upotrebljava slične doze kao i konvencionalno frakcioniranje, ali u reduciranom razdoblju. Ubrzano frakcioniranje razvijeno je kako bi se mogle nadjačati tumorske stanice koje se brzo razmnožavaju.

1.2 Nuspojave radioterapije

Uz učinak koji radioterapija ima na tumorsko tkivo, toksično djelovanje dopire i do zdravog tkiva koje se nalazi u području zračenja. Toksičnost poslije radioterapije negativan je događaj ili komplikacija koja može biti bilo koja privremena ili trajna promjena u zdravom tkivu. Iako se tehnologija dosta razvijala, i dalje se ne može dovoljno zaštititi okolno tkivo od zračenja te će većina pacijenata razviti nuspojave same terapije.

Kliničke manifestacije oštećenja tkiva ovise o nekoliko čimbenika, među kojima su osjetljivost na zračenje, ozračenost tkiva te raspodjela zračenja koja se akumulira u tkivima. Ukupna primljena doza zračenja, trajanje terapije te lokalizacija tkiva značajno utječu na vjerojatnost i težinu komplikacija.

U području glave i vrata najčešće nuspojave, odnosno komplikacije javljaju se u usnoj šupljini i orofarinksu zbog nekoliko čimbenika kao što su visoka stopa proliferacije stanica oralnog epitela, mikrotraume oralnih tkiva tijekom normalne svakodnevne funkcije te bogata mikroflora.

Akutnim nuspojavama smatramo one koje se javljaju u prvih 90 dana zračenja, dok se kronične javljaju nakon 90 dana. Nuspojave su izraženije ako je uz radioterapiju pridružena i kemoterapija. Akutne nuspojave mogu biti u rasponu od blagih, jedva primjetnih pa sve do izrazito bolnih te mogu negativno djelovati na kvalitetu života. Većina komplikacija povlači se nakon završetka radioterapije. Za razliku od akutnih, kronične nuspojave mogu napredovati tijekom vremena i negativno utjecati na kvalitetu života pacijenata. Perzistiranje ozbiljnih akutnih komplikacija može utjecati na moguće kronične nuspojave, a pogotovo se odnosi na mukozitis u vezi s kasnom disfagijom. U akutne nuspojave ubrajamo oralni mukozitis, bakterijske ili gljivične infekcije, disfunkciju žlijezda slinovnica u obliku sijaloadenitisa ili kserostomije te poremećaj okusa. Kronične nuspojave radioterapije su trizmus, kserostomija, disfagija, gubitak sluha te osteoradionekroza.

Svrha ovog rada je prikazati dosadašnje saznanje o mogućoj patofiziologiji, kliničkoj slici, prevenciji te liječenju osteoradionekroze kako bi se olakšala dijagnostika a time i prognoza iste.

Osteoradionekroza (ORN) jest ozbiljna i kronična komplikacija koja nastaje nakon zračenja glave i vrata. Ionizirajuće zračenje uzrokuje inhibiciju cijeljenja rane te reducira svojstva cijeljenja oštećenog tkiva. Danas se primjenom radioterapije sa snopovima promjenjivog intenziteta smanjila učestalost ORN-a. Pacijenti koji su primili više od 6000 centigraya (cGy) zračenja imaju približno 9 % šanse za razvoj osteoradionekroze (6). Do danas je patofiziologija nerazjašnjena, ali postoji nekoliko različitih teorija dalje razjašnjenih u tekstu. ORN može ozbiljno kompromitirati kvalitetu pacijentova života te ima značajan morbiditet. Budući da se povećava stopa preživljenja pacijenata s karcinomom glave i vrata, postoji i povećanje u incidenciji kroničnih komplikacija radioterapije glave i vrata, a time i ORN-a.

2.1 Definicija

Postoji nekoliko različitih definicija ORN-a. Ono što je zajedničko svim ovim definicijama je prisutnost devitalizirane ili nekrotične kosti u ozračenom polju u odsutnosti neoplastične bolesti (7). Postoji nekoliko varijabla pri raspravljanju o definiciji koje se trebaju uzeti u obzir. Prva je činjenica dijagnosticiranje i klasifikacija devitalizirane kosti. Može se dijagnosticirati klinički, histološki i radiološki. Regaud je primijetio odsutnost jasne linije granice među vitalnom i devitaliziranom kosti (8). Kako bi se to razjasnilo, postojala je ideja da se ORN mora dijagnosticirati radiološki ili histološki u trenutku kirurške resekcije nekrotične kosti. Nadalje, trajanje stanja može varirati između dva i šest mjeseci, no neki smatraju da nema potrebe čekati šest mjeseci kako bi pacijent ispunio dijagnostički kriterij jer se time gubi vrijeme potrebno za ranu intervenciju. Varijabilna je ulceracija s eksponiranom kosti zato što postoji prisutan mali broj pacijenata kojima se ORN prikazuje samo radiološki, bez ulceracije. Također, sve definicije kažu da mora biti prisutna ozračena kost u odsutnosti maligne bolesti. Prema Harrisovoj definiciji, kojom se kirurzi često koriste, ozračena kost postaje devitalizirana i eksponirana kroz priležecu kožu ili mukožu, perzistirajući bez cijeljenja tri mjeseca u odsutnosti povratka tumora (7).

2.2 Incidencija i rizični čimbenici

Postoje različiti podaci o incidenciji ORN-a, od ispod 1 do 30 %, ali se uzima da je 5 do 15 % (9). U donjoj je čeljusti incidencija između 2 i 22 %, što je više u odnosu na gornju čeljust ili bilo kojoj drugoj kosti na glavi i vratu. ORN najčešće zahvaća tijelo donje čeljusti (9). Štoviše, omjer ORN-a u donjoj naspram gornje čeljusti iznosi 24 : 1. Podaci se dosta razlikuju zbog neodređenosti same definicije ORN-a te teškoća u dijagnozi. Uz to istraživanja mogu potencijalno predvidjeti određene skupine poput HPV-pozitivnog karcinoma glave i vrata te su time podaci nepotpuni. U obzir treba uzeti i različit način primjene radioterapije, količine zračenja, lokacije tumora te ostale rizične čimbenike. Otpribliže 9 % pacijenata koji su zračeni sa 70 Gy ili više imaju povećan rizik od ORN-a, 2 % onih koji su zračeni sa 60 do 70 Gy te gotovo nitko tko je zračen s manje od 60 Gy. Najčešće se razvoj ORN-a povezuje s karcinomima u području jezika, dna usne šupljine, alveolarnog grebena, retromolarnog trokuta i tonzila. Proteklih se godina, zbog veće osviještenosti o rizičnim čimbenicima i boljim tehnikama radioterapije, incidencija smanjuje. Uvođenjem IMRT-a u radioterapiju znatno se smanjila učestalost ORN-a, jer se tom tehnikom smanjila toksičnost prema zdravom tkivu.

Ekstrakcija zuba poslije radioterapije predstavlja glavni rizik za nastanak ORN-a. Incidencija ORN-a poslije ekstrakcije u ozračenim pacijentima je između 2 % i 18 %. Predlaže se razdoblje od minimalno 10 do 14 dana prije zračenja za ekstrakciju kako bi rane zacijelile prije zračenja te se time i smanjio rizik od mogućeg nastanka ORN-a. Također, kao jedan od rizika vezanih uz liječenje navodi se operacija donje čeljusti prije zračenja, koja je često potrebna kako bi se uklonio tumor. Rizik je veći ako je to bila segmentalna resekcija čeljusti naspram onih koji su imali marginalnu ili onih kojima se čeljust nije operirala. Uz to, konkurentna kemoterapija, iako povećava šanse za preživljenje i nudi bolju lokalnu kontrolu, može povećati rizik za kasnu toksičnost.

2.3 Patofiziologija

Tijekom posljednjih 80 godina predloženo je nekoliko teorija kako bi se objasnio nastanak ORN-a uključujući otpuštanje histamina, teoriju radijacije, traume, infekcija te najčešće prihvaćenu teoriju hipoksije, hipovaskularizacije i hipocelularnosti (9). Do danas nije razjašnjena patofiziologija ORN-a.

Prije se smatralo da mikroorganizmi igraju veliku ulogu u patofiziologiji ORN-a. Rani eksperimentalni modeli patofiziologije ORN-a pokazali su dokaze bakterija u tkivima

zahvaćenima ORN-om i dokumentirane su mikroskopske promijene tkiva, pretežito arterijskih i arteriolskih zidova, gubitak osteocita i osteoblasta i ispunjenje koštanih praznina s upalnim stanicama (10).

Meyer je predložio teoriju nastanka ORN-a u kojoj govori o klasičnoj trijadi ORN-a koja uključuje zračenje, infekciju i traumu (11). Navodi da trauma poput ekstrakcije zuba otvara put bakterijama do prilježne kosti te da je kost zbog zračenja izgubila sposobnost otpora prema bakterijskoj upali, što posljedično dovodi do radijacijskog osteomijelitisa. Meyerova teorija bila je glavna jedno desetljeće te je postala temelj upotrebe antibiotika uz operacije za liječenje ORN-a.

2.3.1 Marxova teorija 3H

G. 1983. Marx predlaže svoju teoriju nastanka ORN-a, odnosno teoriju 3H (hipoksija – hipocelularnost – hipovaskularnost) te se osvrće na Meyerovu teoriju i govori kako ORN nema kliničkih znakova upale ni da dovodi do sepse na isti način na koji to radi osteomijelitis (12). Napravio je istraživanje gdje je uspoređivao uzorke ORN-a i osteomijelitisa. Tada je primijetio da se razlikuju u spektru bakterija te u zahvaćenosti samog tkiva. Uzorak ORN-a bio je zahvaćen samo površinski te su mikroorganizmi na površini jako varirali, uglavnom gram-negativni organizmi, streptokoki te *Candida*. Kod osteomijelitisa dugih kosti pretežno je bila jedna vrsta i to najčešće stafilocoki, dok je kod osteomijelitisa čeljusti bilo različitih grupa organizama, ali nijedna se ne nalazi na kosti zahvaćenom ORN-om. Time zaključuje da mikroorganizmi igraju manju ulogu u patofiziologiji ORN-a. Također navodi kako je ORN prisutan i u 35 % pacijenata bez prethodne traume. Histološki nalazi koje je Marx zabilježio pokazuju fibrozu mukoze, kože i koštane srži; hijalinizaciju i trombozu žila s gubitkom osteocita i osteoblasta; smanjenu vaskularnost vezivnost tkiva (13).

Zaključio je da je ORN patološki proces i u kosti i u mekom tkivu koje je okružuje. Svoju teoriju opisao je u četiri dijela. Prvi dio je zračenje, drugi formacija hipoksičnog, hipovaskularnog i hipocelularnog tkiva, treći je raspad tkiva gdje dolazi do lize kolagena i stanične smrti koja premašuje sintezu i staničnu replikaciju, što dovodi do četvrtog dijela, odnosno kronične rane koja ne cijeli. Budući da je glavni dio njegove teorije hipoksično tkivo, HBO postaje temelj liječenja ORN-a.

2.3.2. Radijacijom induciran fibroatrofički proces

Danas je, zbog napretka u molekularnoj i staničnoj biologiji, moguće bolje proučiti mikroskopski napredak ORN-a te se zbog toga podupire teorija radijacijom induciranog fibroatrofičkog procesa (RIF) (14). Teorija predlaže da se ORN javlja zbog radijacijom induciranog fibroatrofičkog mehanizma uključujući stvaranje slobodnih radikala, endotelnu disfunkciju, upalu, mikrovaskularnu trombozu, fibrozu i remodelaciju te konačno nekrozu kosti i tkiva (10). Prema teoriji RIF-a mehanizam nastanka ima tri faze. Prva je inicijalna prefibrotička faza u kojoj dominiraju promjene u endotelnim stanicama, uz akutni upalni odgovor. Gubitak barijere endotelnih stanica, koja je posljedica zračenja, može rezultirati izravnoj izloženosti stanicama vezivnog tkiva, koje su im strane, te potaknuti aktivaciju fibroblasta. Druga je faza temeljna organizirana faza, dominira abnormalna fibroblastna aktivnost s deorganizacijom ekstracelularnog matriksa. Treća je faza kasna fibroatrofična faza u kojoj dolazi do formacije tkiva koje je slabo vaskularizirano nakon pokušaja remodelacije tkiva. Ta su tkiva osjetljiva te nakon bilo koje lokalne ozljede postaju podložnija reaktivaciji upale. Interakcija radijacije s tkivom potiče stvaranje reaktivnih metabolita kisika (ROS) koji potječu iz upalnog procesa. Proizvodi degradacija kolagena potom stimuliraju makrofage i polimorfonuklearne stanice te se zbog toga otpušta dodatna količina ROS-a. Ono što ova teorija predlaže je da je oštećenje na endotelnim stanicama uzrokovano ROS-om. ROS posreduje otpuštanje citokina poput čimbenika tumorske nekroze α , trombocitnog čimbenika rasta, fibroblastnog čimbenika rasta β , interleukina 1, 4 i 6, transformirajućeg čimbenika rasta β 1 i faktora rasta vezivnog tkiva, što dovodi do neregulirane fibroblastne aktivacije te miofibroblastni fenotip perzistira (10). Rezultat je hipocelularna kost i reducirana formacija koštane srži koja je kompenzirana fibrozom (13). Marx je došao do sličnog zaključka, samo je on smatrao da je problem stvarala hipoksija. Uz stvaranje nove teorije, razvijeni su i novi načini liječenja koji ciljaju ROS i fibrozu koja je inducirana zračenjem.

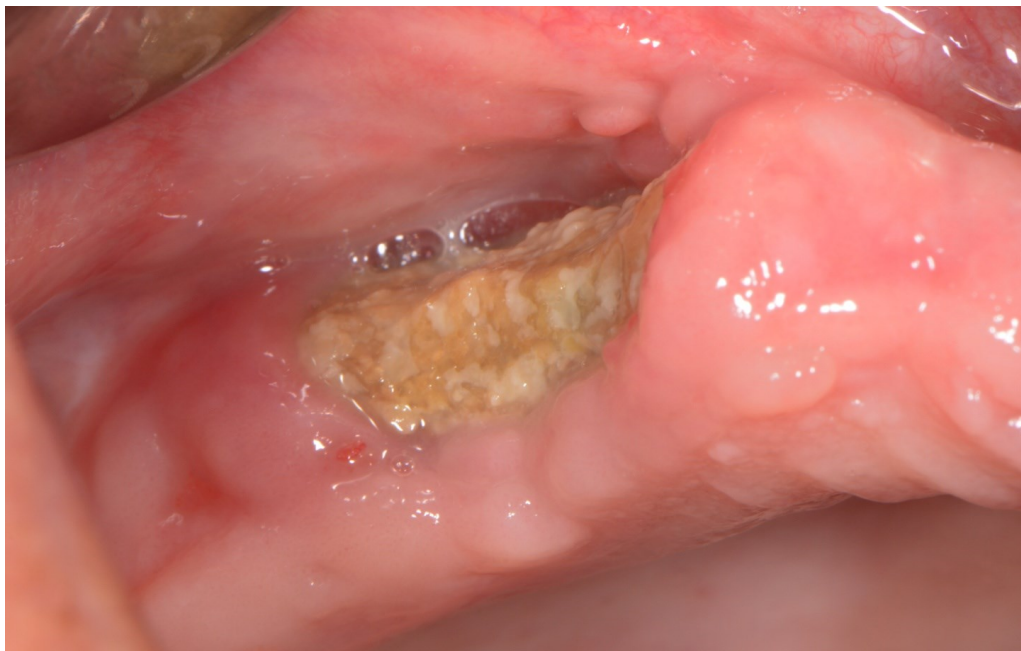2.4 Klinička slika i lokalizacija

Najčešće lokalizacije ORN-a su tijelo, kut i uzlazni krak donje čeljusti. To je ponajviše tako zbog lokacije primarnog tumora te posljedično najviše doze zračenja usmjerenog u ta područja. ORN se ne pojavljuje u području kondilarnog i koronoidnog nastavka. Donja čeljust podložnija je ORN-u zbog manjeg protoka krvi u odnosu na gornju. Jedan od

mogućih razloga je i kompaktna struktura kosti donje čeljusti. Također tijekom kirurške resekcije tumora često su oštećene ili odstranjene arterije potrebne za protok krvi.

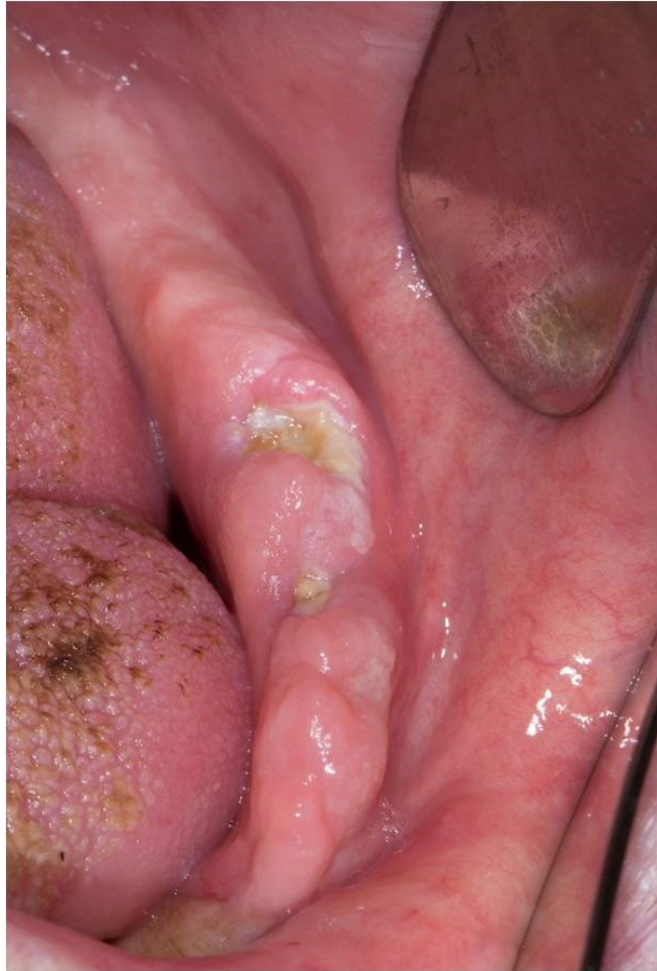Klinički znakovi uključuju ulceracije i nekrozu oralne mukoze, ekspoziciju priležeće kosti, neugodan miris te, u uznapredovalim fazama, patološke frakture, fistule i ulceracije priležeće kože (15).

Često inicijalne lezije mogu biti asimptomatske, iako može biti prisutna i eksponirana devitalizirana kost s ulceriranom mukozom ili kožom. Zbog toga ORN često nije rano otkriven. Simptomi se počinju javljati u obliku bola, halitoze, disgeuzije, disestezija te je moguće zaostajanje hrane u području gdje je eksponiran sekvestar kosti. Interval između radioterapije i početka ORN-a može varirati, ali većinom se pojavljuje između četiri mjeseca i dvije godine (8). U najvećem broju slučajeva ORN se pojavljuje u razdoblju između šest do dvanaest mjeseci nakon zračenja, dok se nakon lokalne traume ORN može prezentirati i puno ranije. Važno je napomenuti da rizik ostaje doživotan, samo je s vremenom nešto manji. Ako je početak ORN-a u prvih 24 mjeseca nakon zračenja, može se povezati s radijacijskom dozom većom od 60 Gy, dok se kasni početak povezuje s traumom koja djeluje na kronično hipoksičnu kost. Na Slikama 1. i 2. može se vidjeti klinička slika čeljusti s ORN-om.



Slika 1. Klinička slika osteoradionekroze.

Preuzeto s dopuštenjem autora: doc. dr. sc. Marka Granića



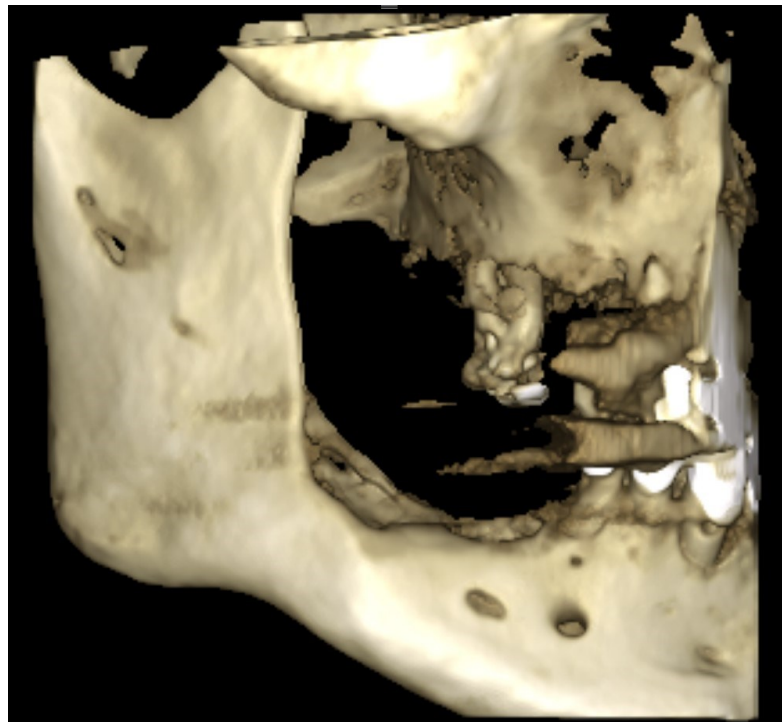
Slika 2. Klinička slika osteoradionekroze.

Preuzeto s dopuštenjem autora: doc. dr. sc. Marka Granića

2.5 Dijagnoza

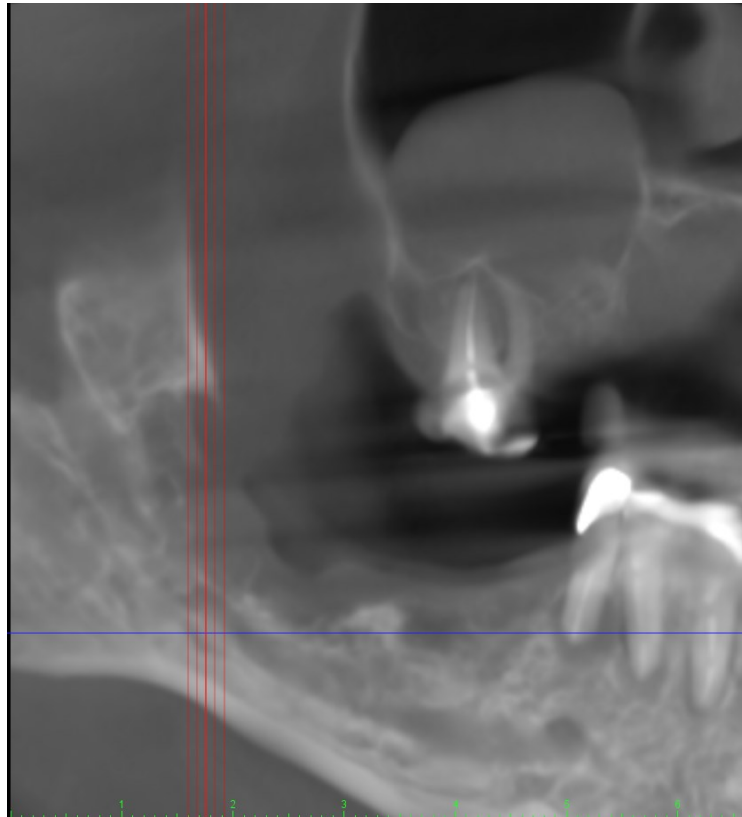
Dijagnoza ORN-a primarno se oslanja na kliničku sliku i anamnezu. U anamnezi se mogu naći dentalne ekstrakcije, operacije ili bilo kakve traume u području čeljusti, ali isto tako ORN se može pojaviti spontano i to u 10 do 48 % slučajeva. Iako ORN nije rezultat upale kao što je osteomijelitis, može doći do sekundarne infekcije. Pacijenti mogu imati patološke frakture ili orokutane fistule, no to nije potrebno za dijagnozu. Incizijskom biopsijom mora se isključiti mogućnost povratka karcinoma. Radiološki ORN možemo dijagnosticirati mnogim metodama, a to su radiografija, kompjuterizirana tomografija (CT), magnetska rezonanca (MR), Doppler ultrazvuk, nuklearna medicina te bliska infracrvena spektroskopija. Najčešće se upotrebljavaju radiografske slike. Radiološki izgled ORN-a jest miješana radioopakna i radiolucetna lezija, odnosno mogu se primijetiti radiolucetni dijelovi koji odgovaraju destruktiji kosti. U ranim stadijima teško je radiološki dijagnosticirati osteoradionekrozu jer je potreban gubitak 30 %

mineralnog sastava kosti kako bi se to moglo vidjeti radiografski (16). Najčešće se u dijagnozi upotrebljava ortopantomogram (OPT) i često mu se pridodaju slike drugih intraoralnih i ekstraoralnih metoda. U OPT-u ORN se može vidjeti kao nedefinirana radiolucencija koja je bez sklerotične demarkacije s okolnim nekrotičnim područjem. CT pokazuje koštane nepravilnosti poput fokalnih litičnih područja, kortikalnih prekida i gubitka spongioznih trabekula na simptomatskoj strani, koje su često udružene sa zadebljanjem mekog tkiva (17). Time nastaje problem u diferencijaciji tumora i ORN-a. U tome je bolja pozitronska emisijska tomografija (PET), metoda koja se primjenjuje za procjenu širenja karcinoma pločastih stanica prije liječenja te je potencijalno dobra za diferencijaciju između ORN-a i povratka tumora. MR se također upotrebljava te može biti koristan u prikazivanju fibroze koštane srži te kortikalnoj destrukciji i iregularnom povećanju nakon davanja gadolinija. Na Slikama 3. i 4. može se vidjeti CBCT čeljusti s ORN-om.



Slika 3. CBCT slika čeljusti s ORN-om.

Preuzeto s dopuštenjem autora: doc. dr. sc. Marka Granića.



Slika 4. CBCT slika čeljusti s ORN-om.

Preuzeto s dopuštenjem autora: doc. dr. sc. Marka Granića

2.6 Klasifikacija

Trenutačno ne postoji univerzalna klasifikacija ORN-a.

Coffin predlaže dvije faze ORN-a, *minor* i *major* prema kliničkom i radiološkom nalazu (18). *Minor* faza ima nekoliko malih sekvestara koji cijele spontano tijekom nekoliko tjedana ili mjeseci te se ne mogu otkriti radiološki. *Major* se prikazuje nekrozom koja uključuje punu debljinu čeljusti te je patološka fraktura neizbježna. Ova faza vidi se radiološki.

Marx predlaže tri faze s obzirom na odgovor na hiperbaričnu oksigenoterapiju (HBO) (12). Prva faza uključuje eksponiranu alveolarnu kost koja reagira na HBO-u te nema patološku frakturu. Druga faza zahtijeva sekvestrektomiju te odstranjenje središnjeg dijela, a ne reagira na HBO. Treća faza uključuje oštećenje kosti pune debljine ili patološke frakture te zahtijeva resekciju i rekonstrukciju slobodnim tkivom.

Morton i Simpson dijele ORN na *minor*, *moderate* i *major* prema kliničkom nalazu i reakciju na terapiju (19).

Epstein i sur. dijele ORN na tri faze ovisno o progresiji bolesti. Svaka faza ima dvije podfaze: s patološkom frakturom ili bez patološke frakture. Prva faza obilježena je izlječenjem. Druga je faza kronična faza koja je perzistentna te nema progresije. Treća je faza aktivna faza s progresijom (20).

Glanzman i Gratz dijele na pet faza ovisno o duljini ekspozicije kosti te potrebi za liječenjem (21).

Clayman dijeli na dvije faze ovisno o kliničkom nalazu (22).

Støre i Boysen dijele na četiri faze te gledaju kombinaciju kliničkih i radioloških nalaza (23).

Schwartz i Kagan dijele na tri faze ovisno o radiološkim i kliničkim nalazima (24). Prva faza minimalne mekotkivne ulceracije, a kortikalna kost ograničeno je eksponirana. Liječenje je konzervativno. U drugoj fazi uključen je i mandibularni korteks i podležeća medularna kost. Druga faza ima dvije podfaze. Podfaza a) ima minimalne mekotkivne ulceracije, dok podfaza b) ima orokutane fistule i blagu nekrozu mekog tkiva. Treća faza odnosi se na punu debljinu kosti uključujući donji rub donje čeljusti, a mogu biti prisutne i patološke frakture.

Notani i sur. dijele na tri faze ovisno o kliničkom nalazu (25). U prvoj fazi ORN je ograničen na alveolarnu kost. U drugoj fazi ORN je ograničen na alveolarnu kost i/ili donju čeljust, ali iznad razine donjeg alveolarnog kanala. U trećoj fazi uključen je i dio donje čeljusti ispod donjeg alveolarnog kanala te je prisutna i kožna fistula, a uz to je moguća i patološka fraktura.

Danas je općeprihvaćena klasifikacija po Notani i sur., ponajviše zbog svoje jednostavnosti, a ostale popularne klasifikacije su i Marxova, Schwartz-Kaganova te Epsteina i sur. (15).

2.7 Usporedba s ostalim osteonekrozama

Osteonekroze dijelimo u nekoliko skupina. Prvo je osteonekroza povezana s lijekovima (MRONJ), zatim imamo osteoradionekrozu (ORN), traumatsku osteonekrozu, atraumatsku osteonekrozu te spontanu osteonekrozu. MRONJ može nastati zbog nekoliko skupina lijekova, a to su antiresorptivni lijekovi (bisfosfonati i denosumab), antiangiogeni lijekovi (antineoplastici, npr. bevacizumab, sunitinib), a terapija kortikosteroidima može predstavljati dodatan rizik. ORN nastaje zbog zračenja, traumatska osteonekroza zbog termičke, mehaničke ili kemijske traume, netraumatska

može nastati zbog infekcije, maligniteta, stečenih ili kongenitalnih bolesti ili zlouporabom narkotika, dok spontana nastaje idiopatski. Najčešći su MRONJ i ORN, dok su ostale skupine rijetke. Definicija MRONJ-a prema Američkom udruženju oralnih i maksilofacijalnih kirurga glasi: 1. prethodno ili trenutno liječenje s antiangiogenim ili antiresorptivnim lijekovima; 2. izložena kost ili kost kroz koju se može pristupiti kroz ekstraoralnu ili intraoralnu fistulu/e u maksilofacijalnoj regiji koja perzistira dulje od osam tjedana; 3. ne postoji povijest zračenja čeljusti ili očita metastatska bolest u čeljusti. MRONJ i ORN imaju sličan klinički i radiološki izgled (26). Većinom se javljaju u onkološkim pacijentima, i u jednom i u drugom slučaju oralno zdravlje predstavlja važan rizični čimbenik te oba stanja mogu dovesti do smanjenja kvalitete života pacijenata. Postoje značajne razlike među tim stanjima uključujući histološke nalaze te patofiziologiju samih stanja. Prevalencija MRONJ-a ovisi o vrsti lijeka o kojem je riječ, stoga ako se radi o bisfosfonatima prevalencija je 1,6 do 14,8 %, dok kod denosumaba iznosi 0,7 do 1,9 % (26). Za razliku od toga prevalencija ORN-a iznosi 5 do 15 % (9). Histološki nalaz MRONJ-a pokazuje povećanu trabekularnu debljinu, mogu se naći dijelovi s nekrotičnom kosti koji su izmiješani s ostatcima vitalne kosti, niža je prisutnost osteoklasta, postoji značajan gubitak leukocita te nedostaju krvne žile. Naspram toga, histološki nalaz ORN-a pokazuje fibrozu i hiperekspresiju kolagena I, lezije su homogenije, a nekroza je ekstenzivnija te se prisutna hiperemija i tromboza. Patogeneza MRONJ-a ovisi o kojoj vrsti lijeka je riječ. Ako se radi o bisfosfonatima, dolazi do inhibicije resorpcije osteoklasta tako da se inducira apoptoza. Ako se radi o denosumabu, dolazi do zaustavljanja interakcije RANKL/RANK te su formacija, diferencijacija i preživljenje osteoklasta otežane, čime se smanjuje resorpcija kosti, a kod antiangiogenetske terapije dolazi do ishemije zbog interferencije sa stvaranjem novih krvnih žila. Patofiziologija ORN-a je, kao što je i navedeno, još uvijek nerazjašnjena, ali danas je vodeća teorija RIF-a. Vrijeme nastanka kod MRONJ-a je 33 mjeseca za oralne bisfosfonate, do 48 mjeseci za intravenske bisfosfonate, a kod denosumaba se pojavljuje rano nakon terapije (26). ORN se većinom javlja u prvoj godini nakon zračenja s povećanim rizikom još nekoliko godina poslije. Liječenje u oba slučaja ovisi o stadiju bolesti i o stanju pacijenata.

2.8 Prevenција

Postoje dvije generalne kategorije mjera koje se mogu poduzeti kao oblik prevencije ORN-a. Prva se odnosi na mjere kojima bi se smanjila učestalost potrebe za operativnim dentalnim liječenjem, a druga se odnosi na mjere kojima se može zaustaviti ili modificirati napredak bolesti tijekom raznih faza uključenih u patogenezu ORN-a. Kontrola usne šupljine i eventualno potrebno liječenje bilo kojih oralnih bolesti treba se odraditi prije početka zračenja u području koje će biti ozračeno. Time se značajno može smanjiti rizik za razvitkom ORN-a. Zbog ekstrakcija zuba i parodontnih bolesti, incidencija ORN-a u bezubih čeljusti je tri puta manja od incidencije u ozubljenih pacijenata. Cijeljenje rane smatra se otežanim u posteriornim dijelovima mandibule kod ekstrakcija u području radijacijskim doza iznad 60 Gy. Budući da se danas najčešće primjenjuje IMRT, koja upotrebljava 3D analize te kompleksno određuje određene doze za određena područja, liječniku je teško odrediti točno koja su područja zahvaćena visokom dozom zračenja te time i predvidjeti moguća rizična područja za ORN. Dozimetrijsko konturiranje može dati procjenu doze zračenja u određenom dijelu čeljusti te se time poboljšava predikcija visokorizičnih područja i liječenje ORN-a. Zbog svega navedenog, došlo je do promjena u prevenciji ORN-a te se pacijenti prije radioterapije šalju na opsežnu sanaciju usne šupljine prije početka radioterapije. Danas se smatra da ne treba sve zube u području visoke doze zračenja ekstrahirati. Kriterij za ekstrakciju zuba prije zračenja uključuje umjeren do uznapredovali parodontitis (dubina džepa veća od 5 mm); ekstenzivne periapikalne lezije korijena; ekstenzivni karijes; parcijalno impaktirani ili nepotpuno eruptirani zub; i zaostatne korjenove koji nisu u potpunosti prekriveni kosti ili koji pokazuju radiolucenciju (13). Oni zubi koji su u potpunosti prekriveni kosti i sluznicom, odnosno duboko impaktirani zubi ne moraju biti ekstrahirani te ne nose povećan rizik za potencijalne kasnije probleme. Kako bi se smanjile postoperativne komplikacije, preporučuju se atraumatske ekstrakcije te primarno zatvaranje rane. Također, potrebno je razdoblje cijeljenja od 10 do 14 dana između ekstrakcija i početka zračenja, odnosno dok meko tkivo ne zacijeli. Ako se do tog razdoblja ne ekstrahiraju zubi, bilo bi poželjno to odraditi do četiri mjeseca nakon radioterapije nakon čega se povećava rizik za nastanak ORN-a. Kao prevencija karijesa te posljedično i operativnih zahvata u čeljusti preporučuje se održavati dobru oralnu higijenu te upotrebljavati zubne paste u povećanim udjelom fluorida od 5000 ppm. Pacijenti trebaju biti motivirani i educirani kako bi mogli samostalno održavati pravilnu oralnu higijenu. Pri procjeni stanja

u obzir treba uzeti i pacijentovo ponašanje do tada. Ako pacijent nije dobro održavao svoju oralnu higijenu i nije redovito posjećivao svog stomatologa, potencijalno je potrebno agresivnije liječenje prije radioterapije. Kako bi se mogao smanjiti karijes uzrokovan kserostomijom, preporučuje se upotreba topikalnog gela s visokom koncentracijom fluorida koji se upotrebljava s udlagama.

2.9. Liječenje

Liječenje ORN-a čeljusti je komplicirano i nepredvidljivo. Glavni je cilj liječenja povratak vaskularizacije te cijeljenje rane čime bi se održala normalna homeostaza tkiva. Kriterij uspješnog liječenja su asimptomatsko stabilno stanje, normalna funkcija, normalne konture kostiju, održavanje prilježne oralne mukoze i dobra estetika (27). Iako postoje razna mišljenja stručnjaka vezana uz liječenje ORN-a, svi se slažu da liječenje treba biti multimodalno, odnosno da se u terapiju treba uključiti različite vrste liječenja. Često se u ranim faza primjenjuje konzervativno liječenje, dok se kirurškom liječenju pristupa u ozbiljnijim slučajevima ili ako konzervativno liječenje nije uspješno. Veoma je bitna analgezija, dobra oralna higijena i kontrola superinfekcije jer to mogu biti i odlučujući čimbenici. Ovisno o ozbiljnosti ORN-a, odabire se terapija. Postoji nekoliko pristupa terapiji koji su se razvijali paralelno s teorijama patofiziologije ORN-a. Budući da se i dalje ne zna sigurno koja je teorija ispravna, i dalje se primjenjuju različite terapije o kojima će se više govoriti u sljedećim poglavljima.

2.9.1. Konzervativno liječenje

Konzervativno liječenje predstavlja prvi korak u liječenju te se primjenjuje kod početnih stadija ORN-a. Uključuje lijekove te lokalnu njegu rane, čime se može riješiti i do 60 % slučajeva. U tijeku konzervativnog liječenja izrazito je bitna oralna higijena, koja uključuje ispiranje usta 0,2-postotnom otopinom klorheksidina, otopinom natrijeva hidrogenkarbonata ili fiziološkom otopinom poslije svakog jela. Također je bitno pacijentu naglasiti da bi trebao izbjegavati pušenje, alkohol te nošenje proteza. Bilo kakve ostatke treba isprati, ali se sekvestri kosti trebaju spontano odvojiti ili se mogu lagano ukloniti. Sekvestar kosti definira se kao komad kosti koji se odlomi od zdrave kosti tijekom procesa nekroze (28). Ako pacijent osjeća bol ili nelagodu, liječnik mu

treba prepisati analgetike ili protuupalne lijekove. Ako pacijent ima orokutane fistule, patološku frakturu ili devitaliziranu kost pune debljine, konzervativna terapija ne pomaže te se treba pristupiti kirurškom liječenju. Regaudova teorija iz 1922. koja govori da je ORN rezultat zračenja, traume i infekcije, podupire dugotrajno liječenje ORN-a antibioticima te debridman, odnosno čišćenje rane, a ako to nije dovoljno, tek onda se može pristupiti kirurškom liječenju. Antibiotici se mogu ordinirati ako se dokaže bakterijska infekcija te se u tom slučaju treba napraviti antibiogram, a dok se čekaju rezultati najčešće se prepisuje penicilin s metronidazolom ili klindamicin.

Problem konzervativnog liječenja, ako je neuspješno, jest duljina trajanja liječenja, trud pacijenta i trošak liječenja koji, ovisno o vrsti tretmana, može biti i velik. Uz to pacijenti mogu postati i ovisni o propisanim lijekovima.

Budući da se u današnje vrijeme primjenjuje IMRT kao vrsta radioterapije te da je smanjena doza zračenja na okolna tkiva, slučajevi ORN-a su blaži te postoji veća šansa za primjenom konzervativnog pristupa liječenja.

U konzervativno liječenje spada i HBO te tretman tokoferolom, pentoksifilinom i klodronatom, no oni će biti razrađeni dalje u radu.

2.9.2. Hiperbarična oksigenoterapija

Iako se danas primjenjuje češće za terapiju zračne embolije, sindroma odjeljka ili trovanja ugljikovim monoksidom, HBO može se primijeniti i kao terapija ORN-a uz kiruršku ili konzervativnu terapiju. Kada je Marx predložio svoju teoriju 3H i smatrao da je glavni čimbenik nastanka ORN-a hipoksija, HBO se počeo uvoditi u terapiju ORN-a kako bi se potaknula fibroplazija i angiogeneza. Razlog tomu je potreba za kisikom u tkivima koja cijele, a HBO podiže razinu kisika u tkivima te poboljšava sintezu kolagena, angiogenezu i epitelizaciju. Marxov protokol uključuje terapiju u trajanju od 90 minuta pri 2,4 atm, jedanput na dan 30 dana preoperativno te 10 dana postoperativno. Ako se HBO primjenjuje preventivno, onda terapija traje 20 dana prije i 10 dana poslije operacije. S povećanjem razlike parcijalnog tlaka kisika između hipoksičnog područja i okoline dolazi do stimulacije angiogeneze. Uz to, HBO djeluje baktericidno i bakteriostatski za mnoge mikroorganizme. No 1983. Marx je zaključio da HBO nije samostalno dovoljan kako bi izliječio ORN. Problem predstavlja nekrotično tkivo koje ne reagira na HBO, dok je vitalnom tkivu koje je kompromitirano zbog ORN-a potrebna puno veća količina kisika. Kako bi to tkivo moglo primiti veću količinu kisika,

nekrotično tkivo mora se ukloniti. Zbog toga uvodi multimodalno liječenje s kombinacijom HBO-a i kirurškog liječenja te se HBO ne primjenjuje kao zasebna terapija u liječenju ORN-a. Danas postoji malo dokaza da HBO zaista i pomaže u liječenju, ako se primjenjuje zasebno. Za razliku od toga, ako se primjenjuje u kombinaciji s kirurškim liječenjem, postoje istraživanja koja pokazuju uspješnost, međutim Gal i sur. u istraživanju iz 2003. navode da se isti rezultati mogu dobiti i samo kirurškim liječenjem. Govore da HBO ne može oživiti avitalnu ili oštećenu kost i da se margine prilikom resekcije ne smiju smanjiti na temelju HBO-a. Navodi da je mikrovaskularna rekonstrukcija bez HBO-a uspješan pristup liječenju ORN-a.

Kratkotrajni učinci HBO-a uključuju redukciju edema, vazokonstrikciju, aktivaciju fagocitoze i protuupalni učinak. Dugotrajni učinci uključuju neovaskularizaciju, stimulaciju fibroblasta za produkciju kolagena te osteoneogenezu.

Relativne kontraindikacije su klaustrofobija, infekcija gornjih dišnih putova, poremećaj epileptičkih napadaja, kronični sinusitis te spontani pneumotoraks u pacijentovoj povijesti bolesti. Apsolutne su kontraindikacije povijest buloznih pulmonalnih bolesti, optički neuritis, kongenitalni pulmonalni plikovi, loše kontrolirano kronično zatajenje srca i neliječeni pneumotoraks. Prije je i aktivni tumor bio kontraindikacija, ali je nakon istraživanja Fledmeier i sur. zaključeno da HBO nema učinak na rast tumorskih stanica. Komplikacije koje HBO može potaknuti su prolazna kratkovidnost, barotrauma srednjeg uha, arterijska zračna embolija, pneumotoraks, napadaji uzorkovani trovanjem kisikom, egzacerbacija akutne virusne infekcije i akutni pulmonalni edem.

Mane HBO-a uključuju visoku cijenu liječenja, malo dostupnih lokacija na kojima se može provesti terapija te veliku vremensku obvezu pacijenta zbog koje pacijent možda odustane te je druga vrsta terapije odgođena.

Kao vrsta prevencije ORN-a, HBO se može primijeniti prije ekstrakcija mandibularnih zubi koji se nalaze u području koje je bilo zračeno s dozama višim od 60 Gy. Također postoji nekoliko oprečnih istraživanja prevencije ORN-a prije postave dentalnih implantata u pacijenata liječenih radioterapijom u području glave i vrata.

Cochraneov pregledni članak iz 2018. navodi da je HBO povezan s uspješnim ishodima terapije ORN-a. Također navodi da je opravdana upotreba HBO-a za određene pacijente, no navodi se da su potrebna daljnja istraživanja kako bi se dokazali učinci.

2.9.3. Kirurško liječenje

Često se kirurško liječenje odabire kao smjer liječenja ORN-a kod ozbiljnijih slučajeva u kombinaciji s antibioticima, HBO-om ili nekim drugim pristupom konzervativnog liječenja. Kirurške opcije uključuju uklanjanje sekvestara, sekvestrekomiju, alveolektomiju s primarnim zatvaranjem, zatvaranje orokutane fistule i velike resekcije (29). Prije operacije potrebno je napraviti biopsiju kako bi se isključila mogućnost recidiva karcinoma. Zbog toga neki smatraju da kirurško liječenje ORN-a mora biti jednako radikalno kao i operacija primarnog tumora. Također je bitno prije operacije napraviti CT ili MR kako bi se moglo procijeniti rubove resekcije. Iako se tijekom resekcije kirurzi često vode krvarenjem iz kosti, nedostatak objektivnih kliničkih kriterija kojim se može procijeniti dovoljna količina resecirane kosti dovodi do čak 25 % recidiva ORN-a. Čak i kad je količina resekcije dovoljna prema histopatološkom nalazu, može doći do recidiva ORN-a, što bi moglo biti zbog drugih čimbenika koji nisu povezani s ostacima nekrotične kosti poput infekcije na rubovima resekcije. Indikacije za kirurško liječenje uključuju prisutnost velike intraoralne fistule i/ili ulceracije, patološke frakture, orokutane fistule te ako se radiološki vidi osteoliza kosti pune debljine. Ovakve situacije zahtijevaju radikalnu resekciju tog segmenta do vitalne kosti. Ako nakon toga postoje veliki defekti zbog gubitka kosti i mekog tkiva, potrebno je napraviti rekonstrukciju iz funkcijskih i estetskih razloga. Funkcijski su ciljevi ostvarenje djelovanja temporomandibularnih zglobova u tandemu tako da postoji mogućnost maksimalnog otvaranja usta te da je okluzija je očuvana. U estetske ciljeve ubrajamo simetriju, korekciju defekata mekog tkiva u submandibularnoj vratnoj regiji te očuvanje visine donjeg dijela lica i prednju projekciju brade. Danas se smatra da je potrebno odmah napraviti rekonstrukciju nakon radikalne resekcije nekrotične kosti. Prilikom rekonstrukcije primjenjuju se tehnike s rekonstrukcijskim pločicama, regionalnim režnjevima, autolognim koštanim transplantatima te slobodnim prijenosom tkiva. Najefektivniji su vaskularizirani koštani režnjevi koji se mogu uzeti s fibule, skapule, ilijačne kosti ili radijusa. Režanj radijusa postao je popularan, no problem čini veličina i količina koštanog transplantata koji se može uzeti, a da ne šteti donorskom mjestu. Najbolja se pokazala fibula, koja ima dobru kvalitetu i kvantitetu kosti. Danas se istražuju mogućnosti postave implantata poslije rekonstrukcija. Chiapasco i sur. napravili su istraživanje gdje su došli do zaključka da implantati imaju uspješnost i stopu preživljenja sličnu kao u pacijenata koji nisu zračeni.

Komplikacije kirurškog liječenja ORN-a često su povezane s posljedicama zračenja u području glave i vrata te je takvim pacijentima već otežano cijeljenje rana. Pacijenti koji imaju ORN također imaju veći rizik za aterosklerotske lezije karotidne arterije te uz to, ako su pacijenti prethodno imali rekonstrukcije slobodnim režnjem, imaju sužen izbor žila primatelja. Potencijalna je komplikacija i gubitak slobodnog režnja gdje je potrebno staviti novi slobodni režanj ili regionalni miokutani režanj. Neke manje komplikacije uključuju infekcije, probleme u cijeljenju donorskog mjesta te stvaranje orokutane fistule. Povratak tumora poslije rekonstrukcija zbog ORN-a iznosi između 0 i 25%.

2.9.4. Pentoksifilin, tokoferol i klodronat

Trenutačno je većinom prihvaćena teorija RIF-a o patofiziologiji ORN-a. Ta teorija smatra da je ROS zadužen za endotelno oštećenje. Kako bi se obrnulo oštećenje na stanicama uzorkovano ROS-om, razvijeni su novi načini terapije. Pentoksifilin je derivat metilksantina te primjenjuje učinak čimbenika antitumorske nekroze α , uz to povećava aktivnost kolagenaze, povećava fleksibilnost eritrocita, vazodilatira, smanjuje stvaranje ekstracelularnog matriksa te inhibira upalnu reakciju. Poboljšava protok krvi tako da smanjuje njezinu viskoznost. Iako se rezultati mogu vidjeti već za dva do četiri tjedna, predlaže se terapija u trajanju od minimalno osam tjedana. Pacijentima na terapiji varfarinom treba češće kontrolirati protrombinsko vrijeme, dok se pacijente s potencijalnim krvarenjima (nedavna operacija, peptički ulkusi itd.) treba češće kontrolirati na krvarenja. Također doza za starije pacijente treba biti oprezno određena, odnosno bilo bi bolje početi s najnižim terapijskim dozama. Može dovesti do laganog pada tlaka, stoga je potrebno kontrolirati pacijente koji primaju antihipertenzivnu terapiju. Nije testirano za pedijatrijsku populaciju. Pentoksifilin djeluje sinergistički s tokoferolom koji čisti ROS te zajedno djeluju kao antifibrotske tvari. Dokazano efektivno djeluju u smanjenju kroničnog progresivnog septičkog ORN-a mandibule. Pacijenti ih dobro podnose, nisu skupi te imaju pozitivno djelovanje na pacijente. Na temelju novih patoloških razumijevanja RIF-a, ova kombinacija bi mogla obrnuti ORN reduciranjem mikroskopskih fibroatrofičnih promjena koje su povezane s progresivnim nekrotičnim procesom te stimulacijom cijeljenja defektivnih osteoblasta (30).

Uz terapiju pentoksifilinom i tokoferolom, pacijentima se u težim slučajevima daje i klodronat, bisfosfonat koji inhibira destrukciju kosti. Klodronat je nova generacija bisfosfonata koji inhibiraju resorpciju kosti tako da reduciraju broj i aktivnost

osteoklasta (30). Razlikuje se od ostalih bisfosfonata po mehanizmu djelovanja gdje on djeluje direktno na osteoblaste tako da smanjuje proliferaciju fibroblasta i povećava stvaranje kosti. Potrebna su istraživanja kako bi se saznalo točno djelovanje ovih tvari te kako bi se istražilo potencijalno preventivno djelovanje nakon ekstrakcija zubi kod ozračenih pacijenata. Arqueros-Lemos i sur. 2023. objavili su sistematski pregled u kojem su zaključili da su u svim istraživanjima većina pacijenta imala potpunu kontrolu bolesti, no da problem predstavlja manjak protokola za davanje terapije. Smatraju da je potrebno odrediti farmakološke doze te bolje istražiti prednosti davanja u kombinaciji s antibioticima ili klodronatom.

2.9.5. Ultrazvuk

Ultrazvuk se u terapijske svrhe može upotrijebiti na temelju svojih termalnih i netermalnih učinaka. Termalni učinci ultrazvučne terapije upotrebljavaju se u fizioterapiji za liječenje akutnih ozljeda, kontrole bola i istegnuća. Netermalni učinci korisni su u poticanju tkivne regeneracije, poticanju protoka krvi u kronično ishemičnim mišićima, cijeljenju ishemičnih varikoznih ulceracija, sintezi proteina u fibroblastima te cijeljenju tetiva. Ultrazvučni učinci na kost pokazuju formaciju kosti *in vitro* te ubrzano koštano cijeljenje. Harris je 1992. uveo upotrebu ultrazvuka kao terapiju za ORN. Frekvencija koja se upotrebljava je 3 MHz tijekom 10 do 15 minuta i razdoblje od 40 do 100 dana. U njegovu istraživanju 48 % slučajeva pokazalo je cijeljenje uz ultrazvuk i debridman kosti, dok ostatak nije pokazivao cijeljenje nakon terapije ultrazvukom, nego je bilo potrebno kirurško liječenje. Danas postoji puno dostupnih podataka, no rezultati su oprečni.

2.9.6. Steroidi

Iako se kortikosteroidi dugo smatraju rizikom za nastanak osteonekroze, potencijalno bi mogli prevenirati nastanak ORN-a. Već se dugo upotrebljavaju u liječenju ozljeda nastalim zračenjem i to kao protuupalni lijekovi, no do danas nije sigurno koliku uspješnost pokazuju u popravljanju već stvorene fibroze. Hirota i sur. proučavali su pacijente koji su primali kortikosteroidnu terapiju u sklopu kemoterapije te su imali značajno nižu incidenciju ozbiljne fibroze u usporedbi s onim pacijentima koji nisu primali kortikosteroidnu terapiju (31). Postoji prijedlog za upotrebom topikalnih

steroida kako bi se smanjila sinteza kolagena te postoji anegdotski dokazi, no potrebna su daljnja istraživanja.

ORN je komplikacija zračenja glave i vrata za koju ima još mnogo pitanja na koja ne postoji točan odgovor. Postoji nekoliko definicija, no i dalje je to predmet rasprava. Neki autori smatraju da ne treba navoditi koliko dugo je kost eksponirana, kako bi liječenje moglo krenuti što ranije, dok drugi navode period od dva, tri ili čak šest mjeseci prije postavljanja dijagnoze kako ne bi došlo do krive dijagnoze. U zadnjih nekoliko desetljeća prevalencija ORN-a se smanjuje te novija istraživanja pokazuju da je ispod 5%. To se može prepisati boljim pristupima radioterapiji, odnosno korištenju IMRT-a te smanjenju napona i poboljšanoj preventivnoj dentalnoj zaštiti. Sigurno je da je izrazito bitno raditi na prevenciji kako bi se ORN u potpunosti izbjegao. Još nije dovoljno istraženo hoće li ekstrakcija prije zračenja smanjiti pojavnost ORN-a. U prethodnim metaanalizama pacijenti, koji su ekstrahirali zube prije zračenja, imali su nizak rizik ORN-a od 4,16 % (32). Beumer i sur. navode da ORN povezan s ekstrakcijama poslije zračenja puno češće zahtijeva radikalnu resekciju nego ORN koji je nastao poslije ekstrakcija prije zračenja (45,4 % naspram 11,7 %) (33). Također, poznato je da je rizik za nastanak ORN-a kod bezubih ljudi tri puta manji nego kod ozubljenih, što također ukazuje na rizik koji predstavljaju ekstrakcije. Prema istraživanju Kubota i sur. iz 2021. primarno mjesto tumora predstavlja jedan od najvažnijih čimbenika povezanih s razvitkom ORN-a. Pacijenti s oralnim karcinomom ili orofaringealnim karcinomom imaju 4,1 puta veći rizik za razvijanje ORN-a u usporedbi s pacijentima s ostalim karcinomima (32). To je zbog smjera zračnih snopova koji pokušavaju ciljati tumorsko tkivo, no nemoguće u potpunosti izbjeći zdravo tkivo. Stražnja regija donje čeljusti osjetljivija je na ORN zbog gušće kosti koja teži apsorpciji veće količine zračenja te zbog manjeg dotoka krvi u usporedbi s drugim kostima (34). Zbog toga zračni snopovi koji su usmjereni u zdravo tkivo donje čeljusti predstavljaju veći rizik te samim time i navedeni karcinomi nose veći rizik. Dodatna kemoterapija, iako povećava šanse za preživljenje i nudi bolju lokalnu kontrolu, može povećati rizik za kasnu toksičnost mekih tkiva. Još nije dovoljno istraženo odnosi li se to i na rizik za ORN.

J. Dhanda i sur. u radu iz 2016. dijele rizične čimbenike u tri skupine: lokalne, sistemske i one vezane uz liječenje. Sistemski čimbenici uključuju imunodeficijencije, malnutriciju, perifernu vaskularnu bolest, konzumaciju alkohola i pušenje. Lokalni se odnose na veličinu tumora te njegovu lokaciju, kserostomiju te zapostavljeno oralno zdravlje. Posljedično se mogu razviti karijesi, parodontitis te time i lokalna upala i infekcija tkiva. Čimbenici koji se odnose na samo liječenje ranije su navedeni. Veći rizik imaju oni pacijenti koji imaju uznapredovali karcinom.

Potrebno je još istraživanja kako bi se mogla dokazati patofiziologija ORN-a. Zadnjih sto godina predloženo je nekoliko mogućih teorija nastanka. Današnja istraživanja pokazuju da bi

to mogla biti teorija RIF-a te se istražuju lijekovi prema toj teoriji. S obzirom na to da nijedna teorija nije dokazana, istraživanja se trebaju provoditi na svim vrstama liječenja koja su razvijena prema drugim teorijama, a potencijalno bi mogla biti uspješna. Potrebna su dodatna prospektivna randomizirana i kontrolirana istraživanja kako bi se mogli pokazati učinci pentoksifilina, tokoferola i klodronata. Konzervativna terapija jedino je uspješna za niže stadije ORN-a, dok se za više stadije mora u terapijski plan uključiti i kirurška terapija. Neki smatraju kako lagano uklanjanje sekvestara kosti u blažim oblicima još spada pod konzervativno liječenje.

Potrebno je odraditi dobru diferencijalnu dijagnozu kako bi se isključila mogućnost povratka tumora ili MRONJ-a. Stoga je prije operacije potrebno je napraviti biopsiju kako bi se isključila mogućnost recidiva karcinoma. Prema istraživanju Hao i sur. 21 % dijagnoza ORN-a poslije biopsije bilo je promijenjeno u dijagnozu karcinoma. Zbog toga neki smatraju kako kirurško liječenje mora biti jednako radikalno kao i liječenje primarnog karcinoma.

4. ZAKLJUČAK

Osteoradionekroza ozbiljna je posljedica zračenja glave i vrata. U liječenju pacijenata s ovom dijagnozom potreban je multidisciplinarni tim kako bi se smanjile komplikacije i povećale šanse za uspješnim liječenjem. Potrebno je educirati pacijente kako bi prevenirali moguć nastanak ORN-a. Pacijenti moraju proći detaljnu dentalnu obradu prije zračenja te je također bitno da su svjesni važnosti redovitih pregleda nakon zračenja. Uz to je potrebno pacijentima propisati paste s većim udjelom fluorida te predložiti da uvijek sa sobom nose bocu vode kako bi smanjili utjecaj kserostomije. ORN može dovesti do izrazitog bola, frakture čeljusti, orokutanih fistula, sekvestracija devitalizirane kosti itd., što otežava hranjenje te smanjuje kvalitetu života pacijenta. Bitno da je prije početka liječenja utvrdimo radi li se o ORN-u ili o povratku tumora. Prilikom liječenja potrebno je uključiti više vrsta terapija, ovisno o stadiju ORN-a jer se pokazalo da to ima najbolje rezultate.

5. LITERATURA

1. Gormley M, Creaney G, Schache A, Ingarfield K, Conway DI. Reviewing the epidemiology of head and neck cancer: definitions, trends and risk factors. *Br Dent J.* 2022;233(9):780-6.
2. Argiris A, Karamouzis MV, Raben D, Ferris RL. Head and neck cancer. *Lancet.* 2008;17;371(9625):1695-709.
3. Strojan P, Hutcheson KA, Eisbruch A, Beitler JJ, Langendijk JA, Lee AWM, Corry J, Mendenhall WM, Smee R, Rinaldo A, Ferlito A. Treatment of late sequelae after radiotherapy for head and neck cancer. *Cancer Treat Rev.* 2017;59:79-92.
4. Anderson G, Ebadi M, Vo K, Novak J, Govindarajan A, Amini A. An Updated Review on Head and Neck Cancer Treatment with Radiation Therapy. *Cancers (Basel).* 2021;30;13(19):4912.
5. Alfouzan AF. Radiation therapy in head and neck cancer. *Saudi Med J.* 2021;42(3):247-54.
6. Davis DD, Hanley ME, Cooper JS. Osteoradionecrosis. 2023 Jun 12. In: *StatPearls [Internet]. Treasure Island (FL): StatPearls Publishing; 2023 Jan--.*
7. Dhanda J, Pasquier D, Newman L, Shaw R. Current Concepts in Osteoradionecrosis after Head and Neck Radiotherapy. *Clin Oncol (R Coll Radiol).* 2016;28(7):459-66.
8. Lyons A, Ghazali N. Osteoradionecrosis of the jaws: current understanding of its pathophysiology and treatment. *Br J Oral Maxillofac Surg.* 2008;46(8):653-60.
9. Zhuang Q, Zhang Z, Fu H, He J, He Y. Does radiation-induced fibrosis have an important role in pathophysiology of the osteoradionecrosis of jaw? *Med Hypotheses.* 2011;77(1):63-5.
10. Chrcanovic BR, Reher P, Sousa AA, Harris M. Osteoradionecrosis of the jaws--a current overview--part 1: Physiopathology and risk and predisposing factors. *Oral Maxillofac Surg.* 2010;14(1):3-16.
11. Meyer I. Infectious diseases of the jaws. *J Oral Surg.* 1970;28(1):17-26
12. Marx RE. Osteoradionecrosis: a new concept of its pathophysiology. *J Oral Maxillofac Surg.* 1983;41(5):283-8.
13. O'Dell K, Sinha U. Osteoradionecrosis. *Oral Maxillofac Surg Clin North Am.* 2011;23(3):455-64.
14. Delanian S, Lefaix JL. The radiation-induced fibroatrophic process: therapeutic perspective via the antioxidant pathway. *Radiother Oncol.* 2004;73(2):119-31.

15. Rivero JA, Shamji O, Kolokythas A. Osteoradionecrosis: a review of pathophysiology, prevention and pharmacologic management using pentoxifylline, α -tocopherol, and clodronate. *Oral Surg Oral Med Oral Pathol Oral Radiol.* 2017;124(5):464-71.
16. Ardran G. Bone destruction not demonstrable by radiography. *Br J Radiol.* 1951;24(278):107-9.
17. Chronopoulos A, Zarra T, Ehrenfeld M, Otto S. Osteoradionecrosis of the jaws: definition, epidemiology, staging and clinical and radiological findings. A concise review. *Int Dent J.* 2018;68(1):22-30.
18. Coffin F. The incidence and management of osteoradionecrosis of the jaws following head and neck radiotherapy. *Br J Radiol.* 1983;56(671):851-7.
19. Morton ME, Simpson W. The management of osteoradionecrosis of the jaws. *Br J Oral Maxillofac Surg.* 1986;24(5):332-41.
20. Epstein JB, Wong FL, Stevenson-Moore P. Osteoradionecrosis: clinical experience and a proposal for classification. *J Oral Maxillofac Surg.* 1987;45(2):104-10.
21. Glanzmann C, Grätz KW. Radionecrosis of the mandibula: a retrospective analysis of the incidence and risk factors. *Radiother Oncol.* 1995;36(2):94-100.
22. Clayman L. Clinical controversies in oral and maxillofacial surgery: Part two. Management of dental extractions in irradiated jaws: a protocol without hyperbaric oxygen therapy. *J Oral Maxillofac Surg.* 1997;55(3):275-81.
23. Støre G, Boysen M. Mandibular osteoradionecrosis: clinical behaviour and diagnostic aspects. *Clin Otolaryngol Allied Sci.* 2000;25(5):378-84.
24. Schwartz HC, Kagan AR. Osteoradionecrosis of the mandible: scientific basis for clinical staging. *Am J Clin Oncol.* 2002;25(2):168-71.
25. Notani K, Yamazaki Y, Kitada H, Sakakibara N, Fukuda H, Omori K, Nakamura M. Management of mandibular osteoradionecrosis corresponding to the severity of osteoradionecrosis and the method of radiotherapy. *Head Neck.* 2003;25(3):181-6.
26. Terenzi V, Della Monaca M, Raponi I, Battisti A, Priore P, Barbera G, Romeo U, Polimeni A, Valentini V. MRONJ and ORNJ: When a single letter leads to substantial differences. *Oral Oncol.* 2020;110:104817.

27. Chouinard AF, Giasson L, Fortin M. Hyperbaric oxygen therapy for head and neck irradiated patients with special attention to oral and maxillofacial treatments. *J Can Dent Assoc.* 2016;82:g24.
28. Chrcanovic BR, Reher P, Sousa AA, Harris M. Osteoradionecrosis of the jaws--a current overview--Part 2: dental management and therapeutic options for treatment. *Oral Maxillofac Surg.* 2010;14(2):81-95.
29. Rice N, Polyzois I, Ekanayake K, Omer O, Stassen LF. The management of osteoradionecrosis of the jaws--a review. *Surgeon.* 2015;13(2):101-9.
30. Fan H, Kim SM, Cho YJ, Eo MY, Lee SK, Woo KM. New approach for the treatment of osteoradionecrosis with pentoxifylline and tocopherol. *Biomater Res.* 2014;29;18:13.
31. Costa DA, Costa TP, Netto EC, Joaquim N, Ventura I, Pratas AC, Winckler P, Silva IP, Pinho AC, Sargento IG, Guerreiro FG, Moreira AR. New perspectives on the conservative management of osteoradionecrosis of the mandible: A literature review. *Head Neck.* 2016;38(11):1708-16.
32. Kubota H, Miyawaki D, Mukumoto N, Ishihara T, Matsumura M, Hasegawa T, Akashi M, Kiyota N, Shinomiya H, Teshima M, Nibu KI, Sasaki R. Risk factors for osteoradionecrosis of the jaw in patients with head and neck squamous cell carcinoma. *Radiat Oncol.* 2021;5;16(1):1.
33. Madrid C, Abarca M, Bouferrache K. Osteoradionecrosis: an update. *Oral Oncol.* 2010;46(6):471-4.
34. Lambade PN, Lambade D, Goel M. Osteoradionecrosis of the mandible: a review. *Oral Maxillofac Surg.* 2013;17(4):243-9.
35. Machiels JP, René Leemans C, Golusinski W, Grau C, Licitra L, Gregoire V; EHNS Executive Board. Electronic address: secretariat@ehns.org; ESMO Guidelines Committee. Electronic address: clinicalguidelines@esmo.org; ESTRO Executive Board. Electronic address: info@estro.org. Squamous cell carcinoma of the oral cavity, larynx, oropharynx and hypopharynx: EHNS-ESMO-ESTRO Clinical Practice Guidelines for diagnosis, treatment and follow-up. *Ann Oncol.* 2020;31(11):1462-75.
36. Glennly AM, Furness S, Worthington HV, Conway DI, Oliver R, Clarkson JE, Macluskey M, Pavitt S, Chan KK, Brocklehurst P; CSROC Expert Panel. Interventions for the treatment of oral cavity and oropharyngeal cancer: radiotherapy. *Cochrane Database Syst Rev.* 2010;8;(12):CD006387.

37. Brook I. Late side effects of radiation treatment for head and neck cancer. *Radiat Oncol J.* 2020;38(2):84-92.
38. Sciubba JJ, Goldenberg D. Oral complications of radiotherapy. *Lancet Oncol.* 2006;7(2):175-83.
39. Zehr LJ, Cooper JS. Mandible Osteoradionecrosis. 2023 Jul 17. In: StatPearls [Internet]. Treasure Island (FL): StatPearls Publishing; 2023 Jan—.
40. Balermipas P, van Timmeren JE, Knierim DJ, Guckenberger M, Ciernik IF. Dental extraction, intensity-modulated radiotherapy of head and neck cancer, and osteoradionecrosis : A systematic review and meta-analysis. *Strahlenther Onkol.* 2022;198(3):219-28.
41. El-Rabbany M, Duchnay M, Raziee HR, Zych M, Tenenbaum H, Shah PS, Azarpazhooh A. Interventions for preventing osteoradionecrosis of the jaws in adults receiving head and neck radiotherapy. *Cochrane Database Syst Rev.* 2019;20;2019(11):CD011559.
42. Singh A, Huryn JM, Kronstadt KL, Yom SK, Randazzo JR, Estilo CL. Osteoradionecrosis of the jaw: A mini review. *Front Oral Health.* 2022;28;3:980786.
43. Lončar Brzak B, Horvat Aleksijević L, Vindiš E, Kordić I, Granić M, Vidović Juras D, Andabak Rogulj A. Osteonecrosis of the Jaw. *Dent J (Basel).* 2023;9;11(1):23.
44. De Felice F, Tombolini V, Musio D, Polimeni A. Radiation Therapy and Mandibular Osteoradionecrosis: State of the Art. *Curr Oncol Rep.* 2020;9;22(9):89.
45. Bennett MH, Feldmeier J, Hampson NB, Smee R, Milross C. Hyperbaric oxygen therapy for late radiation tissue injury. *Cochrane Database Syst Rev.* 2016;28;4(4):CD005005.
46. Raggio BS, Winters R. Modern management of osteoradionecrosis. *Curr Opin Otolaryngol Head Neck Surg.* 2018;26(4):254-9.
47. Cheriex KC, Nijhuis TH, Mureau MA. Osteoradionecrosis of the jaws: a review of conservative and surgical treatment options. *J Reconstr Microsurg.* 2013;29(2):69-75.
48. Arqueros-Lemus M, Mariño-Recabarren D, Niklander S, Martínez-Flores R, Moraga V. Pentoxifylline and tocopherol for the treatment of osteoradionecrosis

of the jaws. A systematic review. *Med Oral Patol Oral Cir Bucal*.
2023;1;28(3):e293-e300.

49. Nadella KR, Kodali RM, Guttikonda LK, Jonnalagadda A. Osteoradionecrosis of the Jaws: Clinico-Therapeutic Management: A Literature Review and Update. *J Maxillofac Oral Surg*. 2015;14(4):891-901.

Jelena Družetić rođena je 4. 12. 1997. u Zagrebu. U Zagrebu završava osnovnu školu Tina Ujevića te osnovnu Glazbenu školu Vatroslava Lisinskog, smjer: klavir. Nakon završene osnovne škole upisuje XV. gimnaziju. Upisuje Stomatološki fakultet u Zagrebu 2016. godine. Tijekom školovanja sudjeluje u raznim projektima. Tijekom studija asistira u privatnoj stomatološkoj ordinaciji.