

# Fausse route: dijagnostički i terapijski postupci

---

Lucić, Anamaria

Master's thesis / Diplomski rad

2023

Degree Grantor / Ustanova koja je dodijelila akademski / stručni stupanj: **University of Zagreb, School of Dental Medicine / Sveučilište u Zagrebu, Stomatološki fakultet**

Permanent link / Trajna poveznica: <https://um.nsk.hr/um:nbn:hr:127:590131>

Rights / Prava: [Attribution-NonCommercial 4.0 International](#)/[Imenovanje-Nekomercijalno 4.0 međunarodna](#)

Download date / Datum preuzimanja: **2024-07-24**



Repository / Repozitorij:

[University of Zagreb School of Dental Medicine Repository](#)





Sveučilište u Zagrebu  
Stomatološki fakultet

Anamaria Lucić

# **FAUSSE ROUTE: DIJAGNOSTIČKI I TERAPIJSKI POSTUPCI**

DIPLOMSKI RAD

Zagreb, 2023.

Rad je ostvaren u: Stomatološki fakultet Sveučilišta u Zagrebu, Zavod za endodonciju i restaurativnu stomatologiju

Mentor rada: prof. dr. sc. Božidar Pavelić, Stomatološki fakultet Sveučilišta u Zagrebu

Lektor hrvatskog jezika: Ina Ćurković Pudić, mag. educ. philol. croat.

Lektor engleskog jezika: Dina Lulić, mag. educ. philol. angl. et mag. educ. philol. croat.

Sastav Povjerenstva za obranu diplomskog rada:

1. \_\_\_\_\_
2. \_\_\_\_\_
3. \_\_\_\_\_

Datum obrane rada: \_\_\_\_\_

Rad sadrži: 37 stranica

0 tablica

6 slika

1 CD

Rad je vlastito autorsko djelo, koje je u potpunosti samostalno napisano uz naznaku izvora drugih autora i dokumenata korištenih u radu. Osim ako nije drukčije navedeno, sve ilustracije (tablice, slike i dr.) u radu izvorni su doprinos autora diplomskog rada. Autor je odgovoran za pribavljanje dopuštenja za korištenje ilustracija koje nisu njegov izvorni doprinos, kao i za sve eventualne posljedice koje mogu nastati zbog nedopuštenog preuzimanja ilustracija odnosno propusta u navođenju njihovog podrijetla.

## **Zahvala**

Zahvaljujem se mentoru prof. dr. sc. Božidaru Paveliću na strpljenju, stručnim savjetima i pomoći tijekom izrade diplomskog rada te prenesenom znanju tijekom studija.

Zahvaljujem se dragim prijateljima na nesebičnoj podršci i predivnim uspomenama na studentske dane.

Najviše se zahvaljujem svojim roditeljima i sestri na beskrajnoj ljubavi, potpori i razumijevanju. Volim vas.

## FAUSSE ROUTE: DIJAGNOSTIČKI I TERAPIJSKI POSTUPCI

### Sažetak

Endodoncija je grana stomatologije kojoj je primarni cilj spriječiti gubitak zuba. Unatoč nastojanjima stomatologa da održe vitalitet zuba ponekad je potrebno započeti endodontsko liječenje, tijekom kojeg su moguće pogreške. Jedna od njih jest traumatska perforacija zuba koja se još naziva *fausse route* ili *via falsa*. Perforacija podrazumijeva bilo kakvu patološku komunikaciju između korijenskog kanala i okolnog parodonta koja može dovesti do neuspjeha endodontske terapije. Perforacije korijenskog kanala mogu se podijeliti prema etiologiji, prema lokalizaciji te prema čimbenicima koji utječu na ishod terapije. Posljedica su unutarnje ili vanjske resorpcije korijena, invazivnog karijesa zuba ili pogreške tijekom instrumentacije korijenskog kanala te postendodontske opskrbe zuba. Čimbenici poput vremena od nastanka perforacije do njezine detekcije, veličine i oblika perforacije, lokalizacije te izbora materijala za reparaciju utječu na potencijal kontrole infekcije na mjestu perforacije. Dijagnoza se postavlja na temelju subjektivnih i objektivnih simptoma i znakova, pomoću rendgenskih snimki, CBCT-a i elektroničkih apeks lokatora. Primarni cilj liječenja jest zatvoriti nastalu perforaciju i time odvojiti endodontsku anatomsku cjelinu od parodontne postupkom koji može biti proveden nekirurški ili kirurški odnosno njihovom kombinacijom.

**Ključne riječi:** *fausse route*; *via falsa*; perforacija; pogreške endodontskog liječenja

## **FAUSSE ROUTE: DIAGNOSTIC AND THERAPEUTIC PROCEDURES**

### **Summary**

Endodontics is a branch of dentistry with the primary goal of preventing tooth loss. Despite the efforts of dentists to maintain the vitality of the teeth, it is sometimes necessary to initiate endodontic treatment, during which errors can occur. One of the errors is traumatic tooth perforation, also known as the *fausse route* or *via falsa*. Perforation implies any pathological communication between the root canal and the surrounding periodontium that can lead to a failure of endodontic therapy. Root canal perforations can be classified according to etiology, localization, and factors influencing treatment outcome. They can be a result of internal or external root resorption, invasive dental caries, or errors that occur during root canal instrumentation and post-endodontic tooth restoration. Factors, such as time between perforation occurrence and its detection, size and shape of the perforation, localization, and repair material selection, affect the potential for infection control at the perforation site. Diagnosis is based on subjective and objective symptoms and signs, aided by radiographs, CBCT scans, and electronic apex locators. The primary goal of the treatment is to close the resulting perforation and thus separate the endodontic anatomical unit from the periodontal one by a procedure that can be performed non-surgically or surgically, or a combination of both.

**Keywords:** *fausse route*; *via falsa*; perforation; endodontic treatment errors

## SADRŽAJ

1. UVOD .....	1
2. KOMPLIKACIJE TIJEKOM ENDODONTSKIH ZAHVATA .....	3
3. PODJELA PERFORACIJA.....	5
3.1. Podjela prema etiologiji.....	6
3.2. Podjela prema lokalizaciji.....	6
3.3. Podjela prema čimbenicima koji utječu na ishod terapije .....	7
4. UZROČNI ČIMBENICI PERFORACIJE ZUBNE STIJENKE .....	9
4.1. Perforacije nastale tijekom endodontskog zahvata.....	10
4.2. Perforacije nastale tijekom postendodontske opskrbe zuba .....	13
5. SIMPTOMI I ZNAKOVI KOJU UPUĆUJU NA PERFORACIJU .....	14
6. DIJAGNOSTIČKI POSTUPCI .....	16
6.1. Dentalna radiografija .....	17
6.2. CBCT ( <i>Cone Beam Computed Tomography</i> ).....	18
6.3. Upotreba elektroničkih apeks lokatora .....	19
7. LIJEČENJE PERFORACIJA .....	20
7.1. Čimbenici koji utječu na ishod terapije .....	21
7.2. Materijali za reparaciju perforacija.....	22
7.3. Opći principi liječenja perforacija .....	22
8. RASPRAVA .....	25
9. ZAKLJUČAK .....	30
10. LITERATURA.....	32
11. ŽIVOTOPIS .....	36

## **Popis skraćenica**

CBCT – računalna tomografija konusnih zraka (engl. *Cone Beam Computed Tomography*)

CEM – smjesa obogaćena kalcijem (engl. *Calcium-enriched Mixture*)

CT – računalna tomografija (engl. *Computed Tomography*)

EBA – etoksibenzojeva kiselina (engl. *Ethoxy Benzoic Acid*)

MTA – mineral trioksid agregat (engl. *Mineral Trioxide Aggregate*)

SLOB – isto lingvalno, suprotno bukalno (engl. *same lingual, opposite buccal*)





Endodoncija je grana stomatologije kojoj je primarni cilj sprječavanje gubitka zuba, zadržavanje prirodne denticije u usnoj šupljini te postizanje ponovne funkcije i estetike. Kao i u ostalim stomatološkim specijalizacijama, i u endodonciji je u proteklim godinama došlo do različitih promjena. Zbog napretka znanja, tehnologije, materijala i opreme omogućeno je uspješnije endodontsko liječenje praćeno većom preciznošću i predvidljivošću kao i ugodom za samog pacijenta (1).

Unatoč nastojanjima stomatologa da održe vitalitet zuba ponekad je potrebno započeti endodontsko liječenje. Uzrok tomu najčešće su zubni karijesi, traumatske ozljede zuba te pulpne bolesti. Liječenje podrazumijeva uzimanje točne i detaljne anamneze, provođenje testova i dijagnostičkih postupaka, postavljanje dijagnoze i plana terapije, odabiranje najprikladnijih oblika liječenja i materijala te obrazloženje samog postupka pacijentu (2).

Tijekom liječenja moguće su pogreške koje mogu dovesti do neuspjeha. Jedna od njih jest traumatska perforacija zuba koja ima negativan učinak na tretirani zub i drugi je najčešći uzrok neuspjeha povezanih s endodontskim liječenjem (3). Očekivana učestalost navedenih lezija procjenjuje se na 8 % – 10 % od ukupnog broja endodontski liječenih zubi (4). Perforacija je bilo kakva patološka komunikacija između korijenskog kanala i okolnog parodonta (3). Traumatska perforacija zuba još se naziva *fausse route* ili *via falsa* (5). Može biti rezultat unutarnje ili vanjske resorpcije korijena, invazivnog karijesa zuba ili pogreške tijekom instrumentacije korijenskog kanala te postendodontske opskrbe zuba. Zbog komunikacije između endodontskog prostora i vanjskih površina zubi dolazi do prolaska mikroorganizama i njihovog nastanjivanja na mjesto perforacije čime se povećava težina komplikacija (3).

Svrha je ovog rada prikazati podjelu perforacija, opisati uzroke i simptome, načine dijagnosticiranja, metode liječenja te njihov utjecaj na uspješnost terapije.

## **2. KOMPLIKACIJE TIJEKOM ENDODONTSKIH ZAHVATA**

Tijekom endodontskog liječenja može doći do različitih nezgoda i pogrešaka koje mogu biti izravno vezane uz znanje i vještine liječnika kao i uz kvalitetu materijala koji se koriste. Stoga je nužno što temeljitije posvetiti se čimbenicima koji takve nezgode mogu spriječiti. Postavljanje dijagnoze i plana terapije, izbor odgovarajućih tehnika rada i materijala, vođenje dokumentacije te komunikacija s pacijentom ključni su za što uspješnije endodontsko liječenje.

Komplikacije koje mogu nastati tijekom endodontskog zahvata mogu se podijeliti na one koje nastaju tijekom izrade pristupnog kaviteta odnosno trepanacijskog otvora, one koje nastaju tijekom čišćenja i oblikovanja korijenskog kanala, komplikacije vezane uz punjenje korijenskog kanala, one koje nastaju prilikom pripreme korijenskih kanala za intrakanalne kolčiće te ostale (2).

Prilikom izrade pristupnog kaviteta nužno je izbjeći pretjerano uklanjanje tvrdog zubnog tkiva koje može oslabiti samu strukturu zuba te probijanje stijenke zuba, zubne krunice ili korijena (2).

Komplikacije vezane uz instrumentaciju i ispiranje korijenskog kanala su perforacije korijenskog kanala, izrada stepenice i umjetnog kanala, opstrukcija korijenskog kanala, lom instrumenata te protiskivanje sredstva za ispiranje u periapikalno tkivo (2). Usko su vezane aspiracija i gutanje instrumenta i/ili sredstva za ispiranje kao i obojenje zuba (5).

Tijekom punjenja korijenskog kanala potrebno je obratiti pozornost na duljinu punjenja. Ukoliko gutaperku ne postavimo do pune radne duljine govorimo o prekratkom punjenju kanala, dok se potiskivanje gutaperke i materijala za punjenje preko apikalnog otvora naziva prepunjenje. U oba slučaja ishod endodontske terapije može biti neuspješan (2). Vertikalna fraktura korijena još je jedna komplikacija koja može nastati uporabom velike sile prilikom punjenja kanala te postavljanja intrakanalnih kolčića, a može se spriječiti izbjegavanjem prekomjerne pripreme kanala (2, 6).

### **3. PODJELA PERFORACIJA**

Perforacije korijenskog kanala mogu se podijeliti prema etiologiji, lokalizaciji te čimbenicima koji utječu na ishod terapije (4,7).

### 3.1. Podjela prema etiologiji

Etiološki perforacije mogu biti jatrogene ili patološke. Jatrogene su perforacije najčešće, a nastaju prilikom instrumentacije korijenskog kanala te u značajnom broju slučajeva dovode do neuspjeha terapije. Rjeđe su patološke perforacije koje nastaju kao posljedica karijesa te unutarnje i vanjske resorpcije korijena. Neliječene karijesne lezije mogu perforirati kroz dno pulpne komorice te se dalje širiti kroz korijen. U tom slučaju terapija može biti endodontski zahvat, kliničko produljenje krune, ekstruzija korijena ili resekcija korijena, sve u svrhu zadržavanja vrijednih radikularnih segmenata. Djelovanjem odontoklasta dolazi do progresivnog gubitka dentina i cementa. Time dolazi do resorpcije koja se, ukoliko je lokalizirana unutar korijena, naziva interna ili unutarnja resorpcija (6). Na rendgenu se vidi kao radioludentno područje s uvećanjem određenih dijelova korijenskog kanala (2). Ukoliko do oštećenja cementa i stanica parodontalnog ligamenta dođe s vanjske strane korijena nastaje vanjska resorpcija (7).

### 3.2. Podjela prema lokalizaciji

Prema lokaciji perforacije korijena mogu se podijeliti na perforacije stijenke korijena i perforacije račvišta korijena. Perforacije stijenke korijena dijele se na perforacije u koronarnoj, srednjoj i apikalnoj trećini (2).

Postoje dvije vrste perforacija račvišta korijena, neposredni tip i tip „*stružuce*“ perforacije. Međusobno se razlikuju po načinu nastanka, liječenju te konačnoj prognozi. Neposredni tip najčešće nastaje tijekom terapijskog postupka izrade pristupnog kaviteta i ulaza u korijenske kanale, a radi se o otvoru u području furkacije koji je lako restaurirati. Tip „*stružuce*“ perforacije najčešće nastaje agresivnom instrumentacijom korijenskih kanala te neopreznim korištenjem *Gates-Glidden* svrdla. Karakteristično je pronalazimo na strani furkacije koronarnog dijela korijena (2).

Perforacije koronarne trećine korijenskog kanala nastaju prilikom preparacije trepanacijskog otvora i pronalaženja ulaza u kanale na dnu pulpne komorice, radi kalcifikacija u pulpnoj komorici, pogrešnog identificiranja kanala, značajne angulacije zuba u apiko-koronarnom smjeru te prekomjernog uklanjanje koronarnog dentina (Slika 1.). Perforacije u srednjoj trećini nastaju zbog pretjerane instrumentacije u toj regiji, odnosno agresivne uporabe prevelikih instrumenata koji se nisu u mogućnosti dovoljno savijati te nepoštovanja anatomije pulpnog prostora (7). Perforacije apikalne trećine korijenskog kanala mogu se podijeliti na apikalni zip i transportaciju apeksa. Prekomjernom instrumentacijom preko apeksa stvara se apikalni zip odnosno dolazi do probijanja apikalnog otvora i njegovog prevelikog širenja (2). To može dovesti do curenja sredstava za ispiranje i materijala za punjenje korijenskog kanala, infekcije i neuspjeha terapije (8). Prekomjernom instrumentacijom prethodno stvorene stepenice uzrokuje perforaciju i nastanak novog kanala koji položajem i otvorom ne odgovara anatomskom, pa kažemo da je došlo do transportacije apeksa (9).

### **3.3. Podjela prema čimbenicima koji utječu na ishod terapije**

Faktori poput vremena od nastanka perforacije do njezine detekcije, veličine i oblika perforacije te lokalizacije utječu na potencijal kontrole infekcije na mjestu perforacije (4). Uzimajući u obzir te faktore, perforacije možemo podijeliti na nove „*fresh*“ perforacije, stare „*old*“, male i velike perforacije (10).

Kod takozvanih svježih perforacija terapijski postupak provodi se odmah nakon nastanka same lezije te se odvija u aseptičnim uvjetima. Utvrđeno je da je cijeljenje puno povoljnije kod perforacija koje se opskrbljuju u što kraćem roku. Ponekad odgovarajuće liječenje nije moguće zbog nedostatka vremena, nedovoljne stručnosti liječnika ili neodgovarajuće opreme (4).

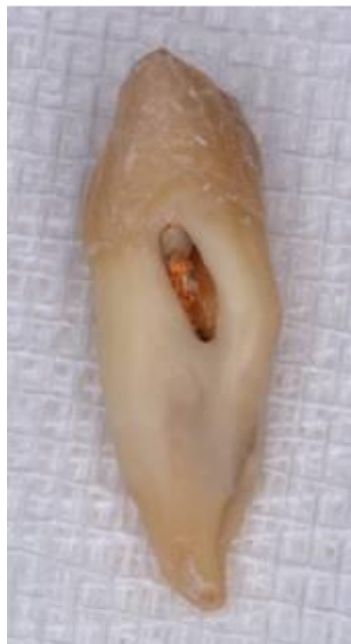Vrijeme proteklo između stvaranja perforacije i odgovarajućeg liječenja kod takozvanih starih perforacija jest dugo. One nastaju kada se pogreška prilikom tretiranja korijenskih kanala ne sanira u istoj posjeti. Kod takvih je perforacija velika vjerojatnost da je došlo do razvijanja bakterijske infekcije što negativno utječe na ishod terapije (10).

Male perforacije jesu one koje nastaju endodontskim instrumentom veličine od 15 do 20. Mehanička je ozljeda tkiva minimalna. Korištenjem koferdama i stalnim ispiranjem kanala natrijevim hipokloritom smanjuje se mogućnost bakterijske kontaminacije što pozitivno utječe na prognozu terapije (10).

Velike perforacije većinom nastaju tijekom postendodontske opskrbe zuba. Karakterizira ih značajno oštećenje tkiva. Mogućnost bakterijske kontaminacije iz sline ili koronarnim curenjem duž privremene restauracije velika je. Samim time ishod terapije nije povoljan (4).

Eksperimentalno je utvrđeno da veći zubi s proporcionalno manjom perforacijom pokazuju bolji ishod. Iz toga se može zaključiti kako su za povoljniju konačnu prognozu male perforacije poželjnije od većih (4).

Lokalizacija je najvažniji parametar kojim se procjenjuje ishod terapije. Perforacije u razini epitelnog pričvrstka i ruba alveolarne kosti imaju nepovoljan ishod terapije. Apikalnom migracijom spojnog epitela nastaje parodontni džep. Dolazi do bakterijske kolonizacije mjesta perforacije, zatim do gubitka kosti i epitelnog pričvrstka, a naposljetku do nastanka endoparodontne lezije. Nepovoljne su i perforacije u području furkacija višekorijenskih zubi jer upalni proces može dovesti do velikih oštećenja parodontnog tkiva (4).



Slika 1. Perforacija u području koronarne trećine korijena. Preuzeto ljubaznošću prof. dr. sc. Božidara Pavelića.



#### **4. UZROČNI ČIMBENICI PERFORACIJE ZUBNE STIJENKE**

Postoji više uzroka nastanka traumatskih perforacija, stoga ih je nužno na vrijeme prepoznati i osvijestiti kako bi se mogle spriječiti nepoželjne komplikacije i time uvelike povećati kvaliteta endodontskog zahvata. Nužno je da kliničar posjeduje potrebna znanja i vještine kako bi se minimalizirao broj pogrešaka tijekom rada. No kada do njih dođe, pacijent treba biti pravovremeno i točno obaviješten o kakvoj se pogrešci radi, načinu ispravljanja pogreške, drugim opcijama liječenja te o tome kako pogreška može utjecati na konačan ishod terapije (2).

Traumatske perforacije mogu nastati prilikom izrade trepanacijskog otvora, pronalaženja ulaza u korijenske kanale, instrumentacije korijenskog kanala te tijekom postendodontske opskrbe zuba (2).

#### **4.1. Perforacije nastale tijekom endodontskog zahvata**

Tijekom endodontskog zahvata nužno je pridržavati se određenih smjernica kojima se smanjuje mogućnost komplikacija. Preporučuje se prije svakog endodontskog tretmana napraviti rendgensku sliku koja pruža bolje informacije o obliku, veličini i lokalizaciji pulpne komorice, postojanju kalcifikacija ili resorpcije, inklinaciji i zavijenosti korijena, vrsti restauracija i drugo (2, 11). Korištenje lupa i optičkih niti za osvjetljenje također može pomoći da se izbjegne bilo kakva pogreška (2).

Za početak potrebno je postavljanje koferdama, gumene plahtice koja osigurava aseptičnu sredinu, povećava preglednost radnog polja, onemogućuje ingestiju sredstava za ispiranje korijenskog kanala te olakšava postupak pacijentu (Slika 2.). Kontraindikacija za postavljanje koferdama prije izrade trepanacijskog otvora jest pretpostavka da će pronalaženje pulpne komorice biti otežano zbog kalcifikacija, angulacije zubi te krunica koje daju krivu sliku o položaju i nagnutosti zuba (2).

Izrada pristupnog kaviteta služi za vizualizaciju korijenskih kanala te pruža mogućnost pravolinijskog pristupa instrumentima u kanale ili do prve zakrivljenosti kanala ukoliko postoji. Zbog toga trepanacijski otvor treba biti dovoljno širok (Slika 3.). Pulpa prati uzdužnu os zuba stoga je potrebno pozicionirati svrdla paralelno s uzdužnom osi. Treba obratiti

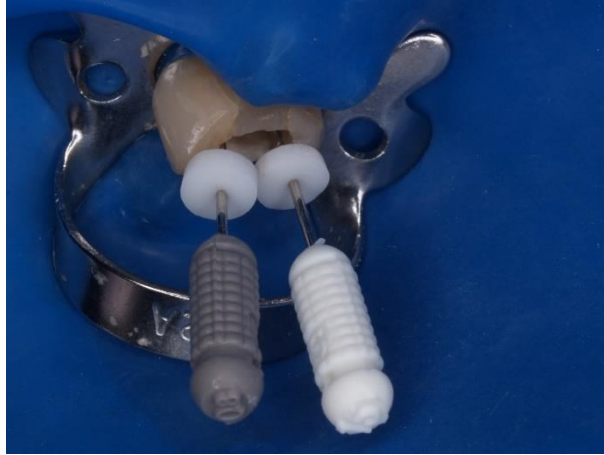pozornost na angulaciju zuba s obzirom na susjedne zube i alveolarnu kost kako bi izbjegli perforiranje krune ili korijena na različitim razinama (2).

Prilikom širenja i čišćenja korijenskog kanala važno je poznavati anatomiju i morfologiju svakog pojedinačnog zuba. Svi su korijenski kanali u nekoj mjeri zakrivljeni (12). Zakrivljenost u bukolingvalnom smjeru ne može se jednostavno detektirati na standardnoj rendgenskoj snimci, pa se tada radi snimka kod koje je centralna zraka zakošena mezijalno ili distalno (2). Posebnu pozornost treba obratiti na kanale netipičnog oblika. Dvostruko zavijeni kanali S-oblika (bajonet konfiguracije) predstavljaju velik izazov za endodontske instrumente i kliničara. Preporučuje se instrumentacija u tri koraka: najprije se kanal proširi do početka primarnog zavijutka, potom se koronarni dio oblikuje na način da se omogući pristup apikalnom zavijutku, a naposljetku slijedi širenje apikalne trećine korijena. Kanali C-oblika obrađuju se na način da se adekvatno prošire i počiste lateralni produžetci kanala, pazeći da sredina kanala ne bude pretjerano instrumentirana (1).

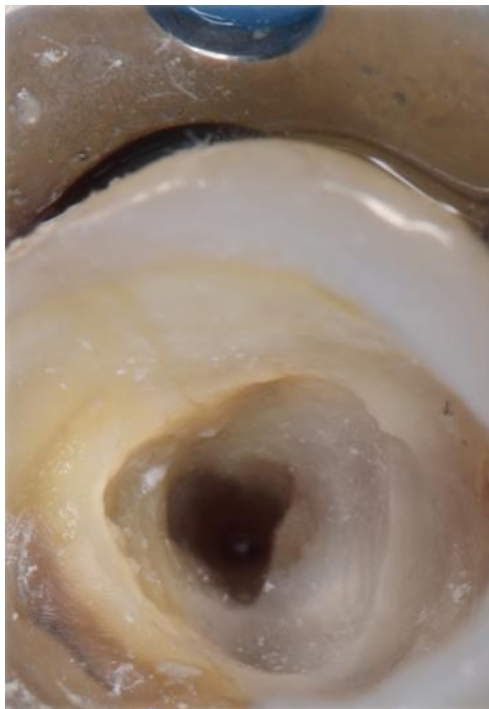
Kod širenja kanala vrlo je važan i izbor instrumenata. Ručni čelični instrumenti veličine 25 i više imaju manju elastičnost te ih je potrebno pažljivo koristiti, posebice u zavijenim kanalima zato što imaju tendenciju ispravljanja u kanalu (2,12). Dodamo li uz to i lošu irigaciju ili podmazivanje tijekom zahvata te nabijanje strugotina prema apeksu, lako dolazi do pojave stepenice. Korijenski kanal postaje neprohodan, a radna duljina ne može biti postignuta. Agresivnom primjenom instrumenata u pokušaju da se probije stepenica, nastaju pogreške u obliku perforacija (2). Danas se zbog toga najčešće koriste nikal-titanski instrumenti koji se sastoje od 45 % nikla i 55 % titana. Pokazalo se da imaju oko tri puta veću elastičnu fleksibilnost prilikom savijanja i torzije od ručnih čeličnih instrumenata (1). Zbog ponavljajućih sterilizacija dolazi do zamora materijala pa se preporučuje korištenje 1 do 5 puta (1). Kod kalcifikacija i jače zavijenijih kanala preporučuje se jednokratna uporaba. Postoje oni za ručnu te oni za strojnu instrumentaciju (2). Kao jedna od najboljih tehnika instrumentacije kanala pokazala se *step-back* tehnika. U odnosu na druge tehnike pokazuje bolje rezultate u uklanjanju tkiva iz kanala te poliranju unutrašnjih stijenki kanala (13). Svaki korak zahtijeva ponovnu irigaciju i rekapitulaciju (1). Cilj je postići da se kanal postupno sužava prema apeksu, što pogoduje djelotvornijem ispiranju i punjenju (2).

Do perforacija može doći i obradom obliteriranih kanala. Obliteracija kanala odgovor je pulpe na traumu; karakterizira je gubitak prostora korijenskog kanala zbog taloženja tvrdog tkiva duž stijenki i u sam prostor pulpe (14). Takvi kanali iziskuju primjenu sredstava za

omekšavanje i otapanje dentina. U obilnim količinama sredstvo olakšava prodiranje instrumenata kroz kanal što za posljedicu prilikom neopreza može imati perforaciju.



Slika 2. Endodontski zahvat na zubu izoliranom gumenom plahticom i kvačicom. Preuzeto ljubaznošću prof. dr. sc. Božidara Pavelića.



Slika 3. Pristup perforaciji u području distalnog dijela koronarne trećine korijena drugog desnog gornjeg pretkutnjaka. Preuzeto ljubaznošću prof. dr. sc. Božidara Pavelića.

#### **4.2. Perforacije nastale tijekom postendodontske opskrbe zuba**

Endodontski liječeni zubi skloniji su frakturama budući da se tijekom zahvata odstranjuje velik dio tvrdog zubnog tkiva. Zbog neadekvatnih restauracija može doći do mikropropuštanja i pojave upalnih procesa. Manji defekti kruna uspješno se restauriraju kompozitom, staklenoionomernim cementom ili amalgamom, dok je za veće defekte potrebno izraditi protetske nadomjestke koji bolje podnose funkcijske sile. Tijekom protetske opskrbe endodontski liječenih zubi nastane najviše perforacija stijenke zuba, njih 53 % (15).

Do nastanka perforacija može doći tijekom preparacije ležišta za intrakanalne i parapulpne kolčiće koji retiniraju nadogradnju. Prvi je korak za postavljanje intrakanalnih kolčića uklanjanje gutaperke iz korijenskih kanala. Orijentaciju olakšavaju rendgenske snimke te stalna vizualizacija gutaperke. Gutaperka se može ukloniti zagrijanim plagerom ili nekim drugim prikladnim instrumentom, rotirajućim instrumentima, ultrazvukom, otapalima poput eukaliptola, kloroforma i narančinog ulja te kombinacijom svega navedenoga (2, 14). S rotirajućim instrumentima, poput *Peeso* svrdla, moramo biti oprezni da ne bi oštetili korijenski kanal (2).

## **5. SIMPTOMI I ZNAKOVI KOJU UPUĆUJU NA PERFORACIJU**

Znakovi traumatske perforacije posljedica su oštećenja parodonta i okolnog koštanog tkiva, a postaju vidljivi nakon izvlačenja instrumenta iz korijenskog kanala. Pojava iznenadnog krvarenja i boli tijekom i nakon endodontskog ili protetskog zahvata upućuju na to da je došlo do perforacije stijenke korijena (4). Dodatni subjektivni znakovi su osjećaj peckanja ili neugodan okus u ustima prilikom ispiranja natrijevim hipokloritom (2). Različita sistemska stanja, lijekovi, zubi s otvorenim apeksom i unutarnjom resorpcijom te akutni apikalni parodontitis, mogu biti povezani s prekomjernim krvarenjem (16). Stoga su za postavljanje dijagnoze potrebni i drugi dijagnostički postupci.

Kod apikalnog zipa znak perforacije je svježe krvarenje u kanalu, pojava krvi na intrakanalnim instrumentima, nagla pojava boli, gubitak apikalnog stopa te povećanje radne duljine. Na rendgenskoj snimci jasno se vidi da *master apical file* ide preko vrška korijena. Dodatno se pogrešku može potvrditi i postavljanjem štapića za sušenje u korijenski kanal te apeks lokatorom (2, 6).

Kod perforacija srednje trećine korijena pokazatelji su vrlo slični. Razlika je promjena smjera instrumenta u kanalu u odnosu na početni smjer te radiološki dokaz da je došlo do prodora instrumenta izvan korijena. Za dijagnosticiranje takve perforacije također se služimo rendgenskim snimkama i apeks lokatorom (2).

Ako tijekom izrade ležišta za intrakanalne i parapulpne kolčiće dođe do pojave naglog krvarenja možemo pretpostaviti da je došlo do perforacije stijenke korijena (2).

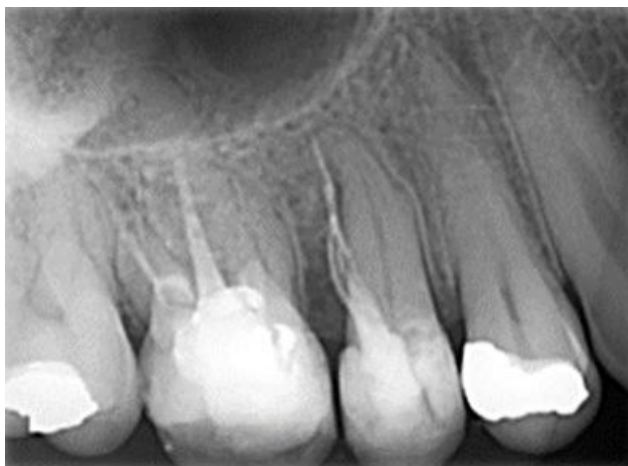



Rano prepoznavanje prisutnosti i smještaja perforacija smanjuje njihove negativne učinke na parodont, koji bi nastali nastavkom korištenja intrakanalnih instrumenata, sredstava za ispiranje korijenskog kanala te materijala za punjenje (2). Uz subjektivne i objektivne simptome i znakove perforacije korijenske stijenke nužno je provesti dodatne dijagnostičke postupke u svrhu postavljanja točne dijagnoze i plana terapije. Za postavljanje dijagnoze koristimo se i dentalnim operacijskim mikroskopima, rendgenskim snimkama, CBCT-om i elektroničkim apeks lokatorima. Operacijski mikroskopi postaju sve popularniji u identificiranju perforacija. Jarko operativno svjetlo i povećanje čini ga izvrsnim za vizualizaciju položaja i opsega perforacije (7).

### 6.1. Dentalna radiografija

Dentalna radiografija trebala bi biti obvezni dio svakog kliničkog pregleda pacijenata u endodonciji, kao i ostalim granama dentalne medicine (1). Njome dobivamo uvid u opće stanje zubala, anatomiju zuba i korijenskih kanala, parodontološki status, uzroke različitih stanja i bolesti pulpe i periapikalnih tkiva te vrstu i adekvatnost prethodnih restauracija (1, 2). Izrazito je važna za postavljanje dijagnoze, provođenje liječenja te kontrolu rada. Nepravilno rukovanje, atomska ograničenja i proceduralne pogreške lako dovode do distorzija (1). Rendgenska snimka zapravo je dvodimenzionalni prikaz trodimenzionalnog predmeta. Zbog toga se na centrično podešenim radiogramima ne vidi bukolingvalna zakrivljenost korijena nužna za sprječavanje proceduralnih pogrešaka i njihovo dijagnosticiranje. SLOB (engl. *same lingual, opposite buccal*) pravilo nalaže pomak tubusa, da bi se lingvalni objekt pomaknuo u istom smjeru, a bukalni u suprotnom (2). Pomicanjem tubusa prema mezijalno ili distalno dobivamo novi pogled, dodatne informacije o anatomiji pojedinog zuba te potvrdu o nastanku perforacije (2, 7). Na uzorku od 512 rendgenograma na bukalnoj i lingvalnoj strani korijena uočeno je između 35 % i 45 % perforacija, dok je na aproksimalnim stranama uočeno između 85 % i 93 % perforacija (17). Razlog tolike razlike leži upravo u superponiranju struktura. Radiološki perforaciju potvrđujemo kada na slici uočimo da su intrakanalni instrument ili gutaperka probili radiološki apeks ili lateralne stijenke korijenskog kanala (Slika 4).



Slika 4. Na rendgenskoj snimci vidljiva je urađena perforacija te ispunjeni dezmodontni prostor materijalom za punjenje korijenskog kanala. Preuzeto ljubaznošću prof. dr. sc. Božidara Pavelića.

## **6.2. CBCT (*Cone Beam Computed Tomography*)**

Primjenom CT (*Computed Tomography*) uređaja na bazi konične zrake dobivamo uvid u treću dimenziju koja uvelike olakšava planiranje zahvata i smanjuje mogućnost komplikacija (18). Odgovarajuće upravljanje CBCT slikama može otkriti abnormalnosti koje je teško otkriti na konvencionalnim dvodimenzionalnim periapikalnim radiogramima. Najveća prednost CBCT-a istovremena je mogućnost vizualizacije različitih ravnina i presjeka te smještaja zuba (16). CBCT uređaji imaju visoku rezoluciju, precizni su, pouzdani, neinvazivni, ekonomični i jednostavni za korištenje (18, 19). U odnosu na standardni CT uređaj, CBCT ima nižu dozu zračenja i bolju kvalitetu slika (19). CBCT dijagnostika koristi se u različitim fazama endodontske terapije te u različite svrhe. Koristi se za procjenu morfologije i dimenzije korijenskih kanala, detekciju različitih periapikalnih lezija i perforacija, planiranje terapije te postoperativno praćenje (18). Unatoč dobrim karakteristikama CBCT ima određene mane. Nedostatak je CBCT-a veća doza zračenja od dvodimenzionalnih slika, nemogućnost točnog prikazivanja lezija mekih tkiva te prisutnost različitih artefakata na slikama (20). Artefakti nastaju zbog prisutnosti ispuna na bazi metala, metalnih nadogradnji, metal keramičkih ili

potpuno metalnih krunica. Čine potencijalni rizik za postavljanje pogrešne dijagnoze, osobito kada postoji sumnja na perforaciju korijena ili destrukciju kosti (16).

### **6.3. Upotreba elektroničkih apeks lokatora**

Elektronički apeks lokatori (endometri) primarno se koriste za određivanje položaja apeksa odnosno za mjerenje duljine kanala (2). Sastoje se od tri dijela: samog uređaja na kojem se očitavaju rezultati mjerenja, labijalne elektrode te elektrode postavljene na endodontski instrument u korijenskom kanalu (21). Njihov rad temelji se na električnoj provodljivosti tkiva koja je veća u području apeksa korijena od one unutar korijenskog kanala, a najbolje rezultate daju kada je kanal suh. Dokazano da je da caklina, dentin i cement ne provode električnu struju, dok su meka tkiva i parodontni ligament vodiči. Upravo zbog toga endometrom možemo otkriti *fausse route*, frakture korijena te unutarnje ili vanjske resorpcije. Uređaj, odmah po unošenju endodontskog instrumenta u korijenski kanal ili na duljini mnogo kraćoj od radne duljine, daje zvučne signale koji karakteriziraju komunikaciju s parodontom. Osim perforacija nastalih za vrijeme endodontskog tretmana, električni apeks lokatori mogu otkriti i točan položaj intrakanalnih i parapulpnih kolčića. Ukoliko postoji njihova povezanost s parodontom, uređaj daje signal (9). Ispitivanjem tri različita elektronička apeks lokatora (Root ZX, Apit III i Sono Explorer), utvrđeno je kako su svi detektirali lokacije perforacija u klinički prihvatljivom rasponu (22).

## **7. LIJEČENJE PERFORACIJA**

Primarni cilj liječenja perforacija jest odvojiti parodont od infektivnog sadržaja kako bi se spriječio nastanak upale na mjestu oštećenja, potaknulo cijeljenje, spriječila resorpcija kosti i gubitak zuba (7, 23). Različiti čimbenici uvjetuju izbor terapijske metode koja se može podijeliti na nekiruršku i kiruršku (2).

### **7.1. Čimbenici koji utječu na ishod terapije**

Ishod liječenja perforacija ovisi o prevenciji ili liječenju bakterijske infekcije na mjestu perforacije (10). Nekoliko je ključnih faktora povezano s patološkim posljedicama, a to su vrijeme proteklo od nastanka perforacije do njezine detekcije i popravka, veličina i oblik perforacije, lokalizacija te materijal s kojim je izvršen popravak (7). Osim njih na dugoročnu prognozu utječu i mogućnost vizualizacije i pristupa mjestu oštećenja, adekvatna obrada kanala, postojanje ili nepostojanje komunikacije s parodontom, mogućnost zatvaranja perforacije restaurativnim materijalom, oralno higijenske navike pacijenta te stručnost i sposobnost liječnika (2).

Lokalizacija je najvažniji faktor koji utječe na ishod terapije (4). Ukoliko je mjesto oštećenja u razini ili iznad alveolne kosti prognoza je puno povoljnija (2). Takve se perforacije mogu sanirati standardnim restaurativnim materijalima poput kompozita, staklenoionomernog cementa ili amalgama te krunicama čiji rubovi prekrivaju mjesto oštećenja stijenke. Ponekad je prilikom postavljanja, uklanjanja viška restaurativnog materijala te njegovog zaglađivanja, potrebno provesti dodatni parodontološki zahvat (kiretaža, postupak odizanja režnja). Zbog lakšeg kirurškog pristupa jednostavnije je liječiti perforacije na vestibularnoj strani korijena. Najgoru prognozu imaju zubi s perforacijama stijenke ispod razine alveolne kosti u koronarnoj trećini korijena jer dolazi do gubitka epitelnog pričvrška (2). Bakterije iz usne šupljine koloniziraju mjesto perforacije, dolazi do apikalne migracije spojnog epitela do razine oštećenja i stvaranja parodontnog džepa (7). Cilj je terapije podignuti donju razinu oštećenja stijenke korijenskog kanala iznad alveolne kosti. To se postiže ortodontskim izvlačenjem zuba ili produljenjem kliničke krune koje neće utjecati na estetsku funkciju (2). Nepovoljne su i perforacije u području furkacija višekorijenskih zubi zbog toga što upalni proces može dovesti do rapidnih i velikih oštećenja parodontnog tkiva (4).

Kod malih perforacija (manjih od 1 mm ili do veličine 20 endodontskog instrumenta), dolazi do manjeg razaranja tkiva i manje mogućnosti za prodor bakterija do periapikalnih tkiva (2, 4,

7). Male perforacije imaju puno bolju prognozu od velikih jer ih je lakše učinkovito zatvoriti (7).

Vremenski razmak između nastanka perforacija te njihove detekcije i popravka važan je čimbenik u cijeljenju. Najpovoljnije cijeljenje je kada se perforacije odmah zaliječe, čime se smanjuje vjerojatnost infekcije i nastanka parodontnog džepa (7). Za rano dijagnosticiranje i liječenje potrebno je prepoznati simptome i znakove oštećenja, u čemu uvelike pomažu apeks lokatori te radiogrami s instrumentom koji prolazi kroz perforaciju (2).

## **7.2. Materijali za reparaciju perforacija**

Izbor i karakteristike materijala za zatvaranje perforacija važni su čimbenici za povoljan ishod terapije. Materijal za reparaciju perforacija trebao bi biti biokompatibilan, radiokontrastan, relativno jeftin, netoksičan, nekariogen i jednostavan za upotrebu. Trebao bi pružati adekvatno brtvljenje, imati sposobnost poticanja osteogeneze i cementogeneze te bakteriostatsko djelovanje (24). Budući da nijedan materijal nema sve navedene karakteristike, kroz godine su testirani brojni materijali i tehnike od kojih neki pokazuju određeni uspjeh. Izbor materijala najčešće ovisi o osobnom izboru kliničara, njegovom iskustvu s istim, dostupnosti te cijeni.

## **7.3. Opći principi liječenja perforacija**

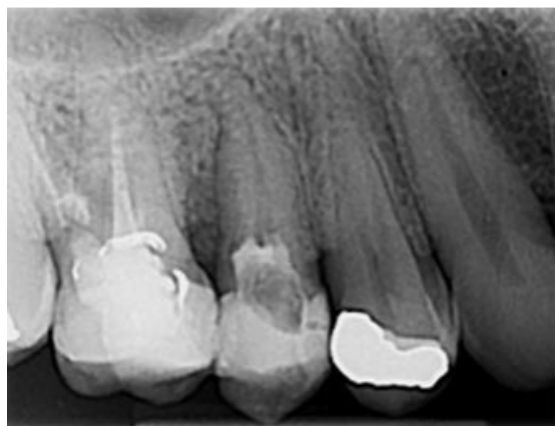Perforacije treba najprije pokušati liječiti nekirurškim putem (Slika 5. i Slika 6.). Ukoliko je moguće, potrebno je očistiti i napuniti korijenski kanal. Ako se terapijski postupak provodi pristupom „iz vana“ potrebno je spriječiti potiskivanje restaurativnog materijala u područje kanala. Kanal treba ispuniti materijalom koji se lako uklanja kao što je privremeni ispun, vata ili gutaperka, kako bi se spriječilo začepljenje kanala reparacijskim materijalom (7).

Uspjeh liječenja perforacija ovisi o uklanjanju inficiranog sadržaja i popravku u aseptičnim uvjetima (7). Ispiranje natrijevim hipokloritom može uzrokovati upalu okolnog parodontnog tkiva zbog čega se preporučuje korištenje nešto nižih koncentracija (0,5 %-tni natrijev

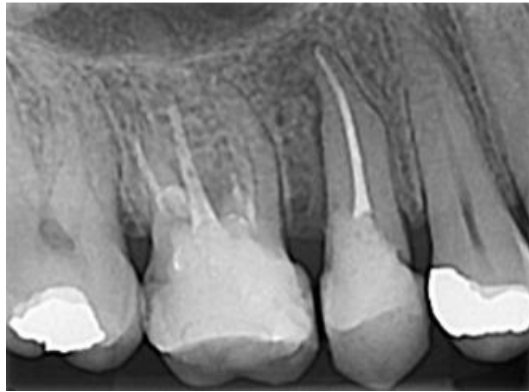hipoklorit) (2). Alternativna sredstva za ispiranje su fiziološka otopina, koja ne može dekontaminirati mjesto oštećenja, ili klorheksidin kod pacijenta koji nisu osjetljivi na njega.

Kod većih lezija postoji mogućnost pojave hiperplastičnog i vaskularnog granulacijskog tkiva koje je potrebno oprezno kiretirati i ukloniti (7). Za zaustavljanje krvarenja koriste se kalcijev hidroksid, kolagen, kalcijev sulfat ili mineral trioksid agregat (MTA). Dvije do tri aplikacije kalcijevog hidroksida od 4 do 5 minuta najčešće su dovoljne za zaustavljanje krvarenja (1). Ukoliko kliničar ne postigne hemostazu u kanalu ostavlja kalcijev hidroksid do sljedeće posjete. Željezov sulfat ne koristi se za kontrolu hemostaze jer može dovesti do oštećenja alveolne kosti i odgode cijeljenja (7).

Prilikom reparacija perforacija može se koristiti samo reparacijski materijal ili kombinacija s biokompatibilnom matricom/barijerom (7). Barijere se dijele na resorptivne i neresorptivne. Resorptivne barijere s najboljim učinkom su kolagen i kalcijev sulfat. Kao neresorptivne barijere i samostalni reparacijski materijali koriste se materijali na bazi kalcijevog sulfata; MTA i Biodentin (1). Prema brojnim istraživanjima, MTA pokazuje odlične rezultate i bez postavljanja matrice. Kombinacija se preporučuje koristiti za lakšu kontrolu pozicioniranja materijala, posebice ako nakon uklanjanja granulacijskog tkiva oko mjesta perforacije nastane šupljina (7).



Slika 5. Rendgenska snimka drugog desnog gornjeg pretkutnjaka nakon postavljanja kalcijevog hidroksida. Preuzeto ljubaznošću prof. dr. sc. Božidara Pavelića.



Slika 6. Rendgenska snimka drugog desnog gornjeg pretkutnjaka nakon završnog punjenja korijenskog kanala. Zatvaranje perforacije i privremeni ispun urađeni su uporabom staklenoionomernog cementa. Preuzeto ljubaznošću prof. dr. sc. Božidara Pavelića.





Jatrogene perforacije korijena nezgode su koje se mogu dogoditi tijekom stomatološkog liječenja te mogu dovesti do periradikularnog oštećenja, lošeg ishoda terapije i gubitka zuba (3). Obično nastaju prilikom izrade trepanacijskog otvora, pronalaženja ulaza u korijenske kanale, instrumentacije korijenskog kanala te tijekom postendodontske opskrbe zuba (2). Navodi se kako se 47 % perforacija događa tijekom endodontskog zahvata, dok se 53 % perforacija događa tijekom protetske opskrbe. Gornji zubi (74,5 %) češće su zahvaćeni od donjih zuba (25,5 %) (15).

Pojava svježeg krvarenja i boli koja nije prethodno postojala prvi je znak da je došlo do perforacije. Dijagnoza se potvrđuje rendgenskim snimkama, CBCT-om ili apeks lokatorima (2). Istraživanja pokazuju kako se uz pomoć radiograma može potvrditi samo 45 % perforacija na bukolingvalnoj strani korijena (17). Kao najveća prednost CBCT-a istaknuta je istovremena mogućnost vizualizacije različitih ravnina i presjeka te smještaja zuba (16). Studije pokazuju da CBCT ima značajno veću točnost u otkrivanju perforacije u usporedbi s elektroničkim apeks lokatorom (Root ZX) (25).

Na ishod terapije najviše utječu vrijeme proteklo od nastanka perforacije do njezine detekcije i popravka, veličina i oblik perforacije, lokalizacija te materijal kojim je izvršen popravak (7). Za reparaciju perforacija u prošlosti su korišteni materijali poput amalgama, kompozitnih smola, staklenoionomernog cementa, cink-oksida eugenol cementa, Super-EBA cementa, indijeve folije, gutaperki, kalcijevog fosfata, kalcijevog hidroksida i Cavita (7, 24). Danas se najčešće koriste materijali poput MTA-a, Biodentina i smjese obogaćene kalcijem (CEM) (24). Studije pokazuju da je ukupna stopa uspješnosti popravka perforacije prije pojave MTA-a bila 72,5 %, ali se povećala na 80,9 % kada je MTA korišten kao materijal za popravke (26).

Indijeva folija korištena je za zatvaranje perforacija, ali najčešće u kombinaciji s amalgamom kako bi spriječila njegovo potiskivanje u parodontno tkivo. Dokazano je da unatoč tome što ta kombinacija omogućava zadovoljavajuće brtvljenje, indijeva folija dovodi do upala i resorpcije kosti (24).

Amalgam je materijal koji se najčešće koristio kao materijal za izradu ispuna, no njegova je primjena višestruka. Dokazano je da amalgam pokazuje superiorna svojstva brtvljenja perforacija u usporedbi s kalcijevim hidroksidom, Cavitom i gutaperkom (24).

Iako cink-oksidi eugenol cement ima primjenu u dentalnoj medicini, Bramante i sur. (24) navode kako pri terapiji perforacija pokazuje loše rezultate. Kao materijal za saniranje perforacija u području furkacija može uzrokovati upalne reakcije sa stvaranjem apscesa (24).

Super-EBA je cink-oksidi eugenol cement pojačan etoksibenzojevom kiselinom. Materijal je biokompatibilan, jednostavan za rukovanje i pokazuje visoku adhezivnost prema dentinu. Prema studijama, kombinacija Super-EBA i MTA-a omogućuje bolje brtvljenje od samog MTA-a (24).

Staklenoionomerni su cementi dvokomponentni sustavi koje čine prah i tekućina. Prah sadrži čestice kalcijско-aluminijskog-fluoro-silikatnog stakla, dok tekućinu čini 35 % – 65 % vodena otopina kopolimera poliakrilne kiseline (27). Studije pokazuju da svjetlosno polimerizirajući staklenoionomerni cement pokazuje bolje brtvljene perforacije u usporedbi s kemijski polimerizirajućim staklenoionomernim cementom, amalgamom i Cavitom (24). Razlog je tomu sposobnost adhezivnog vezanja na zubna tkiva i biokompatibilnost (28).

Kalcijev hidroksid materijal je koji zbog svoje biokompatibilnosti s tkivima pulpe i parodonta te dobre antimikrobne aktivnosti ima širok spektar korištenja u stomatologiji (2, 24). Bogaerts i sur. (24) koristili su kalcijev hidroksid kao matricu, a Super-EBA kao materijal za popravak perforacije. Studija je dovela do dobrih kliničkih rezultata s pozitivnim ishodom.

MTA je materijal izbora kod perforacija korijena. Studije pokazuju da je postotak uspješnosti reparacija perforacija s MTA-om 80,9 % (15). To je bioaktivni materijal koji se sastoji od finih hidrofilnih čestica trikalcijevog silikata, trikalcijevog aluminata, trikalcijevog oksida, silikatnog oksida, kalcijevog sulfata dihidrata, tetrakalcijevog aluminoferita i male količine mineralnih oksida (bizmutov oksid) (7, 24). Biokompatibilan je s periradikularnim tkivima, potiče stvaranje novog cementa i regeneraciju parodonta. Za razliku od mnogih materijala koji iziskuju suho radno polje, MTA se stvrdnjava u prisustvu vode. Negativne su karakteristike MTA-a dugo vrijeme stvrdnjavanja (oko 4 sata), zahtjevno rukovanje te mogućnost promjene boje čime je narušena estetika (7).

Biodentin je također bioaktivan i biokompatibilan materijal koji se koristi za popravak perforacija. Pokazuje određenu prednost pred MTA-om; vrijeme stvrdnjavanja mnogo je kraće (oko 12 minuta) te je jednostavniji je za rukovanje (24). Katge i sur. (29) navode kako se i MTA Plus i Biodentin mogu učinkovito koristiti u terapiji perforacija u području furkacija mliječnih kutnjaka te da daju slične rezultate.

BioAggregate™ (Verio Dental Co. Ltd. Vancouver, Canada) biokeramički je materijal sastavljen od trikalcijevog silikata, hidroksiapatita, amorfno silicijevog dioksida i tantalovog oksida (30). Potiče stvaranje mineraliziranog tkiva i taloženje kristala apatita, što govori u prilog njegove bioaktivnosti. Biokompatibilan je i ima dobru sposobnost brtvljena kao i MTA, no za razliku od njega ima veću otpornost na kiseli pH (24). Osim toga, pokazuje antifungalna i antibakterijska svojstva (30).

CEM je bioaktivni cement na bazi kalcijevog silikata sa sposobnošću stvaranja kristala hidroksiapatita na površini kada je u kontaktu s tkivnim tekućinama. Uspješno se koristi kao materijal za popravke perforacija kod jatrogenih i patoloških perforacija korijena. CEM je bijeli cement u boji zuba što ga čini povoljnim izborom za popravke perforacija na prednjim zubima. Veže se brže od ProRoot MTA-a i dugoročno uzrokuje značajno manje diskoloracije krunice. Cement je alkalni (pH > 10,5) i otpušta kalcijev hidroksid tijekom i nakon stvrdnjavanja (26).

Perforacije se uvijek najprije nastoji tretirati nekirurškim putem. U slučaju da takva metoda ne pokazuje dobre rezultate prelazi se na kirurške metode (2). Koronarne perforacije iznad razine alveolne kosti mogu se lako liječiti. Saniraju se standardnim restaurativnim materijalima poput kompozita, staklenoionomernog cementa ili amalgama te krunicama čiji rubovi prekrivaju mjesto oštećenja stijenke. Kod lezija bližih kritičnoj zoni preporučuje se zalječenje perforacije s unutrašnje strane MTA-om ili Biodentinom. Za unos, pozicioniranje i kondenzaciju MTA-a koriste se mikro šprice MTA MAPS System, mikro plageri ili mikro špatule. Budući da se MTA stvrdnjava dugo i u prisustvu vode, nakon njegovog pozicioniranja na vrh se stavlja vlažna kuglica vaticice. Postupak liječenja korijenskog kanala nastavlja se za jedan dan do jedan tjedan. Ako se liječenje zuba želi obaviti jednopočetno, autori navode da se preko MTA-a može staviti smolom modificirani staklenoionomerni cement. Korištenjem Biodentina omogućeno je postupak liječenja kanala izvesti u istoj posjeti zbog kratkog vremena stvrdnjavanja (7). Najgoru prognozu imaju zubi sa stručnim perforacijama u koronarnoj trećini korijena jer je teško kirurški pristupiti oštećenju. Takve se zube treba zatvoriti odgovarajućim materijalom s unutrašnje strane, pokušati očistiti i napuniti kanale te dalje pratiti rezultate (2).

Glavni je uzrok nastanka perforacija u srednjoj trećini korijena stvaranje stepenice kod jako zavijenih kanala. Liječenje podrazumijeva čišćenje, oblikovanje i punjenje cijelog korijenskog kanala u slučaju da stepenicu možemo premostiti. Ukoliko to nije moguće određuje se nova

radna duljina, a postupak instrumentacije i punjenja se izvodi do iste. Prilikom liječenja takve perforacije preporučuje se koristiti sredstvo za irigaciju u nižoj koncentraciji (2). Veće perforacije spriječiti će adekvatno cijeljenje zbog čega se kod njih defekt pokušava zatvoriti s unutrašnje strane. Postoje dva načina postavljanja MTA-a na mjesto oštećenja. Kod prvog se korijenski kanal napuni gutaperkom apikalno od perforacije, nakon čega se postavlja MTA. U drugom se načinu začepljenje kanala reparacijskim materijalom sprječava postavljanjem papirnatih štapića za sušenje kanala (7). Prognoza je bolja kada je duljina neobrađenog dijela kanala manja. Neuspjeh nekirurških metoda obično zahtijeva kirurške metode liječenja kao što su amputacija korijena, hemisekcija, replantacija te vađenje zuba (2).

Perforacije u apikalnoj trećini teške su za liječenje nekirurškim putem. U terapiji apikalnog zipa određuje se nova radna duljina koja je kraća od prvotne za nekih 1 – 2 mm, a kanal se čisti, oblikuje i puni (1, 2). MTA se može postaviti na granici s apeksom da spriječi istisnuće materijala (2). Kod tipa I apikalne transportacije s malim pomakom od radiološkog foramena moguće je imati dobru prognozu samo čišćenjem i punjenjem kanala.. Kod tipa II apikalne transportacije s umjerenim pomakom od radiološkog foramena može se koristiti MTA kao apikalni stop za sprječavanje istisnuća materijala za punjenje, ali samo kada su kanali dovoljno ravni i široki (1, 7). Nanosi se u sloju od 4 do 5 mm. Tip III apikalne transportacije predstavlja značajni pomak od radiološkog foramena. Kod takvih perforacija velika je vjerojatnost neuspjeha nekirurškog liječenja (1). Ukoliko dođe do neuspjeha nekirurške terapije najčešće se izvodi apikotomija uz retrogradno punjenje korijenskog kanala (9). Prije postavljanja definitivne restauracije na takve zube preporučuje se napraviti evaluaciju liječenja te parodontološki pregled (1).

Perforacije u području furkacija višekorijenskih zuba nepovoljne su jer upalni proces može dovesti do rapidnih i velikih oštećenja parodontnog tkiva (4). Neposredni tip proboja zbog male veličine može se odmah nakon nezgode restaurirati MTA-om. Stručne perforacije nedostupnije su zbog čega često postoji potreba za kirurškim liječenjem. Mogućnosti kirurškog liječenja su hemisekcija, amputacija korijena, bikuspidacija i replantacija s namjerom. Za uspješnost kirurške terapije važne su sposobnosti kliničara kao i odlično održavanje oralne higijene od strane pacijenta. Neliječenje stručnih perforacija na vrijeme često dovodi do upale i nastanka parodontnog džepa te lošije prognoze (2). U tom slučaju nužno je multidisciplinarno liječenje (1).



Tijekom endodontskog liječenja mogu se dogoditi različite pogreške koje mogu biti izravno vezane uz znanje i vještine liječnika kao i uz određene nepredvidive okolnosti. Stoga je nužno temeljitije se posvetiti čimbenicima koji takve nezgode mogu spriječiti. Poznavanje anatomije i morfologije korijenskih kanala, uzimanje detaljne anamneze, opsežan intraoralni i ekstraoralni pregled, provođenje kliničkih testova, postavljanje pravovremene dijagnoze i plana terapije, procjena ishoda liječenja, izbor odgovarajućih tehnika rada i materijala, vođenje dokumentacije te komunikacija s pacijentom ključni su za što uspješnije endodontsko liječenje. Ukoliko dođe do pogrešaka, kliničar je dužan obavijestiti pacijenta o kakvim se pogreškama radi te o metodama i prognozi liječenja. Kao prva metoda liječenja poželjna je nekirurška metoda, osim u slučajevima koji zahtijevaju kiruršku. U terapiji takvih lezija treba slijediti preporučene protokole na osnovi znanstveno-stručnih studija uz primjenu suvremenih restaurativnih materijala. Svrha je educiranja doktora dentalne medicine smanjiti broj pogrešaka na minimum.





1. Rotstein I, Ingle JJ. Ingle's endodontics 7. Raleigh, North Carolina: PMPHUSA; 2019.
2. Torabinejad M, Walton RE. Endodoncija. 4. Hrvatsko izdanje. Zagreb: Naklada Slap; 2009.
3. Sarao SK, Berlin-Broner Y, Levin L. Occurrence and Risk Factors of Dental Root Perforations: A Systematic Review. *Int Dent J.* 2021 Apr;71(2):96–105.
4. Singh I, Jain AA, Bagga SK, Setia V. Root Perforations: Brief Review. *Int J Res Health Allied Sci.* 2016;2(2):18–21.
5. Njemirovskij Z. Klinička endodoncija. Zagreb: Globus; 1987.
6. Chaurasiya S, Yadav G, Tripathi AM, Dhinsa K. Endodontic Failures and its Management: A Review. *Int J Oral Health Med Res.* 2016;2(5):144–8.
7. Saed SM, Ashley MP, Darcey J. Root perforations: aetiology, management strategies and outcomes. The hole truth. *Br Dent J.* 2016 Feb;220(4):171–80.
8. Mantri S, Kapur R, Gupta N, Kapur C. Type III apical transportation of root canal. *Contemp Clin Dent.* 2012;(3):134–6.
9. Jukić Krmek S, Baraba A, Klarić E, Marović D, Matijević J. Pretklinička endodoncija. Zagreb: Medicinska naklada; 2017.
10. Fuss Z, Trope M. Root perforations: classification and treatment choices based on prognostic factors. *Dent Traumatol.* 1996 Dec;12(6):255–64.
11. Alrahabi M, Zafar MS, Adanir N. Aspects of Clinical Malpractice in Endodontics. *Eur J Dent.* 2019 Jul;13(03):450–8.
12. Ciobanu IE, Rusu D, Stratul SI, Didilescu AC, Cristache CM. Root Canal Stripping: Malpractice or Common Procedural Accident—An Ethical Dilemma in Endodontics. *Case Rep Dent.* 2016;2016:1–5.
13. Walton R. Histologic evaluation of different methods of enlarging the pulp canal space. *J Endod.* 1976 Oct;2(10):304–11.

14. Jain P, editor. *Common Complications in Endodontics: Prevention and Management*. Springer International Publishing AG; 2018.
15. Siew K, Lee AHC, Cheung GSP. Treatment Outcome of Repaired Root Perforation: A Systematic Review and Meta-analysis. *J Endod*. 2015 Nov;41(11):1795–804.
16. Estrela C, Decurcio DDA, Rossi-Fedele G, Silva JA, Guedes OA, Borges ÁH. Root perforations: a review of diagnosis, prognosis and materials. *Braz Oral Res*. 2018 Oct 18;32(suppl 1):e73.
17. Fuss Z, Assoline LS, Kaufman AY. Determination of location of root perforations by electronic apex locators. *Oral Surg Oral Med Oral Pathol Oral Radiol Endodontology*. 1996 Sep;82(3):324–9.
18. Lauc T. 3D diagnostics in orofacial region. *Med Sci*. 2012;127–51.
19. Pan HY, Yang H, Zhang R, Yang YM, Wang H, Hu T, et al. Use of cone-beam computed tomography to evaluate the prevalence of root fenestration in a Chinese subpopulation. *Int Endod J*. 2014 Jan;47(1):10–9.
20. Kamburoğlu K. Use of dentomaxillofacial cone beam computed tomography in dentistry. *World J Radiol*. 2015 Jun 28;7(6):128–30.
21. Krmek SJ, Mihaljević D, Simeon P, Karlović Z. Mjerenje radne duljine korijenskog kanala endometrima ES-02 i ES-03. *Acta Stomatol Croat*. 2006;40(1):19–27.
22. Kaufman AY, Fuss Z, Keila S, Waxenberg S. Reliability of different electronic apex locators to detect root perforations in vitro. *Int Endod J*. 2003 Oct 30;30(6):403–7.
23. Arens DE, Torabinejad M. Repair of furcal perforations with mineral trioxide aggregate. *Oral Surg Oral Med Oral Pathol Oral Radiol Endodontology*. 1996 Jul;82(1):84–8.
24. Kakani AK, Veeramachaneni C, Majeti C, Tummala M, Khiyani L. A Review on Perforation Repair Materials. *J Clin Diagn Res*. 2015 Sep;9(9):ZE09-13.

25. Adibi A, Sobhnamayan F, Ostovar Zijerdi N, Tajik M, Paknahad M. Comparison of the Accuracy of CBCT Images and Apex Locator in Detection of External Root Resorption with Perforation. *J Dent Shiraz Univ Med Sci.* 2022 Dec;23(4):445–51.
26. Asgary S, Verma P, Nosrat A. Periodontal healing following non-surgical repair of an old perforation with pocket formation and oral communication. *Restor Dent Endod.* 2018 Apr 13;43(2):e17.
27. Pavelić B. Staklenoionomerni cementi – provjerite i nadopunite Vaše znanje. *Sonda.* 2004;10:39–42.
28. Prskalo K, Pandurić J, Šutalo J, Vukovojac S, Meniga A. Stakleno-ionomerni cementi [Glass-ionomer cements]. *Acta Stomatol Croat.* 1990;24(3):197–208.
29. Katge FA, Shivasharan PR, Patil D. Sealing ability of mineral trioxide aggregate Plus<sup>TM</sup> and Biodentine<sup>TM</sup> for repair of furcal perforation in primary molars: An in vitro study. *Contemp Clin Dent.* 2016;7(4):487–92.
30. Camilleri J, Sorrentino F, Damidot D. Characterization of un-hydrated and hydrated BioAggregate<sup>TM</sup> and MTA Angelus<sup>TM</sup>. *Clin Oral Investig.* 2015 Apr;19(3):689–98.



Anamaria Lucić rođena je 23. lipnja 1995. godine u Šibeniku. Završila je Osnovnu školu Petra Krešimira IV. te Gimnaziju Antuna Vrančića u Šibeniku. Godine 2014. upisala je Stomatološki fakultet Sveučilišta u Zagrebu.