

Procjena pouzdanosti CarieScan uređaja za dijagnostiku okluzalnog karijesa

Kovačević, Zrinka

Master's thesis / Diplomski rad

2016

Degree Grantor / Ustanova koja je dodijelila akademski / stručni stupanj: **University of Zagreb, School of Dental Medicine / Sveučilište u Zagrebu, Stomatološki fakultet**

Permanent link / Trajna poveznica: <https://um.nsk.hr/um:nbn:hr:127:070201>

Rights / Prava: [Attribution-NonCommercial-NoDerivs 3.0 Unported / Imenovanje-Nekomercijalno-Bez prerađivanja 3.0](#)

Download date / Datum preuzimanja: **2024-08-06**



Repository / Repozitorij:

[University of Zagreb School of Dental Medicine Repository](#)



SVEUČILIŠTE U ZAGREBU

STOMATOLOŠKI FAKULTET

Zrinka Kovačević

**PROCJENA POUZDANOSTI CARIESCAN
UREĐAJA ZA DIJAGNOSTIKU
OKLUZALNOG KARIJESA**

DIPLOMSKI RAD

Zagreb, rujan 2016.

Rad je ostvaren na Zavodu za endodonciju i restaurativnu stomatologiju
Stomatološkog fakulteta Sveučilišta u Zagrebu.

Voditelj rada: prof. dr. sc. Silvana Jukić Krmek, Zavod za endodonciju i
restaurativnu stomatologiju Stomatološkog fakulteta Sveučilišta u Zagrebu.

Lektor hrvatskog jezika: Marija Blažević, magistar knjižničarstva i magistar
edukacije hrvatskog jezika i književnosti

Lektor engleskog jezika: Iva Popovački Kramarić, profesor hrvatskog i engleskog
jezika i književnosti

Rad sadrži:

- 42 stranice
- 6 slika
- 2 tablice
- 1 CD-ROM

Zahvaljujem se svojoj mentorici prof. dr. sc. Silvani Jukić Krmek na strpljenju i poticanju pri pripremi ovog rada, na svim savjetima i nesebičnoj pomoći tijekom cijelog studiranja.

Zahvaljujem se doc. dr. sc. Davoru Illešu i doc.dr.sc Ivanu Zajcu na velikoj pomoći pri izradi ovog rada.

Zahvaljujem se svojim roditeljima na svemu što su mi pružili i na silnoj podršci kroz sve godine moga školovanja.

Hvala Hrvoju, Jelki i Josipu što su uvijek bili uz mene.

SADRŽAJ:

1. UVOD.....	1
1.1. Histološke osobitosti karijesne lezije.....	2
1.2. Podjele karijesnih lezija.....	6
1.3. Epidemiologija karijesa.....	9
1.4. Dijagnostika karijesnih lezija.....	12
2. SVRHA RADA.....	19
3. HIPOTEZA.....	20
4. MATERIJALI I METODE.....	21
5. REZULTATI.....	27
6. RASPRAVA.....	31
7. ZAKLJUČCI.....	35
8. SAŽETAK.....	36
9. SUMMARY.....	37
10. LITERATURA.....	38
11. ŽIVOTOPIS.....	42

KAZALO POJMOVA I SKRAĆENICE

CPP Kazein fosfopeptid

CPP-ACP Amorfni kalcijev fosfat

ICDAS International Caries Detection and Assessment System

ICC Interclass Correlation Coefficient

χ^2 Hi kvadrat

1. UVOD

Zubni je karijes jedna od najčešćih bolesti današnjice, a porast prevalencije u proteklim desetljećima potvrđuju brojne studije (1). Kronična je i infektivna bolest uzrokovana kiselinama, nastalim bakterijskim metabolizmom ugljikohidrata, koje difundiraju u caklinu i dentin uzrokujući razlaganje minerala. Predstavlja kontinuum sastavljen od mnogo ciklusa demineralizacije i remineralizacije (2).

Utvrđivanje karijesne lezije, odnosno procjena njezine proširenosti i aktivnosti, izrazito je bitna i svakodnevna zadaća stomatologa, koja će dovesti do odluke o tretmanu lezije. Inicijalne karijesne lezije, poznate kao „bijele mrlje“, mogu se remineralizacijskim postupcima, preparatima na bazi fluora, amorfnog kalcijevog fosfata (CPP-ACP; RecaldentTM) te kazein fosfopeptida (CPP), zaustaviti uz neophodno temeljito uklanjanje biofilma četkicom i pastom (3). U slučaju uznapredovalih, kavitiranih lezija provode se minimalno invazivni postupci s preparacijom kaviteta.

Zlatni standard u dijagnostici karijesa i dalje predstavljaju vizualno - taktilne metode, uglavnom nadopunjene transiluminacijom, korisnom u otkrivanju aproksimalnih karijesa prednjih zuba, lupama i dentalnom radiografijom, posebice „Bite Wing“ tehnikom, značajnom u detekciji aproksimalnog karijesa stražnjih zuba. Sonda se, nekada korištena srednje jakim pritiskom u svrhu otkrivanja karijesne lezije „propadanjem“, danas koristi isključivo u svrhu ispitivanja kakvoće površine lezije te za uklanjanje naslaga biofilma (4). Navedene su metode kvalitativne, stoga podložne subjektivnoj percepciji i interpretaciji ispitivača. S ciljem objektivizacije

nalaza i informacija dobivenih dijagnostičkim postupcima, razvijaju se kvantitativne metode dijagnostike karijesa. Svi su kvantitativni postupci temeljeni na interpretaciji fizikalnih signala. U kvantitativne se postupke ubrajaju postupci temeljeni na X-zrakama, na fizikalnom principu vidljivog svjetla, laserskog svjetla, električne struje i ultrazvuka. Velika je većina ovih metoda još u fazama istraživanja, dok neki od njih postaju dio svakodnevice u ordinacijama dentalne medicine (3,5).

1.1. HISTOLOŠKE OSOBITOSTI KARIJESNE LEZIJE

Karijes podrazumijeva niz međusobno povezanih fizikalno - kemijskih procesa, koji u određenom vremenu dovode do razaranja tvrdih zubnih tkiva (2). Na razini kristala kalcij - hidroksilapatita se događaju prve patohistološke promjene uzrokovane fizikalno - kemijskim procesima u tijeku nastanka karijesa. Napredovanjem karijesne lezije dolazi do površinskog omekšanja cakline, zatim slijedi prodor karijesne lezije u dentin, a poslije kavitacije cakline opseg razaranja tkiva doseže krajnju točku, nakon čega slijede upalne promjene u pulpi (6). Demineralizacija najprije zahvaća površinske kristale hidroksilapatita, a kasnije se širi i na kristale u dubljim slojevima. Središnje kristale intraprizmatske cakline kiselina najprije razara, a nakon toga i kristale ruba prizama i interprizmatskih prostora. Ovakav je tijek razgradnje kristala posljedica razlika u procesu kristalogeneze. Kristali središta prizama nastaju u kratkom vremenu i u svoju unutrašnjost obuhvaćaju onečišćenja, dok se kristali rubova prizama i interprizmatskih prostora sporo razvijaju i sazrijevaju te su njihova onečišćenja raspoređena po površini. Brzinu i način razaranja kristala određuje količina i

razmještaj onečišćenja u kristalima, tj. molekula vode, ostataka organskog matriksa i elemenata u tragovima, koja predstavljaju slabe točke u kristalnoj rešetki odgovorne za prodor kiseline. Kristale intraprizmatske cakline kiselina najprije otapa na jednom kraju, zatim zahvaća središte, a sve to, pod mikroskopom, izgleda poput ukosnice. Kod rubnih prizmatskih i interprizmatskih kristala, zbog površinski smještenih onečišćenja, nastaje vanjska najetkanost cakline i zaobljenje rubova. Ovakva je demineralizacija rubnih kristala mnogo sporija te omogućuje da caklinske prizme, u uznapredovalim stadijima karijesa, duže vremena zadrže vanjski oblik prizme i ne uruše se, unatoč tomu što su izgubile mnogo minerala u središtu. Fragmentacija kristala i površinsko otapanje su uzročnici proširenja interkristalnih prostora i nastajanja mikropora. U daljnjem razvoju karijesa, mikropore postaju mjesta odlaganja nove kiseline pa tako i polazišta za novu demineralizaciju (6).

Početna se karijesna lezija cakline klinički uočava kao „bijela mrlja“, a histopatološki kao višeslojna lezija, koja se u potpunosti nalazi u caklini u obliku stošca vrhom okrenutog prema caklinsko - dentinskom spojištu. Histološki izgled i veličina lezija ovise o tehnici promatranja. Primjerice, proučavanjem zrakom isušanih rezova, svjetlosnim se mikroskopom uočava porozna lezija, koja izgleda kao klinasto oštećenje u kojem se ne mogu razlučiti pojedine zone razaranja. Ispune li se međukristalni prostori vodom, više od 5 % volumena otpada na pore, koje su uglavnom uočene ispod površine cakline, no šire se i u dublje dijelove u obliku trokuta. Ovakvim je načinom promatranja moguće postaviti granicu između relativno intaktne površinske zone i tijela lezije (7). Gledanjem početne karijesne lezije polarizacijskim mikroskopom s imerzijskim uljem, poput kvinolina, koji je pogodan

jer je njegov indeks loma svjetlosti identičan onom kod cakline, dobivaju se najbolji rezultati. Vidljive su 4 karakteristične zone: površinska zona, središte ili tijelo lezije, tamna zona i transludentna zona. Izgled svake pojedine zone daje uvid u opseg demineralizacije, tj. gubitak minerala iz cakline (6, 7). Prodiranjem imerzijskog sredstva u caklinske pore dolazi do drugačijeg loma svjetlosti nego kroz kristale i stvara se polarizacijska slika lezije. Površinska zona predstavlja sloj naizgled netaknute cakline. Gubitak iona kalcija i fosfata se iskazuje stvaranjem pora, koje čine 1-10 % volumena. Središte ili tijelo lezije je opsegom najveći dio u kojem pore zauzimaju 5-25 %. Uz gubitak minerala, dolazi i do gubitka dijela organske tvari. Tamna zona nastaje u 90-95 % lezija te je, ako postoji transludentna zona, smještena između nje i tijela lezije. Temeljem brojnih studija, vjeruje se kako je ova zona posljedica brojnih demineralizacijskih i remineralizacijskih procesa (7). Sadrži 2-4 % pora manjeg promjera, u koje imerzijsko sredstvo ne može ući, te one ostaju ispunjene zrakom pa pod mikroskopom ova zona izgleda tamno. Pretpostavlja se kako je pojava mikropora u tamnoj zoni, u koje kvinolin ne može ući, posljedica smanjenja velikih pora zbog precipitacije minerala na ranije demineralizirana mjesta (7). Transludentna zona je najudaljenija od vanjske površine i označava smjer u kojem karijes napreduje kroz caklinu, ima 1 % pora koje su uglavnom raspoređene na rubovima prizama. Transludentni izgled ove se zone objašnjava činjenicom kako početno otapanje cakline nastaje uglavnom duž pukotina između prizmatske i interprizmatske cakline u tkivu, stvarajući pri tom povećane pore u koje kvinolin jednostavnije prodire. Budući da kvinolin ima isti indeks loma kao caklina, promatrana zona izgleda kao zona bez strukture (6, 7). Porast volumena pora očituje se kao gubitak mineralne tvari, a nalazi se dublje od naizgled intaktne površinske

zone. U osnovi je gubitak minerala puno izraženiji u tijelu lezije, dok dolazi do postupnog pada gubitka minerala kako lezije napreduju prema zdravom tkivu (7).

Nemoguće je razumjeti promjene u dentinu izazvane napredovanjem karijesa, ako se ne uzme u obzir širenje caklinske lezije. Najčešća je obrambena reakcija dentina i pulpe, tj. pulpodentinskog organa, skleroza. Skleroza podrazumijeva odlaganje minerala uzduž i unutar dentinskih tubulusa s posljedičnim zatvaranjem njihovih lumena (6). Karijesna lezija dentina se histopatološki dijeli na središnju leziju i translucetni sloj. Vanjski karijesni sloj ili središte lezije je razmekšan demineralizacijom, ispunjen bakterijama, nekrotičan i neosjetljiv. Unutrašnji je sklerozni sloj bez bakterija, djelomično demineraliziran, a dentinski su tubulusi ispunjeni odontoplastičnim nastavcima (6, 7).

Središte lezije, uzimajući u obzir stupanj demineralizacije, oštećenje tkiva te prodor bakterija, dijeli se na: sloj razorenog dentina, sloj prodora bakterija u dentin i sloj demineraliziranog dentina. U sloju razorenog dentina su uništeni dentinski tubulusi i prisutna je miješana mikrobn flora, a uništen je i peritubulusni dentin. U dubljim su slojevima tubulusi puni bakterija, razaranjem stijenki dolazi i do nastanka kaverni. Sloj je razorenog dentina mekan i lako se uklanja ekskavatorima. Sloj prodora bakterija je omeđen dubinom prodora mikroorganizama u dentinske tubuluse, sadrži velik broj mikroorganizama. Perikanalane su stijenke relativno dobro očuvane, ali omekšavanjem dentina, uslijed demineralizacije, dolazi do širenja lumena kanalića, koje je izraženije na pojedinim mjestima pa na mikroskopskim snimkama izgledaju poput ružina cvijeta. Stapanjem tih proširenja, lezija poprima pravokutne geometrijske oblike. U sloju demineraliziranog dentina otopljene se mineralne soli

gube u okolni prostor, dentinski su tubulusi morfološki relativno očuvani. Samo se u najpovršnijim slojevima mogu naći pojedine bakterije. Tkivo je najčešće sterilno, a zbog karakterističnog se izgleda naziva i kožastim tkivom (6, 7).

Unutrašnji se sloj još naziva i slojem sklerozacije ili translucenim dentinom. Nalazi se ispod sloja demineraliziranog dentina. Dentinski su tubulusi zatvoreni istaloženim mineralima. Uz intratubulusne kristale se stvaraju i veliki romboedarni „whitlockite“ kristali. Minerali istaloženi unutar kanalića čine tkivo homogenijim, što smanjuje rasap svjetlosti prolaskom kroz oštećeno tkivo, dajući zatvorenim dentinskim kanalima translucentan izgled pod svjetlosnim mikroskopom (7).

1.2. PODJELA KARIJESNIH LEZIJA

G. V. Black, jedan od osnivača moderne stomatologije, prvi je klasificirao karijesne lezije prema mjestu nastanka i najčešće zahvaćenoj plohi. Blackova se klasifikacija sastojala od 5 klasa, dok je 6. klasa dodana kasnije. Klasa I se odnosi na karijes, koji zahvaća jamice i fisure na okluzalnim plohama molara i premolara te foramen coecum prednjih zuba. Klasa II opisuje karijes na aproksimalnim plohama molara i premolara. Klasa III opisuje karijes, koji zahvaća aproksimalne plohe sjekutića i očnjaka. Klasa IV se odnosi na karijesom zahvaćen aproksimalni i incizalni rub prednjih zuba. Klasa V obuhvaća karijes gingivalne trećine, tj. cervikalno područje vestibularnih ili oralnih površina svih zubi. Kasnije dodana klasa VI se odnosi na karijes, koji zahvaća sve površine atipične za nastanak karijesa. Iako

se u praksi Blackova klasifikacija još uvijek koristi, predložene su i nove klasifikacije, koje u obzir uzimaju i dubinu prodora karijesa kao i aktivnost lezije (8).

Klasifikacija po G. Mountu razvijena je 1997. godine nakon što je, shvativši kako klasifikacija lezija mora odražavati najbolje mogućnosti terapije karijesa, koje su u tom trenutku dostupne, postalo očigledno kako je Blackova klasifikacija zastarjela (4, 9). Klasifikacija označava plohu zuba na kojoj se razvio karijes i dubinu demineralizacije, ali ne označava patohistološke promjene na površini zuba. Prema Mountovoj klasifikaciji, razlikuje se klasa (engl: *site*) 1, koja obuhvaća karijesne lezije smještene na okluzalnim područjima, klasa 2 označava karijes aproksimalnih područja, dok se klasa 3 odnosi na karijes cervikalnog područja. Dubina se demineralizacije, tj. prodora karijesa, mjeri u stupnjevima. Stupanj 0 opisuje najraniju karijesnu leziju označenu kao početnu demineralizaciju cakline, „bijelu mrlju“ ili ranu eroziju. Stupanj 1 označava minimalnu površinsku kavitaciju koja zahvaća dentin. Stupanj 2 označava umjereni gubitak zubnog tkiva. Kavitacija je napredovala više od minimalne, preostala struktura zdrava, dobro poduprta dentinom i vjerojatno će se struktura zuba dobro opirati normalnim okluzijskim opterećenjem. Stupanj 3 označava jače uznapredovalu karijesnu leziju. Karijesnom su lezijom oslabljene kvržice i incizalni bridovi. Stupanj 4 opisuje izrazito proširen karijes, eroziju ili traumu. Došlo je do gubitka kvržice ili incizalnog brida, zahvaćen je korijen, dvije ili više dodatnih ploha (8).

ICDAS klasifikacija (engl: International Caries Detection & Assessment System) novi je sustav za označavanje karijesa nastao 2002. godine u pokušaju predlaganja internacionalno prihvatljivog sustava za detekciju karijesa. Pouzdana je i

reproducibilna klasifikacija, dobro prihvaćena u znanstvenoj, posebice epidemiološkoj zajednici (10). Karijes se klasificira u stupnjeve od 0 do 6 ovisno o dubini lezije. Stupanj 0 je opisan kao zdravo. Ne postoje promjene na caklini ili postoji lagana promjena u translucenciji nakon produženog sušenja zrakom (preporučeno 5 sekundi). Površine s razvojnim defektima, poput hipoplazije cakline, fluoroze, zatim promjene, poput atricije, abrazije i erozija, te pigmentacija se označavaju kao zdrave. Stupanj 1 opisan je kao opacitet ili diskoloracija jasno vidljiva nakon sušenja zrakom. U vlažnome ne postoji dokaz o promjeni boje koja se može pripisati karijesu, ali nakon produženog se sušenja vidi opacitet ili diskoloracija (bijela ili smeđa lezija). Stupanj 2 opisuje se kao opacitet ili diskoloracija koja je jasno vidljiva i bez sušenja zrakom. U suhom se, ali i u vlažnom vidi opacitet (bijela točkasta lezija) i/ili smeđa diskoloracija, koja je šira od prirodnih fisura i jamica. Stupanj 3 je obilježen mikrokavitacijama, tj. gubitkom integriteta površine. U vlažnom se jasno vidi opacitet i/ili smeđa diskoloracija s gubitkom zubne strukture, odnosno gubitkom integriteta površine. Dno i zidovi kavitacije su u caklini i dentin nije eksponiran. Stupanj 4 je obilježen sivkastom diskoloracijom dentina u podlozi. Lezija se vidi kao sivkasto prosijavanje dentina kroz intaktnu površinu cakline. Prosijavanje se često lakše vidi u vlažnom kao sivo, plavkasto ili smeđe. Stupanj 5 je obilježen lokaliziranom kavitacijom s eksponiranim dentinom. Vidi se kavitacija u diskoloriranoj caklini i eksponirani dentin, s time da je zahvaćeno manje od pola površine zuba. U vlažnom se može vidjeti tamno prosijavanje dentina, a nakon sušenja se vidi gubitak strukture zuba i znakovi demineralizacije (bijeli, smeđi ili crni zidovi), a dentin je eksponiran. Stupanj 6 je obilježen opsežnom kavitacijom s eksponiranim dentinom. Vidi se kavitacija u

opaknoj ili diskoloriranoj caklini s eksponiranim dentinom, a zahvaćeno je najmanje pola površine zuba. Jasan je gubitak strukture zuba i dentin je vidljiv na zidovima i bazi kavitacije (11).

1.3. EPIDEMIOLOGIJA ZUBNOG KARIJESA

Zubni je karijes prijenosna bakterijska bolest koja se ubraja među najčešće bolesti čovječanstva. Posljednjih desetljeća studije pokazuju zabrinjavajući porast prevalencije karijesa u svjetskoj populaciji (1). Mnogi intraoralni čimbenici igraju bitnu ulogu u nastanku karijesa: bakterije, hrana, naslage plaka, kvaliteta i kvantiteta sline, kvaliteta cakline, nasljedne karakteristike, morfologija zubi te obiteljske navike. Osim intraoralnih entiteta, čimbenici, poput dobi, spola, rase, genetske predispozicije, socioekonomskog statusa pojedinca i socijalnih odrednica neke zajednice, imaju snažan utjecaj na raširenost karijesa i njegovu jačinu (12).

Zubni se karijes krajem 19. stoljeća prometnuo kao epidemiološka bolest ogromnih razmjera u većini ekonomski razvijenih zemalja. Tijekom povijesti smatrao se bolešću bogatih zemalja s malom pojavnošću u siromašnim zemljama. Razlog je, ovakvom razmišljanju, bio način prehrane, velika količina rafiniranih šećera i druge prerađene hrane u prehrani bogatih zemalja te lov i poljodjelstvo u siromašnim zemljama. Ovakva raspodjela nestaje kako se s vremenom, nekad izolirane populacije, prilagođavaju kariogenoj prehrani, dok razvoj preventivnih mjera ne dolazi istom brzinom. Uz to, dolazi i do smanjenja pojavnosti karijesa kod

djece i mlađih odraslih u bogatim zemljama zbog razvijanja programa prevencije karijesa te porasta svijesti o važnosti oralnog zdravlja (12).

Ne postoje dokazi koji bi išli u prilog urođene razlike u osjetljivosti na karijes između rasnih i etničkih skupina. Varijacije u pojavnosti karijesa, na globalnoj razini, vjerojatnije su rezultat utjecaja okoliša nego čimbenika vezanih uz rasnu pripadnost (12). Socioekonomske razlike, tj. razlike u edukaciji, osobnim prihodima i dostupnosti zdravstvene zaštite pokazuju se kao puno važnije u pojavnosti karijesa.

Genetski nasljednoj sklonosti karijesu mnogi su stomatolozi pridavali veliku važnost, međutim, studije nisu otkrile ima li ta sklonost stvarnu nasljednu podlogu ili se radi o obiteljskim navikama vezanim uz prehranu i ponašanje te prijenosu bakterija unutar obitelji. Pretpostavlja se kako neki čimbenici domaćina, koji su genetski određeni, poput morfologije zubi, količine i sastava sline, mogu utjecati na pojavnost karijesa. Činjenica da je karijes podložan preventivnim postupcima, tj. da se smanjuje njegova pojavnost, gotovo potpuno odbacuje pretpostavke o genetski nasljednoj sklonosti karijesu (12).

Stav prema zdravlju, pa tako i oralnom zdravlju, dio je skupine vrijednosti koje dolaze od socijalnog položaja pojedinca u društvu, njegovog obrazovanja, zanimanja, mjesta življenja, prihoda. Podatci istraživanja gotovo uvijek povezuju niži socioekonomski status s većom pojavnošću karijesa, tj. višim KEP indeksom, što se pripisuje smanjenoj educiranosti i smanjenoj dostupnosti informacija, nižoj svijesti o oralnom zdravlju i krivoj percepciji o ulozi zuba i usne šupljine (13).

Hrana ima jasan utjecaj na nastanak karijesa. Konzumiranje kariogene hrane je važan čimbenik kojim se povećava rizik za nastanak karijesne lezije, dok antikariogena hrana može taj rizik smanjiti. Kariogenost hrane ovisi o konzistenciji i duljini zadržavanja u usnoj šupljini. Osim toga, konzumacija kariogene hrane i pića tijekom obroka značajno smanjuje, dok njihovo konzumiranje između obroka povećava mogućnost pojave karijesa (14). Šećer se smatra glavnim etiološkim čimbenikom koji uzrokuje nastanak karijesa zbog snažne veze između konzumiranja rafiniranih ugljikohidrata i prevalencije i jačine karijesa. Osim šećera koji se navode kao glavni čimbenik nastanka karijesa, kuhani se i mljeveni škrob pomoću amilaze razdvaja na ugljikohidrate manje molekularne težine i tako, također, može djelovati kao hrana za bakterije. S druge strane, ugljikohidrati velike molekularne težine u povrću smatraju se nekariogenim jer se slabo razgrađuju u ustima (12).

Klein - Palmerov KEP indeks je najčešće rabljeni indeks u epidemiologiji karijesa. Definiran je kao zbroj zubi trenutno zahvaćenih karijesom (K), tretiranih ispunom zbog prethodnog karijesa (P) ili ekstrahiranih kao posljedica karijesa (E). KEP indeks se na trajnim zubima bilježi velikim, a na mliječnim malim tiskanim slovima (kep). Razlikujemo dvije inačice, a to su KEP zubi i KEP ploha. U literaturi se KEP indeks susreće pod svojim engleskim akronimom DMFT i DMFS (engl. *Decayed, missed, filled tooth/surface*). Novi je indeks, pod nazivom indeks značajnog karijesa (SiC- engl. *Significant caries index*), uveden 2000. godine kako bi usmjerio pažnju na one pojedince s najvećim intenzitetom karijesa u proučavanoj populaciji. SiC indeks se izračunava iz KEP indeksa kao prosječna vrijednost KEP-a u trećini populacije s najvećim KEP vrijednostima (13, 15).

SZO je klasificirala prosječni iznos KEP indeksa za djecu u dobi od 12 godina na: *izrazito nizak*: 0,0-1,1 (KEP po osobi), *nizak* 1,2-2,6, *srednji* 2,7-4,4, *visoki* 4,5-6,5 i *izrazito visoki*: >6,5 (13). Rezultati pokazuju značajne razlike između izmjerenih KEP i SiC indeksa uspoređujući Republiku Hrvatsku i ostale europske zemlje. Temeljem podataka su izračunate prosječne vrijednosti KEP indeksa za Republiku Hrvatsku u vrijednosti od 6,69 i prosječne vrijednosti za europske zemlje u vrijednosti od $2,35 \pm 1,9$ (13). Ustanovljeno je kako djeca školskog uzrasta u Republici Hrvatskoj imaju izrazito visoku vrijednost KEP indeksa. Velika prevalencija karijesa, loša oralna higijena, slabo osmišljen i proveden program prevencije karijesa u školstvu i promjene životnih uvjeta u ratnom i poratnom vremenu, postavljaju djecu iz Republike Hrvatske u veoma rizičnu skupinu za razvoj zubnog karijesa. Visokim vrijednostima karijesa doprinijelo je i slabo ulaganje u moderne načine dijagnostike, prevencije i terapije karijesa (13).

1.4. DIJAGNOSTIKA KARIJESA

Jedna je od glavnih zadaća doktora dentalne medicine prepoznavanje i saniranje karijesnih lezija, iako može djelovati kao rutinski postupak, postaviti krajnju dijagnozu, o kojoj ovisi sam tretman lezije, nije uvijek lako. Karijes može biti dijagnosticiran u bilo kojem stadiju razvoja lezije, kao lezija u caklini bez kavitacije, kavitirana lezija u caklini, kavitirana lezija u dentinu i lezija u dentinu s kavitacijom do pulpe (3). Izrazito je važno na temelju kliničkih obilježja razlikovati aktivnu od inaktivne lezije. Idealno dijagnostičko sredstvo bi bilo upravo ono koje omogućava razlučivanje aktivnih od inaktivnih te kavitiranih od nekavitiranih karijesnih lezija.

Vizualno – taktilni klinički pregled je metoda koja za sada jedina ispunjava te zahtjeve (4).

Vizualno – taktilno ispitivanje, kao dio kliničkog pregleda, brz je, lagan i svima dostupan postupak, koji ne zahtjeva skupu opremu, ali je nužno posjedovanje određenih znanja i vještina doktora dentalne medicine. Ispitivanje treba provoditi na sistematiziran način nakon što su zubi izolirani svicima staničevine i sisaljkom. Pregled bi trebalo započinjati u gornjem desnom kvadrantu od zadnjih zubi u nizu, umnjaka ili drugih molara, zatim se treba nastaviti na gornji lijevi kvadrant, nakon kojeg slijedi donji lijevi te na kraju pregled završava u donjem desnom kvadrantu. Na taj se način pregledavaju sve plohe svih zuba u ustima te ne postoji mogućnost da se neki zub ili ploha preskoči tijekom pregleda. Preduvjet za prepoznavanje karijesa tijekom vizualno – taktilnog pregleda je očišćena i suha zubna površina bez naslaga, dobro osvjetljenje, dobar vid terapeuta, uz moguću uporabu lupa. Pregled se vrši uz pomoć zubnog zrcala i sonde (4, 5). Zrcalo se koristi za odmicanje obraza i usana te kako bi se poboljšala vidljivost na teže dostupnim područjima usne šupljine. Osim toga, zrcalom se može i usmjeravati svjetlo stomatološke jedinice kroz kontaktne točke prednjih zuba u svrhu transiluminacije, pri čemu će se, ukoliko u tom dijelu zuba postoji karijesna lezija, vidjeti tamna sjena. U svrhu dijagnosticiranja aproksimalnih karijesa stražnjih zubi, razvijena je fiber – optička transiluminacija (FOTI) kod koje se uska zraka svjetlosti promjera 0,3-0,5 mm iz tanke sonde usmjerava s bukalne plohe na zub uz promatranje zuba s okluzalne površine. Ukoliko transmisijsko svjetlo pokazuje sjenu, postoji mogućnost postojanja karijesne lezije aproksimalne plohe (4). Oštra metalna sonda se koristi kako bi se odstranio biofilm s

površine zuba te kako bi se ispitala kakvoća površine lezije, „osjetila“ njezina struktura (4). Nekada se sonda aplicirala na zube srednje jakim do jakim pritiskom i, pri njenom propadanju u zubno tkivo, potvrdilo bi se postojanje karijesne lezije. Danas se sonda smatra pomoćnim sredstvom, primjenjuje se bez pritiska isključivo u svrhu ispitivanja strukture površine lezije (3). Kao dodatna pomagala u vizualno – taktilnoj dijagnostici karijesa se mogu koristiti povećanje te razdvajanje, tj. separacija zuba, kojima se postiže bolja vidljivost teže dostupnih površina zuba.

Kao dopuna vizualno – taktilnom pregledu, najčešće se koristi dentalna radiografija. Tehnika ugriza u traku (engl. *bitewing*) posebno je značajna za dijagnosticiranje lezija teže dostupnih kliničkom ispitivanju, uglavnom aproksimalnih lezija. Uz postojanje aproksimalnih lezija, potrebno je provjeriti i postojanje okluzalnog karijesa u dentinu. Prednosti tehnike ugriza u traku, poput proučavanja nedostupnih površina, procjena dubine lezije i njezinog odnosa prema pulpi, neinvazivnosti metode prema samoj leziji te mogućnost pohrane i ponovnog pregledavanja, su neosporne. Međutim, sama tehnika ima i određene nedostatke, kao što su niska valjanost dijagnoze ranih lezija, prisutan rizik od izlaganja ionizirajućem zračenju, nemogućnost diferenciranja aktivne od inaktivnih lezija, kao i definiranje postojanja kavitacije (16). Na uspješnost dentalne radiologije kao dijagnostičke metode, osim dobre tehničke kvalitete snimke, utječe i opažanje i interpretacija stomatologa, njegova znanja, iskustva te očekivanja u vezi s tim što bi moglo biti prisutno na slici s obzirom na klinički nalaz.

Sve do sada nabrojene tehnike, od vizualno – taktilne, preko transiluminacije, fiber – optičke transiluminacije pa sve do dentalne radiologije, kvalitativne su

metode. Svaka je informacija dobivena ovim metodama različito interpretirana od strane različitih ispitivača te je podložna subjektivnoj percepciji i interpretaciji. S ciljem objektivizacije nalaza i informacija dobivenih dijagnostičkim postupcima, razvijaju se kvantitativne metode dijagnostike karijesa (3). Svi su kvantitativni postupci temeljeni na interpretaciji fizikalnih signala. U kvantitativne se postupke ubrajaju postupci temeljeni na X – zrakama, na fizikalnom principu vidljivog svjetla, laserskog svjetla, električne struje i ultrazvuka (3, 5).

Digitalna radiografija, digitalna subtrakcijska radiografija te kompjutorizirana tomografija, dijagnostičke su metode temeljene na rtg zrakama. Prednost digitalne radiografije leži u lakom rukovanju digitalnom rtg slikom te u mogućnosti obrade slike nakon njezinog pohranjivanja. Postoje specijalni računalni algoritmi koji mogu mijenjati vrijednosti unutar slika kako bi se poboljšao prikaz detalja sa slike. Digitalna subtrakcijska radiografija je metoda kojom se mogu uspoređivati dvije digitalne rtg snimke ukoliko su snimljene pod istim uvjetima. Subtrakcijska se slika dobije oduzimanjem sivih vrijednosti svake koordinate prve snimke od istih koordinata druge snimke. Ukoliko su se u tkivu dogodile određene promjene, rezultat subtrakcije bit će različit od nule. Subtrakcijska radiografija ne koristi se rutinski u stomatološkoj praksi. Radiografske presjeke zuba različite debljine je moguće dobiti kompjutoriziranom tomografijom ili kompjutoriziranom tomografijom stožastom zrakom (engl. *CBCT, cone beam computed tomography*). Na rezovima se može uočiti radiolucencija. Rezovi se mogu spojiti u trodimenzijski kompjutorski model, pseudohologram, koji onda služi u ponalaženju malih primarnih i sekundarnih karijesnih lezija (3, 5).

U dijagnostičke se metode, temeljene na vidljivom svjetlu, ubraja kvantitativna digitalna fiber – optička transiluminacija (DIFOTI), koja se temelji na prije opisanoj transiluminaciji, samo što je u ovom slučaju ljudsko oko zamijenjeno instrumentom s receptorom s fotoćelijama. Konvertiranjem energije fotona se dobiva električna struja, koja se u video procesoru pretvara u boje koje predstavljaju određene vrijednosti, koje je moguće interpretirati i kvantificirati pomoću matematičkih pravila (3).

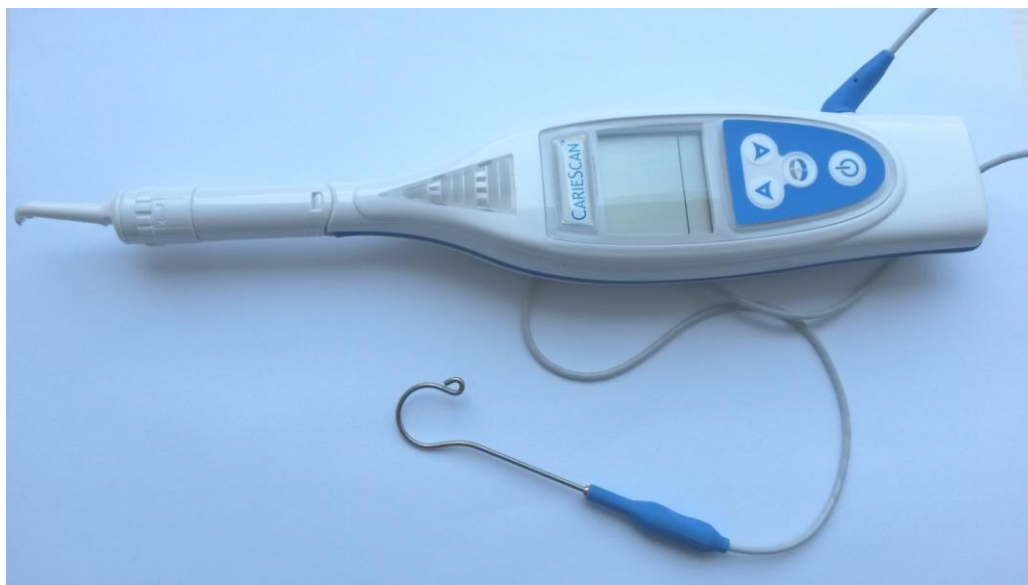Laserskim svjetlom inducirana fluorescencija princip je kojim radi DIAGNOdent uređaj. Fluorescencija je pojava pri kojoj se valna duljina emitirane svjetlosne zrake mijenja u veću valnu duljinu reflektirane svjetlosne zrake. Do takvog uvećanja valne duljine dolazi zbog gubitka energije uslijed refleksije svjetlosti. Veća valna duljina reflektirane svjetlosne zrake značit će i drukčiju boju reflektirane, fluorescentne zrake. Korištenjem filtera kroz koji može proći samo fluorescentno svjetlo, intenzitet je te zrake moguće izmjeriti. Caklina i dentin posjeduju svojstvo prirodne fluorescencije, tj. autofluorescencije. Karijesna lezija također sadrži fluorescentne tvari i njena je fluorescencija manja od fluorescencije zdrave cakline i dentina (5). Razlika se može mjeriti u fluorescenciji između zdravog tkiva i karijesne lezije te se na tom principu temelji rad DIAGNOdent uređaja koji ima mogućnost registracije i evaluacije fluorescentnog zračenja, na načelu emisije pulsirajuće zrake poznate valne duljine od 655 nm (5). Osnovna je komponenta uređaja sonda, koja je preko ručnog nastavka povezana s elektroničkim sustavom ili kontrolnom jedinicom uređaja. Sonda se lagano prislanja na zub, a svjetlost koju emitira se odbija o zubno tkivo i putem vanjskih vlakana vraća u uređaj. Ovisno o

stanju tvrdog zubnog tkiva, odnosno postojanju i veličini karijesne lezije, mijenja se i količina fluorescencije koju emitira zubno tkivo. Na ekranu uređaja se očitavaju brojčane vrijednosti od 00 do 99. Veće vrijednosti znače i veće demineralizacijske promjene u zubnom tkivu (5). Najveća prednost DIAGNOdent uređaja u odnosu na konvencionalnu tehniku je objektivni, kvantitativni nalaz. To je posebno važno u postavljanju rane dijagnoze u svrhu planiranja minimalno invazivnih postupaka liječenja.

Dijagnostički sustavi temeljeni na električnoj struji kreću od činjenice kako je stupanj električne vodljivosti nekog materijala određen njegovim električnim svojstvima, tj. da su biomaterijali s višom koncentracijom fluida i elektrolita provodljiviji od materijala s nižom koncentracijom. Nezrela, porozna caklina i dentin su provodljiviji od zdrave cakline. Primjenom struje kroz elektrodu postavljenu na površinu zuba, koju želimo ispitati, moguće je ispitati električnu vodljivost svih strukutra koje se nalaze između te elektrode i druge elektrode smještene u ruci pacijenta ili pak na mekom tkivu obraza ili usne (5). CarieScan Pro (Slika 1.) elektronički je uređaj koji radi na principu izmjenične impedantne spektroskopije. Omogućuje nam ranu detekciju karijesa i planiranje preventivnih i minimalno invazivnih postupaka. Mjerenje se temelji na visokoj električnoj impedanciji visoko uređene strukture kristala hidroksiapatita zdrave cakline zbog relativno niske ionske vodljivosti. Demineralizacijom zuba postepeno opada impedancija zbog narušavanja morfologije kristala i pojave pora. Kako demineralizacija napreduje, pore se spajaju te caklina postaje mješavina visoko i nisko vodljivih dijelova, a zahvaćenost dentina dovodi do daljnjeg pada impedancije. Kako bi se odredila impedancija, potrebno je

suhu vodljivu elektrodu, odnosno mekanu gustu metalnu četkicu prisloniti na ispitivano mjesto na zubu te ju zadržati 3-5 sekundi. Očitane se vrijednosti kreću od 0-100 (17). Vrijednosti između 0-50 govore o maloj vjerojatnosti postojanja karijesa na očitavanom mjestu, vrijednosti od 51-90 o umjerenoj, a vrijednosti od 91-100 o visokoj vjerojatnosti postojanja karijesa (18). Impedancija se mjeri koristeći struju malog iznosa kako ne bi došlo do osjeta u pulpi pacijenta.

Kvantitativni dijagnostički postupci se koriste uglavnom kao dopuna kliničkom pregledu. Iako neke od metoda postaju dio rutinskog rada, većina je njih još u fazi kliničkih istraživanja.



Slika 1. CarieScan Pro uređaj

2. SVRHA RADA

Svrha je ovog istraživanja *in vivo* i *in vitro* procijeniti pouzdanost elektronskog uređaja za detekciju karijesa - CarieScan Pro uređaja te vizualne metode temeljene na ICDAS klasifikaciji, uspoređujući ih s histološkim nalazom preparata ispitivanih, a potom ekstrahiranih zuba.

3. HIPOTEZA

Primarna, izvorna hipoteza predloženog istraživanja jest ta da ne postoje statistički značajne razlike u metodama detekcije karijesa. Utvrđivanje kvalitete i kvantitete te detekcije i međusobna usporedba poslužiti će kao podloga za procjenu pouzdanosti svake pojedine metode.

Sekundarna hipoteza jest da je detekcija karijesa CarieScan Pro uređajem pouzdanija od vizualne metode.

4. MATERIJALI I METODE

Istraživanje je provedeno na Zavodu za endodonciju i restaurativnu stomatologiju i Zavodu za oralnu kirurgiju Stomatološkog fakulteta Sveučilišta u Zagrebu. Prethodno je istraživanje odobrilo Etičko povjerenstvo Stomatološkog fakulteta Sveučilišta u Zagrebu na XV. redovnoj sjednici održanoj 8. siječnja 2015. godine.

Prije početka istraživanja, ispitivači su na službenim internet stranicama ICDAS organizacije prošli devedesetominutni „e-learning” program. U svrhu kalibracije, svaki je od ispitivača pregledao 3 ista ispitanika, ukupno 89 zuba s 409 ploha. Za svaku su površinu zuba zabilježene dvije vrijednosti od kojih je prva označavala stanje zuba u odnosu na postojanje restauracije, odnosno pečata, dok je druga označavala proširenost karijesne lezije. Podudarnost ispitivača mjerena Cohen Kappa indeksom iznosio je 0,912 ($p < 0,05$), što ukazuje kako je postupak kalibracije ispitivača bio uspješan i dostatan za daljnja mjerenja.

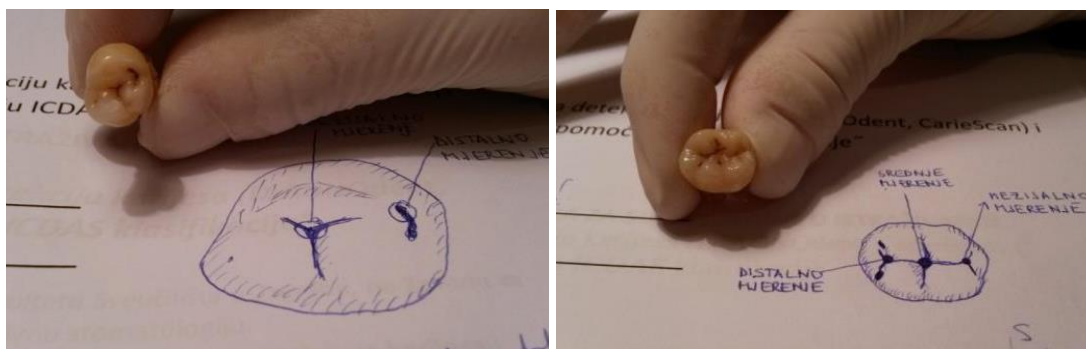
U istraživanju je sudjelovao ukupno 31 ispitanik, od čega su 24 žene i 7 muškaraca u dobi od 16 do 73 godine. Svi su ispitanici prethodno potpisali informirani pristanak, a roditelji ili skrbnici su potpisali poseban informirani pristanak za maloljetne osobe.

Ispitivanje je provedeno na krunama 40 ljudskih trajnih zuba, 7 pretkutnjaka i 33 kutnjaka, predviđenih za vađenje zbog otežanog nicanja, iz ortodontskih ili parodontoloških razloga. S obzirom na to kako je na nekim zubima promatrano više

različitih mjesta (do 3), ispitivanim su metodama procijenjene 72 točke na okluzalnim plohama.

Zubi, odabrani za istraživanje, su bili bez restauracija, s promjenama u vidu pigmentacija te početnih makroskopskih promjena. Prije svakog mjerenja, zubi su očišćeni pastom i rotirajućim četkicama. Zatim je osigurano suho radno polje svicima staničevine i sisaljkom. Zubi su kroz 5 sekundi osušeni mlazom stlačenog zraka, a potom je svaki od 3 ispitivača klasificirao karijesnu promjenu na okluzalnoj plohi zuba pomoću ICDAS klasifikacije (19). Nakon toga se pristupilo ispitivanju u prethodno odabranim točkama na okluzalnoj plohi zuba pomoću uređaja za detekciju karijesa CarieScan Pro (CarieScan Pro Ltd., Dundee, UK), elektroničkog uređaja koji koristi izmjeničnu impedantnu spektroskopiju kako bi odredio električna svojstva zuba. Prije korištenja, napravljen je sistemski test preporučan od strane proizvođača kako bi se potvrdila ispravnost sustava. Postavljena je metalna kvačica na donju usnu te je prislonjen senzor u obliku metalne četkice na mjerna područja. Brojčane su vrijednosti očitavane i zapisivane za svaku točku mjerenja. Sva mjerenja vršena su 3 puta uzastopce i svaka je vrijednost posebno zabilježena.


Nakon vizualne procjene i mjerenja, zube je pod lokalnom anestezijom (Ubistesin forte, 3M ESPE, Seefeld, Njemačka) izvadio specijalist oralne kirurgije kliještima i/ili polugama. Nakon ekstrakcije, zubi su fotografirani i njihove su okluzalne plohe skicirane (Slika 2.) te su zabilježena točna mjesta mjerenja kako bi se olakšao proces izrade mikroskopskih preparata. Svaki je uzorak pohranjen u zasebnu plastičnu epruvetu te čuvan u 10 % puferiranoj vodenoj otopini formalina na sobnoj temperaturi.



Slika 2. Skice okluzalnih ploha ispitivanih zuba

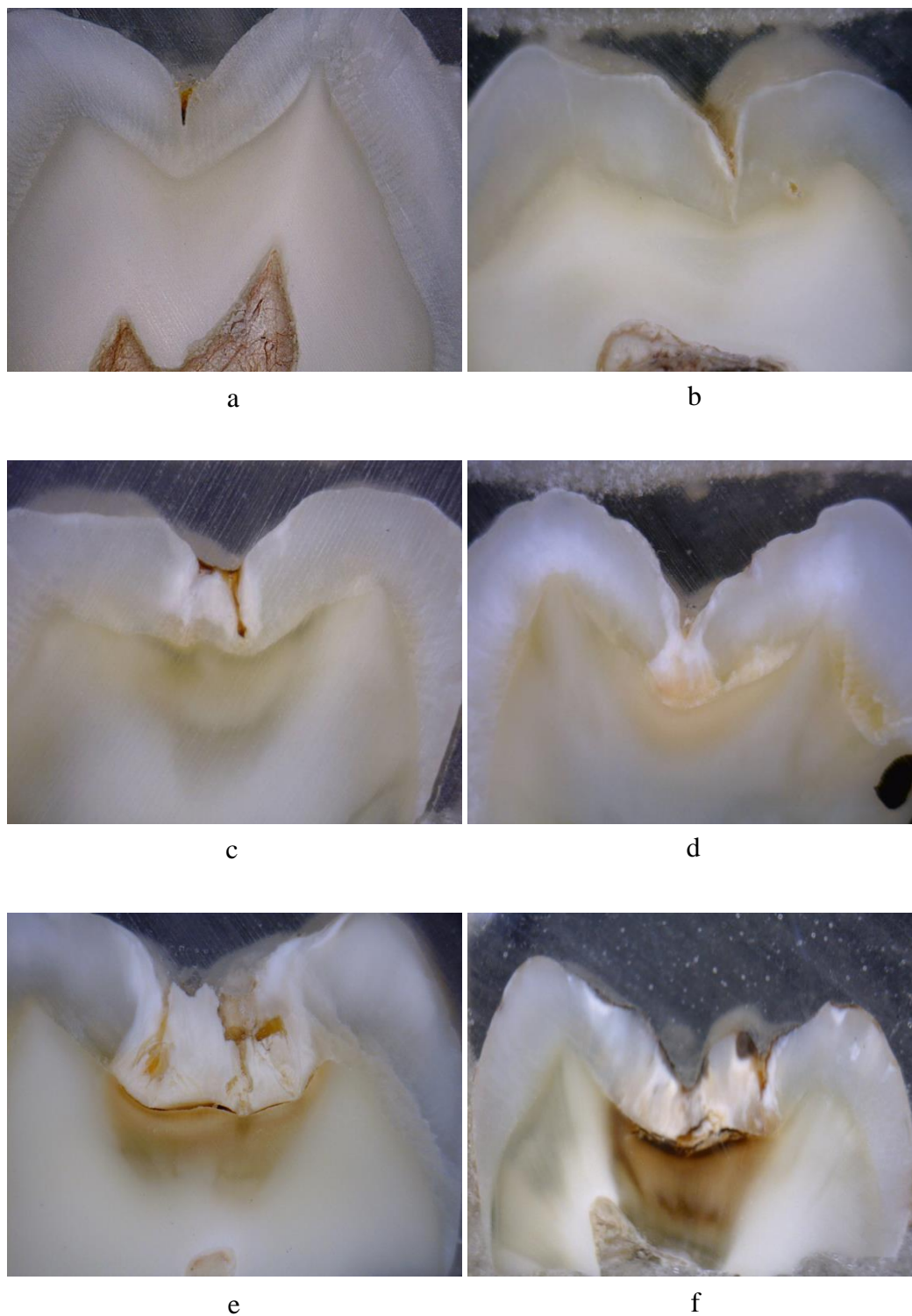
Dva tjedna nakon pohrane uzoraka, ponovljena su mjerenja CarieScan Pro uređajem *in vitro*, na istim točkama na kojima su mjerenja prethodno napravljena. Korijen svakog zuba je stavljen u kontakt s metalnom kvačicom CarieScan Pro uređaja. Kvačica i korijen su omotani komadom gaze natopljene umjetnom slinom kako bi se oponašali uvjeti usne šupljine. Zub je posušen kroz 5 sekundi i napravljena su 3 mjerenja na istim mjernim točkama kao i u *in vivo* mjerenju te su zabilježene vrijednosti.

Prije uklapanja uzoraka u bezbojni samopolimerizirajući akrilat (Denta-O-Resin, Müller & Weygandt GMBH, Büdingen, Njemačka), dijamantnim su svrdlom uklonjeni korijenovi. Potom su krune uronjene u kalupe s akrilatom (Slika 3.). Nakon stvrdnjavanja akrilata (24 sata), učinjeni su okomiti rezovi debljine 1 mm Isomet pilom (Buehler an ITW Company, Lake Bluff, Illinois USA), brzinom od 350 okretaja/min, uz opterećenje od 400 g i vodeno hlađenje. Broj rezova je ovisio o veličini zuba i broju točaka na kojima su vršena mjerenja, a iznosio je od 3 do 6.



Slika 3. Uzorci prije i poslije uklapanja u bezbojni samopolimerizirajući akrilat

Svaki mikroskopski preparat je pregledan digitalnim mikroskopom Dino-Lite AM413T (DinoLite Europe, Naarden, Nizozemska) s povećanjem 70 x, fotografiran (Slika 4.) te je određena dubina lezije uz suglasnost 3 ispitivača. Proširenost je lezije određena prema kriterijima Côttes i sur. (20): **0** - bez demineralizacije, **1** - demineralizacija vanjske polovice cakline, **2** - demineralizacija čitave cakline, **3** - demineralizacija vanjske trećine dentina, **4** - demineralizacija srednje trećine dentina, **5** - demineralizacija unutarnje trećine dentina.



Slika 4. Histološki preparati ispitivanih zubi, bez demineralizacije (a), demineralizacijom zahvaćena vanjska polovica cakline (b), demineralizacija čitave cakline (c), vanjske (d), srednje (e) i unutarnje (f) trećine dentina

Podatci su statistički obrađeni u programu IBM SPSS Statistics for Windows, Verzija 16.0. (IBM Corp., Armonk, New York, SAD). Razina prihvatljivosti statističke pogreške odabrana je na $p < 0,05$.

Podudarnost je, između ispitivača za ICDAS klasifikaciju, ispitana izračunom Cohen Kappa koeficijenta.

Ponovljivost mjerenja CarieScan Pro uređaja je procijenjena Interclass Correlation koeficijentom (ICC) kojim su uspoređivana 3 uzastopna mjerenja u jednakim uvjetima za svaku od navedenih metoda u *in vivo* i *in vitro*. U slučaju nominalnih varijabli, Histološka analiza i ICDAS, učinjena je istovjetna statistička analiza korištenjem Cohenove Kappe.

Korelacija, između *in vivo* i *in vitro* istraživanja za CarieScan Pro uređaj, određena je Student-T testom.

Kako bi se rezultati različitih ispitivanja mogli i međusobno usporediti, rezultati svih testiranja rekodirani su u rezultate testa s najmanjim brojem modaliteta (CarieScan Pro uređaj). Sve rekodirane varijable imale su 4 modaliteta: 0 - zdrava fisura, 1 - demineralizirana vanjska polovica cakline, 2 - demineralizirana čitava debljina cakline i 3 - zahvaćen dentin.

Nakon obrade, rezultati su uspoređeni Hi-kvadrat (X^2) testom, a njihova je ponovljivost uspoređena Cohenovim Kappa indeksom.

Naposljetku je izračunata osjetljivost i specifičnost testova u odnosu na zlatni standard (histološka analiza) te njihov omjer kao mjera vrijednosti testa.

5. REZULTATI

Podudarnost ispitivača za vizualnu metodu temeljenu na ICDAS klasifikaciji

Za ICDAS klasifikaciju Cohenov Kappa koeficijent za podudarnost ispitivača iznosio je 0.912.

Ponovljivost mjerenja

Ponovljivost mjerenja za CarieScan Pro uređaj *in vivo*, izražena međuklasnim korelacijskim koeficijentom (eng. Interclass Correlation Coefficient - ICC), iznosila je 0,848, a unutar intervala pouzdanosti 95 %, donja je granica (eng. *Lower bound* - LB) iznosila 0,787, a gornja (eng. *Upper bound* - UB) 0,896. Za isti uređaj, *in vitro* mjerenja, ICC iznosio je 0,888, LB iznosio je 0,841, a UB 0,924.

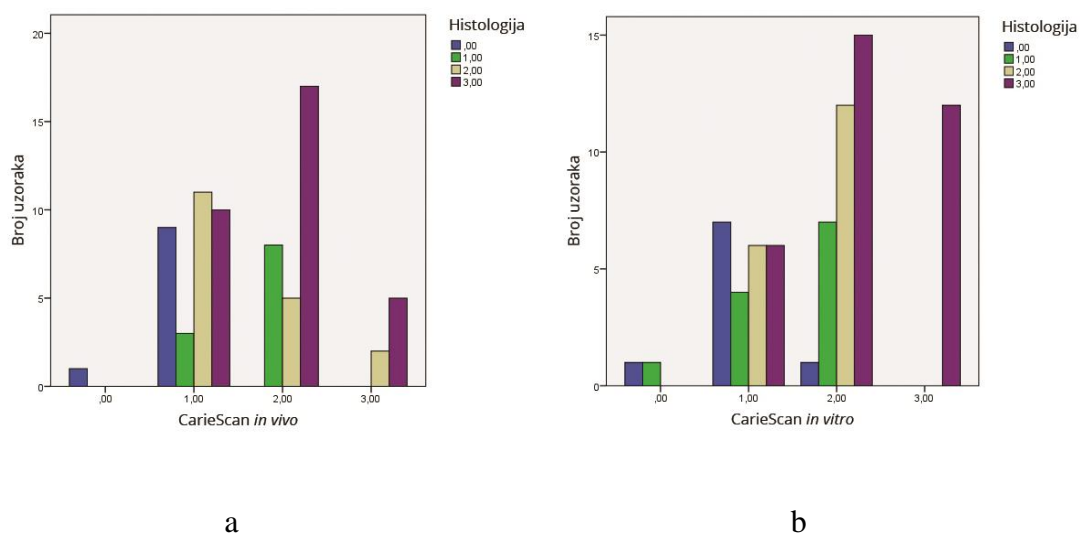
Razlike između in vivo i in vitro mjerenja

Testiranje Studentovim T-testom za zavisne uzorke između *in vivo* i *in vitro* mjerenja za CarieScan Pro uređaj je pokazalo kako se mjerenja statistički značajno razlikuju u ta dva uvjeta, CarieScan Pro uređaj (T=-6,97747 p<0,05). Pearsonova analiza korelacija je pokazala povezanost mjerenja kod CarieScan Pro uređaja $\rho=0.483$.

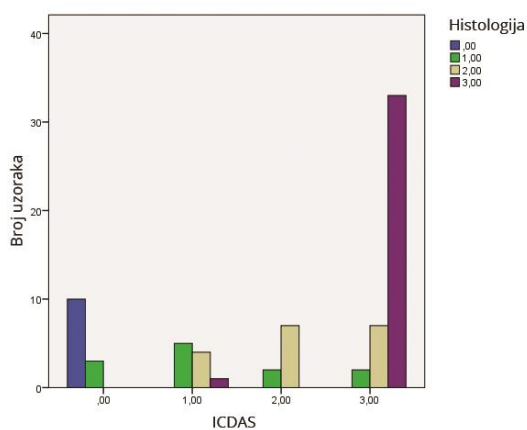
Usporedba različitih metoda dijagnostike karijesa s histološkim nalazom

Usporedbom CarieScan Pro uređaja *in vivo* i rezultata histološke analize dobivena je vrijednost $X^2=25.083$ (p<0,05). U *in vitro* uvjetima kod istog uređaja X^2 je iznosio 31.187 (p<0,05). Dakle, postoje statistički značajne razlike između CarieScan Pro uređaja i zlatnog standarda (Slika 5. a i 5. b).

Nativnom (nerekodiranom), jednako kao i rekodiranom analizom rezultata ICDAS klasifikacije, u usporedbi s histološkim nalazom X^2 testom, izračunata je vrijednost 114.15 ($p < 0,05$), odnosno 96.34 ($p < 0,05$) za rekodirane vrijednosti (Slika 6.).



Slika 5. Usporedba rezultata CarieScan *in vivo* (a) i *in vitro* (b) s histološkim nalazom



Slika 6. Usporedba rezultata ICDAS metode s histološkim nalazom

Podudarnost mjerenja kod rekodiranih varijabli

Izračunate su Kappa vrijednosti za podudarnost svih metoda u usporedbi sa zlatnim standardom, koje su prikazane u Tablici 1.

Tablica 1. Vrijednosti Cohenove Kappe za svaku ispitivanu metodu

Metoda i uvjet	Cohenova Kappa
CarieScan Pro <i>in vitro</i>	0.199
CarieScan Pro <i>in vivo</i>	-0.037
ICDAS	0.613

Osjetljivost i specifičnost različitih testnih metoda

Osjetljivost, specifičnost, točnost testa te pozitivni i negativni odnos vjerojatnosti za ispitivane metode detekcije karijesa prikazani su u Tablici 2.

Tablica 2. Osjetljivost, specifičnost, točnost i odnosi vjerojatnosti kao mjere vrijednosti različitih metoda za detekciju karijesa

Metoda	Osjetljivost	Specifičnost	Točnost	Pozitivni odnos vjerojatnosti	Negativni odnos vjerojatnosti
CarieScan Pro <i>in vivo</i>	87,1 %	100 %	86,1 %	0,00	0,13
CarieScan Pro <i>in vitro</i>	88,6 %	50,0 %	87,5 %	0,44	0,23
ICDAS	100 %	76,9 %	95,9 %	0,23	0,00

6. RASPRAVA

Karijes je, posebice u najranijim stadijima, vrlo zahtjevno točno dijagnosticirati, tj. procijeniti postoji li uopće lezija i, ako postoji, do koje je mjere proširena. Neke lezije, kao što je „skriveni karijes”, mogu kliničaru promaknuti prilikom dijagnostike. Osnovno je načelo u medicini primarno ne štetiti pa tako u dentalnoj medicini ne želimo tretirati lezije koje su nam sumnjive, ukoliko nismo sigurni u dijagnozu. Kako bi se izbjegla subjektivnost terapeuta uvjetovana iskustvom, vještinama i znanjem te umanjio utjecaj uvjeta okoline u usnoj šupljini, tijekom vremena su se razvili različiti dijagnostički uređaji čija je svrha učiniti dijagnostiku karijesa pouzdanijom i objektivnijom (21, 22, 23). Također, postoji težnja većoj pouzdanosti temeljenoj na poboljšanoj metodologiji u vizualnoj detekciji karijesa (11, 24).

Ovim se istraživanjem htjela utvrditi pouzdanost uređaja koji radi na principu električne impedancije (CarieScan Pro uređaj) u odnosu na histološki nalaz kao zlatni standard prvenstveno u *in vivo* uvjetima. U dostupnoj literaturi za CarieScan Pro uređaj nisu poznata istraživanja u *in vivo* uvjetima na trajnim zubima uz histološku analizu kao zlatni standard. Istraživanja su uglavnom provedena u *in vitro* uvjetima (18), dok su istraživanja u *in vivo* uvjetima provedena samo na mliječnim zubima (25). U radu Jablonski-Momeni i Klein (17), premda se istraživanje provelo *in vivo*, nije korištena histološka analiza, već je točnost procjene proširenosti karijesne lezije CarieScan Pro uređajem provjerena preparacijom kaviteta. Stoga se može tvrditi kako se u ovom istraživanju prvi put uspoređuju rezultati CarieScan Pro dijagnostike s histološkim nalazom na trajnim zubima.

Princip rada CarieScan Pro uređaja temelji se na mjerenju otpora, tj. impendancije, kroz strukture zuba kvantificirajući stupanj demineralizacije (18). Zdrava caklina ima visoki električni otpor, a demineralizacijom zuba dolazi do pojave poroznosti i pada otpora.

Ponovljivost mjerenja izražena ICC-om iznosila je kod CarieScan Pro uređaja *in vivo* 0,848, dok je *in vitro* iznosila 0,888. Ponovljivost kod CarieScan Pro uređaja podjednaka je i u *in vivo* i u *in vitro* uvjetima. Promatrajući ovo svojstvo, može se zaključiti kako CarieScan Pro uređaj daje konzistentne rezultate u ponovljenim mjerenjima te je stoga prikladan za kliničku primjenu.

Između *in vivo* i *in vitro* mjerenja za CarieScan Pro uređaj uočena je statistički značajna razlika, što znači kako rezultate dobivene u *in vitro* uvjetima treba s oprezom tumačiti. U ovom su istraživanju zubi pohranjeni u 10 % puferiranom formalinu. U nekim drugim istraživanjima, zubi su pohranjivani u različitim uvjetima (22, 26), dok u nekima nije naveden medij čuvanja uzoraka pa je međusobna usporedba rezultata često nemoguća. To ukazuje na potrebu za standardizacijom istraživanja u ovom području karijesologije.

Usporedbom mjerenja CarieScan Pro uređaja i rezultata histološke analize kao zlatnog standarda, postoje statistički značajne razlike *in vivo* i *in vitro* (Slika 2. a i 2. b). Iako su dobivene statistički značajne razlike između rezultata ICDAS klasifikacije i zlatnog standarda, one se mogu objasniti razlikama u modalitetima uzorka, pri čemu središnje vrijednosti varijable (neekstremi) uvelike doprinose nekonzistenciji (Slika 3.).

Najveću pozitivnu korelaciju s histološkom analizom pokazala je ICDAS metoda. Korelacija između histoloških preparata i CarieScan Pro uređaja *in vivo* je pokazala čak negativnu vrijednost Kappe. *In vitro* uvjeti pokazuju nešto bolju korelaciju, što se možda može objasniti boljom kontrolom položaja sonde izvan usta.

Kako bi se mogla procijeniti osjetljivost, specifičnost i točnost (podudarnost rezultata mjerenja sa stvarnim stanjem), provedena je dihotomizacija modaliteta svih mjerenja, gdje je dijagnostika svedena na postojanje i nepostojanje karijesa. U tako se šturoj klasifikaciji najtočnijom pokazala vizualna metoda pomoću ICDAS klasifikacije (95,9 %), čiji su rezultati najbliži stvarnim vrijednostima proširenosti karijesa određenim na histološkim preparatima, što je u skladu s istraživanjem Diniza i sur. (22) koji je izvjestio o 91 % točnosti ICDAS metode. Ta se metoda u brojnim istraživanjima potvrdila kao izuzetno precizna i jednostavna, stoga pogodna za kliničku primjenu, edukaciju, istraživanja i epidemiologiju (19, 24, 25, 26).

U našem istraživanju CarieScan Pro uređaj pokazuje osjetljivost 87,1 % u *in vivo* uvjetima, 88,6 % *in vitro*, specifičnost mu iznosi 100 % u *in vivo*, a 50 % u *in vitro* uvjetima. Proizvođač tvrdi kako je točnost uređaja preko 90 % (18), naše je istraživanje pokazalo kako ona iznosi 86,1 % u *in vivo* te 87,5 % *in vitro* uvjetima, što je nešto više od rezultata dobivenih Cohenovim istraživanjem, koji je za CarieScan Pro uređaj u *in vitro* uvjetima pronašao točnost 78,8 %. Razlika u rezultatima Cohena može se pripisati različitim uvjetima čuvanja ekstrahiranih zubi, koja nije jasno opisana u navedenom istraživanju, te varijablama u procjeni uređaja. Naime, u ovom je istraživanju, kao mjerilo odsustva bolesti, uzeta vrijednost koju je preporučio proizvođač, a to je vrijednost 00 na ekranu uređaja. Cohen (18) je

promatrao granične vrijednosti kod kojih proizvođač ne preporuča intervenciju (00-50) i kod kojih je preporuča (iznad 50). Stopostotna specifičnost (sposobnost testa da prepozna nepostojanje bolesti kada ona zbilja ne postoji) mjerenja CarieScan Pro uređajem *in vivo*, pronađena u našem istraživanju, pripisuje se neraznovrsnosti uzoraka pri čemu su gotovo sve fisure bile zahvaćene nekim stupnjem demineralizacije te bi bilo poželjno povećati broj zuba kako bi se dobio statistički pogodniji uzorak. Visoka osjetljivost (sposobnost detekcije bolesti kada ona postoji) može se objasniti činjenicom da su gotovo sva mjerenja proglašena demineralizacijom, većeg ili manjeg stupnja, pa je gotovo nemoguće ne dijagnosticirati postojanje bolesti. Nalazi su ovog istraživanja u skladu s radom Tweetma i sur. (28) koji, nakon sistematskog pregleda literature, zaključuje kako je potrebno provesti standardizirana ispitivanja kako bi se donio bolji zaključak o korisnosti metode.

Vrijednosti pozitivnog (govori koliko određena metoda povećava vjerojatnost točne dijagnoze kada je bolest prisutna) i negativnog odnosa vjerojatnosti (govori o tome koliko test povećava vjerojatnost točnosti dijagnoze kada bolest nije prisutna) dobivene ovim istraživanjem klasificiraju dijagnostiku CarieScan Pro uređajem u smislu pomaka u vjerojatnosti točne dijagnoze u rijetko koristan test (29).

7. ZAKLJUČCI

Temeljem ovog istraživanja može se zaključiti:

1. Postoji statistički značajna razlika između ispitivanih metoda detekcije karijesa čime se odbacuje primarna hipoteza.
2. Vizualna, ICDAS metoda je uspješnija u otkrivanju karijesne lezije, od CarieScan Pro uređaja, s obzirom na podudarnost s histološkim nalazom, čime se odbacuje sekundarna hipoteza.
3. Vizualna metoda, temeljena na ICDAS klasifikaciji pokazuje najveću korelaciju s histološkom metodom, dok je CarieScan Pro uređaj *in vivo* imao izrazito nisku korelaciju s histološkim nalazom.
4. Ponovljivost rezultata, uz manji rasap rezultata, je manja *in vivo* za CarieScan Pro uređaj, dok mu se ponovljivost povećava u *in vitro* uvjetima.

8. SAŽETAK

Svrha ovog istraživanja je *in vivo* i *in vitro* procijeniti pouzdanost elektronskog uređaja CarieScan Pro, za detekciju karijesa, te vizualne ICDAS metode (The International Caries Detection and Assessment System) u usporedbi s histološkim nalazom.

Ispitivanje je provedeno na krunama 40 ljudskih trajnih zuba, predviđenih za vađenje zbog otežanog nicanja, ortodontskih ili parodontoloških razloga. Jedan uvježbani ispitivač ispitao je 72 mjerne točke na okluzalnim plohama koristeći ICDAS kriterije i CarieScan Pro uređaj. Nakon ekstrakcije su ponovljena mjerenja i zubi su histološki klasificirani. Podatci su statistički obrađeni Chi-kvadrat testom i Međuklasnim korelacijskim testom, pri razini značajnosti $p < 0,05$. Izračunata je osjetljivost, specifičnost i točnost metoda detekcije karijesa. Ponovljivost mjerenja za CarieScan Pro uređaj, u *in vivo* uvjetima izražena međuklasnim korelacijskim koeficijentom (Interclass Correlation Coefficient), iznosila je 0,848. Pronađena je statistički značajna razlika između *in vivo* i *in vitro*. Naj snažnija je korelacija između ispitivane metode i histološkog nalaza, izražena Cohenovom Kappom, postignuta kod vizualne ICDAS metode (0,613). CarieScan Pro uređaj *in vivo* je pokazao negativnu korelaciju (-0,037), a *in vitro* nešto bolju korelaciju (0,199). Najtočnijom se pokazala ICDAS metoda (95,9 %).

Na temelju ovog se istraživanja može zaključiti kako je ICDAS metoda pouzdanija u dijagnostici karijesa u odnosu na istraživani elektronski uređaj. Korelacija s histološkim nalazom veća je kod ICDAS metode, kao i točnost i osjetljivost metode u odnosu na CarieScan Pro uređaj.

9. SUMMARY

The Performance of CarieScan Pro Device in the Diagnosis of Occlusal Caries

Purpose of this research is to evaluate clinical performance of electronic device CarieScan Pro and ICDAS method in caries detection using histological gold standard. The study was made on occlusal surfaces of 40 human permanent teeth which were indicated for extraction because of tooth eruption problems, orthodontic and parodontic reasons. A trained examiner assessed 72 measurement points on occlusal surfaces using ICDAS criteria and CarieScan Pro device. After a tooth extraction, measurements were repeated and the samples were histologically evaluated. The results were statistically analyzed with Chi-square test and Interclass correlation test, with significance level $p < 0.05$. The sensitivity, specificity and accuracy for these caries detection methods were calculated. The repeatability of measurements for CarieScan Pro device *in vivo* (Interclass Correlation Coefficient) was 0.848, and *in vitro* 0.888. The statistically significant difference was found between *in vivo* and *in vitro* measurements. The strongest correlation between the examined method and histological validation expressed by Cohen's Kappa is achieved in the visual ICDAS method (0.613). CarieScan Pro *in vivo* had negative correlation (-0.037) and *in vitro* showed somewhat better result (0.199). The most accurate was ICDAS method (95.9%), while *in vivo* CarieScan Pro had the accuracy of 86.1% and *in vitro* of 87.5%. Based on this research, ICDAS method is more reliable in caries detection than the electronic device. The correlation with histological validation is higher with the ICDAS method, as well as the accuracy and sensitivity of the method in relation to CarieScan Pro device.

10. POPIS LITERATURE:

1. Bagramian RA, Garcia-Godey F, Volpe AR. The global increase in dental caries: A pending public health crisis. *Am J Dent.* 2009;22(1):3-8.
2. Featherstone JDB. Dental caries: a dynamic disease process. *Aust Dent J.* 2008;53(3):286-91.
3. Šegović S, Miletić I. Dijagnostika karijesnih lezija. *Hrv Stom Vj.* 2006;3(1):17-9.
4. Nyvad B, Fejerskov O, Baelum V. Vizualno-taktilna dijagnostika karijesa. In: Fejerskov O, Kidd E. *Zubni karijes: Bolest i dijagnostički postupci.* 2nd ed. Zagreb: Naklada Slap; 2011. p. 50-68.
5. Lussi A, Angmar-Mansson B. Dodatni dijagnostički postupci. In: Fejerskov O, Kidd E. *Zubni karijes: Bolest i dijagnostički postupci.* 2nd ed. Zagreb: Naklada Slap; 2011. p. 90-102.
6. Stančić T, Anić I. Patohistološka slika karijesne lezije. In: Šutalo J. *Patologija i terapija tvrdih zubnih tkiva.* 1st ed. Zagreb: Naklada Zadro; 1994. p. 181-211.
7. Fejerskov O, Nyvad B, Kidd EAM. Patologija zubnog karijesa. In: Fejerskov O, Kidd E. *Zubni karijes: Bolest i dijagnostički postupci.* 2nd ed. Zagreb: Naklada Slap; 2011. p. 20-48.
8. Anić I, Miletić I. Klasifikacije karijesne lezije. *Sonda* 2008;9(17):31-33.
9. Mount GJ, Tyas JM, Duke ES, Hume WR, Lasfargues JJ, Kaleka R. A proposal for a new classification of lesions of exposed tooth surfaces. *Int Dent J.* 2006;56(2):82-91.

10. Ismail AI, Sohn W, Tellez M, Amaya A, Sen A, Hasson H, Pitts NB. The International Caries Detection and Assessment System (ICDAS): an integrated system for measuring dental caries. *Community Dent Oral Epidemiol.* 2007;35(3):170-8.
11. Shivakumar KM, Prasad S, Chandu GN. International Caries Detection and Assessment System: A new paradigm in detection of dental caries. *J Conserv Dent.* 2009;12(1):10–6.
12. Burt BA, Baelum V, Fejerskov O. Epidemiologija zubnog karijesa. In: Fejerskov O, Kidd E. *Zubni karijes: Bolest i dijagnostički postupci.* 2nd ed. Zagreb: Naklada Slap; 2011. p. 124-46.
13. Dukić W, Kursar S, Kolarec J, Kršek H. Prevalencija karijesa školske djece u Hrvatskoj u usporedbi s europskim zemljama-meta analiza. *Sonda.* 2014;15(2):58-61.
14. Pavić S, Lubina L, Čuković Bagić I. Kariogena i antikariogena hrana. *Sonda.* 2009;9(1):20-2.
15. Špalj S. Epidemiološki pokazatelji oralnih bolesti i stanja. In: Špalj S. *Oralna epidemiologija,* 1st ed. Rijeka: Zaklada Sveučilišta u Rijeci; 2015. p. 150-196.
16. Mejare I, Kidd EAM. Radiografija u dijagnozi karijesa. In: Fejerskov O, Kidd E. *Zubni karijes: Bolest i dijagnostički postupci.* 2nd ed. Zagreb: Naklada Slap; 2011. p. 70-87.
17. Jablonski-Momeni A, Klein SMC. In-vivo performance of the CarieScan Pro Device for detection of occlusal dentinal lesions. *Open Acc J Sci Techn.* 2015;3: doi:10.1131/2015/101146.

18. Cohen JE. The association between CarieScan Pro readings and histologic depth of caries in non cavitated occlusal lesion in vitro [dissertation]. Iowa City: Sveučilište u Iowi; 2013.
19. Pitts NB, Ekstrand KR. International Caries Detection and Assessment System (ICDAS) and its International Caries Classification and Management System (ICCMS) – methods for staging of the caries process and enabling dentists to manage caries. *Community Dent Oral Epidemiol.* 2013;41(1):e41–e52
20. Côrtes DF, Ekstrand KR, Elias-Boneta AR, Ellwood RP. An in vitro Comparison of the Ability of Fibre-Optic Transillumination, Visual Inspection and Radiographs to Detect Occlusal Caries and Evaluate Lesion Depth. *Caries Res.* 2000;34(6):443-7.
21. Bader JD, Shugars DA, Bonito AJ. Systematic Reviews of Selected Dental Caries Diagnostic and Management Methods. *J Dent Educ.* 2001;65(10):960-8.
22. Diniz MB, Boldieri T, Rodrigues JA, Santos-Pinto L, Lussi A, Cordeiro RC. The performance of conventional and fluorescence-based methods for occlusal caries detection: an in vivo study with histologic validation. *J Am Dent Assoc.* 2012;143(4):339-50.
23. Gimenez T1, Braga MM, Raggio DP, Deery C, Ricketts DN, Mendes FM. Fluorescence-based methods for detecting caries lesions: systematic review, meta-analysis and sources of heterogeneity. *PLoS One.* 2013;8(4):e60421.
24. Ari T, Hatibovic Kofman S, Ari N. In vitro Evaluation of Magnification and LED Illumination for Detection of Occlusal Caries in Primary and Permanent

- Molars Using ICDAS Criteria. *Dent J.* 2013;I(1):19-30.
doi:10.3390/dj1030019
25. Teo TK, Ashley PF, Louca C. An in vivo and in vitro investigation of the use of ICDAS, DIAGNOdent pen and CarieScan PRO for the detection and assessment of occlusal caries in primary molar teeth. *Clin Oral Investig.* 2014;18(3):737-44.
26. Braga MM, Mendes FM, Martignon S, Ricketts DNJ, Ekstrand KR. In vitro Comparison of Nyvad's System and ICDAS-II with Lesion Activity Assessment for Evaluation of Severity and Activity of Occlusal Caries Lesions in Primary Teeth. *Caries Res.* 2009;43(5):405–12.
27. Souza JF1, Boldieri T, Diniz MB, Rodrigues JA, Lussi A, Cordeiro RC. Traditional and novel methods for occlusal caries detection: performance on primary teeth. *Lasers Med Sci.* 2013;28(1):287-95.
28. Twetman S1, Axelsson S, Dahlén G, Espelid I, Mejåre I, Norlund A, Tranæus S. Adjunct methods for caries detection: a systematic review of literature. *Acta Odontol Scand.* 2013;71(3-4):388-97.
29. Akobeng AK. Understanding diagnostic tests 2: likelihood ratios, pre- and post-test probabilities and their use in clinical practice. *Acta Pædiatrica.* 2007;96(4):487-91 DOI:10.1111/j.1651-2227.2006.00179.x

11. ŽIVOTOPIS

Zrinka Kovačević je rođena 28. svibnja 1991. godine u Virovitici. Osnovnu školu završava u Špišić Bukovici te potom upisuje Gimnaziju Petra Preradovića u Virovitici, prirodoslovno - matematičko usmjerenje. Maturirala je s izvrsnim uspjehom 2009. godine. Godinu je dana provela na Prirodoslovno - matematičkom fakultetu u Zagrebu, nakon čega upisuje studij dentalne medicine na Stomatološkom fakultetu Sveučilišta u Zagrebu. Tijekom studija je sudjelovala na nekoliko seminara i kongresa. S kolegicom Lucijom Koncul je dobitnica Rektorove nagrade za rad "Procjena pouzdanosti DIAGNOdent i CarieScan Pro uređaja te vizualne ICDAS metode u *in vivo* i *in vitro* uvjetima" u akademskoj godini 2014./2015. Aktivno se služi engleskim, a pasivno njemačkim jezikom.