

Parodontološko-ortodontska terapija kod pacijenata s parodontitisom stadija IV

Katavić, Irena

Master's thesis / Diplomski rad

2023

Degree Grantor / Ustanova koja je dodijelila akademski / stručni stupanj: **University of Zagreb, School of Dental Medicine / Sveučilište u Zagrebu, Stomatološki fakultet**

Permanent link / Trajna poveznica: <https://um.nsk.hr/um:nbn:hr:127:387062>

Rights / Prava: [In copyright](#) / [Zaštićeno autorskim pravom.](#)

Download date / Datum preuzimanja: **2024-12-31**



Repository / Repozitorij:

[University of Zagreb School of Dental Medicine Repository](#)





Sveučilište u Zagrebu

Stomatološki fakultet

Irena Katavić

**PARODONTOLOŠKO-ORTODONTSKA TERAPIJA KOD
PACIJENATA S PARODONTITISOM STADIJA IV**

DIPLOMSKI RAD

Zagreb, 2023.

Rad je ostvaren u: Stomatološki fakultet Sveučilišta u Zagrebu, Zavod za parodontologiju
Stomatološkog fakulteta u Zagrebu

Mentor rada: prof. dr. sc. Darko Božić, Zavod za parodontologiju

Lektor hrvatskog jezika: Ivona Đurin, mag. educ. philol. croat.

Lektor engleskog jezika: Petra Reiner, prof. engleskog jezika i književnosti i povijesti

Sastav povjerenstva za obranu diplomskog rada:

1. prof. dr. sc. Darko Božić, Zavod za parodontologiju
2. izv. prof. dr. sc. Ivan Puhar, Zavod za parodontologiju
3. izv. prof. dr. sc. Ana Andabak Rogulj, Zavod za oralnu medicinu

Datum obrane rada: 22.09.2023

Rad sadrži: 47 stranica

5 tablica

2 slike

CD

Rad je vlastito autorsko djelo u potpunosti samostalno napisano uz naznaku izvora drugih autora i dokumenata korištenih u radu. Ukoliko nije drukčije navedeno, sve ilustracije u radu (slike, tablice i dr.) izvorni su doprinos autora diplomskog rada. Autor je odgovoran za prikupljanje dopuštenja za korištenje ilustracija koje nisu njegov izvorni doprinos, kao i za sve moguće posljedice koje mogu nastati zbog nedopuštenog preuzimanja ilustracija odnosno propusta u navođenju njihovog podrijetla.

Zahvala

Zahvaljujem svom mentoru, prof. dr. sc. Darku Božiću, na svom pruženom znanju i potpori prilikom pisanja diplomskog rada.

Želim zahvaliti roditeljima, bratu i ostatku obitelji na svemu što su mi omogućili u životu, na svojoj ljubavi i podršci koju su mi pružili.

Posebno hvala mom Filipu, koji je uvijek bio tu, vjerovao u mene i davao vjetar u leđa.

Hvala mojim prijateljicama, mojoj grupi i svim ostalim prijateljima i kolegama koji su mi ove godine studiranja olakšali i pretvorili ih u jedno nezaboravno iskustvo.

Mama i tata, ovo je za vas! Bez vas ništa, s vama sve.

PARODONTOLOŠKO-ORTODONTSKA TERAPIJA KOD PACIJENATA S PARODONTITISOM STADIJA IV

Sažetak

Parodontna je bolest kronična upala mekih i tvrdih tkiva koja podupiru i učvršćuju zube te postupno dovodi do gubitka zuba. Teški oblici parodontitisa predstavljaju veliki javnozdravstveni problem, uz broj oboljelih od preko milijardu u svijetu. Parodontitis stadija IV najteži je oblik ove bolesti, a karakterizira ga gubitak interdentalnog pričvrška ≥ 5 mm, radiološki gubitak kosti gdje kost doseže srednju ili apikalnu trećinu korijena te gubitak više od 5 zuba uslijed bolesti. Uz to, prisutna je žvačna disfunkcija i patološka pomičnost zuba, postoje teški defekti alveolarnog grebena te posljedično dolazi do okluzijskog kolapsa uz prisustvo patološke migracije zuba te *flaringa* prisutnog u anteriornog regiji ili gubitka potpore u stražnjoj regiji. Parodontitis stadija IV ne ugrožava opstanak samo pojedinačnih zuba, već i cijele denticije.

Mnogi pacijenti koji boluju od parodontitisa stadija IV zainteresirani su za kombiniranu parodontološko-ortodontsku terapiju kako zbog gubitka funkcije uslijed patološke migracije zuba, tako i zbog estetskih promjena koje potonje donosi sa sobom. Dosadašnja istraživanja potvrđuju kako primjena ortodontskih sila ima malo do nimalo statistički značajnog učinka na zdravi, normalni ili reducirani parodont. S druge strane, djelovanje ortodontskih sila na upaljeni parodont može pospješiti progresiju parodontne bolesti. Iz tog razloga, prije početka regenerativne parodontološke kirurgije, ali i ortodontske terapije potrebno je završiti inicijalno, nekirurško liječenje. Sprovedena ortodontska terapija ne smije ugroziti kratkoročne i dugoročne ciljeve parodontne kirurgije i mora se pravilno ukomponirati u cijeli tijek terapije. Upravo je trenutak početka ortodontske terapije predmet ispitivanja u znanstvenoj zajednici.

Ključne riječi: parodontitis; parodontološko-ortodontska terapija

PERIODONTOLOGY AND ORTHODONTIC THERAPY IN PATIENTS WITH STAGE IV PERIODONTITIS

Summary

Periodontal disease is the chronic inflammation of the soft and hard tissues that support and strengthen the tooth which gradually leads to tooth loss. Severe forms of periodontitis represent a major public health issue, with over a billion people worldwide affected by the disease. Stage IV periodontitis is the most severe form of the disease and it is characterized by ≥ 5 mm interdental attachment loss, radiographic bone loss as well as the loss of more than 5 teeth due to the disease. In addition, there is masticatory dysfunction and pathological tooth mobility, as well as severe defects of the alveolar ridge, which consequently leads to the occurrence of occlusal collapse with the presence of pathologic tooth migration and flaring present in the anterior region or loss of support in the posterior region. Stage IV periodontitis threatens the survival of not only individual teeth, but the entire dentition as well.

Many patients suffering from stage IV periodontitis are interested in combined periodontal and orthodontic therapy, due to both the loss of function as a consequence of pathologic tooth migration and the aesthetic changes that the latter brings with it. Previous research has confirmed that the application of orthodontic forces has little to no statistically significant effect on a healthy, normal or reduced periodontium. However, the effect of orthodontic forces on the inflamed periodontium may accelerate the progression of periodontal disease. For this reason, before commencing the regenerative periodontal surgery as well as the orthodontic therapy, it is necessary to complete the initial non-surgical treatment. The implemented orthodontic therapy must not jeopardize the short-term and long-term goals of periodontal surgery and must be properly integrated into the entire course of therapy. It is precisely the time at which orthodontic therapy should be started which is the subject of investigation within the scientific community.

Key words: periodontitis; periodontal and orthodontic therapy

SADRŽAJ

1. UVOD	1
2. PARODONT I PARODONTNE BOLEST	3
2.1 GRAĐA PARODONTA	4
2.1.1. Gingiva.....	4
2.1.2. Parodontni ligament (PDL)	4
2.1.3. Cement	5
2.1.4. Alveolarna kost	5
2.2. KLASIFIKACIJA PARODONTITISA.....	6
3. PRINCIPI ORTODONTSKOG POMICANJA ZUBA	11
3.1 TEORIJE ORTODONTSKOG POMAKA ZUBA	12
3.1.1. Teorija bioelektriciteta	12
3.1.2. Teorija pritiska i rastezanja	13
3.2. VRSTE POMAKA ZUBA	14
4. OKLUZIJSKA TRAUMA.....	16
5. REGENERATIVNA KIRURGIJA.....	20
5.1. ČIMBENICI USPJEŠNOSTI REGENERATIVNE KIRURGIJE	21
5.2. INDIKACIJE I KONTRAINDIKACIJE REGENERATIVNE KIRURGIJE.....	22
5.3. REGENERATIVNA SPOSOBNOST PARODONTNOG LIGAMENTA.....	22
5.4. REGENERATIVNE METODE I MATERIJALI	23
5.4.1. Koštani nadomjesni materijali.....	23
5.4.2. Vođena regeneracija tkiva.....	24
5.4.3. Derivati matriksa cakline te faktori rasta i diferencijacije	25
6. INTERDISCIPLINARNI PRISTUP LIJEČENJU PARODONTITISA STADIJA VI ...	27
7. RASPRAVA	33
8. ZAKLJUČAK	36
9. LITERATURA	38
10. ŽIVOTOPIS	46

Popis skraćenica

CCS – caklinsko-cementno spojište

PDL – parodontni ligament

SZO – Svjetska zdravstvena organizacija; eng. *World Health Organization*

CAL – gubitak kliničkog pričvrstka; eng. *clinical attachment loss*

c-AMP – ciklički adenzin-monofosfat

PTM – patološka migracija zuba; eng. *pathologic tooth migration*

PDLSC – matične stanice parodontnog ligamenta; eng. *periodontal ligament stem cells*

DFDBA – dekalificirani suho smrznuti koštani transplantat; eng. *demineralized freeze-dried bone allograft*

FDBA – mineralizirani transplantat suho smrznute kosti; eng. *freeze-dried bone allograft*

PTFE – poli-tetra-fluoro-etilen

EMD – derivati proteina matriksa cakline; eng. *enamel matrix derivate*

PRP – pročišćena krvna plazma; eng. *platelet-rich plasma*

PRF – trombocitima obogaćen fibrin; eng. *platelet rich fibrin*

PRGF – krvna plazma bogata faktorima rasta; eng. *plasma rich in growth factor*

TGF- β – transformirajući čimbenik rasta β ; eng. *transforming growth factor- β*

PDGF – trombocitni faktor rasta; eng. *platelet-derived growth factor*

VEGF – vaskularni endotelni faktor rasta; eng. *vascular endothelial growth factor*

BMP – koštani morfogogenetski protein; eng. *bone morphogenetic protein*

IGF – inzulinu sličan čimbenik rasta; eng. *insulin-like growth factor*

PPD – dubina sondiranja; eng. *probing pocket depth*

BOP – krvarenje pri sondiranju; eng. *bleeding on probing*

BL – početna vrijednost; eng. *baseline*

1. UVOD

Parodontna bolest kronična je upala mekih i tvrdih tkiva koja podupiru i učvršćuju zub te postupno dovodi do gubitka zuba. Teški oblici parodontitisa predstavljaju veliki javnozdravstveni problem, uz broj oboljelih od preko milijardu u svijetu (1).

Parodontitis stadija IV najteži je oblik ove bolesti. Karakterizira ga gubitak interdentalnog pričvrška ≥ 5 mm, radiološki gubitak kosti gdje kost doseže srednju ili apikalnu trećinu korijena te gubitak više od 5 zuba uslijed bolesti. Uz sve ove simptome, javlja se potreba za kompleksnom oralnom rehabilitacijom zbog žvačne disfunkcije, sekundarne okluzalne traume kod koje se javlja patološka mobilnost zuba, dolazi do kolapsa zagriža zbog gubitka potpore u stražnjem segmentu zubnog luka kao i do lepezastog širenja prednjeg segmenta (2).

S obzirom na to da je najčešće riječ o populaciji srednje životne dobi kod kojih je završen rast i razvoj stomatognatog sustava, takvi pacijenti odlučuju se na kombiniranu parodontološko-ortodontsku terapiju primarno zbog poboljšanja estetike, a potom i funkcije. Stanje parodontnog tkiva može biti olakotna, ali i otežavajuća okolnost u ostvarivanju željenog rezultata ortodontske terapije. Dosadašnja istraživanja potvrdila su kako primjena unilateralne sile (ortodontski tip sile) na zub sa zdravim parodontom ne dovodi do gubitka pričvrška ni razvoja parodontne bolesti. Suprotno tome, primjena sile na zub s aktivnom parodontnom bolesti može pojačati opseg i jačinu bolesti (3). Iz toga proizlazi kako je od iznimne važnosti primarno provesti pravilnu parodontološku terapiju i tako smanjiti upalu i daljnju destrukciju parodontnog tkiva, a tek onda započeti s ortodoncijom. Parodontološka obrada uključuje prvu, inicijalnu fazu terapiju, a po potrebi i drugu, korektivnu fazu. U korektivnu fazu ubraja se parodontološka kirurgija čiji je cilj eliminacija infektivnog džepa, ako to nije bilo ostvarivo konzervativnim metodama inicijalne faze terapije te korekcija nastalih defekata nefiziološke morfologije kosti i gingive.

Svrha je ovoga rada, na temelju danas dostupnih istraživanja, dokazati učinkovitost interdisciplinarnog pristupa liječenju parodontitisa stadija IV uz pomoć ortodoncije te odrediti koje je pravo vrijeme započinjanja istog.

2. PARODONT I PARODONTNE BOLEST

Kako bi se razumio razvoj parodontnih bolesti, ali i koncept ortodontskog pomicanja zuba, potrebno je znati anatomske elemente od kojih je sami parodont građen.

2.1 GRADA PARODONTA

Parodont označava pričvrtni aparat zuba koji se sastoji od 4 anatomske jedinice: gingiva, parodontni ligament, cement i alveolarna kost (4).

2.1.1. Gingiva

Gingiva je dio sluznice usne šupljine, pokriva koronarne dijelove alveolarnog grebena i započinje na mukogingivnom spojištu. Gingiva se dijeli na dva dijela: slobodna (eng. *free*) gingiva i pričvrtna (eng. *attached*) gingiva. Slobodna je gingiva koraljnoružičaste boje, čvrste konzistencije i površina joj nije sjajna. Prekriva gingivalna tkiva lingvalno i vestibularno od zuba, a uključuje i interdentalnu papilu. U koronarno-apikalno smjeru proteže se od slobodnog gingivalnog ruba sve do gingivalne brazde koja odgovara razini caklinsko-cementnog spojišta (CCS). Pričvrtna gingiva koronarno završava slobodnom gingivalnom brazdom dok apikalno seže do mukogingivnog spojišta odakle se dalje nastavlja u alveolarnu oblažuću mukožu. Pričvrtna je gingiva koraljnoružičaste boje i često na površini ima mala udubljenja koja joj daju karakterističan izgled narančine kore. S obzirom na to da je pričvrtna gingiva čvrsto vezana uz kost relativno je nepomična u odnosu na tkiva ispod nje (3).

2.1.2. Parodontni ligament (PDL)

Parodontni je ligament mekano vezivno tkivo bogato krvnim žilama i stanicama. On okružuje zub te spaja cement korijena zuba s alveolarnom kosti i laminom durom. Parodontni ligament oblika je pješčanog sata, s najužim dijelom na polovici korijena. Širina ligamenta je 0,15 – 0,21 mm, a s godinama se smanjuje (5). Prema koronarno parodontni ligament prelazi u laminu propriju gingive, dok je od gingive odijeljen snopovima kolagenih vlakana koja povezuju alveolarnu kost i korijen. Upravo su ta kolagena vlakna glavna sastavnica PDL-a, određuju položaj zuba u alveoli i omogućavaju distribuciju i resorpciju sila koje se stvaraju i razvijaju tijekom žvakanja i ostalih kontakata zuba. Jednom stranom se hvataju na alveolarnu kost, a drugom na cement korijena. Nisu sva orijentirana u istom smjeru, stoga razlikujemo 4 skupine kolagenih vlakana:

- vlakna alveolarnog grebena,
- horizontalna vlakna,
- kosa vlakna,
- apikalna vlakna.

Zbog takvog usmjerenja vlakana, sve sile stvorene tijekom kontakata zuba prenose se dalje na alveolarni nastavak i alveolarnu kost. Stanice parodontnog ligamenta su fibroblasti, osteoblasti, cementoblasti, osteoklasti, epitelne stanice i živčane stanice (3).

2.1.3. Cement

Cement je specijalizirano, mineralizirano tkivo koje prekriva površinu korijena i karakteristično se odlaže cijeli život (3). Za razliku od kosti, cement nije inerviran, ne sadrži krvne i limfne žile te ne podliježe fiziološkoj pregradnji i resorpciji. Kao i sva druga mineralizirana tkiva, sastoji se od kolagenih vlakana koja su umetnuta u organski matriks. Mineralizirani dio cementa, hidroksiapatit, čini 65% težine. Primarne funkcije cementa su pričvršćivanje parodontnog ligamenta uz korijen te ima bitnu ulogu u procesu popravka nakon oštećenja korijenske površine.

Postoji nekoliko formi cementa:

- Acelularni cement s ekstrinzičnim vlaknima – stvaraju ga fibroblasti, a može se naći u središnjem i koronarnom dijelu korijena; važan je dio pričvrstnog aparata jer povezuje zub s pravom alveolarnom kosti, a sadržavaju mnogo snopova Sharpeyevih vlakana.
- Celularni cement s intrinzičnim vlaknima – stvaraju ga cementoblasti te sadrži cementocite u svom sastavu; može se naći u srednjem i apikalnom dijelu korijena, a s obzirom na to da je to reparatorni cement često se nalazi i u reparatnim lakunama.
- Celularni miješani slojeviti cement – nalazi se u apikalnoj trećini korjenova te u furkacijama; proizvode ga i cementoblasti i fibroblasti tako da se ovaj cement mješavina acelularnog cementa s ekstrinzičnim vlaknima i celularnog cementa s intrinzičnim vlaknima.
- Acelularni, nevlaknati cement - nalazi na cervikalnom dijelu cakline i vjerojatno ga stvaraju cementoblasti. Ovaj oblik cementa odgovoran je za sidrenje zuba u alveoli.

2.1.4. Alveolarna kost

Alveolarni je nastavak dio mandibule ili maksile koji tvori i podupire zubne alveole, a sastoji se od kompakte i spongioze. Kompakta se dijeli na 2 vrste, unutarnju i vanjsku kompaktnu između kojih je smještena spongioza. Unutarnja kompaktna kost ili prava alveolarna kost

debela je 0,1-0,4 mm. Izgrađuje alveolarni zid koji je okrenut prema korijenu zuba i prožeta je brojnim sitnim otvorima (Volkmannovim kanalima) kroz koje ulaze krvne žile i živci u PDL (4). Vanjska kompaktna kost prekriva alveolarni nastavak. Pokrivena je periostom i na vestibularnoj i na oralnoj strani. U maksili je kost, koja prekriva korijene zuba deblja na oralnoj nego na vestibularnoj strani čeljusti. U mandibuli je kost u području inciziva i premolara vestibularno puno tanja, dok je u području molara puno deblja nego lingvalno.

Za razliku od cementa, glavna karakteristika alveolarne kosti je fiziološka pregradnja kao odgovor na funkcionalne zahtjeve. Tijekom procesa pregrađivanja, koštane se trabekule stalno resorbiraju i preoblikuju, a kortikalna se kost razgrađuje i nadomješta novom. Osteoblasti su stanice odgovorne za stvaranje kosti, dok su osteoklasti velike specijalizirane stanice odgovorne za razaranje mineraliziranog matriksa (kost, dentin, cement).

2.2. KLASIFIKACIJA PARODONTITISA

Parodontna bolest kronična je upala mekih i tvrdih tkiva koja podupiru i učvršćuju zub (1). Bolest je multifaktorijska, a glavni čimbenik razvoja i progresije bolesti je bakterijski plak. Osim njega, na razvitak bolesti utječe i kvaliteta provođenja oralne higijene, sistemske bolesti, pušenje, genetika, itd. Parodontna bolest započinje gingivitisom, upalom mekog tkiva, koja je karakterizirana oticanjem i krvarenjem tkiva. U tom stadiju bolest je reverzibilna. Daljnjom progredacijom bolest prelazi u parodontitis koji, osim gingive, zahvaća i dublje strukture.

Parodontitis predstavlja veliki javnozdravstveni problem. Prevalencija teških oblika parodontne bolesti započinje u kasnoj adolescenciji, doseže vrhunac oko 55. godine i ostaje visoka sve do starosti (6,7). Prema podacima iz Tablice 1., ukupni broj oboljelih od ove bolesti prelazi milijardu.

Tablica 1. Prevalencija i broj slučajeva teških oblika parodontitisa u 2019. godini te postotna promjena prevalencije, broja slučajeva i populacije u razdoblju 1990. – 2019. po regijama SZO (prema podacima (1))

<i>SZO regije</i>	Prevalencija (2019)	Slučajevi (2019)	Postotna promjena prevalencije (1990-2019)	Postotna promjena slučajeva (1990-2019)	Postotna promjena populacije (1990-2019)*
<i>Globalno</i>	18,82%	1 079 927 025	23,96%	99,18%	44,79%
<i>Afrička regija</i>	22,80%	144 745 633	2,47%	136,93%	114,98%
<i>Europska regija</i>	17,89%	136 209 156	16,13%	34,14%	9,94%
<i>Istočni Mediteran</i>	17,37%	82 864 263	10,42%	149,44%	93,08%
<i>Jugoistočna Azija</i>	20,77%	306 964 138	22,66%	125,95%	52,38%
<i>Regije Amerike</i>	18,89%	148 617 765	19,74%	89,37%	40,70%
<i>Zapadni Pacifik</i>	16,28%	258 963 653	39,19%	97,51%	24,96%

Prema posljednjoj aktualnoj i međunarodno priznatoj klasifikaciji, Armitage 1999. (8), parodontitis se dijelio na sljedeći način:

- Kronični parodontitis – destruktivna parodontna bolest karakterizirana sporim napredovanjem.
- Agresivni parodontitis – pogađaju mlađe osobe, grupa vrlo destruktivnih oblika parodontitisa; uključuje stanja ranije klasificirana kao „early-onset parodontitis“ i „brzo napredujući parodontitis“.
- Parodontitis koji je manifestacija sistemskih bolesti – heterogena skupina sistemskih patoloških oboljenja koja podrazumijeva parodontitis kao jedan od simptoma.
- Nekrotizirajuće parodontne bolesti – glavna karakteristika je nekroza gingive/parodontnog tkiva.
- Parodontni apscesi – skupina bolesti s različitim dijagnostičkim značajkama i mogućnostima liječenja.

Gore se navedena klasifikacija opsežno koristila u parodontološkoj kliničkoj praksi i u znanstvenim istraživanjima sljedećih 17 godina. Zbog novih saznanja i dokaza te brze izmjene znanja potreba za novim klasifikacijama i nomenklaturama bolesti i stanja je konstantna. Potaknuti novim znanstvenim i kliničkim saznanjima, ali i dugogodišnjim iskustvom, u studenom 2017. godine održana je konferencija na kojoj su prisustvovali stručnjaci iz područja parodontologije iz cijelog svijeta, s glavnim ciljem obnove Klasifikacije parodontnih bolesti i stanja iz 1999. godine.

Prema novoj klasifikaciji (2), pacijentu se može dijagnosticirati parodontitis ako je pronađen interdentalni CAL (eng. *clinical attachment loss*) na ≥ 2 nesusjedna zuba ili postoji bukalni ili oralni CAL ≥ 3 mm s džepovima ≥ 3 mm na više od 2 zuba. Pri tome, izmjereni CAL ne smije se pripisati uzrocima koji nemaju veze s parodontitisom kao što su gingivalna recesija traumatskog podrijetla, endodonska lezija koja se drenira kroz parodont, vertikalna fraktura korijena, zubni karijes subgingivno ili je CAL prisutan na distalnoj plohi trećeg, odnosno drugog molara ako treći nedostaje.

Nadalje, nova klasifikacija, temeljem patofiziologije prepoznaje 3 jasno različite varijante parodontitisa:

1. nekrotizirajući parodontitis,
2. parodontitis kao izravna manifestacija sistemskih oboljenja,
3. parodontitis.

Svaku dijagnozu parodontitisa potrebno je dodatno okarakterizirati koristeći višedimenzionalni sustav stadija i razreda. Sustav stadija određuje težinu zatečene bolesti i kompleksnost potrebnog liječenja (Tablica 2.). Postoje 4 stadija (stadij 1 – 4), a određuju se pomoću nekoliko komponenti: gubitak kliničkog pričvrška (CAL), količina gubitka kosti u postotcima, dubina sondiranja, prisutnost anguliranih intrakoštanih defekata, zahvaćenost bifurkacija korjenova, prisutnost patološke pomičnosti zuba te gubitak zuba uslijed parodontitisa. Sustav razreda osigurava potrebne informacije o biološkim specifičnostima bolesti, kao što je analiza povijesti bolesti, procjena rizika za daljnji razvoj bolesti te procjena utječe li terapija negativno na sistemsko zdravlje pacijenta. Uključuje 3 nivoa (razred A – niski rizik, razred B – umjereni rizik, razred C – visoki rizik za napredovanje bolesti) te čimbenike vezane uz opće zdravstveno stanje kao i druge čimbenike rizika poput pušenja i razine metaboličke kontrole dijabetesa. Sustav razreda kliničaru omogućava ukomponirati individualne faktore pacijenta u dijagnozu, a samim time i u cjelovitu terapiju (Tablica 3.) (9).

Tablica 2. Klasifikacija parodontitisa temeljena na stadijima - definira se težinom, složenošću, opsegom i distribucijom

Stadij parodontitisa		Stadij I	Stadij II	Stadij III	Stadij IV
Težina	Interdentalni CAL na mjestu najvećeg gubitka	1 do 2 mm	3 do 4 mm	≥5 mm	≥5 mm
	Radiološki gubitak kosti	Koronalna trećina (< 15 %)	Koronalna trećina (15 % do 33 %)	Proteže se do srednje ili apikalne trećine korijena	Proteže se do srednje ili apikalne trećine korijena
	Gubitak zuba	Nema gubitka zuba uslijed parodontitisa		Gubitak zuba uslijed parodontitisa ≤4 zuba	Gubitak zuba uslijed parodontitisa ≥5 zuba
Složenost	Lokalno	Maksimalna dubina sondiranja ≤4 mm Uglavnom horizontalan gubitak kosti	Maksimalna dubina sondiranja ≤5 mm Uglavnom horizontalan gubitak kosti	Uz složenost stadija II: Dubina sondiranja ≥6 mm Vertikalni gubitak kosti ≥3 mm Prisutnost furkacije 2. ili 3. stupnja Umjereni defekt grebena	Uz složenost stadija III: Potreba za kompleksnom rehabilitacijom zbog: Žvačne disfunkcije Sekundarne okluzalne traume (stupanj mobilnosti zuba ≥2) Ozbiljan defekt grebena Kolaps zagriža, pomicanje zuba, lepezasto širenje zuba Manje od 20 preostalih zuba (10 nasuprotnih parova)
Opseg i distribucija	Dodati stadiju bolesti kao opis	Za svaki stadij, opisati opseg bolesti kao lokaliziran (<30 % zuba zahvaćeno), generaliziran ili kutnjak/sjekutić tip			

Tablica 3. Klasifikacija parodontitisa temeljena na razredima – uključuje dokaze ili rizik za napredovanje bolesti, očekivan odgovor na liječenje te učinak na sistemsko zdravlje

Razred parodontitisa			Razred A: Sporo napredovanje	Razred B: Umjereno napredovanje	Razred C: Brzo napredovanje
Glavni kriterij	Izravan dokaz napredovanja	Longitudinalni podaci (radiološki gubitak kosti ili CAL)	Dokaz da nema gubitka tijekom 5 godina	<2 mm tijekom 5 godina	≥2 mm tijekom 5 godina
	Neizravan dokaz napredovanja	% gubitka kosti/dob	<0.25	0.25 do 1.00	>1.0
		Tip fenotipa	Velike količine biofilma s niskom razinom destrukcije	Destrukcija proporcionalna s količinom biofilma	Nerazmjer između destrukcije i količine biofilma; specifična klinička slika koja upućuje na periode brzog napredovanja (npr. kutnjak/sjekutić tip; izostanak očekivanog odgovora na standardnu terapiju kontrole bakterija)
Modifikatori razreda	Faktori rizika	Pušenje	Nepušač	< 10 cigareta dnevno	≥ 10 cigareta dnevno
		Dijabetes	Normoglikemija / nema dijagnoze dijabetesa	HbA1c <7.0 % kod pacijenata s dijabetesom	HbA1c ≥7.0 % kod pacijenata s dijabetesom

3. PRINCIPI ORTODONTSKOG POMICANJA ZUBA

Za vrijeme normalne žvačne funkcije zub i parodontne strukture podvrgnute su silama koje su kratkotrajne i ne uzrokuju istiskivanje cjelokupne tekućine iz prostora PDL-a. Zbog toga takve sile ne ostvaruju pomake zuba već dovode do prijenosa sila na okolnu kost koja se savija. Za razliku od toga, ortodontska terapija temelji se na načelu produljenog pritiska apliciranog na zub koji izaziva njegov pomak. Sile duljeg trajanja uzrokuju istisnuće tekućine iz prostora PDL-a i posljedični pomak zuba unutar njega. Pritisak PDL-a na okolnu kost potom uzrokuje drugačiji fiziološki odgovor, odnosno dolazi do remodelacije kosti. Pomak zuba prvenstveno je fenomen parodontnog ligamenta jer on upravlja reakcijom kosti (10).

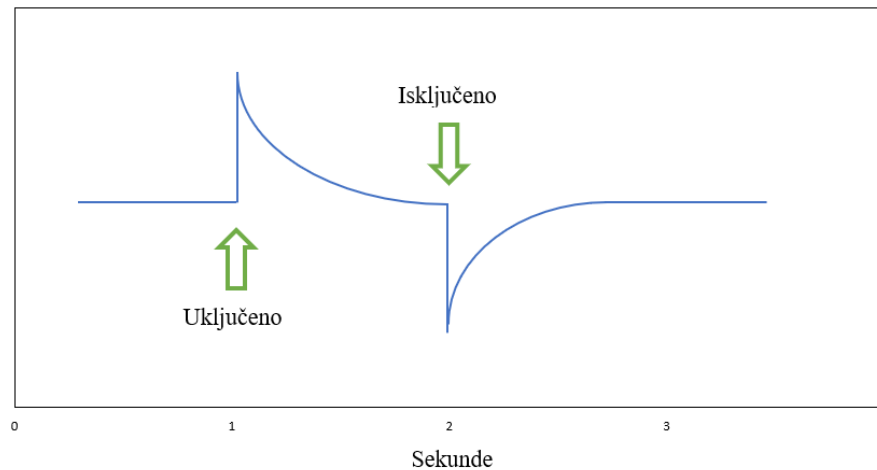
3.1 TEORIJE ORTODONTSKOG POMAKA ZUBA

Postoje dvije teorije pomaka zuba. Prva teorija, teorija bioelektriciteta povezuje pomak zuba s promjenama u metabolizmu kosti koje nadziru električni signali, tj. piezoelektrični signali koji nastaju prilikom savijanja kosti. Teorija pritiska i rastezanja pak povezuje pomak zuba sa staničnim promjenama nastalim zbog izmjene protoka krvi kroz PDL. Ove dvije teorije nisu ni uzajamno isključive ni inkompatibilne i sa suvremenog stajališta smatra se da oba mehanizma mogu imati ulogu u biološkoj kontroli pomaka zuba (11).

3.1.1. Teorija bioelektriciteta

Piezoelektricitet je fenomen karakterističan za mnogobrojne kristalične materijale, kod kojih deformacijom kristalne rešetke dolazi do protoka električne struje zbog pomaka elektrona s jedne strane kristalne rešetke na drugu. Osim anorganskih materijala, i organski kristali, kao što je mineral kosti i kolagen imaju piezoelektrična svojstva. Primjenom sile na kristalnu rešetku stvara se piezoelektrični signal koji brzo opada na nulu iako sila i dalje djeluje. Dokle god sila djeluje, kristalna struktura bit će stabilna i neće doći do stvaranja dodatnih električnih naboja. Kada sila prestane sa svojim djelovanjem, kristalna rešetka vraća se u početno stanje, tj. dolazi do obrnutog putovanja elektrona (Slika 1.). To upućuje da, ovakva ritmička aktivnost dovodi do kontinuiranog međusobnog djelovanja električnih signala, dok povremena primjena i eliminacija sile dovodi do povremenih električnih signala (12).

Iako signali koji nastaju savijanjem alveolarne kosti imaju važnu ulogu u održavanju kosti oko zuba, smatra se da imaju malu, ako ne i zanemarivu ulogu u ortodontskom pomaku zuba (10).



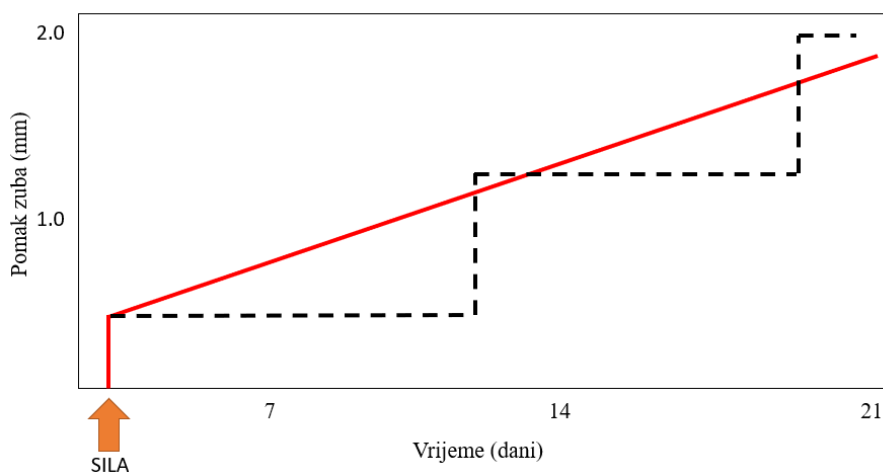
Slika 1. Piezoelektrični potencijal

3.1.2. Teorija pritiska i rastezanja

Definira se kao klasična teorija pomaka temeljena na kemijskim, a ne električnim signalima kao stimulansu za diferencijaciju stanica. Kontinuirani pritisak tijekom ortodontske terapije dovodi do promjena u krvotoku kroz PDL, uzrokuje pritisak ligamenta u jednom dijelu, dok u drugom dijelu dolazi do njegovog rastezanja. Na strani pritiska smanjuje se protok krvi, stvaranje vlakana i replikacija stanica. Suprotno tome, na strani vlaka se povećava protok krvi, a povećano je i stvaranje vlakana te replikacija stanica. Ovakve kemijske promjene djeluju izravno ili stimuliraju otpuštanje drugih biološki aktivnih tvari koje potom stimuliraju staničnu diferencijaciju i aktivnost.

Važno je naglasiti kako su iznos sile i duljina trajanja sila izrazito važni. U Schwarzovom istraživanju dokazano je kako je biološki najpovoljnije primijeniti silu koja svojim iznosom nije veća od tlaka u krvnim kapilarama, odnosno odgovara iznosu od 20-26 g/cm² (13). Do danas je poznato da je primjereno koristiti sile jačine 50-100 g. Primjenom takve slabije sile smanjuje se protok krvi kroz djelomično stisnuti parodont dok se s druge strane parodonta protok krvi povećava. Tako stvorena hipoksija rezultira stvaranjem primarnih i sekundarnih glasnika odgovornih za važne stanične funkcije, uključujući i diferencijaciju stanica. Novostvoreni osteoklasti napadaju laminu duru okolne kosti te tako razgrađuju kost u procesu frontalne resorpcije. Pomak zuba je konstantan (Slika 2). Istovremeno, na strani vlaka osteoblasti stvaraju novu kost dok na strani pritiska započinju proces remodelacije kosti. Primjena jakih sila dovodi do potpune obliteracije krvnih žila i prekida dotoka krvi u to područje parodonta. S obzirom da to uzrokuje neizbježno odumiranje svih stanica PDL-a, remodelacija

kosti uz to nekrotično područje moguća je samo posredstvom stanica iz okolnih neoštećenih struktura. Pojavom osteoklasta u medularnim prostorima okolne kosti započinje napad na kost koja se nalazi u neposrednoj blizini nekrotičnog tkiva. Takav proces naziva se podminirajuća resorpcija s obzirom na to da resorpcija dolazi s unutrašnje strane lamine dure i za njezino uspješno provođenje potrebno je nekoliko dana. To objašnjava pojavu odgođenog pomaka zuba gdje se prvih nekoliko dana zub ne pomiče, a potom dolazi do naglog pomaka zuba u smjeru sile (Slika 2). Kad je u pitanju duljina trajanja sile, pokusima na životinjama dokazano je da se nakon 4 sata konstantnog djelovanja sile na zub povećava količina cikličnog adenozin-monofosfata (c-AMP), sekundarnog glasnika odgovornog za diferencijaciju stanica (14).



Slika 2. Ovisnost pomaka zuba o vremenu i vrsti primijenjene sile

3.2. VRSTE POMAKA ZUBA

Najjednostavniji pomak u ortodontiji je nagnjanje, engl. *tipping*. Primjenom jedne sile na krunu zuba dolazi do njegovog pomaka u vestibulo-oralnom ili mezo-distalnom smjeru. Zub se rotira oko svog „centra otpora“ koji je lociran na otprilike polovini korijena. Ovakvom rotacijom dolazi do kompresije PDL-a u području vrha korijena na strani primjene sile te na koštanom alveolarnom grebenu suprotne strane. Iz toga proizlazi da je prilikom ovog pomaka samo polovica površine PDL-a opterećena, ali pritisak koji se stvara u tim područjima puno je veći od samog iznosa primjene sile.

Ako su na zub istovremeno primijenjene dvije sile, zub se pomiče translacijski, *bodily* pomakom. Kod ove vrste pomaka i kruna i korijen zuba pomiču se u istom smjeru i za isti iznos. Prilikom takvog pomaka, cijela površina parodontnog ligamenta jedne strane zuba

jednakomjerno je opterećena. Za ovakav pomak zuba potrebna je dvostruko veća sila nego za *tipping*.

Vestibularno-oralni pomak korijena uz minimalni pomak krune naziva se *torque*. Na strani kompresije PDL-a, sila djeluje duž cijele površine ligamenta.

Rotacija je pomak zuba oko njegove uzdužne osovine. Primijenjena sila može biti nešto veća nego kod ostalih pomaka obzirom na to da se, teoretski može rasporediti na cijelu površinu parodonta. U praksi, nije moguće aplicirati rotacijsku silu bez blagog *tipping*-a unutar alveole čime dolazi do stvaranja područja kompresije što ograničava iznos primijenjene sile na iznos sličan kao kod *tipping*-a.

Ekstruzijski pomak, u teoriji bi trebao biti pomak kod kojeg je samo prisutno rastezanje, bez područja kompresije, no u kliničkom radu tako nešto je nemoguće ostvariti. Primijenjena je sila sličnog intenziteta kao sila potrebna za *tipping*. Gingivalnim vlaknima, koja su ovdje rastegnuta uslijed primijene ekstruzijske sile, potrebno je duže vrijeme za reorganizaciju i adaptaciju na novi položaj.

Intruzija je najteži ortodontski pomak za koji se dugo vremena smatralo kako je neostvariv. S obzirom na to da je primijenjena sila koncentrirana na iznimno malu površinu PDL-a oko apeksa zuba, moraju se koristiti vrlo blage sile.

4. OKLUZIJSKA TRAUMA

Okluzijska je trauma pojam koji se koristi za opisivanje patoloških ili adaptivnih promjena koje se razvijaju u parodontu uslijed nepovoljnih sila proizvedenih mastikatornim mišićima (3). SZO je 1978. godine definirala okluzijsku traumu kao „ozljeđu parodonta uzrokovanu pritiskom na zube, proizvedenim direktno ili indirektno zubima suprotne čeljusti“.

Literatura dijeli okluzijsku traumu na primarnu i sekundarnu. Primarni oblik odnosi se na reakciju i oštećenje tkiva koje se razvija oko zuba s normalnom visinom parodonta, dok se sekundarni oblik odnosi na oštećenje oko zuba s reduciranim parodontom (3). Treba naglasiti kako se simptomi okluzijske traume razvijaju u situacijama gdje su sile pritiska koje razvija okluzija toliko velike da se parodont zahvaćenog zuba ne može oduprijeti i na pravilan način preraspodijeliti sile, neovisno o početnoj visini parodonta. Iz toga proizlazi da u slučajevima jako reduciranog parodonta čak i relativno male sile mogu proizvesti dovoljno veliki štetni učinak na parodont zuba zbog čega dolazi do adaptivnih promjena i razvoja traumatskih lezija.

Klinički znakovi okluzijske traume su (15):

- povećana mobilnost zuba uz prisustvo patološke migracije,
- fremitus,
- trajna neugoda pri jedenju,
- jačanje mastikatornih mišića,
- istrošenost zubne strukture koja nije proporcionalna s dobi.

Radiološki znakovi okluzijske traume su:

- diskontinuitet i zadebljanje lamine dure,
- proširenje parodontne pukotine,
- radiolucencija i kondenzacija alveolarne kosti, a ponekad je moguća i resorpcija korijena.

Povećana mobilnost zuba nije uvijek uzrokovana lošom okluzijom. Međutim, bitno je na vrijeme uočiti okluzijsku traumu kod zuba s reduciranim parodontnim ligamentom. Kod takvih zubi okluzijska trauma ubrzava daljnji gubitak pričvrška u aktivnom stadiju parodontitisa (16).

Pomičnost zuba procjenjuje se Millerovim indeksom (17):

1. Stadij 0 – nema patološke pomičnosti
2. Stadij 1 – prvi znaci pomičnosti

3. Stadij 2 – prisutna pomičnost <1 mm u odnosu na normalan položaj
4. Stadij 3 – prisutna pomičnost >1 mm u bilo kojem smjeru, zub moguće rotirati u alveoli

Mnogi čimbenici utječu na položaj zuba unutar zubnog luka stoga postoji mnogo etioloških čimbenika koji mogu biti uzrok patološke migracije zuba (PTM, eng. *pathologic tooth migration*) (18). Martinez – Canut i suradnici (19) u svom su istraživanju pokušali utvrditi kolika je prevalencija PTM i kakva je njegova povezanost s gubitkom kosti i zuba, upalom gingive, dobi pacijenata, pozicijom jezika te parafunkcijama i oralnim navikama. Pregledali su podatke 852 parodontološka pacijenta i došli do zaključka kako je prevalencija PTM 55,8%, a statistički je povezana s gubitkom kosti i zuba te upalom gingive. Ostali parametri nisu imali izravan utjecaj na PTM.

Sve otkako je Karolyi 1901. (20) u svom istraživanju postavio tvrdnju kako postoji mogućnost povezanosti „okluzijske traume“ i „alveolarne pioreje“, literatura pokušava dokazati istinitost te tvrdnje. U početku, istraživanja su se temeljila na proučavanju humanog obdukcijskog materijala. Razumljivo je da proučavanje uzoraka s trupla ima upitnu vrijednost pa ne iznenađuje činjenica kako su zaključci doneseni na ovakav način često kontroverzni. Najbolji primjer je usporedba Glickmanove i Waerhaugove koncepcije.

Glickman je u svom istraživanju 1965. (21) donio zaključak kako se defekti stvoreni kod „netraumatiziranih zuba“ razlikuju od onih kod „traumatiziranih zuba“. Umjesto suprakostanih defekata i jednoličnog horizontalnog gubitka kosti koji se događa na mjestima nekompliranih lezija uzrokovanih plakom, na mjestima dodatno izloženim nenormalnim okluzijskim silama dolazi do razvoja infrakoštanih džepova i angularnih koštanih defekata. U preglednom radu 1967. Glickman (22) naglašava kako okluzijska trauma čini važni etiološki kodeduktivni faktor, posebno kod slučajeva gdje se infrakoštani i angulirani defekti nalaze na jednom ili nekoliko zuba istovremeno.

Waerhaug je 1979. (23) demantirao Glickmanovu teoriju i zaključio kako infrakoštani i vertikalni angulirani defekti nastaju jednako često oko zuba koji nisu zahvaćeni okluzijskom traumom kao i oko zuba koji jesu. Prema njemu, resorpcija alveolarne kosti oko zuba posljedica je isključivo upalnih promjena povezanih sa subgingivalnim plakom. Nadalje, Waerhaug smatra kako infrakoštani džepovi i angulirani defekti nastaju progredacijom subgingivalnog plaka jednog zuba prema apikalno, sve dok ne dosegne apikalniju razinu od mikroorganizama susjednog zuba, uz pretpostavku velikog volumena kosti koji okružuje zub.

Jasno je kako proučavanje obdukcijских materijala ima upitnu vrijednost, stoga su se ovakve hipoteze trebale dodatno potvrditi studijama na životinjama i ljudima. Temeljita istraživanja ove teme donijela su dovoljno dokaza kako primjena ni unilateralnih (ortodontski tip sile) ni njišućih sila ne može dovesti do gubitka pričvrsta kod zuba sa zdravim parodontom. Okluzijska trauma ne može dovesti do razaranja parodontalnih tkiva. Naravno, primjena takvih sila može dovesti resorpcije kosti i posljedične pojačane pokretljivosti zuba, prolazne ili trajne. Takva resorpcija smatra se fiziološkim odgovorom parodontalnog ligamenta i okolne alveolarne kosti na promjenu funkcionalnih zahtjeva. Za razliku od zdravih zuba, kod zuba s progresivnom parodontnom bolesti uzrokovanom plakom, primjena velikih okluzalnih sila, pod određenim uvjetima, pojačava opseg i jačinu bolesti, tj. okluzijska trauma djeluje kao kofaktor u procesu destrukcije. Stoga ne iznenađuje kako je potreba za pravilnim liječenjem parodontne bolesti od iznimne važnosti. Samo se pravilnim liječenjem parodontitisa može zaustaviti proces destrukcije parodontnih tkiva, neovisno o okluzijskoj traumi. Ako se liječi samo okluzijska trauma, doći će do ponovne apozicije kosti, ali se neće zaustaviti daljnju destrukciju potpornih tkiva uzrokovanu plakom (3).

5. REGENERATIVNA KIRURGIJA

Svi parodontni kirurški postupci samo su jedan od segmenata cjelovitog parodontnog liječenja i predstavlja dio druge, korektivne faze terapije. Primarni cilj kirurgije jest odstranjivanje i eliminacija infektivnog džepa, ako se to nije moglo ostvariti konzervativnim metodama i medikamentoznim sredstvima. Drugi zadatak kirurgije jest korekcija defekata nefiziološke morfologije kosti i gingive i osiguranje pravilne kontrole plaka.

Parodontnu kirurgiju moguće je podijeliti u 3 skupine. Prva uključuje resektivnu kirurgiju, potpunu eliminaciju bolešću zahvaćenog mekog i tvrdog tkiva, skupa sa infektivnim mikroorganizmima. Ovakvim zahvatima eliminiraju se džepovi i pomicanjem tkiva apikalnije uspostavljaju se novi zdravi odnosi, a postiže se i zadovoljavajuća kontrola zubnih naslaga. Recidivi su rijetkost. Druga skupina, mukogingivalna plastična kirurgija, uključuje zahvate koji se provode uglavnom zbog estetike, nisu od primarne važnosti za zdravlje parodonta. Treća skupina obuhvaća regenerativne metode čiji je cilj postizanje regeneracije svih parodontnih struktura. Proces regeneracije uvjetuje uspostavljanje oštećenog ili izgubljenog dijela parodonta, podrazumijevajući da se funkcijom i oblikom tkiva uspostavi stanje kakvo je bilo prije bolesti (*restitutio ad integrum*) (3). Regeneracija je zahtjevan i teško ostvariv cilj s obzirom na to da podrazumijeva *de novo* stvaranje pričvrška. Za razliku od toga, reparacija je nešto jednostavnija, a obuhvaća cijeljenje koje se funkcijom i oblikom razlikuje od primarnog, originalnog tkiva. Na mjestu izgubljenog vezivotkivnog pričvrška reparacijom nastaje dugi spojni epitel (24). Vezivotkivni pričvrstak, u usporedbi s dugim spojnim epitelom, služi kao svojevrsna barijera parodontu te je dosta otporniji. Njegovom se regeneracijom vraća čvrstoća čime se onemogućava prodor infektivnih mikroorganizama u područje parodontnog ligamenta.

5.1. ČIMBENICI USPJEŠNOSTI REGENERATIVNE KIRURGIJE

S ciljem postizanja uspješnog regenerativnog zahvata potrebno je poduzeti određene predradnje. Pravilni odabir pacijenta prvi je korak k uspješnom zahvatu. Prilikom izbora pacijenta, potrebno je u obzir uzeti opće zdravstveno stanje pacijenta, lokalne i sistemske faktore rizika, način života kao i volju za suradnju koja ima veliko značenje za učinkovito liječenje. Budući da, regenerativna kirurgija pripada drugoj, korektivnoj fazi parodontne terapije, za pretpostaviti je kako je prva, inicijalna terapija uspješno provedena, upala je smanjena, a parodontološki indeksi u referentnim vrijednostima. Važno je naglasiti kako pušenje cigareta ima nepovoljan učinak na regeneraciju (25). Isto tako, pacijenti koji boluju od dijabetesa mogu pokazati oslabljeni odgovor na regenerativnu terapiju (26). Prilikom planiranja zahvata, nužno je izvršiti procjenu gingive i defekta koji je potrebno liječiti. Defekti se morfološki i anatomske dijeli na suprakostane i intrakostane, gingivalne recesije, dehiscijencije

te zahvaćenost furkacija, a naravno mogu se pojaviti i kao kombinacija navedenih. Izgled defekta važan je čimbenik koji osigurava prisutnost staničnih izvora za potporu parodontnog cijeljenja. Isto tako, osigurava potreban prostor za cijeljenje, stabilnost krvnog ugruška i omogućava primarno cijeljenje rane. Kod intrakoštanih defekata potrebno je odrediti radi li se o jednozidnom, dvozidnom ili trozidnom defektu. Osim toga, neophodno je znati dubinu, širinu i kut otvaranja defekta s obzirom na to da oni utječu na iznos kliničkog pričvrška i količinu dobitka kosti. Nibali i suradnici su u svom preglednom članku dokazali kako su dublji defekti s većim brojem zidova te manjim kutom ostvarili veći dobitak kosti 12 mjeseci postoperativno (27). Posljednje, od iznimne je važnosti iskustvo i vještina terapeuta.

5.2. INDIKACIJE I KONTRAINDIKACIJE REGENERATIVNE KIRURGIJE

Indikacije za primjenu regenerativne kirurške terapije temelje se uglavnom na estetskim problemima, unapređenju funkcije i poboljšanju dugoročne prognoze treniranih zuba. Problemi s koštanim i mekotkivnim defektima, za razliku od primjene konvencionalnih ili resektivnih kirurških metoda, mogu se smanjiti pa čak i potpuno izbjeći primjenom regenerativnih metoda. Glavne indikacije za primjenu regenerativne kirurgije:

- intrakoštani jednozidni, dvozidni i trozidni defekti > 3 mm
- zahvaćenost furkacija 2. stupnja u mandibuli – zbog svoje morfologije čine glavno plak-retentivno mjesto i potrebno ih je što prije detektirati te pravilno liječiti

Primarne kontraindikacije za provođenje regenerativnih kirurških postupaka su nesuradljivost pacijenta, neprovedena inicijalna terapija, aktivna upala i loša oralna higijena, odnosno aproksimalni plak indeks veći od 20%.

5.3. REGENERATIVNA SPOSOBNOST PARODONTNOG LIGAMENTA

Regeneracija pričvrška uključuje stvaranje novog cementa s urastajućim kolagenim vlaknima, dok regeneracija cijelog parodontalnog potpornog aparata uključuje i ponovni rast izgubljene alveolarne kosti. Kako bi se to ostvarilo na najbolji mogući način, bilo je potrebno podobno istražiti koje su to stanice koje dovode do regeneracije pričvrška i okolne kosti.

Karring i suradnici još su 1980. ispitali sposobnost novostvorenog koštanog tkiva da stvori vezivnotkivni pričvrstek. Detaljnim histološkim istraživanjem presađenih korijena zuba pasa utvrdili su kako se vezivni pričvrstek stvorio samo na apeksima reimplantiranih zuba gdje su se tijekom implantacije nalazili sačuvani ostatci parodontnog ligamenta. U koronalnom dijelu korijena, prethodno izloženom parodontitisu, nije došlo do stvaranja pričvrška nego je cijeljenje rezultiralo ankilozom i resorpcijom korijena (28). Na osnovu ovog istraživanja zaključeno je

kako novonastalo tkivo, razvijeno iz kosti, ne posjeduje stanice s potencijalom za proizvodnju novog vezivotkivnog pričvrška. Sličnim su istraživanjem Nyman i suradnici došli do zaključka kako i tkivu gingive nedostaju stanice s regenerativnim potencijalom za proizvodnju novog tkivnog pričvrška (29). Ova istraživanja dala su naslutiti kako se stanice sposobne za regeneraciju pričvrška nalaze samo u parodontnom ligamentu, što su Nyman i suradnici 1982. i dokazali (30). Parodontni je ligament pokazao regenerativni kapacitet, stoga se pretpostavilo kako sadrži multipotentne progenitorske stanice. Preokret u regenerativnoj kirurgiji dogodio se 2004. godine kada su Seo i suradnici (31) uspješno izolirali matične stanice parodontnog ligamenta (PDLSC; eng. *periodontal ligament stem cells*) iz impaktiranih umnjaka. PDLSC vrsta su somatskih matičnih stanica sposobnih pretvoriti se u više vrsta stanica, a posjeduju i mogućnost samoobnavljanja. Daljnjim istraživanjima utvrđeno je kako su matične stanice parodontnog ligamenta čovjeka, psa i svinje najpotentniji za parodontnu kirurgiju.

5.4. REGENERATIVNE METODE I MATERIJALI

5.4.1. Koštani nadomjesni materijali

Primjena koštanih nadomjestaka temeljena je na pretpostavci kako ovi materijali stvaraju potreban prostor za regeneraciju te olakšavaju regeneraciju cementa i alveolarne kosti. Dijele se na materijale koji sadrže stanice, koje tvore kost (osteogeneza), one koji sadrže faktore rasta koji potom induciraju diferencijaciju lokalnih stanica (osteoinduktivne) te na materijale koji potiču stvaranje kosti (osteokonduktivne) (32). Idealni nadomjestak trebao bi imati sva tri navedena svojstva, međutim takav materijal je utopijski tako da se danas najčešće koristi kombinacija različitih koštanih nadomjesnih materijala.

Također, dijele se na autogene, alotransplantate, ksenotransplantate i aloplastične transplantate (33). Autogeni transplantati prenose se s jednog na drugo mjesto iste jedinke i danas predstavljaju zlatni standard s kojim se svaka druga metoda treba uspoređivati (34). Regeneraciju kosti potiču osteogenezom, a tijekom vremena se resorbiraju i u potpunosti nadomještaju novostvorenom kosti. Dijele se na intraoralne i ekstraoralne transplantate. Donor mjesto za intraoralne transplantate su bezubi dijelovi čeljusti, tuber maksile, retromolarno područje mandibule kao i ramus mandibule te postekstrakcijska mjesta. Ekstraoralno se uzima uglavnom spongioza iz srži grebena ilijačne kosti. Intraoralni transplantati pokazali su se kao bolja opcija s obzirom na to da je primjena ekstraoralnih često za posljedicu imala ankilozu ili resorpciju korijena (35).

Alogeni transplantati obuhvaćaju transplantate koji se prenose između jedinki iste vrste. Prije njihove primjene, potrebno je poduzeti niz predradnje kako bi se smanjila njihova antigenost i osigurala sigurna primjena. Materijali se smrzavaju, podvrgavaju radijaciji i određenim kemikalijama koje će onemogućiti prijenos bolesti i osigurati kompatibilnost između jedinki. Najčešće korišteni oblici alotransplantata su zamrznuta spužvasta ilijačna kost, dekalificirani suho smrznuti koštani transplantat (DFDBA; eng. *demineralized freeze-dried bone allograft*) te mineralizirani transplantat suho smrznute kosti (FDBA; eng. *freeze-dried bone allograft*).

Djelovanje ksenotransplantata, transplantata s jedinke druge vrste, temelji se na načelu osteokondukcije. Isto kao alogeni transplantati, moraju se obraditi prije primjene. Kod ksenotransplantata odstranjuju se svi organski sastojci kako bi se dobio čisti koštani anorganski matriks u nepromijenjenom obliku. Najčešće se upotrebljava deproteinizirana goveđa kost kao i goveđa spongioza te koraljni skelet. Primjer ksenotransplantata su BiosOss, Bon-Apatit, Endobone te Laddec.

Aloplastični materijali su sintetski i inertni nadomjesci kosti. Bioaktivni su i biokompatibilni. U odnosu na ostale koštane nadomjeske, pokazali su najlošija svojstva, a koriste se samo kao sredstva za popunjavanje defekata. Primjeri aloplastičnih materijala su: čestice resorptivne keramike (Calcitite, PerioGraf), čestice neresorptivne keramike (OsteoGraf), beta-kalcij-fosfat (Synthograft), polimeri (PMMA, PHEMA) te bioaktivna stakla (Biogran, PerioGlass).

5.4.2. Vođena regeneracija tkiva

Gottlow i suradnici 1984. godine dodatno su potvrdili kako se preteče novog pričvrška nalaze upravo u tkivu parodontnog ligamenta. U svom istraživanju upotrijebili su membranu kao barijeru, koja će onemogućiti epitelnim stanicama i stanicama vezivnog tkiva gingive kontakt s površinom zuba (36). Neupotrebljavanjem membrane dolazi do kolonizacije ogoljene površine korijena zuba gingivom i gingivnim epitelom s obzirom na to da kost raste puno sporije od okolnog mekog tkiva. Tako je onemogućena regeneracija pričvrška jer vezivno tkivo ispuni područje rezervirano za kost i ligament. U tu svrhu koriste se fizičke membrane koje izoliraju stanice epitelnog i vezivnog tkiva gingive i omogućavaju naseljavanje stanica iz parodontnog ligamenta na površinu korijena zuba. Tako se osigurava adekvatan prostor za optimalnu stabilnost rane i sprječava cijeljenje reparacijom, odnosno dugim spojnim epitelom. Membrana mora biti biokompatibilna, vršiti ekskluziju stanica i očuvati potrebni prostor, ne

smije prenositi bolesti ili biti toksična. Nadalje, mora biti otporna na mastikatorne sile, ali i permeabilna za prolaz hranjivih tvari i plinova.

Postoje resorptivne i neresorptivne membrane, a odabir se zasniva na anatomiji defekta. Neresorptivne membrane zadržavaju građu i oblik, a potrebno ih je ukloniti sekundarnim kirurškim zahvatom. Upravo je to njihov glavni nedostatak. Građene su od sintetskih materijala, uglavnom *poli-tetra-fluoro-etilen* (PTFE). Primjeri neresorptivnih membrana: d-PTFE, e-PTFE (GoreTex membrana) te titanska mrežica i mrežica ojačana titanom. Resorptivne membrane mogu biti građene od prirodnih materijala svinjskog ili goveđeg porijekla (kolagene membrane, Bio-Gide, Bio-Mend) kao i od sintetskih materijala (poliglikolna ili poliaktična kiselina, npr. Guidor, Atrisob, Resolute) (37). U primjenu su ušle s ciljem izbjegavanja sekundarne kirurške operacije uklanjanja membrane, kao što je slučaj kod neresorptivnih membrana. Dugoročne su studije dokazale zadovoljavajući učinak obje vrste membrana, bez statistički velikih razlika u dobitku pričvrška.

5.4.3. Derivati matriksa cakline te faktori rasta i diferencijacije

Emdogain (Emdogain®, Straumann, Basel, Switzerland) je komercijalni naziv za proizvod koji sadrži derivate proteina matriksa cakline (EMD, eng. *enamel matrix derivate*) izoliranih iz zubnih vrećica mladih svinja (38). Proizvod je formuliran da omogući regeneraciju parodonta oponašajući normalan razvoj parodontnog tkiva tijekom razvoja zuba. Emdogain se u obliku gela primjenjuje na očišćenu, najetkanu, ispranu i osušenu površinu korijena zuba neposredno prije repozicije reznja i šivanja. Primarna komponenta Emdogaina su amelogenini (>90%) netopljivi pri fiziološkoj vrijednosti pH, dok ostatak čini skupina različitih proteina ne-amelogenina i enzima (37). Brojna *in vitro* i *in vivo* istraživanja dokazala su kako Emdogain može izravno ili neizravno utjecati na niz događaja na staničnoj i izvanstaničnoj razini koji su povezani sa zacjeljivanjem parodontnih rana i regeneracijom pričvrška. Amelogenini potiču proliferaciju fibroblasta, cementoblasta i odontoblasta te diferencijaciju pluripotentnih matičnih stanica parodontnog tkiva. Nadalje, potiču sintezu ekstracelularnog matriksa i angiogenezu. Dodatno, inhibiraju proliferaciju epitelnih i osteoklastičnih stanica (39).

Faktori rasta velika su skupina polipeptidnih hormona. Stimuliraju čitav niz događaja koji utječu na rast i funkciju stanica. Stimuliraju proliferaciju, diferencijaciju i sintezu izvanstaničnih proteina matriksa, kemotaksiju i angiogenezu (40). Stanično su specifični. Na membranama ciljnih stanica vežu se za specifične glikoproteinske receptore, aktiviraju kaskadnu reakciju čime, posljedično, utječu na staničnu aktivnost. Upravo je njihov regenerativni potencijal razlog uporabe u parodontološkoj kirurgiji. Prije njihove aplikacije,

područje primjene potrebno je unaprijed pripremiti. Od iznimne je važnosti pravilna krvna opskrba koja faktore rasta opskrbljuje kisikom i hranjivim tvarima, dok istovremeno odvodi štetne nusprodukte metabolizma (41). U parodontologiji primjenjuju se koštani i krvni derivati kao što su derivati caklinskog matriksa, PRP (eng. *platelet-rich plasma*), PRF (eng. *platelet rich fibrin*) te PRGF (eng. *plasma rich in growth factor*). Najviše istraženi faktori rasta su: TGF- β (eng. *transforming growth factor- β*), PDGF (eng. *platelet-derived growth factor*), VEGF (eng. *vascular endothelial growth factor*), BMP (eng. *bone morphogenetic protein*), IGF (eng. *insulin-like growth factor*) (24).

Glavne kliničke značajke parodontitisa stadija IV su prisutnost ozbiljnog gubitka parodontnog pričvrška, vertikalni gubitak kosti te patološka migracija zuba (2). Potrebno je razlikovati parodontitis stadija III od stadija IV, zbog pravilne terapije. Razlika se temelji na uobičajenim posljedicama progredirajuće parodontne bolesti, pa je tako kod stadija IV prisutan gubitak zuba (preostalo <20 zuba) ili gubitak >5 zubi uslijed bolesti, prisutna je žvačna disfunkcija i patološka pomičnost zuba (\geq stadij 2), postoje teški defekti alveolarnog grebena te posljedično dolazi do okluzijskog kolapsa uz prisustvo patološke migracije zuba te *flaringa* prisutnog u anteriornog regiji ili gubitka potpore u stražnjoj regiji.

Parodontitis stadija IV ne ugrožava opstanak samo pojedinačnih zuba, već i cijele denticije. Kod takvih pacijenata liječenje parodontitisa standardnim parodontološkim metodama ne može riješiti problem žvačne disfunkcije, stabilizirati cjelokupnu usnu šupljinu te tako poboljšati kvalitetu života. Stoga se, kod ovakvih pacijenata nakon uspješno provedene parodontološke terapije, primjenjuje interdisciplinarni pristup: ortodonska terapija, restaurativa zuba, protetsko zbrinjavanje ili rješavanje sekundarne okluzijske traume.

Neliječeni parodontitis stadija IV ili nepravilno liječen (ako ne dovodi do pravilne korekcije žvačne disfunkcije) povećava rizik za dodatni gubitak zuba što posljedično dovodi do potpune bezubosti (42). Nadalje, parodontitis je povezan s nizom sistemskim bolesti uključujući dijabetes (43), kardiovaskularne bolesti (44) te nepovoljne ishode trudnoće (45). Također je povezan s preranom smrću kod pacijenata oboljelih od kardiovaskularnih bolesti (46), posebno onih s više komorbiditeta.

Kako bi se olakšala terapija kompliciranih slučajeva parodontitisa stadija IV, Herrera i suradnici 2022. objavili su smjernice terapije parodontitisa IV (47). Proučavajući mnogobrojne studije i slučajeve, primijetili su kako postoje 4 različita fenotipa parodontitisa stadija IV:

- Tip 1 – pacijenti s prekomjernom pomičnosti zuba koja je uzrokovana sekundarnom okluzijskom traumom, ne postoji potreba za nadoknadom zuba.
- Tip 2 – pacijenti s patološkom migracijom zuba, otvorena mogućnost ortodonske terapije.
- Tip 3 – djelomično bezubi pacijenti kod kojih postoji mogućnost protetske nadoknade bez potrebe za rehabilitacijom cijelog luka.
- Tip 4 – djelomično bezubi pacijenti kod kojih je potrebna potpuna žvačna rehabilitacija.

Mnogi pacijenti koji boluju od parodontitisa stadija IV zainteresirani su za kombiniranu parodontološko-ortodontsku terapiju kako zbog gubitka funkcije uslijed patološke migracije zuba, tako i zbog estetskih promjena koje potonje donosi sa sobom (48).

Znanstveno je dokazano kako fiksna ortodonska terapije ima malo ili nimalo klinički značajnog učinka na razinu parodontološkog pričvrsta kod zdravih adolescenata i odraslih (49). Kad je riječ o pacijentima koji su prošli parodontološko liječenje i trenutno se nalaze u stabilnoj fazi bolesti, Martin i suradnici (50) dokazali su kako ortodonska terapija nema značaj učinak na ishod parodontološke terapije, unatoč tome što ortodonske sile djeluju na puno manju površinu parodontnog ligamenta, nego kod pacijenata bez parodontitisa. Međutim, bitno je naglasiti kako parodontitis ne smije biti u aktivnoj fazi prilikom započinjanja ortodonske terapije, obzirom da ortodonske sile primijenjene tijekom aktivne upale mogu ubrzati napredovanje bolesti i pospješiti daljnji gubitak pričvrsta (51).

Kako bi se primarna upala smanjila i stvorili uvjeti za sljedeću fazu, odnosno parodontnu kirurgiju i posljedično ortodontsku terapiju, potrebno je provesti inicijalnu fazu liječenja. Ona se još naziva i kauzalno nekirurško liječenje, a provodi se s ciljem postizanja čistog i zdravog parodontnog tkiva uklanjanjem svih mekih i tvrdih naslaga. Odvija se u dvije faze. U prvom dijelu liječenja provodi se supragingivalna instrumentacija kojom se uklanja plak i kamenac. Pacijentu se daju detaljne upute o pravilnom provođenju oralne higijene kao i prijedlozi proizvoda. Drugi dio liječenja podrazumijeva klasičnu zatvorenu sanaciju džepova, odnosno subgingivno struganje i poliranje korjenova. Tim se postupkom uklanjaju patološki mikroorganizmi s površine zuba te iz nastalih džepova s ciljem postizanja zaglađene i čiste površine korijena. Prilikom zahvata koriste se posebno konstruirani ručni instrumenti uz koje se mogu koristiti i zvučni, kao i ultrazvučni instrumenti. Struganje i poliranje korjenova provodi se samo na onim dijelovima gdje su detektirane naslage plaka i kamenca te infektivni džepovi. Nakon provođenja nekirurške terapije, slijedi reevaluacija stanja. Dokle god je upala pod kontrolom, može se prijeći na sljedeću fazu terapije, kiruršku korektivnu fazu (3,4).

Za uspješnu terapiju kompliciranih parodontološko-ortodontskih slučajeva, od iznimne je važnosti iskustvo specijalista ortodontije. Kod parodontološki tretiranih zuba površina parodontnog ligamenta značajno je smanjena što zahtjeva prilagodbu ortodontskih sila budući da je centar rotacije pomaknut apikalno što rezultira jaču ekspresiju momenta sile. Izvor i jačina sile moraju biti unaprijed dobro isplanirane kako bi se osigurao *bodily* pomak cijelog zuba, a ne *tipping* (52). Zbog istog se razloga razvila potreba za primjenom dodatnog koštanog sidrišta. Očuvanje sidrišta tijekom ortodonske terapije od iznimne je važnosti. Za bolju kontrolu

trodimenzionalnog pomaka zuba i povećanje sidrišta sve više se koriste ortodontski mini-implantati i mini-pločice, ali i konvencionalni implantati koji će kasnije služiti u protetskoj rehabilitaciji (53,54).

Sprovedena ortodontska terapija ne smije ugroziti kratkoročne i dugoročne ciljeve parodontne kirurgije stoga se mora pravilno ukomponirati u cijeli tijek terapije. Upravo je trenutak početka ortodontske terapije predmet ispitivanja u znanstvenoj zajednici. Već je naglašeno koliko je bitno da parodontitis bude saniran i parodontološki indeksi u redu, ali ukoliko je potrebna parodontološka kirurgija pitanje je koliko dugo je potrebno pričekati s početkom ortodontske kirurgije. Određena istraživanja zagovaraju rani pristup, odnosno početak ortodoncije odmah ili unutar tri mjeseca od parodontološke regenerativne kirurgiju (55–57), dok ostala potvrđuju kako je potrebno pričekati minimalno 6 mjeseci da bi tkivo potpuno zacijelilo (58–60).

Zbog nedostatka jasnih smjernica, terapeuti su se uglavnom pouzdali u prikaze slučajeva ili retrospektivna i prospektivna istraživanja prikaza slučaja. Zapravo, optimalan vremenski interval između završetka regenerativne parodontne kirurgije i početka ortodontskog liječenja predmet je aktivne rasprave.

Stoga su Jespen K. i suradnici (61) 2021. objavili multicentrično, nasumično kontrolirano istraživanje koliki utjecaj vrijeme početka ortodontske terapije ima na ishod regenerativne parodontološke kirurgije, uz praćenje nakon 12 mjeseci. 53 su pacijenta izabrana prema posebnim kriterijima: završena primarna parodontološka terapija (izuzev potrebne regenerativne kirurgije); prisutnost intrakoštanih defekata (≥ 3 mm) na sjekutićima, očnjacima ili premolarima s prisutnom patološkom migracijom zuba; adekvatna oralna higijena sa zadovoljavajućim plak indeksom ($< 25\%$) i indeksom krvarenja ($< 25\%$). Kriteriji isključenja bili su zahvaćenost bifurkacija, pušenje više od 5 cigareta na dan ili pušenje lule, nekontrolirana sistemska bolest te postojanje određene kontraindikacije za oralnokirurški zahvat. Od odabranih 53 pacijenta, 43 je dovršilo istraživanje. Ispitanici su podvrgnuti regenerativnoj kirurškoj terapiji s primjenom umjetne kosti i kolagene membrane. Na svim ispitanicima primijenjeni su isti materijali i iste metode. Polovica ispitanika ($n=23$) 4 tjedna nakon operacije započela je ortodontsku terapiju dok ju je druga polovica ($n=20$) započela 6 mjeseci od operacije. Uz redovne ortodontske kontrole, vršene su i parodontološke provjere nakon 2 dana, 2 tjedna i 4 tjedna od operacije, a potom svaka 2 mjeseca. Nakon 12 mjeseci napravljena je reevaluacija i procijenjeni ishodi terapije. Primarno, proučavali su razinu kliničkog pričvrška (CAL), a potom

i dubinu sondiranja (PPD), recesije, krvarenje pri sondiranju (BOP) te prisutnost supuracija. Rezultati razine kliničkog pričvrška i dubine sondiranja prikazani su u Tablici 4.

Tablica 4. Rezultati istraživanja Jepsen K. i suradnika

	Rana OT n=23, BL-6 mjeseci	BL-12 mjeseci	Kasna OT n=20, BL-6 mjeseci	BL-12 mjeseci	Rana naspram kasne OT, Δpromjena BL-12 mjeseci
ΔCAL (mean \pm SD) mm	4,69 \pm 1,7	5,39 \pm 2,2	4,05 \pm 2,0	4,45 \pm 1,7	0,89
ΔPPD (mean \pm SD) mm	4,34 \pm 1,7	4,21 \pm 1,9	3,80 \pm 1,3	3,90 \pm 1,5	0,31

*OT – ortodonska terapija; BL – base line, početna vrijednost; CAL – gubitak pričvrška; PPD – dubina sondiranja

Primijećena je razlika u dobiti razine kliničkog pričvrška, $\Delta CAL=0.89$ mm u korist rane ortodontske terapije.

Iako je ovo istraživanje osmišljeno kako bi dokazalo da je jedna metoda superiornija od druge, to se nije dogodilo. Premda je dobitak razine kliničkog pričvrška kod pacijenata u ranoj ortodontskoj terapiji otprilike 0,9 mm veći, ta razlika nije statistički značajna. Unatoč tome, obje metode dokazale su značajni napredak svih mjerenih parametara, dobitak CAL-a od 5,4 mm i 4,5 mm te smanjenje dubine sondiranja ($PPD \leq 4$ mm kod većine pacijenata). U nedavnoj meta analizi Nibalija i suradnika iz 2020. godine (62) primijećena je dobit razine kliničkog pričvrška od 1,3 do 4,5 mm. Uzimajući to u obzir, rezultati koje su dobili Jepsen i suradnici svrstavaju se u sami vrh. Ova usporedba može ukazivati na poboljšanje cijeljenja uslijed primjene biomehaničkih sila kombiniranih s regenerativnom kirurgijom.

Na kontrolnom pregledu 24 mjeseca nakon početka terapije, ponovno je napravljena reevaluacija i procijenjeni ishodi terapije (Tablica 5). Analizom novih podataka istraživači dolaze do zaključka da zubi s teškim intrakoštanim defektima mogu biti uspješno liječeni regenerativnom kirurgijom koja je potom praćena ranom ortodontskom terapijom. Smatraju kako je rana stimulacija rane imala povoljan utjecaj na rezultate regenerativne kirurgije (63).

Tablica 5. Rezultati kontrolnog pregleda 24 mjeseca nakon početka terapije

	Rani OT n = 23		Kasna OT n = 20		Rana naspram kasne OT
	BL-12 mjeseci	BL-24 mjeseca	BL- 12 mjeseci	BL-24 mjeseca	Δpromjena BL-24 mjeseca
ΔCAL (mean \pm SD) mm	5,39 \pm 2,2	5,96 \pm 2,10	4,45 \pm 1,7	4,65 \pm 1,76	1,31
ΔPPD (mean \pm SD) mm	4,21 \pm 1,9	4,43 \pm 1,62	3,90 \pm 1,5	3,90 \pm 1,33	0,53

Prema posljednjim smjernicama terapije parodontitisa IV (47), koje su u razmatranje uključile i studiju Jepsena K. i suradnika (2021.), preporuka je započeti s ortodontskom terapijom što prije s obzirom na to da dokazi potvrđuju kako su rezultat rane i kasne ortodontske terapije jako slični, štoviše, idu u prilog ranoj terapiji.

Dugotrajnost rezultata ortodontske terapije kod svih pacijenata osigurava se korištenjem fiksnih ili mobilnih retainera. Kod parodontoloških pacijenata od iznimne je važnosti dugotrajna primjena retencijskih naprava. Preporuka je koristiti posebno prilagođene fiksne retencijske naprave kako bi se spriječila pojava postortodontskih recidiva. Njena primjena mora osigurati dovoljno prostora za pravilno čišćenje što će onemogućiti akumulaciju plaka i posljedičnu upalu gingive. Uz to su svakako potrebni redoviti kontrolni pregledi na kojima će se, osim procjene samog zdravlja parodonta, nadgledati i stanje retencijske naprave (47).

Tietmann i suradnici (64) proveli su retrospektivno istraživanje s 10-godišnjim podacima o parodontološko-ortodontskim pacijentima liječenim regenerativnom kirurgijom, a tri mjeseca nakon i ortodontskom terapijom. Prikupljeni podaci upućuju na dugoročno održive rezultate kod motiviranih pacijenata spremnih na pravilno održavanje higijene.

7. RASPRAVA

U posljednje se vrijeme povećava osviještenost pacijenata o njihovom oralnom zdravlju i izgledu, kao i estetsici lica i osmijeha što od dentalne medicine zahtjeva interdisciplinarnu suradnju. Prije početka svake terapije potrebna je detaljna procjena pacijentovog stanja usne šupljine te individualizacija i prilagodba pristupa pacijentu.

Mnogi pacijenti koji boluju od parodontitisa stadija IV zainteresirani su za kombiniranu parodontološko-ortodontsku terapiju kako zbog gubitka funkcije uslijed patološke migracije zuba, tako i zbog estetskih promjena koje potonje donosi sa sobom (48). Takvom liječenju mora se pristupiti oprezno. Dosadašnja istraživanja potvrđuju kako primjena ortodontskih sila ima malo do nimalo statistički značajnog učinka na zdravi, normalni ili reducirani, parodont (50). S druge strane, djelovanje ortodontskih sila na upaljeni parodont može pospješiti progresiju parodontne bolesti (51). Stoga, prije početka kako ortodontske tako i regenerativne parodontološke terapije potrebno je završiti inicijalno, nekirurško liječenje.

Optimalan vremenski interval između završetka regenerativne parodontne kirurgije i početka ortodontskog liječenja predmet je aktivne rasprave. Dosadašnja su se istraživanja uglavnom svodila na prikaze slučajeva te njihova retrospektivna i prospektivna praćenja. Dio provedenih istraživanja primijenila su rani pristup ortodontici i započeli ju unutar 3 mjeseca od regenerativno – kirurškog zahvata. Cardaropoli i suradnici (57) su 2001. proveli istraživanje na 10 parodontoloških pacijenata kod kojih je ortodontska terapija započela 7-10 dana nakon regenerativnog zahvata. Usporedba početnih vrijednosti s onima po završetku ortodontskog tretmana pokazala je značajno poboljšanje svih mjerenih parametara (dubina sondiranja, radiološka razina kosti). Re i suradnici (55) 2002. prikazali su parodontološki slučaj odraslog pacijenta s ekstruzijom maksilarnih inciziva uz prisutnost dubokih intrakoštanih defekata. Provedena je regenerativna kirurgija, a 10 dana nakon započet je ortodontski tretman u trajanju od 6 mjeseci. Na kontroli 12 mjeseci nakon operacije uvidjelo se ispunjenje defekta. Utvrđeno je kako se zubi s uspjehom mogu pomicati u koštane defekte prethodno trenirane regenerativnom kirurgijom. Ghezzi i suradnici (56) 2012. su izabrali 10 pacijenata ($PPD \geq 6$ mm uz prisustvo PTM) koji su mjesec dana nakon regenerativnog zahvata započeli ortodontski tretman. Zaključna mjerenja napravljena su po završetku ortodontske terapije gdje je utvrđeno kako je ukupni dobitak kliničkog pričvrška iznosio 4.4 ± 1.71 mm. Istraživači su još jednom potvrdili da rana primjena ortodontskih sila nema negativan utjecaj na nezrelu kost koja tek cijeli. Drugi dio istraživanja prakticirao je kasniji pristup pa su počeli s ortodontcijom minimalno 6 mjeseci nakon kirurškog zahvata dopuštajući tkivu dovoljno vremena za cijeljenje (58–60). Jespen K. i suradnici (59) 2015. godine prikazali su slučaj odraslog pacijenta s ekstruzijom

maksimalnog centralnog sjekutića s prisutnom PTM. Ortodontski tretman započeo je godinu dana poslije regenerativno-kirurškog zahvata. Tada izmjeren dobitak kliničkog pričvrška iznosio je 4-8 mm, ovisno o mjestu mjerenja. Po završetku ortodontske terapije pacijentu su vraćene funkcija i estetika stomatognatog sustava. Aimetti i suradnici (60) proveli su 2020. retrospektivno istraživanje na 21 pacijentu koji su ortodontski tretman započeli 6 mjeseci nakon regenerativne kirurgije. Zaključili su da ortodontske sile nemaju značajan utjecaj na ostvarene rezultate regenerativne kirurgije.

Prvo, pravo nasumično kontrolirano multicentrično istraživanje proveli su Jespen K. i suradnici (61) 2021. godine na 43 pacijenta s kontrolnim pregledima i vrijednostima istraživanja nakon 12 i 24 mjeseca. Svi ispitanici podvrgnuti su regenerativnoj kirurškoj terapiji s istim materijalima. Nakon toga podijeljeni su u dvije skupine, jedna je započela ortodontsku terapiju 4 tjedna nakon operacije dok je druga pričekala 6 mjeseci za početak ortodontske terapije. Nakon 12 mjeseci rezultati obje skupine bili su jednako dobri, iako su rezultati rane ortodontske terapije nešto bolji. Nakon 24 mjeseca (63) pacijenti u ranoj ortodontskoj terapiji pokazuju značajno bolje rezultate.

Sagledavši dosadašnja istraživanja, može se zaključiti kako još uvijek ne postoji jedinstveno gledište kada započeti ortodontsku terapiju nakon provođenja regenerativne kirurgije. Iako posljednje smjernice terapije parodontitisa IV (47) više naginju što ranijem početku ortodontske terapije, i rezultati kasnije terapije (6 mjeseci nakon operaciju) zadovoljavaju. Stoga su potrebna dodatna istraživanja koja će jednom zauvijek riješiti ovo pitanje.

8. ZAKLJUČAK

Parodontna je bolest kronična upala mekih i tvrdih tkiva koja podupiru i učvršćuju zub te postupno dovodi do gubitka zuba. Teški oblici parodontitisa predstavljaju veliki javnozdravstveni problem, uz broj oboljelih od preko milijardu u svijetu. Parodontitis stadija IV ne ugrožava opstanak samo pojedinačnih zuba, već i cijele denticije. Kod takvih pacijenata liječenje parodontitisa standardnim parodontološkim metodama ne može riješiti problem žvačne disfunkcije, stabilizirati cjelokupnu usnu šupljinu i tako poboljšati kvalitetu života. Iz tog razloga mnogi su pacijenti zainteresirani za kombiniranu parodontološko-ortodontsku terapiju. Regenerativna kirurška terapija, kao i ortodontska terapija, ne smije se izvoditi tijekom aktivnog oblika bolesti, stoga prije početka kombinirane terapije treba provesti inicijalnu fazu. Tek nakon uspješno provedene inicijalne faze, slijedi regenerativna kirurgija, a potom i ortodontska terapija.

Upravo je trenutak početka ortodontske terapije predmet ispitivanja u znanstvenoj zajednici. Postoje znanstvena istraživanja u obliku prikaza slučajeva koja zagovaraju rani pristup, odnosno početak ortodoncije odmah ili unutar tri mjeseca od parodontološke regenerativne kirurgije, dok ostala potvrđuju kako je potrebno pričekati minimalno 6 mjeseci da bi tkivo potpuno zacijelilo. Multicentrično, nasumično kontrolirano istraživanje Jepsen K. i suradnika donosi prvi pravi zaključak po ovom pitanju. Prema njima i rani i kasni pristup daju zadovoljavajuće rezultate, uz blago prevladavanje ranog pristupa. Na temelju tih rezultata, donesene su smjernice parodontološko–ortodontske terapije stadija IV. Ovo je dobar početak koji dodatnim istraživanjima može pridonijeti donošenju konačne odluke.

9. LITERATURA

1. Global oral health status report: towards universal health coverage for oral health by 2030 [Internet]. World Health Organization; 2022. [citirano 19. kolovoza 2023.] 120 str. Dostupno na: <https://www.who.int/publications-detail-redirect/9789240061484>
2. Papapanou PN, Sanz M, Buduneli N, Dietrich T, Feres M, Fine DH, i ostali. Periodontitis: Consensus report of workgroup 2 of the 2017 World Workshop on the Classification of Periodontal and Peri-Implant Diseases and Conditions. *J Periodontol.* Jun 2018.;89 Suppl 1:S173–82.
3. Jan Lindhe, Thorkild Karring, Niklas P. Klinička parodontologija i dentalna implantologija. prema 5 eng. izd. Zagreb: Nakladni zavod Globus; 2004.
4. Wolf HF, Rateitschak-Plüss M, Rateitschak KH. Parodontologija. 3. hrv izd. Jastrebarsko: Naklada Slap; 2009.
5. Mortazavi H, Baharvand M. Review of common conditions associated with periodontal ligament widening. *Imaging Sci Dent.* prosinac 2016.;46(4):229–37.
6. Peres MA, Macpherson LMD, Weyant RJ, Daly B, Venturelli R, Mathur MR, Listl S, Celeste RK, Guarnizo-Herreño CC, Kearns C, Benzian H, Allison P, Watt RG. Oral diseases: a global public health challenge. *Lancet.* 2019 Jul 20;394(10194):249-260. doi: 10.1016/S0140-6736(19)31146-8. Erratum in: *Lancet.* 2019 Sep 21;394(10203):1010. PMID: 31327369.
7. Kassebaum NJ, Bernabé E, Dahiya M, Bhandari B, Murray CJ, Marcenes W. Global burden of severe periodontitis in 1990-2010: a systematic review and meta-regression. *J Dent Res.* 2014 Nov;93(11):1045-53. doi: 10.1177/0022034514552491. Epub 2014 Sep 26. PMID: 25261053; PMCID: PMC4293771.
8. Armitage GC. Development of a classification system for periodontal diseases and conditions. *Ann Periodontol.* 1999 Dec;4(1):1-6. doi: 10.1902/annals.1999.4.1.1. PMID: 10863370.
9. Tonetti MS, Greenwell H, Kornman KS. Staging and grading of periodontitis: Framework and proposal of a new classification and case definition. *J Periodontol.* 2018 Jun;89 Suppl 1:S159-S172. doi: 10.1002/JPER.18-0006. Erratum in: *J Periodontol.* 2018 Dec;89(12):1475. PMID: 29926952.

10. Proffit WR, Sarver DM, Fields HW Jr. *Ortodoncija*. 1.izdanje. Jastrebarsko: Naklada Slap; 2010
11. Graber LW, Vanarsdall RL Jr, Vig KWL, Huang GJ. *Orthodontics*. Philadelphia: Elsevier India; 2016.
12. Pilla AA. Low-intensity electromagnetic and mechanical modulation of bone growth and repair: are they equivalent? *J Orthop Sci Off J Jpn Orthop Assoc*. 2002;7(3):420–8.
13. Schwarz Martin A. Tissue changes incidental to orthodontic tooth movement. *Am J Orthod*. 1932;18:331-352.
14. Davidovitch Z, Shanfeld JL. Cyclic AMP levels in alveolar bone of orthodontically-treated cats. *Arch Oral Biol*. 1975 Sep;20(9):567-74.
15. Parameter on occlusal traumatism in patients with chronic periodontitis. *American Academy of Periodontology. J Periodontol*. 2000 May;71(5 Suppl):873–5.
16. Davies SJ, Gray RJ, Linden GJ, James JA. Occlusal considerations in periodontics. *Br Dent J*. 08. 2001. Dec;191(11):597–604.
17. Jönsson A, Malmgren O, Levander E. Long-term follow-up of tooth mobility in maxillary incisors with orthodontically induced apical root resorption. *Eur J Orthod*. 2007. Oct;29(5):482–7.
18. Brunsvold MA. Pathologic tooth migration. *J Periodontol*. 2005. Jun;76(6):859–66.
19. Martinez-Canut P, Carrasquer A, Magán R, Lorca A. A study on factors associated with pathologic tooth migration. *J Clin Periodontol*. 1997. Jul;24(7):492–7.
20. Karolyi M. Beobachtungen uber Pyorrhoea alveolaris. *Ost-Unt Vjschr Zahnheilk*. 1901.
21. Glickman I, Smulow JB. EFFECT OF EXCESSIVE OCCLUSAL FORCES UPON THE PATHWAY OF GINGIVAL INFLAMMATION IN HUMANS. *J Periodontol*. 1965. Mar-Apr;36:141–7.
22. Glickman I. Occlusion and the periodontium. *J Dent Res*. 1967.;46(1):53–9.
23. Waerhaug J. The infrabony pocket and its relationship to trauma from occlusion and subgingival plaque. *J Periodontol*. 1979. Jul;50(7):355–65.

24. Stavropoulos A, Wikesjö UME. Growth and differentiation factors for periodontal regeneration: a review on factors with clinical testing. *J Periodontal Res.* 2012. Oct;47(5):545–53.
25. Patel RA, Wilson RF, Palmer RM. The effect of smoking on periodontal bone regeneration: a systematic review and meta-analysis. *J Periodontol.* 2012. Feb;83(2):143–55.
26. Grossi SG, Skrepcinski FB, DeCaro T, Zambon JJ, Cummins D, Genco RJ. Response to periodontal therapy in diabetics and smokers. *J Periodontol.* 1996. Oct;67(10 Suppl):1094–102.
27. Nibali L, Sultan D, Arena C, Pelekos G, Lin GH, Tonetti M. Periodontal infrabony defects: Systematic review of healing by defect morphology following regenerative surgery. *J Clin Periodontol.* 2021. Jan;48(1):100–13.
28. Karring T, Nyman S, Lindhe J. Healing following implantation of periodontitis affected roots into bone tissue. *J Clin Periodontol.* 1980. Apr;7(2):96–105.
29. Nyman S, Karring T, Lindhe J, Plantén S. Healing following implantation of periodontitis-affected roots into gingival connective tissue. *J Clin Periodontol.* 1980. Oct;7(5):394–401.
30. Nyman S, Gottlow J, Karring T, Lindhe J. The regenerative potential of the periodontal ligament. An experimental study in the monkey. *J Clin Periodontol.* May 1982.;9(3):257–65.
31. Seo BM, Miura M, Gronthos S, Bartold PM, Batouli S, Brahim J, i ostali. Investigation of multipotent postnatal stem cells from human periodontal ligament. *Lancet Lond Engl.* 10. 2004. Jul;364(9429):149–55.
32. Kao DWK, Fiorellini JP. Regenerative periodontal therapy. *Front Oral Biol.* 2012.;15:149–59.
33. Sculean A, Nikolidakis D, Nikou G, Ivanovic A, Chapple ILC, Stavropoulos A. Biomaterials for promoting periodontal regeneration in human intrabony defects: a systematic review. *Periodontol 2000.* 2015. Jun;68(1):182–216.
34. Artas G, Gul M, Acikan I, Kirtay M, Bozoglan A, Simsek S, i ostali. A comparison of different bone graft materials in peri-implant guided bone regeneration. *Braz Oral Res.* 10. 2018. Jul;32:e59.

35. Burnette EW. Fate of an iliac crest graft. *J Periodontol.* 1972. Feb;43(2):88–90.
36. Gottlow J, Nyman S, Karring T, Lindhe J. New attachment formation as the result of controlled tissue regeneration. *J Clin Periodontol.* 1984. Sep;11(8):494–503.
37. Stavropoulos A, Sculean A. Current Status of Regenerative Periodontal Treatment. *Curr Oral Health Rep.* 01. 2017. Mar;4.
38. Lyngstadaas SP, Wohlfahrt JC, Brookes SJ, Paine ML, Snead ML, Reseland JE. Enamel matrix proteins; old molecules for new applications. *Orthod Craniofac Res.* 2009. Aug;12(3):243–53.
39. Hammarström L, Heijl L, Gestrelus S. Periodontal regeneration in a buccal dehiscence model in monkeys after application of enamel matrix proteins. *J Clin Periodontol.* 1997. Sep;24(9 Pt 2):669–77.
40. Smith PC, Martínez C, Cáceres M, Martínez J. Research on growth factors in periodontology. *Periodontol 2000.* 2015. Feb;67(1):234–50.
41. Kaigler D, Avila G, Wisner-Lynch L, Nevins ML, Nevins M, Rasperini G, i ostali. Platelet-derived growth factor applications in periodontal and peri-implant bone regeneration. *Expert Opin Biol Ther.* 2011. Mar;11(3):375–85.
42. Ramseier CA, Anerud A, Dulac M, Lulic M, Cullinan MP, Seymour GJ, i ostali. Natural history of periodontitis: Disease progression and tooth loss over 40 years. *J Clin Periodontol.* 2017. Dec;44(12):1182–91.
43. Sanz M, Ceriello A, Buysschaert M, Chapple I, Demmer RT, Graziani F, i ostali. Scientific evidence on the links between periodontal diseases and diabetes: Consensus report and guidelines of the joint workshop on periodontal diseases and diabetes by the International Diabetes Federation and the European Federation of Periodontology. *J Clin Periodontol.* 2018. Feb;45(2):138–49.
44. Tonetti MS, Van Dyke TE, working group 1 of the joint EFP/AAP workshop*. Periodontitis and atherosclerotic cardiovascular disease: consensus report of the Joint EFP/AAP Workshop on Periodontitis and Systemic Diseases. *J Periodontol.* 2013. Apr;84 Suppl 4S:S24–9.

45. Sanz M, Kornman K, Working group 3 of joint EFP/AAP workshop. Periodontitis and adverse pregnancy outcomes: consensus report of the Joint EFP/AAP Workshop on Periodontitis and Systemic Diseases. *J Clin Periodontol*. 2013. Apr;40 Suppl 14:S164-169.
46. Linden GJ, Linden K, Yarnell J, Evans A, Kee F, Patterson CC. All-cause mortality and periodontitis in 60-70-year-old men: a prospective cohort study. *J Clin Periodontol*. 2012. Oct;39(10):940–6.
47. Herrera D, Sanz M, Kebschull M, Jepsen S, Sculean A, Berglundh T, i ostali. Treatment of stage IV periodontitis: The EFP S3 level clinical practice guideline. *J Clin Periodontol*. 2022. Jun;49 Suppl 24:4–71.
48. Hirschfeld J, Reichardt E, Sharma P, Hilber A, Meyer-Marcotty P, Stellzig-Eisenhauer A, i ostali. Interest in orthodontic tooth alignment in adult patients affected by periodontitis: A questionnaire-based cross-sectional pilot study. *J Periodontol*. 2019. Sep;90(9):957–65.
49. Papageorgiou SN, Papadelli AA, Eliades T. Effect of orthodontic treatment on periodontal clinical attachment: a systematic review and meta-analysis. *Eur J Orthod*. 06. 2018. Apr;40(2):176–94.
50. Martin C, Celis B, Ambrosio N, Bollain J, Antonoglou GN, Figuero E. Effect of orthodontic therapy in periodontitis and non-periodontitis patients: a systematic review with meta-analysis. *J Clin Periodontol*. 2022. Jun;49 Suppl 24:72–101.
51. Wennström JL, Stokland BL, Nyman S, Thilander B. Periodontal tissue response to orthodontic movement of teeth with infrabony pockets. *Am J Orthod Dentofac Orthop Off Publ Am Assoc Orthod Its Const Soc Am Board Orthod*. 1993. Apr;103(4):313–9.
52. Melsen B, Agerbaek N, Markenstam G. Intrusion of incisors in adult patients with marginal bone loss. *Am J Orthod Dentofac Orthop Off Publ Am Assoc Orthod Its Const Soc Am Board Orthod*. 1989. Sep;96(3):232–41.
53. Stability and safety of mini-implant anchorage in orthodontic treatment | *Chinese Journal of Tissue Engineering Research*; (53): 1159-1164, 2016. | WPRIM [Internet]. [citirano 29. kolovoz 2023.]. Dostupno na: <https://pesquisa.bvsalud.org/portal/resource/pt/wpr-487423>
54. Sugawara J, Daimaruya T, Umemori M, Nagasaka H, Takahashi I, Kawamura H, i ostali. Distal movement of mandibular molars in adult patients with the skeletal anchorage

system. *Am J Orthod Dentofac Orthop Off Publ Am Assoc Orthod Its Const Soc Am Board Orthod.* 2004. Feb;125(2):130–8.

55. Re S, Corrente G, Abundo R, Cardaropoli D. Orthodontic movement into bone defects augmented with bovine bone mineral and fibrin sealer: a reentry case report. *Int J Periodontics Restorative Dent.* 2002. Apr;22(2):138–45.

56. Ghezzi C, Viganò VM, Francinetti P, Zanotti G, Masiero S. Orthodontic Treatment After Induced Periodontal Regeneration in Deep Infrabony Defects. *Clin Adv Periodontics.* 2013.;3(1):24–31.

57. Cardaropoli D, Re S, Corrente G, Abundo R. Intrusion of migrated incisors with infrabony defects in adult periodontal patients. *Am J Orthod Dentofac Orthop Off Publ Am Assoc Orthod Its Const Soc Am Board Orthod.* 2001. Dec;120(6):671–5; quiz 677.

58. Ghezzi C, Masiero S, Silvestri M, Zanotti G, Rasperini G. Orthodontic treatment of periodontally involved teeth after tissue regeneration. *Int J Periodontics Restorative Dent.* 2008. Dec;28(6):559–67.

59. Jepsen K, Jaeger A, Jepsen S. Esthetic and functional rehabilitation of a severely compromised central incisor: an interdisciplinary approach. *Int J Periodontics Restorative Dent.* 2015.;35(3):e35-43.

60. Aimetti M, Garbo D, Ercoli E, Grigorie MM, Citterio F, Romano F. Long-Term Prognosis of Severely Compromised Teeth Following Combined Periodontal and Orthodontic Treatment: A Retrospective Study. *Int J Periodontics Restorative Dent.* 2020.;40(1):95–102.

61. Jepsen K, Tietmann C, Kutschera E, Wüllenweber P, Jäger A, Cardaropoli D, i ostali. The effect of timing of orthodontic therapy on the outcomes of regenerative periodontal surgery in patients with stage IV periodontitis: A multicenter randomized trial. *J Clin Periodontol.* 2021. Oct;48(10):1282–92.

62. Nibali L, Koidou VP, Nieri M, Barbato L, Pagliaro U, Cairo F. Regenerative surgery versus access flap for the treatment of intra-bony periodontal defects: A systematic review and meta-analysis. *J Clin Periodontol.* 2020. Jul;47 Suppl 22:320–51.

63. Jepsen K, Tietmann C, Martin C, Kutschera E, Jäger A, Wüllenweber P, i ostali. Synergy of Regenerative Periodontal Surgery and Orthodontics Improves Quality of Life of

Patients with Stage IV Periodontitis: 24-Month Outcomes of a Multicenter RCT. *Bioeng Basel Switz.* 07. 2023. Jun;10(6):695.

64. Tietmann C, Jepsen S, Heibrok H, Wenzel S, Jepsen K. Long-term stability of regenerative periodontal surgery and orthodontic tooth movement in stage IV periodontitis: 10-year data of a retrospective study. *J Periodontol.* 2023 Apr 3. doi: 10.1002/JPER.23-0081. Epub ahead of print. PMID: 37010261.

10. ŽIVOTOPIS

Irena Katavić rođena je 7. srpnja 1998. u Slavonskom Brodu. Osnovnu školu Dragutina Tadijanovića završava 2013. Iste godine upisuje opći smjer Gimnazije Lucijana Vranjanina u Zagrebu. Maturirala je 2017. nakon čega upisuje integrirani sveučilišni studij Dentalne medicine na Stomatološkom fakultetu Sveučilišta u Zagrebu. Tijekom studija sudjelovala je u radu Sekcije za bazične znanosti te Sekcije za ortodonciju. Od 2021. godine asistira u ordinacijama dentalne medicine i na taj način unapređuje svoje znanje.