

# Teoretske osnove i terapijski koncepti u zbrinjavanju složenih endodontko-parodontnih lezija

---

Znaor, Sara

Master's thesis / Diplomski rad

2016

Degree Grantor / Ustanova koja je dodijelila akademski / stručni stupanj: **University of Zagreb, School of Dental Medicine / Sveučilište u Zagrebu, Stomatološki fakultet**

Permanent link / Trajna poveznica: <https://um.nsk.hr/um:nbn:hr:127:350455>

Rights / Prava: [Attribution-NonCommercial-NoDerivs 3.0 Unported / Imenovanje-Nekomercijalno-Bez prerađivanja 3.0](#)

Download date / Datum preuzimanja: **2023-02-08**



Repository / Repozitorij:

[University of Zagreb School of Dental Medicine Repository](#)



SVEUČILIŠTE U ZAGREBU  
STOMATOLOŠKI FAKULTET

Sara Znaor

**TEORETSKE OSNOVE I TERAPIJSKI  
KONCEPTI U ZBRINJAVANJU SLOŽENIH  
ENDODONTSKO-PARODONTNIH LEZIJA**

DIPLOMSKI RAD

Zagreb, rujan 2016.

Rad je ostvaren pri Stomatološkom fakultetu Sveučilišta u Zagrebu na Zavodu za restaurativnu stomatologiju i endodonciju.

Voditelj rada: prof. dr. sc. Božidar Pavelić, Stomatološki fakultet Sveučilišta u Zagrebu

Lektor hrvatskog jezika: Karlo Lugarić, univ. bacc. philol. croat.

Lektor engleskog jezika: Marina Pejaković, univ. bacc. philol. angl.

Rad sadrži:

- 30 stranica
- 1 tablicu
- 7 slika
- 1 CD

Zahvaljujem mentoru prof. dr. sc. Božidaru Paveliću na potpori i savjetima prije i tijekom izrade ovog rada, a obitelji i Roku hvala na podršci tijekom cijelog studija.

## Sadržaj:

<b>1.</b>	<b>UVOD</b> .....	<b>1</b>
<b>2.</b>	<b>SVRHA RADA</b> .....	<b>2</b>
<b>3.</b>	<b>GRADA ZUBNE PULPE I PARODONTOG TKIVA</b> .....	<b>3</b>
<b>3.1.</b>	<b>Morfologija zubne pulpe</b> .....	<b>3</b>
<b>3.2.</b>	<b>Morfologija parodontnog tkiva</b> .....	<b>3</b>
<b>3.3.</b>	<b>Povezanost pulpe i parodonta</b> .....	<b>4</b>
<b>4.</b>	<b>ENDODONTSKO-PARODONTNA LEZIJA</b> .....	<b>7</b>
<b>4.1.</b>	<b>Etiološki čimbenici</b> .....	<b>7</b>
<b>4.2.</b>	<b>Klasifikacija endodontsko-parodontnih lezija</b> .....	<b>9</b>
<b>4.2.1.</b>	<b>Primarno endodontska lezija</b> .....	<b>9</b>
<b>4.2.2.</b>	<b>Primarno endodontska lezija sa sekundarno zahvaćenim parodontom</b> .	<b>10</b>
<b>4.2.3.</b>	<b>Primarno parodontna lezija</b> .....	<b>11</b>
<b>4.2.4.</b>	<b>Primarno parodontna lezija sa sekundarno zahvaćenom pulpom</b> .....	<b>11</b>
<b>4.2.5.</b>	<b>Prava kombinirana lezija</b> .....	<b>12</b>
<b>4.3.</b>	<b>TERAPIJA I PROGNOZA</b> .....	<b>14</b>
<b>5.</b>	<b>DIFERENCIJALNA DIJAGNOZA</b> .....	<b>18</b>
<b>5.1.</b>	<b>Subjektivni znakovi i simptomi</b> .....	<b>18</b>
<b>5.2.</b>	<b>Klinički testovi</b> .....	<b>18</b>
<b>5.2.1.</b>	<b>Inspekcija</b> .....	<b>18</b>
<b>5.2.2.</b>	<b>Palpacija i perkusija</b> .....	<b>19</b>

5.2.3.	Ispitivanje senzibiliteta i vitaliteta.....	20
5.2.4.	Sondiranje.....	21
5.3.	Radiološko ispitivanje.....	21
6.	RASPRAVA.....	23
7.	ZAKLJUČAK .....	25
8.	SAŽETAK .....	26
9.	SUMMARY .....	27
10.	LITERATURA.....	28
11.	ŽIVOTOPIS .....	30

## 1. UVOD

Endodontsko-parodontne lezije su kombinirane bolesti pulpe i parodonta koje uključuju istovremene simptome zahvaćenosti pulpe i parodonta upalom ili degeneracijom. Drugi naziv za ova stanja je pulpo-parodontni sindrom.

Povezanost parodontne bolesti s pulpom prvi su opisali Turner i Drew 1919. godine, potvrdivši prisutnost bakterija u pulpi zuba s parodontnom bolesti (1).

Bolest se može širiti kroz apikalni otvor, lateralne i akcesorne kanale te eksponirane dentinske kanaliće koji povezuju pulpu s parodontom te tvore puteve za prolaz infekcije u oba smjera. Endodontska lezija može uzrokovati upalu parodontnog tkiva, dok parodontna lezija može dovesti do retrogradne upale pulpe. Od druge, pulpna i parodontna simptomatologija mogu se razviti neovisno jedna o drugoj.

## **2. SVRHA RADA**

Svrha rada je prikazati povezanost zubne pulpe i parodonta te kako ta povezanost može imati patološki značaj pri širenju infekcije iz jednog prostora u drugi. Također, cilj je prikazati diferencijalno dijagnostičke i terapijske postupke u zbrinjavanju endodontsko-parodontnih lezija.



### **3. GRADA ZUBNE PULPE I PARODONTNOG TKIVA**

#### **3.1. Morfologija zubne pulpe**

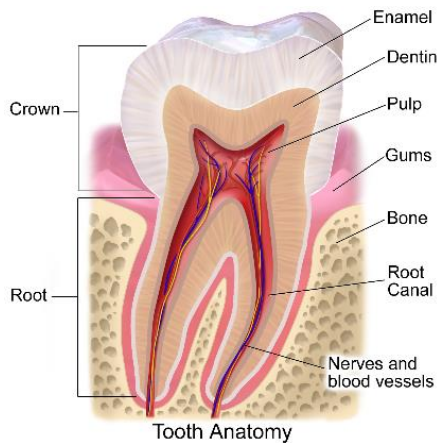
Zubna pulpa je meko tkivo unutar pulpne komorice i korijenskih kanala koje sadrži vezivno tkivo, krvne žile i živce, a dijelimo je na koronarni i radikularni dio. Koronarni se dio nadalje dijeli na pulpnu komoricu i pulpne rogove. Na dnu komorice nalaze se ulazi u korijenske kanale. Korijenski kanal, a ujedno i sama pulpa, završava s apikalnim otvorom na vršku korijena (Slika 1). Veličina i oblik pulpe ovise o vrsti zuba, stupnju razvoja zuba te dobi pacijenta, kao i o bilo kojim restaurativnim postupcima obavljenim na zubu (1).

Histološki pulpu možemo podijeliti na periferni i središnji dio, sa različitom raspodjelom stanica. U perifernom dijelu nalazimo odontoblaste, zadužene za dentinogenezu i obrambeni odgovor pulpe. Subodontoblastično područje je Weilova zona, sloj siromašan stanicama, a ispunjen živčanim vlaknima koja čine pleksus Raschkow. Ispod te zone je područje bogato stanicama, koje čine fibroblasti, limfociti te zrele i nezrele mezenhimne stanice. Središnji dio pulpe se sastoji od osnovne tvari, krvnih žila, živčanih vlakana i stanica (1).

#### **3.2. Morfologija parodontnog tkiva**

Parodont je tkivo koje okružuje korijen zuba i osigurava mu potporu. Sastoji se od gingive, parodontnog ligamenta, cementa i alveolarne kosti. Gingiva je najperiferniji dio parodonta, dio je mastikatorne sluznice usne šupljine i prianja uz vrat zuba. Razlikujemo slobodnu, priraslu i interdentalnu gingivu. Parodontni ligament je vezivno tkivo smješteno između površine korijena i alveolarne kosti. Bogato je snopovima kolagenih vlakana koja sidre zub u alveoli i osiguravaju ograničenu

pokretljivost zuba. Cement je mineralizirano avaskularno tkivo koje prekriva anatomske površine korijena. U cementu su učvršćena parodontna vlakna. Alveolni nastavak kosti je dio čeljusti u koji su uloženi korijeni zuba. Razlikuje se vanjska kompaktna kost, spogiozna kost i prava alveolarna kost, odnosno lamina cribriformis, kroz koju prolaze krvne žile i živci (2).



Slika 1. Anatomska građa zuba. Preuzeto: (3)

### 3.3. Povezanost pulpe i parodonta

Putovi kojima su povezani pulpa i parodont su apikalni otvor, lateralni i akcesorni kanali te dentinski kanalići. Najšire mjesto komunikacije je apikalni otvor. To je dio zuba gdje pulpno tkivo završava i prelazi u parodontno. Kroz otvor prolaze krvne i limfne žile te živci. Tijekom godina otvor se sužava zbog odlaganja sekundarnog dentina i okolnog cementa.

Lateralni ili akcesorni kanali su postranični komunikacijski kanali između pulpe i parodontnog ligamenta, kroz njih također prolaze krvne žile. Postoje brojne podjele na sekundarne, kolateralne, lateralne, interkanalne, retikularne ili furkacijske kanale (4). Nastaju nakon što se Hertwigova ovojnica raspadne na onim mjestima na kojima se

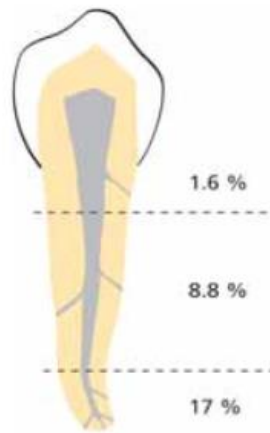
nije stigao formirati prvi dentinski sloj. Najčešće se pojavljuju u apikalnoj trećini korijena, a relativno su učestali i u račvištima kutnjaka (Slika 2). Klinički i radiološki je vrlo teško pronaći lateralne kanale, ali ponekad se mogu uočiti na radiološkoj snimci nakon punjenja kanala.

Dentinski kanalići se protežu od pulpe do caklinsko-dentinskog i cementno-dentinskog spojišta, a predstavljaju kanaliće u kojima se nalaze stanični nastavci odontoblasta važni u procesu dentinogeneze. Korijenski dentinski kanalići su zaštićeni barijerom koju čini cement, no ukoliko mu je kontinuitet narušen, eksponirani dentinski tubulusi mogu poslužiti kao brojni putevi širenja infekcije u oba smjera. Imaju relativno ravan tijek, a promjer i gustoća im se povećavaju približavanjem pulpi. S godinama ili kao odgovor na podražaje se promjer smanjuje.

Upalni produkti i živi patogeni uzročnici mogu proći kroz apeks, lateralne ili akcesorne te dentinske kanaliće, šireći se iz inficiranog pulpnog tkiva, i tako izazvati upalni odgovor u susjednom zdravom tkivu.

Uz fiziološke komunikacije potrebno je navesti i puteve komunikacije koji mogu nastati ijatrogeno, poput perforacije korijenskog kanala tijekom endodontskog zahvata ili preparacije za nadogradnju.

Osim toga povezanost nastaje i u slučaju vertikalne frakture zuba, gdje se bakterijama iz inficirane pulpe otvara širok prolaz ka vitalnom parodontnom tkivu.



Slika 2. Učestalost akcesornih kanala na različitim razinama korijena. Preuzeto: (5)

#### **4. ENDODONTSKO-PARODONTNA LEZIJA**

Endodontsko-parodontna lezija, poznata kao pulpo-parodontni sindrom, predstavlja istovremenu bolest pulpe i parodonta na zubu gdje oboljenje u jednom može uzrokovati oboljenje u drugom prostoru. Inficirana pulpa širenjem upalnih i mikrobnih uzročnika kroz komunikacijske putove može dovesti do upalne reakcije u parodontu. Izgled i veličina lezije ovise o trajanju upale i jačini imunološkog odgovora. Razlika u prirodi bolesti krije se u smjeru širenja.

##### **4.1. Etiološki čimbenici**

Uzroci lezija mogu biti živi i neživi uzročnici. Prvi su Gupta i suradnici (1957. godine) te Kakehashi i suradnici (1965. godine) pokusima na životinjama ustvrdili prisutnost bakterija kod pulpnih i parodontnih bolesti, dok su kasnije su ti koncepti potvrđeni i na ljudskim zubima od strane Loe i suradnika (1965. godine) (4). Bolesti pulpe prvenstveno uzrokuju živi mikrobiološki uzročnici, odnosno bakterije, nastankom karijesa, pulpitisa te nekroze odnosno gangrene pulpe zuba. Bakterije koje sudjeluju u infekciji su većinom anaerobne. Inficirana pulpa može uzrokovati upalni odgovor parodontnog tkiva prolaskom upalnih produkata ili živih uzročnika kroz komunikacijske puteve.

Mehaničke iritacije ili agresivna kemijska sredstva kod liječenja korijenskog kanala također mogu uzrokovati upalne promjene u parodontu. Prevelike sile kod ortodontskog tretmana ili pregrubo struganje i poliranje korijena kiretama mogu posljedično dovesti do poremećaja u cirkulaciji pulpnog tkiva.

Mehaničke iritacije mogu dovesti i do oštećenja parodonta koje za posljedicu ima oštećenje pulpe. Najčešći su uzročnici i parodontnih oboljenja ipak mikrobiološki,

odnosno bakterije iz dentalnog plaka na površini korijena, kada otvaranjem komunikacija i gubitkom barijere može doći do širenja i inficiranja pulpnog tkiva. Ove bakterije su također prvenstveno anaerobne (uz iznimku mikroaerofilnog *A.Actinomyces comitans*). Većinu bakterija izoliranih iz nekrotičnih pulpnih kanala može se pronaći i u parodontnim džepovima. Bakterijska flora korijenskog kanala je manje kompleksna od one u džepovima, no morfološki nema veće razlike među bakterijama. Istraživanja su pokazala kako se bakterije u plaku i u inficiranom kanalu nalaze u klasterima, tvoreći biofilm (5). Te sličnosti nam govore u prilog mogućnosti širenja infekcije putem otvora koji povezuju pulpu i parodont.

## **4.2. Klasifikacija endodonsko-parodontnih lezija**

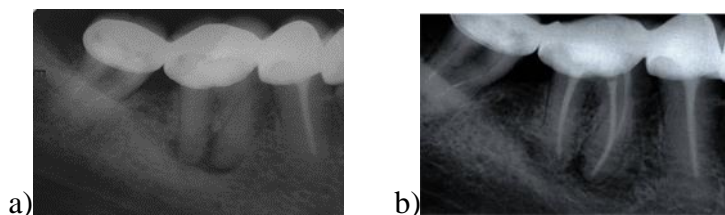
Pulpno-parodontne lezije, promatrajući redoslijed nastanka, prema Simonu, Glicku i Francu (1972.g.) dijelimo na (1):

1. Primarno endodonska lezija
2. Primarno endodonska lezija sa sekundarno zahvaćenim parodontom
3. Primarno parodontna lezija
4. Primarno parodontna lezija sa sekundarno zahvaćenom pulpom
5. Prava kombinirana lezija

### **4.2.1. Primarno endodonska lezija**

Stanje kada je pulpa inflamirana ili nekrotična. Sadržaj pulpe se drenira kroz parodontni ligament u gingivalni sulkus. Testovi vitaliteta i osjetljivosti pulpe mogu pokazivati nepravilan odgovor ili izostanak odgovora. Radiološki se u početku ne moraju vidjeti nikakve promjene dok s napredovanjem bolesti može postojati proširenje parodontne pukotine ili periapikalno prosvjetljenje sa širenjem od apeksa prema cervikalno (Slika 3). Sondiranjem se može detektirati uzak džep.

Terapija je čišćenje, širenje i punjenje korijenskog kanala, bez parodontološkog tretmana. Prognoza je dobra, zub obično cijeli nakon adekvatnog endodonskog liječenja.



Slika 3. Radiološki nalaz periapiksne lezije prije (a) i nakon uspješno provedene endodontske terapije (b). Preuzeto: Prof. dr. sc. Božidar Pavelić

#### **4.2.2. Primarno endodontska lezija sa sekundarno zahvaćenim parodontom**

Stanje do kojeg dolazi progresijom primarne lezije pulpe ukoliko ona nije liječena. Dolazi do širenja endodontske infekcije u parodontni prostor. Težina zahvaćenosti parodonta je povezana s brojem mikroorganizama koji prodiru iz pulpnog tkiva te s dužinom trajanja prodora. Kao i kod drugih parodontnih bolesti, ulogu igraju i osobni faktori pojedinca poput bolesti ili štetnih navika. Odgovor tkiva se može javiti u dva oblika - kao akutni apsces ili kao kronična upala, ovisno o virulenciji i broju bakterija prisutnih u korijenskom kanalu. Kod akutnih oblika se formira sinus trakt u gingivalnom sulkusu kroz koji se drenira pulpni sadržaj, a nakupljeni bakterijski plak i subgingivni kamenac mogu prouzročiti marginalni parodontitis sa destrukcijom alveolne kosti. Kronični, nesimptomatski oblik može perzistirati godinama bez prisutnosti bakterija u leziji.

Testovi osjetljivosti pulpe su obično negativni. Ukoliko je na preostalim zubima parodont zdrav i nema sumnje na vertikalnu frakturu, terapija je endodontsko liječenje. Cijeljenje se može očekivati čak i bez parodontnog terapijskog postupka. Prognoza ovisi o uspješnosti endodontskog liječenja te o stupnju oštećenja parodonta i



mogućnosti njegova cijeljenja. Cijeljenje je dugotrajan proces, što treba imati na umu kod avitalnih zuba s vidljivim periapikalnim prosvjetljenjem. Zbog toga što proces može cijeliti i iduće 4 godine, potrebne su kontrole i praćenje uspješnosti terapije (6).

#### **4.2.3. Primarno parodontna lezija**

Destrukcija parodonta uzrokovana je mikroorganizmima plaka i kamenca. Upala marginalnog parodonta napreduje od vrata zuba prema vršku korijena duž površine korijena.

Klinički se mogu detektirati nakupine plaka i kamenca te upaljena gingiva. U većini slučajeva testovi vitaliteta i osjetljivosti pulpe zuba su pozitivni. Radiološki je vidljiva horizontalna ili vertikalna resorpcija kosti sa širenjem od cervikalno prema apikalno, a oštećenja obično zahvaćaju i susjedne zube. Sondiranjem se nalaze široki džepovi.

Terapija podrazumijeva inicijalnu parodontnu terapiju, što obuhvaća struganje i poliranje korijena. Prognoza je upitna, a ovisi o uspješnosti liječenja. Ukoliko je potrebno, nakon provedene inicijalne terapije može se provesti i kirurški postupak poput otvorenog struganja i poliranja korijena ili neke od regenerativnih metoda.

#### **4.2.4. Primarno parodontna lezija sa sekundarno zahvaćenom pulpom**

Upalna promjena pulpe koja nastaje širenjem infekcije iz parodontnog džepa. Širenjem parodontne bolesti do apikalnog otvora može doći do prolaska bakterija u korijenski kanal te poremećaja vaskularizacije i time gubitka sposobnosti obrane pulpe. U prošlosti su se javljale kontroverze oko toga može li parodontitis kod vitalnih zubi zaista dovesti do nekroze pulpe. U velikoj studiji Langelanda i suradnika 1964. godine

na 60 zdravih zubi bez karijesa, sa parodontitisom u različitim stadijima, dokazano je da može ukoliko se parodontna lezija proširi do apeksa zuba i time ugrozi najvažniji put krvne opskrbe zuba (5).

Uobičajeno su prisutni generalizirani parodontitis ili zahvaćenost susjednih zubi parodontitisom. U početku se javljaju bolovi i reakcije pulpe na testove osjetljivosti su pozitivne, ali su kasnije testovi negativni. Radiološki se vidi vertikalni gubitak kosti prema apikalno uz moguće periapikalno prosvjetljenje. Sondiranjem se utvrđuju široki džepovi koji se šire apikalno.

Ukoliko su testovi osjetljivosti pozitivni, izbjegava se endodonsko liječenje i provodi samo parodontno, no potpuno cijeljenje potpornog aparata s regeneracijom je malo vjerojatno.

Kada dođe do nekroze pulpe i testovi osjetljivosti su negativni, terapija podrazumijeva provođenje endodonske te zatim parodontne terapije. S obzirom na pomičnost zuba prognoza je za jednokorijenske zube loša, dok je za višekorijenske povoljnija zbog mogućnosti resekcije pojedinih korijena s većim gubitkom tkiva, no česti je krajnji ishod ekstrakcija zuba.

#### **4.2.5. Prava kombinirana lezija**

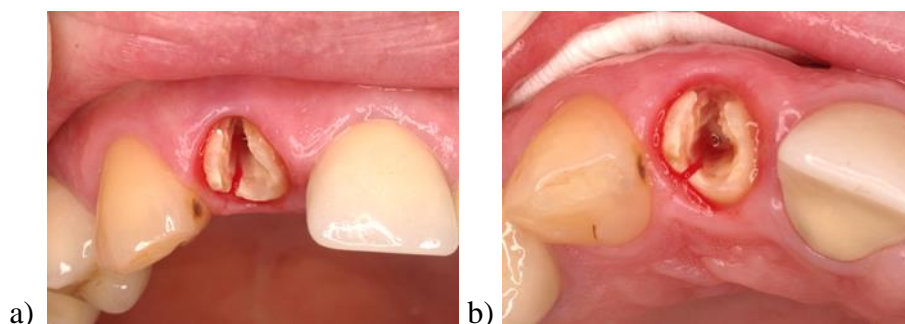
Lezija koja nastaje kada na zubu postoji endodonski uzrokovana periapikalna lezija istodobno s oštećenjem parodonta. Lezije mogu istodobno postojati neovisno jedna o drugoj ili se spajati ukoliko dođe do širenja periapikalne lezije prema cervikalno i parodontne bolesti prema apikalno. Prisutna je nekroza pulpe udružena sa izraženim gubitkom pričvrsnog aparata zuba. Zub ne reagira na testove vitaliteta. Radiološki se vidi prosvjetljenje u kosti. Ovisno o stupnju uznapredovalosti, mogu biti vidljiva

zasebna prosvjetljenja cervikalno i periapikalno ili opsežno prosvjetljenje oko čitavog korijena.

Sondiranjem ili/i testom pomoću gutaperke se može pronaći širok i koničan parodontni džep, karakterističan za parodontne bolesti (1).

Terapija uključuje endodontsko i parodontološko liječenje uz upitan uspjeh. Sama procjena koja je lezija nastala prva te gdje jedna počinje a druga završava je praktički nemoguća. Endodontskim se postupkom korijenski kanal može očistiti i zabrtviti, dok se struganjem korijena čak dovodi u pitanje mogućnost ponovnog stvaranja pričvrstka. Prvo se pristupa endodontskom liječenju. Nakon provedene endodontske terapije pristupa se parodontnoj terapiji (6). Kod višekorijenskih zubi moguće je odstranjenje korijena, djelomično ili u cijelosti.

U kategoriju kombiniranih lezija pripada i vertikalna fraktura zuba (Slika 4). Ovdje frakturna pukotina može bakterijama poslužiti kao mjesto razmnožavanja i put širenja infekcije u vitalno tkivo. Iznenadan gubitak koštanog pričvrstka indikativan je za vertikalnu frakturu. Moguće se poslužiti usporedbom starih i novih radiografskih snimki tog područja. Za zube s vertikalnom frakturom tipičan je koštani defekt na bukalnoj stijenci u obliku slova V. Ukoliko je dijagnosticirana vertikalna fraktura, preporučena terapija je vađenje zuba.



Slika 4. Vertikalna fraktura zuba vidljiva iz vestibularne (a) i incizalne (b) projekcije.

Preuzeto: Prof. dr. sc. Božidar Pavelić

### **4.3. TERAPIJA I PROGNOZA**

Liječenje pulpo-parodontnih lezija je izazov zbog brojnih komponenti koje su uključene u terapijski postupak. U planiranju liječenja mora se uzeti u obzir udio zahvaćenosti pulpnog i parodontnog dijela lezije i mjesto nastanka primarne lezije, a samo liječenje ovisi o uzročnim faktorima. Kod zahvaćenosti pulpe potrebno je čišćenje, širenje i punjenje kanala a tek nakon toga može se provoditi odgovarajući parodontološki terapijski postupak koji najčešće uključuje struganje i poliranje korijena a može uključivati i kirurški postupak. Uz to, u terapiji se mogu dodatno primijeniti i lokalni ili sistemski antibiotici. Iako je retrospektivno vrlo teško odrediti primaran uzrok lezije, etiologija bolesti nas upućuje u plan terapije.

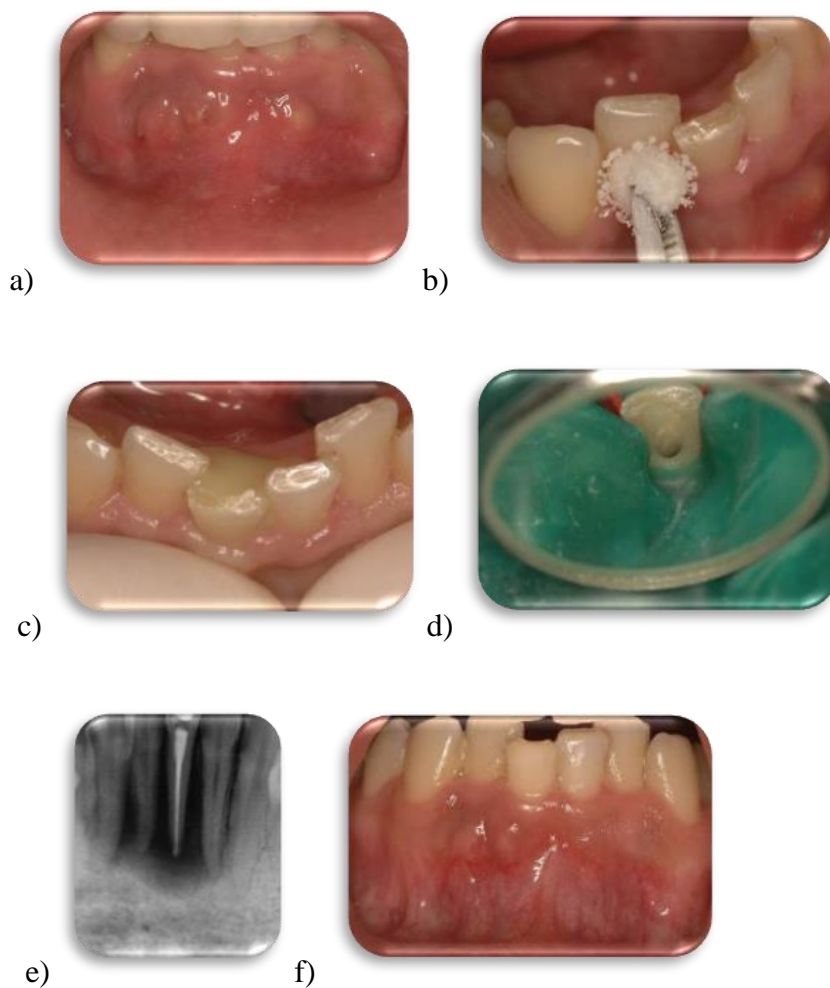
Primarno endodonska lezija može se u potpunosti sanirati adekvatnim endodontskim liječenjem (Slika 5). Ovdje parodontna terapija nije potrebna jer nakon endodontskog postupka dolazi do cijeljenja periapiksne lezije.

Primarno parodontna lezija može zacijeliti samo provedenom parodontološkom terapijom. Ukoliko je prisutan apsces potrebno je provesti drenažu apscesa te struganje

i poliranje korijena. Najčešće je dovoljna samo inicijalna nekirurška terapija, ali po potrebi se može provesti i kirurški postupak te lokalna ili sistemska antibiotska terapija. Primarno endodontske lezije sa sekundarno zahvaćenim parodontom iziskuju prvo endodontsko liječenje uz primjenu inicijalne parodontne terapije. Nakon tri mjeseca se radi ponovna procjena stanja, kako bi se ostavio period za početak cijeljenja tkiva i precizniju procjenu stanja parodonta. Tada se, prema procjeni, pristupa daljnjoj parodontnoj terapiji.

Kombinirane lezije sa zahvaćenom pulpom i parodontom istovremeno zahtijevaju prvo endodontsko, a zatim parodontološko liječenje. Kada bi se proveo samo endodontski zahvat, zacijelio bi samo onaj dio oštećenja koji je endodontski prouzročen, dok se provođenjem samo parodontološke terapije ne bi uklonio inficirani sadržaj iz pulpnog kanala i taj bi sadržaj nastavio iritirati periapikalno tkivo. Endodontski tretman označava čišćenje i širenje kanala te punjenje uz postizanje adekvatnog brtvljenja kanala. Parodontološki tretman u većini slučajeva podrazumijeva nekirurško struganje i poliranje korijena kiretama. Moguće je provesti i kirurški tretman s odizanjem režnja i zatim samo struganjem i poliranjem korijena ili se može uključiti i neka od regenerativnih ili resektivnih metoda u postupak. Prognoza je relativno dobra a ovisi o odgovoru parodontnog tkiva na liječenje. Dio lezije koji nastaje zbog infekcije plakom može zarasti nakon parodontnog liječenja, no ne očekuje se obnavljanje pričvrstnog aparata, premda se može dogoditi da se aparat malo obnovi (5). Uspješnost terapije se očituje nakon dužeg perioda pošto cijeljenje periapikalnih lezija može potrajati i 4 godine ili duže (6). Primarno parodontne bolesti sa sekundarno zahvaćenom pulpom imaju manje povoljnu prognozu. Ovdje tek u kasnom stadiju

upale tkiva dolazi do oštećenja pulpe zahvaćanjem apikalnog otvora, a tada je zbog nemogućnosti obrane pulpe krajnji rezultat često neuspješan i radi se ekstrakcija zuba. Na postupak liječenja osim toga mogu utjecati i suradnja pacijenta, mogućnost restauracije zuba i ekonomski čimbenici. Naravno, koliko god bi takvi čimbenici mogli utjecati na odluku o postupku liječenja, cilj bi uvijek trebao biti eliminacija infekcije. Osim samog postupka liječenja, na ishod terapije mogu utjecati i neki drugi faktori poput dobi pacijenta, genetskih i nasljednih čimbenika ili pušenja. Mladi zubi uvijek imaju veću šansu preživljavanja zbog šireg apikalnog otvora i bogate vaskularizacije. Dok primjerice pušenje znatno smanjuje krvnu opskrbu i samim time smanjuje šanse za oporavak zuba. Bolesti poput diabetesa melitusa također smanjuju mogućnost cijeljenja ugroženog tkiva.



Slika 5. Nalaz otoka u području predvorja usne šupljine (a). Provođenje testa osjetljivosti na hladno (b). Trepanacija zuba 41 s dobivenim gnojnim sadžajem (c). Provođenje endodontske terapije (d). Rtg nalaz nakon punjenja korijesnog kanala u sljedećoj posjeti (e). Klinički nalaz deset dana nakon provedene terapije (f).

Preuzeto: Prof. dr. sc. Božidar Pavelić

## **5. DIFERENCIJALNA DIJAGNOZA**

Točno prepoznavanje bolesti određuje tijek liječenja i prognozu. U slučaju endodonsko-parodontnih lezija točno prepoznavanje etiologije bolesti je otežano. Etiologija može biti pulpna, parodontna ili kombinirana, a retrospektivno gledajući, izazov je odrediti koja je lezija primarna. Glavni su čimbenici procjena vitalnosti pulpe i stupanj zahvaćenosti parodonta. U pravilnom dijagnosticiranju nam pomažu simptomi, klinički i radiološki znakovi i testovi osjetljivosti s tim da se nikad ne smijemo osloniti na samo jedan od testova.

### **5.1. Subjektivni znakovi i simptomi**

Sama parodontna bolest najčešće je bezbolno stanje kojeg pacijent uopće ne mora biti svjestan (uz iznimku parodontnog apscesa, kada se javljaju jaki bolovi). S druge strane, zahvaćenost pulpe dolazi uz snažne bolove. Bolovi mogu biti spontani ili izazvani nekim podražajem poput topline, hladnoće ili zagriža. Stoga nas pritužba na bolove koji se javljaju spontano ili kao reakcija na podražaj, uvijek upućuje na bolest pulpne etiologije.

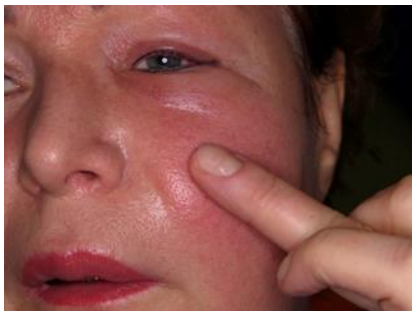### **5.2. Klinički testovi**

#### **5.2.1. Inspekcija**

Pregledom se utvrđuje stanje mekih i tvrdih tkiva usne šupljine. Na sluznici se mogu uočiti otekline (Slika 6), sinus trakt ili parulis, što može biti indikativno za nekrotičnu pulpu, periapikalni apsces, ili čak za parodontni apsces. Diskoloracije, snažna atricija, opsežni karijes, veliki ili neodgovarajući ispuni na zubima mogu



upućivati na oštećenje pulpe. S druge strane, izostanak takvog nalaza uz prisutnost plaka, kamenca i generaliziranog gingivitisa nam ukazuje na parodontnu bolest.



Slika 6. Oteklina lijevog infraorbitalnog područja.

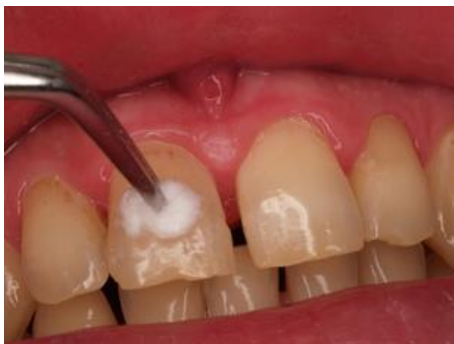Preuzeto: Prof. dr. sc. Božidar Pavelić

### **5.2.2. Palpacija i perkusija**

Metode kojima otkrivamo u kojoj se mjeri proces proširio. Bolan odgovor na palpaciju sluznice u razini apeksa zuba govori nam o postojanju periapikalnog procesa. Perkusijom možemo dijagnosticirati upalu ukoliko postoji bolan odgovor. Bolnost na vertikalnu perkusiju se javlja ukoliko postoji periapikalna upala, dok nas bolan odgovor na horizontalnu perkusiju navodi na prisutnost parodontne upale. Uz to treba utvrditi i pomičnost zuba koja češće postoji kod parodontne bolesti.

### 5.2.3. Ispitivanje senzibiliteta i vitaliteta

Ovi su testovi često odlučujući dio ispitivanja zuba. Iako nisu 100% sigurni, zub koji ne reagira na podražaje je najčešće nekrotičan, dok je vitalan onaj zub koji reagira na podražaje. Najčešće se provode testovi hladnoćom, korištenjem etil-klorida u spreju (Slika 7) te električno testiranje pulpe. Testovi mogu biti lažno negativni, primjerice ukoliko zub ima kalcificirane kanale, ili lažno pozitivni u slučaju dodira gingive testnom elektrodom. Iako ne mogu poslužiti za sigurnu procjenu histološkog stanja pulpe, ovi testovi ostaju temelj u dijagnosticiranju pulpne patologije. Istraživanje Peterssona i suradnika 1999. godine pokazalo je da je vjerojatnost za negativan test procjene vitaliteta kod nekrotične pulpe 89% s testom hladnoćom i 88% za električno testiranje (6).



Slika 7. Ispitivanje osjetljivosti testom na hladnoću.

Preuzeto: Prof. dr. sc. Božidar Pavelić

#### **5.2.4. Sondiranje**

Destrukcija kosti i mekih tkiva nastaju bilo zbog parodontne bolesti ili periradikularne lezije te se ne mogu uvijek lako otkriti ili razlikovati radiološki, zato se ovaj klinički test ne smije zanemarivati u dijagnozi periapikalnih lezija. Sondiranjem kod parodontne bolesti nalazimo široke džepove koji obično ne prodiru skroz do apeksa i često su prisutni džepovi na susjednim zubima. Kod endodontskih lezija možemo naći jedan jako uski džep koji seže do vrška korijena.

#### **5.3. Radiološko ispitivanje**

RTG snimke su nužne za ispitivanje stanja tvrdih tkiva, no treba ih uvrstiti u cjelokupni pregled zajedno s testovima, a ne se oslanjati isključivo na njih. Rendgenogram nam omogućuje otkrivanje karijesa, resorpcije kosti, promjena u području furkacija, prethodnih endodontska liječenja te promjene u području vrška korijena zuba. Radiolucencija oko vrška korijena zuba pokazatelj je periapikalnog procesa i upućuje na endodontsku leziju. Obično je u obliku slova "O". Ukoliko dođe do širenja procesa preko apeksa duž jedne površine korijena, vidljivo prosvjetljenje može biti u obliku slova "J", a ako se proširi duž mezijalne i distalne površine korijena, vidi se kao "U" prosvjetljenje. Takav nalaz tipična je slika kod pulpo-parodontnog sindroma (7).

Kod parodontne bolesti nalazimo vertikalni ili horizontalni gubitak kosti, ovisno o njezinoj širini, i tu resorpcija počinje u području vrata zuba.

Tablica 1. Diferencijalna dijagnoza endodontsko- parodontnih lezija

<b>TIP</b>	<b>BOL</b>	<b>INSPEKCIJA</b>	<b>TEST VITALITETA</b>	<b>SONDIRANJE</b>	<b>RTG</b>	<b>TERAPIJA</b>
Prim. Endo.	+ / ++	Karijes, ispun, destrukcija krune	-	Uzak džep	Radiolucencija periapikalno	Endo
Prim. Endo. sa sek. Paro.	+ / ++	Karijes, ispun, destrukcija + plak, kamenac	-	Parodontni džep	Radiolucencija od apeksa do cerviksa	Endo ( + paro)
Prim. Paro.	-	Plak, kamenac, džepovi	+	Parodontni džep	Resorpcija Alveolne kosti	Paro
Prim. Paro. Sa sek. Endo.	+ / -	Plak, kamenac, džepovi	+ / -	Parodontni džep	Resorpcija Alveolne kosti	Endo i Paro
Prava Kombi- nirana	+ / ++	Karijes, ispun, destrukcija krune + plak, kamenac	-	Parodontni džep	Resorpcija alveolne kosti + do apeksa	Endo i Paro

## **6. RASPRAVA**

Terapija endodontsko-parodontnih lezija može predstavljati izazov terapeutu zbog brojnih komponenti poput otežanog razlučivanja etiologije lezije, ograničenih mogućnosti i stručnosti terapeuta, niske motiviranosti pacijenta za dugotrajnu terapiju i slično. Pravilan izbor terapije se temelji na pravilnoj dijagnozi koja se pak temelji na ispravno utvrđenoj etiologiji nastanka lezije.

Primarno endodontska lezija je izlječiva korektnom endodontskom terapijom. Terapija podrazumijeva čišćenje i širenje kanala te punjenje uz postizanje adekvatnog brtvljenja. Nakon tog postupka potrebne su kontrole i kontrolne radiološke snimke. Liječenje je uspješno ako se vidi cijeljenje periapikalnog procesa na RTG snimci uz odsutnost bolova nakon 6 mjeseci.

Primarno parodontna lezija nastaje prvenstveno zbog nezadovoljavajuće oralne higijene pacijenta. Ovdje se terapija temelji na parodontnoj terapiji sa struganjem i poliranjem površine korijena, motivaciji pacijenta i uputama u pravilnu oralnu higijenu kako bi se reducirao nastanak plaka i kamenca.

Otežano je prepoznavanje etiologije kod kombiniranih lezija. Bilo da se radi o primarno endodontskoj leziji sa sekundarno zahvaćenim parodontom, primarno parodontnoj leziji sa sekundarno zahvaćenom pulpom, ili pak pravoj kombiniranoj leziji, prvo se provodi endodontska terapija s inicijalnom parodontnom terapijom. Time se iz korijenskog kanala eliminira upala i infekcija i pruži se prilika zubu za početnim cijeljenjem. Nakon tri mjeseca radi se procjena stanja kada se odlučuje o daljnjem tijeku terapije. Tada se može provesti daljnja parodontna terapija i opet pružiti zubu priliku za oporavak.

Uspješnost terapije je veća ukoliko endodontska terapija bude uspješno provedena i tada daljnji tijek ovisi o uspješnosti cijeljenja parodonta.

Uvođenjem u svakodnevni klinički suvremenih tehnika i postupaka došlo je do povećanja uspješnosti zbrinjavanja pulpo-parodontnih bolesti. Među navedene inovativne postupke ubrajaju se i uvođenje primjene ozona i hladne atmosferske plazme (8, 9). Primjena ozona, samostalno i u kombinaciji s ostalim antimikrobnim sredstvima, dovela je do postizanja intenzivnijeg antimikrobnog učinka kod svih vrsta lezija pulpo-parodontnog sindroma (10, 11). Razvojem i modernizacijom uređaja za proizvodnju hladne atmosferske plazme omogućena je njihova primjena kako u sterilizaciji instrumenata tako i u terapijskim postupcima unutar usne šupljine (12, 13). Danas na tržištu postoje različite vrste uređaja s mogućom širokom primjenom u endodontsko-parodontološkim kliničkim postupcima. Ono što primjenu hladne atmosferske plazme odvaja od drugih antimikrobnih sredstava jest mogućnost postizanja i antimikrobnog učinka i biološkog učinka koji ubrzava cijeljenje oštećenog tkiva (14, 15).

Ovo su slučajevi koji zahtijevaju strpljenje i upornost. Na prvi pogled beznadan slučaj može uz upornost uspješno zacijeliti. Zbog toga je također motiviranost pacijenta bitan čimbenik u liječenju.

## **7. ZAKLJUČAK**

Endodonsko-parodontna lezija je stanje karakterizirano istodobnom zahvaćenošću pulpe i parodonta. Zbog te povezanosti, primarnu je leziju teško a ponekad i nemoguće odrediti. Pravilna dijagnostika nam je bitna za odabir pravog plana terapije. Za postavljanje prave dijagnoze služimo se anamnestičkim podacima o boli, kliničkim i radiološkim pregledom te testovima. Najčešće su zahvaćeni zubi oni koji ne reagiraju na testove vitaliteta, sondiranjem se utvrđuje postojanje džepa a radiografski se vidi prosvjetljenje oko korijena. Na temelju ispravne dijagnoze postavljamo plan terapije koja većinom počinje sa endodontskim zahvatom. Nakon čišćenja, širenja i punjenja kanala, zubu se pruži prilika da se oporavi i započne cijeljenje te se nakon 3 mjeseca odlučuje o daljnjem postupku i o izvođenju parodontne terapije. Ove lezije polako cijele, što treba imati na umu i raditi kontrole koje uključuju i kontrolne RTG snimke nakon 6 mjeseci i godinu dana.

## 8. SAŽETAK

Iako odvojeni, pulpa i parodont su komunikacijama koje čine apikalni otvor, akcesorni kanali, dentinski tubuli, povezani dijelovi zuba. Upravo im ta povezanost omogućuje prijenos ne samo metaboličkog, već i inficiranog sadržaja iz jednog tkiva u drugo. Na taj način inficirana pulpa može primjerice dovesti do nastanka periapikalnog procesa koji se može proširiti i zahvatiti parodont. S druge strane, inficirani parodont može se proširiti preko apeksa i ugroziti i oštetiti pulpu. Na taj se način formira pulpo-parodontni sindrom, stanje kojem je teško odrediti primaran uzrok lezije. U rijetkim slučajevima mogu nastati i dvije nepovezane lezije na zubu. Klasifikacija koja odjeljuje lezije prema mjestu nastanka primarne lezije je ona prema kojoj razlikujemo pet tipova lezija. Primarno endodonska je lezija koja se može zbrinuti samo endodontskim postupkom. Primarno endodonska sa sekundarnim zahvaćanjem parodonta, gdje je potrebno prvo provesti endodonsko liječenje a zatim nakon toga možda parodontnu terapiju. Primarno parodontna lezija je onda gdje je dovoljna samo parodontna terapija. Primarno parodontna sa sekundarno zahvaćenom pulpom iziskuje i endodontsku i parodontnu terapiju. Prava kombinirana lezija je ona kod koje odvojeno nastaju lezije i kod nje su potrebne obje vrste terapije.



## **9. SUMMARY**

### **THEORETICAL BASIS AND THERAPEUTIC CONCEPTS IN THE MANAGEMENT OF COMPLEX ENDODONTIC-PERIODONTAL LESIONS**

Although separated, pulp and periodont are connected through numerous communications. Pathways like apical foramen, accessory canals and dentinal tubules represent transport ways not only for metabolic, but also for toxic products. This makes it possible for an infected pulp to compromise vital periodontal tissue and vice versa. In this way are the endodontic-periodontal lesions formed. It is difficult to determine which lesion happened first, but there is a classification based on the determination of the primary disease. Primary endodontal lesion is curable after endodontic treatment. Primary endodontal lesion with secondary periodontal involvement requires first endodontic treatment, and then after that, if necessary, periodontal therapy. Primary periodontal lesion can be successful after periodontal therapy. Primary periodontal lesion with secondary endodontal involvement needs periodontal and endodontic therapy. True combined lesions occur when an endodontically induced lesion exists at a tooth that is also affected by marginal periodontitis. This requires both endodontic and periodontal therapy.

## 10. LITERATURA

1. Walton RE, Torabinejad M. Principles and practice of endodontics, 4th ed. Philadelphia: WB Saunders, 2008.
2. Wolf HF, Rateitschak-Pkuss EM, Rateitschak KH. Parodontologija, Stomatološki atlas, 3.izdanje, 2009.
3. [https://www.google.hr/search?q=dental+pulp&safe=active&client=firefox-b&tbm=isch&tbo=u&source=univ&sa=X&ved=0ahUKEwidv73rgJHPAhXExxQKHZygCPkQsAQIKA&biw=1268&bih=893#imgrc=Ao\\_UC3LFWxP-SM%3A](https://www.google.hr/search?q=dental+pulp&safe=active&client=firefox-b&tbm=isch&tbo=u&source=univ&sa=X&ved=0ahUKEwidv73rgJHPAhXExxQKHZygCPkQsAQIKA&biw=1268&bih=893#imgrc=Ao_UC3LFWxP-SM%3A)
4. Zehnder M, Gold SI, Hasselgren G. Pathologic interactions in pulpal and periodontal tissues. J Clin Periodontol. 2002; 29: 663–71.
5. Lindhe J, Karring T, Lang NP. Clinical periodontology and implant dentistry, 4th edition, Blackwell Publishers Ltd., 2003.
6. Schmidt JC, Walter C, Amato M, Weiger R. Treatment of periodontal-endodontic lesions – a systematic review. J Clin Periodontol. 2014; 41: 779–90.
7. Carranza FA, Newman MG, Combined periodontal-endodontic therapy, Clinical periodontology, WB Saunders Company, Philadelphia, 1996.
8. Kaul R, Shilpa P S. Multifaceted ozone and its application in dentistry. Univ Res J Dent. 2014;4:139-44.
9. Pavelić B, Prebeg D, Šaban A i sur. Teoretske osnove i terapijske mogućnosti primjene plazma-terapije u stomatologiji. Medix 2014;20:250-5.

10. Janga RK, Madhu Sudhana M. M, Tummala H. Comparative evaluation of antimicrobial efficacy of sodium hypochlorite and Ozone gas & Ozone water as irrigants on enterococcus faecalis an in-vitro study. *Int J Dent Clin.* 2011; 3(3): 27-30.
11. Case PD, Bird PS, Kahler WA, George R, Walsh LJ. Treatment of root canal biofilms of *Enterococcus faecalis* with ozone gas and passive ultrasound activation. *J Endod.* 2012 Apr; 38 (4): 523-6.
12. Drummond JE. *Plasma physics.* Mineola, New York. Courier Corporation; 2013.
13. Schaudinn C, Jaramillo D, Freire MO, Sedghizadeh PP, Nguyen A, et al. Evaluation of a non thermal plasma needle to eliminate ex vivo biofilms in root canals of extracted human teeth. *Int Endod J.* 2013; 46: 1-8.
14. Pan J, Sun K, Liang Y, Sun P, Yang X, et al. Cold plasma therapy of a tooth root canal infected with *enterococcus faecalis* biofilms in vitro. *J Endod.* 2013;39: 105-10.
15. Isbary G., Stolz W, Shimizu T, Monetti R, Bunk W, Schmidt H-U, Morfill GE, Klaempfl TG, Steffes B, Thomas HM, Heinlin J, Karrer S, Landthaler M, Zimmermann JL. Cold atmospheric argon plasma treatment may accelerate wound healing in chronic wounds: Results of a retrospective in vivo randomized controlled study. *Clinical Plasma Medicine* 2013; 1(2):25-30.

## **11. ŽIVOTOPIS**

Sara Znaor rođena je 19. 1. 1992. godine u Zagrebu. Osnovnu školu je završila 2006. u Zagrebu. Maturirala je 2010. godine u XVI. Gimnaziji u Zagrebu. Stomatološki fakultet Sveučilišta u Zagrebu upisala je u akademskoj godini 2010./2011.