

Usna šupljina kao ogledalo općeg zdravlja

Škrnjug, Bojana

Master's thesis / Diplomski rad

2016

Degree Grantor / Ustanova koja je dodijelila akademski / stručni stupanj: **University of Zagreb, School of Dental Medicine / Sveučilište u Zagrebu, Stomatološki fakultet**

Permanent link / Trajna poveznica: <https://um.nsk.hr/um:nbn:hr:127:609832>

Rights / Prava: [Attribution-NonCommercial-NoDerivs 3.0 Unported / Imenovanje-Nekomercijalno-Bez prerada 3.0](#)

Download date / Datum preuzimanja: **2024-11-04**



Repository / Repozitorij:

[University of Zagreb School of Dental Medicine Repository](#)



SVEUČILIŠTE U ZAGREBU
STOMATOLOŠKI FAKULTET

Bojana Škrnjug

**USNA ŠUPLJINA KAO OGLEDALO OPĆEG
ZDRAVLJA**

DIPLOMSKI RAD

Zagreb, rujan 2016.

Rad je ostvaren na Zavodu za oralnu medicinu Stomatološkog fakulteta
Sveučilišta u Zagrebu

Voditeljica rada: prof. dr. sc. Marinka Mravak – Stipetić, Zavod za oralnu medicinu
Stomatološkog fakulteta u Zagrebu

Lektorica hrvatskog jezika: Diana Kučinić, prof. hrvatskog jezika i književnosti

Lektorica engleskog jezika: Marija Perković, mag. philol. angl. et germ.

Rad sadrži: 33 stranice

5 slika

1 CD

*Zahvaljujem se mentorici, prof. dr. sc. Marinki Mravač Stipetić
na stručnoj pomoći i savjetima prilikom izrade ovog rada.*

*Zahvaljujem se svojoj obitelji i prijateljima na podršci
tijekom cijelog školovanja.*

POPIS KRATICA:

GERB – gastroezofagealna refluksna bolest

IDDM (eng. Insulin - dependent *diabetes mellitus*) – šećerna bolest ovisna o
inzulinu

NIDD (eng. Non – insulindependent *diabetes mellitus*) – šećerna bolest neovisna o
inzulinu

WHO (eng. World Health Organization) – Svjetska zdravstvena organizacija

SADRŽAJ

1. UVOD.....	1
2. SVRHA RADA.....	2
3. ANATOMIJA USNE ŠUPLJINE.....	3
4. GRAĐA ORALNE SLUZNICE.....	5
5. ČIMBENICI OBRANE ZDRAVLJA USNE ŠUPLJINE.....	7
5. 1. Intaktnost sluznice.....	7
5. 2. Slina	8
5. 3. Funkcija usne šupljine.....	9
6. SISTEMSKE BOLESTI S MANIFESTACIJAMA U USNOJ ŠUPLJINI.....	11
6. 1. Šećerna bolest.....	12
6. 2. Gastroezofagealna refluksna bolest (GERB)	16
6. 3. Crohnova bolest	18
6. 4. <i>Pemphigus vulgaris</i>	20
6. 5. Anemija.....	21
7. RASPRAVA	24
8. ZAKLJUČAK.....	25
9. SAŽETAK	26
10. SUMMARY.....	28
11. LITERATURA	30
12. ŽIVOTOPIS.....	33

1. UVOD

Povezanost zdravlja usne šupljine i općega zdravlja je mnogostruka i može se sagledati s različitih aspekata. Bolesti usta mogu narušavati opće zdravlje, ali isto tako, zdravlje usne šupljine može biti narušeno zbog postojanja sistemske bolesti. Gotovo da nema sistemske bolesti koja se ne očituje na zdravlju usne šupljine. Subjektivni oralni simptomi mogu se pojaviti već u ranoj fazi bolesti udaljenih organa, a u nekim slučajevima najranije klinički vidljive promjene sistemske bolesti pokazuju se upravo na oralnoj sluznici. Uz porast udjela starijeg stanovništva, gotovo svakodnevno u stomatološkim ordinacijama doktori dentalne medicine susreću se s pacijentima koji boluju od najmanje jedne sistemske bolesti. Značajan broj pacijenata može bolovati od neke bolesti, pri čemu bolest nije dijagnosticirana, pa dakle, niti liječena.

Područje usne šupljine pregledno je te lako dostupno pregledu, pa predstavlja idealnu lokalizaciju za rano uočavanje patoloških promjena. Upravo zbog toga doktori dentalne medicine imaju mogućnost prilikom rutinskog pregleda prvi posumnjati na prisutnost neke bolesti te pacijenta uputiti na daljnje pretrage. Ranim prepoznavanjem bolesti utječemo na njezin tijek te na ozdravljenje cijelog organizma.

2. SVRHA RADA

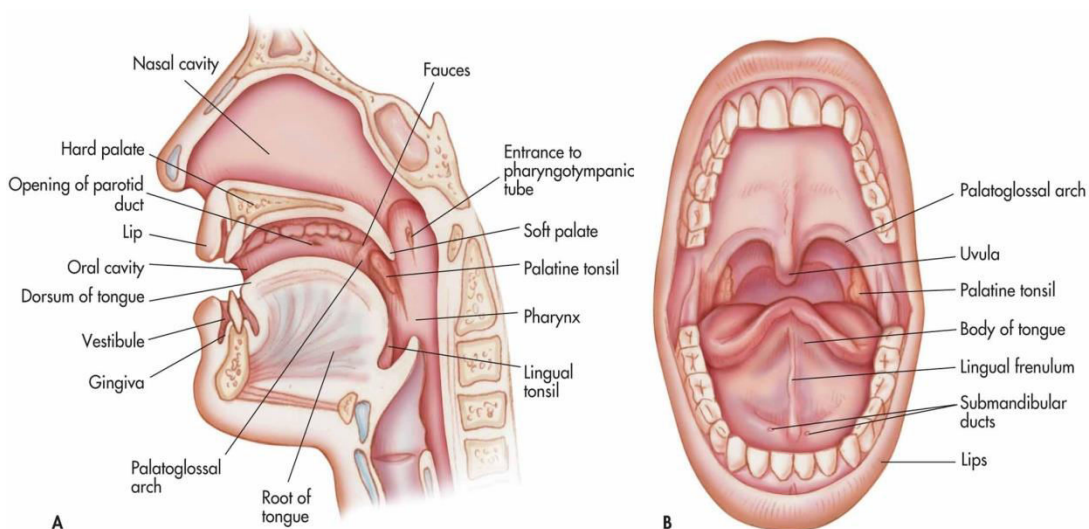
Svrha ovog rada je ukazati na povezanost oralnog i općeg zdravlja te ukazati na važnost usne šupljine kao dijagnostičkog područja u otkrivanju sistemskih bolesti.

U radu su prikazane normalne anatomske i histološke karakteristike zdrave sluznice, koje je potrebno poznavati i prisjetiti ih se, kako bismo lakše razlikovali bolesne promjene. Mnoge bolesti u organizmu mijenjaju strukturalne karakteristike sluznice i očituju se promjenama u njezinoj boji, konzistenciji, volumenu, morfologiji i osjetljivosti. Neke su od tih promjena patognomonične za određenu sistemsku bolest u podlozi, dok su neke nespecifične i mogu se pripisati različitim sistemskim bolestima. Stoga je potrebno poznavati promjene na sluznici, kako bi ih se moglo povezati s određenom bolesti u podlozi ili tek posumnjati na bolest, ali isto tako, uzeti u obzir i diferencijalnu dijagnozu promjene na sluznici, kako bi se mogla postaviti konačna dijagnoza. Velik je broj sistemskih bolesti koje imaju svoja oralna očitavanja i to često kao prvi, rani i nerijetko jedini znak bolesti. Ti najraniji znakovi koji se manifestiraju u usnoj šupljini mogu ukazivati na ozbiljne sistemske poremećaje.

U ovom radu nije namjera predstaviti sve bolesti, već je cilj ovoga rada skrenuti pozornost na neke od najčešćih sistemskih bolesti koje imaju karakteristična klinička oralna obilježja te istaknuti vrijednost oralnog pregleda u ranom otkrivanju sistemske bolesti, pri čemu doktor dentalne medicine može najviše doprinijeti.

3. ANATOMIJA USNE ŠUPLJINE

Usna šupljina početni je dio probavne cijevi, a proteže se od usana do ždrijelnoga tjesnaca. Alveolarni nastavci gornje i donje čeljusti te zubi dijele usnu šupljinu na dva dijela: predvorje i usnu šupljinu u užem smislu (Slika 1).



Slika 1. Prikaz anatomije usne šupljine. Preuzeto iz (1).

Predvorje usne šupljine izvana omeđuju usne i obrazi, a iznutra alveolarni nastavci i zubi. Obloženo je sluznicom koja u kontinuitetu prelazi sa sluznice usni i obraza na sluznicu vanjske strane gingive zubi gornje i donje čeljusti. Gornja i donja usna omeđuju otvor usne šupljine, a postrance se spajaju, oblikujući usni kut. Osnova usni je kružni mišić usni (2).

Usna šupljina u užem smislu riječi omeđena je sprijeda i lateralno zubnim lukovima, s gornje strane tvrdim nepcem i dijelom mekog nepca, s donje strane jezikom i dnom usne šupljine, a straga drugim dijelom mekog nepca. Straga se nalazi i ždrijelni tjesnac kojim usna šupljina prelazi u ždrijelo.

Zubno meso vezivno je tkivo prekriveno sluznicom, koje prelazi s alveolarnog grebena gornje i donje čeljusti na zub u području njegova vrata. U čeljusti svake odrasle osobe nalazi se šesnaest trajnih zubi, tj. osam na svakoj strani gornje i donje čeljusti. Jezik je organ koji smještajem pripada usnoj šupljini i ždrijelu. Razlikujemo vrh, trup i korijen jezika. Sudjeluje u žvakanju hrane, gutanju i govoru, a ima i osjetilnu ulogu (3).

U usnoj šupljini postoje tri para velikih žlijezda slinovnica: podušna (parotidna), podčeljusna (submandibularna) i podjezična (sublingvalna) žlijezda. Osim njih postoji i mnoštvo malih žlijezda koje su razmještene po cijeloj sluznici usne šupljine. Krov usne šupljine tvori nepce, a sastoji se od dva dijela. Prednje dvije trećine tvori koštano nepce, tvrdo nepce, a pokretna stražnja trećina je meko nepce koje završava slobodnim rubom prema ždrijelu. Mišići mekog nepca napeti su i zatvaraju ždrijelo prema nosnoj šupljini. Na stražnjoj strani nepca nalazi se resica i po dva nepčana luka na čijim su krajevima nepčani krajnici, nakupine limfnoga tkiva obložene sluznicom (2, 3).

4. GRAĐA ORALNE SLUZNICE

Čitava usna šupljina obložena je sluznicom koja je histološki građena od epitela, bazalne membrane i vezivnoga tkiva. Epitel je mnogoslojni pločasti, na površini keratiniziran, a gledajući od usta prema submukozi, sastoji se od četiri sloja: *stratum corneum* (rožnati sloj), *stratum granulosum* (zrnati sloj), *stratum spinosum* (trnasti sloj) i *stratum germinativum* (bazalni sloj).

Površinski rožnati sloj sastoji se od kvadratičnih orožjenih stanica, difuzno ispunjenih keratinom, koje su raspoređene u nekoliko redova. Broj redova varira, ovisno o funkciji sluznice. Slijedi zrnati sloj s dva do pet redova stanica u kojima se nalaze osnove za orožnjavanje u obliku zrnca keratina. Trnasti sloj također ima nekoliko redova stanica, međusobno povezanih dezmosomskim nastavcima. Bazalni sloj tvori jedan sloj stanica različitih oblika, koje su mitotskom aktivnošću odgovorne za stanje epitela koji se sazrijevanjem ljušti i ponovno obnavlja. Bazalna membrana nalazi se između epitela i veziva. Građena je od kiselih mukopolisaharida, a tvore je dva sloja: *lamina densa* i *lamina lucida*. Ispod bazalne membrane nalazi se vezivno tkivo koje je sastavljeno od korijuma i submukoze. Vezivno tkivo tvore kolagena vlakna, krvne žile, živci i tkivne stanice (4).

Oralna se sluznica, prema funkciji, dijeli na oblažuću, žvačnu (mastikatornu) i visokospecijaliziranu. Oblažuća sluznica je najzastupljenija u usnoj šupljini, a prekriva usnice, predvorje usne šupljine, obraze, donju stranu jezika, dno usne šupljine i meko nepce. Karakterizira je pokretljivost i promjena oblika zbog velikog broja elastičnih niti i rahlog submukoznog veziva (5).

Žvačna ili mastikatorna sluznica prekriva gingivu i tvrdo nepce, područja koja podnose povećani pritisak. Visokospecijalizirana sluznica je sluznica dorzuma jezika. Jezik je mišićni organ građen od snopova poprečno-prugastih mišićnih vlakana, prekriven sluznicom usne šupljine. Površina jezične sluznice baršunasta je i hrapava zbog mnoštva jezičnih bradavica, papila. Razlikujemo četiri vrste papila: *vallate*, *filiformes*, *foliate* i *fungiformes* (4).

Papillae vallate (ogrđene papile) nanizane su u jednom nizu ispred terminalne brazde. Najveće su papile i ima ih sedam do dvanaest. Okružene su dubokim jarkom oko kojeg se nalazi bedem, pa se stoga zovu ogrđene papile. U epitelu jarka nalaze se okusni pupoljci koji prenose okus gorkoga. Ispod *papila vallata* nalaze se von Ebnerove male žlijezde slinovnice koje izlučuju serozni sekret.

Papillae foliate (listaste papile) nalaze se na stražnjem dijelu bočnoga ruba jezika, a prenose kiseli okus.

Papillae filiformes (končaste papile) orožnjele su papile koje daju sluznici jezika karakterističan bijeli, baršunasti izgled. Ima ih najviše, a smještene su po cijelom dorzumu jezika te njegovim rubovima.

Papillae fungiformes (gljivaste papile) dobile su naziv zbog svojeg oblika. Njihov gornji dio širi je od bazalnog. Najviše ih ima na rubovima jezika i njegovom vrhu, a nalaze se među filiformnim papilama. Prenose okus slatkog i slanog (4, 5).

5. ČIMBENICI OBRANE ZDRAVLJA USNE ŠUPLJINE

Usna šupljina ulazno je mjesto organizma. Trajno je izložena utjecaju vanjskih čimbenika koji bi prodorom u organizam mogli ugroziti zdravlje, no to se ne događa jer u ustima postoje brojni zaštitni mehanizmi koji štite organizam od štetnih čimbenika (5).

U usnoj šupljini postoje tri osnovne razine obrane:

1. intaktnost sluznice
2. postojanje sline
3. funkcija usne šupljine.

Svaka od ove tri razine može biti poremećena i tada nastaju patološke promjene u usnoj šupljini, koje se mogu proširiti na cijeli organizam.

5. 1. Intaktnost sluznice

Zdravlje usne šupljine ovisi o integritetu oralne sluznice jer samo intaktan oralni epitel sprečava prodor mikroorganizama i ostalih štetnih tvari kroz sluznicu.

Za održavanje intaktnosti oralne sluznice odgovoran je niz mehanizama:

- obnavljanje epitelnoga tkiva od bazalnog sloja do površine;
- keratinizacija i deskvamacija epitelnih stanica.

Keratinizacija omogućuje pravilno sazrijevanje stanica, uključujući pravilne mitoze i prolazak stanica kroz sve slojeve epitela. Deskvamacija je ljuštenje starih stanica na

površini sluznice. Proces keratinizacije može biti poremećen, počevši od bazalnog sloja stanica (diskeratoza), ili se poremećaj očituje samo u pretjeranom orožnjavanju epitela (hiperkeratoza). Procesom deskvamacije, koji potiče funkcija usta, stimuliraju se epitelizacija i keratinizacija oralne sluznice (5).

Ako nastanu na oralnoj sluznici, lezije možemo podijeliti na tri osnovne razine:

- promjene u razini sluznice,
- promjene ispod razine sluznice,
- promjene iznad razine sluznice.

Svaka od navedenih promjena može biti potencijalno mjesto ulaza mikroorganizama u tijelo.

5. 2. Slina

Slina je specifičan sekret koji ima važnu ulogu u zaštiti usne šupljine. Sastavljena je od vode, organskih i anorganskih tvari, a proizvod je velikih i malih žlijezda slinovnica, raspoređenih po cijeloj usnoj šupljini. Dnevno se izlučuje između 500 i 800 ml sline, a izlučivanje je kontrolirano simpatičkim i parasimpatičkim živčanim sustavom (6).

Slina ima brojne funkcije koje su nužne za očuvanje oralnoga zdravlja i normalno funkcioniranje usne šupljine. Antimikrobni učinak sline postiže se na nekoliko načina: mehaničkom eliminacijom organizama gutanjem, vlaženjem oralnih struktura, čime se sprečava adherencija mikroorganizama na sluznicu, te

anagonizmom oralne flore, koji omogućuje anabiozu, stanje u kojem ne dolazi do prevalencije nekih mikroorganizama. Puferski sustavi sline održavaju optimalan pH, čime onemogućuju razvoj mikroorganizama. Postoji i enzimski sustav sline, koji se sastoji od enzima lizozima, peroksidaze, laktoferina, koji imaju antimikrobni učinak. Među salivarnim imunoglobulinima prevladava IgA, čija je glavna funkcija sprečavanje adherencije mikroorganizama na receptore na površini sluznice. Jasno je da će se u slučaju smanjene salivacije poremetiti osnovna funkcija usne šupljine te mehanizam obrane usne šupljine (5). Tijekom zadnja dva desetljeća slina se koristi za rano otkrivanje i kontrolu bolesti, pri određivanju koncentracije lijekova, u dijagnostici oralnih, autoimunih, kardiovaskularnih, zaraznih, zloćudnih i krvnih bolesti. U svrhu rane dijagnostike bolesti, u slini se istražuju molekularni biomarkeri koji bi mogli otkriti postojanje bolesti u najranijoj fazi - što je osobito važno za uspješno liječenje i prognozu bolesti, sprečavanje neželjenih komplikacija i poboljšanje kvalitete života bolesnika (6).

5. 3. Funkcija usne šupljine

Normalna funkcija usta je uzimanje hrane, žvakanje, formiranje bolusa i govor, a odgovorna je i za zdravlje usne šupljine. Aktivnošću usne šupljine stimulira se protok sline, gutanjem se povećava eliminacija mikroba, čime se smanjuje njihova količina u usnoj šupljini. Žvakanjem se mehanički uklanjaju zrele keratinizirane stanice na koje su adherirani mikroorganizmi. Ako je funkcija usta smanjena zbog bolesti

sluznice ili zuba, to stanje pogoduje nastanku upalnih promjena na sluznici jer se odlažu mikroorganizmi i povećava njihova invazivnost i virulencija.

Građa oralne sluznice prilagođena je njezinoj funkciji, stoga je oblažuća sluznica tanka, slabije keratinizirana i jače elastična. Mastikatorna je sluznica deblja, dobro keratinizirana i jače elastična, a visokospecijalizirana sluznica omogućuje organizmu da preko svojih okusnih organa razlikuje štetne kemijske tvari i upozorava na njihovo štetno djelovanje (5).

6. SISTEMSKE BOLESTI S MANIFESTACIJAMA U USNOJ

ŠUPLJINI

Mnoge sistemske bolesti očituju se promjenama u usnoj šupljini, a isto tako, mnoge oralne bolesti utječu na cijeli organizam.

Oralna sluznica ima zaštitnu ulogu, ali je i izložena različitim i brojnim kemijskim tvarima te patogenim mikroorganizmima koji preko oštećene sluznice ulaze u tijelo. Oštećenja sluznice tijekom životnoga vijeka, zbog različitih bolesti, navika i poremećaja mogu promijeniti klinički izgled i histološku sliku sluznice usne šupljine. Promjenom oralne sluznice, mijenjaju se i njezini zaštitni mehanizmi. Bolesnici s kroničnim bolestima kardiovaskularnog, respiratornog, gastrointestinalnog i drugih sustava zbog promjena u cijelom organizmu imaju narušene obrambene mehanizme i u usnoj šuplji, pa njihova sluznica već i na slabije iritacije reagira patološkim procesima.

U usnoj šuplji očituju se bolesti probavnog sustava, metaboličke bolesti, bolesti krvotvornih organa, nutritivni poremećaji. Gotovo da nema bolesti, odnosno organskog sustava, čiji se poremećaj ne očituje u usnoj šupljini. Povezanost općeg zdravstvenog stanja i zdravlja oralne sluznice očituje se kliničkim znakovima i simptomima sistemskih bolesti na oralnoj sluznici i prisutnošću općih simptoma u organizmu. Bolesti različitih organskih sustava mogu se u ustima i na sluznici usana očitovati specifičnim znakovima za određenu bolest i nespecifičnim simptomima različitih sistemskih bolesti. Određene simptome bolesti različitih organa i sustava možemo prepoznati prema njihovoj topografskoj lokalizaciji u ustima. Promjene se

mogu očitovati na svim strukturama usne šupljine i narušiti funkciju usne šupljine, pojedinih mekih i tvrdih tkiva te se očitovati patološkim promjenama sluznice i subjektivnim simptomima.

U daljnjem tijeku ovoga rada prikazat će se neke česte sistemske bolesti čiji se prvi znakovi pojavljuju u usnoj šuplji, a značajnu ulogu u njihovom dijagnosticiranju mogu imati upravo doktori dentalne medicine. Bolesti koje su prikazane očituju se brojnim simptomima i morfološkim karakteristikama, od kojih neke nisu patognomonične samo za tu bolest, stoga je potrebno u obzir uzeti i diferencijalnu dijagnozu.

6. 1. Šećerna bolest

Šećerna je bolest najčešći metabolički poremećaj i jedna od najčešćih endokrinoloških bolesti. Primarno obilježje bolesti je povišena razina glukoze u krvi (hiperglikemija), koja nastaje zbog poremećaja izlučivanja inzulina iz gušterače, promjene njegova djelovanja ili jednog i drugog. Trajna hiperglikemija utječe na gotovo sva tkiva u organizmu (7).

Prema klasifikaciji WHO-a, šećerna se bolest dijeli na tip 1 i tip 2. Tip 1 naziva se i šećerna bolest ovisna o inzulinu (IDDM), a nastaje zbog nedovoljnog izlučivanja inzulina. Šećerna bolest tipa 2 naziva se i šećerna bolest neovisna o inzulinu (NIDDM), a nastaje zbog smanjene osjetljivosti ciljnih tkiva na metaboličke učinke inzulina.

Kod oba oblika šećerne bolesti poremećen je metabolizam svih hranjivih tvari. Osnovni učinak nedostatka inzulina ili inzulinske rezistencije na metabolizam glukoze je smanjeno ulaženje glukoze i njezino iskorištavanje u većini stanica organizma, zbog čega se koncentracija glukoze u krvi povećava (8). Početak šećerne bolesti tipa 1 najčešće je nagli, a nastaje uglavnom u ranoj dječjoj dobi i prije 20. godine života. Osnovni patofiziološki poremećaj u tipu 1 šećerne bolesti je autoimunosno uništavanje beta stanica gušterače. Budući da gušterača više ne izlučuje inzulin, bolesnik s ovim tipom bolesti apsolutno ovisi o egzogenoj primjeni inzulina. Šećerna bolest tipa 2 znatno je češća i pojavljuje se kod 90 posto oboljelih od šećerne bolesti. Bolest ima polagani nastup i može godinama ostati nedijagnosticirana (7, 8).

Očitovanje šećerne bolesti u usnoj šupljini je višestruko i u direktnoj vezi sa stupnjem regulacije bolesti. Osobe s dobro reguliranom bolešću nemaju komplikacije ili imaju samo tegobe u ustima. Za razliku od njih, osobe s loše reguliranom bolešću imaju brojne i teške komplikacije. Većina je komplikacija nespecifična: kserostomija, povećana sklonost infekcijama oralne sluznice, osjećaj pečenja u ustima, produženo vrijeme zacjeljivanje rana, povećanje podušnih žlijezda slinovnica, zubni karijes, gingivitis i parodontitis. Jedino specifično očitovanje u ustima je slatkast zadah, sličan acetonu (9).

Kserostomija je subjektivan osjećaj suhoće u ustima. Promjene u izlučivanju sline posljedica su dijabetičke neuropatije jer je stvaranje i izlučivanje sline regulirano simpatičkim i parasimpatičkim putovima. Također, promjene mogu biti posljedica uzimanja lijekova (10). Zbog suhoće usta, bolesnici se žale na otežano žvakanje i

gutanje, oslabljen i promijenjen okus hrane te otežano nošenje mobilnih proteza. Budući da slina ima brojne zaštitne funkcije, njezin nedostatak povećava rizik od zubnoga karijesa, infekcije oralne sluznice i bolesti zubnih desni. Suha površina sluznice podložna je ozljedama i pečenju, stanju koje se naziva sindrom pekućih usta. Taj poremećaj najčešće zahvaća jezik, i to njegov vršak i bočne rubove, no pečenje može zahvatiti i cijeli jezik, usnice i nepce (7).

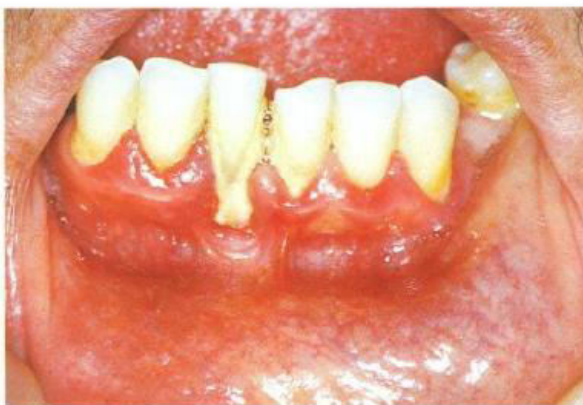Bolesnici sa šećernom bolešću imaju povećanu učestalost kandidijaze usne šupljine. Tu najčešću mikotičku infekciju oralne sluznice izaziva gljivica *Candida albicans* koja živi u sklopu normalne fiziološke flore usta kao saprofit, ali pod određenim uvjetima može izazvati oportunističku infekciju. Kod dijabetesa, zbog kserostomije i mukozne sline, reducirani su mehanizmi ispiranja usne šupljine. Oralna sluznica najčešće je crvena zbog upale, a ako upala dugo traje, riječ je o kroničnoj atrofičnoj kandidozi. Sluznica može biti i bjelkasta, pokrivena difuznim naslagama koje se lako uklanjaju (pseudomembranozna kandidoza), ispod kojih nalazimo eritematoznu sluznicu koja je sklona ozljedama. Najčešće su lokalizacije jezik, meko nepce i bukalna sluznica (11, 12).

Halitoza ili *foetor ex ore* pojava je neugodnog zadaha u usnoj šupljini, koji kod oboljelih od dijabetesa ima miris po acetonu. Uzrok je poremećaj na metaboličkoj razini, kojim nastaju ketonska tijela kao produkt oksidacije slobodnih masnih kiselina u jetri, čija je razgradnja potaknuta manjkom inzulina (13).

Zubni karijes kod osoba sa šećernom bolešću više je posljedica suhoće usta, nedostatka obrambenih čimbenika sline i neadekvatne higijene, nego isključivo

povišene razine šećera u slini. Karakteristično je da se zubni karijes kod osoba sa suhim ustima javlja na atipičnim ploham zuba: u području vrata zuba, na kvržicama i griznim rubovima.

Dugotrajna loša glikemijska kontrola dijabetičara povezana je s povećanom pojavom gingivitisa i parodontitisa te njihovim bržim napredovanjem, praćenim gubitkom alveolarne kosti (Slika 2).



Slika 2. Parodontitis. Preuzeto iz (29).

Hiperglikemija povisuje i koncentraciju glukoze u slini i gingivalnoj tekućini, pospješujući rast bakterija i upalu u usnoj šupljini. Zbog zadebljanja bazalne membrane i suženja lumena kapilara, dolazi do smanjene prokrvljenosti i oksigenacije tkiva. Poremećene su funkcije obrambenih stanica domaćina, što ometa funkciju obrane protiv parodontnih patogena i ubrzava oštećenje parodonta. Krajnji je učinak ovih promjena jaka upala parodonta, gubitak epitelnog pričvrstka i gubitak kosti (7, 14).

6. 2. Gastroezofagealna refluksna bolest (GERB)

Gastroezofagealna refluksna bolest označuje skup simptoma i posljedica koje na jednjaku izaziva gastroezofagealni refluks. Gastroezofagealni refluks je vraćanje želučanog sadržaja u jednjak zbog funkcionalne insuficijencije donjeg sfinktera jednjaka (15).

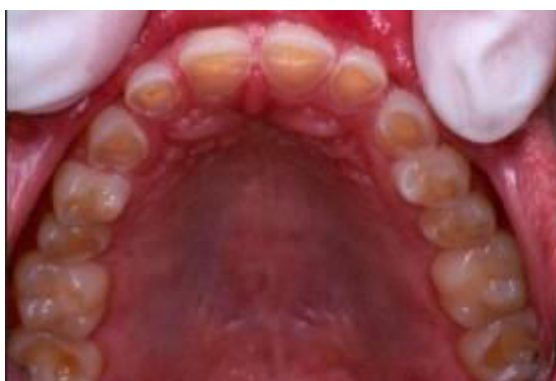Patogeneza GERB-a može se opisati kao nerazmjer između obrambenih čimbenika koji štite jednjak i agresivnih čimbenika. Težina i opseg oštećenja jednjaka ovise o učestalosti i trajanju izloženosti refluksnom sadržaju te sposobnosti jednjaka da se obrani od oštećenja i obnovi. Klinička slika nije tipična te varira spektrom i težinom simptoma. Najizraženiji simptom je osjećaj pečenja i žarenja, koji se širi od epigastrija prema gore, tzv. žgaravica, a posljedica je upale sluznice jednjaka. Jače oštećenje sluznice uzrokuje ulceracije, a ožiljkavanje sluznice zbog kronične upale uzrokuje strikture. Zbog striktura pacijent može imati poteškoća s gutanjem (disfagija) (15, 16).

Jedna od komplikacija GERB-a je pojava Barretovog jednjaka, pri čemu je normalni pločasti epitel jednjaka zamijenjen cilindričnim kao odgovor na trajno acidopeptično oštećenje. Bolesnici s ovim fenomenom pokazuju povećanu incidenciju razvoja adenokarcinoma čak do 10 posto (17).

Kod gastroezofagealne refluksne bolesti uslijed želučanog refluksa tvrda zubna tkiva dolaze u izravan dodir s kiselinom koja bitno snižava pH usne šupljine.

Kad pH padne ispod kritičnih 5,5, dolazi do promjene strukture zubnih tkiva. Otapa se anorganski dio cakline i dentina, odnosno kristali hidroksilapatita, te nastaju

erozije (18). Erozije mogu zahvatiti sve površine zuba, a najčešće su na okluzalnim i oralnim površinama (Slika 3).



Slika 3. Zubne erozije uzrokovane GERB-om. Preuzeto iz (15).

U početku je erozije teško prepoznati, dok zbog stanjene cakline ne dođe do prosijavanja žućkastog dentina. Posljedica erozija je preosjetljivost zuba, a kronično podražavanje ogoljelog dentina kiselinom može uzrokovati upalne promjene u pulpi do ireverzibilnog pulpitisa i nekroze. Napredovanjem erozija i gubitkom tvrdog zubnog tkiva, dolazi do sniženja vertikalne dimenzije i poremećaja okluzije, što nadalje može dovesti do temporomandibularnog poremećaja i s njim povezanih bolnih senzacija (19, 20).

Djelovanje kiselog sadržaja na meka tkiva usne šupljine na sluznici može uzrokovati eritem i atrofične promjene, a u težim slučajevima i bolne ulceracije. Subjektivni simptomi uključuju osjećaj pečenja, posebice na jeziku, te poremećaj okusa (disgeuzija). Učestalost karijesa kod bolesnika s GERB-om je smanjena, što se objašnjava negativnim djelovanjem kiseline na rast oralnih bakterija (18).

6. 3. Crohnova bolest

Crohnova bolest je kronična upalna bolest probavnog sustava, koja zahvaća tanko i debelo crijevo. Karakterizirana je brojnim remisijama i recidivima, tijekom kojih upalni proces zahvaća cijelu stijenku probavne cijevi. Nepoznata je etiologija bolesti, a teorije povezuju djelovanje čimbenika okoliša, genetike i imunološkog odgovora (16).

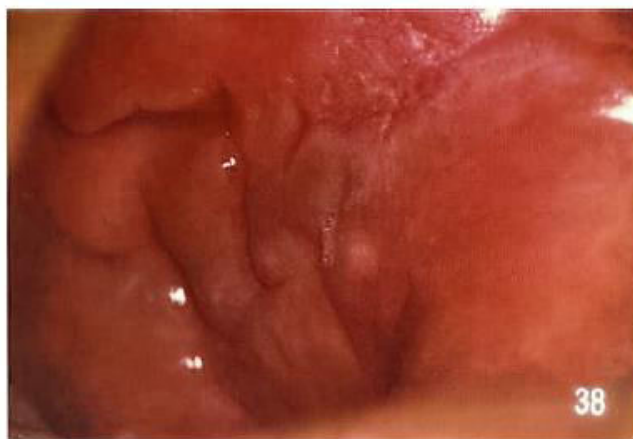Početne upalne promjene vidljive su endoskopski kao sitne ulcerozne lezije, a kasnije se razvijaju fisure i tipične duboke longitudinalne ulceracije koje omeđuje edematozno eritematozna sluznica koja vizualno daje kaldrmast izgled.

Za bolest je tipična pojava lezija „na preskok“, pri čemu se izmjenjuju dijelovi zdrave i bolesne sluznice. Klinički se bolest očituje epizodama abdominalne boli, praćene proljevima koji izazivaju poremećaj elektrolitske i acidobazne ravnoteže. Zbog oštećenja sluznice, smanjuje se resorpcija vitalnih hranjivih tvari, kao što su kalcij, željezo, masti, vitamini topivi u mastima (16, 17).

Promjene u usnoj šupljini mogu biti prvi pokazatelj Crohnove bolesti. Lezije u usnoj šupljini mogu prethoditi radiološki vidljivim promjenama na crijevima i godinu dana prije pojave bolesti. Ekstraabdominalni znakovi Crohnove bolesti postoje kod 48 do 80 posto oboljele djece i 0,5 do 20 posto odraslih bolesnika (21).

Najčešći nalaz u ustima oboljelih od Crohnove bolesti su rekurentne aftozne ulceracije. Javljaju se kao prodromi bolesti, osobito za vrijeme aktivacije bolesti. Simptomi mogu biti od blage nelagode i laganog pečenja do jake boli. Još uvijek je nejasno jesu li ulceracije karakterističan znak bolesti, slučajan nalaz, rezultat malapsorpcije i posljedične hipovitaminoze ili nuspojava lijekova. Kaldrmast izgled

sluznice crijeva može se pojaviti i na oralnoj sluznici, a uz patološke promjene izvodnih kanala malih žlijezda slinovnica, predstavlja granulomatozne promjene koje su glavna značajka bolesti (Slika 3).



Slika 3. Kaldrmast izgled sluznice. Preuzeto iz (29).

Promjene u slinovnicama mogu uzrokovati rupturu izvodnog kanala i lokalizirano stvaranje mukokela. Katkada kod oboljelih osoba nastaju difuzna oteklina usni i lica te upalna hiperplazija sluznice s fisurama. Također, mogu se razviti i indurirane polipozne tvorbe vestibularne i retromolarne sluznice te duboke ulceracije s hiperplastičnim rubovima (5, 17).

Posljedice malapsorpcije očituju se kao bljedoća oralne sluznice, glositis i angularni heilitis. Zbog oštećene funkcije neutrofila, bolesnici često imaju gljivičnu infekciju (22). Rano prepoznavanje i postavljanje dijagnoze važno je zbog prognoze bolesti, ali i stoga što bolesnici s Crohnovom bolesti imaju povećanu sklonost razvoju karcinoma crijeva.

6. 4. *Pemphigus vulgaris*

Pemphigus vulgaris je autoimuna bolest koja pripada skupini vezikulobuloznih dermatoza, a obilježava je pojava mjehura (bula) i erozija na koži i sluznici. Epitelne lezije posljedica su djelovanja autoprotutijela usmjernih na glikoproteine dezmosoma koji se nalaze na površini keratocita. Imunosne reakcije uzrokuju gubitak adhezije među stanicama spinoznog sloja, a posljedica je stvaranje intraepitelne bule (23).

Pemphigus vulgaris je oblik buloznih autoimunih bolesti kod 80 posto slučajeva. Najčešće se pojavljuje u dobi od 30 do 60 godina, a podjednako često obolijevaju i muškarci i žene. Mehanizam odgovoran za nastanak intraepitelne bule je vezanje autoprotutijela IgG na dezmostolein 3 koji se nalazi na dezmosomima. Protutijela kože adhezivnu funkciju dezmostoleina, dolazi do odvajanja stanica, odnosno akantolize i stvaranja intraepidermalnih mjehura u koži i intraepitelne bule u sluznici usta (5).

Prvi mjehuri nastaju na klinički nepromijenjenoj ili lagano eritematoznoj koži ili sluznici. Različite su veličine, napeti, ispunjeni bistrom tekućinom, a pokrov im je tanak zbog čega lako i brzo pucaju, a na tim mjestima nastaju erozije. Karakterističan znak bolesti dobiva se pritiskom na neprobušenu bulu - bula će se povećati i proširiti na susjednu, naizgled zdravu sluznicu. Nikolskyjev znak očituje se nastankom nove bule nakon pritiska na zdrave dijelove sluznice, a rezultat je akantolize i odvajanja stanica spinoznog epitela (5, 15).

Pedeset do 80 posto bolesnika s *pemfigusom vulgarisom* kao prvu manifestaciju bolesti ima oralne lezije kojima godinu ili više mogu prethoditi kožne promjene.

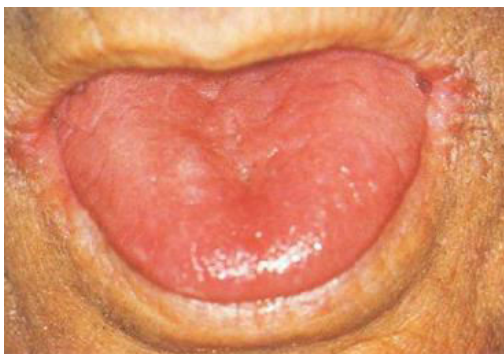Oralne lezije započinju kao klasične bule na neupalno promijenjenoj sluznici, koje zbog tankog epitelnog pokrova brzo pucaju te ostavljaju plitke bolne erozije i ulceracije nepravilnih rubova. Na rubovima lezije nalazimo tračke epitela koji se odvajaju od podloge, pa u ranim fazama bolesti takvo odvajanje epitela od sluznice nalikuje ljuštenju kože nakon sunčanja. Rubovi lezije šire se periferno, tjednima, dok ne zahvate velike dijelove sluznice. Nastaje klinička slika kroničnih višestrukih oralnih ulceracija. Lezije u usnoj šupljini najčešće se pojavljuju na sluznici obraza u okluzalnoj ravnini koja je najizloženija traumi. Mogu se pojaviti i na drugim mjestima oralne sluznice, često na nepcu i gingivi (24,25).

Prepoznavanjem oralnih manifestacija možemo rano dijagnosticirati bolest i utjecati na njezin tijek i liječenje, stoga je prepoznavanje oralnih lezija ove sistemske bolesti veoma značajno.

6.5. Anemija

Anemija ili slabokrvnost je skupina simptoma karakterizirana smanjenjem kapaciteta krvi za prijenos kisika. Nastaje zbog smanjenog stvaranja eritrocita u koštanoj srži i/ili skraćanjem životnog vijeka eritrocita, uzrokovanog oštećenjem strukture i funkcije eritrocita, poremećaja hemoglobina i resorpcije željeza. Anemiju ne uzrokuju isključivo bolesti krvotvornoga sustava, već kod 50 posto bolesnika nastaje kao znak bolesti drugih organa. Opći simptomi svih anemija uključuju bljedoću kože i sluznice, zadihanost pri minimalnom naporu, pospanost, brzo umaranje i slabu koncentraciju (26).

Sideropeniča anemija, koja nastaje kao posljedica gubitka krvi i nedostatka željeza, najčešća je anemija. Glavni pokazatelj anemije u usnoj šuplji je bljedoća sluznice. Zbog gubitka normalne keratinizacije, epitelne stanice usne šupljine atrofiraju. Jezik postaje gladak zbog atrofije filiformnih i fungiformnih papila. U skladu s tim, mijenja se i okusna osjetljivost. Bolesnici se mogu žaliti na osjećaj pečenja u ustima. Sluznica je sklona infekcijama i mehaničkim oštećenjima, što se osobito očituje u kutovima usana kao angularni heilitis (Slika 4).



Slika 4. Angularni heilitis i atrofija jezičnih papila kod bolesnika s anemijom.

Preuzeto iz (29).

Kod dugotrajnih slučajeva mogu se razviti promjene na jednjaku, koje rezultiraju otežanim gutanjem (disfagijom). Ako je sideropenična anemija udružena s angularnim heilitisom i disfagijom, stanje se naziva Pulmmer – Vinsonov sindrom. Bolest karakterizira povećan razvoj prekanceroznih lezija i karcinoma gornjeg dijela gastrointestinalnog sustava (5, 27).

Hemolitička anemija nastaje raspadom eritrocita i skraćanjem njihova životnog vijeka. Bolesnicima s hemolitičkom anemijom bljedoća oralne sluznice osobito se uočava na mekom nepcu, jeziku i podjezičnoj sluznici. Osim bljedila, može se vidjeti

i žutica oralne sluznice. Žutica je uzrokovana povećanim odlaganjem bilirubina iz eritrocita. Zbog poticaja koštane srži na stvaranje većeg broja eritrocita kao kompenzacija na anemiju, povećava se medularni prostor. Tabekule kosti postaju izraženije, stvaraju veliko prosvjetljenje kosti s izraženim lamelarnim prugama, što daje karakterističan nalaz čeljusti na rentgenogramu (28).

Perniciozna anemija nastaje zbog nedovoljnog izlučivanja unutrašnjeg čimbenika koji luči želučana sluznica, a odgovoran je za iskorištavanje vitamina B₁₂. Često se prvi znak bolesti pojavljuje u usnoj šuplji – eksfolijativni glositis, tzv. glositis Hunteri. Jezik je crven i upaljen s malim eritematoznim područjima na vrhu i rubovima i vrlo osjetljiv na najmanju iritaciju. Nedostaju filiformne papile, a kako bolest napreduje, atrofija papila zahvaća cijelu površinu jezika. Bolesnici se žale na disfagiju i promjenu okusa (5).

7. RASPRAVA

Neupitno je da je usna šupljina zaista ogledalo općega zdravlja.

Usna šupljina dio je organizma i s njim je povezana brojnim mehanizmima. Stanje u usnoj šupljini, odnosno oralne bolesti utječu na opće zdravlje, a isto tako, sistemske bolesti utječu na oralno zdravlje. Mnoge sistemske bolesti prve kliničke vidljive promjene razvijaju upravo na oralnoj sluznici i mogu se lako otkriti tijekom stomatološkog rutinskog pregleda. U ovom radu prikazano je tek nekoliko primjera najčešćih sistemskih bolesti različite etiologije, koje dokumentiraju povezanost usne šupljine i sistemskih bolesti jer se kod navedenih bolesti među prvim promjenama pojavljuju promjene i simptomi u usnoj šupljini. Zbog toga, oralni pregled i rano otkrivanje bolesti u ustima, što obavlja doktor dentalne medicine, za pacijenta mogu biti životno važni. U svakodnevnom radu doktori dentalne medicine imaju priliku biti prvi koji mogu posumnjati na neku bolest. Stoga moraju obratiti pozornost na cjelokupnu usnu šupljinu jer svaka promjena može biti upozorenje na ozbiljniju sustavnu bolest u podlozi.

8. ZAKLJUČAK

Povezanost zdravlja usne šupljine i općega zdravlja je neupitna. Osim što se pravovremenim prepoznavanjem oralnih lezija mogu dijagnosticirati mnoge sistemske bolesti, procjenom oralnog zdravlja možemo vidjeti je li kontrola sistemske bolesti adekvatna ili nedostatna. Liječenjem oralnih bolesti doprinosi se općem zdravlju, a jednako tako, liječenjem sistemskih bolesti mogu se izbjeći brojne oralne komplikacije. Doktor dentalne medicine stoga ima vrlo značajnu ulogu u ranom otkrivanju bolesti. Tijekom oralnog pregleda potrebno je obratiti pozornost na sva tkiva usne šupljine i neovisno o razlogu dolaska pacijenta u stomatološku ordinaciju, obratiti pozornost na izgled, boju, konzistenciju i morfologiju sluznice, izgled zubi, funkciju žlijezda slinovnica i temporomandibularnog zgloba. Takav pregled može puno reći o općem zdravlju pacijenta, što je važno ne samo zbog postupka, izbora i plana stomatološkoga liječenja, već i zbog ranog upućivanja bolesnika na daljnje pretrage. Stoga opravdano možemo reći da je usna šupljina ogledalo zdravlja.

9. SAŽETAK

Usna šupljina početni je dio probavnog sustava. Predstavlja ulazna vrata organizma. Svojom građom prilagođena je funkciji, a nizom obrambenih čimbenika štiti cijeli organizam. Povezanost zdravlja usne šupljine i općega zdravlja je mnogostruka. Gotovo da nema sistemske bolesti koja se ne manifestira u usnoj šupljini. Mnoge bolesti pokazuju prve klinički vidljive promjene u usnoj šupljini, a ponekad su te promjene i jedina manifestacija bolesti.

Očitovanja šećerne bolesti u usnoj šupljini su mnogostruka i u direktnoj su vezi sa stupnjem regulacije šećerne bolesti. Komplikacije šećerne bolesti u usnoj se šupljini pokazuju kao zadah po acetonu, suhoća usta, poremećaj osjeta okusa, sijaloadenoza, sindrom pečenja usta, oralne infekcije, kandidijaza, karijes zuba, bolesti parodonta i promjene u kosti. Gastroezofagealna bolest je patološko stanje uzrokovano vraćanjem želučanog sadržaja u jednjak. Kronično izlaganje usne šupljine kiselim sadržaju uzrokuje erozije tvrdih zubnih tkiva, a utječe i na meka tkiva, uzrokujući upalu. Crohnova bolest je kronična upalna bolest gastrointestinalnog sustava, a promjene u usnoj šupljini mogu i nekoliko godina prethoditi upalnim promjenama crijeva. Kliničke promjene uključuju edem usnica i lica te kaldrmast izgled oralne sluznice. *Pemphigus* je autoimuna bolest koja zahvaća kožu i sluznicu. Prvi znak bolesti očituje se u usnoj šupljini pojavom bula koje brzo pucaju te ostavljaju erozije i ulceracije. Dominantan klinički znak svih anemija u usnoj šupljini je bljedoća sluznice. Također, dolazi do gubitka jezičnih papila i jezik postaje gladak, ćelav, uz pojavu angularnog heilitisa.

Mnoge sistemske bolesti prve kliničke vidljive promjene razvijaju upravo na oralnoj sluznici i mogu se lako otkriti tijekom stomatološkog rutinskog pregleda, stoga doktori dentalne medicine moraju poznavati oralne manifestacije sistemskih bolesti.

10. SUMMARY

Mouth as a mirror of sistemic health

The oral cavity is the beginning of the digestive system. It is the front door of the organism. Its structure is adapted to its function, and it also protects the whole organism through numerous defense factors. Oral health and general health are interlinked in many various manners. The vast majority of systemic diseases will also manifest in the oral cavity. The first clinically visible changes caused by most systemic diseases will appear in the oral cavity and sometimes these changes are also the only manifestation of the underlying disease.

Signs of diabetes in the oral cavity are multiple and directly related to the degree of control of the disease. Complications of diabetes in the oral cavity include acetone breath, dry mouth, impaired sense of taste, sialadenosis, burning mouth syndrome, oral infections, candidiasis, dental caries, periodontal disease and alveolar bone changes. Gastroesophageal reflux disease is a pathological condition in which the stomach contents leak backwards from the stomach into the esophagus. Chronic exposure of the oral cavity to the acidic content causes erosion of dental hard tissues and also affects the soft tissues causing inflammation. Crohn's disease is a chronic inflammatory disease of the gastrointestinal system in which changes in the oral cavity may occur even several years prior to the inflammatory changes of the intestines. Clinical changes include occurrence of edema of the lips and face and a cobblestone appearance of the oral mucosa. Pemphigus is an autoimmune blistering disease that affects the skin and mucous membranes. The first sign of the disease in

the oral cavity is the appearance of blisters that burst quickly leaving behind erosions and ulcerations. The predominant clinical sign of all types of anemia in the oral cavity is the paleness of the mucous membranes. Due to the loss of lingual papillae the tongue gets a smooth and bald appearance that is accompanied by the occurrence of angular cheilitis.

In most cases, the first visible clinical changes caused by systemic diseases first affect the oral mucosa and they can be easily detected during routine dental examinations. Therefore, it is essential that doctors of dental medicine are introduced to oral manifestations of systemic diseases.

11. LITERATURA

1. Anatomija usne šupljine. Dostupno na: <http://inaa.dvrlists.com/oral-cavity-anatomy-pictures/>
2. Jalšovec D. Sustavna i topografska anatomija čovjeka. Zagreb: Školska knjiga; 2005; 10. poglavlje, Usna šupljina, *cavum oris*, i zubi, *dentes*; 187-201.
3. Krmpotić – Nemanić J, Marušić A. Anatomija čovjeka. Zagreb: Medicinska naklada; 2002; 9. poglavlje, Probavni sustav. Usna šupljina; 333-343.
4. Junqueira LC, Carneira J, Kelley RO. Osnove histologije. Zagreb: Školska knjiga; 1999;284-290.
5. Cekić – Arambašin A, Vidas I, Topić B, Alajbeg I, Vučićerić Boras V, Biočina - Lukenda D, Glažar I, Maričić D. Oralna medicina. Zagreb: Školska knjiga; 2005; 29-195.
6. Andabak Rogulj A, Bakale – Hodak I, Mravak - Stipetić M. Slina – dijagnostički medij za rano otkrivanje bolesti. *Medix*; 2011;96:218-221.
7. Mealey B. Šećerna bolest. U: Greenberg MS, Glick M. Burketova oralna medicina. Dijagnoza i liječenje. 10. izdanje, Zagreb: Medicinska naklada; 2006;563-576.
8. Guyton AC, Hall JE. Medicinska fiziologija. 11. izdanje. Zagreb: Medicinska naklada; 2006; 78. poglavlje, Inzulin, glukagon i šećerna bolest; 961-976.
9. Ship 1. JA. Diabetes and oral health: An overview. *JADA* 2003;134: 4-10.
10. Sreebny LM, Yu A, Green A, Valdini A. Xerostomia in *diabetes mellitus*. *Diabetes Care*. 1992;15:900-4.

11. Fisher BM, Lamey PJ, Samaranayake LP, et al. Carriage of *Candida* species in the oral cavity in diabetic patients: relationship to glycaemic control. *J Oral Pathol.*1987;16:282-4.
12. Puhar I. Stomatološki pacijent sa šećernom bolesti. *Sonda.* 2003; 5(8-9): 22-29.
13. Diabetes.co.uk [internet]. Halitosis- How common is bad breath; [Updated: 2012 May 16; Cited: 2016 Aug 10]. Available from:
www.diabetes.co.uk/diabetescomplications/bad-breath.html
14. Nashimura F, Takahashi K, Kurihara M, et al. Periodontal disease as a complication of *diabetes mellitus*. *Ann Periodontol.*1998;3:20-9.
15. Brkić H, urednik. Oralne manifestacije sistemskih bolesti [internet]. Zagreb: Sveučilište u Zagrebu, Stomatološki fakultet; 2015 [cited 2016 Aug 18]. Available from: https://issuu.com/sfzg-unizg/docs/150331_oralne_manifestacije
16. Troškot B. Bolesti probavnog sustava. U: Petrač D, suradnici. *Interna medicina.* Zagreb: Medicinska naklada; 2009;181-243.
17. Siegel MA, Jacobson JJ, Braun RJ. Bolesti probavnog sustava. U: Greenberg MS, Glick M. *Burketova oralna medicina. Dijagnoza i liječenje.* 10. izdanje. Zagreb: Medicinska naklada; 2006;389-407.
18. Par M, Medojević D. Oralne manifestacije gastrointestinalnih bolesti. *Sonda.* 2009;10(19): 63-67.
19. Gudmundsson K, Kristleifsson G, Theodors A, Holbrook WP. Tooth erosion, gastroesophageal reflux, and salivary buffer capacity. *Oral Surg Oral Med Oral Pathol Oral Radiol Endod.*1995;79:185-189.

20. Munoz JV, Herreros B, Sanchiz V et al. Dental and periodontal lesions in patients with gastro – oesophageal reflux disease. *Dig Liver Dis.*2003; 35: 461-7.
21. Vidović Juras D, Vučićević Boras V. Povezanost oralnog i općeg zdravlja. *Medix*; 2012; 18(101/102): 255-260.
22. Halme L, Meurman JH, Laine P, et al. Oral findings in patients with active or inactive Crohn's disease. *Oral Surg Oral Med Oral Pathol.*1993;76:175-81.
23. Greenberg MS. Ulcerozne, vezikulozne i bulozne lezije sluznice usne šupljine. U: Greenberg MS, Glick M. *Burketova oralna medicina. Dijagnoza i liječenje.* 10. izdanje. Zagreb: Medicinska naklada; 2006;50-70.
24. Šitum M, Bučan Ž. Dermatoze koje karakteriziraju promjene u usnoj šupljini. *Sonda.* 2003;5(7):23-28.
25. Kumar RK, Uppalwar P. Mouth – A diagnostic mirror of various diseases. *IJSS Case Reports & Reviews.*2015; 35-38.
26. Stančić V. Anemije – opći dio. U: Petrač D, suradnici. *Interna medicina.* Zagreb: Medicinska naklada; 2009; 311-324.
27. DeRossi SS, Garfunkel A, Greenberg MS. Bolesti krvi i krvotvornih organa. U: Greenberg MS, Glick M. *Burketova oralna medicina. Dijagnoza i liječenje.* 10. izdanje. Zagreb: Medicinska naklada; 2006; 429-454.
28. Kelić K, Matić S. Kompletna krvna slika – značaj za stomatologa. *Sonda.* 2012;13(23):109-112.
29. Laskaris G. *Color Atlas of Oral Diseases.* 2nd ed. [internet]. New York: Thieme Medical Publishers; 1994 [cited 2016 Aug 18]. Available from: http://www.saudedireta.com.br/catinc/tools/e_books/Atlas_Oral_Disease.pdf

12. ŽIVOTOPIS

Bojana Škrnjug rođena je 28. travnja 1991. godine u Zagrebu. Nakon završene osnovne škole upisuje Opću gimnaziju u Pregradi, gdje maturira 2010. Iste godine upisuje studij na Stomatološkom fakultetu u Zagrebu i apsolvira 2016. godine.