

# Koronektomija

---

Počanić, Karlo

Master's thesis / Diplomski rad

2023

Degree Grantor / Ustanova koja je dodijelila akademski / stručni stupanj: **University of Zagreb, School of Dental Medicine / Sveučilište u Zagrebu, Stomatološki fakultet**

Permanent link / Trajna poveznica: <https://um.nsk.hr/um:nbn:hr:127:696160>

Rights / Prava: [Attribution 4.0 International](#)/[Imenovanje 4.0 međunarodna](#)

Download date / Datum preuzimanja: **2025-03-13**



Repository / Repozitorij:

[University of Zagreb School of Dental Medicine Repository](#)





Sveučilište u Zagrebu

Stomatološki fakultet

Karlo Počanić

# **Koronektomija**

Diplomski rad

Zagreb, 2023

Rad je ostvaren u: Zavodu za oralnu kirurgiju Stomatološkoga fakulteta Sveučilišta u Zagrebu.

Mentor rada: izv. prof. dr. sc. Mato Sušić, dr. dent. med.

Lektor hrvatskog jezika: Selena Brkić, prof.

Lektor engleskog jezika: Katarina Stojković, mag. educ. philol. angl.

Sastav povjerenstva za obranu diplomskog rada:

1. izv. prof. dr. sc. Mato Sušić, predsjednik

2. dr. sc. Marko Vuletić, član

3. prof. dr. sc. Ketij Mehulić, članica

Datum obrane rada: 21. 09. 2023.

Rad sadrži: 34 stranice

0 tablica

4 slike

Autor diplomskog rada osigurava dopuštenje za korištenje ilustracija. Za sve aspekte diplomskog rada koji nisu izravan doprinos autora, osigurana je dozvola. Također autor prihvaća odgovornost za eventualne posljedice koje mogu nastati bilo zbog propusta u pribavljanju dozvole, bilo u propustu navođenja literature.

## **Zahvala**

Zahvaljujem svojem mentoru, izv. prof. dr. sc. Mati Sušiću, dr. dent. med., na kvalitetnoj i uspješnoj suradnji prilikom kreiranja diplomskog rada.

Zahvaljujem svojoj obitelji, posebno roditeljima, na bezrezervnoj podršci prilikom studija i školovanja u cjelini.

Zahvaljujem svojoj djevojci Ivani na podršci tijekom cijelog studija i vjeri u moj uspjeh.

## **Koronektomija**

### **Sažetak**

Razvojem dentalne medicine dolazi do porasta svijesti o važnosti zdrave usne šupljine. Svijest o mogućnosti tužbi uzrokovanih kako komplikacijama tako i pogreškama liječnika dentalne medicine, svodi mogućnost za tužbu na minimum. Stoga stomatološkim zahvatima, a pogotovo kompliciranim ekstrakcijama treba pristupiti s maksimalnim oprezom. Donji zubi su specifični zbog svoje blizine mandibularnom kanalu. Nedostatak pažnje ili loša procjena liječnika dentalne medicine može dovesti do privremene ili trajne ozljede donjeg alveolarnog živca. Najčešće se to događa kod impaktiranih umnjaka koji se liječe alveotomijom. U posljednje se vrijeme sve češće koriste postupci kojima se izbjegava kontakt s mandibularnim kanalom kao što su koronektomije ili parcijalna odontektomija. U tim postupcima, posebno koronektomijom, ostavljamo korijen zuba u kosti izbjegavajući kontakt s mandibularnim kanalom, dok krunu zuba odstranjujemo. Prije samog zahvata ključno je obaviti radiološku dijagnostiku ortopantomogramom (2D) i CBCT-om (3D) kako bi se utvrdio točan položaj zuba u mandibuli. Iako je struka još nije potpuno prihvatila, činjenica je da koronektomija uzrokuje manje postoperativnih komplikacija u odnosu na klasičnu alveotomiju.

**Ključne riječi:** alveotomija, koronektomija, mandibularni kanal, impakcija kutnjaka

## **Coronectomy**

### **Summary**

The development of dental medicine has increased the awareness of the importance of a healthy oral cavity. The cognizance of possible legal actions caused by both complications and mistakes by dental practitioners reduces the probability of litigation. Therefore, dental interventions, especially complicated tooth extractions, should be approached with the utmost caution. The lower teeth are specific because of their proximity to the mandibular canal. Lack of attention or bad judgment by the dental practitioner can lead to temporary or permanent injury to the patient. The most common problem is the impaction of the third molars which is treated with the alveotomy. Recently, procedures that avoid contact with the mandibular canal, such as coronectomies or partial odontectomy, are used more frequently. With these procedures, especially coronectomy, the root of the tooth is left in the bone, whilst avoiding the contact with the mandibular canal, when removing the crown of the tooth. Before the procedure itself, it is crucial to perform a radiological diagnosis with orthopantomogram (2D) and CBCT (3D) to determine the exact position of the teeth in the mandible. Although still somewhat repudiated by the profession, the fact is that coronectomy causes fewer postoperative complications compared to standard alveotomy.

**Keywords:** alveotomy, coronectomy, mandibular canal, molar impaction

## SADRŽAJ

1.Uvod.....	1
2.Radiološka dijagnostika .....	3
2.1. Dvodimenzionalna dijagnostika.....	3
2.2. Trodimenzionalna dijagnostika.....	4
3. Impaktirani zubi.....	5
3.1. Razlika između impaktiranih i retiniranih zuba.....	6
3.2. Indikacije i kontraindikacije za ekstrakciju impaktiranih zuba .....	7
3.3.Klasifikacije impaktiranih mandibularnih kutnjaka .....	7
4. Alveotomija.....	9
4.1. Indikacije i kontraindikacije za alveotomiju.....	10
4.2. Kirurški zahvat alveotomije.....	10
4.3 Komplikacije nakon alveotomije trećih molara .....	11
5.Koronektomija .....	12
5.1. Indikacije i kontraindikacije koronektomije.....	13
5.2. Komplikacije koronektomije.....	14
5.3. Specifična tehnika koronektomije .....	15
5.4. Modificirana koronektomija.....	16
6. Rasprava .....	17
7. Zaključak .....	20
8. Literatura .....	22
9.Životopis.....	26

## **Popis kratica**

INR- international normalised ratio

MGC- Modified and Grafted Coronectomy

2D- dvodimenzionalno

3D- trodimenzionalno

CBCT- Cone-beam computed tomography

CT- Computed tomography

OPT- ortopantomogram





Evolucijski razvoj doveo je do raznih promjena u mikrobiologiji, anatomiji i fiziologiji čovjeka. Rudimentarni organi kao što su apendiks ili treći kutnjak nude savršen prikaz razvoja. Naime, rudimentarni organi nekada su bili ključni za preživljavanje dok danas nemaju izrazito važnu funkciju. Upravo impaktirani donji treći kutnjaci dovode do problema u usnoj šupljini. Svaki zub može biti impaktiran, ali najčešće je riječ o trećem kutnjaku. Osim trećeg kutnjaka, impaktirani mogu biti i drugi i prvi donji kutnjak, ali to je izrazito rijetko stanje. Impakcija kutnjaka može dovesti do različitih poremećaja (karijesi, ciste...). Postupak ekstrakcije impaktiranih trećih kutnjaka naziva se alveotomija. Alveotomija kao posljedicu može imati komplikacije u obliku ozljede alveolarnog živca, alveolitisa, bola te infekcije uzrokovane traumom ekstrakcije. Ozljeda alveolarnog živca predstavlja ozbiljnu komplikaciju koja za posljedicu može imati trajno oštećenje živca. Osim alveolarnog, oštećen može biti i lingvalni živac čije oštećenje može uzrokovati senzoričke poremećaje i gubitak osjeta jezika. Uzrok oštećenja živca prilikom ekstrakcije jest blizina živca i korijena impaktiranog zuba. Prevencija posljedica ekstrakcije provodi se detaljnom anamnezom i radiološkom dijagnostikom 2D i 3D snimkama ortopantomogramom, odnosno CBCT-om. CBCT je koristan jer prikazuje odnos korijena u odnosu na sami živac u tri dimenzije, a ortopantomogram pokazuje taj odnos u dvije dimenzije. Zajednički, navedene radiološke tehnike pomažu u dijagnostici i liječenju problema uzrokovanih impaktiranim kutnjacima. Osim alveotomije, u literaturi nalazimo razne druge postupke i zahvate koji za cilj imaju smanjiti postekstrakcijske komplikacije. Koronektomija, opisana 1984.godine istraživanjima Ecuvera i Debiena, postupak je kojim se odstranjuje dio zuba (najčešće kruna), uz ostavljanje korijena zuba zbog njegove blizine mandibularnom kanalu odnosno alveolarnom živcu kako bi se mogućnost ozljede živca svela na minimum.

Svrha ovog rada jest odgovor na pitanje o uspješnosti koronektomije kao metode izbora u oralnoj kirurgiji.

## 2. RADIOLOŠKA DIJAGNOSTIKA

U modernoj dentalnoj medicini radiološka dijagnostika je važan čimbenik uz pomoć kojega terapeut može dijagnosticirati i kvalitetno liječiti pacijenta, a samog sebe pravno zaštititi. U oralnoj kirurgiji uz pomoć radiologije može se procijeniti položaj zuba koji treba ekstrahirati i njegovu blizinu alveolarnom živcu (4). Cilj radiološke dijagnostike u oralnoj kirurgiji jest spriječiti neželjene posljedice ekstrakcija u obliku oštećenja živca. Radiološke pretrage mogu biti dvodimenzionalne (2D) ili trodimenzionalne (3D). Jedno finsko istraživanje koje se provodilo od 1997. do 2010. godine navodi kako su oštećenja lingvalnog živca (23% slučajeva) i donjeg alveolarnog živca (18%) bili najčešći razlozi tužbi povezani s oralno- kirurškim zahvatima. Nadalje, u 71% slučajeva bila je riječ o kirurškom odstranjivanju zuba, od čega su 88% bili treći kutnjaci dok se u 17% slučajeva radilo o “jednostavnoj” ekstrakciji odnosno 9% o apikotomiji. U 90% slučajeva bila je riječ o trećim kutnjacima u mandibuli (2).

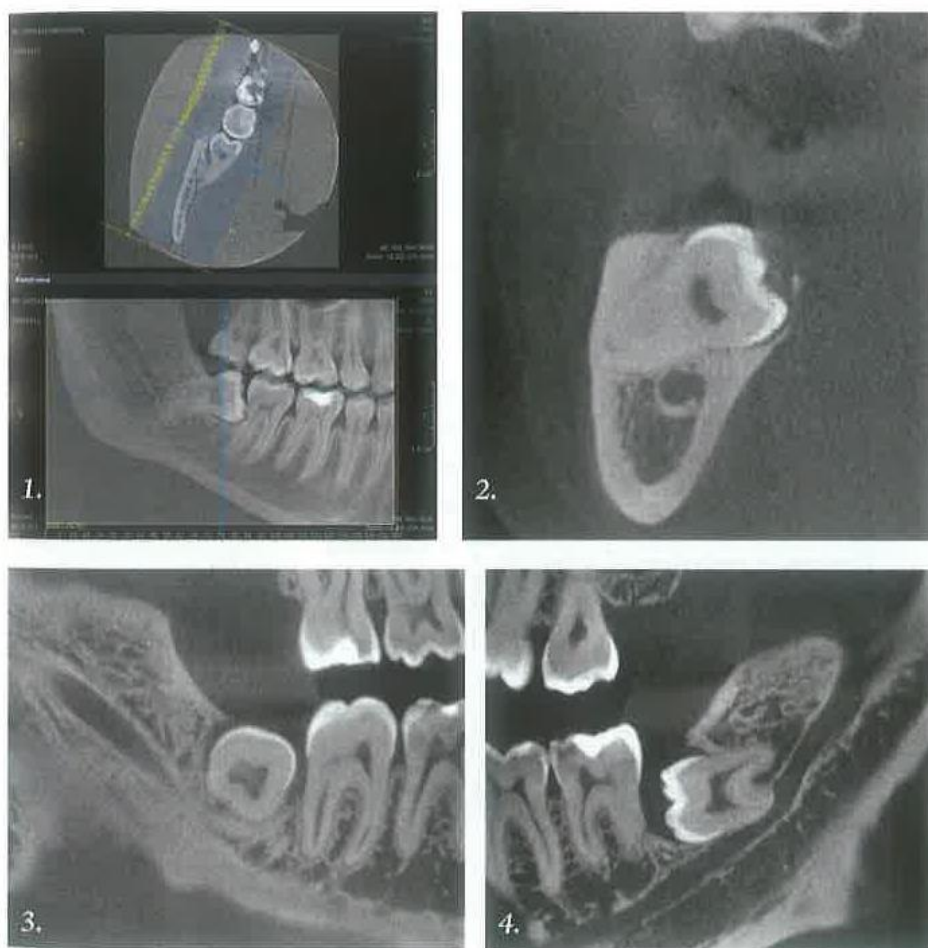
### 2.1. Dvodimenzionalna dijagnostika

Dvodimenzionalna radiološka dijagnostika može biti intraoralna i ekstraoralna. U oralnoj kirurgiji najčešće koristimo ekstraoralne snimke, iako od koristi mogu biti i intraoralne snimke. Ekstraoralna snimka, koja je najzastupljenija u oralnoj kirurgiji, jest ortopantomogram (OPT) odnosno panoramska slika. Ortopantomogram omogućuje prikaz stanja čeljusti i okolnih anatomskih struktura. Glavne su mu prednosti jednostavnost i brzina slikanja i minimalna ekspozicija zračenju. Nedostatak mu je prikaz u dvije dimenzije, zbog čega se položaj i odnos među anatomskim strukturama ne mogu sa sigurnošću pretpostaviti (9). Primjerice, položaj mandibularnog kanala nije moguće saznati samo ortopantomogramom, već je za to potrebna 3D tehnika snimanja. Istraživanja pokazuju da postoje razni pokazatelji prema kojima terapeut može pretpostaviti položaj živca u odnosu na korijen zuba. Jedan od takvih pokazatelja svakako je suženje kanala u blizini korijena zuba ili gubitak normalne konture kanala, skretanje kanala ili višekorijenski zubi (4). Kod takvih indikatora preporučljivo je napraviti trodimenzionalni snimak kako ne bi došlo do ozljede živca (11). Osama Alabed Mela i suradnici (5) u svom istraživanju zaključili da je isključivo prekid kortikalne bijele linije na ortopantomogramu

dokaz kontakta između kanala i korijena. Ostatak istraživanja uključivao je promatranja suženja i skretanja te zacrnjenja korijena, ali nije pronašao uzročno-posljedične veze (6,7).

## **2.2.Trodimenzionalna dijagnostika**

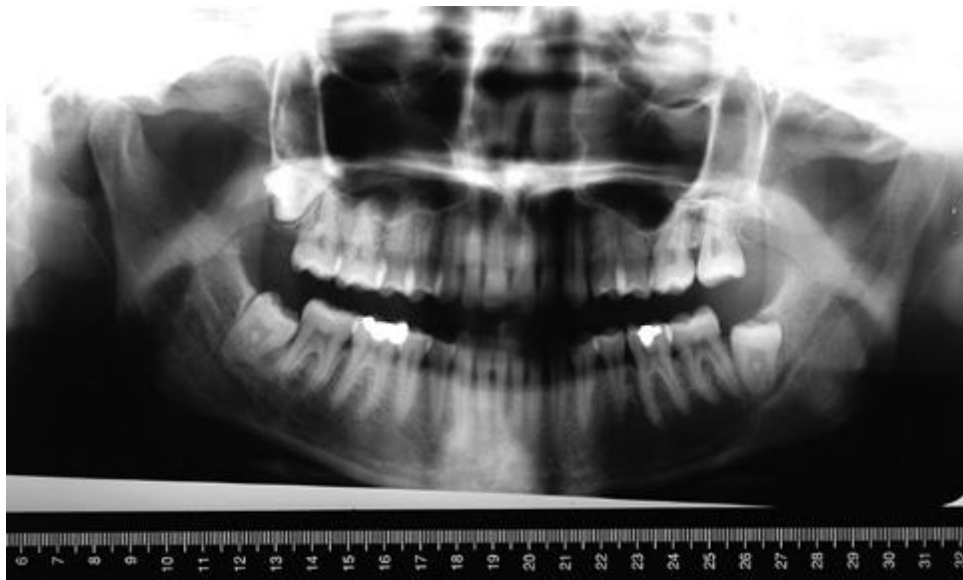
Iako je dvodimenzionalna dijagnostika metoda izbora u većini stomatoloških zahvata, ponekad jednostavno nije dovoljna. Jedan od primjera svakako je upotreba u oralnoj kirurgiji prilikom ekstrakcija zuba koji su u neposrednom kontaktu s mandibularnim kanalom. Razne su trodimenzionalne tehnike snimanja, a među najzastupljenijima u oralnoj kirurgiji svakako se dentalni CT i CBCT. Dentalni CT (engl. dental computed tomography) slikovna je metoda koja prikazuje maksilu i mandibulu u stvarnoj veličini. Naime, metoda osigurava numerirane presjeke ciljanog područja, što osigurava kvalitetnu i brzu dijagnostiku. U oralnoj kirurgiji najčešće se koristi kako bi se prikazao odnos alveolarnog živca i vrška korijena zuba. Nedostatak CT-a jest cijena samog uređaja, a time i snimke, te veće doze zračenja u odnosu na ortopantomografske snimke. Druga metoda koja se najčešće koristi jest CBCT (engl. cone beam computed tomography). Iako se najčešće koristi u dentalnoj implantologiji i protetici, CBCT se u oralnoj kirurgiji može koristiti za procjenu položaja umnjaka u odnosu na mandibularni kanal, procjenu položaja retiniranih i impaktiranih zuba te prikaz fraktura zuba i alveole s prikazom fragmenata. Osim toga, prikazi periapikalnih procesa te vanjske i unutarnje resorpcije zuba vidljivi su bolje nego na ortopantomogramu. Sam uređaj jeftiniji je od CT-a, zauzima manje prostora i manje su doze zračenja kojima izlažemo pacijenta (zrake su pozicionirane specifično za glavu i vrat) (22,23). Iako se metoda ne obavlja rutinski, izrazito je korisna jer omogućuje uvid u treću dimenziju u područje koje nam nije vidljivo i omogućava nam lakšu procjenu, a samim time i planiranje zahvata i sam zahvat čime preveniramo ozljedu alveolarnog živca (5).



Slika 1. Prikaz impaktiranog umnjaka CBCT-om. Preuzeto s dozvolom izv. prof. dr. sc. Mate Sušića, dr. dent. med.

### 3. IMPAKTIRANI ZUBI

Za zub koji u zubnom luku ne izraste u vremenu u kojem se to od njega očekuje kažemo da je impaktirani zub. Učestalost impaktiranih zuba prema studiji Longa i suradnika varira između 35,9% i 58,7% (1). Zub je impaktiran ako postoji fizička zapreka zbog koje je njegov rast i pozicioniranje u čeljusti nemoguće. Impaktiran može biti svaki zub u čeljusti, no impakcija je najčešća kod trećih kutnjaka neovisno o tome jesu li u gornjoj ili donjoj čeljusti. Uzroci impakcije zuba mogu biti različiti, a najčešće je riječ o nedostatku prostora, susjednim zubima, visokoj gustoći kosti oko koje se zub nalazi ili genetskoj predispoziciji (10).



Slika 2. Prikaz donjeg desnog impaktiranog trećeg kutnjaka na ortopantomogramu. Preuzeto s dozvolom: izv. prof. dr. sc. Mate Sušića, dr. dent. med.

### 3.1. Razlika između retiniranih i impaktiranih zuba

Uzroci izostanka nicanja retiniranih zuba nisu mehanički, već to mogu biti:

1. Netočan pravac uzdužne osovine zametka ili zuba. Primjerice, zub prolazi kroz kost, ali zbog svoje pozicije koja je paralelna s grebenom on ne može izrasti.
2. Zametak položen duboko u korpusu maksile ili mandibule treba prijeći dug put do alveolarnog ruba kosti. Impuls za „rast“ je postojao, ali „potrošen“ je tijekom dugog puta.
3. Patološki procesi u obliku traume, upale ili ciste koji su oštetili zametak ili razvijeni zub. Oštećenje se ogleda u retenciji zuba ili prestanku razvoja tog zuba.
4. Genetska podloga( anamnezom saznajemo da u obitelji postoje slučajevi retiniranih zuba).
5. Smanjen poticaj za nicanje izaziva retenciju.
6. Zametak zuba nalazi se na pogrešnom mjestu. Primjerice, u uzlaznom kraku mandibule ili u maksilarnom sinusu i ne može izbiti kroz alveolarni greben.

Dakle, kod impaktiranih zuba postoji mehanička zapreka rastu zuba, dok kod retiniranih zuba ne dolazi do rasta zbog uzroka koji nisu mehaničke prirode.

### **3.2. Indikacije i kontraindikacije za ekstrakciju impaktiranih zuba**

Ekstrakcija trećih kutnjaka zahvat je koji se svakodnevno rutinski obavlja u stomatologiji. Preporuka je da se napravi između 17 i 20 godina života odnosno do kraja formiranja druge trećine korijena (9). Impaktirani zub najbolje je ekstrahirati što je ranije moguće. Naime, rana ekstrakcija smanjuje rizik od komplikacija, a sami zahvat je jednostavniji zbog smanjene kompaktnosti kosti i neformiranog korijena (9). Ako impaktirani treći kutnjak ne uzrokuje probleme u obliku simptoma, terapeut treba procijeniti je li uopće potrebno ekstrahirati zub. Naime, nema pokazatelja da uklanjanje trećeg kutnjaka koji ne pokazuje simptome predstavlja ikakvu dobit za pacijenta. S druge strane, svaki kirurški zahvat predstavlja rizik za pacijenta, pa je zahvat bolje izbjeći ako je moguće. Ekstrakcije impaktiranih zuba najčešće za posljedicu imaju krvarenje, bol, oteklinu, a rjeđe trizmus, traumom susjednog zuba te oštećenje živca. Izrazito rijetko može doći i do frakture mandibule (12). Također, tijekom oporavka može doći do opće oralne disfunkcije. Godine 2000. National Institute of Clinical Excellence (NICE) objavio je preporuke za ekstrakciju impaktiranih kutnjaka (11). NICE preporučuje da se ekstrakcija trećih kutnjaka ograniči na bolesnike s nekim oblikom simptomatologije odnosno patologije. Ekstrakcija se preporučuje kod apscesa, rekurentnih perikoronitisa, celulitisa, osteomijelitisa, opsežnih karijesa, kod resorpcija susjednih zuba, fraktura, cista i tumora te zuba u području resekcije tumorske lezije. Najčešća kontraindikacija za ekstrakciju trećih kutnjaka jest dob. Naime, porastom dobi kost gubi fleksibilnost i postaje kalcificiranija, a samim time je zahvat ekstrakcije je zahtjevniji i za terapeuta i za pacijenta jer je potrebno ukloniti veću količinu kosti (13). Osim toga, sam oporavak nakon operacije je dulji. Ako je pacijent stariji od 35 godina, a zub ne pokazuje nikakve simptome ili znakove patologije, ne treba ga ekstrahirati, već samo jednom u dvije godine radiološki prekontrolirati. Kod medicinski kompromitiranih pacijenata ekstrakciju treba odgoditi i konzultirati se s izabranim liječnikom (14). Ostale kontraindikacije su: neprihvatljiv rizik za pacijentovo zdravlje, duboka impakcija bez lokalnih ili sustavnih smetnji, adekvatna erupcija i opravdana funkcija u denticiji, moguće narušavanje integriteta obližnjih struktura samim zahvatom (9).

### **3.3 Klasifikacija impaktiranih mandibularnih umnjaka**

Ako govorimo o klasifikaciji impaktiranih mandibularnih umnjaka, obično se koristi Winterova, koja se temelji na angulaciji uzdužne osi impaktiranog umnjaka u odnosu na uzdužnu os drugog molara (9).

Mezioangularna pozicija (43%) najčešći je tip impakcije, a ujedno i najlakši za terapeuta. Umnjak je nagnut prema drugom molaru u mezijalnom smjeru.

Horizontalna pozicija (3%) smatra se težim za odstranjenje u odnosu na mezioangularnu impakciju. Okluzalna površina umnjaka uglavnom je vrlo blizu korijena drugog molara što vrlo često uzrokuje parodontalnu bolest .

Vertikalna pozicija (38%) drugi je po težini kirurškog tretmana. Uzdužna os impaktiranog umnjaka paralelna je sa uzdužnom osi susjednog drugog molara.

Distoangularna pozicija (6%) predstavlja najteži problem za terapeuta. Okluzalna ploha trećeg kutnjaka je mahom je zakopana u uzlaznom kraku donje čeljusti i zahtijeva potpuno uklanjanje velikog segmenta kosti da bi se zub mogao odstraniti.

Izrazito rijetko zub može biti impaktiran u bukolingvalnom položaju odnosno okluzalna ploha umnjaka može biti polegnuta prema bukalno ili lingvalno, što nema velikog učinka na pristup impaktiranom zubu. Primjerice, visoko polegnut lingvalni živac definira bukalni pristup prikladniji iako je zub inkliniran lingvalno.

Pell i Gregory klasifikacija bazira se na dostupnom mjestu između drugog molara i uzlaznog kraka mandibule, tj. na odnosu između impaktiranog umnjaka i uzlaznog kraka (14).

Klasa 1 – donji umnjak nije prekriven prednjim dijelom uzlaznog kraka donje čeljusti i ima dostatno prostora u anteroposteriornom smjeru za erupciju.

Klasa 2 – ako je impaktirani umnjak položen posteriorno, tako da je približno polovica zuba prekrivena prednjim dijelom uzlaznog kraka donje čeljusti, erupcija zuba ne može se odviti kako bi trebala.

Klasa 3 – treći kutnjak cijeli je u kosti uzlaznog kraka i u tom slučaju ga je najteže izvaditi.

Osim navedene, Gregory i Pell su impaktirane umnjake klasificirani i u odnosu na okluzalne plohe drugih kutnjaka:

Klasa A: Okluzalna površina impaktiranog zuba nalazi se gotovo u razini okluzalne površine susjednoga drugog molara.

Klasa B: Okluzalna površina impaktiranoga zuba nalazi se između okluzalne površine i cervikalne linije susjednoga drugog molara.



Klasa C: Okluzalna površina impaktiranoga zuba nalazi se ispod cervikalne linije susjednoga drugog molara.

Parantovom klasifikacijom se objašnjava kirurški zahvat ekstrakcije impaktiranog ili retiniranog donjeg umnjaka (19).

Klasa I - uklanjanjem kosti koja uzrokuje njihovu retenciju umnjak se oslobađa impakcije.

Klasa II – donji umnjaci koje nije moguće izvaditi nakon micanja koštanog pokrova, već se treba odmaknuti onaj dio umnjaka koji smeta njegovu izvlačenju nakon eliminacije kosti. Presijeca se dio krune ili se umnjak prereže na koronarni i radikularni dio pa se ti dijelovi zasebno ekstrahiraju.

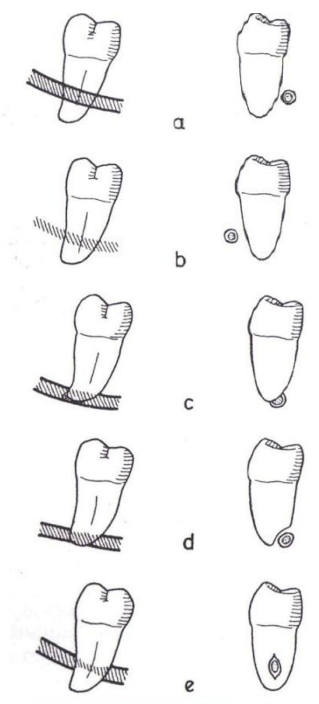
Klasa III – svi umnjaci I i II klase koji imaju divergentne ili konvergentne korjenove.

Alveotomija je identična alveotomiji za I i II klasu .

Klasa IV – umnjaci koji imaju atipičan položaj ili oblik(atipičan oblik krune, korjenova, njihovih odnosa, velik broj korijena, devijacije korijena u različitim smjerovima, zubi s griznom plohom okrenutom prema donjem rubu mandibule, korijeni koji su većeg opsega od zubne krune).

#### **4. ALVEOTOMIJA**

U današnje vrijeme većina opće populacije i dio stomatologa smatra kako se treći kutnjaci moraju ekstrahirati bez obzira na to je li to zaista potrebno ili ne. Alveotomija je kirurški zahvat kojim se odstranjuje koštani dio zubne alveole. Ključ uspješne alveotomije leži u kvalitetnoj procjeni o planiranju zahvata i anamnestičkim i radiološkim podacima čime se preveniraju eventualne komplikacije koje kirurški zahvat može prouzročiti bilo za vrijeme operacije ili postoperativno. Također, potrebno je napraviti klinički pregled bolesnika kako bi se mogla procijeniti sama težina zahvata, a uz pomoć radiološke dijagnostike gledaju se pozicija zuba, vrsta impakcije te blizina i položaj u odnosu na alveolarni živac odnosno mandibularni kanal (4).



Slika 3. Prikaz odnosa mandibularnog kanala i korijena zuba

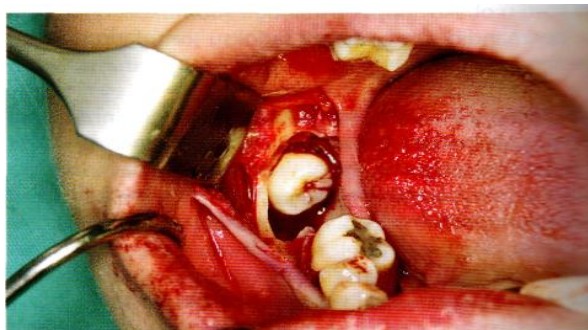
#### 4.1. Indikacije i kontraindikacije za alveotomiju

Odluka o zahvatu alveotomije donosi se na temelju kliničke slike, simptoma, dobi, radiološke dijagnostike te anamneze. Nije potrebno ekstrahirati svaki treći molar samo zato što je prisutan u usnoj šupljini. Zub se ekstrahira ako uzrokuje simptome (5).

#### 4.2. Kirurški zahvat alveotomije

Nakon detaljne preoperativne obrade i plana terapije koji obuhvaća radiološku dijagnostiku, utvrđivanje položaja zuba i anesteziranje područja zahvaćenog zahvatom kako bi se postigla zadovoljavajuća vidljivost, sama operacija započinje incizijom mukoperiosta. Postoje različiti oblici rezova. Rez mora osigurati vidljivost i mora biti dovoljno velik. Režanj mora biti na kosti, bez tenzije i dobro opskrbljen krvlju. Nakon repozicije mukoperiostalnog režnja uklanja se višak koštane strukture koja otežava nicanje odnosno ekstrakciju trećeg molara. Time

oslobađamo krunu impaktiranog zuba (slika 3). Ako postoje patološki procesi, potrebno ih je ukloniti. Polugom po Beinu eleviramo zub, a mikromotorom uklanjamo dio kosti koji onemogućuje ekstrakciju. Najčešće se eliminira dio umnjaka koji onemogućava minimalno traumatsku ekstrakciju. Zatim se korijeni prepile u području vrata zuba. Alveola se zatim zašije minimalnim brojem šavova koji se skidaju nakon 7 dana. Postoji i novija metoda alveotomije u kojoj se rana ne šiva, ali nije dovoljno istražena. Taj zahvat izvodi se incizijom u obliku obrnutog slova „v“, gdje se šiljasti vrh slova proteže do vrha alveolarnog nastavka u području umnjaka. Mukoperiostalni režanj zatim se odmakne retraktorom i kost se uklanja. Nakon operacije režanj se reponira, a šavovi se ne koriste (18).



Slika 4. Uklonjena kost i oslobođena kruna impaktiranog zuba. Preuzeto s dozvolom: izv. prof. dr. sc. Mate Sušića, dr. dent. med.

#### 4.3. Komplikacije nakon alveotomije trećih molara

Kao i svaki kirurški postupak, alveotomija može uzrokovati, kako kratkotrajne, tako i dugotrajne posljedice. Iako nisu letalne, takve komplikacije mogu biti vrlo neugodne za pacijenta. Postoperativne komplikacije najčešće se očituju u obliku infekcije, bola, alveolitisa, oštećenja živca, hipogeuzije i disgeuzije (nedostatak odnosno smanjeni osjet okusa). Upravo je oštećenje živca jedna od težih komplikacija alveotomije. Prilikom alveotomije najčešće dolazi do oštećenja V. moždanog živca, *nervusa trigemina* (15). *Nervus trigeminus* je mješoviti živac koji ima tri grane: maksilarnu, oftalmičku i mandibularnu. Prenosi senzoričke informacije (dodir, bol, toplina, hladnoća) s kože lica i glave, sluznica oka, nosa, paranazalnih sinusa i obraza te ovojnica dijelova lubanje. Oštećenje mandibularnog dijela trigeminalnog živca javlja se kao posljedica ekstrakcije trećih kutnjaka. Takva ozljeda može uzrokovati paresteziju područja koje živac inervira. Može doći do bola i neugodnog osjeta područja kože lica i glave.

Pacijentu je kvaliteta života narušena jer nije u stanju normalno govoriti, jesti i održavati oralnu higijenu (16). Dio mandibularnog dijela trigeminalnog živca koji se može oštetiti jest *nervus alveolaris inferior*. Oštećenje može biti privremeno (0,6% do 5,5%) ili trajno (0,1% do 0,9%) (4). Drugi živac koji zahvat može oštetiti jest *nervus lingualis*, ali on je rjeđe zahvaćen, poremećaj je kratkotrajan i liječenje u većini slučajeva nije potrebno. Specifičnost oštećenja *nervusa lingualisa* su problemi u govoru. Također, za vrijeme samog zahvata može doći do komplikacija (7). Najčešće komplikacije za vrijeme zahvata su savijanje, potiskivanje ili prijelom korijena te rjeđe prijelom alveole i čeljusti. Do komplikacija prilikom zahvata dolazi zbog upotrebe poluga i luksacijskih kretnji. Kod fraktura alveole i čeljusti terapija se sastoji od reponiranja same alveole odnosno tubera maksile. Kod oštećenja korijena terapija ovisi o situaciji (20).

## 5. KORONEKTOMIJA

Razvojem dentalne medicine porasla je svijest pacijenata o oralnom zdravlju, a samim time i zakonskim pravima koja imaju u slučaju komplikacije ili liječničke pogreške. Stoga je izrazito važno minimalizirati okvir za pogrešku dobrom pripremom. Koronektomija je jedan od zahvata koji pomaže u smanjivanju prilike za pogrešku. Prvi puta je spomenuta 1984. godine od strane Ecuvera i Debiena (3). Definiramo je kao oralno-kirurški zahvat kojim odstranjujemo krunu zuba, a korijen zuba ostavljamo u alveoli kako bismo prevenirali ozljedu živca. Ipak, dio korijena ispod razine bukalne i lingvalne kosti mora se odstraniti da bi se novonastala kost mogla ustrojiti oko ostatka korijena kako bi rana nesputano cijelila. Važno je napomenuti da se ne mobiliziraju korijeni jer mogu oštetiti živac. Tehniku koristimo kada je korijen zuba izrazito blizu mandibularnog kanala odnosno alveolarnog živca ili u njemu. Dijagnoza se postavlja na temelju radiološke dijagnostike koja je prethodno opisana. Metoda se preporučuje kod pacijenata kod kojih parestezija ili anestezija orofacijalnog područja zbog prirode posla kojim se bave nije moguća. Međutim, postoje neki uvjeti koji se moraju osigurati prije odnosno za vrijeme zahvata. Za mogućnost potpunog odstranjenja krune i eliminacija cakline, vitalni zubi ključni su za uspješan zahvat. Ako dođe do ekspozicije pulpe, ne treba je tretirati. Koronektomija je novija tehnika o kojoj postoje podijeljena mišljenja, ali ako se dijagnoza dobro postavi, zahvat može uvelike olakšati život kako pacijentu tako i terapeutu (21).

### **5.1. Indikacije i kontraindikacije koronektomije.**

Dobro postavljene indikacije ključne su za uspješnost zahvata.

Indikacije za zahvat koronektomije (22,23):

1. Osobe kod kojih gubitak osjeta u području donje usnice nije opcija zbog prirode posla kojim se bave.
2. Vitalni zubi i zubi bez karijesa.
3. Mogućnost potpunog uklanjanja krune.
4. Nemogućnost ekstrakcije donjeg trećeg molara bez kontakta, a samim time i ozljede živca zbog vrška korijena u neposrednoj blizini ili u samom mandibularnom kanalu.
5. Položaj umnjaka. Treći kutnjak može biti distalno ili mezijalno inkliniran te vertikalno položen.

O koronektomiji horizontalno položenog trećeg kutnjaka još se debatira. Naime, smatra se da kod horizontalno postavljenog trećeg kutnjaka postoji veća mogućnost ozljede živca. Istraživanja i znanstveni radovi ne nalaze poveznicu između povećane opasnosti od oštećenja živca i samog položaja živca u čeljusti. Ključ uspjeha koronektomije jest nastanak cementa odnosno novog koštanog elementa oko korijena ostalih u čeljusti (24).

Kontraindikacije za zahvat koronektomije mogu biti lokalne i opće (24,25):

#### 1. Lokalne kontraindikacije

A) postojanje periapikalnog procesa ili opsežan karijes.

#### 2. Opće kontraindikacije

A) postojanje tumorske nakupine ili cistične šupljine.

B) avitalni ili endodontski liječeni zubi.

C) pacijenti na terapiji bisfosfonatima koji mogu uzrokovati osteonekrozu čeljusti.

D) imunokompromitirani pacijenti zbog slabijeg imunološkog odgovora.

E) pacijenti s dijabetesom koji nije kontroliran.

Kod pacijenata koji su na antikoagulantnoj terapiji ili antihipertenzivima izrazito je važno kontaktirati njihova izabranog liječnika te izmjeriti INR (engl. international normalised ratio), test kojim se provjerava koliko je vremena potrebno da se krv zgruša te po potrebi zahvat odgoditi ako rezultati testa nisu u granicama normalnih vrijednosti (24).

## 5.2. Komplikacije koronektomije

Kao i svaki kirurški zahvat, koronektomija također ima svoje komplikacije. Ponekad su komplikacije izražene u većoj mjeri, a ponekad pacijenti uopće ne osjećaju komplikacije nakon operativnog zahvata. Komplikacije zahvata mogu biti prisutne čak i do godinu dana nakon zahvata (26). Najčešće su to infekcije periapeksa, bol, oštećenja živca, komplikacije povezane s korijenom u obliku migracije ili ekspozicije, rana koja ne cijeli te alveolitis. Kada govore o perzistirajućim infekcijama i alveolitisu, Renton i suradnici (22) smatraju kako zaostale korijene ne treba liječiti, već ukloniti, čime nestaje izvor infekcije. Kao dokaz predstavljaju dva slučaja prilikom kojih se javila ozljeda alveolarnog živca u obliku kratkotrajnog neuritisa. Usprkos zahvatu, ozljeda živca može se javiti i nakon koronektomije. Naime, prema istraživanjima, u 612 ekstrakcija trećih kutnjaka u mandibuli kod 458 ljudi, kod jednoga se javilo privremeno oštećenje živca, a u 2,3% od navedenih 612 ekstrakcija zaostali korijen morao se ekstrahirati u zasebnom kirurškom zahvatu (30,31). Kada se govori o bolu kao komplikaciji, misli se na bol koji se javila nakon bola uzrokovana kirurškim zahvatom i on ne reagira na farmakološku terapiju u obliku analgetika. Od ostalih komplikacija valja spomenuti migraciju korijena, postoperativni aspekt u kojem se u prvih 12 do 24 mjeseca nakon zahvata korijen pomiče u koronarnom smjeru (23, 27). Migracija korijena promatra se uspoređujući radiološke sekvence slikane odmah nakon zahvata te 12 mjeseci nakon. Dvadeset četiri mjeseca nakon koronektomije korijen se u prosjeku pomakne oko 3 mm u koronarnom smjeru i tada je, u slučaju potrebne ekstrakcije, znatno smanjen rizik od oštećenja *nervusa alveolarisa inferiora* (1).

U svom istraživanju provedenom na 101 pacijentu Goto i suradnici (29) zaključili su kako je veća zastupljenost migracije korijena ako se radi o koničnom obliku korijena, ako je pacijent mlađi od 20 godina te ako se radi o ženskom spolu. Drugo istraživanje koje su proveli Monaco i suradnici (28) proučavajući 43 koronektomije dokazuje kako ne dolazi do dodatne migracije korijena u drugom mjerenju ako se mjeri nakon 6 i 12 mjeseci nakon zahvata. Komplikacija o kojoj stručnjaci još debatiraju svakako je postoperativna šteta na parodontu u području drugog donjeg molara. Goto i suradnici (29) smatraju kako ne dolazi do promjene stanja parodonta, a svoje mišljenje temelje na jednogodišnjoj studiji praćenja mekog tkiva nakon koronektomije, u kojoj je u preko 99% slučajeva parodont u području drugog molara bio zdrav. Monaco i suradnici (28) pak smatraju kako migracija korijena ima efekt ortodontske migracije zuba koja

određuje način na koji će se kost postaviti te način na koji će deformitet cijeliti distalno od drugog molara. Za to pronalaze dokaz kod svih svojih pacijenata. Komplikacije nakon koronektomije predmet su mnogih proučavanja i istraživanja koja imaju za cilj smanjiti ili potpuno ukloniti iste (15).

### 5.3. Specifična tehnika koronektomije

Jedna od tehnika koronektomije koja je u velikom postotku zastupljena jest tzv. specifična tehnika koronektomije. Tehniku su među prvima opisali i definirali Pogrel i suradnici (21). Prije samog zahvata pacijent treba primiti antibiotsku profilaksu kako bi se prevenirala infekcija s obzirom na to da je koronektomija invazivan zahvat. Zahvat započinje odizanjem bukalnog reznja s rasteretnom incizijom. Režanj zatim stabiliziramo i namjestimo Minnesota retraktorom. Idući je korak odizanje lingvalnog reznja i fiksiranje lingvalnog tkiva Walterovim lingvalnim retraktorom čime štitimo *nervus lingualis* od potencijalne ozljede (32). Zatim prepilimo krunu fisurnim dijamantnim svrdlom. Kruna se mora prepiliti pod kutom od 45 stupnjeva. Kruna se mora potpuno prepiliti jer time onemogućavamo mobilizaciju ostalih korijena, nakon čega je odstranimo forceps instrumentom. Upravo tijekom tog dijela zahvata (preparacije) može doći do oštećenja lingvalnog živca. Uzrok tomu može biti slučajno oštećenje lingvalne kosti, zbog čega je ključno koristiti lingvalni retraktor. Doduše, neki autori smatraju kako bi upotrebom forceps instrumenta preparacija trebala završiti, čime bi se, prema njihovu mišljenju smanjio potencijalni rizik za oštećenje *nervusa lingualisa* (33-36). Nadalje, potrebno je odstraniti i dio korijena zuba. Ključno je osigurati kvalitetno cijeljenje kosti i rane, zbog čega moramo osigurati da korijeni budu barem 3 mm lingvalno i bukalno ispod gornje granice kosti (21). To činimo prateći obrise krune zuba i upotrebom fisurnog svrdla. Alternativno se pak može koristiti okruglo dijamantno svrdlo. Tada se zubu pristupa okluzalno, za razliku od bukalnog pristupa dijamantnim fisurnim svrdlom, i odstranjuje se dio korijena i kruna u potpunosti čime se rizik od oštećenja *nervusa lingualisa* svodi na minimum. Po završetku zahvata sterilnom fiziološkom otopinom ranu očistimo i isperemo te primarno zatvorimo vertikalnim madrac šavom (21). Broj šavova ovisi o veličini rane. Endodonska terapija zuba nije potrebna.

#### **5.4. Modificirana koronektomija**

Jedna od tehnika koronektomije koja se koristi kada standardna koronektomija pokaže nedostatke jest modificirana koronektomija. Naime, kod standardne koronektomije rizik od postoperativnih komplikacija kao što su slučajno pomicanje korijena ili oštećenje parodonta na drugom donjem kutnjaku je postojan. Tehnikom modificirane koronektomije (MGC, engl. Modified and Grafted Coronectomy) rizik postoperativnih komplikacija se smanjuje (37). Relativno novi oblik koronektomije uvodi novi pristup koji uključuje prevenciju pomicanja korijena njegovom stabilizacijom. Nadalje, ova tehnika osigurava dovoljno mjesta u kosti za umjetni koštani nadomjestak, a koronarna migracija korijena reducirana je gotovo u potpunosti. Osim toga, koštani graft osigurava ispunjenje parodontnog defekta. Mehanizam zaštite korijena od nehotične mobilizacije i vibracija jest lom krune zuba u više dijela elevatorom Molt 9A. Idući je korak stvaranje prostora za koštani nadomjestak uklanjanjem ostatka krune i dijela korijena ispod gornje granice kosti uz pomoć karbidnog svrdla. Nadalje, distalni korijen drugog kutnjaka pripremi se ultrazvučnim skalermom te se njegova površina petominutno tretira 25-postotnom limunskom kiselinom. Zatim se, bez upotrebe membrane, defekt ispuni resorbilnim hidroksiapatinitim koštanim graftom (37). Uspješnost terapije ogleda se u izuzetnom cijeljenju kosti vidljivom radiološkim snimkama i poboljšanju parodonta uz smanjenje distalnog koštanog džepa na drugom molaru između 3 i 4 mm. Osim toga, 24 mjeseca nakon zahvata nema koronarne migracije korijena. Iako još nije općeprihvaćena, modificirana koronektomija mogla bi se koristiti kao zamjenska metoda konvencionalnoj koronektomiji, osobito kod pacijenata kod kojih je na drugom kutnjaku veliki koštani defekt. Osim toga, mogućnost stabilizacije korijena i gotovo potpuna eliminacija migracije korijena smanjuje potrebu za novim kirurškim zahvatom. Također, komplikacije su manje izražene, što je izrazito važno za pacijenta (37).





Brojna su istraživanja provedena o koronektomiji provedena zbog oprečnih mišljenja oralnih kirurga. Prema istraživanju Gotoa i suradnika (29) u 99,2% slučajeva na 112 ekstrahiranih umnjaka 12 mjeseci nakon operativnog zahvata nije došlo do nastanka neželjenih komplikacija. Kao uvjeti, navode se uredno cijeljenje rane, stvaranje nove kosti te izostanak infekcije. Stoga navode kako je koronektomija siguran zahvat.

Leung i suradnici (27) također su zaključili kako je operativni zahvat koronektomije siguran. Svoje su navode potvrdili trogodišnjim istraživanjem u kojem navode da nisu naišli ni na jedan slučaj suhe alveole ili oštećenja *nervusa lingualisa*. Naveli su samo jedan slučaj parestezije *nervusa alveolarisa inferiora* uz potpuni oporavak nakon godine dana. Infekcija je prijavljena kod 4,7% pacijenata, dok je 43% bolesnika osjetilo bol nakon operacije. U 3% slučajeva došlo je do erupcije korijena, koji su zatim podvrgnuti novim zahvatima, prilikom čega nije zabilježeno ni jedno oštećenje alveolarnog živca. Također, navode kako je migracija korijena najizraženija u prvih pola godine i iznosi oko 1,9 mm. Zaključuju kako je maksimalna migracija oko 2,9 mm 24 mjeseca nakon kirurškog zahvata (27). Sigurnost koronektomije potvrđuju i Renton i suradnici (22) koji navode kako je šestogodišnja incidencija naknadnog uklanjanja ostatka korijena oko 3,8%, odnosno kod 2 od 52 pacijenta. Takve brojke potvrđuje i drugo prospektivno istraživanje sa 135 koronektomija kod 98 pacijenata, gdje je u trogodišnjem razdoblju bilo potrebno ukloniti četiri zuba, što otprilike iznosi oko 3% svih zuba koji su bili podvrgnuti zahvatu (27). Također, Renton i suradnici (22) navode kako je u 8% slučajeva radiološki uočena koronarna migracija korijena, što govori u prilog minimaliziranom riziku od oštećenja živca u slučaju novog kirurškog zahvata. Komparacijom izraženosti postoperativnih komplikacija nakon alveotomije i koronektomije trećih kutnjaka Long i suradnici (1) navode kako prilikom koronektomije dolazi do osjetno manje slučajeva oštećenja *nervusa alveolarisa inferiora*. Komplikacije u obliku infekcije, bola i alveolitisa podjednako su zastupljene i kod koronektomije i kod alveotomije.

Analizom rezultata različitih navedenih studija i istraživanja zaključuje se kako prilikom koronektomije dolazi do osjetno manjeg broja komplikacija u obliku oštećenja *nervusa alveolarisa inferiora* u odnosu na alveotomiju donjih trećih kutnjaka. Ostale komplikacije podjednako su zastupljene u oba zahvata. Prednost koronektomije upravo je u tome da ako i dođe do migracije korijena, vjerojatnost za oštećenje živca prilikom novog operativnog zahvata znatno je manja u odnosu na zahvat alveotomije. Prije zahvata koronektomije potrebno je objasniti pacijentu kako mogućnost potrebe za novim zahvatom tako i da novi zahvat nije

posljedica liječničke pogreške, već odgovora organizma na prvotni zahvat. Literatura kaže kako je taj drugi zahvat izrazito rijedak.



Koronektomija uz pravilno postavljene indikacije i kvalitetnu predoperativnu pripremu u vidu anamneze i radiološke dijagnostike može značajno smanjiti rizik za ozljedu živca. Analizom istraživanja i literature o kirurškom zahvatu koronektomija dolazi se do zaključka kako je taj zahvat medicinski opravdan. Međutim, iako je tehnika koronektomije postavljena na dobrim temeljima, potrebna su nova istraživanja kako bi se komplikacije koje postoje mogle u potpunosti minimalizirati ili čak potpuno eliminirati. Eliminacijom najozbiljnije komplikacije zahvat je sigurniji i pošteniji za pacijenta i terapeuta, a samim time izbjegnuto je rizik kako za medicinsku tako i pravnu peripetiju.



1. Long H, Zhou Y, Liao L, Pyakurel U, Wang Y, Lai W. Coronectomy vs. total removal for third molar extraction: a systematic review. *J Dent Res.* 2012;91(7):659-65.
2. Bornstein MM, Leung YY. Jatrogeno oštećenje živaca u oralnoj kirurgiji. *Quintessence Int.* 2017;13(1):73-80.
3. Ecuyer J, Debien J. Surgical deductions. *Actual odontostomatol (Paris).* 1984;38(148):695-702.
4. Novaković A, Granić M. Ekstrakcija umnjaka – indikacije, komplikacije i kontraindikacije. *Sonda.* 2017;18(33):35-7.
5. Mela OA, Tawfik MAM, Mansour NA. Assessment of the relationship between the mandibular canal and impacted third molars using cone beam computed tomography. *Mansoura Journal of Dentistry.* 2014;1(3):49-55.
6. Howe GL, Poyton HG. Prevention of damage to the inferior dental nerve during the extraction of mandibular third molars. *Br Dent J.* 1960;109:355-63.
7. Harada N, Vasudeva SB, Joshi R, Seki K, Araki K, Matsuda Y, et al. Correlation between panoramic radiographic signs and high-risk anatomical factors for impacted mandibular third molars. *Oral Surg.* 2013;6(3):129-136.
8. Yu SK, Lee JU, Kim KA, Koh KJ. Positional relationship between mandibular third molar and mandibular canal in cone beam computed tomographs. *Korean J Oral Maxillofac Radiol.* 2007;37(4):197-203.
9. Kasić S, Sušić M. Impaktirani zubi – klasifikacija, indikacije i kontraindikacije za ekstrakciju. *Sonda.* 2014;15(28):54-6.
10. Stathopoulos P, Mezitis M, Kappatos C, Titsinides S, Stylogianni E. Cysts and tumors associated with impacted third molars: is prophylactic removal justified? *J Oral Maxillofac Surg.* 2011;69(2):405-8.
11. NICE guidelines. Guidelines of extraction of wisdom teet [Internet]. London: National Institute of Clinical Excellence; 2000 [Pristupljeno: 16. kolovoza 2023.]. Dostupno na: [www.guidance.nice.org.uk/ta1](http://www.guidance.nice.org.uk/ta1)
12. Susarla SM, Blaeser BF, Magalnick D. Third molar surgery and associated complications. *Oral Maxillofac Surg Clin North Am.* 2003;15(2):177-86.
13. Baranović M, Macan D. Alveotomija umnjaka: indikacije i kontraindikacije u teoriji i praksi. *Acta Stomatol Croat.* 2004;38(4):297.
14. Juodzbaly G, Daugela P. Mandibular third molar impaction: Review of literature and a proposal of a classification. *J Oral Maxillofac Res.* 2013;4(2):e1.

15. Renton T. Prevention of iatrogenic inferior alveolar nerve injuries in relation to dental procedures. *Dent Update*. 2010;37(6):350-60.
16. Ziccardi VB, Assael LA. Mechanisms of trigeminal nerve injuries. *Oral Maxillofac Surg Clin North Am*. 2001;9(2):1-11.
17. Renton T, Yilmaz Z. Profiling of patients presenting with posttraumatic neuropathy of the trigeminal nerve. *J Orofac Pain*. 2011;25(4):333-44.
18. Brozović J, Gabrić Pandurić D, Sušić M. Alveotomija-indikacije, kontraindikacije i kirurški postupak, *Sonda*, 2008;16:64-8.
19. Miše I. *Oralna kirurgija*, Zagreb: Medicinska naklada;1991.
20. von Wowern N, Nielsen HO. The fate of impacted lower third molars after the age of 20. *Int J Oral Maxillofac Surg*. 1989;18:277-80.
21. Pogrel MA, Lee JS, Muff DF. Coronectomy: A technique to protect the inferior alveolar nerve. *J Oral Maxillofac Surg*. 2004;62(12):1447-52.
22. Renton T, Hankins M, Sproate C, McGurk M. A randomised controlled clinical trial to compare the incidence of injury to the inferior alveolar nerve as a result of coronectomy and removal of mandibular third molars. *Br J Oral Maxillofac Surg*. 2005;43(1):7-12.
23. Renton T. Oral surgery: part 4. Minimising and managing nerve injuries and other complications. *Br Dent J*. 2013;215(8):393-9.
24. Gady J, Fletcher MC. Coronectomy: indications, outcomes, and description of technique. *Atlas Oral Maxillofac Surg*. 2013;21(2):221-6.
25. Leung YY, Cheung LK. Risk factors of neurosensory deficits in lower third molar surgery: an literature review of prospective studies. *Int J Oral Maxillofac Surg*. 2011;40(1):1-10.
26. Agbaje JO, Hejisters G, Salem AS, Van Slycke S, Schepers S, Politis C, et al. Coronectomy of deeply impacted lower third molar: Incidence of outcomes and complications after one year follow-up. *J Oral Maxillofac Res*. 2015;6(2):e1.
27. Leung YY, Cheung LK. Coronectomy of the lower third molars is safe within the first 3 years. *J Oral Maxillofac Surg*. 2012;70(7):1515-22.
28. Cilasun U, Yildirim T, Guzeldemir E, Pektas ZO. Coronectomy in patients with high risk of inferior alveolar nerve injury diagnosed by computed tomography. *J Oral Maxillofac Surg*. 2011;69(6):1557-61.
29. Goto S, Kurita K, Kuroiwa Y, Hatano Y, Kohara K, Izumi M, et al. Clinical and dental computed tomographic evaluation 1 year after coronectomy. *J Oral Maxillofac Surg*. 2012;70(5):1023-9.



30. Leung YY. Long-term morbidities of coronectomy on lower third molar. *Oral Surg Oral Med Oral Pathol Oral Radiol*. 2016;121(1):5-11.
31. Vicente MJ, Mussano SR, Salas CE, Roig MA, Salas JE, Lopez LJ. Coronectomy versus surgical removal of the lower third molars with a high risk of injury to the inferior alveolar nerve. A bibliographical review. *Med Oral Patol Oral Cir Bucal*. 2015;20(4):e508-17.
32. Walters H. Reducing lingual nerve damage in third molar surgery: A clinical audit of 1350 cases. *Br Dent J*. 1995;178(4):140-4.
33. O'Riordan BC. Coronectomy (intentional partial odontectomy of lower third molars). *Oral Surg Oral Med Oral Pathol Oral Radiol Endod*. 2004;98(3):274-80.
34. Leung YY, Cheung LK. Safety of coronectomy versus excision of wisdom teeth: a randomized controlled trial. *Oral Surg Oral Med Oral Pathol Oral Radiol Endod*. 2009;108(6):821-7.
35. Cilasun U, Yildirim T, Guzeldemir E, Pektas ZO. Coronectomy in patients with high risk of inferior alveolar nerve injury diagnosed by computed tomography. *J Oral Maxillofac Surg*. 2011;69(6):1557-61.
36. Monaco G, de Santis G, Gatto MR, Corinaldesi G, Marchetti C. Coronectomy: a surgical option for impacted third molars in close proximity to the inferior alveolar nerve. *J Am Dent Assoc*. 2012;143(4):363-9.
37. Leizerovitz M, Leizerovitz O. Case report: Modified and grafted coronectomy: A new technique and a case report with two year follow-up. 2013; *Case Rep Dent*. 2013;2013: 914173.



Karlo Počanić rođen je 3. prosinca 1998. u Zagrebu.

Završio je osnovnu i srednju školu u Zagrebu i 2017. godine upisuje studij dentalne medicine na Stomatološkom fakultetu u Zagrebu.

Prilikom studiranja radio je u stomatološkoj ordinaciji.

Služi se engleskim i njemačkim jezikom.