

Digitalno planiranje i upotreba kirurških šablona u dentalnoj implantologiji - prikaz slučaja

Kemiveš, Danijel

Professional thesis / Završni specijalistički

2023

Degree Grantor / Ustanova koja je dodijelila akademski / stručni stupanj: **University of Zagreb, School of Dental Medicine / Sveučilište u Zagrebu, Stomatološki fakultet**

Permanent link / Trajna poveznica: <https://um.nsk.hr/um:nbn:hr:127:554311>

Rights / Prava: [Attribution-NonCommercial 4.0 International/Imenovanje-Nekomercijalno 4.0 međunarodna](#)

Download date / Datum preuzimanja: **2024-07-15**



Repository / Repozitorij:

[University of Zagreb School of Dental Medicine Repository](#)





Sveučilište u Zagrebu

Stomatološki fakultet

Danijel Kemiveš

**DIGITALNO PLANIRANJE I UPOTREBA
KIRURŠKIH ŠABLONA U DENTALNOJ
IMPLANTOLOGIJI – PRIKAZ SLUČAJA**

POSLIJEDIPLOMSKI SPECIJALISTIČKI RAD

Zagreb, 2023.

Rad je ostvaren na: Zavodu za oralnu kirurgiju Stomatološkog fakulteta u Zagrebu

Naziv poslijediplomskog specijalističkog studija: Dentalna implantologija

Mentor rada: doc. dr. sc. Marko Granić, Zavod za oralnu kirurgiju, Stomatološki fakultet Sveučilišta u Zagrebu

Lektor hrvatskog jezika: Njegač Neda, mag.edo.Croat

Lektor engleskog jezika: Petar Babić, prof.engl.

Sastav Povjerenstva za ocjenu poslijediplomskog specijalističkog rada:

1. _____
2. _____
3. _____

Sastav Povjerenstva za obranu poslijediplomskog specijalističkog rada:

1. _____
2. _____
3. _____
4. _____
5. _____

Datum obrane rada: _____

Rad sadrži: 32 stranica

0 tablica

27 slika

1 CD

Rad je vlastito autorsko djelo koje je u potpunosti samostalno napisano uz naznaku izvora drugih autora i dokumenata korištenih u radu. Osim ako nije drukčije navedeno, sve ilustracije (tablice, slike i dr.) u radu su izvorni doprinos autora poslijediplomskog specijalističkog rada. Autor je odgovoran za pribavljanje dopuštenja za korištenje ilustracija koje nisu njegov izvorni doprinos, kao i za sve eventualne posljedice koje mogu nastati zbog nedopuštenog preuzimanja ilustracija, odnosno propusta u navođenju njihova podrijetla

Zahvala

Zahvaljujem mentoru doc. dr. sc. Marku Graniću na pomoći i suradnji pri izradi ovog rada. Također, veliko hvala mojoj obitelji koja me poticala u ostvarenju završetka poslijediplomskog specijalističkog studija i obrani ovog rada. Posebnu zahvalu želim posvetiti mom dragom prijatelju dr. Leonardu Bergovcu koji me uveo u svijet kirurgije i implantologije i uvijek pomagao kod učenja na vlastitim greškama.

Sažetak

DIGITALNO PLANIRANJE I UPOTREBA KIRURŠKIH ŠABLONA U DENTALNOJ IMPLANTOLOGIJI – PRIKAZ SLUČAJA

Ugradnja dentalnih implantata u današnje je vrijeme postala rutinski zahvat koji se izvodi u većini ordinacija dentalne medicine. Napretkom tehnologije dentalna je implantologija postala predvidljiva grana dentalne medicine s jasnim kliničkim protokolima i s visokom stopom uspješnosti samog zahvata. Plan terapije ugradnje dentalnih implantata uključuje kliničku procjenu pacijentova stanja, snimanje trodimenzionalnom CBCT tehnikom koja daje izvrstan uvid u stanje čeljusti gdje se planira ugradnja te omogućuje izradu kirurške šablone za preciznu i predvidljivu terapiju.

Svrha ovoga rada je na temelju prikaza slučaja upotrebe digitalnog planiranja, prikazati izradu kirurške šablone, kirurški zahvat ugradnje 6 dentalnih implantata i kasniju izradu protetske suprastrukture. Ovim radom želi se prikazati da je upotreba digitalne tehnologije u dentalnoj implantologiji jednostavna i preporučljiva u vidu preciznosti samog zahvata te minimaliziranju postoperativnih komplikacija. Također je opisan protokol planiranja kirurške šablone te moguće komplikacije tijekom planiranja i operacije.

Ključne riječi: digitalno planiranje, ugradnja dentalnih implantata, kirurška šablona

Summary

DIGITAL PLANNING AND THE USE OF SURGICAL TEMPLATES IN DENTAL IMPLANTOLOGY – CASE REPORT

The purpose of this paper is to show the use of digital planning, the making of a surgical template, the bone preparation for the implant, and the placement of six dental implants, along with the subsequent production of prosthetic suprastructure. All the procedures will be shown using a case study.

The paper will demonstrate that the use of digital technology in dental implantology is simple and advisable, especially from the aspect of procedure precision and the reduction in complication. Also described is the procedure of planning the surgical template, as well as the possible complications during the planning phase and the procedure itself. The conclusion is that although there are advantages to digital planning and the use of surgical templates, the experience and the education of the operator are still the distinguishing factors for success..

Keywords: digital planning, dental implant placement, surgical guide

SADRŽAJ

1. UVOD.....	1
2. PRIKAZ SLUČAJA.....	3
2.1 PROTOKOL DIGITALNOG PLANIRANJA.....	4
2.2 KIRURŠKE ŠABLONE.....	9
3. RASPRAVA.....	21
4. ZAKLJUČAK.....	24
5. LITERATURA.....	26
6. ŽIVOTOPIS.....	31

Popis skraćenica

1. CAD/CAM (Computer Aided Design / Computer Aided Manufacture)
2. CBCT (Cone Beam Computed Tomography)
3. ALARA (As Low As Reasonably Achievable)
4. PMMA (PolyMethyl Methacrylate)
5. STL format (Stereolithography File Format)
6. DICOM (Digital Imaging and Communications in Medicine) format
7. PRF (Platelet Rich Fibrin)
8. MAR (Metal Artefact Reduction)

1. UVOD

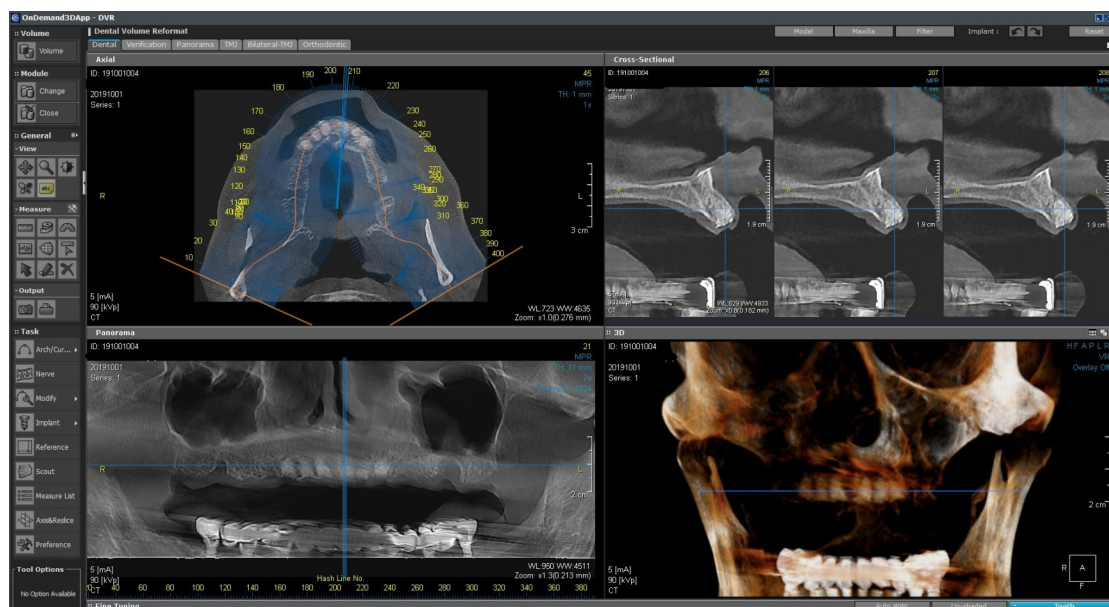
Dentalna implantologija, kao grana dentalne medicine koja se bavi nadoknadom izgubljenih zuba, tijekom zadnjeg desetljeća jako je napredovala, usporedno s razvojem digitalnih tehnologija u dentalnoj medicini.

Razvojem CBCT-a (engl. Cone Beam Computed Tomography) i intraoralnih dentalnih skenera počeli su se razvijati potpuno digitalni protokoli ugradnje dentalnih implantata koji nam omogućuju „implantaciju vođenu protetikom”, tj. planiranje položaja implantata prije samog kirurškog zahvata (1). Takvo planiranje implantata omogućuje pravilan položaj i opterećenje implantata te smanjuje rizik od ozljede anatomskih struktura kao što su sinusi s oštećenjem Schneiderove membrane, živci, krvne žile ili susjedni zubi, (2) a uz to se osigurava i predvidljiv estetski rezultat. Dentalni implantat postavljen u protetski nepravilan položaj kompromitira kvalitetu završne restauracije. S obzirom na to da su zahtjevi i estetska očekivanja pacijenata postavljeni vrlo visoko, pogreške moraju biti svedene na minimum, a digitalno planiranje te vođena kirurgija omogućuju nam upravo takve rezultate. U ovom radu bit će prikazan protokol planiranja i izrade kirurške šablone implantološkog sustava MIS, pod nazivom M-GUIDE.

2. PRIKAZ SLUČAJA


2.1. PROTOKOL DIGITALNOG PLANIRANJA

Protokoli digitalnog planiranja položaja implantata razlikuju se od sustava do sustava. U M-Guide sustavu planiranje počinje izradom CBCT snimke (3), napravljene po protokolu tvrtke MIS. Polje snimanja mora biti dovoljno veliko da snimi obje čeljusti. Preporučena veličina polja je 12x12 cm, ali u praksi se pokazalo da je čak i veličina polja 8x8 cm dovoljna za prikaz koštanih struktura obje čeljusti (3). S obzirom na to da se u radiologiji preporuča ALARA (engl. As Low As Reasonably Achievable) princip, veličinu polja treba birati individualno za svakog pacijenta. Minimalna veličina presjeka mora biti najviše 0,2 mm da bi se osigurala dovoljna preciznost za planiranje. Većina današnjih CBCT uređaja može raditi presjeke preciznosti 0,15 mm do čak 0,115 mm. Snimka se mora raditi bez mobilnih pomagala u ustima. Obrazi se odvajaju od zuba pomoću svitka staničevine ili eventualno plastičnih retraktora, tako da se na snimci dobro vidi razlika kosti i nepomične sluznice, što omogućava planiranje privremene restauracije te kreiranje izlaznog profila bez dodatnih kirurških zahvata. Glava pacijenta mora biti stabilizirana pomoću stabilizacijskih nastavaka na samom uređaju da se izbjegnu artefakti nastali pomacima kod snimanja. Kod planiranja rada u gornjoj čeljusti, jezik mora dodirivati dno usne šupljine, a kod planiranja u donjoj čeljusti, pacijent drži jezik na prijelazu tvrdog nepca u meko nepce. CBCT snimka napravljena navedenim protokolom eksportira se u DICOM formatu te se učita na portal M-FLOW, namijenjen isključivo digitalnom planiranju.



Slika 1. CBCT snimka – izvorno autorsko djelo

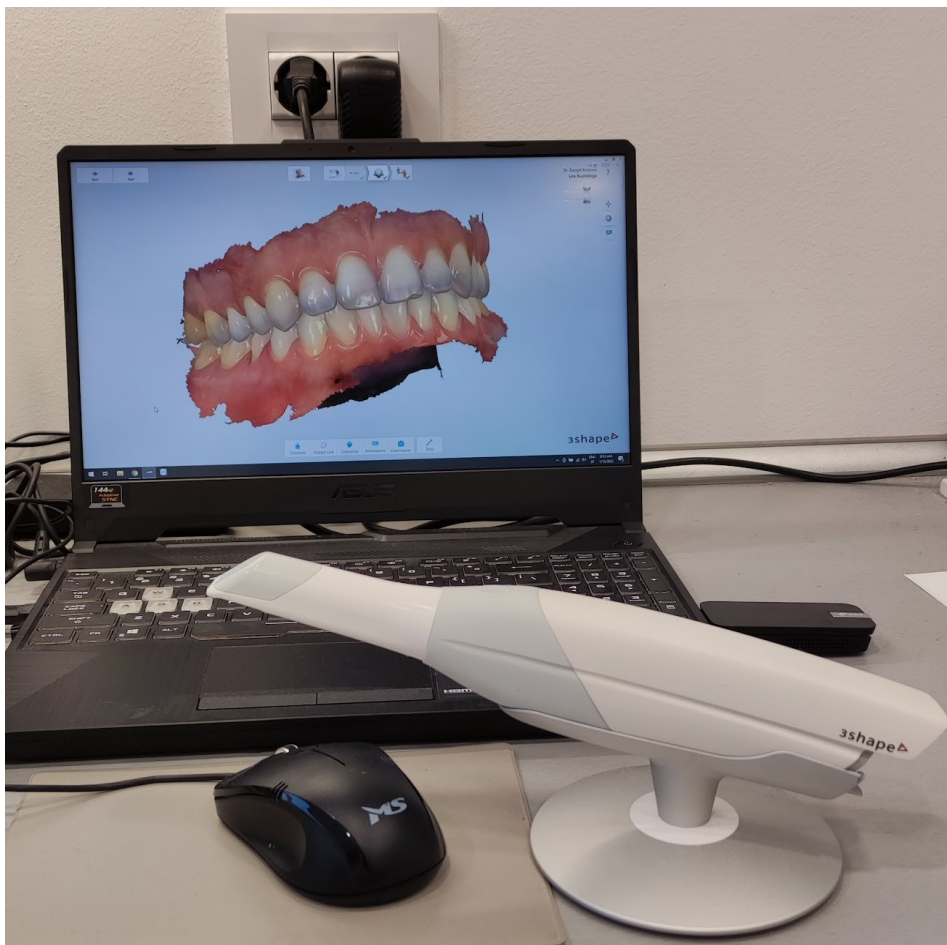Za digitalno planiranje implantata potrebni su nam i digitalni otisci, tj. STL datoteke početne situacije u ustima. Postoje dva načina dobivanja digitalnih otisaka (4): intraoralnim i laboratorijskim skeniranjem. Laboratorijsko skeniranje radi se skeniranjem gipsanog modela napravljenog iz otisaka pacijenta ili laboratorijskim skeniranjem otisaka. Slučaj prikazan u radu napravljen je navedenom metodom (Slika 2 i 3).



Slika 2 i 3. Laboratorijsko skeniranje gipsanih modela – izvorno autorsko djelo

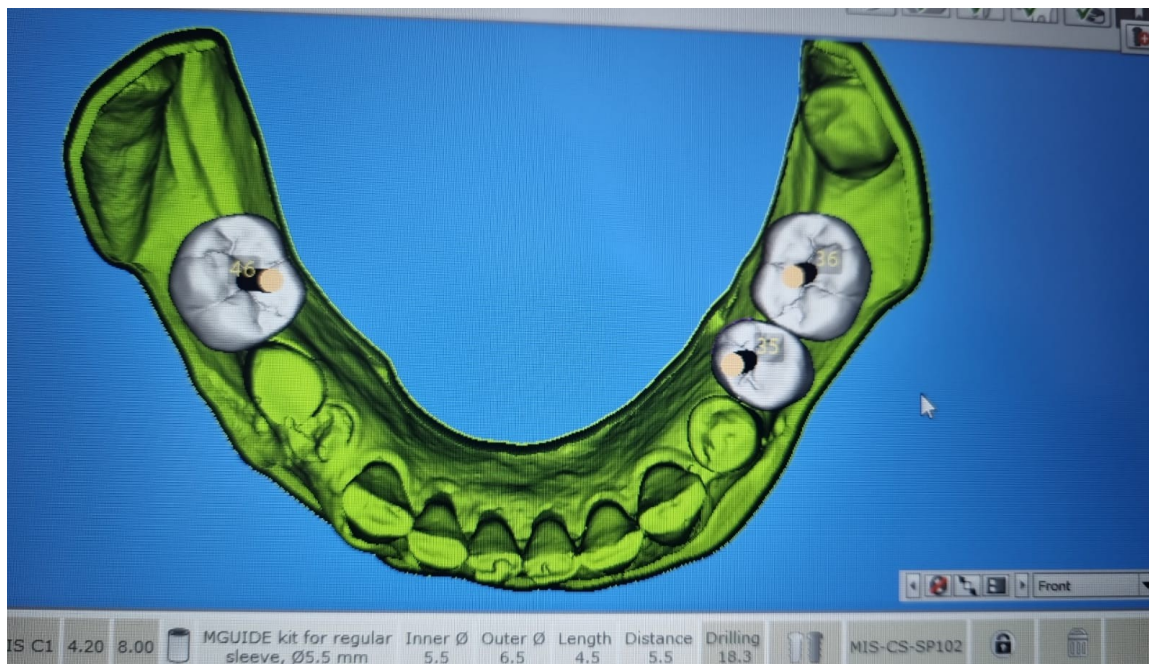
Niski troškovi prednost su ovakvog načina rada, dok su nedostaci niža preciznost u usporedbi s intraoralnim skeniranjem (4). Slaba preciznost dolazi od kontrakcije otisnog materijala za vrijeme stvrdnjavanja, ekspanzije sadre kod izlijevanja modela te rezilijencije sluznice kod bezubih čeljusti.

Nadalje, greška kod otiska događa se zbog neopreznog vađenja gipsanog modela iz otisne žlice/mase, vremena prijenosa iz ordinacije u laboratorij, promjena temperature i dezinfekcijskih sredstava (4). U današnje se vrijeme uglavnom koriste intraoralni skeneri (5). Visoka preciznost i jednostavnost korištenja velike su prednosti, dok je visoka cijena opreme glavni nedostatak. Cilj je intraoralnog skenera precizno snimiti trodimenzionalnu geometriju objekta te ju pretvoriti u format datoteke koja nam je iskoristiva u digitalnom planiranju. Najčešće korišten format je STL (Standard Tessellation Language). Razvijeni su i drugi formati da se omogući snimanje boje, transparencije i teksture oralnih tkiva, kao što je PLY format (Polygon File Format).



Slika 4. Intraoralni skener 3shape – izvorno autorsko djelo

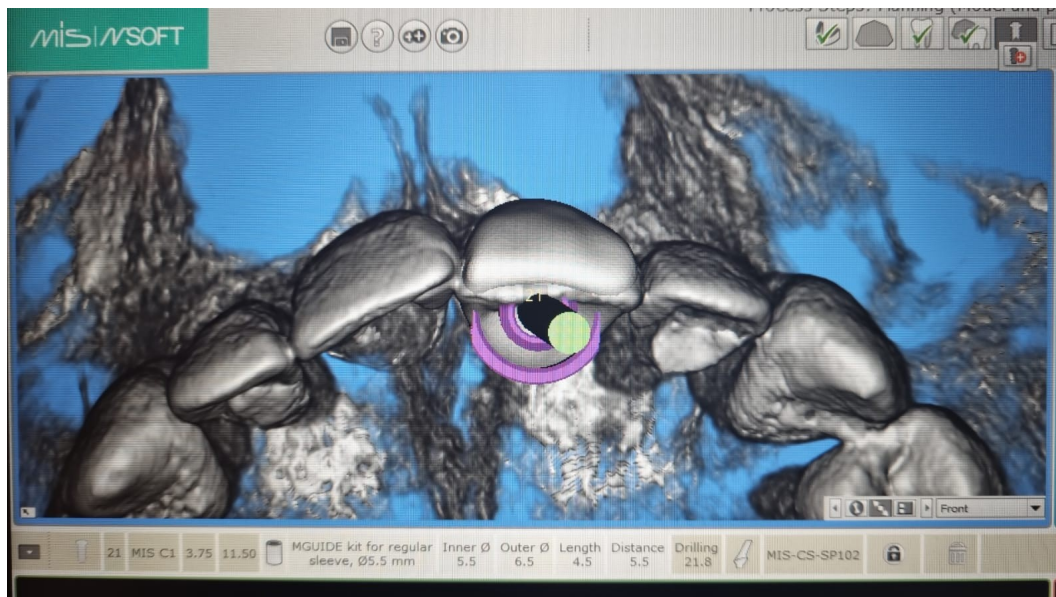
Najvažniji korak u postupku izrade kirurške šablone je izrada digitalnog „wax-upa”, tj. planiranje protetskog položaja zubi prije ugradnje dentalnih implantata.



Slika 5. Digitalno planiranje položaja implantata s izlazima vijaka kroz krunu – izvorno autorsko djelo


U slučaju potpune bezubosti moguće je napraviti šablonu tehnikom dvostrukog skeniranja (6). Potrebno je napraviti CBCT snimku s potpunom protezom u ustima pacijenta koja čvrsto priliježe na sluznicu (meko podlaganje). Prije skeniranja na protezu se postavljaju markeri od metala ili gutaperke koji nam služe za orijentaciju i spajanje dva CBCT-a. Nakon toga se skenira sama proteza te se podaci učitavaju u softver za planiranje što omogućuje planiranje položaja implantata tako da izlazi vijaka prolaze kroz okluzalne plohe budućega rada.

Ako se radi o djelomičnoj bezubosti, „wax-up” je moguće napraviti analogno, na gipsanom modelu te ga naknadno digitalizirati skeniranjem u laboratoriju. To nam omogućuje dobivanje STL datoteka koje je moguće učitati u softver za planiranje te preklopiti s CBCT-om.



Slika 6. Planiranje postave implantata u estetskoj zoni – izvorno autorsko djelo

Digitalno planiranje radi se u specijaliziranom softveru, a sam softver ovisi o proizvođaču implantata, u ovom slučaju tvrtke MIS i softveru Msoft. Planiranje počinje učitavanjem CBCT-a s preklapanjem digitalnog „wax-upa” i CBCT-a. Nakon preklapanja „wax-upa” i CBCT-a pristupa se označavanju važnih anatomskih struktura (mandibularni kanal), što omogućava odabir pravilne duljine i širine dentalnog implantata. Označava se granica mekih tkiva za eventualno planiranje izlaznog profila, u slučaju imedijatnog opterećenja.



Slika 7. Planiranje položaja implantata za imedijatnu implantaciju – izvorno autorsko djelo

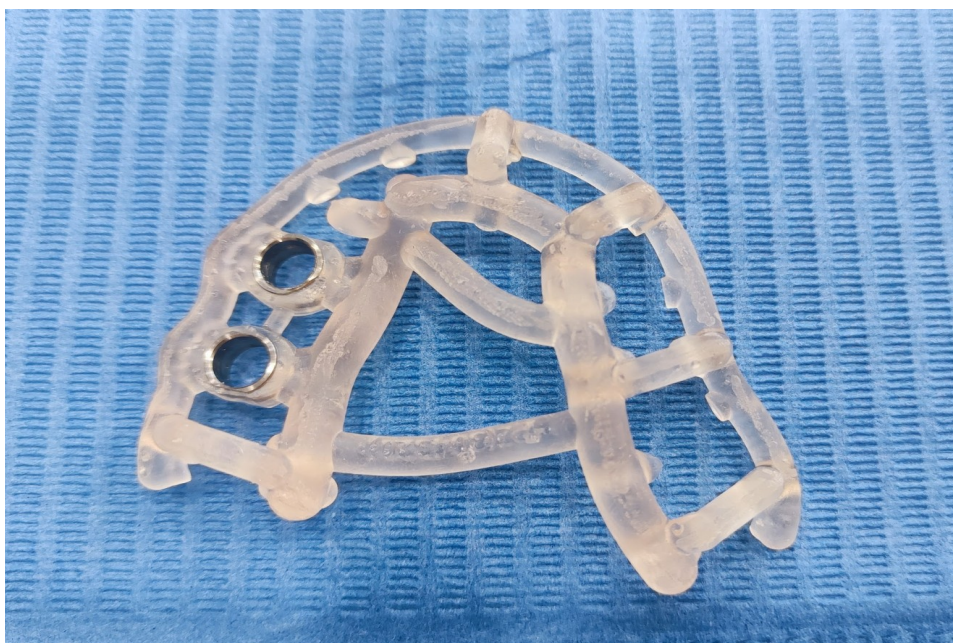
2.2. KIRURŠKE ŠABLONE

S obzirom na dizajn kirurške šablone mogu se podijeliti na tri vrste (7):

Neograničavajući dizajn – daje samo informaciju gdje se budući protetski rad nalazi, bez informacija o dubini, nagibu i smjeru implantata. Opaženo je da takav dizajn šablone može dovesti do pogrešnog nagiba te pogrešnog položaja pristupa vijku na finalnoj restauraciji jer se smjer implantacije određuje položajem susjednih zuba.

Djelomično ograničavajući – kod ovakvog dizajna prvo svrdlo za osteotomiju vođeno je kroz šablonu, dok se ostatak preparacije radi ručno. Postoji nekoliko tehnika izrade navedene šablone, ali ona i dalje ne osigurava pravilni nagib implantata.

Potpuno ograničavajući – ograničava sve instrumente za osteotomiju u bukolingvalnom i meziodistalnom smjeru te ograničava i dubinu osteotomije. Što je dizajn šablone više ograničen preciznost postave je veća te se smanjuje utjecaj (ne)iskustva operatera. Izrada takvih šablona danas se najčešće radi CAD/CAM tehnologijom. U prikazu slučaja korištena je potpuno ograničavajuća šablona tvrtke „MIS Implants”.

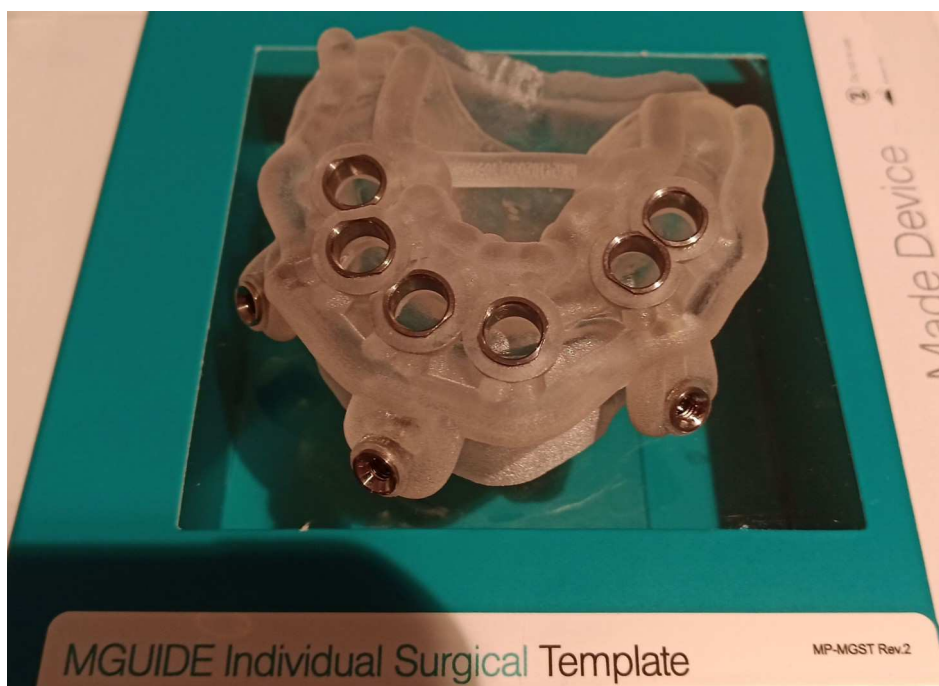


Slika 8. Potpuno ograničavajuća dentalno poduprta šablona tvrtke MIS – izvorno autorsko djelo

S obzirom na vrstu podupiranja (8) kirurške šablone dijele se na:

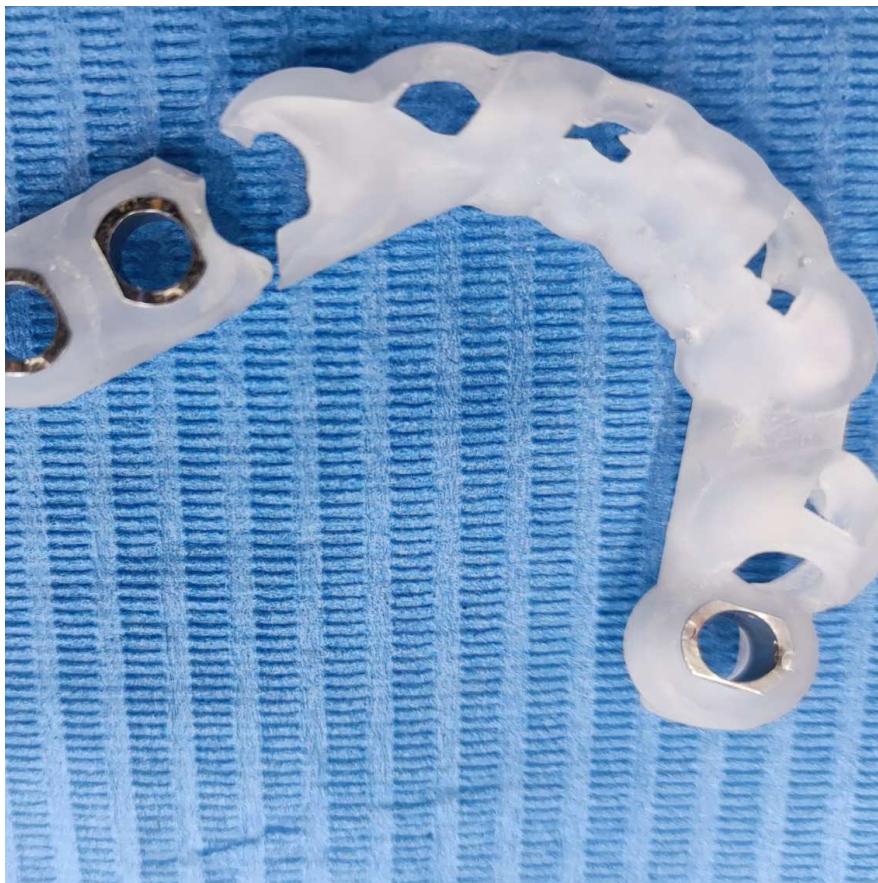Koštano podupiranje – ova vrsta šablona koristi se najčešće kod potpune bezubosti i jake atrofije alveolarnog grebena zbog koje je stabilnost šablone na mukozi upitna. Zahtijeva podizanje režnja pune debljine te stabilizaciju na samoj kosti uz pomoć stabilizacijskih vijaka koji također moraju biti planirani da izbjegnu sve važne anatomske strukture.

Mukozno podupiranje – šablone s mukoznim podupiranjem u većini se slučajeva rade kod potpunih bezubosti, a najveća prednost je mogućnost „flapless” operacije (bez odizanja režnja). Ova tehnika ima mnogo prednosti kao što su kraće vrijeme operativnog zahvata, manja postoperativna bol i otekline (9). Negativna strana ove tehnike je manjak hlađenja svrdla za osteotomiju pa se u samom dizajnu šablone mora voditi briga o tome, te manjak vizualizacije mjesta osteotomije i implantacije. Iako ima nedostataka, mukozno poduprta šablona predstavlja bolji izbor nego koštano poduprta zbog manjih postoperativnih komplikacija.



Slika 9. Mukozno poduprta kirurška šablona tvrtke MIS – izvorno autorsko djelo

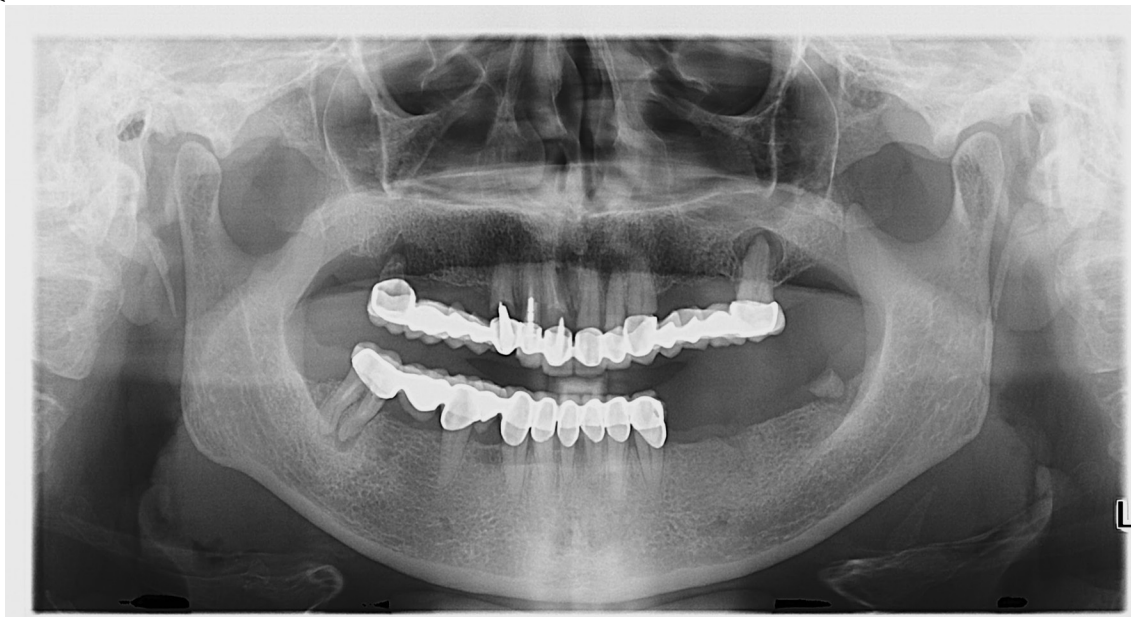Dentalno podupiranje – šablone s dentalnim podupiranjem najčešće se izvode u slučajevima kada ima dovoljno preostalih, intaktnih zuba. Preciznost postave uvelike ovisi o broju i rasporedu preostalih zuba (10).



Slika 10. „Full arch” šablona kod koje je došlo do pucanja distalne ekstenzije – izvorno autorsko djelo

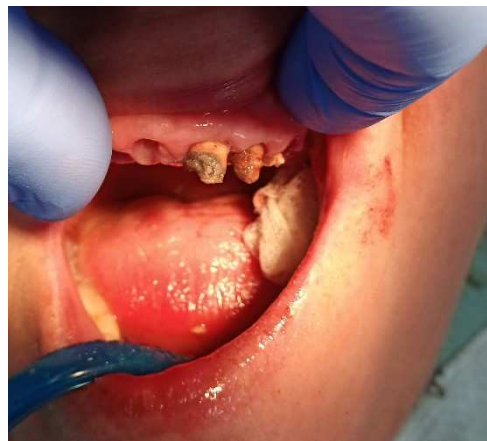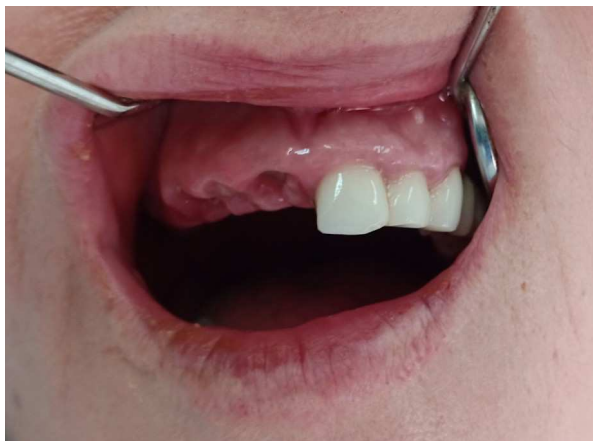Pacijentica M. G. javlja se u ordinaciju radi sanacije situacije gornje i donje čeljusti. Napravljen je ortopantomogram početne situacije te uzeta anamneza prema kojoj je pacijentica zdrava, ne boluje od kroničnih bolesti, ne uzima nikakve lijekove, nije na terapiji bisfosfonatima te nema alergija na lijekove i anestetike. Predloženu terapiju razumjela je i u potpunosti prihvatila.

<



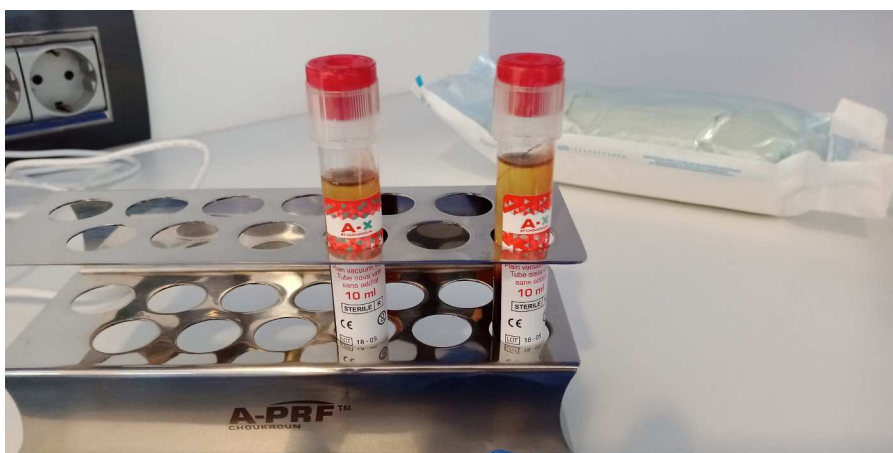Slika 11. Ortopantomogram početnog stanja – izvorno autorsko djelo

Najprije se krenulo u sanaciju donje čeljusti. Ekstrahiran je zaostali korijen 38 te zub 47, na pozicije 46, 34 i 36 postavljeni su dentalni implantati. Nakon 4 mjeseca napravljena je pojedinačna kruna na cementiranje na 46, cirkonkeramički most 45 do 3 te most nošen implantatima na 34 i 36. U međuvremenu je došlo do loma gornjeg mosta jer pacijentica nije bila u mogućnosti doći na dogovorene termine.

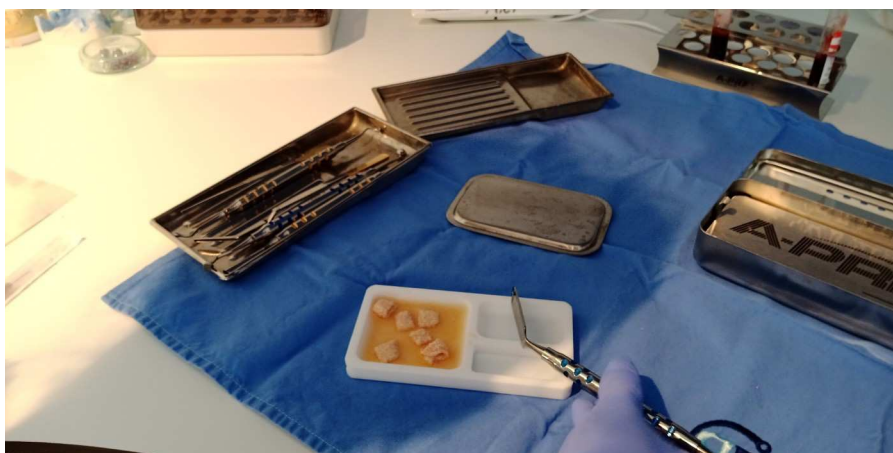

Slika 12 i 13. Lom gornjeg metalkeramičkog mosta i zubi nakon skidanja ostatka mosta – izvorno autorsko djelo

Isplanirana je ekstrakcija svih preostalih zuba u gornjoj čeljusti te prezervacija alveola mješavinom PRF-a i ksenografta te tzv. „sticky bone”.

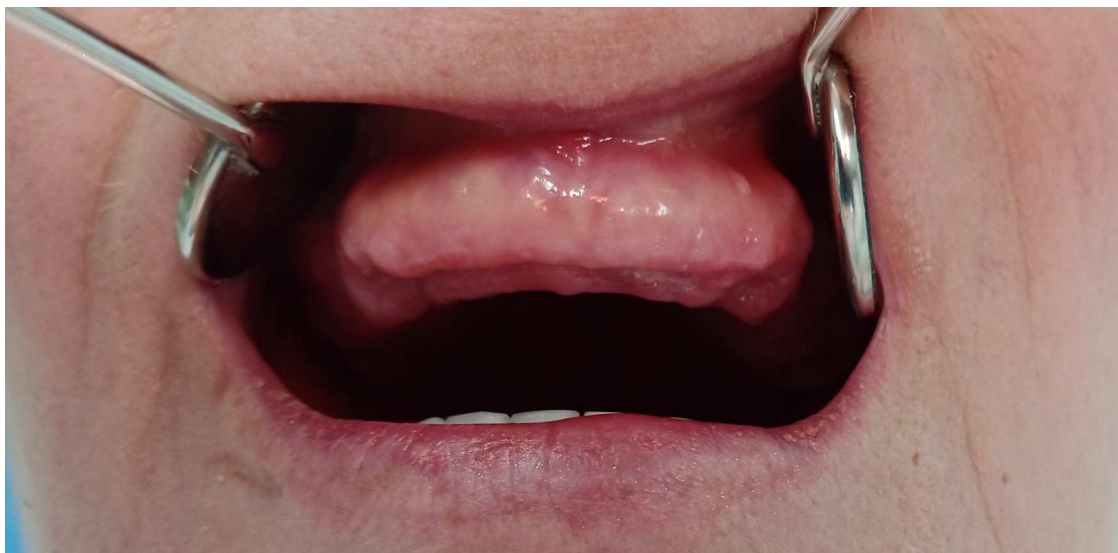

Slike 14. Priprema PRF-a – izvorno autorsko djelo



Slika 15. „Sticky bone” – mješavina PRF-a i ksenografta – izvorno autorsko djelo

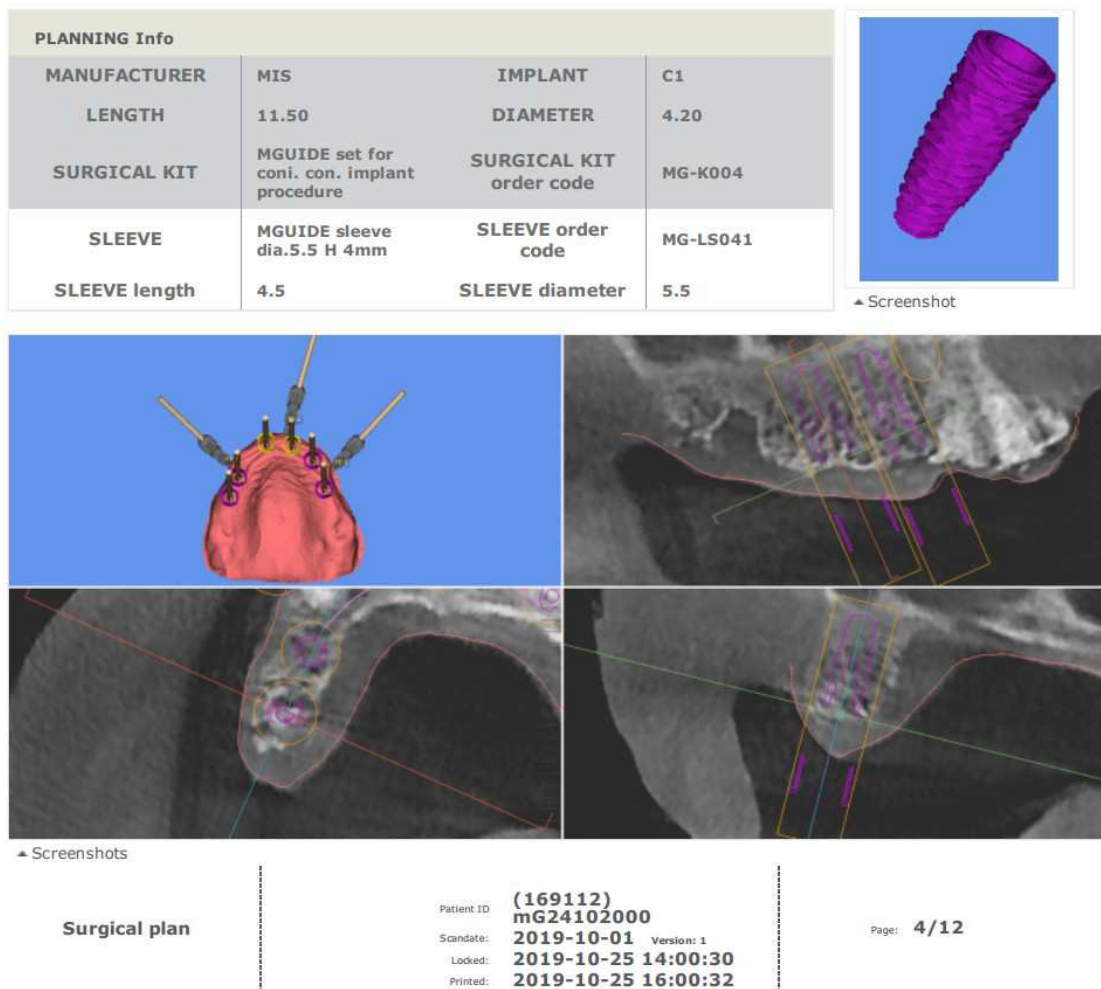
Odignut je režanj pune debljine te se nakon ekstrakcije alveole pune mješavinom PRF-a i ksenografta te je preko postavljena resorbirajuća kolagena membrana. Rana je zašivena 4.0 Vicryl koncem bez tenzije. Pacijentici su dane upute o oralnoj higijeni i upotrebi analgetika te se naručuje za 10 dana na vađenje konaca. Nakon 3 tjedna napravljena je „Vertex” potpuna proteza koja je meko podložena, zbog estetskih zahtjeva pacijentice.



Slika 16. Izgled bezubog grebena nakon perioda cijeljenja – izvorno autorsko djelo

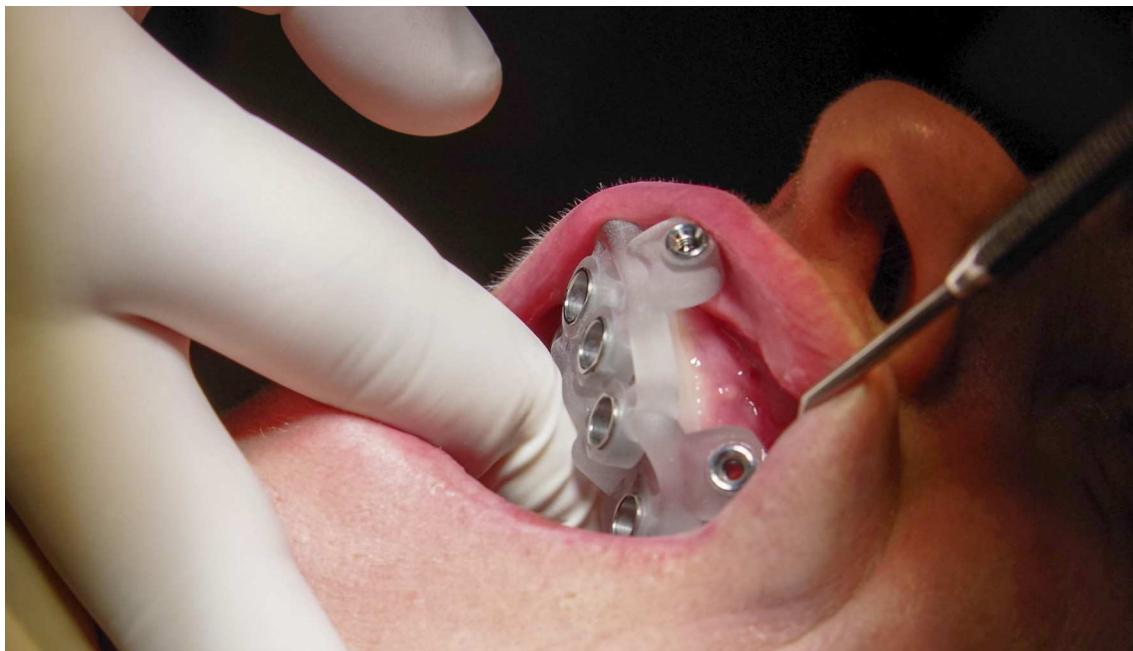Pet mjeseci nakon operacije, napravljena je kontrolna CBCT snimka prema kojoj se kreće s planiranjem implantološke terapije. S obzirom na bezubu čeljust te dovoljnu količinu kosti, planira se ugradnja 6 dentalnih implantata bez odizanja mukogingivnog režnja („flapless” tehnikom). Time se smanjuje invazivnost zahvata te vrijeme cijeljenja. Uzeti su otisci koji su izliveni u laboratoriju, nakon toga su skenirani te je napravljen digitalni „wax-up”. Sve datoteke, DICOM CBCT, STL početne situacije i STL „wax-up” šalju se u MIS centar za planiranje u Berlin, zajedno s formularom u koji se unose podaci pacijenta, doktora, planirana mjesta implantacije, vrsta, duljina i širina implantata, plan provizorija i slično.

U ovome je slučaju isplaniran fiksni rad nošen sa 6 dentalnih implantata.



Slika 16. Dio kirurškog plana s pozicijama i veličinama implantata te pozicijama stabilizacijskih vijaka – izvorno autorsko djelo

Planiranje provodi tehničar posebno educiran za izradu i dizajn šablona. Nakon isplaniranih položaja implantata i fiksacijskih vijaka, MIS centar traži potvrdu plana te kreće u izradu same šablone. Šablona dolazi sterilizirana i spremna za upotrebu. Prije samog zahvata pacijentica je primila 2 g Amoxicilina te ispirala usta otopinom klorheksidina 2 minute. Šablona je isprobana u ustima, a stabilnost je bila dobra s dovoljno mjesta za pozicioniranje kirurških svrdla koja su nešto duža od običnih svrdla za osteotomiju.



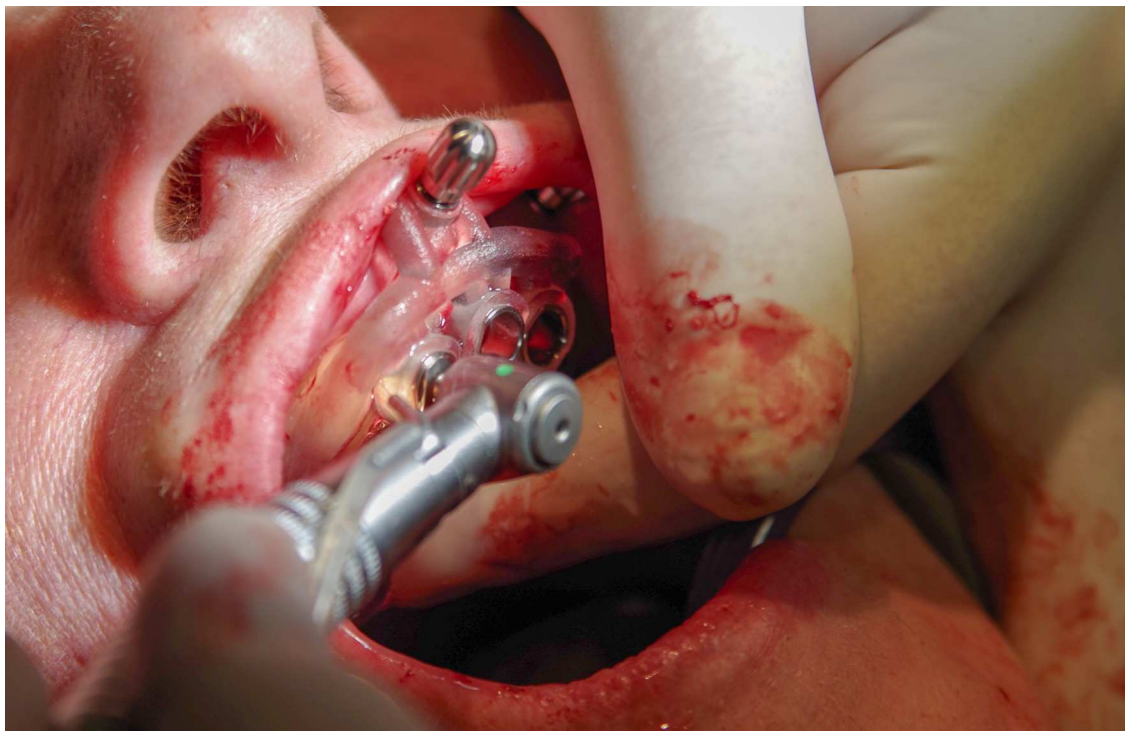Slika 17. Proba šablone u ustima – izvorno autorsko djelo

Prvo svrdlo u operaciji je „punch” kojim se kružno otvara sluznica. Šablona se uklanja iz usta te se uklanjaju odrezani dijelovi sluznice. Zatim se kreće u fiksaciju šablone stabilizacijskim pinovima, a nakon toga osteotomiji prema kirurškom planu. Brzina rotacije svrdla je 300 okretaja zbog manjka hlađenja kosti.



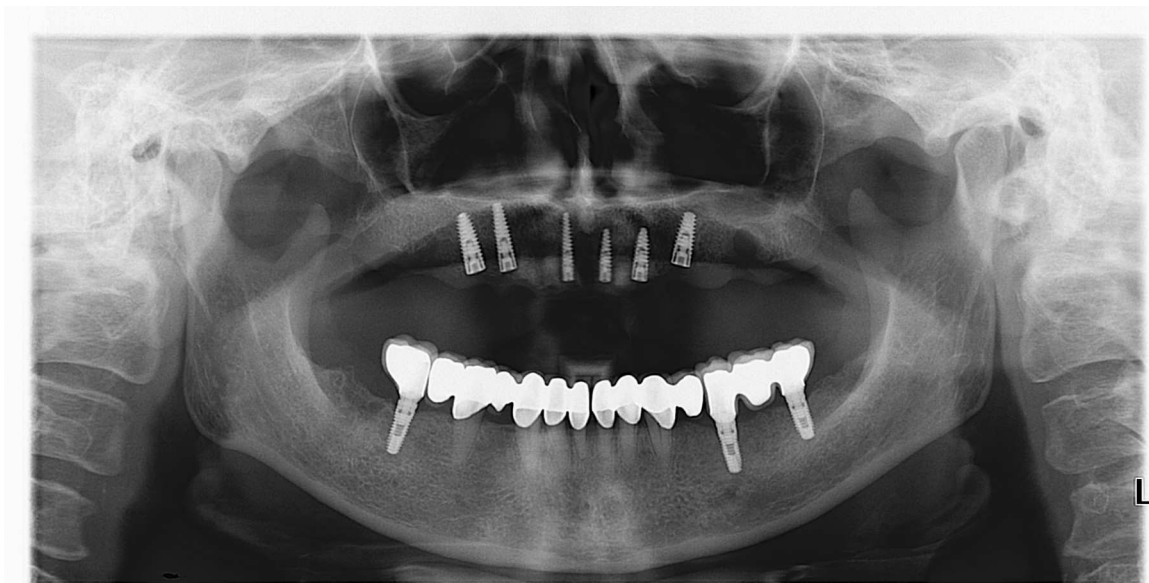Slika

18. Set za postavljanje fiksacijskih pinova i šablona – izvorno autorsko djelo



Slika 19. Preparacija ležišta za implantate – izvorno autorsko djelo

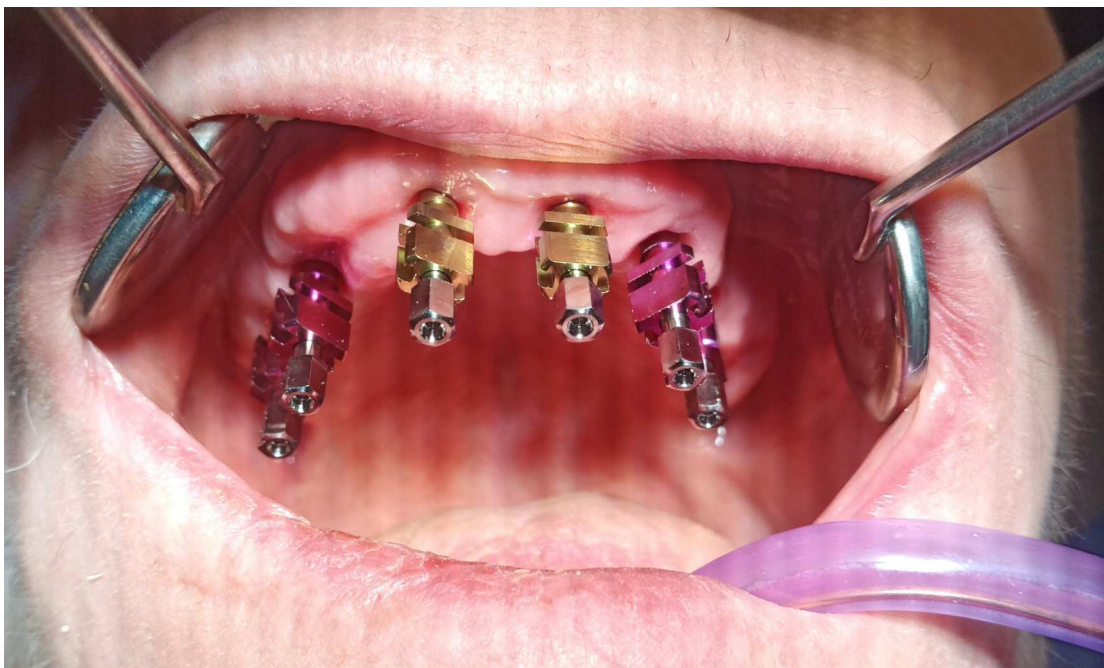Sama svrdla dizajnirana su tako da cilindri u šablona ograničavaju dubinu preparacije. Najprije se prepariraju distalni implantati sa svake strane te se šablona još dodatno stabilizira posebnim vijcima za distalne implantate, a obzirom na to da je primarna stabilnost bila dobra (30NCm). Zatim se prepariraju ostala mjesta implantacije te se postavljaju implantati. Šablona se uklanja te se implantati zatvaraju vijcima za cijeljenje gingive (healing abutment). Pacijentici su dane upute o oralnoj higijeni, kontroli postoperativne boli i oteklina. Sama pacijentica navodi da oteklina nije bilo, a bolovi vrlo mali u usporedbi s klasičnom operacijom odizanja reznja koja je napravljena u donjoj čeljusti.



Slika 20. Kontrolni ortopantomogram – izvorno autorsko djelo

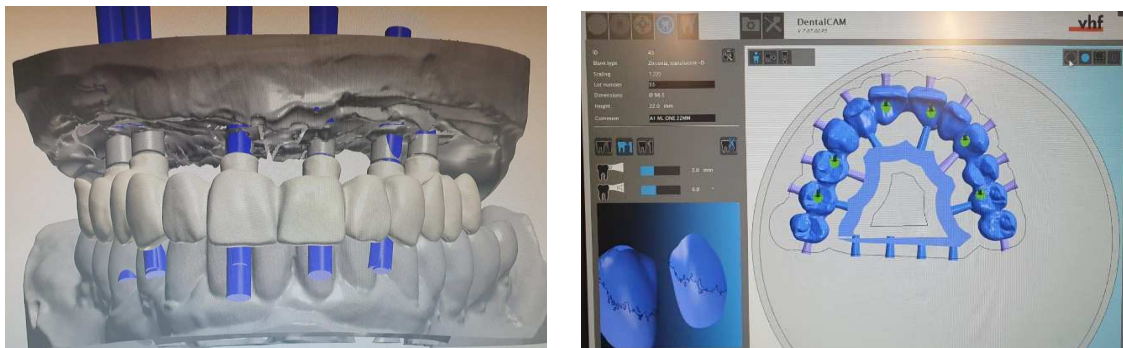
Nakon 4 mjeseca napravljen je kontrolni ortopantomogram te se kreće u izradu provizornog rada.

Uzimaju se otisci otvorenom žlicom koje će se digitalizirati u laboratoriju.

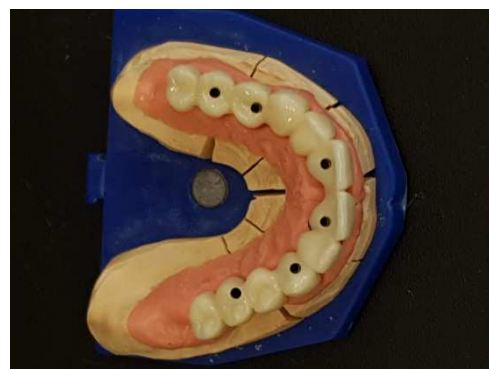
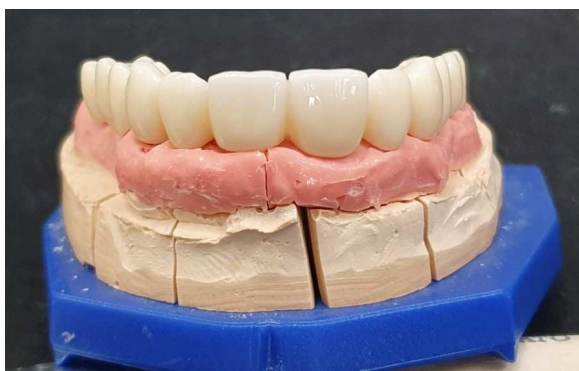
Slika 21. Transferi u ustima prije uzimanja otiska otvorenom individualnom žlicom – izvorno autorsko djelo

Budući da su implantati paralelni i postavljeni u protetski idealan položaj, kreće izrada PMMA mosta fiksiranog vijcima.

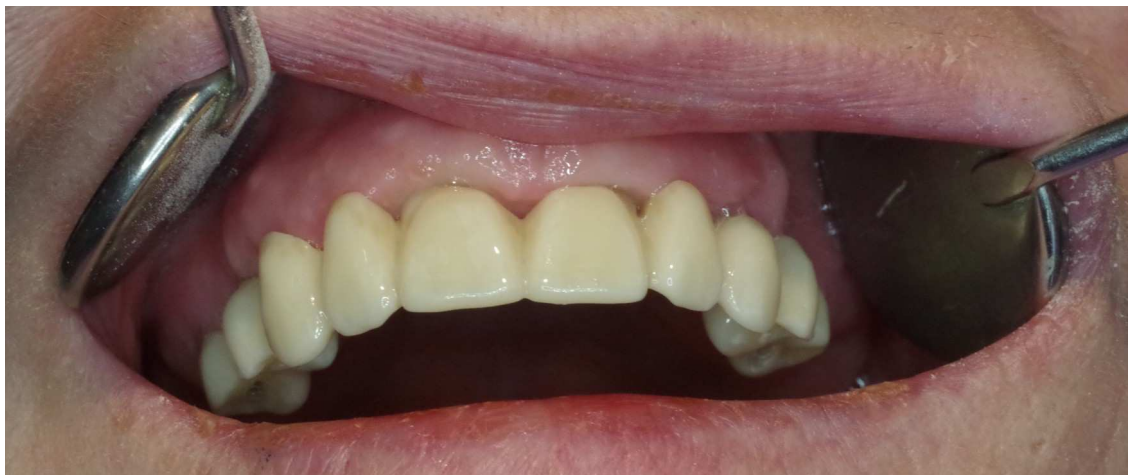

Slika 22 i 23. Dizajniranje mosta i položaj u PMMA bloku – izvorno autorsko djelo

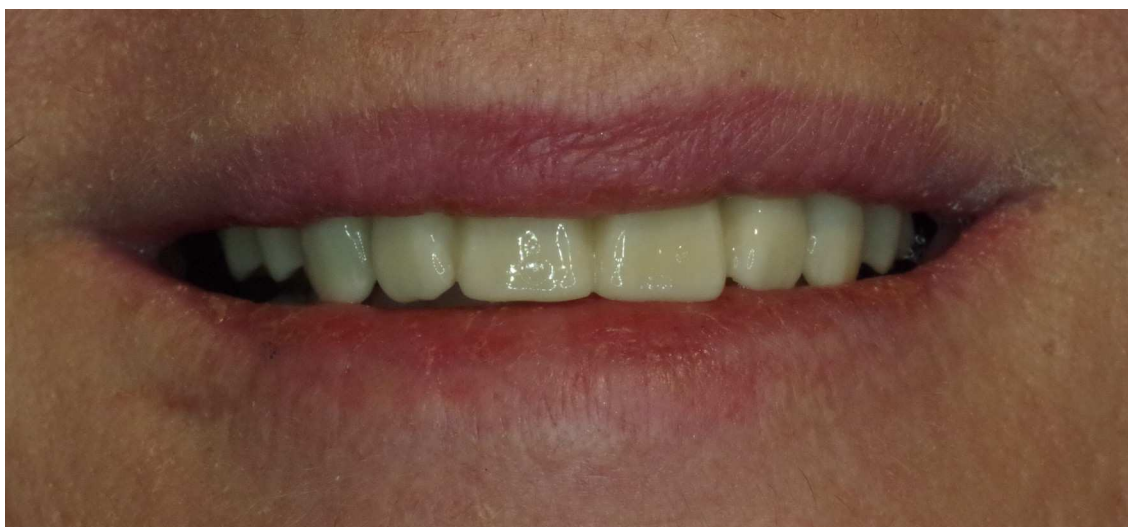

Slika 24 i 25. Gotov privremeni rad i pogled s okluzalne strane – izvorno autorsko djelo

Most je isproban u ustima te stegnut na preporučeni okretni moment za provizorne nadogradnje (25Ncm). Napravljene su minimalne korekcije okluzije.



Slika 26. Gotov privremeni rad – izvorno autorsko djelo



Slika 27. Slika osmijeha s privremenim radom – izvorno autorsko djelo

Pacijentica je zadovoljna radom, ne navodi nikakve probleme te je nakon 6 tjedana napravljen identičan most u monolitnom cirkon-oksidu.

Računalno vođena implantacija predstavlja mnogo prednosti u današnjoj dentalnoj implantologiji, kako za pacijenta tako i za kliničara. Međutim, svaki slučaj treba gledati zasebno te procijeniti indikacije i kontraindikacije za izradu kirurške šablone.

Potpuno vođena kirurgija uključuje proces digitalnog planiranja, proces izrade individualne kirurške šablone i postavljanje implantata upotrebom šablone i posebnog seta za vođenu kirurgiju. S obzirom na velik broj koraka pri izradi, akumulacijom grešaka može doći do značajnog odstupanja od pravilne (planirane) postave implantata. U literaturi su opisane velike varijacije u kvaliteti CBCT snimaka i protokola ekspozicije (11). Voxel veličine 0,20 mm smatra se dovoljno preciznim, ali povećanjem polja snimanja povećava se i razmak između segmenata CBCT snimke te samim time i pogreška. Artefakti CBCT snimke također su izvor nepreciznosti, a mogu nastati zbog superpozicije objekata, ogiba zraka, pomicanja pacijenta tijekom snimanja i najviše zbog prisutnosti metalnih ispuna, krunica, mostova i implantata u ustima pacijenta (11).

Preciznost ekstraoralnih skenera, trodimenzionalnih pisača i intraoralnih skenera (20 mikrometara) daleko je veća nego rezolucija CBCT-a pa ne utječe negativno na preciznost same šablone. Prema Ritter i sur. (12) spajanje 3D modela i CBCT-a pouzdano je i dovoljno visoke preciznosti (0,14 mm) za planiranje implantata. Šablone poduprte zubima pokazuju najveću preciznost, dok kod mukozno poduprtih dolazi do velikih odstupanja (13) između planirane i stvarne postave. Najveću nepreciznost pokazuju koštano poduprte šablone, s obzirom na to da se njihovo planiranje radi isključivo na temelju CBCT snimke.

Tijekom operacije s kirurškom šablonom može doći do pomicanja šablone i nepreciznosti, što se najčešće javlja kod bezubih čeljusti i mukozno poduprtih šablona (14). Operaciju je zato potrebno izvoditi polako i bez sile koja bi mogla uzrokovati pomake. Tijekom cijelog procesa mogu se dogoditi devijacije od 0,7 mm (15). U studiji Vercruyssen i sur. (16) zaključuju da je standardna devijacija vođene kirurgije (1,4 mm i angularna devijacija od 3 stupnja) statistički značajno manja od ručno postavljenih implantata (2,8 mm i 9,1 stupanj angularne devijacije), dok u recentnijoj literaturi Pozzi i sur. zaključuju da nema statistički značajne razlike kod gubitka jednog zuba (17).

Planiranje rada unatrag također nam omogućuje istovremeno planiranje augmentacije kosti na mjestu implantacije te planiranje mekog tkiva oko implantata. Prednost za pacijenta je skraćeno vrijeme operacije, manja postoperativna bol i otekline ako se radi bez odizanja režnja (18). Kliničke prednosti „flapless” operacije uključuju prezervaciju mekih tkiva,

zadržavanje bolje vaskularizacije oko implantata za koju se smatra da smanjuje gubitak kosti jer u „flapless” operaciji ne odižemo periost. Laverty i sur. (18) opisuju veliki broj mana i komplikacija. One mogu nastati zbog nemogućnosti vizualizacije dubine preparacije (markeri na svrdlima), vizualizacije same dubine postave implantata i vizualizacije okolne kosti. Topografija okolne kosti u nekim slučajevima zahtijeva alveoplastiku, koju tijekom „flapless” operacije ne možemo napraviti. „Flapless” operacija također onemogućava lateralni sinus lift i zatvaranje bukalnih fenestracija na implantatima. S obzirom na to da sama kirurška šablona značajno smanjuje irigaciju, veća je mogućnost termalnog oštećenja okolne kosti. Mogućnost manipulacije okolnim mekim tkivima je smanjena jer se najčešće sluznica otvara „punchem” ili mikrozomom na poziciji implantata. Postoje hipoteze da oseointegracija može biti kompromitirana kod „flapless” operacija zbog kontaminacije koštane podloge mekim tkivima. Rezultati studije Becker i sur. (19) na psima ne pokazuju statistički značajnu razliku oseointegracije „flapless” i konvencionalne postave implantata, a histološki ne pokazuju inkluzije mekih tkiva.

Preciznost postave implantata može se mjeriti na dva načina (20): pomoću kontrolnog CBCT-a (direktna metoda) i izravnim skeniranjem nadogradnji za skeniranje u ustima (indirektna metoda). Dobivene snimke učitavaju se u specijalni softver u kojem se uspoređuje odstupanje dobivenih pozicija implantata od planiranih. Direktnom metodom radi se CBCT odmah nakon postave te se superpozicijom CBCT-a prije i poslije uspoređuju pozicije. Nedostatak navedene metode je gubitak preciznosti CBCT snimke oko implantata zbog titanske strukture pa je često sami radiografski rub implantata neoštar. Novijom „MAR” metodom (engl. Metal Artefact Reduction) navedeno se može smanjiti, ali ne i u potpunosti izbjeći. Odabiru se tri referentne točke na svakom CBCT-u za precizno preklapanje, što je jednostavno kod ozubljenih pacijenata, dok se kod potpune bezubosti najčešće koriste radioopakni markeri.

Indirektnom metodom pozicija implantata određuje se uzimanjem otisaka s transferima ili direktnim skeniranjem nastavaka za skeniranje u ustima pacijenta. Prednost je da se pacijenta ne izlaže dodatnom zračenju već se pozicija implantata dobije virtualno, tj. softver na temelju pozicije „scanbodyja” radi virtualni implantat. Ako se dogodi greška pri postavljanju nadogradnje za skeniranje u ustima pacijenta (nedovoljno stezanje, nepotpuna konekcija), neizbježno se dobije krivi položaj implantata u softveru.

Za mjerenje devijacija uzima se centralna osovina implantata te se mjere linearne, vertikalne i angularne devijacije pozicija.

4. ZAKLJUČAK

Digitalno planiranje i upotreba kirurških šablona u dentalnoj implantologiji polako postaje svakodnevica. Iako početak rada s kirurškim šablonama iziskuje puno vremena i edukacije, a samim time i troškova, prelazak na digitalni način rada dugoročno olakšava rad i terapeutu i pacijentu. Iako u literaturi ne nalazimo na statistički značajne razlike u ručnoj postavi implantata od one računalno navođene, isto tako ne nalazimo ni statistički značajne razlike u dugoročnom preživljavanju implantata. U oba se slučaja uspješnost terapije svodi na dobro postavljenu indikaciju te pravilno planiranje protetske opskrbe pacijenta, a planiranjem unatrag dolazimo do načina izrade planiranog rada. Iako nema točnog konsenzusa oko indikacija za navođenu implantologiju, ona nam uvelike olakšava rad u estetskoj zoni gornje čeljusti te planiranju izlaznog profila budućeg protetskog rada prije same operacije. Također olakšava postavu kod smanjenog interdentalnog prostora te u situacijama gdje je paralelnost implantata važna zbog izrade radova na vijak. Iskustvo je pokazalo da je u situacijama implantacije u uski alveolarni greben, pogotovo u donjoj čeljusti, bolje odignuti puni režanj. Bez obzira radi li se osteotomija s vodicom ili bez nje, postavu samog implantata bolje je raditi pod kontrolom oka, gdje možemo kontrolirati dubinu postave koja značajno utječe na daljnju resorpciju kosti oko implantata. Odizanjem režnja također dobivamo mogućnost manipulacije okolne kosti, kontrolu eventualne frakture ili zatvaranje fenestracije te bolju mogućnost manipulacije mekih tkiva. Iako je pacijentu „flapless” operacija puno ugodnija, manje bolna i generalno bez otekline, samo se kliničar (operator) može opredijeliti za jedan ili drugi pristup. Poznavanje cjelokupnog procesa izrade kirurške vodilice, od snimanja CBCT-a do probe dosjeda vodilice u ustima, omogućuje kliničaru rano prepoznavanje pogreške te izbjegavanje nepotrebnih komplikacija. Zaključno, bez obzira na pristup, iskustvo i stupanj edukacije operatera najvažniji je uvjet za dugotrajan uspjeh dentalnih implantata.

5. LITERATURA

1. Katsoulis J, Pazera P, Mericske-Stern R. Prosthetically driven, computer-guided implant planning for the edentulous maxilla: a model study. *Clin Implant Dent Relat Res*. 2009 Sep;11(3):238-45. doi: 10.1111/j.1708-8208.2008.00110.x. Epub 2008 Sep 9. PMID: 18783423.
2. Shelley AM, Ferrero A, Brunton P, Goodwin M, Horner K. The impact of CBCT imaging when placing dental implants in the anterior edentulous mandible: a before-after study. *Dentomaxillofac Radiol*. 2015;44(4):20140316. doi: 10.1259/dmfr.20140316. Epub 2014 Dec 4. PMID: 25472617; PMCID: PMC4628432.
3. Jacobs R, Salmon B, Codari M, Hassan B, Bornstein MM. Cone beam computed tomography in implant dentistry: recommendations for clinical use. *BMC Oral Health*. 2018 May 15;18(1):88. doi: 10.1186/s12903-018-0523-5. PMID: 29764458; PMCID: PMC5952365.
4. Zarone F, Ruggiero G, Ferrari M, Mangano F, Joda T, Sorrentino R. Accuracy of a chairside intraoral scanner compared with a laboratory scanner for the completely edentulous maxilla: An in vitro 3-dimensional comparative analysis. *J Prosthet Dent*. 2020 Dec;124(6):761.e1-761.e7. doi: 10.1016/j.prosdent.2020.07.018. Epub 2020 Oct 24. PMID: 33289647.
5. Richert R, Goujat A, Venet L, Viguie G, Viennot S, Robinson P, Farges JC, Fages M, Ducret M. Intraoral Scanner Technologies: A Review to Make a Successful Impression. *J Healthc Eng*. 2017;2017:8427595. doi: 10.1155/2017/8427595. Epub 2017 Sep 5. PMID: 29065652; PMCID: PMC5605789.
6. Deeb GR, Tran DQ, Deeb JG. Computer-Aided Planning and Placement in Implant Surgery. *Atlas Oral Maxillofac Surg Clin North Am*. 2020 Sep;28(2):53-58. doi: 10.1016/j.cxom.2020.05.001. Epub 2020 Jun 18. PMID: 32741514.
7. D'Souza KM, Aras MA. Types of implant surgical guides in dentistry: a review. *J Oral Implantol*. 2012 Oct;38(5):643-52. doi: 10.1563/AAID-JOI-D-11-00018. Epub 2011 Sep 9. PMID: 21905915.
8. Turbush SK, Turkyilmaz I. Accuracy of three different types of stereolithographic surgical guide in implant placement: an in vitro study. *J Prosthet Dent*. 2012 Sep;108(3):181-8. doi: 10.1016/S0022-3913(12)60145-0. PMID: 22944314.
9. Cannizzaro G, Felice P, Leone M, Checchi V, Esposito M. Flapless versus open flap implant surgery in partially edentulous patients subjected to immediate loading: 1-year results

from a split-mouth randomised controlled trial. *Eur J Oral Implantol.* 2011 Autumn;4(3):177-88. PMID: 22043463.

10. El Kholy K, Lazarin R, Janner SFM, Faerber K, Buser R, Buser D. Influence of surgical guide support and implant site location on accuracy of static Computer-Assisted Implant Surgery. *Clin Oral Implants Res.* 2019 Nov;30(11):1067-1075. doi: 10.1111/clr.13520. Epub 2019 Aug 20. PMID: 31381178.

11. Schnutenhaus S, Gröller S, Luthardt RG, Rudolph H. Accuracy of the match between cone beam computed tomography and model scan data in template-guided implant planning: A prospective controlled clinical study. *Clin Implant Dent Relat Res.* 2018 Aug;20(4):541-549. doi: 10.1111/cid.12614. Epub 2018 Apr 25. PMID: 29691987.

12. Ritter L, Reiz SD, Rothamel D, Dreiseidler T, Karapetian V, Scheer M, Zöller JE. Registration accuracy of three-dimensional surface and cone beam computed tomography data for virtual implant planning. *Clin Oral Implants Res.* 2012 Apr;23(4):447-52. doi: 10.1111/j.1600-0501.2011.02159.x. Epub 2011 Apr 13. PMID: 21488966.

13. Möhlhenrich SC, Brandt M, Kniha K, Prescher A, Hölzle F, Modabber A, Wolf M, Peters F. Accuracy of orthodontic mini-implants placed at the anterior palate by tooth-borne or gingiva-borne guide support: a cadaveric study. *Clin Oral Investig.* 2019 Dec;23(12):4425-4431. doi: 10.1007/s00784-019-02885-1. Epub 2019 Apr 13. PMID: 30982181.

14. Di Giacomo GA, Cury PR, de Araujo NS, Sendyk WR, Sendyk CL. Clinical application of stereolithographic surgical guides for implant placement: preliminary results. *J Periodontol.* 2005 Apr;76(4):503-7. doi: 10.1902/jop.2005.76.4.503. PMID: 15857088.

15. D'haese J, Van De Velde T, Komiyama A, Hultin M, De Bruyn H. Accuracy and complications using computer-designed stereolithographic surgical guides for oral rehabilitation by means of dental implants: a review of the literature. *Clin Implant Dent Relat Res.* 2012 Jun;14(3):321-35. doi: 10.1111/j.1708-8208.2010.00275.x. Epub 2010 May 11. PMID: 20491822.

16. Vercreyssen M, Coucke W, Naert I, Jacobs R, Teughels W, Quirynen M. Depth and lateral deviations in guided implant surgery: an RCT comparing guided surgery with mental navigation or the use of a pilot-drill template. *Clin Oral Implants Res.* 2015 Nov;26(11):1315-20. doi: 10.1111/clr.12460. Epub 2014 Sep 2. PMID: 25179585.

17. Pozzi A, Polizzi G, Moy PK. Guided surgery with tooth-supported templates for single missing teeth: A critical review. *Eur J Oral Implantol.* 2016;9 Suppl 1:S135-53. PMID:

27314119.

18. Laverty DP, Buglass J, Patel A. Flapless dental implant surgery and use of cone beam computer tomography guided surgery. *Br Dent J.* 2018 Apr 27;224(8):601-11. doi: 10.1038/sj.bdj.2018.268. Epub 2018 Apr 6. PMID: 29622801.
19. Becker W, Wikesjö UM, Sennerby L, Qahash M, Hujoel P, Goldstein M, Turkyilmaz I. Histologic evaluation of implants following flapless and flapped surgery: a study in canines. *J Periodontol.* 2006 Oct;77(10):1717-22. doi: 10.1902/jop.2006.060090. PMID: 17032115.
20. Pyo SW, Lim YJ, Koo KT, Lee J. Methods Used to Assess the 3D Accuracy of Dental Implant Positions in Computer-Guided Implant Placement: A Review. *J Clin Med.* 2019 Jan 7;8(1):54. doi: 10.3390/jcm8010054. PMID: 30621034; PMCID: PMC6352035.
21. Arisan V, Karabuda ZC, Ozdemir T. Accuracy of two stereolithographic guide systems for computer-aided implant placement: a computed tomography-based clinical comparative study. *J Periodontol.* 2010 Jan;81(1):43-51. doi: 10.1902/jop.2009.090348. PMID: 20059416.
22. Colombo M, Mangano C, Mijiritsky E, Krebs M, Hauschild U, Fortin T. Clinical applications and effectiveness of guided implant surgery: a critical review based on randomized controlled trials. *BMC Oral Health.* 2017 Dec 13;17(1):150. doi: 10.1186/s12903-017-0441-y. PMID: 29237427; PMCID: PMC5729259.
23. D'haese J, Ackhurst J, Wismeijer D, De Bruyn H, Tahmaseb A. Current state of the art of computer-guided implant surgery. *Periodontol 2000.* 2017 Feb;73(1):121-133. doi: 10.1111/prd.12175. PMID: 28000275.
24. Greenberg AM. Digital technologies for dental implant treatment planning and guided surgery. *Oral Maxillofac Surg Clin North Am.* 2015 May;27(2):319-40. doi: 10.1016/j.coms.2015.01.010. PMID: 25951962.
25. Lanis A, Álvarez Del Canto O. The combination of digital surface scanners and cone beam computed tomography technology for guided implant surgery using 3Shape implant studio software: a case history report. *Int J Prosthodont.* 2015 Mar-Apr;28(2):169-78. doi: 10.11607/ijp.4148. PMID: 25822304.
26. Tatakis DN, Chien HH, Parashis AO. Guided implant surgery risks and their prevention. *Periodontol 2000.* 2019 Oct;81(1):194-208. doi: 10.1111/prd.12292. PMID: 31407433.
27. Abutaleb, Faten & Borg, Hesham & Khalifa, Mahmoud & Beder, Rafic & Allam, Mohamed. (2017). Accuracy of implant positioning using bone supported versus mucosa supported surgical guide templates for implant assisted lower complete overdenture. *Egyptian*

dental journal. 63.

6. ŽIVOTOPIS

Danijel Kemiveš, poslijediplomski specijalistički rad

Danijel Kemiveš rođen je 26. siječnja 1982. godine. Nakon završene Gimnazije Varaždin upisuje Stomatološki fakultet u Zagrebu koji završava 2009. godine s temom iz parodontologije. Nakon odrađenog staža u privatnoj praksi počinje raditi za Dom zdravlja Varaždinske županije te 2014. godine postaje voditelj županijskog odjela dentalne medicine. 2019. godine upisuje postdiplomski specijalistički studij dentalne implantologije u čemu se kontinuirano usavršava od 2010. godine. 2020. godine otvara privatnu praksu dentalne medicine u Varaždinu gdje radi i danas.