

Regeneracija kosti i mekog tkiva kod periimplantitisa

Dugonjić, Tanja

Professional thesis / Završni specijalistički

2023

Degree Grantor / Ustanova koja je dodijelila akademski / stručni stupanj: **University of Zagreb, School of Dental Medicine / Sveučilište u Zagrebu, Stomatološki fakultet**

Permanent link / Trajna poveznica: <https://um.nsk.hr/um:nbn:hr:127:600746>

Rights / Prava: [Attribution-NonCommercial 4.0 International/Imenovanje-Nekomercijalno 4.0 međunarodna](#)

Download date / Datum preuzimanja: **2025-01-13**



Repository / Repozitorij:

[University of Zagreb School of Dental Medicine Repository](#)





Sveučilište u Zagrebu
Stomatološki fakultet

Tanja Dugonjić

REGENERACIJA KOSTI I MEKOG TKIVA KOD PERIIMPLANTITISA

POSLIJEDIPLOMSKI SPECIJALISTIČKI RAD

Zagreb, 2023.

Rad je ostvaren u: Zavod za oralnu kirurgiju Stomatološkog fakulteta u Zagrebu

Naziv poslijediplomskog specijalističkog studija: Dentalna implantologija

Mentor: izv.prof.dr.sc. Dragana Gabrić

Komentor rada:

Lektor hrvatskog jezika: Ivona Boban, profesor hrvatskog jezika i književnosti

Lektor engleskog jezika: Hana Lovrić, profesor engleskog jezika i književnosti

Sastav Povjerenstva za ocjenu poslijediplomskog specijalističkog rada:

(za svakog člana Povjerenstva naknadno se rukom na za to predviđeno mjesto upisuju ime i prezime, akademsko zvanje i ustanova)

1. _____
2. _____
3. _____

Sastav Povjerenstva za obranu poslijediplomskog specijalističkog rada:

(za svakog člana Povjerenstva naknadno se rukom na za to predviđeno mjesto upisuju ime i prezime, akademsko zvanje i ustanova)

1. _____
2. _____
3. _____
4. _____
5. _____

Datum obrane rada: _____

(upisuje se naknadno rukom na za to predviđeno mjesto)

Rad sadrži: 46 stranica

2 tablice

6 slika

1 CD

Rad je vlastito autorsko djelo, koje je u potpunosti samostalno napisano uz naznaku izvora drugih autora i dokumenata korištenih u radu. Osim ako nije drukčije navedeno, sve ilustracije (tablice, slike i dr.) u radu su izvorni doprinos autora poslijediplomskog specijalističkog rada. Autor je odgovoran za pribavljanje dopuštenja za korištenje ilustracija koje nisu njegov izvorni doprinos, kao i za sve eventualne posljedice koje mogu nastati zbog nedopuštenog preuzimanja ilustracija odnosno propusta u navođenju njihovog podrijetla.

Zahvala

Zahvaljujem svojoj mentorici, izv. prof. dr. sc. Dragani Gabrić na izdvojenom vremenu i pomoći u svakom trenutku, kao i doc. dr. sc. Domagoju Vražiću na ustupljenim slikama.

I na kraju, posebna zahvala suprugu, bez kojeg bi sve ovo bilo teže.

Sažetak

REGENERACIJA KOSTI I MEKOG TKIVA KOD PERIIMPLANTITISA

Zubni implantati su popularno rješenje za nadomještanje izgubljenih zuba zbog svoje izdržljivosti i estetskih prednosti. Kao i kod svakog medicinskog zahvata, postoje rizici od komplikacija. Jedna od najčešćih je razvoj periimplantnog mukozitisa i periimplantitisa, upalnih procesa oko implantata koji mogu zahvatiti meka i tvrda tkiva. Čimbenici rizika za nastanak periimplantitisa uključuju nepravilnu oralnu higijenu, pušenje, imunodeficijenciju, nepravilno postavljanje implantata i prekomjerno opterećenje implantata. Liječenje periimplantitisa složen je proces koji zahtijeva multidisciplinarni pristup. Primarni je cilj liječenja zaustaviti progresiju bolesti, smanjiti upalu i pospješiti regeneraciju tkiva. Terapijski postupci uključuju kirurško regenerativno liječenje, augmentaciju mekog tkiva, antimikrobnu fotodinamičku terapiju, upotrebu lasera i korištenje biomaterijala. Odabir terapijskog postupka ovisi o veličini i mjestu upale te cjelokupnom zdravstvenom stanju pacijenta. Ovaj pregledni rad pruža sveobuhvatan uvid u terapijske postupke koji su razvijeni za obnovu mekog i tvrdog tkiva kod periimplantitisa. Rad pruža suvremen i sveobuhvatan pregled dostupnih tehnika, uključujući prednosti i nedostatke svake tehnike, što pomaže stomatolozima u donošenju odluka o najprikladnijem pristupu liječenju njihovih pacijenata.

Ključne riječi: implantologija; periimplantantni mukozitis; periimplantitis; liječenje periimplantitisa; terapijski postupci kod periimplantitisa

Summary

BONE AND SOFT TISSUE REGENERATION IN PERIIMPLANTITIS

Dental implants are a popular solution for replacing missing teeth due to their durability and aesthetic advantages. However, as with any medical procedure, there are risks of complications. One of the most common complications is the development of peri-implant mucositis and peri-implantitis, inflammatory processes around implants that can affect soft and hard tissues. Risk factors for the development of peri-implantitis include improper oral hygiene, smoking, immunodeficiency, improper implant placement, and excessive implant loading. Treating peri-implantitis is a complex process that requires a multidisciplinary approach. The primary goal of treatment is to stop the progression of the disease, reduce inflammation, and promote tissue regeneration. Therapeutic procedures include surgical regenerative treatment, soft tissue augmentation, antimicrobial photodynamic therapy, use of lasers, and the use of biomaterials. The choice of therapeutic approach depends on the size and location of inflammation as well as the overall health status of the patient. This review provides a comprehensive overview of therapeutic procedures developed for the restoration of soft and hard tissues in peri-implantitis. The paper provides a contemporary and comprehensive review of available techniques, including the advantages and disadvantages of each technique, which helps dentists make decisions about the most appropriate approach to treating their patients.

Keywords: implantology; peri-implant mucositis; peri-implantitis; peri-implantitis treatment; therapeutic procedures for peri-implantitis

SADRŽAJ

1. UVOD	1
2. PERIIMPLANTITIS.....	4
2.1. Anatomija.....	5
2.2. Čimbenici rizika.....	5
2.3. Histopatologija i mikrobiologija.....	8
2.4. Klasifikacija bolesti	10
2.5. Klinička procjena stanja	11
2.6. Liječenje i terapijski postupci	13
2.6.1. Nekirurško liječenje	14
2.6.2. Upotreba lasera.....	16
2.6.3. Antimikrobna fotodinamička terapija.....	17
2.6.4. Korištenje biomaterijala	17
2.6.5. Kirurško regenerativno liječenje	22
2.6.6. Augmentacija tkiva	24
3. RASPRAVA	27
4. ZAKLJUČAK.....	30
5. LITERATURA	32
6. ŽIVOTOPIS.....	45

Popis skraćenica

PDL – parodontni ligament

IL – (engl. *interleukin*) interleukin

TNF – (engl. *tumor necrosis factor*) tumorski faktor nekroze

TGF – (engl. *transforming growth factor*) transformirajući faktor rasta

SNP – (engl. *single nucleotide polymorphisms*) jednonukleotidni polimorfizmi

DNA – (engl. *deoxyribonucleic acid*) deoksiribonukleinska kiselina

GBR – (engl. *guided bone regeneration*)

GBT – (engl. *guided biofilm therapy*)

CBCT – (engl. *cone-beam computed tomography systems*)

Nd:YAG – (engl. *neodymium: yttrium-aluminum-garnet*)

Er:YAG – (engl. *yttrium-aluminum garnet*)

APC – (engl. *autologous platelet concentrates*) autologni koncentracije bogati trombocitima

PRP – (engl. *platelet-rich plasma*) plazma bogata trombocitima

PRF – (engl. *platelet-rich fibrin*) fibrin bogat trombocitima

CGF – (engl. *concentrated growth factor*) koncentrirani faktor rasta

GF – (engl. *growth factors*) faktori rasta

bFGF – (engl. *fibroblast growth factor*) faktora rasta fibroblasta

VEGF – (engl. *vascular endothelial growth factor*) vaskularni endotelni faktor rasta

IGF-1 – (engl. *insulin-like growth factor 1*) faktora rasta sličnog inzulinu 1

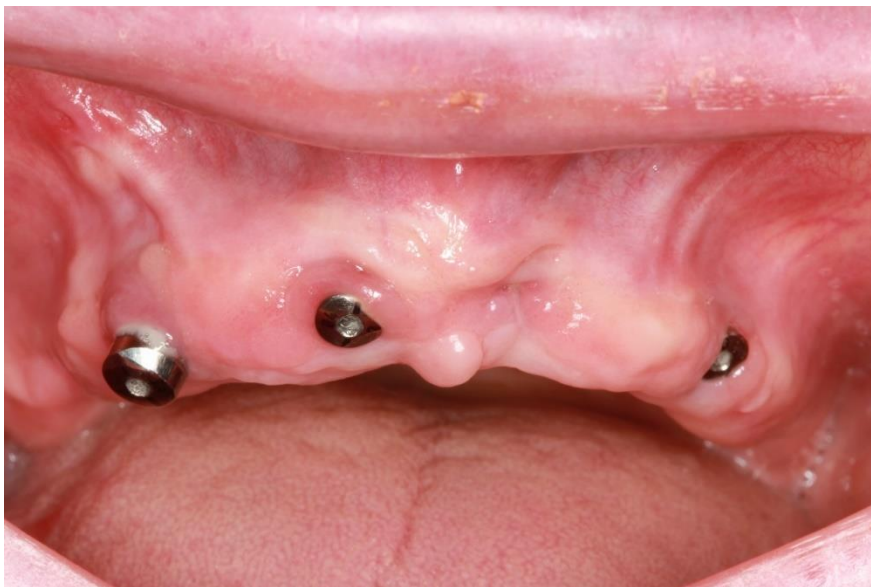PDGF-BB – (engl. *platelet-derived growth factor*) faktora rasta izvedenog iz trombocita-BB

EMP – (engl. *enamel matrix protein*) protein matriksa cakline

1. UVOD

S razvojem moderne dentalne medicine nadoknada jednog ili više izgubljenih zuba postaje sve jednostavnija. Iako postoji više načina zamjene izgubljenog zuba, dentalni implantati postaju sve popularnije rješenje za nadomještanje izgubljenih zuba zbog izdržljivosti i dugotrajnosti, a najviše zbog estetskih prednosti kojima se postiže prirodan izgled zuba (1–3).

Zubni implantat je struktura napravljena od aloplastičnih materijala koja se ugrađuje u oralno tkivo ispod sluznice kroz kost, a služi za retenciju fiksnih ili mobilnih nadomjestaka (Slika 1.) (4). Prednosti zubnih implantata svakako su njihova čvrstoća i izdržljivost. Izrađeni su od vrlo čvrstih materijala koji su otporni na koroziju i oksidaciju. Također su napravljeni da mogu podnijeti veliku količinu žvačnih sila i stresa. Njihovoj širokoj primjeni svakako pridonosi i estetika, odnosno dizajnirani su kako bi izgledali i funkcionirali što prirodnije i sličnije pravim zubima. Ne zahtijevaju dodatnu njegu, osim redovitog održavanja oralne higijene, što ih čini jednostavnim za upotrebu i održavanje. Sve to svakako pridonosi da se pacijenti osjećaju ugodno i sigurno (5).



Slika 1. Nosači zubnih implantata postavljeni u čeljust. Preuzeto s dopuštenjem autora: doc. dr. sc. Domagoj Vražić.

Unatoč svim navedenim prednostima ugradnje zubnih implantata, postoji i rizik od razvoja komplikacija. Najčešće su komplikacije izazvane upalnim procesima oko implantata, a manifestiraju se ili kao periimplantatni mukozitis ili periimplantitis. Periimplantitis utječe na strukturu kosti i mekog tkiva oko implantata te može utjecati na gubitak implantata. Učestalost pojave bolesti u populaciji teško je utvrditi zbog različitih kriterija dijagnoze tijekom godina (6).

Svrha rada je opisati terapijske postupke koji su razvijeni za obnovu mekog i tvrdog tkiva kod periimplantitisa. Pregledni će se rad usredotočiti na analizu terapijskih tretmana te će pružiti informacije o različitim materijalima, tehnikama i protokolima koji se mogu koristiti za zaustavljanje napredovanja bolesti i poticanje regeneracije tkiva.

2. PERIIMPLANTITIS

2.1. Anatomija

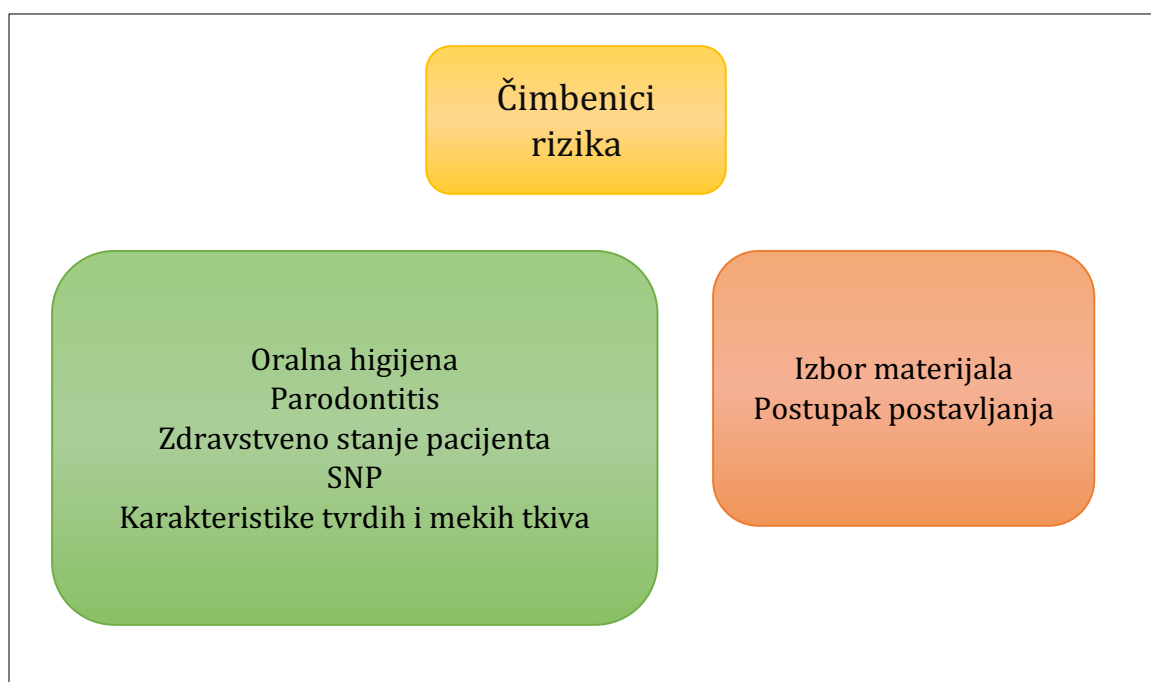
Parodont je kompleksna struktura koja podupire i podržava zub preko mineraliziranih i nemineraliziranih tkiva. Sastoji se od četiri osnovne komponente: gingive, cementa, parodontnog ligamenta (PDL) i alveolarne kosti. Svaki od ovih dijelova važan je za održavanje zdravlja oralne šupljine. Gingiva se sastoji od mukoznog tkiva i potpornog vezivnog tkiva koje povezuju zub i kost. Cement je tanko mineralizirano tkivo koje obavija zubnu caklinu. Parodontni ligament je nemineralizirano vlaknasto tkivo koje se proteže između zuba i okolne kosti. Alveolarna kost je dio čeljusti koji nosi zube. Zdravi parodontni ligament podržava stabilnost zuba, raspodjelu žvačnih sila, opskrbu hranjivim tvarima i zaštitu putem neurovaskularnih struktura. Izvor je stema i progenitorskih stanica za popravak oštećenja te štiti od prodora mikroorganizama (7).

2.2. Čimbenici rizika

Više je čimbenika koji mogu pridonijeti razvoju bolesti (Slika 2.). Pojava bolesti uglavnom se pripisuje lošoj oralnoj higijeni uz niz nasljednih i okolišnih faktora kao što su dizajn implantata te pogreška kod postupka ugradnje, pušenje, manjak oralne higijene i parodontitis (1, 3).

Najbitniji čimbenik kod razvoja bolesti je svakako oralna higijena. Za primarnu prevenciju nastanka bolesti važna je adekvatna oralna higijena koja uključuje primjenu zubne četkice i paste, zubnog konca i/ili interdentalne četkice, oralnih tuševa te zubnih vodica. Njihovim pravilnim korištenjem mehanički se odstranjuje zubni plak čija prisutnost pogoduje razvoju bakterija kao što su *Porphyromonas gingivalis*, *Treponema denticola*, *Fusobacterium nucleatum* i mnogih drugih, koje uzrokuju upalu okolnog mekog i tvrdog tkiva (1, 8, 9). Kao dodatna pomoć mehaničkom čišćenju služe i kemijski spojevi u pastama za zube, vodicama za ispiranje usta te korištenje hidrogen peroksida (8). Primarna prevencija kroz posjete stomatologu od izuzetne je važnosti za očuvanje oralnog zdravlja te za prevenciju razvoja bolesti. Redovni posjeti stomatologu omogućuju rano otkrivanje i liječenje problema. Stomatolog provjerava zdravstveno stanje te pruža savjete o pravilnom održavanju oralne higijene kod kuće. Uz to, profesionalno čišćenje zuba ultrazvučnim instrumentima (Cavitron, Piezo i sl.) je važan dio prevencije. Ovi instrumenti omogućuju uklanjanje bakterijskog biofilma i kamenca te ne izazivaju oštećenje zubne cakline, a koriste se i za čišćenje oko implantata, ali uz posebne nastavke koji ne oštećuju površinu implantata (10).

Negativan utjecaj na oralnu higijenu može imati i pušenje. Općenito, sustavni učinci pušenja negativno utječu na zdravlje tkiva i zarastanje rana u organizmu jer dolazi do smanjene opskrbe tkiva krvlju. Uz to, pušenje direktno utječe na oralnu higijenu, što je najvažniji korak u prevenciji bolesti. Pušači općenito pokazuju manju volju za pridržavanje smjernica nakon postupka implantacije te imaju smanjenu oralnu higijenu. Kod pušača je drugačiji i mikrobiom s povećanom učestalošću proupalnih bakterija *Fusobacterium*, *Tannerella* i *Mogibacterium*. Na nastanak upale utječe i veća razina proupalnih citokina koji potiču infekciju. Osim toga kod nekih pojedinaca pušenje može izazvati i krvarenje desni, što dodatno pogoršava upalne procese i potiče progresiju bolesti (1, 11–13).



Slika 2. Čimbenici rizika za razvoj periimplantitisa

Jedan od faktora koji utječu na zarastanje i oporavak tkiva svakako je zdravstveno stanje pacijenta. Imunološki odgovor organizma bitan je u progresiji bolesti jer regulira otpornost organizma, utječe na osjetljivost osobe na bolest čime i određuje ishode odnosno krajnji utjecaj infekcije (14). Osobe koje imaju povijest parodontitisa više su podložne razvoju i periimplantitisa (1, 15). Kod osoba s parodontitisom dolazi do povećanog rizika od komplikacija pri postavljanju implantata zbog veće sklonosti pacijenta upalnim procesima u tkivu. Pacijenti koji su imali povijest parodontitisa češće imaju probleme s marginalnim gubitkom koštanog tkiva te gubitkom implantata nego pacijenti koji nisu imali parodontitis (15–17).

Sistemske bolesti kao što su dijabetes tipa II, osteoporoza, osteopenija, reumatoidni artritis, ateroskleroza, upalne bolesti crijeva, kronična bolest bubrega, respiratorne bolesti, Alzheimerova bolest te prisutnost virusa (HIV) usporavaju tijekom normalnih fizioloških i imunoloških procesa u organizmu (5, 14, 18). S obzirom na način života u 21. stoljeću, dijabetes tipa II sve se češće pojavljuje u populaciji, stoga je važno voditi računa o utjecaju na razvoj periimplantitisa. Dijabetes tip II je sistemska bolest koja potiče upalne procese u tijelu, što za rezultat ima utjecaj i na regenerativnu sposobnost koštanog tkiva (3). Potiče se osteoklastogeneza, a smanjuje aktivnost osteoblasta. Uz to, kod hiperglikemije dolazi do smanjene sposobnost zacjeljivanja tkiva zbog aktivacije upalnih procesa, apoptoze i oksidativnog stresa (3, 5). Metaboličko stanje organizma kod dijabetesa tipa II utječe na povećanje ekspresije proupalnih citokina kao što su interleukini (IL): IL-1 β , IL-6, IL-8, IL-17 te *tumor necrosis factor* (TNF) TNF- α , a smanjuje ekspresiju protuupalnih citokina *transforming growth factor* (TGF) TGF- β , IL-4 i IL-10 (14, 19). Kao rezultat navedenih procesa uočena je veća ozbiljnost i incidencija periimplantitisa kod pacijenata oboljelih od dijabetesa tipa II (3, 5). Sljedeći mehanizam djelovanja je kroz promjene sastava oralnog mikrobioma do kojeg dolazi zbog metaboličkih promjena u organizmu uzrokovanim hiperglikemijom i inzulinskom rezistencijom. Oralni je mikrobiom bitan jer ima izravan utjecaj na zdravlje tkiva te može posredovati u štetnim upalnim reakcijama (14).

Osim navedenih bolesti, na odgovor imunološkog sustava utječu i promjene u genetičkom materijalu, odnosno jednonukleotidni polimorfizmi (engl. *single nucleotide polymorphisms*-SNP). To su individualne varijacije jednog nukleotida na deoksiribonukleinskoj kiselini (DNA), a čija se detekcija koristi za identifikaciju promjena u genima koje mogu dovesti do razvoja bolesti (20,21). Nekoliko SNP-ova u proteinima odgovornih za upalne procese povezano je s parodontitisom. IL-1 potiče resorpciju alveolarne kosti, destrukciju izvanstaničnog matriksa i osteoklastogenezu, stoga je jedan od najbitnijih proteina za fiziološke procese u kostima. Mutacija gena za IL-1 može potaknuti nepravilan odgovor organizma na zubne implantate. Genetička istraživanja pokazala su da osobe s C/C genotipom SNP-a IL-1 β (-511) i one s kombiniranim genotipom IL1 β (+3945) i IL-1 α (-889) mogu imati veći rizik za razvoj periimplantitisa. Pacijenti nositelji polimorfizama IL-1 β (+3953) uz pušenje više od 20 cigareta dnevno imaju veći rizik od gubitka koštane mase oko implantata. Dakle, osjetljivost na bolest može biti izazvana i genetičkom podlogom (21–24).

Sljedeći problem na koji se nailazi jest anatomija, odnosno histologija kod pacijenata. Karakteristike tvrdih i mekih tkiva mogu imati utjecaj na uspjeh zahvata ugradnje implantata. Nakon gubitka zuba dolazi do smanjenih dimenzija alveolarnog grebena, odnosno dolazi do recesije/resorpcije tvrdog i mekog tkiva (smanjenje volumena ili potpuni gubitak papile, smanjenje volumena mekog tkiva na alveolarnom grebenu koji prati resorpciju kosti i sl.) (25).

Na zdravlje sluznice oko implantata utječu i loš položaj implantata, nedostatak bukalne kosti, tanko meko tkivo, nedostatak keratiniziranog tkiva, zdravlje susjednih zuba te kirurška trauma (26). Prisutnost deblje mukozne te keratinizirane sluznice djeluju zaštitno protiv razvoja bolesti. Debljina keratinizirane sluznice od 2 mm ili više značajno smanjuje nakupljanje zubnog plaka, upalu tkiva i dubinu sondiranja te smanjuje neugodu pri četkanju zuba. Time se doprinosi zaštiti recesije sluznice i gubitka kosti oko implantata (1, 26).

Implantat je umjetna tvorevina, stoga se moraju uzeti u obzir i anatomske razlike između zubnih implantata i prirodnih zuba koje utječu na krajnju uspješnost postupka. Biološka širina oko zuba (engl. *biologic width*) drugačija je od one oko implantata, što može dovesti do komplikacija ako se ne uzme u obzir tijekom liječenja. Biološka širina je udaljenost od vrha sluznice do prvog kontakta implantata s kosti. Kod postavljanja implantata preporučuje se korištenje minimalno štetnih metoda kako bi se očuvala postojeća širina. Naime, ona ima važnu ulogu u remodeliranju tvrdih i mekih tkiva poslije implantacije te štiti od prodora bakterija (27, 28). Nadalje, implantati nemaju parodontni ligament koji je ključan za pričvršćivanje zuba u alveolarnu kost. Umjesto toga, implantati se oslanjaju na integraciju s okolnom kosti (oseointegraciju). Zatim, implantati nemaju prirodnu sposobnost remodeliranja kao prirodni zubi te se ne mogu kretati poput prirodnih zuba, što ih čini osjetljivijima na preopterećenje. Skloniji su infekcijama i upalama od prirodnih zubi. Konačno, zubni implantati izloženi su drugačijim okolišnim uvjetima, poput suhoće usta, što također utječe na njihove ishode tretmana. Stoga su razumijevanje ovih anatomske razlika i prilagodba tretmana prema njima ključni za uspješnost zubnih implantata (28).

2.3. Histopatologija i mikrobiologija

Napredovanje bolesti obično započinje upalom mekog tkiva oko implantata. Upala utječe na povlačenje tkiva te se između implantata i alveolarne kosti formira prostor, parodontni džep (3). Uvjeti koji prevladavaju u parodontnom džepu pogodni su za razvoj mikroorganizama koji oslobađaju toksine i međuprodukte metabolizma, što pridonosi jačanju upale (14). Kod

periimplantitisa, džep oko implantata je veći nego kod zuba koji je zahvaćen parodontitisom. Taj je džep ispunjen upalnim stanicama koje mogu prodrijeti u vezivno tkivo. Napredovanjem bolesti, odnosno produbljenjem džepa oko implantata dolazi i do smanjivanja koštane mase. Upala se širi apikalno, prema korijenu zuba te lateralno, u okolno vezivno tkivo, što uzrokuje uništavanje kolagenskih vlakana i aktivaciju osteoklasta putem upalnih faktora. Osteoklasti reapsorbiraju koštano tkivo čime dolazi do gubitka koštane mase (3, 29, 30). Smanjenje koštane mase oko implantata smanjuje stabilnost implantata, što može dovesti do gubitka implantata ako se ne liječi na vrijeme. Nedostatak marginalne kosti povećava rizik za razvoj periimplantitisa, a najveći je rizik kod implantata koji su izgubili 2 do 3 mm marginalne kosti (3, 31). U procesu upale sudjeluju i makrofazi koji su zaduženi za borbu protiv stranih tvari. Pod utjecajem nekih molekula mogu se polarizirati u različite fenotipove te tako čak i pogoršati stanje bolesti (32–35). M1 fenotip je poznat po proupalnom, a M2 po protuupalnom djelovanju (32, 34, 36, 37). Kod periimplantitisa se nakon kirurških tretmana pokazalo da veći broj M1 makrofaga u tkivu ima veze s lošim ishodom kirurškog tretmana. S druge strane, prisutnost većeg broja M2 makrofaga bila je povezana s boljim ishodom kirurškog tretmana. Objašnjenje bi bilo da M2 makrofazi potiču angiogenezu te utječu na ekspresiju faktora rasta čime se smanjuje upala i potiče obnova tkiva (38, 39).

Mikrobiom ima važnu ulogu u oralnom zdravlju. Osim samih bakterija koje broje preko 150 vrsta, u oralnom mikrobiomu se mogu naći još i arheobakterije, gljive, protozoa i virusi. Svi oni djeluju u simbiozi i/ili komenzalizmu s domaćinom (40–43). Čovjek uvelike profitira od ovih odnosa; naime, prirodan mikrobiom djeluje kao prirodna barijera prema oportunističkim patogenima. Nadalje, oralni mikrobiom metabolizira anorganski nitrat iz hrane koji kasnije u gastrointestinalnom sustavu djeluje vazoprotektivno i protuupalno, a u samoj oralnoj šupljini može imati zaštitni učinak protiv nastanka karijesa (40, 44–46). Sastav oralnog mikrobioma veoma je kompleksan, a ovisi o vrsti tkiva, nutrijenata i uvjetima, tako će sojevi biti sličniji na jeziku i u slini nego onima na zubima i površini sluznice (40, 47, 48). Koristeći različite proteine, mikroorganizmi prianjaju na površine te čine oralni biofilm. Ako se on ne kontrolira, može potaknuti upalni odgovor domaćina koji može oštetiti okolna tkiva uključujući alveolarnu kost (40). Kod patoloških promjena oko implantata dolazi do promjene sastava mikrobioma. Od početnih Gram-pozitivnih populacija se mijenja u Gram-negativne anaerobne bakterije i druge oportunističke vrste (vibriji, spiralne i štapičaste bakterije). *Candida* spp. i drugi gljivični organizmi često se nalaze u većem broju na području zahvaćenom periimplantitisom u usporedbi sa zdravim površinama. U subgingivalnom plaku veća je prevalencija humanog

citomegalovirusa te Epstein-Barr virusa. Bakterijske vrste poput *Tannerella forsythia*, *Treponema denticola*, *Campylobacter rectus*, *Treponema socranskii*, *Porphyromonas gingivalis*, *Staphylococcus aureus*, *Campylobacter gracilis* i *Prevotella intermedia* često se nalaze u većem broju, što ukazuje na to da bi mogle imati utjecaj kod nastanka periimplantitisa (3,49–51). Patogeni djeluju tako što mijenjaju uvjete u okolišu te omogućavaju kolonizaciju sekundarnih kolonizatora poput *Fusobacterium nucleatum* koja je tzv. prijelazna vrsta i omogućava adheziju patogenih sojeva. Do razvoja bolesti dolazi aktivacijom urođenog imunološkog sustav putem proizvodnje upalnih medijatora kao što su IL-1 β , TNF- α , prostaglandin E2 i metaloproteinaze. Tako upala pridonosi napredovanju bolesti (14, 18, 40, 52, 53).

2.4. Klasifikacija bolesti

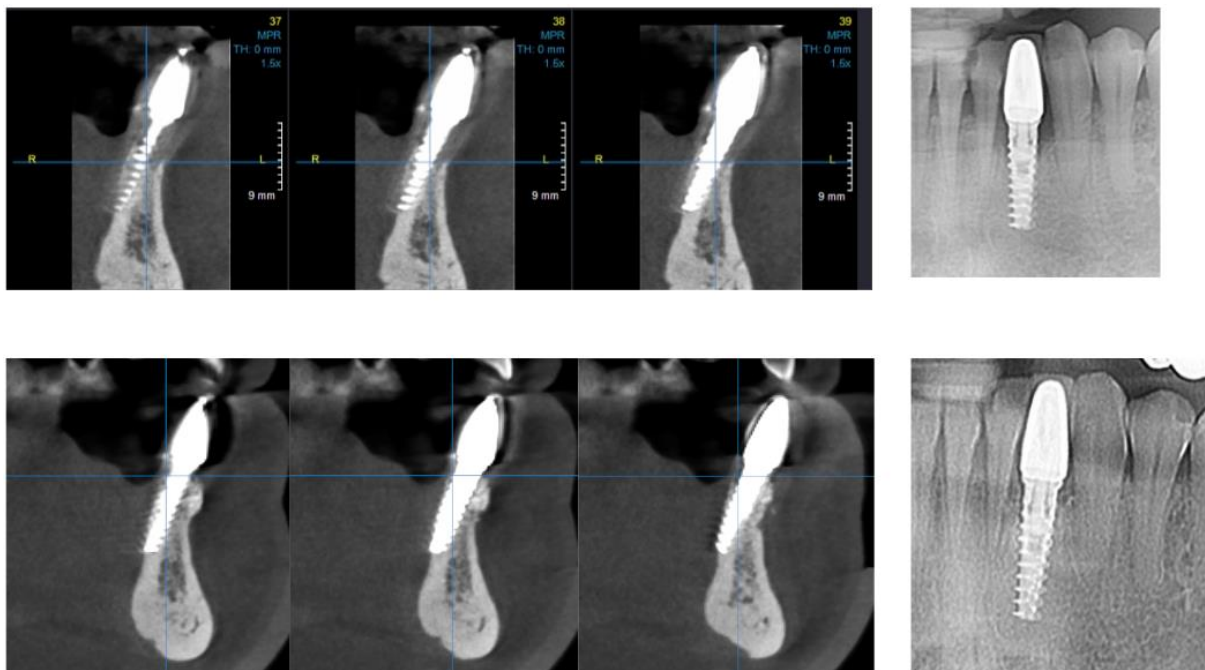
Najrecentnije izvješće Radne skupine o klasifikaciji parodontnih i periimplantantnih bolesti i stanja donosi dvije kategorije bolesti: Periimplantantni mukozitis i periimplantitis (26).

Periimplantantni mukozitis je karakteriziran krvarenjem na lagano sondiranje kao i povećanom dubinom sondiranja uz prisutnost otekline i crvenila mekog tkiva. Histološki gledano, upalne lezije šire se samo lateralno, ne i apikalno od spojnog epitela. Infiltrat sastavljen od krvnih žila, plazma stanica i limfocita može se naći samo na površini tkiva i ne prodire u dubinu suprakrestalnog vezivnog tkiva. Kod mukozitisa je prisutna upala samo mekog tkiva, nema gubitka koštane potpore. Glavni uzročnik nastanka bolesti je akumulacija plaka (26).

Periimplantitis je patološko stanje u tkivu oko implantata koja uključuje i gubitak koštane potpore. Uz već navedene karakteristike za periimplantantni mukozitis, kod periimplantitisa se mogu javiti još i povećana mobilnost implantata, prisutnost gnoja te progresivan gubitak koštanog tkiva. Na mjestima zahvaćenim periimplantitisom dubina sondiranja korelira s gubitkom kosti, što je pokazatelj ozbiljnosti bolesti, međutim stopa progresije gubitka kosti varira od pacijenta do pacijenta. Na razini tkiva bolest se manifestira tako što se lezije šire ispod spojnice koji okružuje implantat te sadrže velike količine plazma stanica, makrofaga i neutrofila. Takvo stanje upućuje na jaku upalnu reakciju. Lezije koje se javljaju kod periimplantitisa veće su od onih koje se javljaju kod periimplantantnog mukozitisa (26).

2.5. Klinička procjena stanja

U svakodnevnoj kliničkoj praksi periimplantantno zdravlje može se procijeniti odsustvom kliničkih znakova upale koje čine crvenilo, oticanje te zadebljanje sluznice. Uz to kod zdravog tkiva pri sondiranju nema krvarenja ni supuracije, nema povećanja dubine sondiranja u usporedbi s prijašnjim pregledima te nema gubitka koštanog tkiva (osim prvotnih promjena zbog postavljanja implantata). Dakako, svi ovi čimbenici razlikuju se od pacijenta do pacijenta (3, 26). Osim kliničkog pregleda, za postavljanje dijagnoze koristi se i radiografska analiza. Korištenje rendgenskih snimaka (Slika 3.) pomaže pri procjeni gubitka koštanog tkiva te su veoma bitne u praćenju pogoršanja odnosno poboljšanja stanja kod periimplantantnog zdravlja (3).



Slika 3. Cone-beam computed tomography systems (CBCT 3D snimka) i intraoralna snimka.
Preuzeto s dopuštenjem autora: doc. dr. sc. Domagoj Vražić.

Za dijagnozu periimplantantnog mukozitisa potreban je klinički nalaz krvarenja i supuracije pri sondiranju te odsutnost gubitka koštanog tkiva. Dubina sondiranja u usporedbi s prijašnjim posjetima može i ne mora biti povećana. Znakovi upale mogu varirati. Periimplantitis se dijagnosticira na temelju prisutnosti krvarenja i supuracije pri sondiranju, povećanja dubine sondiranja u usporedbi s prijašnjim pregledima te prisutnosti gubitka koštanog tkiva. Ako ne postoje podaci o prijašnjim pregledima, dijagnoza se može postaviti i na temelju drugih

parametara, prikazanim u Tablici 1. I u ovom slučaju znakovi upale variraju od pacijenta do pacijenta (26).

Tablica 1. Rangiranje zdravlja tkiva prema Izvješću Radne skupine o klasifikaciji parodontnih i periimplantantnih bolesti i stanja, prilagođeno prema (3)

	Zdravo tkivo	Periimplantantni mukozitis	Periimplantitis (uz povijest bolesti)	Periimplantitis (bez povijesti bolesti)
Vidljivi znakovi upale	✘	✓	✓	✓
Krvarenje pri laganom sondiranju	✘	✘	✓	✓
Povećana dubina sondiranja	✘	✘	✓	≥ 6 mm
Gubitak koštanog tkiva (osim prvotnih promjena zbog postavljanja implantata)	✘	✘	✓	≥ 3 mm apikalno od najkoronalnijeg dijela intraosealnog dijela implantata

Kod postavljanja dijagnoze bitno je razlučivanje između loše, propale i neuspješne implantacije. Lošu implantaciju karakterizira gubitak koštanog tkiva bez kliničkih znakova upale. Ako postoji prethodno prisutna upala, ona je zaustavljena. Postoji povećana dubina sondiranja, međutim nema popratnog krvarenja. Takvo stanje zahtjeva daljnje praćenje. Neuspješna implantacija pokazuje gubitak koštanog tkiva, znakove upale poput krvarenja pri

sondiranju, edem, crvenilo i supuracije. Ovakvo stanje zahtijeva kliničku intervenciju. Propala implantacija pokazuje značajni gubitak koštanog tkiva koji je povezan s mobilnošću implantata te se u tom slučaju implantat mora ukloniti (3).

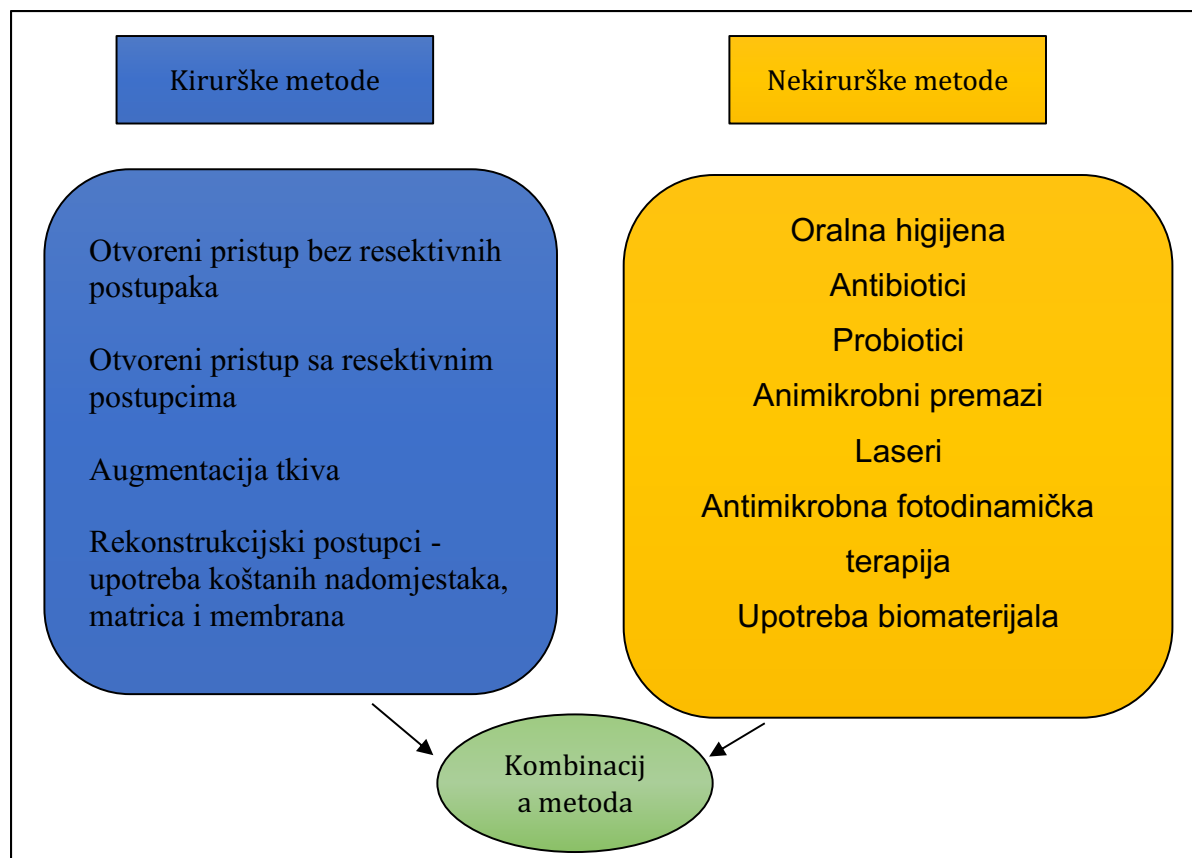
Među novijim metodama za procjenu bolesti nalaze se biomarkeri. Biomarkeri su biološke tvari, poput proteina ili enzima, koji se koriste kao indikatori bioloških procesa u tijelu. Mnogi biomarkeri pokazuju dobre rezultate u dijagnostici i praćenju stanja periimplantitisa, uključujući IL-1 β , IL-6, TNF- α , prostaglandin E2 i C-reaktivni protein. Ovi biomarkeri mogu se detektirati u biološkim tekućinama poput sline, gingivne tekućine i periimplantatne tekućine. Njihova detekcija može pomoći u ranoj dijagnostici periimplantitisa te u praćenju terapijskog odgovora na različite tretmane. Međutim, još uvijek treba više istražiti o korištenju biomarkera u kliničkoj praksi te je trenutno moguće koristiti ovu metodu kao pomoć u dijagnostici (14).

2.6. Liječenje i terapijski postupci

Kako bi se uspješno liječio periimplantitis, potrebna je multidisciplinarna terapija s ciljem zaustavljanja progresije bolesti, smanjenja upale i poticanja regeneracije tkiva. Postoje razni terapijski postupci koji se mogu primijeniti za obnovu mekog i tvrdog tkiva kod periimplantitisa, uključujući nekirurško liječenje periimplantatnog mukozitisa, kirurško regenerativno liječenje, augmentaciju mekog tkiva, antimikrobnu fotodinamičku terapiju, upotrebu lasera i biomaterijala. Kako bi se uspješno liječio periimplantitis, terapija se mora prilagoditi svakom pojedinačnom slučaju. Ako je upala u ranom stadiju, primjenjuje se nekirurško liječenje koje uključuje supragingivno i subgingivno uklanjanje naslaga oko implantata i primjenu lokalnih antiseptičkih tvari. Ako je bolest uznapredovala, može biti potrebno kirurško liječenje, koje uključuje uklanjanje upalnog tkiva oko implantata i primjenu regenerativnih tehnika kako bi se potaklo stvaranje novog tkiva (3, 54–58).

Jedna od metoda za borbu protiv periimplantitisa je korištenje biomaterijala koji potiču regeneraciju tkiva. Ti materijali mogu biti prirodnog ili sintetičkog podrijetla i koriste se za popunjavanje nedostajućih tkiva oko implantata (59). Uz to, antimikrobna fotodinamička terapija i upotreba lasera također su se pokazale učinkovitima u smanjenju upale i regeneraciji tkiva (60–63).

Neki od najučinkovitijih terapijskih postupaka za obnovu mekog i tvrdog tkiva prikazani su na Slici 4.



Slika 4. Metode liječenja periimplantitisa.

2.6.1. Nekirurško liječenje

Periimplantatni mukozitis je reverzibilno stanje ako se primjenjuje adekvatna kontrola bakterijskog plaka. Nekirurški tretmani zajedno s pojačanjem oralne higijene standardna su terapija za nadzor bolesti te mogu značajno popraviti kliničku sliku. Nekirurške metode uključuju supragingivno i subgingivno uklanjanje naslaga oko implantata te primjenu lokalnih antiseptičkih tvari, primjenu antibiotika (lokalno i sistemski), uzimanje probiotika te redovite kontrole kod stomatologa kako bi se spriječio daljnji gubitak tkiva oko implantata (64–68).

Sistemski antibiotici koriste se kao dodatak kirurškim ili nekirurškim metodama liječenja. Najčešće se koriste amoksicilin i metronidazol, samostalno ili u kombinaciji. Njihova primjena kod pacijenata utječe na smanjenje infekcije, posebice smanjenje parodontnog džepa (69). Međutim, kao i kod drugih bakterioloških bolesti, korištenju antibiotika treba pristupati s oprezom. Naime, korištenje sistemskih antibiotika za liječenje periimplantitisa može dovesti do rezistencije na antibiotike te nuspojava kao što su alergijske reakcije i gastrointestinalnih

problema. Zbog toga se preporučuje procjena na individualnoj razini te svakako u kombinaciji s ostalim metodama liječenja (56, 70).

Jedan od najčešće korištenih antiseptika je klorheksidin koji ima snažno antimikrobno djelovanje. Klorheksidinski čipovi umeću se u džep oko implantata kako bi se smanjila prisutnost bakterija i potaknula regeneracija tkiva. Klorheksidin ima protuupalno djelovanje koje može pomoći u smanjenju upale i poticanju zacjeljivanja zubnog ili koštanog tkiva zbog čega dolazi do značajnog poboljšanja u kliničkim parametrima kao što su smanjenje dubine parodontnih džepova, smanjenje krvarenja zubnog mesa i smanjenje količine bakterijskog plaka (10, 71). Drugi način korištenja je antibakterijsko premazivanje implantata. Implantati se prije postavljanja premažu otopinom koja sadrži polisiloksanske oligomere i klorheksidin glukonat. Ova metoda pomaže u značajnom smanjenju upale i sprječavanju rasta bakterija, a korišteni su spojevi sigurni i netoksični za pacijente. Osim što utječe na sastav mikrobioma, utječe i na kvalitetu, odnosno omogućuje opstanak simbiotskim vrstama koje održavaju oralno zdravlje (72).

Nadalje, oralno uzimanje probiotika pokazalo je dobre rezultate; njihovom upotrebom došlo je do izostanaka krvarenja pri sondiranju i smanjenja dubine parodontnih džepova (54, 73).

Kod liječenja periimplantitisa u ranim stadijima najčešće se koristi kombinacija nekirurških metoda od kojih je prvi korak čišćenje površine implantata različitim uređajima kao što su ručni instrumenti (kirete), ultrazvučni instrumenti i praškasti čistači zraka. Zatim slijede i antiseptici, uključujući klorheksidin, i protuupalni lijekovi (10).

Guided biofilm therapy (GBT) postupak je uklanjanja zubnog plaka i kamenca. Prvo se koristi indikatorska otopina za otkrivanje plaka, zatim se koristi prašak za uklanjanje plaka i pigmentacija pomoću zraka pod pritiskom. Indikatorska otopina je netoksična supstanca koja veže boju za bakterijski biofilm, a može se koristiti za osvještavanje pacijenta o higijeni. Prašak za uklanjanje pigmentacija služi kako bi se povećala učinkovitost uklanjanja naslaga. Postoje različite vrste koje variraju u veličini čestica i čvrstoći. Najčešće korišteni su natrijev hidrogenkarbonat (NaHCO_3), aminokiselina glicin i eritrol. Sljedeći korak u postupku uključuje uklanjanje subgingivnog plaka i kamenca uz pomoć ultrazvučnih instrumenata s posebnim nastavcima za subgingivno čišćenje oko implantata, subgingivno pjeskarenje i poliranje te upotrebu ručnih kireta i skelera (plastičnih i titanskih). Ovo je učinkovit način uklanjanja biofilma s područja zuba ili implantata, posebice uz pridržavanje oralne higijene od

strane pacijenta. GBT postupak primjenjuje se u kombinaciji s drugim terapijama jer ima kratkotrajan učinak pa nije pogodan kao monoterapija (74, 75). Kao druga metoda u dekontaminaciji, odnosno uklanjanju biofilma, koriste se titanske četkice. One efikasno uklanjaju biofilm, a nježne su prema tkivu i površini implantata. Mogu se koristiti i u kombinaciji s kemijskim sredstvima koji imaju antimikrobno djelovanje. Najčešće se koriste u pripremi površina kod kirurške terapije, čime se uvelike poboljšava postoperativna klinička slika sa smanjenom dubinom sondiranja i smanjenim krvarenjem pri sondiranju (76).

Kao rješenje za liječenje parodontnih i periimplantnih bolesti predloženi su statini. Statini su lijekovi koji se tradicionalno koriste za snižavanje kolesterola i prevenciju kardiovaskularnih bolesti. Međutim, nedavna su istraživanja pokazala da statini mogu imati pozitivan učinak na upalne procese u ustima. Postoji nekoliko studija koje podržavaju korištenje statina u liječenju parodontnih bolesti, ali ne postoji dovoljno dokaza koji bi potvrdili njihovu učinkovitost u liječenju periimplantnih bolesti, stoga su potrebna daljnja istraživanja (77).

Kod nekirurškog liječenja najvažniji faktori koji utječu na uspjeh terapije su održavanje oralne higijene i učestali posjeti stomatologu. Dugoročni uspjeh terapije ovisi o kooperaciji i pacijentovoj želji za praćenjem uputa (54).

Dodatne mjere ili terapije koje se koriste uz glavnu terapiju kako bi se pojačao njezin učinak uključuju lasersku terapiju i antimikrobnu fotodinamičku terapiju (68).

2.6.2. Upotreba lasera

Ova metoda koristi laserske zrake za ubijanje štetnih bakterija i stimulaciju rasta novog tkiva i kosti oko implantata. Terapija laserom ne mijenja morfologiju površine implantata. Postoje razni laserski sustavi koji se koriste za liječenje periimplantitisa (62, 63).

CO₂ i diodni laser koriste se za dekontaminaciju površine implantata jer emitiraju manje toplinske energije, stoga je smanjen rizik od oštećenja površina (62, 63). Nd:YAG (engl. *neodymium: yttrium-aluminum-garnet*) i Er:YAG (engl. *yttrium-aluminum garnet*) laseri pri niskom intenzitetu imaju baktericidni učinak (63, 78–87).

Er:YAG laseri se koriste i u kirurškim terapijama (63). Mehanizam djelovanja lasera je fotobiomodulacija gdje se laserske zrake male energije koriste za poticanje regeneracije tkiva, smanjivanje upale i osjeta boli. Oslobođena energija direktno stimulira rast i procese u

stanicama. Nešto više frekvencije laserskih zraka se koriste za uklanjanje granulomatoznih tkiva oko implantata, uz dodatno antimikrobno djelovanje. Zbog takvog načina djelovanja laserski se tretman preporučuje i kod kirurške metode (tzv. „Otvoreni pristup odizanjem režnja“) (62).

Radiografska mjerenja gustoće kosti pokazuju pozitivan rast nakon primjene lasera, što ukazuje da upotreba lasera kod liječenja potiče formaciju koštanog tkiva te stimulira njegov rast. Uz to terapija laserom pokazuje i smanjenje bakterijskih nakupina oko implantata. Upotreba lasera u liječenju periimplantitisa dovodi do poboljšanih radiografskih ishoda u pogledu veće gustoće koštanog tkiva (63). Diodni laseri su učinkoviti i kod smanjenja parodontnih džepova, smanjenja krvarenja pri sondiranju, dok Nd:YAG i Er:YAG laseri učinkovito uklanjaju bakterijski plak (62). Još jedna prednost ove metode je neinvazivnost, što pacijentu stvara ugodu tijekom postupka.

2.6.3. Antimikrobna fotodinamička terapija

Ova metoda koristi specijalne boje koje se primjenjuju na površini implantata, nakon čega slijedi primjena svjetla koje aktivira boju. Ovaj postupak ubija štetne bakterije oko implantata, što može pomoći u smanjenju upale i poboljšanju zdravlja tkiva oko implantata (60).

Primjena antimikrobne fotodinamičke terapije djeluje na dezinfekciju površina. Postupak uključuje primjenu netoksičnih boja koje su fotosenzitivne. Boje se stavljaju u periimplantane džepove te osvijetljavaju svjetlom niske valne duljine. Svjetlosne zrake stimuliraju boju na stvaranja reaktivnih kisikovih čestica, odnosno slobodnih radikala, koji imaju toksični učinak na prisutne mikroorganizme (60, 88, 89). Prednost ove metode je sigurnost i neinvazivnost koje osiguravaju pacijentu ugodu tijekom tretmana. Osim toga moguć je selektivan odabir područja za primjenu te poticanje regeneracije tkiva radi primjene niskih energija. Rezultati pokazuju bolju gustoću koštanog tkiva uz smanjenje parodontnog džepa i odsutnost krvarenja pri sondiranju. Dodatne prednosti ove metode su smanjen rizik od antibiotske rezistencije te činjenica što se može koristiti samostalno ili u kombinaciji s ostalim kirurškim i nekirurškim metodama (60, 61).

2.6.4. Korištenje biomaterijala

Biomaterijali se koriste u liječenju periimplantitisa kako bi se potaknula regeneracija koštanog i mekog tkiva koje je oštećeno ili izgubljeno oko implantata. Korištenjem različitih

biomaterijala, kao što su matične stanice, faktori rasta, koštani graftovi i barijerne membrane, moguće je potaknuti regeneraciju koštanog i mekog tkiva, što može poboljšati dugoročni uspjeh implantata (90, 91).

Faktori rasta imaju bitnu ulogu u proliferaciji stanica, migraciji, diferencijaciji i angiogenezi te uvelike pomažu procesima regeneracije tkiva. Za potrebe regenerativne terapije koriste se autologni koncentri bogati trombocitima (engl. *autologous platelet concentrates* APC) koji pokazuju povoljne rezultate u poticanju regeneracije koštanog i mekog tkiva (90, 91). Dobivaju se centrifugiranjem venske krvi pacijenta te se dijele na plazmu bogatu trombocitima (engl. *platelet-rich plasma* PRP), fibrin bogat trombocitima (engl. *platelet-rich fibrin* PRF) i koncentrirani faktor rasta (engl. *concentrated growth factor* CGF). Trombociti uključuju faktore rasta (GF) poput osnovnog faktora rasta fibroblasta (bFGF), vaskularnog endotelnog faktora rasta (VEGF), faktora rasta sličnog inzulinu 1 (IGF-1), transformirajućeg faktora rasta β -1 (TGF- β 1) i faktora rasta izvedenog iz trombocita-BB (PDGF-BB). Sve tri vrste APC-a produciraju ove faktore rasta, ali u drugačijim količinama. PRP se koristi češće od ostalih tehnika, on omogućava brzu primjenu faktora rasta na potrebno mjesto. Kao rezultat primjene formira se tvrdo novo koštano tkivo. Međutim, preko plazme se nekada mogu prenijeti i infekcije stoga su PRF i CGF više biokompatibilni. PRF je učinkovit za regeneraciju mekog tkiva, dok je CGF za regeneraciju tvrdog tkiva. Potencijal koncentrata trombocita za poboljšanje regeneracije tkiva i zacjeljivanja rana je velik (90, 92-95). Korištenje PRP i PRF pokazalo je poboljšanja u kliničkim i radiografskim parametrima kod pacijenata, posebice u liječenju periimplantantnog mukozitisa (96). U faktore rasta ubrajaju se i proteini matriksa cakline (engl. *enamel matrix proteins*- EMPs) koji sudjeluju u formiranju korijenskog cementa, parodontnog ligamenta i alveolarne kosti tijekom razvoja zuba. Proteini matriksa cakline promoviraju zacjeljivanje i regeneriranje tkiva otpuštanjem faktora rasta, supresijom epitelne proliferacije te antimikrobnim djelovanjem (97).

Ostali biomaterijali koji se mogu koristiti u liječenju:

- Mezenhimalne matične stanice, koje imaju potencijal za poticanje regeneracije tkiva u periimplantitisu, međutim nisu u širokoj primjeni jer zahtijevaju daljnja istraživanja (91). Međutim, u kliničkim istraživanjima pokazale su se kao dobra strategija za regeneraciju parodontnog tkiva. Točnije, korištenje matičnih stanica u kombinaciji sa *scaffolds* (nosačima) značajno poboljšava regeneraciju parodontnog tkiva u usporedbi kada se koriste

oni sami. Kombinacija matičnih stanica pulpe zuba i hitozanskog hidrogel *scaffold* pokazala je najveći stupanj regeneracije parodontnog tkiva s formiranjem nove kosti, ligamenta i cementa. Kao dodatne tehnike koje pomažu pri liječenju spominje se 3D ispis i genetska terapija. Pri izradi složenih struktura može se koristiti 3D ispis, odnosno pri nastanku *scaffold*a, gdje bi se integrirale matične stanice pri samoj izradi. Genetska se terapija odnosi na liječenje bolesti putem prenošenja genetskog materijala kako bi se manipulirali određeni geni koji potom potiču stanice pojedinca na regeneraciju. Drugim riječima, genetska se terapija koristi za liječenje bolesti uz pomoć manipulacije gena unutar tijela pacijenta kako bi se postigao željeni terapijski učinak. Geni se prenose u organizam putem vektora ili biopsijom tkiva koja se modificiraju i vraćaju nazad u pacijenta. Najveća prednost ove metode bio bi izravan utjecaj na faktore rasta na potrebnim mjestima. Obe metode (3D ispis i genetska terapija) mogu biti korisne u liječenju, posebno kada se koriste u kombinaciji sa *scaffold*om. Međutim, ove se tehnologije još razvijaju i potrebna su daljnja istraživanja prije primjene u kliničkoj praksi (98–100).

- Uporaba derivata caklinskog matriksa kao regenerativnog materijala u periimplantitisu još nije toliko raširena te zahtjeva daljnja ispitivanja (91).
- Korištenje titanske mrežice kao barijerne membrane u regenerativnoj terapiji periimplantitisa pokazalo je obećavajuće rezultate u poticanju regeneracije kostiju (91).
- Odabir materijala za koštani graft može utjecati na uspjeh regenerativne terapije. Pri odabiru treba obratiti pažnju na njihove karakteristike: graft koji potiče osteogenezu sadrži materijale za poticanje formiranja koštanog tkiva, graftovi za osteoindukciju sadrže faktore rasta te osteokonduktivni graftovi služe kao osnova/potporna za regeneraciju kosti. Osim toga postoji razlika između autoložnih, alogenih i ksenogenih graftova. Autoložni se dobivaju od pacijenta, alogeni iz drugih pojedinaca iste vrste te ksenogeni iz drugih vrsta. Najčešći graftovi prikazani su u Tablici 2 (91, 97).
- Kombinacija koštanih graftova i barijernih membrana pokazuje se kao učinkovito rješenje u regenerativnoj terapiji periimplantitisa (91). Najbolji je primjer korištenje gingivnih graftova za povećanje keratiniziranog tkiva oko implantata. Postupak podrazumijeva uzimanje tkiva s nepca pacijenta i presađivanje na područje oko implantata. Ova je metoda pokazala pozitivne rezultate u povećanju keratiniziranog tkiva i poboljšanju dugoročne stabilnosti implantata (101).

Tablica 2. Najčešće korištene koštane zamjene i njihove karakteristike. Preuzeto i prilagođeno: (97)

Grupa	Materijal	Učinak	Parodontna regeneracija	Prednosti	Mane
Autologni		Osteogeni, osteoinduktivni, osteokonduktivni	✓	Vijabilne stanice, faktori rasta, dostupnost intraoralno	Brza resorpcija potencijalno uzrokuje resorpciju korijena
Alogeni	DFDBA	Osteoinduktivni, osteokonduktivni	✓	Osteogeni potencijal otpuštanjem proteina morfologije kosti	Potencijalno antigenski i infektivni utjecaj
	FDBA	Osteokonduktivni	✗		Potencijalno antigenski i infektivni utjecaj; dugačak spojni epitel
Ksenogeni	Goveđi materijal	Osteokonduktivni	✓	Slični rezultati DFDBA, dostupni	Slaba resorpcija
	Koralin	Osteokonduktivni	✗		Dugačak spojni epitel, inkapsulacija vezivnog tkiva

Aloplastični	HA	Osteokonduktivni	x		Nema predvidljive regeneracije, dugačak spojni epitel, inkapsulacija vezivnog tkiva
	β -TCP	Osteokonduktivni	x		Nema predvidljive regeneracije, reapsorpcija masti, inkapsulacija vezivnog tkiva
	Bioaktivno staklo	Osteokonduktivni	x		Dugačak spojni epitel, inkapsulacija vezivnog tkiva
	Polimeri	Osteokonduktivni	x		Nema regeneracije

Upotreba biomaterijala mogla bi biti preventivna mjera u razvoju periimplantitisa. Naime, nastanku bolesti prethodi formiranje biofilma na zubima. Kako bi se to spriječilo, potrebno je zaustaviti adheziju i naseljavanje bakterijskih kolonija. Bakterije su u izravnom kontaktu s površinom implantata, stoga bi dizajn i fizikalno-kemijska svojstva materijala mogla igrati ulogu u odbijanju bakterija, a time i smanjiti nastanak biofilma. Najveći problem stvara potencijalna toksičnost biomaterijala u kontaktu s ljudskom fiziologijom u tijelu. Zbog toga se istražuje više materijala za potencijalni terapijski učinak (59, 102).

Jedan od primjera je korištenje različitih vrsta antiseptika i antibiotika u kombinaciji s nosačem, koji se koristi za primjenu biomaterijala. Ova kombinacija može osigurati kontinuirano

otpuštanje lijeka, što značajno povećava učinkovitost liječenja. Sljedeći je primjer korištenje graftova za obnovu koštanog tkiva oko implantata. U tom slučaju biomaterijal se koristi kao nosač za stanice i faktore rasta koji će potaknuti rast novog koštanog tkiva. Također se istražuju i mogućnosti korištenja matrica za regeneraciju mekog tkiva oko implantata. Ove matrice mogu biti izrađene od prirodnih ili sintetičkih materijala i pomoći će u obnovi koštanog tkiva oko implantata. Korištenje biomaterijala u liječenju periimplantitisa obećavajuća je tehnologija koja može pružiti brojne prednosti, uključujući povećanu učinkovitost liječenja, smanjenje komplikacija i bolju kvalitetu života pacijenata (59).

Biomaterijali se koriste za postizanje oseointegracije s alveolarnom kosti, ne uzimajući u obzir regeneraciju parodontnog ligamenta. Kako bi se ta dva procesa povezala za dugoročniju stabilnost implantata, predlaže se novi pristup liječenju, tzv. parodontno-integrirani implantati (*peridontio-integrated implants*). To su posebno dizajnirani implantati koji se integriraju i s parodontnim tkivima, uključujući i meka tkiva i kost. Kao što je već prije spomenuto, funkcija parodontnog ligamenta je apsorpcija i distribucija sile pritiska. Kod klasičnih implantata, parodontnog ligamenta nema te se sila izravno prenosi na krestalnu regiju implantata, što može dovesti do gubitka koštane mase. Nova metoda predlaže kombinaciju multipotentnih stanica i klasičnih biomaterijala (103–105). Stanice derivirane iz tkiva parodontnog ligamenta imaju multipotentne karakteristike te se mogu koristiti za regeneraciju svih parodontnih tkiva. U nekim je istraživanjima nakon implementacije ove metode uočen nastanak tkiva *de novo*. Metoda nije još sasvim razvijena te su potrebna daljnja istraživanja i razvoj kako bi se mogla implementirati. Međutim pokazuje se potencijal za novi pristup koji bi pospješio liječenje i završne rezultate kod postupaka implantacije (103, 106, 107).

2.6.5. Kirurško regenerativno liječenje

Ova metoda uključuje primjenu različitih kirurških tehnika za stimulaciju rasta novog tkiva i kosti. Kirurške metode mogu se podijeliti na resektivne i regeneracijske (91). Ovaj postupak može uključivati upotrebu različitih materijala poput membrana, koštanih nadomjestaka ili matičnih stanica kako bi se obnovila izgubljena kost i tkivo oko implantata (55). Kirurške metode omogućuju pristup upalnom tkivu kako bi se ono uklonilo, a područje koje je bilo zahvaćeno upalom dezinficiralo. Učinkovito smanjuju simptome kao što su dubina sondiranja parodontnog džepa i krvarenja prilikom sondiranja te služi za poticanje rasta novog koštanog tkiva (108).

Ovisno o kliničkoj slici, nakon dezinfekcije površine implantata, slijede postupci za tretman defekata kosti oko implantata. Otvoreni pristup odizanjem mukoperiostalnog režnja kirurški je zahvat gdje se otvara gingivno tkivo oko implantata, odnosno odiže mukoperiostalni režanj. Uklanja se inficirano tkivo i dekontaminira površina implantata. Za dekontaminaciju se mogu koristiti mehanička i kemijska sredstva te dodatne metode poput fotodinamičke terapije i lasera. Zahvat se završava vraćanjem režnja na mjesto i zatvaranjem. Zahvat se može provesti s resektivnim postupkom i bez njega (56, 67).

Otvoreni pristup odizanjem mukoperiostalnog režnja bez resektivnih postupaka uključuje uklanjanje samo zahvaćenog granulacijskog tkiva, bez uklanjanja koštanog i okolnog mekog tkiva. Ova metoda daje dobre rezultate tako što nema krvarenja i supuracije na dodir te nema progresivnog gubitka kosti. U kombinaciji s antibioticima može služiti kao vrlo dobro rješenje u liječenju bolesti (56, 109, 110).

S druge strane, otvoreni pristup odizanjem mukoperiostalnog režnja s resektivnim postupcima invanzivnija je metoda gdje se uklanja inficirano meko i tvrdo tkivo oko implantata te se kost preoblikuje. Tako se uklanja bakterijska infekcija te se poboljšava stabilnost implantata. Resektivni postupci uključuju preoblikovanje kosti u zahvaćenom području i poboljšanje stabilnosti implantata te implantoplastiku kojom se zaglađuje površina implantata (56, 111, 112).

„Otvoreni pristup“ s resektivnim metodama pokazuje najbolje rezultate kada se koriste obje metode u kombinaciji; i preoblikovanje kosti i implantoplastika. Rezultati pokazuju smanjenje progresivnog gubitka kosti, nema krvarenja ni supuracije na dodir (56).

S druge strane, rekonstrukcijski postupci podrazumijevaju tehnike za vraćanje izgubljene koštane mase i mekog tkiva kako bi se stvorili povoljni uvjeti za oporavak implantata. Kod kirurških metoda to uključuje upotrebu koštanih nadomjestaka, matrica i membrana (56). Koštani nadomjesci, s barijernim membranama ili bez njih, pokazali su uspješne rezultate u vidu smanjenja radiografski vidljivih defekata i poboljšanja kliničkih parametara. Zamjenski koštani materijali od goveda, odnosno goveđi ksenografti često se koriste za parodontnu regeneraciju. Oni su biokompatibilni i osteokonduktivni, sporo degradiraju, što ih čini dugoročnim rješenjem za regeneraciju tkiva. U novije vrijeme postoji sve više vrsta goveđih ksenografta (108).

Bio-Oss® ksenografti napravljeni su tako da imaju hidrofilna svojstva, što potiče apsorpciju krvnih stanica i proteina. Time se potiče osteogeneza, obnova tkiva te oseointegracija implantata (108, 113, 114). Endobon® je goveđi ksenograft kojeg čine granule hidroksiapatita. Materijal se ne može resorbirati, što ga čini idealnim za regeneraciju koštanih defekata. Oseokonduktivitet je osiguran međusobno povezanim mikro- i makroporama koje olakšavaju ulazak stanica i time ubrzavaju rast kosti (108, 115, 116). Goveđi ksenografti pokazali su se dobrim rješenjem za smanjenja parodontnog džepa i poboljšanje radiografskih snimki, međutim nisu se pokazali dobrim rješenjem za smanjenje upale (55, 108).

Navedene kirurške metode mogu se i kombinirati, poput „otvorenog pristupa“, implantoplastike, graftova i regeneracije kosti. Goveđi ksenografti također se mogu koristiti u nekim postupcima za rekonstrukciju i povećanje volumena kosti oko implantata (97). Liječenje periimplantitisa zahtjeva individualni pristup za svakog pacijenta.

2.6.6. Augmentacija tkiva

Augmentacija mekog tkiva uključuje primjenu različitih tehnika i materijala za poboljšanje i povećanje količine mekog tkiva oko implantata. Ova metoda može uključivati upotrebu autogenih graftova mekog tkiva ili drugih tkiva za povećanje debljine mekog tkiva oko implantata (25). Cilj je zahvata povećanje volumena ili debljine mekog tkiva koje okružuje dentalne implantate. Ova tehnika uključuje postavljanje transplantata mekog tkiva, bilo autogenog ili alogenog, kako bi se poboljšala kvaliteta periimplantatnog mekog tkiva za bolje funkcionalne i estetske rezultate (117). Postupci povećanja mekog tkiva mogu se izvesti u različitim fazama: za vrijeme ugradnje implantata ili u trenutku otvaranja implantata (57). Ti su postupci posebno važni u slučajevima periimplantitisa kada je meko tkivo koje okružuje implantate oštećeno zbog upale i infekcije. Cilj povećanja mekog tkiva u ovom je kontekstu potaknuti zacjeljivanje i regeneraciju periimplantatnog mekog tkiva poboljšavajući dugoročni uspjeh implantata (117).

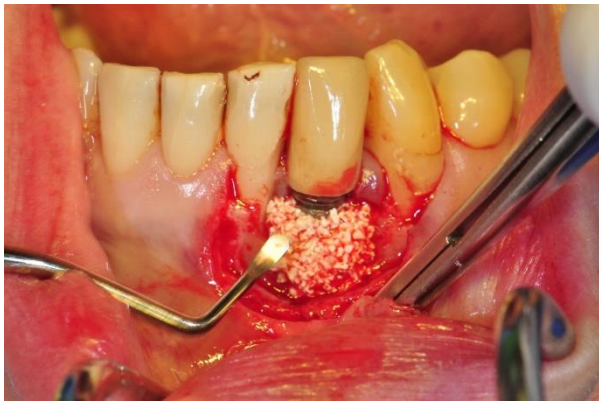
Razvijeno je nekoliko tehnika za povećanje mekog tkiva, uključujući transplantate vezivnog tkiva, transplantate slobodne gingive i transplantate acelularne dermalne matrice. Svaka tehnika ima svoje prednosti i nedostatke, a odabir tehnike ovisi o različitim čimbenicima poput mjesta implantata, količine mekog tkiva potrebnog za povećanje i općeg zdravlja pacijenta. Postoje dvije glavne metode za povećanje mekog tkiva oko zubnih implantata:

1. Povećanje širine keratinizirane sluznice postavljanjem apikalno pomaknutog režnja (vestibuloplastika) u kombinaciji s transplantatom slobodne gingive ili alogenim ili ksenogenim transplantacijskim materijalom
2. Povećanje volumena mekog tkiva pomoću transplantata vezivnog tkiva ili transplantata mekog tkiva (57, 58, 117–119).

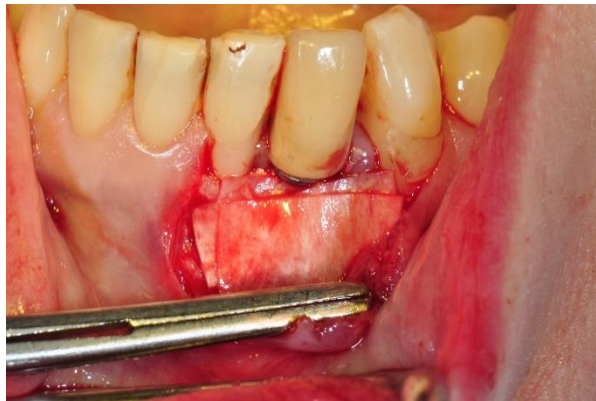
Postupci augmentacije mekih tkiva mogu dovesti do poboljšanja kliničkih parametara kao što su smanjenje dubine sondiranja i krvarenja pri sondiranju (117). Kako bi se postigli optimalni rezultati liječenja potrebno je poduzeti sljedeće korake: uklanjanje granulacijskog tkiva, dekontaminacija površina implantata i primjena tehnika augmentacije mekih tkiva (58, 120). Ovim se postupkom može postići potpuna regeneracija mekog tkiva, posebice povećanje debljine keratinizirane sluznice oko implantata te potpuna pokrivenost površina implantata na duži period (25, 57, 121).

Sveukupno, postupci povećanja mekog tkiva imaju ključnu ulogu u poboljšanju ishoda ugradnje dentalnih implantata, posebno u slučajevima periimplantitisa. Primjenom odgovarajućih tehnika i pažljivim planiranjem povećanje mekog tkiva može dovesti do poboljšanja zdravlja periimplantatnog mekog tkiva i boljih estetskih rezultata za pacijente. Odabir terapijskog postupka ovisi o različitim čimbenicima kao što su veličina i mjesto upale, kao i ukupno zdravstveno stanje pacijenta (25, 57, 121).

Augmentacija koštanog tkiva koristi se kako bi se poboljšao alveolarni greben za bolje pozicioniranje implantata. Ovisno o defektu, augmentacija može biti lateralna, vertikalna ili kombinacija navedenih. Lateralna augmentacija pokazuje puno veći uspjeh i manje komplikacija od vertikalne. Dvije su osnovne tehnike kod lateralne augmentacije: korištenje autogenih koštanih blokova koji se pričvršćuju na čeljust ili metoda koštano vođene regeneracije (engl. *guided bone regeneration*, GBR) gdje se kombiniraju različiti koštani graftovi (Slika 5.) i membrane (Slika 6.) za regeneraciju koštanog tkiva. Učinci pojedinih tehnika ovise o vrsti implantata, razdoblju praćenja i drugim faktorima, međutim pozitivno utječu na stabilnost kosti i smanjenje upale. Postupci lateralne augmentacije grebena povezani su s visokom stopom preživljavanja implantata, uz nisku incidenciju slučajeva gubitka koštane mase (122).



Slika 5. GBR sa koštanim nadomjeskom.
Preuzeto s dopuštanjem autora: doc. dr. sc.
Domagoj Vražić.



Slika 6. GBR sa membranom. Preuzeto s
dopuštanjem autora: doc. dr. sc. Domagoj
Vražić.

Periimplantitis je ozbiljan problem koji se javlja kod pacijenata s ugrađenim implantatima. Jedan od glavnih uzroka periimplantitisa je loša oralna higijena koja dovodi do nakupljanja bakterija i formiranja zubnog kamenca na površini implantata. Stoga je održavanje oralne higijene najbolji način sprječavanja razvoja bolesti, uz redovne posjete stomatologu. Oralnom higijenom održava se zdravlje usne šupljine i smanjuje broj patogenih bakterija (8). Kako navodi Lasseir, periimplantitis je izravno povezan s kvalitativnim i kvantitativnim promjenama u oralnom mikrobiomu. Promjena od simbiotskih mikrobnih vrsta prema patogenim je rizik za nastanak bolesti. To je od iznimne važnosti kada su u pitanju implantati, jer se mikrobiom oko implantata razlikuje od onog kod prirodnih zubi, a sastav bakterijskih vrsta može varirati ovisno o lokaciji implantata (123).

Uznapredovala bolest može dovesti do gubitka implantata i ozbiljnih komplikacija, stoga je važno prepoznati i dijagnosticirati periimplantitis što je ranije moguće kako bi se spriječio napredak bolesti i gubitak implantata (3). Različite metode za prepoznavanje ove bolesti uključuju klinički pregled, sondiranje džepa i upotrebu sonde za mjerenje krvarenja (26).

Kada se radi o liječenju periimplantitisa, postoje različite metode koje uključuju kirurške i nekirurške postupke. Nekirurške metode uključuju primjenu antimikrobnih sredstava, primjenu lasera i primjenu sustava za čišćenje implantata. Antimikrobna fotodinamička terapija pokazala se učinkovitim rješenjem za smanjenje količine bakterija i poboljšanje kliničkih parametara (60). Prema Barootchi nekirurške metode su se pokazale učinkovite u liječenju periimplantantog mukozitisa, međutim kod uznapredovale bolesti potrebne su invazivnije metode odnosno kirurška intervencija. Kirurško liječenje periimplantitisa uključuje odizanje mukoperiostalnog režnja i uklanjanje zubnog kamenca i drugih naslaga koje se nalaze na implantatu (54). Nakon toga primjenjuje se regenerativna terapija, koja uključuje upotrebu barijerne membrane i različitih biomaterijala kako bi se potaklo zacjeljivanje tkiva. Postupci augmentacije mekog tkiva uzimanjem vezivnog transplantata pokazali su se uspješni u poboljšanju ishoda kirurških zahvata (57).

Osim spomenutih postupaka, prema Aljorhani i suradnicima postoje i drugi načini liječenja periimplantitisa koji su se pokazali učinkovitim (55). Jedan od njih je GBR postupak, u kojem se koriste različiti materijali kao što su membrane, koštani nadomjesci ili matične stanice kako bi se potaknula obnova mekih i tvrdih tkiva oko implantata. Također se koriste i faktori rasta koji pomažu u ovom procesu. Njihova uloga u procesima rasta i popravka tkiva uvelike pomaže kod liječenja periimplantitisa (55,90,91). Faktori rasta u kombinaciji s koštanim graftovima

potiču regeneraciju tkiva oko implantata te su se pokazali kao učinkovita terapija (97). Koštani graftovi u kombinaciji s drugim tretmanima još su jedno terapijsko rješenje. Prema Shah i Kothiwale korištenje gingivalnih graftova za povećanje keratiniziranog tkiva oko implantata također se pokazalo veoma uspješnim u regeneraciji tkiva (101).

Prema Bianco, jedan od vodećih problema u svijetu dentalne implantologije nedostatak je standardizacije u dijagnosticiranju i klasificiranju periimplantatnih bolesti, što otežava njihovo pravilno liječenje. Multidisciplinarni pristup, uključujući dentalne stručnjake različitih specijalnosti, može biti nužan za uspješno liječenje periimplantitisa. Stoga bi trebalo uspostaviti jasne smjernice za dijagnosticiranje i klasificiranje periimplantatnih bolesti kako bi se osiguralo pravilno liječenje (124) .

U najgorim slučajevima uznapredovale bolesti može se primijeniti i kirurško uklanjanje implantata. Uspješnost liječenja periimplantitisa ovisi o mnogim faktorima, poput karakteristika površine implantata, težini bolesti i pridržavanju pacijenta propisanoj terapiji. Održavanje oralne higijene i redoviti pregledi ključni su u prevenciji i otkrivanju bolesti u ranoj fazi. Nakon liječenja, održavanje terapije i redoviti pregledi ključni su za dugoročni uspjeh.

4. ZAKLJUČAK

Važno je naglasiti da je prevencija ključna u sprječavanju periimplantitisa i da su redoviti pregledi i održavanje oralne higijene od velike pomoći u smanjenju rizika od bolesti. Potrebno je educirati pacijente o rizicima periimplantitisa i važnosti održavanja oralne higijene nakon postavljanja implantata. Kada se bolest dijagnosticira, važno je odabrati adekvatan pristup liječenju koji će ovisiti o težini bolesti i individualnim karakteristikama pacijenta. Uz pravovremeno prepoznavanje, liječenje i održavanje oralne higijene, moguće je postići dugoročni uspjeh u očuvanju implantata i oralnog zdravlja.

Periimplantitis je ozbiljna bolest koja može dovesti do gubitka implantata i zahtijeva pravovremeno liječenje. Različite vrste liječenja, uključujući nekirurške i kirurške postupke, mogu se primijeniti ovisno o težini bolesti. Stoga je važno da stomatolozi i pacijenti prepoznaju simptome periimplantitisa i potraže odgovarajuće liječenje kako bi se spriječio daljnji gubitak implantata.

5. LITERATURA

1. Fu JH, Wang HL. Breaking the wave of peri-implantitis. *Periodontol 2000*. 2020;84(1):145–60.
2. Passi D, Singh M, Dutta SR, Sharma S, Atri M, Ahlawat J, et al. Newer proposed classification of periimplant defects: A critical update. *J Oral Biol Craniofacial Res*. 2017;7(1):58–61.
3. Kormas I, Pedercini C, Pedercini A, Raptopoulos M, Alassy H, Wolff LF. Peri-Implant Diseases: Diagnosis, Clinical, Histological, Microbiological Characteristics and Treatment Strategies. A Narrative Review. *Antibiot Basel Switz*. 2020;9(11):835-54.
4. Gupta R, Gupta N, Weber DDS. Dental Implants. In: StatPearls [Internet]. Treasure Island (FL): StatPearls Publishing; 2023 [cited 2023 May 1]. Available from: <http://www.ncbi.nlm.nih.gov/books/NBK470448/>
5. Berglundh T, Giannobile WV, Sanz M, Lang NP. *Lindhe's Clinical Periodontology and Implant Dentistry*. 7th ed; Wiley 2021.
6. Rakic M, Galindo-Moreno P, Monje A, Radovanovic S, Wang HL, Cochran D, et al. How frequent does peri-implantitis occur? A systematic review and meta-analysis. *Clin Oral Investig*. 2018;22(4):1805–16.
7. Andras NL, Mohamed FF, Chu EY, Foster BL. Between a rock and a hard place: Regulation of mineralization in the periodontium. *Genes N Y N 2000*. 2022;60(8–9):e23474-96.
8. Mann J, Bernstein Y, Findler M. Periodontal disease and its prevention, by traditional and new avenues. *Exp Ther Med*. 2020;19(2):1504–6.
9. Costa FO, Ferreira SD, Cortelli JR, Lima RPE, Cortelli SC, Cota LOM. Microbiological profile associated with peri-implant diseases in individuals with and without preventive maintenance therapy: a 5-year follow-up. *Clin Oral Investig*. 2019;23(8):3161–71.
10. Mayer Y, Ginesin O, Horwitz J. A nonsurgical treatment of peri-implantitis using mechanic, antiseptic and anti-inflammatory treatment: 1 year follow-up. *Clin Exp Dent Res*. 2020;6(4):478–85.
11. ArRejaie AS, Al-Aali KA, Alrabiah M, Vohra F, Mokeem SA, Basunbul G, et al. Proinflammatory cytokine levels and peri-implant parameters among cigarette smokers, individuals vaping electronic cigarettes, and non-smokers. *J Periodontol*. 2019;90(4):367–74.

12. Pimentel SP, Fontes M, Ribeiro FV, Corrêa MG, Nishii D, Cirano FR, et al. Smoking habit modulates peri-implant microbiome: A case-control study. *J Periodontol Res.* 2018;53(6):983–91.
13. Monje A, Wang HL, Nart J. Association of Preventive Maintenance Therapy Compliance and Peri-Implant Diseases: A Cross-Sectional Study. *J Periodontol.* 2017;88(10):1030–41.
14. Plemmenos G, Piperi C. Pathogenic Molecular Mechanisms in Periodontitis and Peri-Implantitis: Role of Advanced Glycation End Products. *Life Basel Switz.* 2022;12(2):218-37.
15. Ferreira SD, Martins CC, Amaral SA, Vieira TR, Albuquerque BN, Cota LOM, et al. Periodontitis as a risk factor for peri-implantitis: Systematic review and meta-analysis of observational studies. *J Dent.* 2018;79:1–10.
16. Monje A, Alcoforado G, Padiál-Molina M, Suarez F, Lin GH, Wang HL. Generalized aggressive periodontitis as a risk factor for dental implant failure: a systematic review and meta-analysis. *J Periodontol.* 2014;85(10):1398–407.
17. Atieh MA, Alsabeeha NHM, Faggion CM, Duncan WJ. The frequency of peri-implant diseases: a systematic review and meta-analysis. *J Periodontol.* 2013;84(11):1586–98.
18. Gurav AN. Management of diabolical diabetes mellitus and periodontitis nexus: Are we doing enough? *World J Diabetes.* 2016;7(4):50–66.
19. Graves DT, Ding Z, Yang Y. The impact of diabetes on periodontal diseases. *Periodontol 2000.* 2020;82(1):214–24.
20. Lee S, Kim JY, Hwang J, Kim S, Lee JH, Han DH. Investigation of Pathogenic Genes in Peri-Implantitis from Implant Clustering Failure Patients: A Whole-Exome Sequencing Pilot Study. *PLOS ONE.* 2014;9(6):e99360-9.
21. Lafuente-Ibáñez de Mendoza I, Setien-Olarrá A, García-De la Fuente AM, Aguirre-Urizar JM, Marichalar-Mendia X. Role of proinflammatory mutations in peri-implantitis: systematic review and meta-analysis. *Int J Implant Dent.* 2022;8(1):2-11.
22. Laine ML, Leonhardt Å, Roos-Jansåker AM, Peña AS, Van Winkelhoff AJ, Winkel EG, et al. IL-1RN gene polymorphism is associated with peri-implantitis. *Clin Oral Implants Res.* 2006;17(4):380–5.

23. Lachmann S, Kimmerle-Müller E, Axmann D, Scheideler L, Weber H, Haas R. Associations between peri-implant crevicular fluid volume, concentrations of crevicular inflammatory mediators, and composite IL-1A –889 and IL-1B +3954 genotype: A cross-sectional study on implant recall patients with and without clinical signs of peri-implantitis. *Clin Oral Implants Res.* 2007;18(2):212–23.
24. Rider P, Carmi Y, Guttman O, Braiman A, Cohen I, Voronov E, et al. IL-1 α and IL-1 β Recruit Different Myeloid Cells and Promote Different Stages of Sterile Inflammation. *J Immunol.* 2011;187(9):4835–43.
25. Frizzera F, Oliveira GJPL de, Shibli JA, Moraes KC de, Marcantonio EB, Marcantonio Junior E. Treatment of peri-implant soft tissue defects: a narrative review. *Braz Oral Res.* 2019;33(suppl 1):e073-83.
26. Berglundh T, Armitage G, Araujo MG, Avila-Ortiz G, Blanco J, Camargo PM, et al. Peri-implant diseases and conditions: Consensus report of workgroup 4 of the 2017 World Workshop on the Classification of Periodontal and Peri-Implant Diseases and Conditions. *J Periodontol.* 2018;89 Suppl 1:S313–8.
27. Zheng Z, Ao X, Xie P, Jiang F, Chen W. The biological width around implant. *J Prosthodont Res.* 2021;65(1):11–8.
28. Froum S, Kurtzman GM. Top 5 anatomical differences between dental implants and teeth that influence treatment outcomes. *Perio Implant Advisory* [Internet] 2021 [cited 2023 May 1]. Available from: <https://www.perioimplantadvisory.com/clinical-tips/article/16412223/top-5-anatomical-differences-between-dental-implants-and-teeth-that-influence-treatment-outcomes>
29. Page RC, Schroeder HE. Pathogenesis of inflammatory periodontal disease. A summary of current work. *Lab Invest J Tech Methods Pathol.* 1976;34(3):235–49.
30. Mehrotra N, Singh S. Periodontitis. In: *StatPearls* [Internet]. Treasure Island (FL): StatPearls Publishing; 2023 [cited 2023 May 1]. Available from: <http://www.ncbi.nlm.nih.gov/books/NBK541126/>
31. Carrasco-García A, Castellanos-Cosano L, Corcuera-Flores JR, Rodríguez-Pérez A, Torres-Lagares D, Machuca-Portillo G. Influence of marginal bone loss on peri-implantitis: Systematic review of literature. *J Clin Exp Dent.* 2019;11(11):e1045–71.

32. Galarraga-Vinueza ME, Obreja K, Khoury C, Begic A, Ramanauskaite A, Sculean A, et al. Influence of macrophage polarization on the effectiveness of surgical therapy of peri-implantitis. *Int J Implant Dent.* 2021;7(1):110-9.
33. Genin M, Clement F, Fattaccioli A, Raes M, Michiels C. M1 and M2 macrophages derived from THP-1 cells differentially modulate the response of cancer cells to etoposide. *BMC Cancer.* 2015;15(1):577-91.
34. Stöger JL, Gijbels MJJ, Velden S van der, Manca M, Loos CM van der, Biessen EAL, et al. Distribution of macrophage polarization markers in human atherosclerosis. *Atherosclerosis.* 2012;225(2):461–8.
35. Zhuang Z, Yoshizawa-Smith S, Glowacki A, Maltos K, Pacheco C, Shehabeldin M, et al. Induction of M2 Macrophages Prevents Bone Loss in Murine Periodontitis Models. *J Dent Res.* 2019;98(2):200–8.
36. Galarraga-Vinueza ME, Dohle E, Ramanauskaite A, Al-Maawi S, Obreja K, Magini R, et al. Anti-inflammatory and macrophage polarization effects of Cranberry Proanthocyanidins (PACs) for periodontal and peri-implant disease therapy. *J Periodontal Res.* 2020;55(6):821–9.
37. Yu T, Zhao L, Huang X, Ma C, Wang Y, Zhang J, et al. Enhanced Activity of the Macrophage M1/M2 Phenotypes and Phenotypic Switch to M1 in Periodontal Infection. *J Periodontol.* 2016;87(9):1092–102.
38. Ferrante CJ, Leibovich SJ. Regulation of Macrophage Polarization and Wound Healing. *Adv Wound Care.* 2012;1(1):10–6.
39. Feito MJ, Diez-Orejas R, Cicuéndez M, Casarrubios L, Rojo JM, Portolés MT. Characterization of M1 and M2 polarization phenotypes in peritoneal macrophages after treatment with graphene oxide nanosheets. *Colloids Surf B Biointerfaces.* 2019;176:96–105.
40. Lasserre JF, Brex MC, Toma S. Oral Microbes, Biofilms and Their Role in Periodontal and Peri-Implant Diseases. *Mater Basel Switz.* 2018 Sep 22;11(10):1802-19.
41. Moore WE, Moore LV. The bacteria of periodontal diseases. *Periodontol 2000.* 1994 ;5:66–77.

42. Wade WG. The oral microbiome in health and disease. *Pharmacol Res.* 2013;69(1):137–43.
43. Dewhirst FE, Chen T, Izard J, Paster BJ, Tanner ACR, Yu WH, et al. The human oral microbiome. *J Bacteriol.* 2010;192(19):5002–17.
44. Sullivan Å, Edlund C, Nord CE. Effect of antimicrobial agents on the ecological balance of human microflora. *Lancet Infect Dis.* 2001;1(2):101–14.
45. Lundberg JM. An audience with... Jan M. Lundberg. *Nat Rev Drug Discov.* 2005;4(6):452.
46. Doel JJ, Hector MP, Amirtham CV, Al-Anzan LA, Benjamin N, Allaker RP. Protective effect of salivary nitrate and microbial nitrate reductase activity against caries. *Eur J Oral Sci.* 2004;112(5):424–8.
47. Mager DL, Ximenez-Fyvie LA, Haffajee AD, Socransky SS. Distribution of selected bacterial species on intraoral surfaces. *J Clin Periodontol.* 2003;30(7):644–54.
48. Paster BJ, Olsen I, Aas JA, Dewhirst FE. The breadth of bacterial diversity in the human periodontal pocket and other oral sites. *Periodontol 2000.* 2006;42:80–7.
49. Persson GR, Renvert S. Cluster of bacteria associated with peri-implantitis. *Clin Implant Dent Relat Res.* 2014;16(6):783–93.
50. Schwarz F, Becker K, Rahn S, Hegewald A, Pfeiffer K, Henrich B. Real-time PCR analysis of fungal organisms and bacterial species at peri-implantitis sites. *Int J Implant Dent.* 2015;1(1):9-16.
51. Jankovic S, Aleksic Z, Dimitrijevic B, Lekovic V, Camargo P, Kenney B. Prevalence of human cytomegalovirus and Epstein-Barr virus in subgingival plaque at peri-implantitis, mucositis and healthy sites. A pilot study. *Int J Oral Maxillofac Surg.* 2011;40(3):271–6.
52. Misch CE, Perel ML, Wang HL, Sammartino G, Galindo-Moreno P, Trisi P, et al. Implant Success, Survival, and Failure: The International Congress of Oral Implantologists (ICOI) Pisa Consensus Conference. *Implant Dent.* 2008;17(1):5-15.
53. Albertini M, López-Cerero L, O’Sullivan MG, Chereguini CF, Ballesta S, Ríos V, et al. Assessment of periodontal and opportunistic flora in patients with peri-implantitis. *Clin Oral Implants Res.* 2015;26(8):937–41.

54. Barootchi S, Ravidà A, Tavelli L, Wang HL. Nonsurgical treatment for peri-implant mucositis: A systematic review and meta-analysis. *Int J Oral Implantol Berl Ger.* 2020;13(2):123–39.
55. Aljohani M, Yong SL, Bin Rahmah A. The effect of surgical regenerative treatment for peri-implantitis: A systematic review. *Saudi Dent J.* 2020;32(3):109–19.
56. Rocuzzo A, Stähli A, Monje A, Sculean A, Salvi GE. Peri-Implantitis: A Clinical Update on Prevalence and Surgical Treatment Outcomes. *J Clin Med.* 2021;10(5):1107.
57. Bassetti RG, Stähli A, Bassetti MA, Sculean A. Soft tissue augmentation procedures at second-stage surgery: a systematic review. *Clin Oral Investig.* 2016;20(7):1369–87.
58. Sculean A, Romanos G, Schwarz F, Ramanauskaite A, Keeve PL, Khoury F, et al. Soft-Tissue Management as Part of the Surgical Treatment of Periimplantitis: A Narrative Review. *Implant Dent.* 2019;28(2):210–6.
59. de Avila ED, van Oirschot BA, van den Beucken JJJP. Biomaterial-based possibilities for managing peri-implantitis. *J Periodontal Res.* 2020;55(2):165–73.
60. Chambrone L, Wang HL, Romanos GE. Antimicrobial photodynamic therapy for the treatment of periodontitis and peri-implantitis: An American Academy of Periodontology best evidence review. *J Periodontol.* 2018;89(7):783–803.
61. Zhao Y, Pu R, Qian Y, Shi J, Si M. Antimicrobial photodynamic therapy versus antibiotics as an adjunct in the treatment of periodontitis and peri-implantitis: A systematic review and meta-analysis. *Photodiagnosis Photodyn Ther.* 2021;34:102231-43.
62. Chala M, Anagnostaki E, Mylona V, Chalas A, Parker S, Lynch E. Adjunctive Use of Lasers in Peri-Implant Mucositis and Peri-Implantitis Treatment: A Systematic Review. *Dent J.* 2020;8(3):68-87.
63. Ting M, Alluri LSC, Sulewski JG, Suzuki JB, Paes Batista da Silva A. Laser Treatment of Peri-Implantitis: A Systematic Review of Radiographic Outcomes. *Dent J.* 2022;10(2):20-55.
64. Meyer S, Giannopoulou C, Courvoisier D, Schimmel M, Müller F, Mombelli A. Experimental mucositis and experimental gingivitis in persons aged 70 or over. Clinical and biological responses. *Clin Oral Implants Res.* 2017;28(8):1005–12.

65. Salvi GE, Aglietta M, Eick S, Sculean A, Lang NP, Ramseier CA. Reversibility of experimental peri-implant mucositis compared with experimental gingivitis in humans. *Clin Oral Implants Res.* 2012;23(2):182–90.
66. Renvert S, Hirooka H, Polyzois I, Kelekis-Cholakis A, Wang HL, Working Group 3. Diagnosis and non-surgical treatment of peri-implant diseases and maintenance care of patients with dental implants - Consensus report of working group 3. *Int Dent J.* 2019;69 Suppl 2(Suppl 2):12–7.
67. Schwarz F, Schmucker A, Becker J. Efficacy of alternative or adjunctive measures to conventional treatment of peri-implant mucositis and peri-implantitis: a systematic review and meta-analysis. *Int J Implant Dent.* 2015;1(1):22-56.
68. Ramanauskaite A, Fretwurst T, Schwarz F. Efficacy of alternative or adjunctive measures to conventional non-surgical and surgical treatment of peri-implant mucositis and peri-implantitis: a systematic review and meta-analysis. *Int J Implant Dent.* 2021;7(1):112-73.
69. De Waal YCM, Vangsted TE, Van Winkelhoff AJ. Systemic antibiotic therapy as an adjunct to non-surgical peri-implantitis treatment: A single-blind RCT. *J Clin Periodontol.* 2021;48(7):996–1006.
70. Esposito M, Grusovin MG, Worthington HV. Treatment of peri-implantitis: what interventions are effective? A Cochrane systematic review. *Eur J Oral Implantol.* 2012;5 Suppl:S21-41.
71. Machtei EE, Romanos G, Kang P, Travan S, Schmidt S, Papathanasiou E, et al. Repeated delivery of chlorhexidine chips for the treatment of peri-implantitis: A multicenter, randomized, comparative clinical trial. *J Periodontol.* 2021;92(1):11–20.
72. Carinci F, Lauritano D, Bignozzi CA, Pazzi D, Candotto V, Santos de Oliveira P, et al. A New Strategy Against Peri-Implantitis: Antibacterial Internal Coating. *Int J Mol Sci.* 2019;20(16):3897-906.
73. Mongardini C, Pilloni A, Farina R, Di Tanna G, Zeza B. Adjunctive efficacy of probiotics in the treatment of experimental peri-implant mucositis with mechanical and photodynamic therapy: a randomized, cross-over clinical trial. *J Clin Periodontol.* 2017;44(4):410–7.

74. Shrivastava D, Natoli V, Srivastava KC, Alzoubi IA, Nagy AI, Hamza MO, et al. Novel Approach to Dental Biofilm Management through Guided Biofilm Therapy (GBT): A Review. *Microorganisms*. 2021;9(9):1966-83.
75. Sultan DA, Hill RG, Gillam DG. Air-Polishing in Subgingival Root Debridement: A Critical Literature Review. *J Dent Oral Biol*. 2017;2(10):1-7.
76. González FJ, Requena E, Miralles L, Sanz JL, Barberá J, Enciso JJ, et al. Adjuvant Effect of Titanium Brushes in Peri-Implant Surgical Treatment: A Systematic Review. *Dent J*. 2021;9(8):84-94.
77. Di Spirito F, Schiavo L, Pilone V, Lanza A, Sbordone L, D'Ambrosio F. Periodontal and Peri-Implant Diseases and Systemically Administered Statins: A Systematic Review. *Dent J*. 2021;9(9):100-15.
78. Ishikawa I, Aoki A, Takasaki AA, Mizutani K, Sasaki KM, Izumi Y. Application of lasers in periodontics: true innovation or myth? *Periodontol 2000*. 2009;50:90–126.
79. Romanos GE, Nentwig GH. Regenerative therapy of deep peri-implant infrabony defects after CO₂ laser implant surface decontamination. *Int J Periodontics Restorative Dent*. 2008;28(3):245–55.
80. Romanos GE, Everts H, Nentwig GH. Effects of diode and Nd:YAG laser irradiation on titanium discs: a scanning electron microscope examination. *J Periodontol*. 2000;71(5):810–5.
81. Giannini R, Vassalli M, Chellini F, Polidori L, Dei R, Giannelli M. Neodymium:yttrium aluminum garnet laser irradiation with low pulse energy: a potential tool for the treatment of peri-implant disease. *Clin Oral Implants Res*. 2006;17(6):638–43.
82. Schwarz F, Bieling K, Nuesry E, Sculean A, Becker J. Clinical and histological healing pattern of peri-implantitis lesions following non-surgical treatment with an Er:YAG laser. *Lasers Surg Med*. 2006;38(7):663–71.
83. Schwarz F, Bieling K, Bonsmann M, Latz T, Becker J. Nonsurgical treatment of moderate and advanced periimplantitis lesions: a controlled clinical study. *Clin Oral Investig*. 2006 ;10(4):279–88.

84. Schwarz F, Sahm N, Iglhaut G, Becker J. Impact of the method of surface debridement and decontamination on the clinical outcome following combined surgical therapy of peri-implantitis: a randomized controlled clinical study. *J Clin Periodontol.* 2011;38(3):276–84.
85. Kreisler M, Götz H, Duschner H. Effect of Nd:YAG, Ho:YAG, Er:YAG, CO₂, and GaAlAs laser irradiation on surface properties of endosseous dental implants. *Int J Oral Maxillofac Implants.* 2002;17(2):202–11.
86. Persson GR, Roos-Jansåker AM, Lindahl C, Renvert S. Microbiologic Results After Non-Surgical Erbium-Doped:Yttrium, Aluminum, and Garnet Laser or Air-Abrasive Treatment of Peri-Implantitis: A Randomized Clinical Trial. *J Periodontol.* 2011;82(9):1267–78.
87. Renvert S, Lindahl C, Roos Jansåker AM, Persson GR. Treatment of peri-implantitis using an Er:YAG laser or an air-abrasive device: a randomized clinical trial. *J Clin Periodontol.* 2011;38(1):65–73.
88. Dai T, Fuchs BB, Coleman JJ, Prates RA, Astrakas C, St. Denis TG, et al. Concepts and Principles of Photodynamic Therapy as an Alternative Antifungal Discovery Platform. *Front Microbiol.* 2012;3:120-36.
89. de Oliveira RR, Schwartz-Filho HO, Novaes AB, Taba M. Antimicrobial photodynamic therapy in the non-surgical treatment of aggressive periodontitis: a preliminary randomized controlled clinical study. *J Periodontol.* 2007;78(6):965–73.
90. Mijiritsky E, Assaf HD, Peleg O, Shacham M, Cerroni L, Mangani L. Use of PRP, PRF and CGF in Periodontal Regeneration and Facial Rejuvenation—A Narrative Review. *Biology.* 2021;10(4):317-40.
91. Mordini L, Sun N, Chang N, De Guzman JP, Generali L, Consolo U. Peri-Implantitis Regenerative Therapy: A Review. *Biology.* 2021;10(8):773-94.
92. Shah R, Shah H, Shetty O, Mistry G. A novel approach to treat peri implantitis with the help of PRF. *Pan Afr Med J.* 2017;27:256-66.
93. Cakir S, Gultekin BA, Karabagli M, Yilmaz TE, Cakir E, Guzel EE, et al. Histological Evaluation of the Effects of Growth Factors in a Fibrin Network on Bone Regeneration. *J Craniofac Surg.* 2019;30(4):1078–84.

94. Qiao J, An N, Ouyang X. Quantification of growth factors in different platelet concentrates. *Platelets*. 2017;28(8):774–8.
95. Roberts W. Incorporating facial rejuvenation procedures in the dental practice. *Today's FDA Off Mon J Fla Dent Assoc*. 2013;25(2):50–3.
96. Khouly I, Pardiñas-López S, Ruff RR, Strauss FJ. Efficacy of growth factors for the treatment of peri-implant diseases: a systematic review and meta-analysis. *Clin Oral Investig*. 2020;24(7):2141–61.
97. Hägi T, Laugisch O, Ivanovic A, Sculean A. Regenerative periodontal therapy. *Quintessence Int Berl Ger* 1985. 2014;45:185–92.
98. Liu J, Ruan J, Weir MD, Ren K, Schneider A, Wang P, et al. Periodontal Bone-Ligament-Cementum Regeneration via Scaffolds and Stem Cells. *Cells*. 2019;8(6):537-61.
99. Mitsiadis TA, Smith MM. How do genes make teeth to order through development? *J Exp Zool B Mol Dev Evol*. 2006;306(3):177–82.
100. Lahann J. Vapor-based polymer coatings for potential biomedical applications. *Polym Int*. 2006;55(12):1361–70.
101. Shah A, Kothiwale SV. Efficacy of free gingival graft in the augmentation of keratinized tissue around implants: A prospective clinical study. *J Indian Soc Periodontol*. 2021;25(4):330–4.
102. Chen Y, Harapanahalli AK, Busscher HJ, Norde W, van der Mei HC. Nanoscale cell wall deformation impacts long-range bacterial adhesion forces on surfaces. *Appl Environ Microbiol*. 2014;80(2):637–43.
103. Gulati M, Anand V, Govila V, Jain N, Rastogi P, Bahuguna R, et al. Periodontio-integrated implants: A revolutionary concept. *Dent Res J*. 2014;11(2):154–62.
104. Carranza F, Bernard G. The tooth-supporting structures. In: Newman MG, ed. *Carranza's Clinical Periodontology*. 10th ed. India: Saunders; 2006. p. 36-57.
105. Hita-Carrillo C, Hernández-Aliaga M, Calvo-Guirado JL. Tooth-implant connection: a bibliographic review. *Med Oral Patol Oral Cirurgia Bucal*. 2010;15(2):e387-394.
106. Ramazanoglu M, Oshida Y, Ramazanoglu M, Oshida Y. Osseointegration and Bioscience of Implant Surfaces - Current Concepts at Bone-Implant Interface. In: *Implant Dentistry - A*

Rapidly Evolving Practice. IntechOpen [Internet]. 2011 [cited 2023 May 1]. Available from: <https://www.intechopen.com/chapters/18415>

107. Ishikawa I, Iwata T, Washio K, Okano T, Nagasawa T, Iwasaki K, et al. Cell sheet engineering and other novel cell-based approaches to periodontal regeneration. *Periodontol* 2000. 2009;51:220–38.

108. Polymeri A, Anssari-Moin D, van der Horst J, Wismeijer D, Laine ML, Loos BG. Surgical treatment of peri-implantitis defects with two different xenograft granules: A randomized clinical pilot study. *Clin Oral Implants Res*. 2020;31(11):1047–60.

109. Heitz-Mayfield LJA, Salvi GE, Mombelli A, Loup PJ, Heitz F, Kruger E, et al. Supportive peri-implant therapy following anti-infective surgical peri-implantitis treatment: 5-year survival and success. *Clin Oral Implants Res*. 2018;29(1):1–6.

110. Rocuzzo M, Layton DM, Rocuzzo A, Heitz-Mayfield LJ. Clinical outcomes of peri-implantitis treatment and supportive care: A systematic review. *Clin Oral Implants Res*. 2018;29 Suppl 16:331–50.

111. Romeo E, Lops D, Chiapasco M, Ghisolfi M, Vogel G. Therapy of peri-implantitis with resective surgery. A 3-year clinical trial on rough screw-shaped oral implants. Part II: radiographic outcome. *Clin Oral Implants Res*. 2007;18(2):179–87.

112. Bianchini MA, Galarraga-Vinueza ME, Apaza-Bedoya K, De Souza JM, Magini R, Schwarz F. Two to six-year disease resolution and marginal bone stability rates of a modified resective-implantoplasty therapy in 32 peri-implantitis cases. *Clin Implant Dent Relat Res*. 2019;21(4):758–65.

113. Jiang D, Dziak R, Lynch SE, Stephan EB. Modification of an Osteoconductive Anorganic Bovine Bone Mineral Matrix With Growth Factors. *J Periodontol*. 1999;70(8):834–9.

114. Berglundh T, Lindhe J. Healing around implants placed in bone defects treated with Bio-Oss®. An experimental study in the dog. *Clin Oral Implants Res*. 1997;8(2):117–24.

115. Block MS. The Processing of Xenografts Will Result in Different Clinical Responses. *J Oral Maxillofac Surg*. 2019;77(4):690–7.

116. Hing KA, Best SM, Bonfield W. Characterization of porous hydroxyapatite. *J Mater Sci Mater Med*. 1999;10(3):135–45.

117. Thoma DS, Naenni N, Figuero E, Hämmerle CHF, Schwarz F, Jung RE, et al. Effects of soft tissue augmentation procedures on peri-implant health or disease: A systematic review and meta-analysis. *Clin Oral Implants Res.* 2018;29 Suppl 15:32–49.
118. Dello Russo NM. Gingival autografts as an adjunct to removable partial dentures. *J Am Dent Assoc.* 1982 Feb;104(2):179–81.
119. Nabers JM. Free gingival grafts. *Periodontics.* 1966;4(5):243–5.
120. Hürzeler MB, Weng D. Periimplant tissue management: optimal timing for an aesthetic result. *Pract Periodontics Aesthetic Dent PPAD.* 1996;8(9):857–69.
121. Giannobile WV, Jung RE, Schwarz F, Groups of the 2nd Osteology Foundation Consensus Meeting. Evidence-based knowledge on the aesthetics and maintenance of peri-implant soft tissues: Osteology Foundation Consensus Report Part 1-Effects of soft tissue augmentation procedures on the maintenance of peri-implant soft tissue health. *Clin Oral Implants Res.* 2018;29 Suppl 15:7–10.
122. Sanz-Sánchez I, Carrillo de Albornoz A, Figuero E, Schwarz F, Jung R, Sanz M, et al. Effects of lateral bone augmentation procedures on peri-implant health or disease: A systematic review and meta-analysis. *Clin Oral Implants Res.* 2018;29 Suppl 15:18–31.
123. Cheng L, Yu HY, Wu Y, Bao CY, Yang BC, Man Y, et al. [A review of peri-implant microbiology]. *Hua Xi Kou Qiang Yi Xue Za Zhi Huaxi Kouqiang Yixue Zazhi West China J Stomatol.* 2019;37(1):7–12.
124. Bianco LL, Montevicchi M, Ostanello M, Checchi V. Recognition and treatment of peri-implant mucositis: Do we have the right perception? A structured review. *Dent Med Probl.* 2021;58(4):545–54.

6. ŽIVOTOPIS

Tanja Dugonjić, rođena Alfirević, rođena je 1. 10. 1988. u Splitu, gdje završava osnovnu školu i srednju - I. jezičnu gimnaziju.

Stomatološki fakultet Sveučilišta u Zagrebu upisuje 2007. godine, a diplomirala je 4. 7. 2013. godine.

Pripravnički staž obavila je razdoblju od 1.1. 2014. godine do 31.5. 2014. godine u Privatnoj ugovornoj ordinaciji dentalne medicine Ivica Šoštarić, dr. med. dent.

Državni ispit položila 14.7.2014. godine, nakon čega se zapošljava u Stomatološkoj poliklinici dr. Gašparac, gdje je asistirala od 2011. godine i gdje radi i danas.

Master Course in Oral surgery and Implantology u Münsteru upisuje 2020. godine, a nastavlja 2023. godine nakon pauze zbog roditeljskog dopusta te se prebacuje na Master Course in Periodontology.

Sustavno se usavršava na domaćim i stranim tečajevima.