

# Primjena lokalnog antibiotika kod liječenja periimplantnog mukozitisa i periimplantitisa

---

**Kujundžić, Nina**

**Professional thesis / Završni specijalistički**

**2023**

*Degree Grantor / Ustanova koja je dodijelila akademski / stručni stupanj:* **University of Zagreb, School of Dental Medicine / Sveučilište u Zagrebu, Stomatološki fakultet**

*Permanent link / Trajna poveznica:* <https://um.nsk.hr/um:nbn:hr:127:229338>

*Rights / Prava:* [Attribution-NonCommercial 4.0 International/Imenovanje-Nekomercijalno 4.0 međunarodna](#)

*Download date / Datum preuzimanja:* **2024-12-27**



*Repository / Repozitorij:*

[University of Zagreb School of Dental Medicine Repository](#)





Sveučilište u Zagrebu  
Stomatološki fakultet

Nina Kujundžić

**PRIMJENA LOKALNOG ANTIBIOTIKA  
KOD LIJEČENJA PERIIMPLANTNOG  
MUKOZITISA I PERIIMPLANTITISA**

POSLIJEDIPLOMSKI SPECIJALISTIČKI RAD

Zagreb, 2023.

Rad je ostvaren u: Zavod za parodontologiju, Stomatološki fakultet Sveučilišta u Zagrebu

Naziv poslijediplomskog specijalističkog studija: Dentalna implantologija

Mentor rada: doc. dr. sc. Domagoj Vračić, Zavod za parodontologiju, Stomatološki fakultet  
Sveučilišta u Zagrebu

Lektor hrvatskog jezika: Martina Škiljo, profesorica hrvatskog jezika i književnosti

Lektor engleskog jezika: Ana Jokić, profesorica engleskog jezika i književnosti

Sastav povjerenstva za ocjenu poslijediplomskog rada:

1. \_\_\_\_\_
2. \_\_\_\_\_
3. \_\_\_\_\_

Sastav Povjerenstva za obranu poslijediplomskog specijalističkog rada:

1. \_\_\_\_\_
2. \_\_\_\_\_
3. \_\_\_\_\_
4. \_\_\_\_\_

Datum obrane rada: \_\_\_\_\_

Rad sadrži: 69 stranica

18 slika

CD

Rad je vlastito autorsko djelo, koje je u potpunosti samostalno napisano uz naznaku izvora drugih autora i dokumenata korištenih u radu. Osim ako nije drukčije navedeno, sveilustracije (tablice, slike i dr.) u radu su izvorni doprinos autora poslijediplomskog specijalističkog rada. Autor je odgovoran za pribavljanje dopuštenja za korištenje ilustracija koje nisu njegov izvorni doprinos, kao i za sve eventualne posljedice koje mogu nastati zbog nedopuštenog preuzimanja ilustracija odnosno propusta u navođenju njihovog podrijetla.

## **Zahvala**

Zahvaljujem mentoru doc. dr. sc. Domagoju Vražiću na mentorstvu, nesebično prenesenom stručnom znanju i pruženoj pomoći pri izradi ovog specijalističkog rada. Također, veliko hvala na svemu što je učinio i što nastavlja činiti za unaprjeđenje struke u Hrvatskoj i šire, posebno u području parodontologije i implantologije.

Zahvaljujem obitelji na velikoj potpori i strpljenju koje su mi pružali tijekom dosadašnjeg stručnog usavršavanja.

## **Sažetak**

### **PRIMJENA LOKALNOG ANTIBIOTIKA KOD LIJEČENJA PERIIMPLANTNOG MUKOZITISA I PERIIMPLANTITISA**

Dentalni implantati pomažu u zbrinjavanju bezubih područja i omogućavaju pacijentu bolje žvačne sile u odnosu na tradicionalne restauracije. Ključna prijetnja uspjehu liječenja nastanak je za implantate specifičnih bolesti - periimplantnog mukozitisa i periimplantitisa. Zbog navedenog, od iznimne su važnosti rana dijagnoza i liječenje kako bi se spriječio gubitak dentalnog implantata. Istraživanja u dostupnoj literaturi pokazuju da bi kod liječenja periimplantne bolesti eliminacija bakterijskog biofilma s površine implantata, bilo kroz kirurški ili nekirurški pristup, trebala biti dopunjena dodatnim terapijskim pristupom u vidu propisivanja antibiotika. Antibiotici u terapiji periimplantnih bolesti koriste se kod pozitivnog krvarenja pri sondiranju, uz moguće prisustvo supuracije, dubine paradontnih džepova u vrijednosti 5 mm ili više te prisutan gubitak alveolarne kosti. Lokalna primjena antibiotika na području zubnog implantata najčešće je usmjerena na regeneraciju mekog tkiva ili alveolarne kosti ili pak borbu protiv upale. Da bi se postigla učinkovitost i trajni terapijski učinak u liječenju navedenih patoloških stanja, potrebno je postići strogo definiranu koncentraciju terapijskih farmakoloških sredstava. Jedan od sustava koji sadrži lokalni antibiotik dostupan na tržištu je Im placure® koji sadrži antibiotike piperacilin i tazobaktam. Usprkos pozitivnom kliničkom i radiološkom ishodu liječenja periimplantitisa spomenutim sustavom, u ovom prikazu slučaja potrebna su daljnja istraživanja koja će jasno definirati antibiotski terapijski režim i protokole, metodički zabilježiti ishode liječenja s najmanje tri godine praćenja, a kako bi se potom utvrdile indikacije za primjenu antibiotika uz procjenu rizika i koristi, uz istodobno ograničavanje rizika neprimjerenog korištenja antibiotika kako se dodatno ne bi pogodovalo razvoju jednog od najvećih globalnih problema - antimikrobnoj rezistenciji.

**Ključne riječi:** dentalni implantati; periimplantne bolesti; oseointegracija; antibiotici

## **Summary**

### **APPLICATION OF LOCAL ANTIBIOTIC IN THE TREATMENT OF PERI-IMPLANT MUCOSITIS AND PERI-IMPLANTITIS**

Dental implants help maintain bone levels and enable the patient to chew better than conventional restorations. A key threat to the success of treatment is the emergence of implants for specific diseases: peri-implant mucositis and peri-implantitis. Therefore, early diagnosis and treatment are essential to prevent the loss of a dental implant. Research of available literature suggests that in the treatment of peri-implant disease, elimination of bacterial biofilm from the implant surface, whether through surgical or non-surgical approach, should be complemented by an additional therapeutic approach in the form of antibiotic prescribing. Antibiotics in the treatment of peri-implant diseases are used in positive bleeding during probing, with the possible presence of suppuration, the depth of periodontal pockets of 6 mm or more and the presence of loss of alveolar bone. The local application of antibiotics in the area of dental implants is most often aimed at regenerating soft tissue or alveolar bone or fighting inflammation. In order to achieve efficacy and lasting therapeutic effect in the treatment of these pathological conditions, it is necessary to achieve a well-defined concentration of therapeutic pharmacological agents. One of the systems that contain the local antibiotic available on the market is Im placure®, which contains the antibiotics piperacillin and tazobactam. Despite the positive clinical and radiological outcome of the treatment of peri-implantitis with the system mentioned in this case report, further research is needed to clearly define the antibiotic therapeutic regimen and protocols, methodically record the treatment outcomes with at least 3 years of follow-up, and then determine the indications for the use of antibiotics with an assessment of risks and benefits, while at the same time limiting the risk of inappropriate use of antibiotics in order not to further contribute to the development of one of the biggest global problems—antimicrobial resistance.

**Key words:** dental implants; peri-implant diseases; osseointegration; antibiotics

## Sadržaj

1. UVOD.....	1
1.1. Svrha rada.....	5
2. RAZRADA.....	6
2.1. Kriteriji uspješnosti i prognoza dentalnih implantata.....	7
2.2. Periimplantne bolesti i oralna higijena.....	9
2.3. Mikrobiologija periimplantnih bolesti.....	12
2.4. Antibiotici.....	14
2.4.1. Sistemska antibiotska terapija.....	14
2.4.1.1. Metronidazol.....	16
2.4.1.2. Amoksicilin i amoksicilin s klavulanskom kiselinom.....	17
2.4.1.3. Tetraciklini.....	20
2.4.1.4. Fluorokinoloni.....	23
2.4.1.5. Klindamicin.....	24
2.4.1.6. Makrolidi.....	26
2.4.2. Lokalna antibiotska terapija.....	28
2.4.2.1. Piperacilin-tazobaktam.....	31
2.4.3. Primjena antibiotika kod periimplantnih bolesti.....	33
3. PRIKAZ SLUČAJA.....	35
4. RASPRAVA.....	47

5. ZAKLJUČAK.....	54
6. LITERATURA.....	56
7. ŽIVOTOPIS.....	68



## **Popis skraćenica**

CIST ( eng. cumulative interceptive supportive therapy) – kumulativni interceptivni potporni tretman

OPT - ortopantomogram

RVG - radiovizigrafija

## **1. UVOD**

Djelomični ili potpuni nedostatak zuba veliki je estetski i funkcionalni problem pacijenata u 21. stoljeću. Do gubitka zubi može doći uslijed niza razloga poput trauma tvrdih zubnih tkiva, karijesa, uznapredovale parodontne bolesti, anomalija u razvoju zuba kao i genetskih malformacija. U posljednjih nekoliko desetljeća, ubrzanim razvojem tehnologije, došlo je i do razvoja dentalnih implantata koji danas sve više predstavljaju adekvatnu zamjenu za zube koji nedostaju (1). Specifičnost funkcije i strukture dentalnih implantata zasniva se na njihovoj integraciji s kosti što je poznato i pod pojmom oseointegracija. Da bi oseointegracija bila uspješna, nužno je ostvariti određene preuvjete koji svoje temelje pronalaze u biokompatibilnosti titana, materijala od kojeg je implantat najčešće izrađen kao i hrapavoj površini implantata čija je svrha omogućiti da dođe do urastanja vitalnih koštanih stanica u površinsku mikrostrukturu (2). Dentalni se implantat sastoji od tri glavna dijela:

1) implantat/vijak, 2) protetska nadogradnja/abutment i 3) protetski nadomjestak. Vijak je dio koji oponaša korijen zuba sidreći se u kost do razine alveolarne kosti, a ugrađuje se u kost kirurškim postupkom. Njegovi parametri poput dužine i promjera, ovisit će o svojstvima koštanog tkiva, odnosno njegovoj gustoći, visini i širini (1). Razlikuju se vijci s ili bez navoja te konusnog i cilindričnog oblika. Uloga navoja je povećati površinu te na taj način poboljšati oseointegraciju. Upravo iz tog je razloga danas u svakodnevnoj kliničkoj praksi u uporabi konusni vijak s navojima (3). Nakon što se implantat ugradi u čeljusnu kost, nužno je da prođe određen vremenski period (tri do šest mjeseci) kako bi se proces oseointegracije nesmetano završio, a u istom tom periodu pacijentu je moguće napraviti privremeno rješenje u vidu provizorija. Protetska nadogradnja drugi je dio dentalnog implantata koji predstavlja spojnicu implantata s jedne te protetskog nadomjestka s druge strane. Može biti izrađena od titana ili cirkonij-oksidge keramike, a njezina je uloga biti nosač protetskog nadomjestka. Nakon što prođe period od tri do šest mjeseci od postavljanja implantata, slijedi postavljanje i pričvršćivanje abutmenta za isti. Treći i posljednji dio dentalnog implantata čini protetski nadomjestak, a koji ovisno o broju izgubljenih zubi, može biti fiksnoprotetski rad (krunica, most) ili pak proteza koja je retinirana implantatima (1). Dentalni materijali koji se danas rabe u izradi implantata pripadaju skupini tzv. aloplastičnih, odnosno umjetnih materijala, koji se

unose u područje biološke sredine (3). Danas se implantati uglavnom izrađuju od titana (koji pripada skupini metala) kao i od cirkonij-oksidge keramike uslijed njihovih pogodnih fizikalnih, mehaničkih i bioloških svojstava (4). Izrazita biokompatibilnost, tvrdoća, otpornost na deformacije i koroziju, neutralan okus, niski stupanj toplinske vodljivosti te mala gustoća i specifična težina uz adekvatnu rendgensku vidljivost i prihvatljivu cijenu glavne su prednosti titana kao dentalnog materijala (5). Titan se na tržištu može pronaći kao čista kovina ili pak učestalije kao legura s drugim kovinama, poput aluminijsa i vanadijsa (Ti-6Al-4V). To je i ujedno češći oblik u kojem se ovaj materijal danas koristi u dentalnoj implantologiji. Naime, u postupku legiranja dolazi do poboljšavanja mehaničkih svojstava titana te on postaje tvrdi, rasteljiviji i elastičniji (4). Glavni nedostatak titana je njegova boja koja odmaže estetskom izgledu, osobito u situacijama kada dolazi do gubitka marginalne kosti i nastanka recesije mekih tkiva, a pri čemu potom dolazi do otkrivanja metalnog, neestetskog dijela implantata (6). Uz navedeno, površina dentalnih implantata predstavlja jedno od glavnih obilježja istih, a koje je usko povezano s ishodom, odnosno s uspješnosti terapije. Implantati hrapave površine znatno se bolje oseointegriraju u čeljusnu kost od implantata čije su površine glatke. Naime, razlog tome je činjenica da hrapavost djeluje na reaktivnu površinu implantata povećavajući je, čime ostvaruje pozitivan utjecaj na procese stanica u okolnom tkivu: na njihovu migraciju, adheziju, diferencijaciju, ali i proliferaciju. Metode kojima se može postići veća hrapavost površine implantata su podijeljene u tri kategorije, odnosno, razlikuju se mehaničke, kemijske i fizikalne metode postizanja veće hrapavosti površine implantata (7). S druge strane, keramički implantati su najprihvatljivije rješenje zbog iznimno visokog stupnja biokompatibilnosti i oseointegracije, ali njihova loša strana je mehanička inferiornost, odnosno krhkost u usporedbi s titanom. Iz tog se razloga danas u izradi implantata koristi cirkonij-oksidge keramika koja predstavlja prvi bezmetalni sustav koji je sposoban izdržati snažno djelovanje žvačnih sila uz estetsku prihvatljivost te biokompatibilnost (8). Kao što je ranije navedeno, rekonstrukcija implantata za zamjenu izgubljenih zuba danas je postala jedan od glavnih načina tretmana u stomatološkoj praksi, a toj činjenici doprinosi i statistika koja govori kako se diljem svijeta svake godine postave milijuni implantata (9). Niz dugoročnih studija o oralnoj rehabilitaciji implantatima pokazuju kako je njihova stopa preživljavanja premašila 90% nakon 10 godina

praćenja (10). Međutim, infekcije povezane s implantatima i dalje ostaju velika prijetnja koja može dovesti do niza komplikacija poput marginalnog gubitka kostiju, složenih postupaka revizije, i u konačnici do gubitka implantata. Infekcije povezane s implantatima se stoga smatraju se velikim izazovom s obzirom da ih je izazovno liječiti (11). Kao rezultat istih, dolazi do niza upalnih reakcija, što bi moglo dovesti do komplikacija u integraciji implantata i odbacivanja istog (12). Vjeruje se kako do bakterijske invazije na mjestu implantata dolazi nakon traumatizacije tvrdog i mekog tkiva nakon što se izvede operacija postavljanja implantata (13). Nakon postavljanja implantata, različiti bakterijski sojevi, poglavito *Staphylococcus epidermidis*, pričvršćuju se na površinu implantata te potiču sintezu ekstracelularnog matriksa (14). Prisutnost istog olakšava formiranje biofilma te ako se ne poduzmu nikakvi koraci, dovodi do infekcije (15). U takvim je slučajevima od iznimne važnosti rano liječenje kako bi se izbjegla potreba za složenijim postupcima zadržavanja implantata u usnoj šupljini. U dentalnoj medicini antibiotici se povremeno propisuju prije operacije implantata kako bi se smanjio rizik od nastanka infekcija (16). Davanje sistemskih antibiotika i dalje je konvencionalna praksa, iako bi uobičajeno davanje antibiotika moglo imati pojedina ograničenja, a koja su vezana uz koncentraciju antibiotika (17). Naime, nepravilna koncentracija antibiotika u krvi mogla bi dovesti do neželjenih nuspojava, biti iznimno toksična na vrlo visokoj razini, a s druge strane neučinkovita na vrlo niskoj razini (26). Osim sistemskog načina primjene, u suvremenoj dentalnoj implantologiji, sve je češća uporaba lokalnih antibiotika u obliku sustava za dostavu lijekova (depo-sustavi). Ovakav način aplikacije smatra se obećavajućom metodom u suzbijanju lokalnih infekcija te smanjenju broja nuspojava povezanih s uobičajenom primjenom antibiotika. Istraživanje Moojen i suradnika pokazalo je bolje formiranje kostiju oko implantata premazanih lokalnim antibioticima u usporedbi s implantatima kontrolne skupine (18). Autori su predložili objašnjenje kako je taj učinak posljedica smanjenja učestalosti infekcija skupini tretiranoj antibiotikom, te utvrdili da bi se u kosti bez infekcije moglo omogućiti bolje formiranje iste u odnosu na kost zahvaćenom upalom (19). Većina korištenih metoda primjene lokalnih antibiotika temelji se na ugradnji ili premazivanju površine implantata antibioticima, a neke od tih tehnika uspjele su osigurati održivo oslobađanje antibiotika u jedinici vremena (20). Oslobađanje antibiotika izravno na

mjestu implantacije moglo bi osigurati kontinuirano niske, ali pritom učinkovite terapijske doze lijeka u usporedbi s konvencionalnim metodama. S druge strane, mogući negativni učinak ovog pristupa mogao bi biti rizik od ometanja procesa ozdravljenja kostiju oko postavljenog implantata. U nekim istraživanjima zabilježeno je kako bi antibiotici mogli imati negativan utjecaj na funkcije koštanih stanica: osteoblasta i osteoklasta (21). Uz to, moguće je kako bi imobilizacija antibakterijskih sredstava na površine implantata mogla rezultirati brzim otpuštanjem antibiotika, ali sa slabim antibakterijskim učinkom (22). S obzirom na to da su terapijski postupci dentalne implantologije sve više oni koji se koriste u sanaciji kako djelomične tako i totalne bezubosti, neophodno je tijekom uzimanja anamneze te kliničke i radiološke analize, utvrditi potencijalne faktore koji bi mogli utjecati na ishod implantološke terapije.

### **1.1. Svrha rada**

S obzirom na to da je biofilm prepoznatljiv etiološki faktor za periimplantne bolesti, pretpostavka je da lokalna ili sistemska primjena antibiotika u kombinaciji s mehaničkim čišćenjem može eliminirati patogene bakterije u većoj mjeri u usporedbi s mehaničkim tretmanom. Međutim, dokazi o uporabi lokalnih antibiotika na periimplantne bolesti još uvijek su nedostatni (23). Stoga, svrha je ovog rada prikazati pregled recentne literature o primjeni lokalnih antibiotika u liječenju periimplantnih bolesti kao i predstaviti prikaz slučaja u kojem se u liječenju periimplantitisa rabio preparat Implacure®.

## **2. RAZRADA**

## 2.1. Kriterij uspješnosti i prognoza dentalnih implantata

Kao što je prethodno navedeno, uspješna implantološka terapija temelji se na uspješnom procesu oseointegracije, a koju mogu ometati brojni lokalni i sistemski čimbenici. Pojam uspješno provedene implantološke terapije podrazumijeva odsutnost periimplantnog mukozitisa i periimplantitisa (sa ili bez prisutne supuracije), odsutnost kontinuirano prisutnih subjektivnih tegoba (bol, osjećaj stranog tijela i/ili disestezija), uredan radiološki nalaz te odsutnost mobilnosti dentalnog implantata (24). Najnovija parodontološka klasifikacija, koja uključuje i periimplantne bolesti, predstavljena je od strane radne skupine 2017. godine. Za postavljanje dijagnoze periimplantnog mukozitisa potrebna je prisutnost krvarenja i/ili supuracije pri sondiranju s povećanom dubinom sondiranja ili bez nje u usporedbi s prethodnim mjerenjima kao i odsutnost gubitka kosti. S druge strane, za postavljanje dijagnoze periimplantitisa potrebna je prisutnost krvarenja i/ili supuracije pri sondiranju, povećana dubina sondiranja u usporedbi s prethodnim mjerenjima te prisutan gubitak kosti. Ako nema prethodnih podataka od ranijih mjerenja, dijagnoza periimplantitisa može se temeljiti na kombinaciji prisutnosti krvarenja i/ili supuracije pri nježnom sondiranju, dubine sondiranja  $\geq 6$  mm te radiološki utvrđene razine kostiju  $\geq 3$  mm apikalno od najkronarnijeg dijela intrakoštanog mjesta implantacije (25). Za uspjeh implantacije u vremenskom periodu, predlažu se sljedeća razdoblja: za rani uspjeh razdoblje 1 - 3 godine, za srednji razdoblje 3 – 7 godina, a za dugoročni uspjeh  $> 7$  godina (26). Na prvoj Europskoj radionici o parodontologiji, prije točno tri desetljeća, predložene su smjernice o mjerilima uspješnosti implantata, a koje i dan danas imaju široku primjenu u dentalnoj implantologiji. Unutar tih smjernica nalaze se u nastavku navedeni kriteriji: gubitak krestalne kosti  $< 1,5$  mm unutar prve godine od postavljanja implantata te potom 0,2 mm godišnje nakon toga, odsutnost kliničke mobilnosti ili znakova infekcije implantata kao i izostanak boli. Premda su terapijski postupci u dentalnoj implantologiji iznimno uspješni i predvidljivi, pojedini čimbenici rizika mogu biti ključni u smanjenju stope uspješnosti, a što pritom rezultiraju većim rizikom od neuspjeha implantološke terapije. Čimbenici koji mogu utjecati na ishod terapije mogu se



podijeliti na dva načina: prema jednoj podjeli na biološke, mehaničke i jatrogene te prema drugoj na lokalne i sistemske. Za uspješni ishod terapije dentalnim implantatima neophodno je pravilno planiranje svake faze terapije, a posebice postupka ugradnje vijka uz prethodno premoštavanje problema prisutnih lokalnih i sistemskih čimbenika. U suvremenoj dentalnoj implantologiji, uobičajeno se koristi kirurška tehnika u kojoj se odiže mukoperiostalni režanj, a za što je neophodan uvjet uporaba sterilnih instrumenata i kompresa u svrhu osiguravanja aseptičnih uvjeta rada. Važna je i preoperativna upotreba antiseptika kako bi se mogućnost infekcije smanjila, ali i upotreba lokalne anestezije kako bi se osigurala bezbolnost u operativnom polju. Na odabranom mjestu napravi se rez u punoj debljini pa se potom odigne režanj kako bi se mogla prikazati podležeća kost. Rez ne smije biti prevelik zbog samog procesa cijeljenja rane, ali ni premalen jer će preglednost radnog polja tada biti smanjena. Na odabranom se mjestu u kosti specifičnim kalibriranim svrdlima napravi preparacija ranije određene širine i visine. Tijekom preparacije, neophodno je pratiti upute proizvođača, odnosno ići od manjeg prema većem kao i od užeg prema širem svrdlu, uz također preporučeni broj okretaja. Kako ne bi došlo do pregrijavanja kosti, a finalno i do neuspjeha implantacije vijka, neophodno je neprekidno ispiranje fiziološkom otopinom, a što se postiže primjenom fiziodispenzera. Nakon postavljanja implantata, mukoperiostalni režanj je potrebno vratiti u početni položaj i zašiti tkivo bez tenzije u svrhu ostvarivanja brzog i lakog cijeljenja per primam intentionem. Vezano uz neuspjeh implantata, od ranije navedenih faktora, najznačajniji je biološki faktor koji može uzrokovati rani/primarni ili pak kasni/sekundarni neuspjeh terapije. Primarni neuspjeh implantacije pripisuje se opsežnoj kirurškoj traumi, usporenom procesu cijeljenja rane, kontaminaciji operativnog polja bakterijama te preranom preopterećenju postavljenog dentalnog implantata. Sekundarni neuspjeh implantacije povezuje se s nastankom periimplantitisa kao i okluzalnim preopterećenjem. Iz toga proizlazi da se primarni neuspjeh implantacije opisuje kao neuspješna oseointegracija, a sekundarni kao nedostatak u održavanju postignute oseointegracije. Mehanički neuspjesi podrazumijevaju lom dentalnog implantata, neovisno radi li se o vijku ili suprastrukturi, dok se pod pojmom jatrogenih neuspjeha smatra pogrešan položaj, odnosno nagib implantata, a koji dovodi do narušavanja anatomije okolnih struktura u usnoj šupljini (24,27).

## 2.2. Periimplantne bolesti i oralna higijena

Jedna od glavnih sekundarnih komplikacija s biološkim predznakom je nastanak periimplantitisa induciranog plakom (28). Kako je tkivo parodonta nužno za dugoročnu i trajnu stabilnost prirodnih zuba, isto vrijedi i za tkivo koje okružuje dentalni implantat. Kao što je ranije spomenuto, naziv periimplantitis obuhvaća upalom zahvaćeno tkivo koje okružuje implantat u kojem se pritom odvija niz upalnih reakcija koje se događaju u tkivu koje obuhvaća dentalni implantat. Spomenuto je kako se u samom konceptu periimplantnih bolesti, izdvajaju dva klinička entiteta: periimplantni mukozitis i periimplantitis (29). Periimplantni mukozitis se definira kao reverzibilna upala sluznice koja se nalazi u području implantata koji se oseointegrirao. Sluznicu dentalnog implantata predstavlja biološka barijera veličine 3 do 4 mm, a čija je uloga zaštititi oseointegrirano područje od penetracije mikroorganizama. Izvana, biološka je barijera obložena višeslojnim oralnim epitelom koji je keratiniziran te u kontinuitetu postaje spojni epitel koji se hemidezmosomima i bazalnom laminom veže za površinu dentalnog implantata. Dužina spojnog epitela je 2 mm, a od osobite je važnosti njegova anatomska pozicija u odnosu na alveolarnu kost, a od koje je odvojen vezivnim tkivom, veličine 1 do 2 mm, bogato kolagenom, uz manji broj vaskularnih struktura te fibroblasta u odnosu na gingivu smještenu oko prirodnih zuba. Uznapredovala ireverzibilna upalna reakcija, periimplantitis, karakterizira gubitak potporne kosti koja okružuje dentalni implantat. Klinički i radiološki, periimplantitis uobičajeno karakteriziraju bezbolne promjene koje se nerijetko detektiraju kao slučajan nalaz na kontrolnim pregledima provođenjem dijagnostičkog testa krvarenja pri sondiranju, a koji je uglavnom pozitivan, osim kod pušača s obzirom da nikotin radi vazokonstrikciju. Ukoliko se na vrijeme ne dijagnosticira te se periimplantitisom adekvatno ne postupa, ova bolest nerijetko rezultira gubitkom postignute oseointegracije, a potom i gubitkom dentalnog implantata (30). Spomenuto je i kako brojni uzročni čimbenici imaju ulogu u učestalosti i pokretanju upalnih procesa u tkivu koje pokreće infekciju.

Makroskopska i mikroskopska građa dentalnog implantata, snaga veze vijka sa suprastrukturuom dentalnog implantata, provođenje oralne higijene kao i preveliko opterećenje okluzijom. Naime, građa dentalnog implantata koja može imati različite površinske modifikacije, može biti takva da olakša nakupljanje dentalnog plaka, a što dovodi do stvaranja bakterijske zajednice - biofilma. Nadalje, pacijentima je prije i nakon provedene ugradnje dentalnog implantata, potrebno dati upute na koji način pravilno provoditi oralnu higijenu jer mehaničko odstranjivanje nastalih naslaga ima samo ograničeni efekt te sa sigurnošću ne dovodi do potpune eliminacije mikroorganizama (28). (Ne)provođenje oralne higijene moglo bi imati utjecaj na postojanje patogena znatno više u odnosu na karakteristike površine dentalnog implantata. Naime, jedno od istraživanja pokazalo je kako je kod pacijenata s odgovarajućom oralnom higijenom i redovitim odlascima na profesionalno čišćenje tvrdih i mekih zubnih naslaga dugoročno uočena niska prevalencija periimplantitisa (1,9%) za dentalne implantate koji imaju oksidirane površine (29). Također, dvama glavnim čimbenicima koji se mogu povezati s biološkim komplikacijama smatraju se parodontitis i pušenje. Naime, oni pacijenti koji u anamnezi imaju potvrđen parodontitis, imaju čak do pet puta veći rizik od razvoja periimplantitisa pa je ovdje od neophodne važnosti potporna terapija za dugoročni uspjeh dentalnog implantata (29,30). Ono što je potrebno napomenuti je važnost oralne mikroflore kao odlučujućeg čimbenika za uspjeh, odnosno neuspjeh dentalnog implantata u oralnom miljeu. Implantat u oralnoj šupljini neprestano je izložen bakterijama prisutnima u slini. U zdravoj usnoj šupljini (uz adekvatnu oralnu higijenu) nalaze se samo određene vrste mikroorganizama i njihovih mikrokolonija koje se lijepe za površinu tvrdih i mekih tkiva usne šupljine te tako formiraju biofilm. Procjenjuje se kako biofilm može sadržavati do tisuću različitih vrsta mikroorganizama, a sinergističke i antagonističke interakcije među vrstama domaćina, uključujući potencijalno patogene vrste, ostaju u relativnoj dinamičkoj ravnoteži koja se naziva homeostaza. U isto vrijeme, obrambeni mehanizmi ljudskog tijela sprječavaju prekomjerno umnažanje mikroorganizama. Gubitak homeostaze oralne bakterijske flore može dovesti do razvoja koštanih lezija, uključujući i prekomjerno umnažanje pojedinih mikroorganizama na epitelu i sluznici domaćina. Formacija biofilma na zubnim

implantatima sastoji se od četiri faze: 1) u početku se bakterijske stanice vežu za površinu implantata; 2) dolazi do grupiranja i gomilanja stanica u više slojeva, jedan na drugom; 3) biofilm sazrijeva i 4) stanice se počinju odvajati od biofilma te se šire po površini materijala kako bi se potom pokrenuo novi ciklus formiranja biofilma (31). Mikroorganizmi koji se uobičajeno povezuju s neuspjehom implantata su sve redom Gram--negativni anaerobi, a među kojima se ističu *Aggregatibacter actinomycetemcomitans*, *Porphyromonas gingivalis*, *Prevotella intermedia*, *Prevotella nigrescens*, *Treponema denticola* i *Bacteroides forsythus*, a dok su *Staphylococcus aureus*, *Pseudomonas aeruginosa*, *Staphylococcus epidermidis* i *Escherichia coli* identificirani kao najčešći organizmi uključeni u infekcije povezane s implantatima (32). Bakterijska infiltracija se odvija kroz kontaktne mikropukotine u neposrednoj blizini vrha implantata. Proizvođači implantoloških sustava koriste različite metode za zaštitu implantata od marginalnog prodiranja bakterija. Jedna od tih metoda zove se prebacivanje/pomicanje platforme, što može pomoći u sprječavanju gubitka kosti, a što je ključno za dugoročnu stabilnost i uspjeh implantacije. Promjena platforme pomiče spojnicu vijka i abutmenta prema unutra. Znakovi histološke infiltracije upalnih stanica nalaze se na udaljenosti 1 - 1,5 mm do spojnice vijka i abutmenta prema unutra nakon postupka implantacije. Kako bi se kost zaštitila od infiltracije upalnih stanica i invazije mikroorganizmima, neophodno je utvrditi udaljenost 1 mm od zdravog tkiva kako bi se postigla zaštita nalik situaciji s okolnim prirodnim zubima. Promjena platforme na spojnicu vijka i abutmenta uzrokuje infiltraciju upalnih stanica u odnosu na središnju os implantata, što dovodi do ograničavanja resorpcije alveolarne kosti te održava adekvatnu razinu kosti oko implantata (33). U ostale uzročne faktore koji imaju ulogu u razvoju periimplantitisa ubrajaju se dijabetes melitus, dugotrajna terapija kortikosteroidima, kemoradioterapija te osteoporoza (28). Među dijagnostičke parametre, a ujedno simptome periimplantitisa ubrajaju se prisustvo paradontnog džepa pri sondiranju, uobičajeno pozitivan nalaz krvarenja pri sondiranju, prisutna supuracija, oticanje mekih tkiva, nastanak recesije gingive te gubitak kosti koji je vidljiv klinički i radiološki. Izvrstan vodič za tretiranje periimplantitisa predstavlja protokol po nazivom kumulativni interceptivni suportivni tretman (eng. *cumulative interceptive*

*supportive therapy*, CIST), a koji se dijeli u četiri potkategorije (A, B, C i D) ovisno o karakteristikama koje su prisutne kod pacijenta s periimplantitisom (28,30). Naime, ako je dubina sondiranja  $< 3$  mm, a plak indeks  $< 1$  te krvarenje pri sondiranju negativno ili plak indeks  $> 1$  i krvarenje pri sondiranju pozitivno, provodi se mehaničko struganje i poliranje korjenova. Kada je dubina sondiranja 4 – 5 mm, uz mehaničko struganje i poliranje korjenova, uvodi se i primjena antiseptika (0.12% klorheksidin), dva puta dnevno u razdoblju od tri do četiri tjedna. U slučaju da je dubina sondiranja  $> 5$  mm, nužno je napraviti rendgensku sliku, ako je krvarenje pri sondiranju pozitivno i radiološki nema prisutnog “kratera” (gubitak kosti oko dentalnog implantata), provodi se postupak mehaničkog struganja i poliranja korjenova. Ukoliko je krvarenje pri sondiranju pozitivno i krater  $< 2$  mm, utoliko se daje sistemska ili lokalna antibiotska profilaksa ili postupci resektivne ili regenerativne parodontne kirurgije, a ako je krvarenje pri sondiranju pozitivno i krater  $> 2$  mm, provode se postupci resektivne ili regenerativne kirurgije (34).

### **2.3. Mikrobiologija periimplantnih bolesti**

S obzirom na to da su periimplantne bolesti uzrokovane bakterijama, informacija o mikroorganizmima može biti dobar pokazatelj ishoda liječenja. Od metoda uzgoja bakterijskih kultura (35) do novijih metoda uzgoja (36) periimplantne bolesti pokazuju da se uglavnom sastoje od Gram-negativne anaerobne mikroflore, koja je slična, ali manje složena od one koju uobičajeno sadrži parodontitis. Sistematski pregled i metaanaliza analize periimplantnih lezija i povezanih bakterija uz uspoređivanje rezultata s kontrolnom grupom osoba sa zdravim implantatima, pokazao je veću prevalenciju *Prevotella intermedia*, *Tannerella forsythia* i *Aggregatibacter actinomycetemcomitans* (37). Histološki podaci dobiveni iz uzoraka biopsije identificirali su polimorfonuklearne leukocite, plazma stanice, makrofage i limfocite u vezivnom tkivu oko implantata čije je okolno tkivo zahvaćeno upalom (38). Studija u kojoj su se koristili lokalni antibiotici i određivali mikrobiološki podaci nije otkrila značajne međugrupne razlike u smanjenju broja bakterija crvenog kompleksa u svim vremenskim točkama (39). Postoperativno prepisan sistemski

antibiotik primijenjen u kontrolnoj skupini mogao bi potencijalno prikriti nedostatke lokalno danog minociklina. U dvjema studijama u kojima je prepisan sustavni azitromicin u kombinaciji s nekirurškom terapijom za liječenje periimplantnog mukozitisa, dobiveni su nekonzistentni mikrobiološki rezultati (40,41). Jedna studija nije otkrila nikakve prednosti korištenja antibiotika (41). Za razliku od iste, druga studija pokazala je značajno smanjenje *Pseudomonas aeruginosa* i *Staphylococcus aureus*, dviju bakterija blisko povezanih s gubitkom implantata, samo u grupi tretiranih antibiotikom nakon godine dana (40,42). Razlika u rezultatima između ove dvije studije mogla bi biti posljedica razlike u proučavanim populacijama pacijenata. Naime, Deebova studija uključuje samo pušače, a dokazano je kako pušenje utječe na sastav subgingivne oralne mikroflore (42). U odnosu na korištenje sustavnih antibiotika za liječenje periimplantitisa, dvije studije koje su koristile sustavni azitromicin imale su različite nalaze (43,44). U jednoj od studija, statistička analiza metode DNA-DNA hibridizacije nije uspjela identificirati razlike u ukupnom bakterijskom opterećenju između skupina u bilo kojem vremenskom trenutku studije (44).

Shibli i suradnici ponavljaju Gomijev nalaz s kombinacijom sistemskih antibiotika (metronidazol + amoksicilin); u toj su studiji bakterije crvenog kompleksa čak i gotovo godinu dana nakon još uvijek u znatno manjim proporcijama u usporedbi s ishodištem u grupi tretiranoj antibioticima. Međutim, kontrolna skupina nije pokazala razliku u proporcijama u odnosu na početnu razinu (45). Nedosljedni mikrobiološki rezultati među studijama mogu biti uzrokovani razlikama u metodama mikrobiološke analize i različitim načinima prikupljanja biofilma. Iako je većina uključenih studija prikupljena iz biofilma iz najdubljeg džepa oko implantata pomoću tzv. paper pointa, postoji jedna studija koja umjesto njih koristila Gracey kirete (45). Mikrobiološka analiza također se razlikuje među studijama: od PCR preko PCR u realnom vremenu do hibridizacije DNK-DNK ploče. Sve mikrobiološke metode u odabranim studijama bile su tehnike s ograničenim brojem ciljanih bakterijskih vrsta. U budućnosti, tehnike "otvorenog" sekvenciranja mogle bi se primijeniti za mikrobiološku procjenu kako bi se osigurala nepristrana procjena cijelog bakterijskog profila u periimplantnim lezijama.

## **2.4. Antibiotici**

Antibiotici predstavljaju sredstva s antimikrobnim djelovanjem, a mogu djelovati baktericidno, odnosno na način da usmrte bakterijske stanice ili pak bakteriostatski, odnosno da inhibiraju rast bakterija. Aktivnost antibiotika, kao i koncentracija lijeka, glavne su odrednice koje određuju mehanizam djelovanja lijeka. Primjerice, neke skupine lijekova ovisno o različitim koncentracijama mogu ostvarivati baktericidno ili bakteriostatsko djelovanje. Razlikuju se lokalna aplikacija antibiotika (primjena lijeka u parodontni džep) i sistemska antibiotska terapija kod koje se lijek primjenjuje peroralno. Lokalna primjena antibiotika donosi određene prednosti i mane. Naime, osigurava se djelovanje na ciljnom mjestu prisutne infekcije te se postiže dostatna koncentracija lijeka u parodontnom džepu, ali se ujedno lijek kraće zadržava u njemu. Sistemski primijenjen antibiotik ne djeluje samo na bakterije u parodontnom džepu, već na cijelu usnu šupljinu. Koncentracija lijeka održava se i raspodjeljuje po čitavom organizmu, a samo su male koncentracije prisutne subgingivno unutar parodontnog džepa. Negativna su strana sistemske primjene antibiotika češće nuspojave u odnosu na lokalnu aplikaciju. Lokalno se mogu aplicirati gelovi, tekućine i masti za irigaciju parodontnog džepa dok sustavna terapija u pravilu podrazumijeva uporabu kapsula ili tableta. Među najčešće primjenjivane antibiotike za kako lokalnu tako i sustavnu primjenu u parodontologiji ubrajaju se: doksiciklin, minociklin, metronidazol, dok se samo sustavno iz skupine nitroimidazola primjenjuje ornidazol, iz penicilinske skupine amoksicilin i ampicilin, uz klindamicin i eritromicin iz skupine makrolida (46). Hoće li antibiotik djelovati poglavito ovisi o dozi i koncentraciji lijeka, ali i o imunosnom odgovoru domaćina, patogenosti pripadajućih mikroorganizama, svojstvima stvorenog biofilma te apsorpciji lijeka u parodontno tkivo (47).

### **2.4.1. Sistemska antibiotska terapija**

Sistemska antibiotska terapija pokazala se učinkovitom u smanjenju ranog gubitka dentalnih implantata (48), premda postoje i pojedini kontradiktorni rezultati koji ističu značajne nuspojave i komplikacije uslijed češće sistemske uporabe antibiotika pred implantaciju te

postupke operacija u usnoj šupljini, a odnosi se na alergijske reakcije, gastroenterološke poremećaje te razvoj otpornosti na antimikrobne lijekove. Iz navedenog, razvila se potreba o izradi konsenzusa o prekomjernoj uporabi sistemskih antibiotika u liječenju zubi (49). Zbog nedostataka koji su sistemski primjenjivani antibiotici pokazali, aktivno se istražuju lokalne tehnike primjene lijekova. Sugerira se kako je korištenje lokalnih sustava oko implantata značajno poboljšalo oseintegraciju implantata u životinjskim modelima, no postavlja se pitanje bi li ti rezultati in vivo mogli imati dugoročno neki značajan utjecaj na ljudsku populaciju (50). Naime, u postojećoj literaturi, sustavno primijenjeni antibiotici uobičajeno su procjenjivani u kombinaciji s drugim terapijskim intervencijama, vjerojatno zato što se u upravljanju antibioticima savjetuje odvagati rizik i korist pri propisivanju antibiotika, odnosno propisati ih samo ako su nužni kako ne bismo doprinijeli razvoju antimikrobne rezistencije (51,52). Studije iz dostupne literature uglavnom proučavaju učinkovitost sistemskih antibiotika u kombinaciji s nekirurškim i kirurškim tretmanom periimplantitisa. Različite koncentracije amoksicilina i metronidazola u različitim dozama i trajanju primjenjivane su u kombinaciji s nekirurškim (poput struganja i poliranja korjenova zubi, nekirurškog debridmenta) i kirurškim tretmanima s debridmentom dentalnog implantata te pokazuju poboljšanje dubine sondiranja i krvarenja pri sondiranju u samo dvije studije (53,54). S druge strane, istraživanje Toledano-Osorio i suradnika (55) pokazalo je kako sistemski primjenjivani antibiotici nisu značajno poboljšali krvarenje pri sondiranju i dubinu sondiranja, iako su kod pacijenata s periimplantitisom opisana poboljšanja u smanjenju gubitka pričvrstka, supuracije, recesija i ukupnog broja bakterija (55). Slično, u studiji Oen i suradnika (56) nije otkriveno poboljšanje dubine sondiranja kada su sustavni antibiotici kombinirani s kirurškim procedurama. Stoga, kombinacija sistemski primijenjenih antibiotika s nekirurškim i kirurškim tretmanima periimplantitisa ostaje i dalje kontroverzna prema današnjim spoznajama. Međutim, postoje neki dokazi koji podupiru njihovu upotrebu u ponavljajućim i teškim slučajevima periimplantitisa (57).



#### 2.4.1.1. Metronidazol

Metronidazol je sintetički lijek koji pripada u nitroimidazolnu skupinu. U početku je svoju primjenu nalazio u liječenju parazita kao antiprotozoik, međutim, kasnije se ispostavilo kako je iznimno djelotvoran i u liječenju bakterijskih infekcija. Djeluje kao baktericid na anaerobne bakterije, što uključuje i Gram-negativne sojeve bakterija poput *Helicobacter*, *Spirochaete*, *Clostridium*, *Fusobacterium* te protozoe (58-60). Svoj mehanizam djelovanja ostvaruje vezanjem za bakterijsku DNK pritom sprječavajući sintetiziranje nukleinskih kiselina (58,59). Metronidazol se kao lijek dobro apsorbira peroralnom primjenom, no može se također odgovarajuće primjenjivati intravenski i rektalno. Procesom jednostavne difuzije, ovaj se lijek distribuira po tkivima i tjelesnim tekućinama, a što uključuje i slinu, cerebro-spinalni likvor, ali i prelazak placentne barijere. Za proteine prisutne u plazmi vezuje se prosječno 10-20% lijeka za proteine plazme, dok se proces biotransformacije u produkte oksidacije i konjugacije koji sadrže glukuronsku kiselinu odvija u jetrima. Najveći dio ovog lijeka izlučuje se putem urina. Od osobite je važnosti imati na umu kako je kod pacijenata koji imaju oslabljenu funkciju jetara eliminacija ovog lijeka usporena (59,60). Važno je uzeti u obzir i moguće interakcije s drugim lijekovima. Primjerice, istodobna primjena ovog lijeka s antikoagulansima produljuje protrombinsko vrijeme, dok primjena fenitoina i barbiturata smanjuje njegov antimikrobni učinak. Smanjen klirens metronidazola pak uzrokuje cimetidin, predstavnik antagonista histaminskih H<sub>2</sub> receptora. S obzirom na to da inhibira enzim alkohol-dehidrogenazu poput lijeka disulfirama, uz istodobnu primjenu alkohola tijekom terapije metronidazolom, dolazi do gastrointestinalnih smetnji (mučnina, povraćanje, glavobolja, grčevi). Istodobnom primjenom s litijem, štetni utjecaji litija dodatno se potenciraju (59,60). Nuspojave koje se mogu pojaviti nakon primjene ovog lijeka zapravo su posljedica njegova štetnog djelovanja na gastrointestinalni sustav, a to su redom: proljev, povraćanje, mučnina, crni dlakavi jezik, metalni okus, suhoća usta, stomatitis. Uz to, mogu se javiti i vrtoglavica te glavobolja. Znatno se rjeđe javljaju nuspojave središnjeg živčanog sustava (konvulzije, encefalopatija, ataksija), alergijske reakcije praćene urtikarijom, angioedemom ili najčešće osipom te slabost, nesanica, omaglica, dizurija, tamnija mokraća, kandidijaza sluznice usne šupljine, parestezije te neutropenija. U literaturi se navodi i

hepatotoksičnost ovog lijeka zbog čega je kod osoba s oštećenom funkcijom jetara, no također i bubrega, nužno prilagoditi dozu (59,60). Kako je metronidzol učinkovit protiv anaeroba, poput *Prevotella intermedia*, *Porphyromonas gingivalis* te *Spirochaete*, u parodontologiji se koristi u liječenju nekrotizirajućih parodontnih bolesti te parodontnog apscesa. Međutim, ovaj lijek nije antibiotik izbora kada se radi o infekcijama posredovanim *Aggregatibacter actinomycetemcomitans* (58,61). Značaj primjene sistemskog metronidazola pokazala je nedavna studija Linares i suradnika u kojoj su se sa srednjim periodom praćenja od pedeset mjeseci pratili klinički i radiološki rezultati intrakoštanih periimplantnih lezija tretiranih nekirurški uz dodatnu primjenu sistemskog metronidazola. U studiju uključeno je 18 pacijenata i 25 implantata. Na početku je vrijednost srednje radiološke razine kostiju iznosila  $4,52 \pm 2,14$  mm dok je intrakoštana komponenta bila  $3,93 \pm 1,51$  mm. Nakon prosječnog perioda praćenja od 54 mjeseca, prosječno radiološko smanjenje razine kostiju iznosilo je  $2,6 \pm 0,21$  mm, a intrakoštana redukcija komponente  $2,85 \pm 0,37$  mm. Uz to, primijećeno je prosječno smanjenje dubine sondiranja od  $4,66 \pm 1,33$  mm. Općenito, preporučena terapijska doza ovog lijeka je od 250 mg tri puta dnevno kroz sedam do deset dana (62). Druga opcija je režim primjene od 400 mg tri puta dnevno tijekom 8 dana (63,64).

#### **2.4.1.2. Amoksisicilin i amoksisicilin s klavulanskom kiselinom**

Grupa antibiotika koji u svojoj strukturi imaju  $\beta$ -laktamski prsten zovu se  $\beta$ -laktamski antibiotici (59). Unutar te velike skupine antibiotika nalaze se četiri skupine, a to su redom: penicilini, cefalosporini, monobaktami i penemi (59,60). U području parodontologije, u liječenju parodontnih bolesti, uobičajeno se primjenjuju penicilini koji imaju prošireni spektar djelovanja, među kojima su najistaknutiji predstavnici aminopenicilini, odnosno amoksisicilin te kombinacija amoksicilina s klavulanskom kiselinom (58). Ova kombinacija pokazala se iznimno važnom u slučajevima kada uzročnici infekcije stvaraju enzim  $\beta$ -laktamazu na koju se potom vezuje klavulanska kiselina te na taj način omogućava zaštitu penicilina (59). Uz navedene, u znatno rjeđoj uporabi je i penicilin V (fenoksimetilpenicilin) (65). Mehanizam djelovanja penicilina zasniva se na blokadi bakterijske transpeptidaze čime se ometa ova

reakcija pri sintezi stanične stijenke koja čini vanjski sloj koji obavija staničnu membranu u potpunosti te je samim time odgovorna za oblik koji bakterijska stanica ima i štiti je od nepovoljnih vanjskih utjecaja poput visokog osmotskog tlaka (59,60). Stanična je stijenka sastavljena od polimera polipeptida mureina i mukopeptida te polisaharida koji su isprepleteni ukriženo, a interferiranjem penicilina, onemogućava se vezanje peptidoglikana pri čemu bakterijska stanica gubi svoju čvrstoću, nije u mogućnosti održati osmotski gradijent u odnosu na okolinu te puca (60). Peniciline, kao skupinu lijekova, karakterizira činjenica da su baktericidi koji su najdjelotvorniji u aktivnoj fazi kada bakterijska stanica raste kao i kada formira staničnu stijenku (59,60). Penicilin V pripada skupini oralno primjenjivanih penicilina te ima niski stupanj biorasploživosti (60). Ampicilin te njegov pripadajući strukturni analog, amoksicilin glavni su predstavnici aminopenicilinske skupine. Uzimaju se peroralno, pokazuju stabilnost u mediju niske pH vrijednosti uz dobru apsorpciju. Kod većine oralno primjenjivanih penicilina, njihova se apsorpcija smanjuje uzimanjem hrane, što nije slučaj za amoksicilin (60). Po završenom procesu apsorpcije, u najvećem se broju tkiva dostižu koncentracije nalik onima u krvnom serumu, dok se ponešto niže, odnosno manje vrijednosti koncentracija nalaze u tekućinama peritoneuma, oka i perikarda kao i u žlijezdama, živcima, koštanoj srži, skeletnim mišićima i srčanom mišiću (59,60). Teško prodire u cerebrospinalnu tekućinu, ali u slučaju akutnih upala, poput bakterijskog meningitisa, postiže terapijsku koncentraciju. S druge strane, jednostavno prelazi u krvotok fetusa (59,60). Pretežito se izlučuju putem bubrega, međutim, manji se postotak lijeka izlučuje drugim putevima, poput sline, mlijeka ili žuči. Od iznimne je važnosti prilagoditi dozni interval ove skupine lijekova (59,60). Od interakcija, važno je napomenuti kako istodobna primjena penicilina i probenicida, lijeka u liječenju gihta, usporava proces izlučivanja penicilina iz organizma. U većim dozama, penicilin usporava proces izlučivanja lijeka metotreksata, s obzirom na to da interferira s procesom tubularne sekrecije u bubrezima. Kod pacijenata na antikoagulantima, produljuje protrombinsko vrijeme (59,60). Kada se govori o nuspojavama ove skupine lijekovima, ukoliko se penicilini čak i primjenjuju u povišenim koncentracijama, i dalje su za ljude netoksični, a objašnjenje leži u ciljnom mjestu djelovanja ovih antibiotika. Naime, stanična stijenka bakterije građena je od mureina,

mukopeptida koji je ukriženo povezan, ali je ujedno i karakterističan isključivo za bakterijsku stanicu te ga nema u ljudskom organizmu (59). Nuspojave se mogu pojaviti tijekom ili po završetku terapije ovim lijekovima, a posljedica su prevelikih doza. Prilikom intramuskularne primjene lijeka visoke koncentracije, moguća je pojava boli i nelagode na aplikiranom mjestu, a kada se daje intravenozno, duže vrijeme u isto mjesto krvne žile, može se pojaviti flebitis ili tromboflebitis. Peroralna primjena penicilina može dovesti do tegoba u gastrointestinalnom sustavu, a prilikom dugotrajne primjene velikih doza, neutropenija je također moguća neželjena reakcija. Pogrešnom dijagnostikom i neopravdanim prepisivanjem aminopenicilina u slučaju virusnih bolesti, moguća je pojava nealergijskog osipa (59,60). Uz navedeno, ampicilin može biti i uzročnikom pseudomembranoznog kolitisa. Kao neželjene reakcije mogu nastati i sekundarne gljivične infekcije, a mogući su i epileptični napadi kod pacijenata u kojih je prisutno zatajenje bubrega (60). Premda su sve navedene moguće, najveći broj nuspojava povezuje se preosjetljivošću na ovu skupinu lijekova, a između kojih postoji alergijska reakcija koja je ukrižena. Tri su elementa koji predstavljaju antigensku determinantu, a to su redom: produkti alkalne hidrolize, peniciloinska kiselina te razgradni produkti penicilina. Svi se navedeni produkti vezuju za proteine u organizmu (59,60). Može doći do razvoja alergijske reakcije, a koja se može očitovati u obliku rane i kasne reakcije preosjetljivosti. Rana se reakcija očituje odmah sve do jedan sat nakon primjene i to kod osoba već prethodno izloženih penicilinom i sa stvorenim protutijelima. Može se očitovati blagim simptomima poput znojenja, lupanja srca i vrtoglavice, no može doći i do težih simptoma poput angioedema ili čak, po život opasnog, anafilaktičkog šoka. Za razliku od ranih, kasne se reakcije očituju 5 - 14 dana po završetku penicilinske terapije te ne ovise o ranijem doticaju s istima. Karakterizira ih pojava eritematoznih promjena, purpure, erytheme nodosum ili urtikarije, a može se očitovati i kao serumska bolest s urtikarijama uz povišenu tjelesnu temperaturu te pojavu poliadenopatije i otekline zglobova (59). S obzirom na to da amoksicilin posjeduje prošireni spektar kojim djeluje na mikroorganizme, primjenjuje se u parodontologiji jer ima visoku osjetljivost na subgingivne bakterijske vrste poput *Aggregatibacter actinomycetemcomitans* te *Peptostreptococcus micros*, a koji su nerijetko prisutni u slučajevima agresivnih, akutnih slučajeva parodontne bolesti (58,61). Doza koja se

preporučuje za ovaj lijek je 500 mg svakih osam sati dnevno tijekom perioda od osam dana (61,64). Za razliku od amoksicilina samog, amoksicilin združen s klavulanskom kiselinom indiciran je u situacijama kada su prisutne oralne bakterije koje imaju sposobnost produciranja enzima  $\beta$ -laktamazu, a što je najčešće slučaj u agresivnih, dugotrajnih parodontitisa (58,63). U Hrvatskoj se na tržištu može pronaći u obliku 875 mg amoksicilina + 125 mg klavulinata, što je združeno u filmom obložene tablete od 1 g koje se primjenju svakih dvanaest sati tijekom sedam dana (66).

### **2.4.1.3. Tetraciklini**

Tetraciklini predstavljaju skupinu antibiotika s bakteriostatskim djelovanjem, a koji djeluju na široki spektar bakterija (59,60). Danas, na tržištu postoji nekoliko generacija ove skupine antibiotika. Predstavnici prve generacije su tetraciklin, oksitetraciklin i 7-klortetraciklin, dok minociklin, doksiciklin i metaciklin predstavljaju drugu generaciju. Glavni predstavnik treće generacije je tigeciklin, dok eravaciklin i omadaciklin čine četvrtu generaciju, a trenutno su još uvijek u trećoj fazi kliničkog ispitivanja lijekova (67). Ovi antibiotici uspješno djeluju protiv većine bakterija, kako onih Gram-pozitivnih, tako i onih Gram-negativnih, a što uključuje i *Actinomyces*, *Clostridium*, *Bacillus anthracis* i *Listeria* spp. Uz to, djelotvorni su i u slučaju infekcija mikroorganizmima poput *Chlamydia*, *Mycoplasma*, *Nocardia*, *Rickettsia* i *Spirochaete*. Mehanizam djelovanja reverzibilna je inhibicija sinteze proteina vezivanjem za podjedinice 30S i 50S ribosoma bakterije, zaustavljajući pritom produljenje peptidnog lanca (59,60). Najmanja jedinica u molekuli tetraciklina, a koja je odgovorna za ovaj mehanizam, odnosno inhibiciju ribosoma je 6-deoksi-6-demetiltetraciklin (67). Nakon peroralne primjene, proces apsorpcije tetraciklina odvija se u tankom crijevu pri čemu djelić lijeka preostaje u samom crijevnom lumenu, utječući tako na crijevnu mikrofloru, pa se potom luči fecesom. Proces apsorpcije ove skupine lijekova koči formiranje kelata koji nisu topljivi, uslijed u želucu prisutne hrane, kationa koji su dvovalentni ( $\text{Ca}^{2+}$ ,  $\text{Mg}^{2+}$ ,  $\text{Fe}^{2+}$ ,  $\text{Al}^{3+}$ ) kao i mliječnih proizvoda. Smanjenoj apsorpciji tetraciklina također doprinosi i lužnati pH (60). Tetraciklini se nesmetano vežu se za proteine u serumu te dobro distribuiraju u sva tkiva u

organizmu kao i tjelesne tekućine, izuzevši cerebrospinalni likvor, a također prolaze nesmetano i kroz placentu, doprući do fetusa. Izlučuju se na brojne načine: dijelom putem mlijeka, a dijelom pomoću žuči s deset puta većom koncentracijom u odnosu na onu u serumu, 10 - 50% apsorbirane doze izlučuje se iz organizma bubregom, a isti taj postotak i fecesom. Uz sve navedeno, jedan dio lijeka dolazi i u enterohepatičku cirkulaciju te je zaslužan za doprinos u održavanju koncentracije u serumu (59,60). Ova se skupina lijekova nikako ne bi trebala uzimati zajedno s baktericidnim antibioticima, niti s ionima kalcija, magnezija, aluminijska i željeza koji u spoju s tetraciklinima formiraju netopljive kelate koji se u organizmu nikako ne mogu apsorbirati. Također, u slučaju da se tetraciklini konzumiraju zajedno s metoksifluranom, dolazi do povećanja nefrotoksičnosti. Važno je imati i na umu kako neki lijekovi poput barbiturata, karbamazepina, fenitoina te kronična konzumacija alkohola induciraju jetrene enzime koji djeluju na metabolizam lijeka, skraćujući tako poluvrijeme eliminacije ove skupine lijekova. Uz sve navedeno, tetraciklini ojačavaju učinak antikoagulantnih lijekova te stupanj i brzinu procesa apsorpcije lijeka digoksina (59,60). Od nuspojava, osim rijetkih reakcija preosjetljivosti, moguće su i nuspojave kao toksična posljedica samog lijeka ili pak njegova djelovanja na prisutnost mikrobne flore (59,60). Kao posljedica iritacije na gastrointestinalni trakt, javljaju se proljev, povraćanje i mučnina uz promjene mikroflore kao posljedica supresije osjetljivih koliformnih bakterija u crijevima te prekomjerni rast otpornih koliformnih bakterija i drugih mikroorganizama, poput *Staphylococcus*, *Clostridium*, *Pseudomonas*, *Proteus* i *Candida*. Kao posljedica, dolazi do pojave probavnih smetnji, analnog svrbeža, oralne ili vaginalne kandidijaze ili pak iznimno opasnog enterokolitisa, koji može dovesti i do smrtnog ishoda (59,60). Ukoliko se ordinira kod male djece (mlađe od 8 godina) ili trudnica, s obzirom da ima afinitet vezanja za kalcij, utoliko se tetraciklin odlaže u zube i kosti te na zubima uzrokuje diskoloracije tamno-žute ili smeđe boje kao i na caklini hipoplaziju. Iz tog je razloga uporaba tetraciklina kontraindicirana u ovih skupina pacijenata (59,60). Uz to, uslijed intravenske primjene velikih doza, u trudnoći te kod već postojeće jetrene bolesti moguća su jaka oštećenja jetrene funkcije. S druge strane, istovremenom primjenom tetraciklina i diuretika moguće je da dođe do retencije dušika uslijed bubrežnog oštećenja. Kod ovih se bolesnika tetraciklini lako mogu nakupljati u

organizmu te dostići toksične vrijednosti, uz iznimku doksiciklina. Ako se primjenjuju intravenozno, može doći do razvoja venske tromboze, a intramuskularna primjena nastoji se izbjeći zbog bolne lokalne iritacije tkiva. Kada se primjenjuju sistemski, mogu uzrokovati fotofobiju, a u dozama višim od 100 mg (doksiciklin), odnosno 200-400 mg dnevno (minociklin) mogu se pojaviti mučnina, vrtoglavica, povraćanje i omaglica (60). Dvostruko slijepa klinička istraživanja, Rams i Keyes (68) te McCulloch i suradnika (69), pokazala su kako primjena tetraciklina smanjuje dubinu sondiranja parodontnog džepa te kako se rizik pojave parodontne bolesti smanjio za 48% sedam mjeseci nakon, dok se proces destrukcije nije zaustavio u otprilike jednoj trećini od ukupnog broja ispitanika. Pojedine studije ukazuju kako tetraciklini ne suprimiraju dovoljno *Aggregatibacter actinomycetemcomitans*, premda sadrže sposobnost zadržavanja u parodontalnim tkivima, a što potom potiče daljnji razvoj bolesti (58). Druge studije ukazuju da je iznimno učinkovit u liječenju parodontitisa, što može objasniti prisustvom serotipova *Aggregatibacter actinomycetemcomitans*, prisutnih u Sjevernoj Americi, a koji su osjetljivi na djelovanje ove skupine antibiotika (59,61). To nije slučaj sa serotipovima prisutnima u Europi s obzirom da oni pokazuju razvijenu rezistenciju prema ovoj skupini antibiotika (58). Doza tetraciklina koje se preporučuje iznosi 250 mg, svakih šest sati kroz 14 dana (58,61,63), odnosno 200 mg za doksiciklin, jednom dnevno tijekom osam dana (63). Treba napomenuti i kako uz svoj primarni, antibiotski učinak, tetraciklini moduliraju odgovor domaćina: inaktiviraju matriks-metaloproteinaze uz inhibiciju kolagenolitičke aktivnosti pri dozama nižima od onih potrebnih za antibakterijsko djelovanje (tzv. subantimikrobna doza). U tu namjenu, najčešće se primjenjuje doksiciklin (70). Mehaničkom instrumentacijom i primjenom doksiciklina, značajno se smanjuje dubina sondiranja te se povećava razina kliničkog pričvrstka u usporedbi s ne-kirurškom parodontnom terapijom bez primjene antibiotika (58,61,63). Također, vezanjem lijeka za strukturu zuba, dolazi do inhibicije osteoklastične i stimulacije osteoblastične aktivnosti. Iz toga proizlazi da dolazi do smanjenog gubitka kosti i stimulaciju koštane regeneracije (71). Uz to, neće doći do pojave antimikrobne rezistencije ili pak do promjena u normalnoj oralnoj mikroflori (58). Preporučena je doza, kako bi se ostvario učinak, 100 mg svakih 12 sati samo prvi dan, a potom jedna tableta dnevno od 100 mg tijekom period od 21 dana (62, 65). Druga

opcija je davanje 20 - 30 mg dnevno u periodu od 6 do 9 mjeseci (58).

#### **2.4.1.4. Fluorokinoloni**

Ova skupina predstavlja fluorirane analoge nalidiksične kiseline koji ostvaraju brojne baktericidne učinke usmjerene na niz Gram-negativnih i Gram-pozitivnih bakterija kako u krvi tako i u tkivima, u usporedbi sa svojim prethodnicima kinolomima (60). Baktericidno djelovanje ostvaruju djelujući na osjetljive bakterije, a usmjereno na sintezu bakterijske DNK gdje se odvija inhibicija enzima DNK giraze, odnosno bakterijske topoizomeraze II čime se onemogućava normalan proces transkripcije te replikacije DNK s obzirom na to da se blokira relaksacija pozitivno uvijene DNK, ali i inhibira topoizomeraza IV što dovodi do sprječavanja separacije replikacije kromosomske DNK u procesu diobe stanica kćeri (60).

Nakon peroralne primjene, ova se skupina lijekova dobro apsorbira te distribuira u sva tkiva i tjelesne tekućine organizma. Međutim, prisutnost dvovalentnih i trovalentnih kationa ometa proces apsorpcije ove skupina lijekova zbog čega je lijek potrebno uzeti dva do četiri sata nakon konzumacije proizvoda sa spomenutim kationima. Ukoliko se lijek primjenjuje intravenski, utoliko on dostiže serumske koncentracije nalik onome koji je peroralno primijenjen. Najvećim se dijelom ova skupina lijekova izlučuje bubrezima zbog čega je potrebno prilagoditi dozu u slučaju pacijenta koji ima klirens kreatinina manji od 50 mL/min (60). Važno je i dobro poznavanje interakcija koje ovaj lijek može imati s drugim lijekovima. Primjerice, fluorokinoloni poput moksifloksacina, levofloksacina i gemifloksacina produžuju QTc-interval zbog čega je od iznimne važnosti biti na oprezu ili ih u potpunosti izbjegavati kod pacijenata koji uzimaju antiaritmike klase IA (prokainamid, kinidin) te klase III (amiodaron, ibutilid, sotalol). Uz to, potreban je velik oprez ili izbjegavanje primjena ove skupina lijekova kod pacijenata koji su na terapiji lijekovima koji produžuju QTc-interval poput eritromicina i tricikličkih antidepresiva. S obzirom da nema dovoljno dokaza o sigurnosti njihove primjene tijekom trudnoće, fluorokinolone tada treba izbjegavati (60). Uobičajene prijavljene nuspojave fluorokinolona su gastrointestinalne tegobe: proljev, povraćanje i mučnina, povraćanje i proljev, a rjeđe nesаница, omaglica, glavobolja, osip kože



te poremećaj enzima jetre. Pri uporabi perfloksacina i lomefloksacina također je moguća pojava i fotosenzitivnost. Također, kao što je ranije navedeno, ako pacijent ima produženi QTc-interval ili nekorigiranu hipokalijemiju, potreban je izniman oprez ili potpuno izbjegavanje ove skupina lijekova zbog njihova učinka koji se očituje u produljenju QTc-intervalu. Mogu izazvati i oštećenje hrskavice tijekom razvoja kao i artropatiju, pa zbog nije preporuka koristiti ih kod djece koja su mlađa od 18 godina. No, u pojedinim se specifičnim slučajevima može koristiti (pseudomonasne infekcije u osoba koje boluju od cistične fibroze), s obzirom na to da je artropatija reverzibilna pojava. Kako fluorokinoloni imaju veliki afinitet prema vezivnim tkivima, a njihove koncentracije u hrskavici i kosti premašuju vrijednosti izmjerene u krvnom serumu, to ih čini odgovarajućim izborom infekcija zglobova i kosti (72). U odraslih, može vrlo rijetko doći do tendinitisa, a kao posljedica istog i ruptur tetive. Čimbenici rizika za nastanak ovog upalnog stanja, odnosno ruptur su: kortikosteroidna terapija, dijabetes melitus, zatajenje bubrega, osobe starije od 60 godina kao i prisutni muskularnoskeletni poremećaji (60). Iz tog razloga, Američka agencija za hranu i lijekove (FDA) dala je preporuke o primjeni ove skupine lijekova kod isključivo pažljivo biranih pacijenata (73). U parodontologiji, najčešće je u primjeni ciprofloksacin jer djeluje usmjereno na sve fakultativne i neke anaerobne putativne, Gram-negativne sojeve, uključujući čak i crijevne bakterije poput vrsta *Staphylococcus* ili *Pseudomonas*, a koje se mogu pronaći u superinfekcijama parodonta. Uz to, svi sojevi bakterije *Aggregatibacter actinomycetemcomitans* iznimno su osjetljivi na ovaj antibiotik. Međutim, treba imati u vidu da je ciprofloksacin neaktivan kad se govori o streptokoknim sojevima čija se prisutnost u subgingivnom području povezuje s parodontnim zdravljem s obzirom na to da povećana količina sojeva *Streptococcus* odgađa ponovnu kolonizaciju bakterijskih patogena (58,61). Preporučena uporaba ovog antibiotika je 500 mg svakih dvanaest sati tijekom osam dana (64).

#### **2.4.1.5. Klindamicin**

Klindamicin predstavlja klorirani derivat linkomicina nalik makrolidima koji svoje djelovanje ostvaruje interferencijom u stvaranju inicijalnog kompleksa te reakcijama u kojima se

aminoacil translocira čime se sprječava sinteza proteina. Sličnost s makrolidima pronalazi se u činjenici da je vezno mjesto eritromicina i klindamicina identično, odnosno 50S podjedinica ribosoma bakterije. Ukoliko dođe do mutacije veznog mjesta na ribosomu, utoliko se između ova dva lijeka pojavljuje ukrižena rezistencija (59,60). Klindamicin je antibiotik širokog spektra s bakteriostatskim djelovanjem. Međutim, kada se primijenjuje u većim koncentracijama, može djelovati baktericidno (58,59). Svoju djelotvornost ostvaruje usmjereno na bakterijske vrste poput *Staphylococcus*, *Pneumococcus* i *Streptococcus* kao i protiv anaerobnih bakterija, osobito roda *Bacteroides*, ali svoje djelovanje ostvaruje i na druge Gram-negativne i Gram-pozitivne bakterije. Treba imati u vidu kako su enterokoki i Gram-negativne aerobne bakterije najčešće rezistentni na ovaj antibiotik (60). Peroralno primijenjen klindamicin dobro se apsorbira te se njegovih 90% vezuje za proteine u krvnoj plazmi. Potom, adekvatno se distribuira u poveći broj tkiva organizma, osobito kosti, uz iznimku središnjeg živčanog sustava (59,60). Dobro prodire i u područje upale poput akutnog apikalnog apscesa s obzirom na to da aktivno unosi i koncentrira fagocite. Zanimljivo je napomenuti kako kod bolesnika s bolestima bubrega nije potrebno prilagođavati dozu jer se većina metabolizma lijeka odvija u jetri. Eliminacija aktivnog lijeka te aktivnih metabolita odvija se putem mokraće i žući (60). Interakcije u kojih je potreban izniman oprez uključuju primjenu klindamicina i neuromuskularnih blokatora (kurarea: pankuronij) kao i istodobnu primjenu kloramfenikola i eritromicina zajedno s klindamicinom. Razlog je antagonistična reakcija kloramfenikola, odnosno eritromicina s obzirom da isti imaju afinitet prema sličnim 50S podjedinicama ribosoma bakterije kao i klindamicin (59). Najčešće nuspojave klindamicina uključuju gastrointestinalne tegobe (proljevi i mučninu), ali i moguću pojavu pseudomembranoznog kolitisa čiji je uzročnik bakterija *Clostridium difficile* (59,60). Kada dođe do razvoja alergijske reakcije na lijek, ona se očituje makulopapularnim osipom kože, najčešće sedam do deset dana nakon započete terapije dok oralne manifestacije uobičajeno uključuju stomatitis i glositis (59). Uz to, rjeđe je moguća pojava urtikarije, angioedema, fiksne erupcije posredovane lijekovima, anafilaktičkog šoka, bulozne erupcije, akutne febrilne neutrofilne dermatoze (Sweetov sindrom), Stevens-Johnsonovog sindroma, akutne generalizirane egzantematozne pustuloze te sindroma preosjetljivosti uzrokovanog lijekom uz

oštećenje funkcije jetara i neutropeniju (60,73). U području parodontologije, niz je kliničkih studija potvrdilo djelotvornost ovog lijeka (74). U nizu ispitanika, uspelo se zaustaviti gubljenje parodontnog pričvrstka uz povećanje broja mjesta pri sondiranju gdje se povećao. Usprkos tomu, uslijed mogućnosti razvoja brojnih nuspojava te razvoja rezistencije pojedinih mikroorganizama u subgingivnom području na ovaj antibiotik, klindamicin ne predstavlja prvi antibiotik izbora u liječenju parodontnih bolesti. Dodatno, pojedini sojevi *Porphyromonas gingivalis* i *Aggregatibacter actinomycetemcomitans* pokazuju razvijenu rezistenciju na ovaj lijek (58). U parodontnom tretmanu preporuka je dati pacijentu da uzima klindamicin od 300 mg ili 600 mg dva, odnosno četiri puta na dan kroz 8 dana (75).

#### **2.4.1.6. Makrolidi**

Makrolidi predstavljaju skupinu antibiotika koje karakterizira laktonski prsten, a na koji se vežu deoksi šećeri. U ovu skupinu lijekova ubrajaju se klaritromicin, eritromicin i azitromicin (59,60). Svoju primjenu makrolidi pronalaze usmjereni na aerobne Gram-pozitivne bakterije (vrste *Streptococcus*, *Corynebacterium diphtheriae*) kao i na vrste *Chlamydia*, *Spirochaete* i *Mycoplasma*. Na Gram-negativne bakterije u pravilu ne djeluju, uz iznimku vrsta *Haemophilus*, *Legionella*, *Meningococcus* i *Gonococcus*. Unutar skupine makrolida, azitromicin posjeduje nešto širi spektar djelovanja, no ima i nešto slabije djelovanje na Gram-pozitivne u odnosu na Gram-negativne bakterije. Mogu ostvarivati baktericidno djelovanje ovisno o koncentraciji, a sama im se aktivnost povećava pri višoj vrijednosti pH. Svoj mehanizam djelovanja temelje na procesu inhibicije sinteze proteina vežući se na podjedinicu 50S RNK ribosoma tako blokirajući proces translokacije aminoacila, a onda time i formiranje početnog kompleksa (60). Kako se baza eritromicina razgrađuje brzo u kiselom miljeu želuca, ako se lijek primjenjuje peroralno, potrebno je aplicirati acidorezistentni oblik lijeka poput stearata, estera, osobito laurilske soli propionilnog estera eritromicina koji se dobro apsorbiraju. Treba uzeti u obzir činjenicu kako hrana ometa proces apsorpcije prilikom peroralne primjene lijeka (60). Lijek se potom adekvatno distribuira po svim tkivima organizma, prelazi čak i placentarnu barijeru te pristupa fetusu, uz iznimku distribucije u

središnji živčani sustav, gdje ova skupina lijekova ne može doprijeti (59,60). Većina se ove skupine lijeka izlučuje fecesom i žuči, a samo se 5% izlučuje urinom, zbog čega prilagodba ove skupine lijekova kod bolesnika s bubrežnim bolestima nije nužna (60). Od navedenih makrolida, azitromicin ima posebnost da prilikom primjene peroralnim putem, u dozi od 500 mg, stvara nisku koncentraciju u serumu, a iznimno dobro se distribuira u glavnini tkiva (izuzevši središnji živčani sustav) i tekućina (uključujući i gingivalnu sulkusnu tekućinu), stvarajući pritom 10 do 100 puta veće koncentracijske vrijednosti od onih u serumu. Poluvrijeme potrebno za eliminaciju azitromicina iznosi od dva do četiri dana, što omogućava polagano oslobađanje lijeka iz svih tkiva. Uslijed svih navedenih svojstava, azitromicin se dozira jednom dnevno čime se skraćuje proces liječenja. Po peroralnoj primjeni, dolazi do brze apsorpcije azitromicina uz iznimno dobro podnošenje. Njegovu apsorpciju mogu odgoditi magnezijevi i aluminjevi antacidi, a ujedno i snižavaju njegovu serumsku koncentraciju. Upotreba ovog lijeka preporučuje se sat vremena prije ili u drugom slučaju dva sata nakon jela (60). Kada govorimo o interakcijama ove skupine lijekova, za eritromicin, to jest njegove metabolite, poznato je da djeluju tako da inhibiraju enzim citokrom P450. Osim toga, povećavaju koncentraciju lijekova poput oralnih antikoagulansa, teofilina, metilprednizolona te ciklosporina u krvnom serumu (59,60). S druge strane, zbog strukture laktonskog prstena građene od 15 ugljikovih atoma, azitromicin nema utjecaj kada se govori o inaktivaciji enzima citokroma P450, a posljedično, nema ni interakcija s lijekovima poput klaritromicina i eritromicina (60). Vezano uz nuspojave, peroralna primjena makrolida stimulira motilitet crijeva te uzrokuje gastrointestinalne smetnje u vidu proljeva, povraćanja i mučnine (60). Alergijske su reakcije veoma rijetke kada se govori o ovoj skupini lijekova, ali moguć je razvoj vrućice, osipa i eozinofilije. Također, akutni kolestatski hepatitis predstavlja još jedan oblik karakteriziran vrućicom, žuticom te oštećenjem funkcije jetara (59,60). Zbog karakteristika koje posjeduje, najčešće primjenjivani makrolid u parodontologiji je azitromicin. Za tu primjenu, čini ga pogodnim njegov široki spektar djelovanja koji obuhvaća crijevne bakterije te još važnije Gram-negativne anaerobe. Još jednu prednost azitromicina predstavljaju njegove iznimno visoke koncentracije u tkivima parodonta, slini, gingivalnoj sulkusnoj tekućini, slini, ali i u upaljenim tkivima parodonta što se može objasniti

sposobnošću prodiranja lijeka u fagocite i fibroblaste, a potom u upaljeno područje posredstvom fagocita. Fagocitozom fagocit rupturira, a potom se otpušta lijek izravno u područje gdje je upala prisutna (58,61). Svoju primjenu pronalazi u liječenju uznapredovalih stadija parodontitisa (58), dok ga nedavno provedene studije preporučuju u svrhu pomoćnog terapijskog sredstva u povećanju veličine kliničkog pričvrstka (61). Početna doza koja se preporučuje iznosi 500 mg, a potom će uslijediti doziranje u vrijednosti 250 mg dnevno tijekom pet nadolazećih dana (61), dok se iz druge literature može iščitati preporuka o primjeni 500 mg jednom dnevno tijekom tri, odnosno četiri do sedam dana (63,64).

#### **2.4.2. Lokalna antibiotska terapija**

Lokalna aplikacija antibiotika postiže se sustavima za kontrolirano otpuštanje aktivne tvari čime se osigurava sporo, ali produženo djelovanje unutar samog parodontnog džepa. Konstrukcija lokalnih lijekova je takva da omogućava održavanje koncentracije lijeka iznad minimalne inhibitorne koncentracije u gingivnoj sulkusnoj tekućini. Razlikuju se dvije vrste polimera koje se koriste u njihovoj izradi, oni bionerazgradivi ili biorazgradivi, od kojih je u onih bionerazgradivih potrebno naknadno uklanjanje. Među lokalne antibiotike ubrajaju se vlakna, tanke prevlake, subgingivni iritansi, filmovi, masti, gelovi, mikrokapsule te nanočestice (71). Aktivni lijek ima sposobnost vezati se za nosač kemijskom reakcijom ili fizičkom interakcijom. Postoji nekoliko različitih strukturnih oblika nosača lijekova koji se koriste u regeneraciji kostiju pri postavljanju dentalnih implantata, među kojima se posebice ističu liposomi i emulzije lipida, mikro/nanočestice, filmovi, ubrizgavajući hidrogelovi, mezoporozni materijali i kompoziti. Materijali koji se rabe kao nosači lijekova moraju biti biokompatibilni, neimunogeni i inertni prema procesima koji doprinose procesima cijeljenja kosti. Niz prirodnih i sintetičkih polimera te anorganskih minerala, koristi se za isporuku lijeka. Prirodni polimeri, poput želatine, kolagena, vlakana, alginata, svile, hijaluronske kiseline, glikozaminoglikana i citozana, obično se rabe kao nosači lijeka. Uz to, u širokoj su uporabi i demineralizirane/decelularizirane koštane matrice koje predstavljaju prirodne rezervoare faktora rasta (76). Među najčešće primjenjivanim oblicima lokalnih antibiotika

ističu se gelovi i masti kao i subgingivni irigansi. Masti i gelovi polukruti su oblici za izravnu primjenu u prostor parodontnih džepova. Gelovi predstavljaju lako topive polimere koji se jednostavno uklanjaju iz parodontnih džepova s obzirom na to da kroz njih protječe gingivalna sulkusna tekućina, što otežava njihovu retenciju. Danas ipak postoje i mukoadhezivni polimeri u sastavu gelova, odnosno masne baze u sastavu masti te na taj način produžuju period njihove retencije (71). Primjerice, Periocline® ili Dentomycin® mast je koja sadrži 2% minociklin hidroklorida. U parodontnom džepu, nakon što se jednom primjeni 0.05 ml masti, dostiže se koncentracija od 1300 µg/ml nakon prvih sat vremena te se potom postupno reducira, a za sedam sati se smanjuje na vrijednost 90 µg/ml (71). Primjenom ove masti, dovodi se do povećanja kliničkog pričvrstka za oko 0.64 mm (77), a što ujedno ovisi i o dubini samog parodontnog džepa (98). U uobičajenim terapijskim dozama, minociklin hidroklorid djeluje bakteriostatski, međutim, već nakon jedne primjene uz mehaničku instrumentaciju, reducira broj Spirochaete, pokretljivih mikroorganizama te crno-pigmentiranih bakterijskih vrsta što dovodi do poboljšanja kliničke slike. Uz navedeno, na ishod terapije utječe i provođenje oralne higijene kao i učestalost aplikacije minociklina (25). Preporuka je njegova ponovna primjena u periodima od svaka dva tjedna do šestog tjedna, a potom izbjegavanje njegove primjene u nadolazećih 6 mjeseci (65). Kao predstavnik gelova ističe se Elyzol®, čija su svojstva biorazgradivost, nešto manja čvrstoća te prljavobijela boja, u čijem se sastavu nalaze uljne baze te 25% metronidazola (64,71). Metronidazol se u ovom gelu akumulira u obligatnim anaerobnim bakterijama, utječući pritom na sintezu bakterijskih nukleinskih kiselina i uzrokujući staničnu smrt (78). Za razliku od metronidazola, uljna baza omogućava retenciju lijeka u parodontnim džepovima čak do 24 ili 36 sati nakon primjene (71). U periodu 24 sata nakon primjene, u gingivalnoj sulkusnoj tekućini, koncentracija metronidazola još uvijek ostaje u razini iznad minimalne inhibitorne koncentracije (78). Još jedan gel je i Atridox® u čijem je sastavu 10% doksiciklin hikat, a karakteriziraju ga injektibilnost, biorazgradivost i tiksotropnost. Zadržava se u parodontnim džepovima 7-21 dan postižući pritom koncentraciju u vrijednosti 250 µg/ml (64), a smanjuje se tijekom prva 24 sata (65). Ovaj se gel preporučuje kao dodatna terapijska sredstva uz mehaničku instrumentaciju u parodontnih lezija kod kojih je dubina džepova najmanje,

odnosno barem 6 mm (71). S druge strane, subgingivni irigansi predstavljaju vodene otopine koje u svom sastavu mogu imati brojna antimikrobna sredstva. Kliničar primjenjuje irigans izravno u parodontni džep pomoću irigatora. Aktivna tvar subgingivnim irigansima najčešće je ili tetraciklin ili pak tetraciklin hidroklorid (71). Ovaj potonji, bakteriostatik je koji ima ulogu u inhibiciji sinteze proteina bakterija te posjeduje afinitet prema vezanju za tvrda zubna tkiva te oblikuje lokalno spremište lijeka čime se osigurava produžena izloženost terapijskom sredstvu (78). Uz to, u svom sastavu može imati i N-metil-2-pirolidin čija je uloga olakšati prodiranje irigansa u potporna tkiva. Međutim, postoje i nedostaci takve primjene, a oni uključuju relativno brzo odstranjivanje aktivne supstance lijeka kao i kraće vrijeme djelovanja na mjestu gdje se lijek primjenjuje (71). Filmovi zapravo predstavljaju tanke, krute opnice, koje se pozicioniraju unutar parodontnog džepa, a na tržištu su u brojnim veličinama i oblicima, uz moguću prilagodbu željenom obliku. Mogu biti napravljeni od biorazgradivih polimera prirodnog (etilceluloza) ili sintetičkog (polikaprolakton) podrijetla te u svom sastavu sadržavati minociklin hidroklorid ili metronidazol. U području parodontnog džepa mogu se zadržavati nekoliko dana ili čak tjedana uz osigurano polagano i kontrolirano otpuštanje aktivne komponente lijeka (71). Veću fleksibilnost od filmova imaju vlakna koja se također postavljaju izravno u parodontne džepove osiguravajući neprestano oslobađanje aktivne komponente lijeka u iste (71). U ovakvom obliku primjene, tetraciklin može održavati koncentraciju u subgingivnom području u vrijednostima koje premašuju 1300 µg/ml gingivalne sulkularne tekućine tijekom tjedan dana uz moguće prodiranje u površinska meka tkiva parodontnih džepova. Međutim, pokazano je njegovo slabo i tek privremeno antimikrobno djelovanje što se manifestira smanjenom dubinom sondiranja u vrijednosti od 0.5 mm, a u pojedinim slučajevima i do 0,7 mm (78). Neki od glavnih predstavnika vlakana su sustavi Actisite®, Periodontal Plus AB® i Periocol® - TC. Actisite® čine sustave impregnirane s 25%-tnim tetraciklin hidrokloridom koji je pakiran u obliku niti dužine 23 cm i promjera 0.5 mm te se postavlja u parodontne džepove minimalne dubine od 5 mm u svrhu izbjegavanja dislokacije. Isti sustav omogućava otpuštanje tetraciklina tijekom dva tjedna. Vlakna su u ovom sustavu biorazgradiva zbog čega zahtijevaju dodatni posjet doktoru dentalne medicine koji ih mora ukloniti (71). Meko tkivo u području džepa se tijekom

određenog vremenskog perioda širi što omogućava bolju vidljivost te pristup dodatnoj mehaničkoj instrumentaciji, nakon čega dolazi do njegova skupljanja te poboljšanja (64). Sustav Periodontal Plus AB® sastoji se od kolagenih fibrila biorazgradivih vlakana te kontinuirano otpušta tetraciklin čak i do dva tjedna (71). Periocol® - TC također je jedan od sustava. Radi se o sterilnom ulošku ribljeg podrijetla građenog od niza vlakana kolagena, impregniranog s 2 mg tetraciklin-hidroklorida, a koji omogućava oslobađanje aktivne supstance lijeka u vremenskom periodu od osam do dvanaest dana. S obzirom na to da se radi o biorazgradivom sustavu, vlakna se unutar parodontnog džepa razgrađuju, a kako bi se ostvario još bolji učinak sustava, preporučuje se njegova primjena u parodontnim džepovima dubljim od 5 mm u periodima od svaka tri mjeseca (71). Čestice koje odlikuje veličina od 1 do 1000 µm nazivaju se mikrokapsulama. One su svojom građom biorazgradive ili biorazgradive dok sastav materijala od kojih se rade može biti bilo prirodnog bilo umjetnog podrijetla. Mikrokapsule se izravno primjenjuju u parodontne džepove ili se pak dodaju drugim medijima poput gelova i pasti. Lijek se opetovano otpušta iz sustava difuzijom aktivne komponente lijeka iz strukture polimera ili pak njegovom erozijom. Primjer takvog sustava je Arestin® u čijem je sastavu inkapsulirani minociklin u koncentraciji 20 - 60 µm, a koji je u obliku bioadhezivnog i biorazgradivog gela koji omogućava neprekidno otpuštanje lijeka u periodu od dva tjedna. Aplikira se subgingivno pomoću šprice s nastavcima (64,71). Mali je broj studija koji pokazuje rezultat povećane razine kliničkog pričvrstka u vrijednosti od oko 0.24 mm (77). Jedna od najsuvremenijih i posljednjih tehnologija na tržištu jest nanotehnologija. Upravo je veličina nanočestica njihova glavna prednost nanočestica u usporedbi s ostalim načinima aplikacije lijekova s obzirom na to da im omogućava dolazak do ciljnih stanica. Pretpostavlja se kako zahvaćene stanice ulaze procesom endocitoze te lijek oslobađaju na ciljnom mjestu (71).

#### **2.4.2.1. Piperacilin-tazobaktam**

Oko 20% pacijenata sa implantatom/ima i dalje pati od onoga što se naziva "otkucavajuća stomatološka bomba" - periimplantitis (79). Usprkos tome, do sada nije bilo dokazanog



protokola ili rješenja za tretiranje ovog destruktivnog upalnog stanja. Sustav Implacure® (MedTech Dental AG, Baar, Švicarska) daje stomatološkoj praksi nove mogućnosti liječenja ovakve bolesti. Doktori dentalne medicine sada mogu ponuditi pacijentima brz i pristupačan tretman koji će pomoći povećati šansu za očuvanje postojećih implantata i spasiti pacijente od nelagode ekstrakcije i zamjene implantata. Implacure-ov "sve-u-jednom sustav", omogućuje doktorima dentalne medicine da provode tretman na licu mjesta, povećavaju šanse za očuvanje postojećeg implantata, smanje troškove te štede vrijeme. Implacure također osigurava potpunu suradljivost pacijenata jer sve aspekte tretmana kontrolira sam doktor dentalne medicine. Komplet (kombinirani antibiotski pripravak u sastavu piperacilin, tazobaktam i hijaluronska kiselina, svrdla za izvođenje tretmana implantoplastike, regenerativne komponente i komponente za dekontaminaciju) osigurava siguran i uspješan protokol za regeneraciju kosti kako bi se postigao sveobuhvatan ishod liječenja. To pomaže kod konsolidacije alveolarne kosti i omogućuje vertikalnu regeneraciju alveolarnog grebena. Kombinirani pripravak antibiotika piperacilina i tazobaktama kao i tekućine može prodrijeti u mikro otvore implantata te time napada i zadržava širenje bakterija. U kombinaciji s hijaluronskom kiselinom stimulira ponovni rast kostiju te poboljšava osteogene i osteoinduktivne aktivnosti. Dekontaminacija se osigurava primjenom visokih koncentracija klorheksidinskog gela i ortofosforne kiseline. Nakon izvođenja implantoplastike, kako bi se osigurala površinska sanacija, koristeći svrdla koja se nalaze u Implacure® sustavu, koštana nadogradnja se koristi za popunjavanje defekata. Navedeni postupak, primijenjen dodatno sa specifično patentiranom formulom klorheksidinskog gela i ortofosforne kiseline, osigurava dugoročnu dekontaminaciju koja pomaže regeneraciji tkiva. Patentirani proizvod kombinira široku antimikrobnu aktivnu formulu s regenerativnim materijalima kako bi se ubrzao rast tkiva i omogućio pacijentima dokazanu, brzu, pristupačnu i pouzdanu mogućnost da se spasi ugrađeni implantat. Tijekom faze razvoja proizvoda, dobiveni su sljedeći rezultati: početne studije pokazuju izvrsne rezultate kod svih pacijenata, sa razinom 50 - 80% regeneracije kosti oko implantata (80). Također, svi tretirani implantati bili su dobro oseointegrirani nakon 3 - 4 mjeseca, a implantati s teškim periimplantitisom pokazali su izvrsne rezultate kod svih pacijenata s koštanom regeneracijom oko implantata (80). Inače, kombinacija piperacilina i

tazobaktama dobro je poznata i često se koristi u medicini. Međutim, postoji samo nekoliko studija provedenih u području parodontologije. Istraživanja Lauenstein i suradnika (81) i Hurtado-Celotti i suradnika (82) pokazala su značajna smanjenja *Treponeme denticole*, *Fusobacterium nucleatum*, *Polymorphum*, *Parvimonas micra* te *Fusobacterium periodonticum* kao i bolje kliničke rezultate kod pacijenata s parodontitisom u usporedbi s konvencionalnim struganjem i poliranjem korijena. Do danas, koliko znamo, piperacilin i tazobaktam nisu rutinski korišteni u liječenju periimplantnih bolesti.

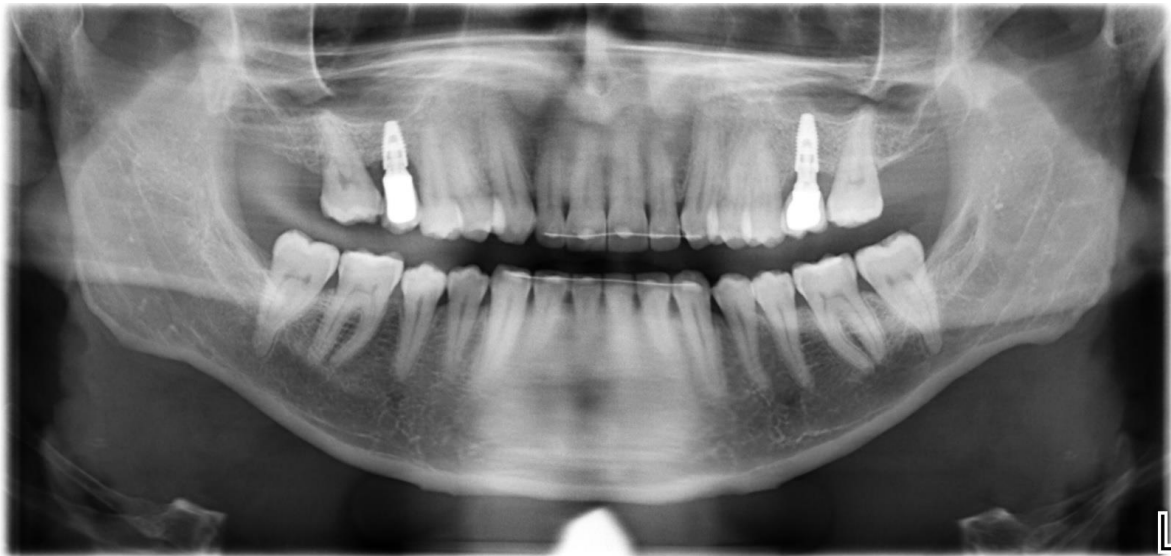### **2.4.3. Primjena antibiotika kod periimplantnih bolesti**

Kao što je ranije spomenuto, CIST protokol predstavlja kumulativnu interceptivnu potpurnu terapiju od četiri koraka čiji je cilj ukloniti upalu i održati oseointegraciju. Terapijski postupci označeni slovima od A do D označavaju redom: A = mehaničko nekirurško čišćenje, B = terapiju antisepticima, C = terapiju antibioticima te D = regenerativnu ili resektivnu kiruršku terapiju. Terapijski postupci iz protokola koji će se provoditi ovisat će u prisutnoj kliničkoj slici u pacijenta gdje su glavni simptomi prisutnost biofilma, krvarenje pri sondiranju, supuracija, povećana dubina sondiranja te gubitak alveolarne kosti. CIST A+B+C označava uporabu lokalnih ili sistemskih antibiotika uz prethodno provedeno mehaničko nekirurško čišćenje i terapiju antisepticima. Antibiotici u terapiji periimplantnih bolesti koriste se kod pozitivnog krvarenja pri sondiranju, gnojenje može i ne mora biti prisutno, dubine parodontnih džepova u vrijednosti 6 mm ili više uz prisutan gubitak alveolarne kosti. Od antibiotika, metronidazol se sustavno primjenjuje tijekom posljednjih deset dana liječenja antisepticima u dozi 500 mg tri puta dnevno. S druge strane, lokalna aplikacija tetraciklinskog gela koji u svom sastavu sadrži doksiciklin - hidroklorid kao aktivnu i djelatnu tvar, jednake je učinkovitosti kao i sustavno primijenjen antibiotik (46). 2019. godine, u Sao Paulu provedena je studija (45) o primjeni dodatne terapije antibioticima metronidazolom i amoksicilinom tijekom dva tjedna i tri puta dnevno u usporedbi s placebo skupinom kod koje nakon provođenja mehaničke nekirurške terapije periimplantitisa nije dana antibiotska terapija već placebo tablete. Isti je kliničar mjerio redom: plak indeks, dubinu sondiranja,

krvarenje pri sondiranju, prisutnost supuracije, migraciju transmukoznog pričvrstka te analizirao rendgensku snimku razine alveolarne kosti. Po provedenoj terapiji, nakon godinu dana, uspoređeni su rezultati obje skupine pri čemu je utvrđena veća uspješnost terapije u vidu kliničkih parametara s razlikom od 15% u korist skupine pacijenata kod kojih je primijenjena antibiotska terapija. Adekvatno je liječenje periimplantitisa u 50% slučajeva kod placebo skupine i 65% uspješnosti kod ispitivane skupine gdje je korištena antibiotska terapija. Smanjena dubina sondiranja bila je  $1,8 \pm 0,2$  mm u kontrolnoj placebo skupini te  $3,1 \pm 1,2$  mm u grupi s terapijom antibioticima, dok je dobitak kliničkog pričvrstka iznosio  $1,4 \pm 0,8$  mm, odnosno  $2,6 \pm 1,5$  mm. Uz navedeno, broj bakterija crvenog kompleksa nakon godinu dana znatno se smanjio u ispitnoj skupini u odnosu na kontrolnu placebo skupinu.

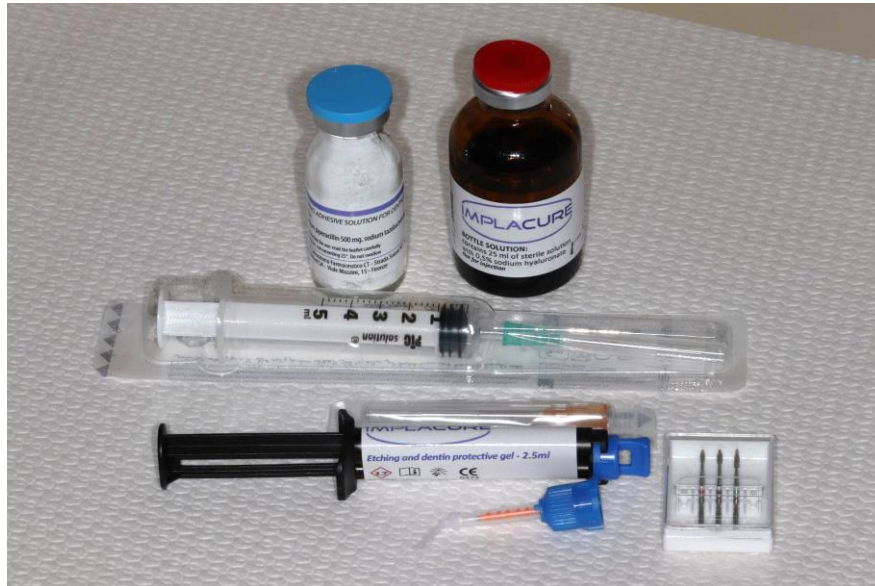### **3. PRIKAZ SLUČAJA**

Pacijent (33 godine) dolazi na Zavod za parodontologiju. Uputio ga je primarni stomatolog zbog krvarenja oko implantata u gornjoj čeljusti, na pozicijama koje nadomještaju izgubljene zube 16 i 26. Iz medicinske anamneze zaključuje se kako je pacijent zdrav, ne uzima lijekove, nepušač je i bez poznatih alergija na lijekove i anestetike. Kliničkim i radiološkim (ortopantomogram, OPT i radiovizigrafija, RVG) pregledom utvrđene su patološke dubine sondiranja parodontnih džepova te resorpcija kosti. Vodeći se CIST protokolom, dijagnosticiran je periimplantitis na implantatima 16 i 26 (Slika 1).



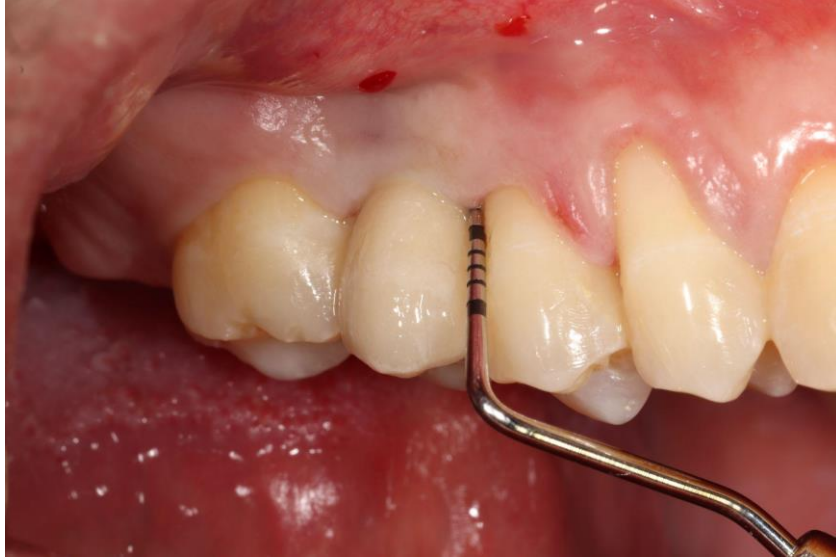Slika 1. Ortopantomogram - radiološki potvrđena dijagnoza periimplantitisa na implantatima 16 i 26 (slika preuzeta s ljubaznošću doc. dr. sc. Domagoja Vražića)

Prema CIST protokolu, propisani plan terapije u ovom slučaju je A+B+C+D. Nakon nekirurške instrumentacije te primjene antiseptičkih i antimikrobnih sredstava, odlučeno je pristupiti kirurškom zahvatu i primjeni lokalnog antibiotika u sustavu Implacure® (Slika 2).

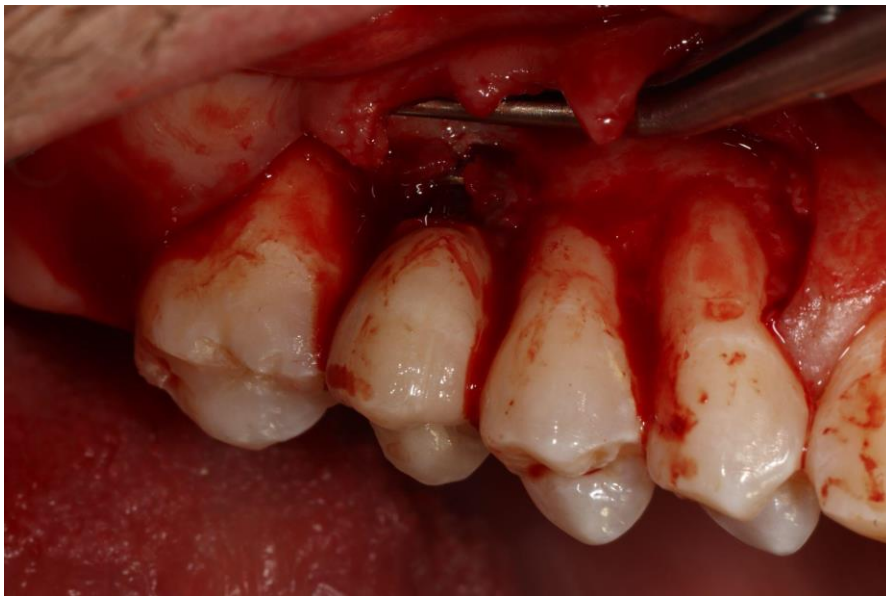

Slika 2. Sustav Implacure® - kombinirani antibiotski pripravak u sastavu piperacilin, tazobaktam i hijaluronska kiselina, svrdla za izvođenje tretmana implantoplastike, regenerativna komponente i komponenta za dekontaminaciju (slika preuzeta s ljubaznošću doc. dr. sc. Domagoja Vražića)

Na implantatu 16, nakon odizanja režnja, mehaničkog čišćenja kiretama, napravljena je implantoplastika dijamantnim svrdlima dobivenim unutar seta Implacure®, a zbog prisustva intrakoštanog defekta, uz lokalni antibiotik apliciran je i ksenotransplantat goveđe kosti Cerabone® (Botiss biomaterials GmbH, Zossen, Njemačka) te kolagena membrana Jason® (Botiss biomaterials GmbH, Zossen, Njemačka) (Slike 3 i 4).



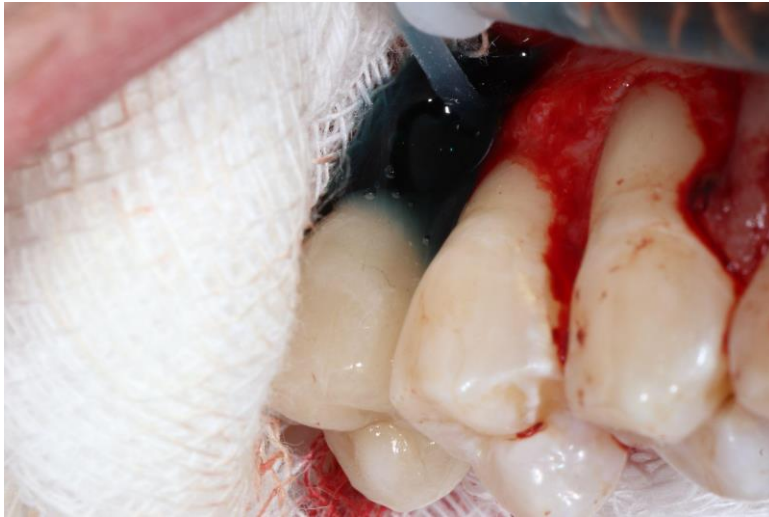Slika 3. Sondiranje u području implantata 16 (slika preuzeta s ljubaznošću doc. dr. sc. Domagoja Vražića)



Slika 4. Odizanje režnja pune debljine i eksponirana površina implantata 16 (slika preuzeta s ljubaznošću doc. dr. sc. Domagoja Vražića)

Nakon uklanjanja granulacijskog tkiva, zidovi defekta su zaštićeni sterilnim gazama, a površina implantata je dekontaminirana 37% ortofosfornom kiselinom i 2% klorheksidinom

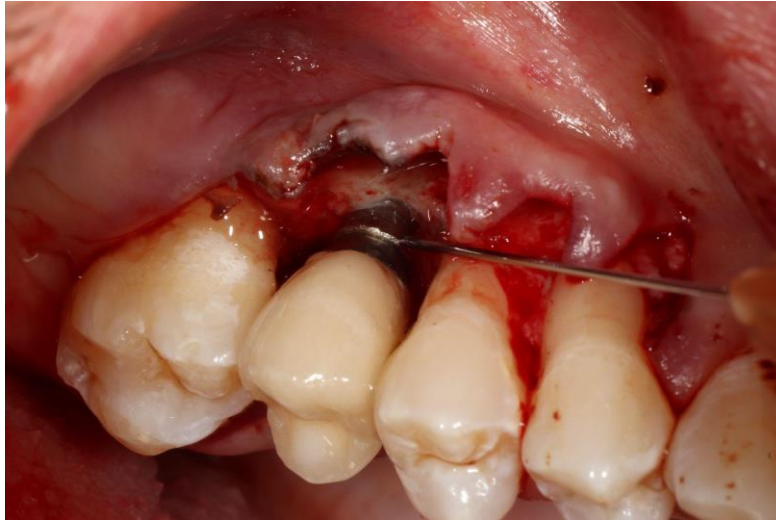
rabeći dvostruku špricu koja sadrži oba proizvoda (Slika 5).



Slika 5. Dekontaminacija površine implantata 37% ortofosfornom kiselinom i 2% klorheksidinom dvostrukom špricom (slika preuzeta s ljubaznošću doc. dr. sc. Domagoja Vražića)

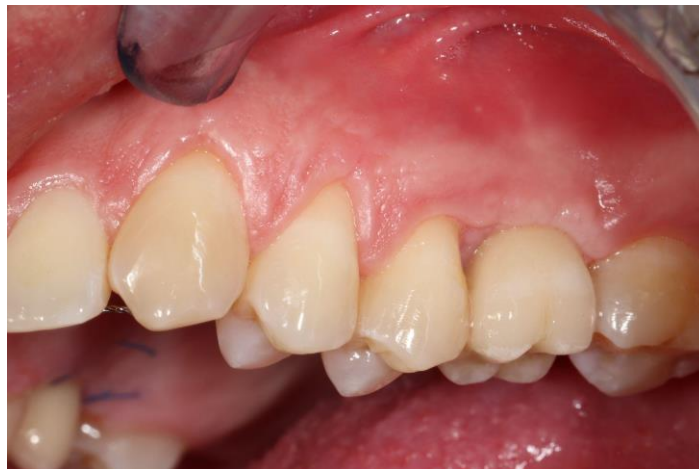Nakon dvije minute, površina implantata je isprana sterilnom fiziološkom otopinom, a površina implantata je očišćena gazom impregniranom piperacilinom-tazobaktamom tijekom jedne minute. Na implantatu 16, direktno je apliciran lokalni antibiotik na površinu implantata, a potom je isti pomiješan s goveđom kosti te kao takav postavljen u defekt (Slika 6).



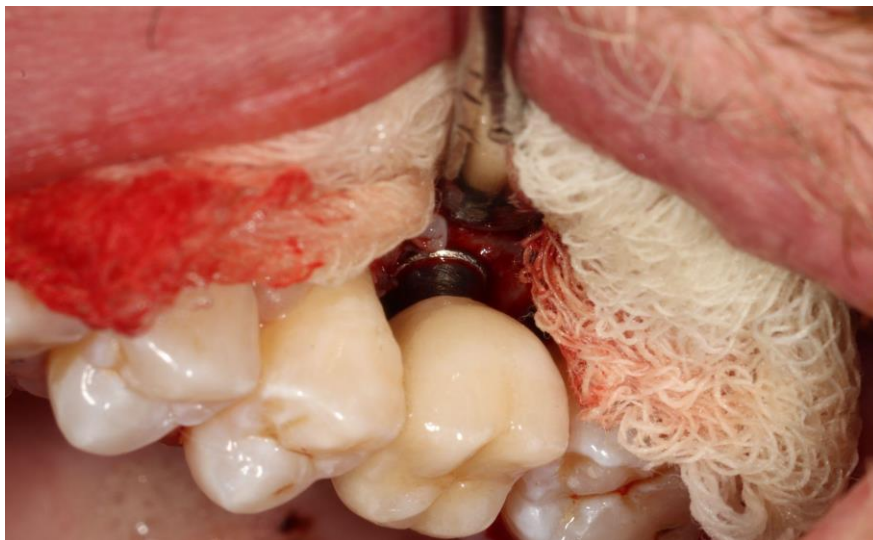


Slika 6. Aplikacija lokalnog antibiotika (piperacilin-tazobaktam) iz Implacure® sustava na površinu implantata 16 prije postavljanja ksenotransplantata goveđe kosti i kolagene membrane (slika preuzeta s ljubaznošću doc. dr. sc. Domagoja Vražića)

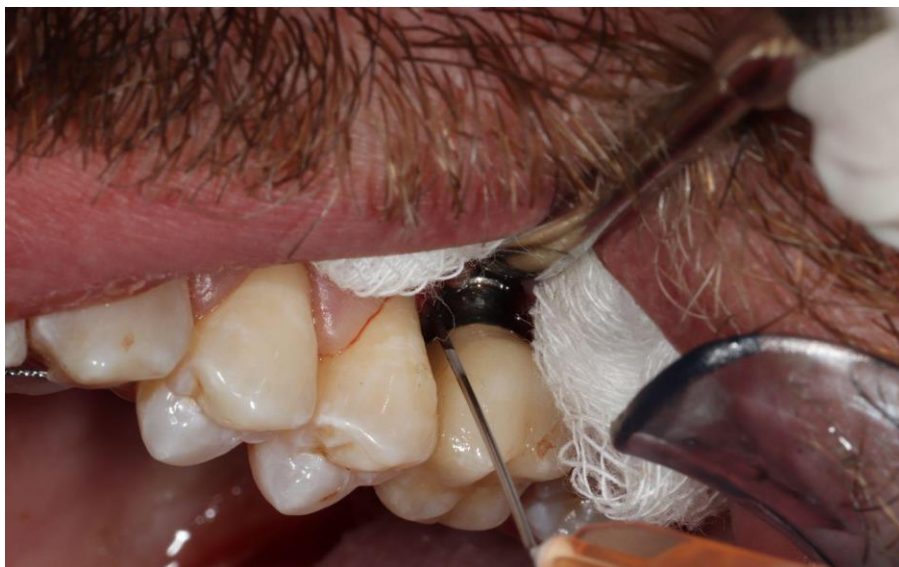Na implantatu 26 primijenjen je isti postupak, međutim, apliciran je samo lokalni antibiotik bez ksenotransplantata goveđe kosti i kolagene membrane (Slike 7-9) nakon čega se pristupilo šivanju (Slike 10 i 11).



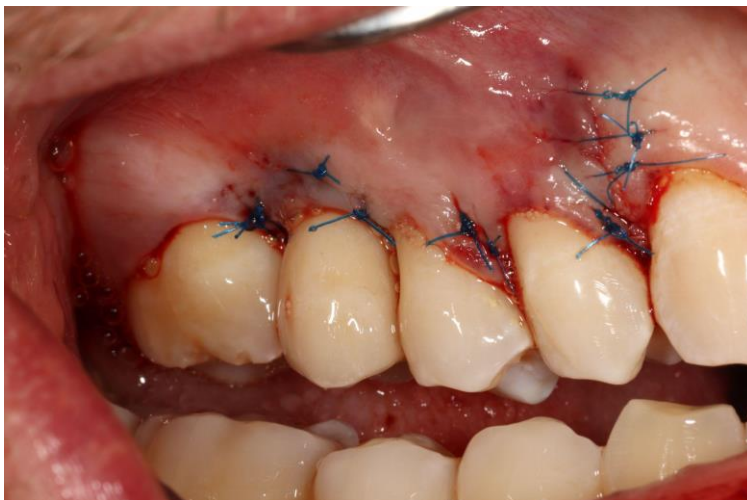
Slika 7. Intraoralna fotografija implantata na mjestu zuba 26 (slika preuzeta s ljubaznošću doc. dr. sc. Domagoja Vražića)



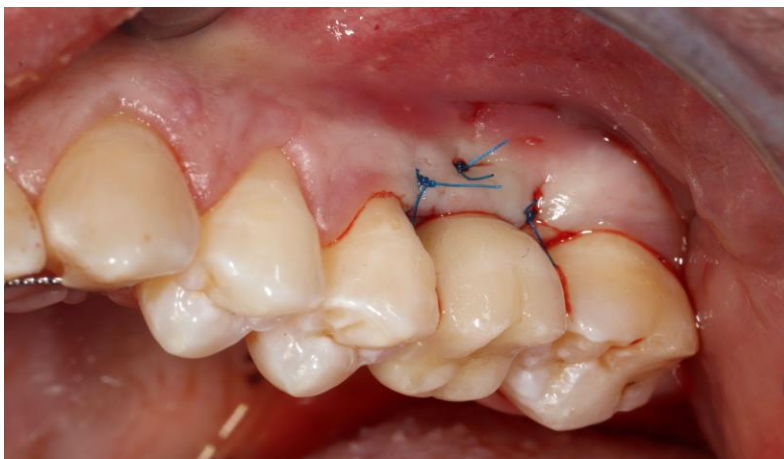
Slika 8. Odizanje režnja pune debljine i eksponirana površina implantata 26 (slika preuzeta s ljubaznošću doc. dr. sc. Domagoja Vražića)



Slika 9. Aplikacija lokalnog antibiotika (piperacilin-tazobaktam) iz Implacure® sustava na površinu implantata 26 nakon uklanjanja granulacijskog tkiva (slika preuzeta s ljubaznošću doc. dr. sc. Domagoja Vražića)



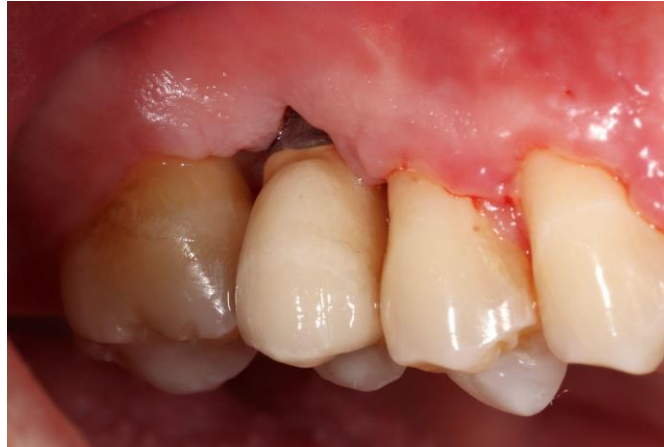Slika 10. Šivanje u području implantata 16 (slika preuzeta s ljubaznošću doc. dr. sc. Domagoja Vražića)



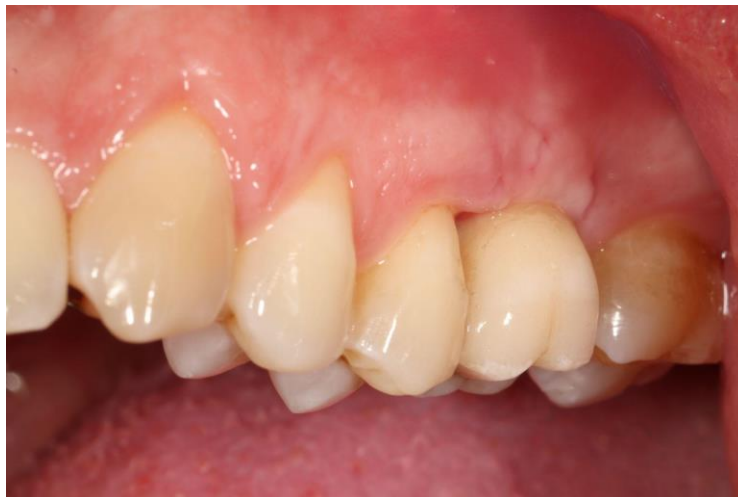Slika 11. Šivanje u području implantata 26 (slika preuzeta s ljubaznošću doc. dr. sc. Domagoja Vražića)

Skidanje konaca zakazano je na kontrolnom pregledu za dva tjedna. Na kontrolnom pregledu

vidljivo je evidentno poboljšanje i cijeljenje na području oba implantata (Slike 12 i 13).

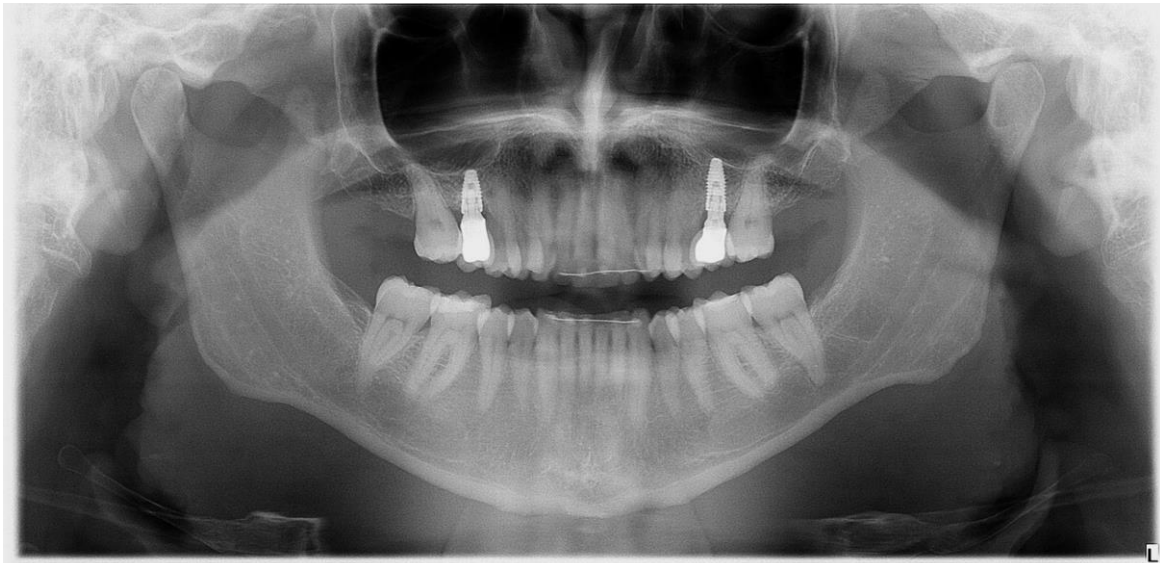


Slika 12. Kontrolni pregled nakon 2 tjedna od provedenog operativnog zahvata - područje implantata 16 (slika preuzeta s ljubaznošću doc. dr. sc. Domagoja Vražića)

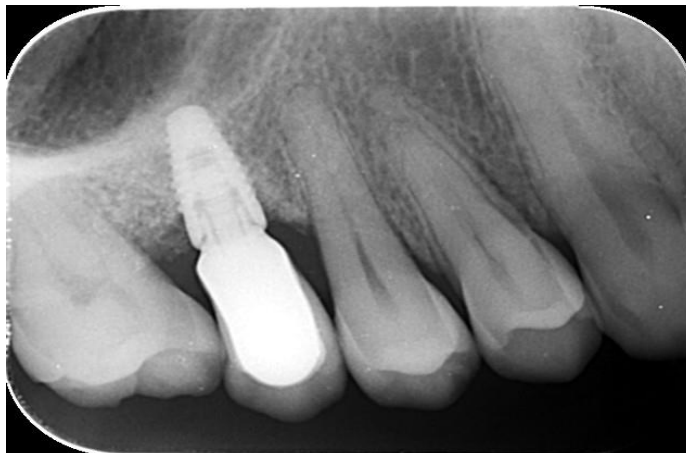

Slika 13. Kontrolni pregled nakon 2 tjedna od provedenog operativnog zahvata - područje implantata 26 (slika preuzeta s ljubaznošću doc. dr. sc. Domagoja Vražića)

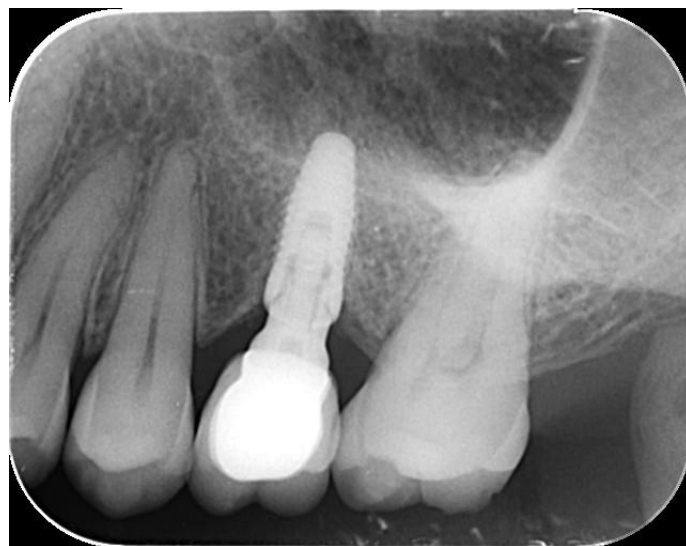
Pacijent dolazi na kontrolni pregled nakon godinu dana. Premda na rendgenskim snimkama (OPT i RVG) nema daljnjeg gubitka kosti (Slike 14-16), dubine sondiranja su se smanjile, oralna higijena na kontrolnom pregledu nakon godinu dana od provedenog operativnog zahvata nije na zavidnoj razini (Slike 17 i 18). Iz tog su razloga pacijentu dane ponovne upute o pravilnom provođenju oralne higijene, s obzirom na da će s trenutno zatečenim stanjem, zasigurno u bližoj ili daljoj budućnosti doći do pogoršanja te ponovnog razvoja periimplantne bolesti.



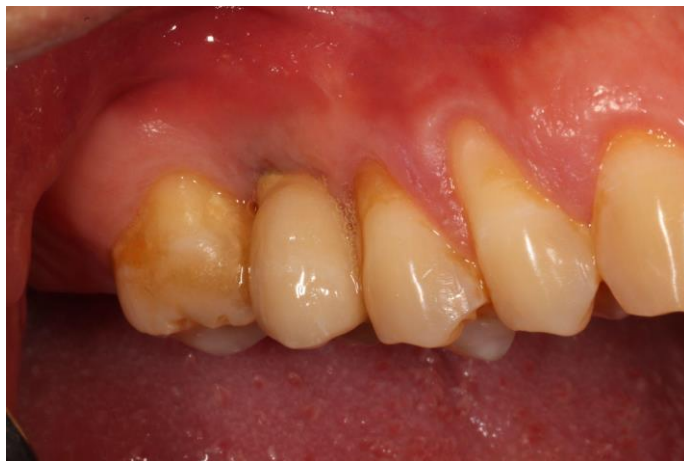Slika 14. Ortopantomogram na kontrolnom pregledu - zaustavljena progresija periimplantitisa na implantatima 16 i 26 (slika preuzeta s ljubaznošću doc. dr. sc. Domagoja Vražića)



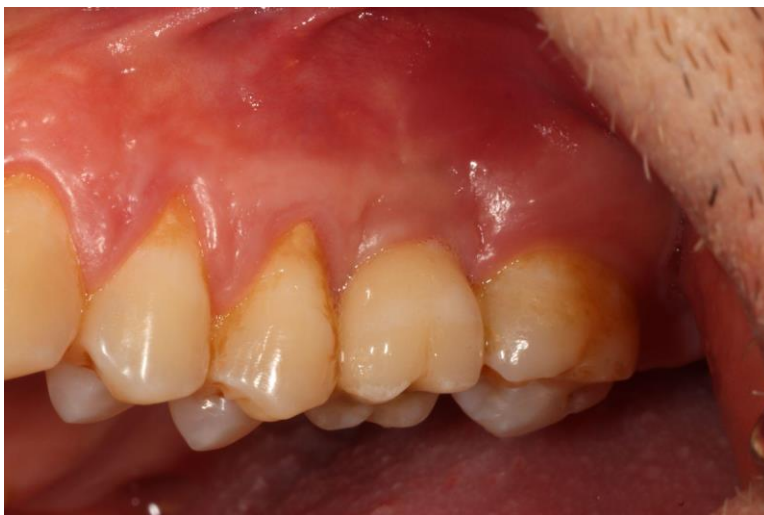Slika 15. Retroalveolarna slika implantata 16 na kontrolnom pregledu (slika preuzeta s ljubaznošću doc. dr. sc. Domagoja Vražića)



Slika 16. Retroalveolarna snimka implantata 26 na kontrolnom pregledu (slika preuzeta s ljubaznošću doc. dr. sc. Domagoja Vražića)



Slika 17. Kontrolni pregled godinu dana nakon operativnog zahvata - intraoralna fotografija, područje implantata 16 (slika preuzeta s ljubaznošću doc. dr. sc. Domagoja Vražića)



Slika 18. Kontrolni pregled godinu dana nakon operativnog zahvata - intraoralna fotografija, područje implantata 26 (slika preuzeta s ljubaznošću doc. dr. sc. Domagoja Vražića)

#### **4. RASPRAVA**



Iako je prvi dentalni implantat postavljen još 1965. godine, dentalnoj industriji trebalo je još mnogo godina da usvoji prednosti korištenja tehnologije implantata. Tek 1990-ih implantati postaju dokazana opcija za zamjenu zuba. Veliki broj ordinacija sada preferira dentalne implantate, a njihov je uspjeh potaknut mogućnošću da ponudi kako estetsko tako i funkcionalno rješenje. Implantati pomažu u održavanju kosti i dopuštaju pacijentu bolje žvačne sile od tradicionalnih restauracija. Međutim, sam postupak može donijeti dugoročne probleme: ključna prijetnja uspjehu liječenja je rast povezanih specifičnih bolesti, kao što su periimplantni mukozitis i periimplantitis, koji nakon devet godina može zahvaćati 60% pacijenata s dentalnim implantatom (83). Nažalost, kako su ranije studije dokazale, ove bolesti su degenerativne, te su potrebna rana dijagnoza i liječenje kako bi se spriječio gubitak implantata (84). Na Svjetskoj radionici o klasifikaciji periodontalnih i periimplantnih bolesti i stanja 2017. godine, periimplantitis je definiran kao patološko stanje koje se pojavljuje u tkivima oko dentalnih implantata, karakterizirano znakovima upale mekih tkiva i progresivnog gubitka kosti (85-87). Predložen je niz terapijskih pristupa za liječenje periimplantitisa (23, 88-91), uključujući nekirurške, kirurške i kombinirane tretmane. Većina terapijskih opcija periimplantitisa također se podudara s terapijom parodontitisa zbog uobičajene etiologije (85-87), te sličnosti u patofiziologiji bakterijskog biofilmskog formiranja na površinama zubnih tkiva (89). Osim toga, primjenu antibiotika, kao dodatka u liječenju periimplantitisa, prvi su predložili Mombelli i Lang 1992. godine (91). Od tada je provedeno nekoliko studija kako bi se procijenili korisni učinci sistemski i lokalno dostavljenih antibiotika u kombinaciji s drugim tretmanima (23). Međutim, i dalje je kontroverzno je li je sustavno sistemsko ili lokalno korištenje antibiotika korisno za liječenje periimplantitisa (23). Uz to, s obzirom na to da su antibiotici među najčešćim lijekovima koje propisuju doktori dentalne medicine, često bez preciznih indikacija, čime se krši upravljanje antibioticima (14,15,92), njihovo korištenje treba procijeniti. Lokalna primjena lijekova na području zubnog implantata najčešće je usmjerena na regeneraciju mekog tkiva ili alveolarne kosti ili borbu protiv upale, često bakterijske etiologije, posebice periimplantitisa. Da bi se postigla učinkovitost i trajan terapijski učinak u liječenju ovih patoloških stanja, potrebno je postići strogo definiranu koncentraciju terapijskih farmakoloških sredstava (51,93). Ranije

provedena istraživanja ukazuju na potrebu ponavljajućeg lokalnog davanja antimikrobnih i protuupalnih lijekova u striktnom području implantata koji bi trebali biti vrlo precizni u dozi i karakterizirani velikom biološkom dostupnošću te dugim, kontroliranim vremenom djelovanja. Poanta je u tome da gotovo sva lokalna dostava lijekova za dentalne implantate ne pruža te karakteristike ili ne prolazi kliničke studije. Negativni aspekt ovih farmakoloških strategija protiv periimplantitisa zasnovanih na lokalnoj dostavi lijekova u liječenju periimplantitisa je manji potencijal regeneracije materijala i potreba za kirurškom procedurom uz primjenu antibiotika. Osim toga, značajan nedostatak korištenja spomenutih preparata, njihova je cijena i visoka specifičnost, izražena nedostatkom modifikacijskih mogućnosti u vidu lijeka i doze. Osim toga, ograničeni su na jednokratnu upotrebu (51,93,94). Lokalna dostava lijekova u blizini implantata potrebna je posebice u slučaju korištenja te metode kod pacijenata sa sistemskim bolestima i u slučajevima inficirane alveolarne kosti kao i nedostataka kostiju. Sadašnje metode obično dopuštaju primjenu samo jednog lijeka (adhezija na površinu implantata ili kirurška aplikacija u blizini implantata), a za koji ne postoji mogućnost precizne doze i sekrecije (gingivalni džep). Nekoliko izvješća o višestruko korištenim lijekovima nepotpuna su (nedostatak preciznih kliničkih studija) i nedovoljna (premalo metoda). Stoga je potrebno istraživanje u području patenata (medicinski uređaj ili promjena strukture implantata od čvrstog na porozno) što će u budućnosti omogućiti kontrolirano, atraumatsko i ponovljivo apliciranje aktivnih čimbenika koji mogu utjecati na poboljšanje oseintegracije i dulje preživljavanje implantata, kao i liječenje periimplantitisa. Učinkovitost lokalno dostavljenih antibiotika kroz parodontalne indekse, posebice dubinu sondiranja, krvarenja pri sondiranju i plak indeksu, istraživana je u tri studije (95-97) s oprečnim rezultatima, vjerojatno zbog različitih intervencija i kontrolnih skupina u svakoj od tri studije. Uistinu, samo je jedna studija (95) otkrila poboljšanje dubine sondiranja i krvarenja pri sondiranju nakon korištenja lokalnih antibiotika u usporedbi s kontrolnom skupinom. Toledano i suradnici (95) pokazali su kako lokalna upotreba antibiotika kod pacijenata periimplantitisa pozitivno utječe na smanjenje dubine sondiranja i krvarenje pri sondiranju. Preciznije, vjerojatnost krvarenja pri sondiranju smanjena je upola kada se antibiotici primjenjuju lokalno, a u prosjeku je zabilježeno smanjenje dubine sondiranja za 0,30 mm

kada se koriste lokalno primijenjeni antibiotici (95). Međutim, ispitivani parametri kod ispitanika tretiranih minociklinom (95) nisu bili značajno drugačiji od onih koji su koristili klorheksidin (96). Kada se koristi u kombinaciji s metronidazolom, minociklin je pokazao učinkovitu antimikrobnu aktivnost (98). Kombinirajući dokaze različitih uključenih studija o učinkovitosti minociklina, pretpostavka je kako se rezultati ne bi trebali smatrati izravnim učinkom minociklina, već učinkom metronidazola, koji je već ranije pokazao pozitivan antimikrobni učinak na širok spektar mikroorganizama (99). Metronidazol je povezan s poboljšanjem uvjeta u tkivu oko implantata i smanjenim neuspjehom implantata (95,96). Četiri su studije istraživale učinkovitost lokalnih antibiotika u kombinaciji s nekirurškim i kirurškim tretmanom periimplantitisa. Osim jedne studije u kojoj je zabilježen neuspjeh postavljenog implantata (97), različite kombinacije tetraciklina (doksiciklina ili minociklina) s nekirurškim tretmanima (kao što su struganje i poliranje korijena te fotodinamska terapija) ili pak onih kirurškim postupcima, uvijek su rezultirale smanjenom dubinom sondiranja i smanjenim krvarenjem pri sondiranju (53,54,92). Klinički gubitak pričvrstka, gingivalni i plak indeks također su se poboljšali u nekim slučajevima (53,54). Osim toga, uporaba lokalnih antibiotika na kirurškom mjestu mogla bi smanjiti i upalnu reakciju nakon postavljanja implantata (100). Što se tiče mikrobioloških rezultata, dosadašnje studije pokazale su smanjenje broja bakterija, iako bez statistički značajnih razlika između terapijskih i kontrolnih skupina. Samo su Park i suradnici (98) pokazali jaču aktivnost lokalnog minociklina u smanjenju *P. gingivalis*, *T. forsythia*, *T. denticola*, *P. intermedia*, *C. rectus* i *F. nucleatum* nakon dvanaest tjedana liječenja. Taj rezultat je ohrabrujući, ali nije dovoljan. Naime, kontaminirane površine implantata predstavljaju rezervoar parodontoloških patogena u zdravim i bolesnim implantima, kao rezultat tzv. "kružnog modela" bakterijske kontaminacije što znatno otežava terapiju periimplantitisa (101). Prema tome, studija Iwańczyka i suradnika (96) utvrdila je smanjenje dubine sondiranja i krvarenja pri sondiranju kada su lokalni antibiotici kombinirani s nekirurškim tretmanom u usporedbi sa samim nekirurškim tretmanom.

Tetraciklini su najčešće primjenjivani antibiotici (95,96), posebice doksiciklin i minociklin, koji se također uobičajeno koriste za liječenje parodontalnih infekcija, a za njima slijedi metronidazol, koji pokazuje pozitivan učinak u usporedbi s fotodinamskom terapijom (96) ili u kombinaciji s amoksicilinom, struganjem i poliranjem korjenova (54). Nekirurški tretmani, poput mehaničkog struganja i poliranja korijena te provođenja oralne higijene, djelotvorno su liječili periimplantni mukozitis i smanjivali, ali ne i u potpunosti uklonili simptome periimplantitisa (96,102,103). S druge strane, kirurški tretman omogućava izravnu dekontaminaciju površine zubnog implantata i kompletno uklanjanje upalnog granulacijskog tkiva (103). U cilju poboljšanja rezultata nekirurškog i kirurškog liječenja, predloženi su lokalna i sistemska primjena antibiotika. Iako potkrepljeni blagim dokazima, lokalni antibiotici korišteni kao dodatak nekirurškoj mehaničkoj debridaciji dali su povoljne rezultate. Osim toga, lokalni antibiotici, u kombinaciji s drugim kirurškim intervencijama, također su pokazali umjereno kliničko poboljšanje kliničkih parametara. Budući da je potrebna adekvatna koncentracija lijekova na mjestu infekcije te dovoljno vremena da se eliminiraju patogeni (104), razvili su se različiti nosači lijekova kako bi se poboljšali rezultati vezani uz lokalne antibiotike. S druge strane, sistemski dostavljeni antibiotici nisu imali značajan utjecaj na liječenje periimplantitisa, bilo u kombinaciji s nekirurškim ili kirurškim tretmanima (53-56). Budući da trenutačno nema jasnih indikacija za korištenje sistemski dostavljenih antibiotika za liječenje periimplantitisa, njihovo davanje treba procijeniti još opreznije, s obzirom na to da je sve veći fenomen antimikrobne otpornosti (55). Odnosno, doktori dentalne medicine odgovorni su za 10% svih propisanih antibiotika (105), a antimikrobna otpornost je uglavnom uzrokovana prekomjernom upotrebom i zloupotrebom antibiotika (106), što dovodi do povećanog rizika komplikacija i smrtnosti kao i složenijeg postupka liječenja zaraznih bolesti (51,52). U tom pogledu, kao dodatak nekirurškom i kirurškom tretmanu periimplantitisa, uvedene su alternativne tehnike za izbjegavanje ili smanjenje primjene antimikrobnih sredstava. Preciznije, Zhao i suradnici (69) izvijestili su o obećavajućim rezultatima nakon fotodinamske terapije usporedivim s rezultatima antibiotika, iako su jasno naglasili kako su potrebne dodatne studije za procjenu učinkovitosti fotodinamske terapije kao alternative antibioticima (54).

Zbog varijabilnosti tipova antibiotika, načina primjene, doza i kombinacija s drugim nekirurškim i kirurškim intervencijama, najučinkovitiji tip antibiotika, način primjene, režim i protokol (samo antibiotik ili u kombinaciji s drugim pristupom) za liječenje periimplantitisa još se uvijek ne može jasno utvrditi iz dostupne literature ni za lokalno kao niti za sistemsko isporučene antibiotike. Osim toga, s obzirom na kontradiktorne rezultate i nakon racionalne primjene antibiotika, uzevši u obzir problem antimikrobne otpornosti (51,52,107), moglo bi se zaključiti kako se recepti za sistemske antibiotike u ovom slučaju ne bi trebali davati dok bi se upotreba lokalnih antibiotika trebala pažljivo procijeniti na temelju procjene rizika i koristi za svaki pojedini klinički slučaj. Daljnja istraživanja vrste antibiotika, načina primjene, terapijskog režima i protokola (antibiotika samoga ili u kombinaciji s drugim pristupom) za upravljanje periimplantitisom još uvijek su potrebna kako bi se ustanovila najefikasnija antibiotska terapija i ograničili rizici koji proizlaze iz neprikladne antibiotske terapije. S obzirom na heterogene podatke o tipu antibiotika, smjerovima primjene, terapijskom režimu, trajanju i kombinaciji s ostalim intervencijama, nepotpune podatke o ishodima periimplantnih bolesti, te one koji nedostaju o broju, lokaciji, karakteristikama i preživljenju dentalnih implantata, metaanaliza nije mogla biti provedena. Kao što je ranije spomenuto, rezultati sadašnjih sistematskih pregleda pokazali su oprečne i neuvjerljive rezultate u pogledu učinkovitosti sistemski i lokalno ispučenih antibiotika u liječenju periimplantitisa. Kao rezultat toga, ne može se odrediti idealan tip antibiotika, način primjene, režim i protokoli (antibiotici sami ili u kombinaciji s drugim pristupom) u liječenju periimplantitisa. Osim toga, neke studije, poput onih Renvert i suradnika (38) te Cha i suradnika (39), bili su uključeni u višestruke sistematske revizije, a sve su bile klasificirane kao niske (53,55,56,95) ili kritično niske kvalitete (96-98). Stoga su potrebna buduća istraživanja s većim dokazima, poput nasumičnih kontroliranih studija, s definiranim antibiotskim terapijskim režimima i protokolima, metodički zabilježenim ishodima liječenja i s najmanje više od tri godine praćenja (56). Nadalje, treba jasno utvrditi indikacije za primjenu antibiotika uz procjenu rizika i koristi. Potrebna su daljnja istraživanja u određivanju tipa antibiotika, načina primjene, terapijskog režima i protokola (antibiotika samoga ili u kombinaciji s drugim pristupom) za liječenje periimplantitisa, ukazujući na indikacije specifične za slučaj i mjesto

te najefikasniju antibiotsku terapiju, uz istodobno ograničavanje rizika neprimjerenog korištenja antibiotika.

## **5. ZAKLJUČAK**

Zaključno, velika upotreba implantata povlači za sobom pitanje razvoja periimplantnih bolesti. Nažalost, postoji vrlo malo studija koje izvještavaju o etiološkom liječenju periimplantitisa. Međutim, dovoljno sadašnjih studija pokazalo je da bi kod liječenja periimplantitisa eliminacija bakterijskog biofilma s površine implantata, bilo kroz kirurški ili nekirurški pristup, trebala biti dopunjena dodatnim terapijskim pristupom u vidu propisivanja antibiotika. Nažalost, samo nekoliko postojećih studija uspoređuje učinkovitost različitih vrsta antibiotskih tretmana kao dodataka za upravljanje periimplantitisom. Stoga je sa sadašnjim literaturnim dokazima nemoguće utvrditi čvrstu preporuku primjene antibiotika koji bi se trebao koristiti za liječenje periimplantitisa. Ovaj prikaz slučaja može poslužiti kao temelj za buduća istraživanja utjecaja lokalnog antibiotika na poboljšanja stanja kod periimplantitisa nakon mehaničke instrumentacije. Zbog svega navedenog i pozitivnog ishoda liječenja sustavom Im placure®, lokalna primjena antibiotika tema je koju je u budućim istraživanjima potrebno dalje istraživati jer postoje naznake kako bi njihovom primjenom moglo doći do dodatnih poboljšanja u liječenju periimplantnih bolesti.



## **6. LITERATURA**

1. Zohrabian VM, Sonick M, Hwang D, Abrahams JJ. Dental Implants. *Semin Ultrasound CT MR*. 2015;36(5):415-26.
2. Ramazanoglu M, Oshida Y. Osseointegration and Bioscience of Implant Surfaces - Current Concepts at Bone-Implant Interface. In: Turkyilmaz I, editor. *Implant dentistry: A rapidly evolving practice*. BoD–Books on Demand; 2011. p. 57-82.
3. Jerolimov V. Materijali dentalnih implantata. In: Knežević G, editor. *Osnove dentalne implantologije*. Zagreb: Školska knjiga; 2002. p. 19-22.
4. Duraccio D, Mussano F, Faga MG. Biomaterials for dental implants: current and future trends. *Journal of Materials Science*. 2015;50(14): 4779-812.
5. Živko Babić J, Jerolimov V. *Metali u stomatološkoj protetici*. Zagreb: Školska knjiga; 2005.
6. Prithviraj DR, Deeksha S, Regish KM, Anoop N. A systematic review of zirconia as an implant material. *Indian J Dent Res*. 2012;23(5):643-9.
7. Guillamue B. Dental implants: a review. *Morphologie*. 2016;100(331):189-98.
8. Jakovac M, Kralj Z. Cirkonij oksidna keramika u fiksnoj protetici. *Sonda*. 2011;12(22):64-9.
9. Chen ST, Buser D. Esthetic outcomes following immediate and early implant placement in the anterior maxilla—a systematic review. *Int J Oral Maxillofac Implants*. 2014;29:186–215.
10. Moraschini V, Poubel LA, Ferreira VF, Barboza Edos S. Evaluation of survival and success rates of dental implants reported in longitudinal studies with a followup period of at least 10 years: a systematic review. *Int J Oral Maxillofac Surg*. 2015;44(3):377–88.
11. Gulati K, Ramakrishnan S, Aw MS, Atkins GJ, Findlay DM, Losic D. Biocompatible polymer coating of titania nanotube arrays for improved drug elution and osteoblast adhesion. *Acta Biomater*. 2012;8(1):449–56.

12. Anderson JM. Biological responses to materials. *Annu Rev Mater Res*. 2001;31(1):81–110.
13. Zhao L, Chu PK, Zhang Y, Wu Z. Antibacterial coatings on titanium implants. *J Biomed Mater Res B Appl Biomater*. 2009;91(1):470–80.
14. Campoccia D, Montanaro L, Arciola CR. The significance of infection related to orthopedic devices and issues of antibiotic resistance. *Biomaterials*. 2006;27(11):2331–9.
15. Hetrick EM, Schoenfisch MH. Reducing implant-related infections: active release strategies. *Chem Soc Rev*. 2006;35(9):780–9.
16. Chrcanovic BR, Albrektsson T, Wennerberg A. Prophylactic antibiotic regimen and dental implant failure: a meta-analysis. *J Oral Rehabil*. 2014;41(12):941–56.
17. Keenan JR, Veitz-Keenan A. Antibiotic prophylaxis for dental implant placement? *Evid Based Dent*. 2015;16(2):52–3.
18. Zaman SB, Hussain MA, Nye R, Mehta V, Mamun KT, Hossain N. A review on antibiotic resistance: alarm bells are ringing. *Cureus*. 2017;9(6):e1403.
19. Moojen DJ, Vogely HC, Fleer A, Nikkels PG, Higham PA, Verbout AJ, et al. Prophylaxis of infection and effects on osseointegration using a tobramycin periapatite coating on titanium implants—an experimental study in the rabbit. *J Orthop Res*. 2009;27(6):710–6.
20. Stigter M, Bezemer J, de Groot K, Layrolle P. Incorporation of different antibiotics into carbonated hydroxyapatite coatings on titanium implants, release and antibiotic efficacy. *J Control Release*. 2004;99(1):127–37.
21. Isefuku S, Joyner CJ, Simpson AH. Gentamicin may have an adverse effect on osteogenesis. *J Orthop Trauma*. 2003;17(3):212–6.
22. Chourifa H, Bouloussa H, Migonney V, Falentin-Daudré C. Review of titanium surface modification techniques and coatings for antibacterial applications. *Acta Biomater*. 2019;83:37-54.

23. van Winkelhoff AJ. Antibiotics in the treatment of peri-implantitis. *Eur J Oral Implantol.* 2012;5:S43-50.
24. Geckili O, Bilhan H, Geckili E, Cilingir A, Mumcu E, Bural C. Evaluation of possible prognostic factors for the success, survival, and failure of dental implants. *Implant dent.* 2014;23(1):44-50.
25. Berglundh T, Armitage G, Araujo MG, Avila-Ortiz G, Blanco J, Camargo PM, et al. Peri-implant diseases and conditions: Consensus report of workgroup 4 of the 2017 World Workshop on the Classification of Periodontal and Peri-Implant Diseases and Conditions. *J Periodontol.* 2018;89(1):S313-S8.
26. Misch CE, Perel ML, Wang HL, Sammartino G, Galindo-Moreno P, Trisi P, et al. Implant success, survival, and failure: the International Congress of Oral Implantologists (ICOI) pisa consensus conference. *Implant dent.* 2008;17(1):5-15.
27. Sakka S, Baroudi K, Nassani MZ. Factors associated with early and late failure of dental implants. *J Investig Clin Dent.* 2012;3(4):258-61
28. Saulacic N, Schaller B. Prevalence of Peri-Implantitis in Implants with Turned and Rough Surfaces: a Systematic Review. *J Oral Maxillofac Res.* 2019;10(1):e1.
29. Prathapachandran J, Suresh N. Management of peri-implantitis. *Dent Res J (Isfahan).* 2012;9(5):516-21.
30. Algraffee H, Borumandi F, Cascarini L. Peri-implantitis. *Br J Oral Maxillofac Surg.* 2012;50(8):689–94.
31. Pokrowiecki R. The paradigm shift for drug delivery systems for oral and maxillofacial implants. *Drug Deliv.* 2018;25:1504–15.
32. Ribeiro M, Monteiro FJ, Ferraz MP. Infection of orthopedic implants with emphasis on bacterial adhesion process and techniques used in studying bacterial-material interactions. *Biomater.* 2012;2(4):176-94.
33. Hürzeler M, Fickl S, Zuhr O, Wachtel HC. Peri-implant bone level around implants with platform-switched abutments: preliminary data from a prospective study. *J Oral*

- Maxillofac Surg. 2007;65(1):33-9.
34. Gomi L. Classification of cumulative interceptive therapy (CIST) [Internet]. 2011 [cited 2021 Jun 30.] Available from: [https://www.researchgate.net/figure/Classification-of-cumulative-interceptive-therapy-CIST-CIST-A-and-CIST-B-show\\_fig4\\_51175915](https://www.researchgate.net/figure/Classification-of-cumulative-interceptive-therapy-CIST-CIST-A-and-CIST-B-show_fig4_51175915)
35. Renvert S, Lessem J, Dahlen G, Renvert H, Lindahl C. Mechanical and repeated antimicrobial therapy using a local drug delivery system in the treatment of peri-implantitis: a randomized clinical trial. *J Periodontol.* 2008;79(5):836-44.
36. Kumar PS, Mason MR, Brooker MR, O'Brien K. Pyrosequencing reveals unique microbial signatures associated with healthy and failing dental implants. *J Clin Periodontol.* 2012;39(5):425-33.
37. Sahrman P, Gilli F, Wiedemeier DB, Attin T, Schmidlin PR, Karygianni L. The Microbiome of Peri-Implantitis: A Systematic Review and Meta-Analysis. *Microorganisms.* 2020;8(5):661.
38. Renvert S, Polyzois I. Treatment of pathologic peri-implant pockets. *Periodontol.* 2000. 2018;76:180–90.
39. Cha JK, Lee JS, Kim CS. Surgical Therapy of Peri-Implantitis with Local Minocycline: A 6-Month Randomized Controlled Clinical Trial. *J Dent Res.* 2019;98(3):288-95.
40. Deeb MA, Alsahhaf A, Mubaraki SA, Alhamoudi N, Al-Aali KA, Abduljabbar T. Clinical and microbiological outcomes of photodynamic and systemic antimicrobial therapy in smokers with peri-implant inflammation. *Photodiagnosis Photodyn Ther.* 2020;29:101587.
41. Hallstrom H, Persson GR, Lindgren S, Olofsson M, Renvert S. Systemic antibiotics and debridement of peri-implant mucositis. A randomized clinical trial. *J Clin Periodontol.* 2012;39(6):574-81.
42. Albertini M, López-Cerero L, O'Sullivan MG, Chereguini CF, Ballesta S, Ríos V, et al. Assessment of periodontal and opportunistic flora in patients with peri-implantitis. *Clin*

- Oral Implants Res. 2015;26(8):937-41.
43. Gomi K, Matsushima Y, Ujiie Y, Shirakawa S, Nagano T, Kanazashi M, et al. Full-mouth scaling and root planing combined with azithromycin to treat peri-implantitis. Aust Dent J. 2015;60(4):503-10.
44. Hallstrom H, Persson GR, Lindgren S, Renvert S. Open flap debridement of periimplantitis with or without adjunctive systemic antibiotics: A randomized clinical trial. J Clin Periodontol. 2017;44(12):1285-93.
45. Shibli JA, Ferrari DS, Siroma RS, Figueiredo LC, Favari M, Feres M. Microbiological and clinical effects of adjunctive systemic metronidazole and amoxicillin in the non-surgical treatment of peri-implantitis: 1 year follow-up. Braz Oral Res. 2019;33(1):e080.
46. Lindhe J, Karring T, P. Lang N. Clinical periodontology and Implant Dentistry. 4th ed. Copenhagen: Blackell Munksgard, 2003. str.81-102, 205-206, 243-249, 260-266, 494-503, 1015-1020, 1024-1029.
47. Barca E, Cifcibasi E, Cintan S. Adjunctive use of antibiotics in periodontal therapy. J Istanb Univ Fac Dent. 2015;49(3):55–62.
48. Roca-Millan E, Estrugo-Devesa A, Merlos A, Jané-Salas E, Vinuesa T, López-López J. Systemic Antibiotic Prophylaxis to Reduce Early Implant Failure: A Systematic Review and Meta-Analysis. Antibiotics (Basel). 2021;10(6):698.
49. Singh Gill A, Morrissey H, Rahman A. A Systematic Review and Meta-Analysis Evaluating Antibiotic Prophylaxis in Dental Implants and Extraction Procedures. Medicina (Kaunas). 2018;54(6):95.
50. Alenezi A, Chrcanovic B, Wennerberg A. Effects of Local Drug and Chemical Compound Delivery on Bone Regeneration Around Dental Implants in Animal Models: A Systematic Review and Meta-Analysis. Int J Oral Maxillofac Implants. 2018;33(1):e1-e18.
51. D'Ambrosio F, Di Spirito F, Amato A, Caggiano M, Lo Giudice R, Martina S. Attitudes

- towards Antibiotic Prescription and Antimicrobial Resistance Awareness among Italian Dentists: What Are the Milestones? *Healthcare (Basel)*. 2022;10(8):1585.
52. D'Ambrosio F, Di Spirito F, De Caro F, Lanza A, Passarella D, Sbordone L. Adherence to Antibiotic Prescription of Dental Patients: The Other Side of the Antimicrobial Resistance. *Healthcare (Basel)*. 2022;10(9):1636.
53. Wang Y, Chen CY, Stathopoulou PG, Graham LK, Korostoff J, Chen YW. Efficacy of Antibiotics Used as an Adjunct in the Treatment of Peri-implant Mucositis and Peri-implantitis: A Systematic Review and Meta-analysis. *Int J Oral Maxillofac Implants*. 2022;37(2):235-49.
54. Zhao Y, Pu R, Qian Y, Shi J, Si M. Antimicrobial photodynamic therapy versus antibiotics as an adjunct in the treatment of periodontitis and peri-implantitis: A systematic review and meta-analysis. *Photodiagnosis Photodyn Ther*. 2021;34:102231.
55. Toledano-Osorio M, Vallecillo C, Toledano R, Aguilera FS, Osorio MT, Muñoz-Soto E, et al. A Systematic Review and Meta-Analysis of Systemic Antibiotic Therapy in the Treatment of Peri-Implantitis. *Int J Environ Res Public Health*. 2022;19(11):6502.
56. Øen M, Leknes KN, Lund B, Bunæs DF. The efficacy of systemic antibiotics as an adjunct to surgical treatment of peri-implantitis: a systematic review. *BMC Oral Health*. 2021;21(1):666.
57. Khan A, Goyal A, Currell SD, Sharma D. Management of Peri-Implantitis Lesions without the Use of Systemic Antibiotics: A Systematic Review. *Dent J (Basel)*. 2020;8(3):106.
58. Aurer A, Plančak D. Antimicrobial Treatment of Periodontal Diseases. *Acta Stomat Croat*. 2004;67-72.
59. Linčir I. *Farmakologija za stomatologe*. 3th ed. Zagreb: Medicinska naklada; 2011.
60. Katzung BG, Masters SB, Trevor AJ. *Temeljna i klinička farmakologija*. 11th ed. Zagreb: Medicinska naklada; 2011.
61. Prakasam A, Elavarasu SS, Natarajan RK: Antibiotics in the management of aggressive

- periodontitis. *J Pharm Bioallied Sci.* 2012;4(Suppl 2):S252-5.
62. Liñares A, Pico A, Blanco C, Blanco J. Adjunctive Systemic Metronidazole to Nonsurgical Therapy of Peri-implantitis with Intrabony Defects: A Retrospective Case Series Study. *Int J Oral Maxillofac Implants.* 2019;34(5):1237-45.
63. Heitz-Mayfield LJA. Systemic antibiotics in periodontal therapy. *Aust Dent J.* 2009;54: Suppl 1:S96-S101.39
64. Krayer JW, Leite RS, Kirkwood KL. Non-Surgical Chemotherapeutic Treatment Strategies for the Management of Periodontal Diseases. *Dent Clin North Am.* 2010;54(1): 13-33.
65. Blair FM, Chapple ILC. Prescribing for Periodontal disease. *Prim Dent J.* 2014;3(4):38-43.
66. halmed.hr [Internet]. Zagreb: Agencija za lijekove i medicinske proizvode; 2018 [Pristupljeno 24.3.2018.] Dostupno na: <http://www.halmed.hr/Lijekovi/Baza-lijekova/Klavocin-bid-875-mg-125-mg-filmom-oblozene-tablete/13648/>
67. Markley JL, Wencewicz TA. Tetracycline-Inactivating Enzymes. *Front Microbiol.* 2018; 9:1058.
68. Rams TE, Keyes PH. A rationale for the management of periodontal diseases: effects of tetracycline on subgingival bacteria. *J Am Dent Assoc.* 1983;107(1):37-41.
69. McCulloch CA, Birek P, Overall C, Aitken S, Lee W, Kulkarni G. Randomised controlled trial of doxycycline in prevention of recurrent periodontitis in high risk patients: antimicrobial activity and collagenase inhibition. *J Clin Periodontol.* 1990;17(9):616-22.
70. Gürkan A, Emingil G, Çınarcık S, Bardeli A. Post-treatment effect of subantimicrobial dose doxycycline on clinical parameters and gingival crevicular fluid transforming growth factor- $\beta$ 1 in severe, generalized chronic periodontitis. *Int J Dent Hygiene.* 2008;6(2):84-92.



71. Yadav SK, Khan G, Mishra B. Advances in patents related to intrapocket technology for the management of periodontitis. *Recent Pat Drug Deliv Formul.* 2015;9(2):129-45.
72. Kim GK. The Risk of Fluoroquinolone-induced Tendinopathy and Tendon Rupture. What Does The Clinician Need To Know? *J Clin Aesthet Dermatol.* 2010;3(4):49-54.
73. Sánchez-Borges M, Thong B, Blanca M, Ensina LF, González-Díaz S, Greenberger PA, et al. Hypersensitivity reactions to non beta-lactam antimicrobial agents, a statement of the WAO special committee on drug allergy. *World Allergy Organ J.* 2013;6(1):18.
74. Haffajee AD, Dibart S, Kent RL Jr, Socransky SS. Clinical and microbiological changes associated with the use of 4 adjunctive systemically administered agents in the treatment of periodontal infections. *J Clin Periodontol.* 1995;22(8):618-27.
75. halmed.hr [Internet]. Zagreb: Agencija za lijekove i medicinske proizvode; 2018 [Pristupljeno 24.3.2018.] Dostupno na: <http://www.halmed.hr/Lijekovi/Baza-lijekova/Klindamicin-MIP-600-mg-filmom-oblozene-tablete/12873/>
76. Zeng Y, Hoque J, Varghese S. Biomaterial-assisted local and systemic delivery of bioactive agents for bone repair. *Acta Biomater.* 2019;93:152–68.
77. Smiley CJ, Tracy SL, Abt E, Michalowicz BS, John MT, Gunsolley J, et al. Evidence-based clinical practice guideline by means of scaling and root planing with or without adjuncts. *J An Dent Assoc.* 2015;146:525-35.
78. Quirynen M, Teughels W, De Soete M, van Steenberghe D. Topical antiseptics and antibiotics in the initial therapy of chronic adult periodontitis: microbiological aspects. *Periodontol 2000.* 2002;28:72-90.
79. Lewis N. A ticking dental time bomb? *Medical and Defence Union of Scotland* 2015; Winter.
80. Bartoloni S, Omer G. Peri-implant infections: prevention and treatment with a gel containing sodium hyaluronate and piperacillin and tazobactam, *Doctor Os*; 2014.
81. Lauenstein M, Kaufmann M, Persson GR. Clinical and microbiological results

- following nonsurgical periodontal therapy with or without local administration of piperacillin/tazobactam. *Clin Oral Investig.* 2013;17(7):1645-60.
82. Hurtado-Celotti D, Martínez-Rodríguez N, Ruiz-Sáenz PL, Barona-Dorado C, Santos-Marino J, Martínez-González JM. Piperacillin-Tazobactam as an Adjuvant in the Mechanical Treatment of Patients with Periodontitis: A Randomized Clinical Study. *Antibiotics (Basel).* 2022;11(12):1689.
83. Derks J. Effectiveness of implant therapy in Sweden. *J Dent Res.* 2015;94(3 Suppl): 44S–51S.
84. Meijer HJ, Raghoobar GM, de Waal YC, Vissink A. Incidence of peri-implant mucositis and peri-implantitis in edentulous patients with an implant-retained mandibular overdenture during a 10-year follow-up period. *J Clin Periodontol.* 2014;41(12):1178-83.
85. Di Spirito F, Lo Giudice R, Amato M, Di Palo MP, D'Ambrosio F, Amato A, Martina S. Inflammatory, Reactive, and Hypersensitivity Lesions Potentially Due to Metal Nanoparticles from Dental Implants and Supported Restorations: An Umbrella Review. *Appl Sci.* 2022;12(21):11208.
86. Di Spirito F, Schiavo L, Pilone V, Lanza A, Sbordone L, D'Ambrosio F. Periodontal and Peri-Implant Diseases and Systemically Administered Statins: A Systematic Review. *Dent J (Basel).* 2021;9(9):100.
87. Amato M, Di Spirito F, D'Ambrosio F, Boccia G, Moccia G, De Caro F. Probiotics in Periodontal and Peri-Implant Health Management: Biofilm Control, Dysbiosis Reversal, and Host Modulation. *Microorganisms.* 2022;10(11):2289.
88. Keeve PL, Koo KT, Ramanauskaite A, Romanos G, Schwarz F, Sculean A, et al. Surgical Treatment of Periimplantitis With Non-Augmentative Techniques. *Implant Dent.* 2019;28(2):177-86.
89. Di Spirito F. Oral-Systemic Health and Disorders: Latest Prospects on Oral Antisepsis. *Appl Sci.* 2022;12:8185.

90. Di Spirito F, Toti P, Brevi B, Martuscelli R, Sbordone L, Sbordone C. Computed Tomography Evaluation of Jaw Atrophies Before and After Surgical Bone Augmentation. *Int J Clin Dent*. 2019;12,259–70.
91. Mombelli A, Lang NP. Antimicrobial treatment of peri-implant infections. *Clin Oral Implants Res*. 1992;3(4):162-8.
92. D'Ambrosio F, Di Spirito F, Amato A, Caggiano M, Lo Giudice R, Martina S. Attitudes towards Antibiotic Prescription and Antimicrobial Resistance Awareness among Italian Dentists: What Are the Milestones? *Healthcare (Basel)*. 2022;10(8):1585.
93. Sukumar S, Martin FE, Hughes TE, Adler CJ. Think before you prescribe: how dentistry contributes to antibiotic resistance. *Aust Dent J*. 2020;65(1):21-9.
94. D'Ambrosio F, Di Spirito F, De Caro F, Lanza A, Passarella D, Sbordone L. Adherence to Antibiotic Prescription of Dental Patients: The Other Side of the Antimicrobial Resistance. *Healthcare (Basel)*. 2022;10(9):1636.
95. Barik A, Chakravorty N. Targeted Drug Delivery from Titanium Implants: A Review of Challenges and Approaches. *Adv Exp Med Biol*. 2020;1251:1-17.
96. Iwańczyk B, Wychowański P, Minkiewicz-Zochniak A, Strom K, Jarzynka S, Olędzka G. Bioactive Healing Abutment as a Potential Tool for the Treatment of Peri-Implant Disease—In Vitro Study. *Appl Sci*. 2020; 10(15):5376.
97. Manzano M, Vallet-Regi, M. Revisiting bioceramics: Bone regenerative and local drug delivery systems. *Prog Solid State Chem*. 2012;40,17–30.
98. Park SH, Song YW, Cha JK, Lee JS, Kim YT, Shin HS, Lee DW, Lee JH, Kim CS. Adjunctive use of metronidazole-minocycline ointment in the nonsurgical treatment of peri-implantitis: A multicenter randomized controlled trial. *Clin Implant Dent Relat Res*. 2021;23(4):543-54.
99. Tan OL, Safii SH, Razali M. Commercial Local Pharmacotherapeutics and Adjunctive Agents for Nonsurgical Treatment of Periodontitis: A Contemporary Review of Clinical Efficacies and Challenges. *Antibiotics (Basel)*. 2019;9(1):11.

100. Xu L, Wang Y, Nguyen VT, Chen J. Effects of Topical Antibiotic Prophylaxis on Wound Healing After Flapless Implant Surgery: A Pilot Study. *J Periodontol.* 2016;87(3):275-80.
101. Canullo L, Peñarrocha-Oltra D, Covani U, Rossetti PH. Microbiologic and Clinical Findings of Implants in Healthy Condition and with Peri-Implantitis. *Int J Oral Maxillofac Implants.* 2015;30(4):834-42.
102. D'Ambrosio F, Caggiano M, Schiavo L, Savarese G, Carpinelli L, Amato A, et al. Chronic Stress and Depression in Periodontitis and Peri-Implantitis: A Narrative Review on Neurobiological, Neurobehavioral and Immune-Microbiome Interplays and Clinical Management Implications. *Dent J (Basel).* 2022;10(3):49.
103. Figuero E, Graziani F, Sanz I, Herrera D, Sanz M. Management of peri-implant mucositis and peri-implantitis. *Periodontol 2000.* 2014;66(1):255-73.
104. Rodrigues RM, Gonçalves C, Souto R, Feres-Filho EJ, Uzeda M, Colombo AP. Antibiotic resistance profile of the subgingival microbiota following systemic or local tetracycline therapy. *J Clin Periodontol.* 2004 ;31(6):420-7.
105. Thompson W, Williams D, Pulcini C, Sanderson S, Calfon P, Verma M. Tackling Antibiotic Resistance: Why Dentistry Matters. *Int Dent J.* 2021;71(6):450-3.
106. Landecker H. Antibiotic Resistance and the Biology of History. *Body Soc.* 2016;22(4):19-52.
107. Di Spirito F, Scelza G, Fornara R, Giordano F, Rosa D, Amato A. Post-Operative Endodontic Pain Management: An Overview of Systematic Reviews on Post-Operatively Administered Oral Medications and Integrated Evidence-Based Clinical Recommendations. *Healthcare (Basel).* 2022;10(5):760.

## **7. ŽIVOTOPIS**

Nina Kujundžić je rođena 19. 6. 1987. godine u Kotoru. Nakon završene Opće gimnazije, 2006 godine upisuje Stomatološki fakultet Sveučilišta u Zagrebu na kojem je diplomirala 2012. godine. Tijekom 2013. godine odradila je pripravnički staž, 2014. godine položila stručni ispit i dobila licencu za rad. 2019. godine upisuje Specijalizaciju iz Parodontologije na Stomatološkom fakultetu u Zagrebu.