

Protetski vođena implantoprotetska terapija nadoknade gornjega lijevoga središnjeg sjekutića - prikaz slučaja

Margić, Helena

Professional thesis / Završni specijalistički

2023

Degree Grantor / Ustanova koja je dodijelila akademski / stručni stupanj: **University of Zagreb, School of Dental Medicine / Sveučilište u Zagrebu, Stomatološki fakultet**

Permanent link / Trajna poveznica: <https://um.nsk.hr/um:nbn:hr:127:747267>

Rights / Prava: [Attribution-NonCommercial 4.0 International](#)/[Imenovanje-Nekomercijalno 4.0 međunarodna](#)

Download date / Datum preuzimanja: **2024-08-27**



Repository / Repozitorij:

[University of Zagreb School of Dental Medicine Repository](#)





Sveučilište u Zagrebu
Stomatološki fakultet

Helena Margić

**PROTETSKI VOĐENA
IMPLANTOPROTETSKA TERAPIJA
NADOKNADE GORNJEGA LIJEVOGA
SREDIŠNJEG SJEKUTIĆA
PRIKAZ SLUČAJA**

POSILIJEDIPLOMSKI SPECIJALISTIČKI RAD

Zagreb, 2023.

Rad je ostvaren: Stomatološki fakultet u Zagrebu

Naziv poslijediplomskoga specijalističkog studija: Dentalna implantologija

Mentor rada: prof. dr. sc. Amir Ćatić

Lektorica hrvatskog jezika: Martina Ivić, prof.,

Lektorica engleskog jezika: Ivana Jelavić Šako, mag.educ.philol.angl.

Sastav Povjerenstva za ocjenu poslijediplomskoga specijalističkog rada:

1. prof.dr.sc. Robert Ćelić
2. prof.dr.sc. Amir Ćatić
3. izv.prof.dr.sc. Nikola Petričević

Sastav Povjerenstva za obranu poslijediplomskoga specijalističkog rada:

1. prof dr.sc Robert Ćelić
2. prof.dr.sc. Amir Ćatić
3. izv.prof.dr.sc. Nikola Petričević
4. doc.dr.sc. Maja Žagar

Datum obrane rada: 16.6.2023

Rad sadrži:

43 stranica

45 slika

1 CD

Rad je vlastito autorsko djelo, u potpunosti samostalno napisano, uz naznaku izvora drugih autora i dokumenata korištenih u radu. Osim ako nije drukčije navedeno, sve ilustracije (tablice, slike i dr.) u radu izvorni su doprinos autora poslijediplomskoga specijalističkog rada. Autor je odgovoran za pribavljanje dopuštenja za korištenje ilustracija koje nisu njegov izvorni doprinos, kao i za sve eventualne posljedice koje mogu nastati zbog nedopuštenoga preuzimanja ilustracija, odnosno propusta u navođenju njihovoga podrijetla.

ZAHVALA

Zahvaljujem prof. dr. sc. Amiru Čatiću na iskazanoj pomoći tijekom izrade ovoga rada, fleksibilnosti, susretljivosti i mentorstvu.

Zahvaljujem i Ines, koja me svakodnevno motivira i inspirira, te ostalim kolegama, suradnicima i prijateljima koji su pridonijeli svojim savjetima.

Posebno hvala i cijeloj obitelji na strpljenju i podršci.

Rad posvećujem svojoj majci.

Sažetak

Protetski vođena implantoprotetska terapija nadoknade gornjega lijevoga središnjeg sjekutića - prikaz slučaja

U području dentalne medicine, dentalna implantologija je relativno nova disciplina. Za uspješnu primjenu ove terapije često je nužna interdisciplinarnost, kliničari moraju imati široko znanje, a stomatolozi koji se žele baviti implantologijom, moraju imati i kliničko-operativne vještine.

Implantoprotetska terapija za cilj ima postići ne samo oseointegraciju, već i funkcionalne i estetski prihvatljive zahtjeve. Gubitak središnjeg gornjeg sjekutića je klinički izazov jer ima mnogo čimbenika koji utječu na terapiju, uključujući i psihosocijalni aspekt gubitka zuba u estetskoj zoni. U svrhu postizanja predvidljivoga ishoda, potrebno je imati sustavan pristup, kvalitetno razrađen plan terapije i primjenu odgovarajuće tehnike. U ovom slučaju prednost je mogućnost nadoknade središnjeg sjekutića bez brušenja susjednih zuba. U ovom su radu na praktičan način opisani postupci dijagnosticiranja, kirurške i protetske faze implantološke terapije.

Opisan je slučaj vertikalne frakture gornjega lijevoga središnjeg sjekutića i postupci očuvanja alveole, izrade privremenoga nadomjestka te planiranje i ugradnja implantata uz pomoć digitalne tehnologije u protetski optimalnom položaju.

Ključne riječi: Oseointegracija, estetska zona, vertikalna fraktura korijena, očuvanje alveole, privremeni nadomjestak, digitalna tehnologija

Summary

Implant-supported prosthetic therapy for replacement of upper left central incisor – a case report.

In the field of dental medicine, dental implantology is a relatively new discipline. For the successful application of this therapy, interdisciplinarity is essential, the clinicians should have wide knowledge and the dentists who choose implantology as their career path should have clinical and operative skills.

Implant-supported prosthetic therapy aims to achieve not only osseointegration, but also functional and aesthetically acceptable requirements. Maxillary central incisor represents a clinical challenge, as there are many factors that influence therapy, including the psycho-social aspect of a tooth loss in the aesthetic zone. For the purpose of achieving a predictable outcome it is essential to have a systematic approach, a well-developed therapy plan and the application of an appropriate technique. In this case the advantage is the possibility of replacing the central incisor without preparation of the adjacent teeth. This paper includes a practical description of diagnostic procedures, surgical and prosthetic phases of implant therapy.

This paper presents the case of a vertical fracture of the upper left central incisor and the procedures for preserving alveolus, creating a temporary prosthesis, planning and placement of the implant with the help of digital technology in the optimal prosthetic position.

Key words: Osseointegration, aesthetic zone, vertical root fracture, preservation of the alveolus, temporary replacement, digital technology

SADRŽAJ

1. UVOD.....	1
2. PRIKAZ SLUČAJA.....	8
2.1. Anamneza, dokumentacija i dijagnostika	9
2.2. Materijali i metode.....	15
3. RASPRAVA.....	33
4. ZAKLJUČAK	36
5. LITERATURA	38
6. ŽIVOTOPIS.....	42

Popis skraćenica:

FDI - svjetska stomatološka federacija (engl. *Federation Dental International*)

CBCT - kompjuterizirana tomografija stožastom zrakom (engl. *Cone Beam Computed Tomography*)

PMMA - poli(metil-metakrilat) (engl. *poly(methyl methacrylate)*)

DICOM - digitalna slika i komunikacije u medicini (engl. *Digital Imaging and Communications in Medicine*)

STL format - stereolitografski format (engl. *Stereolithography Format*)

PEEK - poli-eter-eter-keton (engl. *polyether ether ketone*)

1. UVOD

Gubitak zuba u estetskoj zoni, kao posljedica vertikalne frakture, ima značajan utjecaj na pojedinca. Osim funkcionalnih smetnji pri govoru i žvakanju, narušen je i estetski izgled, što utječe na samopouzdanje i uzrokuje određenu promjenu navika u socijalnim interakcijama te zbog toga od terapeuta zahtijeva brzu reakciju i multidisciplinarni pristup ovom klinički zahtjevnom problemu.

Estetsku zonu definiramo kao prostor koji je vidljiv pri širokom osmjehu. U današnje vrijeme zbog razvoja industrije, modernih tehnika i građivnih materijala dentalna medicina danas nudi široki spektar različitih terapijskih mogućnosti nadoknade jednoga ili više zuba (1).

Razlozi gubitka zuba poput kongenitalne hipodoncije, vađenja zbog parodontnih ili mikrobioloških razloga ili traume često je praćen promjenama na koštanim i mekotkivnim strukturama. Navedene promjene moguće je terapijom ispraviti i nadoknaditi kako bi se postigao estetski i funkcionalno zadovoljavajući rezultat (2).

Vertikalna fraktura korijena je uzdužni prijelom korijena koji se može protezati od krune prema apeksu ili obratno, ovisno o početnom mjestu nastanka. Može biti potpuna, u slučaju da se proteže od parodonta jedne strane zuba do parodonta druge strane zuba (u 90% slučajeva) ili nepotpuna, kada je smještena između korijenskoga kanala i parodonta samo jedne strane zuba.

Klinički simptomi kod vertikalnih fraktura korijena su blaga do umjerena bol na zagriz, osjetljivost na temperaturne promjene, neugodan osjećaj, lagana pomičnost zuba te lokalizirana oteklina na gingivi, vrlo često praćena fistulom (3, 4).

Najčešća radiološka karakteristika vertikalne frakture je periradikularna radiolucencija u obliku slova *J* na mezijalnoj, distalnoj ili na obje strane korijena koja uvijek uključuje periapikalno područje (5).

Klinička istraživanja pokazuju da se vertikalna fraktura korijena često javlja kod zuba s velikim ispunima i na endodontski liječenim zubima, a najčešće su kod zuba s lijevanim nadogradnjama i intrakanalnim kolčićima (6).

Konačna odluka o odabranoj vrsti i načinu provođenja protetske terapije donosi se nakon detaljne kliničke i radiološke analize, pri čemu se u obzir uzimaju parametri kao što su količina kosti u vertikalnoj, horizontalnoj i meziodistalnoj dimenziji bezuboga grebena.

Raščlamba pozitivnih i negativnih utjecaja karakterističnih za navedene terapijske pristupe izuzetno je nužna jer također utječe na odluku o cjelokupnome planu terapije.

Osnovni nedostatak konvencionalnih fiksnoprotetskih nadomjestaka jest potreba za brušenjem susjednih zuba. S druge strane, prednost klasičnog pristupa terapiji je jednostavnija i brža isporuka, često uz nižu cijenu od implantoprotetske terapije.

Implantoprotetska terapija donosi prednost u usporedbi s klasičnom fiksnoprotetskom nadoknadom izgubljenih zuba s funkcijskoga, biološkoga, ali i preventivnoga aspekta, ne zahtijeva brušenje intaktnih zuba, no može biti složenija, dugotrajnija, nerijetko skuplja te nosi određen opće zdravstveni rizik zbog kirurškoga zahvata.

Kod gubitka jednoga zuba u, do tada potpunom i intaktnom zubnom nizu, daje se prednost implantoprotetskoj terapiji (7).

Ovisno o vremenu implantacije, razlikujemo imedijatnu, ranu i odgođenu implantaciju. Kod imedijatne implantacije implantat se postavlja u ekstrakcijsku alveolu neposredno nakon vađenja zuba. Klinička prednost imedijatne implantacije svakako je manji broj potrebnih kirurških zahvata i ušteda vremena, tj. kraće ukupno trajanje terapije. Međutim, ugrađivanje implantata odmah nakon vađenja zuba u estetskoj zoni povezano je s relativno velikim rizicima. Gubitak tkiva nakon vađenja zuba je problem koji je s estetskoga stajališta teško kontrolirati, zato se u estetskoj zoni za imedijatnu implantaciju trebaju birati slučajevi s relativno debelim tkivom u vestibularnom području te bez koštanih defekata oko zuba koji se vadi.

Ranom implantacijom smatra se postupak pri kojem se implantat ugrađuje 4 – 8 tjedana nakon vađenja zuba, odnosno nakon završetka cijeljenja mekih tkiva, ali prije potpunoga cijeljenja koštane osnove.

Kod odgođene implantacije, u prvoj fazi terapije često provodimo postupak očuvanja, nekad i augmentacije kosti kao samostalnu operaciju, a tek kasnije, kada se za to postignu optimalni uvjeti, ugrađujemo implantat (8).

Nakon ekstrakcije zuba dolazi do morfoloških i strukturnih promjena mekih i tvrdih tkiva i gubitka alveolarne kosti. Alveolarni nastavak je dio potpornoga tkiva zuba koji okružuje potpuno izrasli zub. Histološki unutrašnji dio alveolarnoga nastavka sadrži takozvanu *bundle bone*, koja je parodontnim ligamentom vezana za cement zuba. Njeno postojanje isključivo je vezano uz zub u alveoli, što znači da je ekstrakcijom zuba gubimo te posljedično imamo resorpciju alveolarnog nastavka, i to predominantno na bukalnoj strani grebena ekstrakcijske alveole. Idealan plan terapije nadoknade izgubljenoga zuba zapravo počinje prije vađenja zuba. Glavna zadaća očuvanja alveolarnog nastavka je ograničavanje postekstrakcijskih regresivnih promjena, promocija cijeljenja mekih i tvrdih tkiva te olakšavanje postave implantata u protetski optimalnu poziciju (9).

Postupak sačuvanja alveole je brz, jednostavan i u pravilu minimalno invazivan zahvat s vrlo predvidivim konačnim ishodom. Sačuvanje alveole osigurava primjeren volumen koštanog tkiva za implantoprotetsku terapiju, optimalnu dimenziju, boju, teksturu i stabilnost mekog

tkiva za uspješnu implanto-protetsku rehabilitaciju izgubljenih zuba, čime se mogu postići izvanredni rezultati u estetskom i funkcionalnom smislu, a uključuje i upotrebu različitih materijala za augmentaciju kosti, u svrhu smanjenja resorpcije i promjena alveolarnoga grebena nakon ekstrakcije zuba.

U polugodišnjem istraživanju Arauja i Lindhea na životinjskom modelu utvrđeno je da postavljanje biomaterijala u ekstrakcijsku ranu može ubrzati i modificirati remodelaciju i resorpciju grebena koja se događa nakon vađenja zuba. Primijećeno je da prirodnim cijeljenjem dolazi do prosječne resorpcije grebena od 35%, dok resorpcija iznosi tek 12% kod primjene koštanih nadomjestaka (10).

Ksenogeni koštani transplantati su nadomjestci čiji davatelj nije ljudske vrste, a s obzirom da ljudska i goveđa spongiozna koštana osnova pokazuju izuzetnu sličnost, najčešće je riječ o denaturiranoj i pripremljenoj goveđoj kosti. Postupkom denaturiranja se uklanjaju organski sastojci kako bi se dobio koštani matriks u nepromijenjenom anorganskom obliku kojeg primarno čini kristal hidroksiapatita. Naravno, osnovna zdravstvena briga su prijenos priona te time i bolesti poput kravlje encefalopatije (Kreutzfeld Jacobsove bolesti), no zbog uklanjanja organskih sastojaka iz kosti nema mogućnosti transfera. Ksenografti predstavljaju alternativu autogenoj kosti i aloplastičnim materijalima, a alternativa mekotkivnim transplantatima su kolageni matriks, kolagena membrana, acelularni dermalni matriks, polytetrafluoretilen membrana i kolagena spužva. Prednost tih materijala je to što ne zahtijevaju drugo operativno polje i time smanjuju broj zahvata te su ugodniji za pacijenta (11).

Uspješnost implantoprotetske terapije u većini dostupnih studija je u pravilu više od 95 %, ali uglavnom se te studije odnose samo na uspješnu oseointegraciju (12).

Uspješna oseointegracija implantata u kosti i udovoljavanje funkcijskim zahtjevima ne mora nužno značiti estetski uspjeh implantoprotetske terapije koja je pacijentima izuzetno važna u vidljivom segmentu zubnoga niza. Svaki korak u terapiji mora biti precizno isplaniran da bi se rizik od nezadovoljavajućega konačnog rezultata sveo na minimum jer su mogućnosti za prikriivanje potencijalnih pogrešaka u estetskom segmentu limitirane.

Danas postoji široka paleta digitalnih mogućnosti koje olakšavaju planiranje terapije, skraćuju kiruršku fazu i omogućuju bržu komunikaciju sa zubotehničkim laboratorijem, a samim time i veliku uštedu vremena.

Primjena računalnih tehnologija danas uključuje rad s intraoralnim 3D skenerom i korištenje CBCT (engl. *Cone Beam Computed Tomography*) tehnologije u izradi 3D rtg snimaka čime je omogućena detaljna vizualizacija anatomskih struktura, a to nadalje čini planiranje zahvata

u protetskom i kirurškom smislu bitno lakšim, preciznijim i detaljniji, pa nastavno s time i njegovu provedbu. Digitalni plan terapije omogućuje idealnu preparaciju košanoga ležišta u odnosu na optimalan položaj, kut i dubinu ugradnje implantata, a kirurške vodilice se individualiziraju za svakoga pacijenta kako bi smještaj implantata bio idealan u odnosu na unaprijed planirani protetski položaj i anatomske strukture(13,14).

Opisana su dva modaliteta računalno navigirane implantologije – dinamički navođena implantologija i statički navođena implantologija. Dinamički navođena implantologija podrazumijeva upotrebu 3D softvera simultano s preparacijom ležišta i postavom implantata (15,16).

Dinamički navigacijski sustavi su danas još uvijek izuzetno tehnički zahtjevni jer je uključena složena oprema poput posebne stereo-kamere i nasadnoga instrumenta koji u stvarnom vremenu s pokretima operatera prikazuju položaj i orijentaciju svrdla na monitoru čime ujedinjuje pokrete kirurga i CBCT snimke tijekom operativnog zahvata (17).

Dinamički sustav omogućuje operateru za vrijeme operacije promjenu mjesta implantacije te promjenu izbora širine i visine implantata, kada je u skladu sa zatečenim stanjem u ustima potrebno promijeniti tijek operacije (18).

Statički navođena implantologija zahtijeva kiruršku vodilicu za prijenos informacije predkirurškoga planiranja na pacijenta. Danas je statički navođena implantologija najučestalija metoda koja se koristi te uključuje potpuno i djelomično vođenu implantologiju (19).

Kod potpuno vođene implantologije koriste se kirurške vodilice tijekom cijeloga postupka, od preparacije kosti do ugradnje implantata. Kod djelomično vođene implantologije, kirurška vodilica koristi se samo za inicijalnu preparaciju pilot svrdlom.

Istraživanja su pokazala da je najpreciznija potpuno vođena implantologija, a najmanje točna metoda bez primjene ikakvoga navođenja (20).

Detaljan dijagnostički postupak i izrada preciznog plana terapije smanjuje pojavnost komplikacija i mogućnost intraoperativnog oštećenja anatomske strukture. Razvojem CBCT-a povećanjem preciznosti trodimenzionalnog prikaza tvrdih i dijelom mekih tkiva ostvaren je značajan napredak u dijagnostici i planiranju implantoloških zahvata, što je omogućilo kasnije virtualno planiranje 3D položaja implantata primjenom računalnog programa za izradu kirurških vodilica (21).

Preklapanjem zapisa iz CBCT uređaja i zapisa dobivenih intraoralnim skeniranjem čeljusti i međučeljusnog odnosa pacijenta započinje definiranje budućeg implantoprotetskog nadomjeska i virtualno pozicioniranje implantata. Temeljem tog zapisa izrađuje se kirurška

šablona. Pravilno protetski vođeno pozicioniranje implantata izuzetno je teško postići bez izrade kirurških vodilica, a sve u svrhu postizanja predvidljivih i estetski zadovoljavajućih rezultata (22).

Podatci o intraoralnom 3D otisku kreiraju se u univerzalnom SLT formatu (engl. Stereolithography Format) koji sadrži precizne geometrijske podatke o skeniranim površinama. Na taj način kreirane virtualne 3D modele čeljusti moguće je prikazati u dvodimenzionalnim ili u trodimenzionalnim poprečnim presjecima što je od izuzetnog značaja kako bi se meka tkiva mogla vidjeti i analizirati iz svih kutova. Proces spajanja i superpozicije CBCT snimke i STL datoteke unutar softvera za izradu vodilice naziva se registracijom. U svrhu uspješno odrađenog registracijskog postupka potrebno je pronaći zajedničku strukturu unutar oba skupa geometrijskih podataka, kao što je na primjer jasna površina određenoga zuba. Točan i precizan postupak registracije CBCT i STL zapisa ključan je za precizan prijenos položaja implantata za vrijeme implantacije. Ispravno protetski postavljeni implantati omogućavaju idealnu poziciju protetskoga rada u odnosu na implantat, kreiranje optimalnog izlaznog profila, odgovarajući odabir suprastrukture, primjerenu morfologiju zuba, aproksimalnih i okluzijskih kontakata (23). Postupak digitalnoga planiranja nam omogućuje izradu visoko preciznih kirurških vodilica.

Kako bi kirurška vodilica ostvarila svoju funkciju, mora ispuniti određene standarde. Prije svega, mora biti stabilna prilikom postavljanja na izabrano uporište te mora biti mehanički otporna. Ista mora zadovoljiti određene parametre, kao što su transparentnost radi bolje vidljivosti i kontrole, ne smije biti glomazna i teška radi lakšeg manipuliranja prilikom operativnog zahvata te mora imati mogućnost sterilizacije kako se kirurško radno polje ne bi kontaminiralo prilikom zahvata (24).

Privremeni nadomjestci igraju veliku ulogu u implantoprotetskoj terapiji. Gubitak zuba može imati velike psihosocijalne posljedice, a privremeni nadomjestci osiguravaju privremenu funkcionalnu i estetsku zamjenu za izgubljeni zub. Također, pomažu pacijentima da se priviknu na osjećaj novoga nadomjeska, pružaju im osjećaj kontrole nad ishodom terapije i grade povjerenje u dentalni tim. Važno je da terapeut prati pacijenta i osigura adekvatnu provizornu opskrbu tijekom cijele terapije, od ekstrakcije sve do predaje konačnoga rada jer se time štiti mjesto implantacije, osigurava pravilno cijeljenje kao i funkcionalan zagriz i estetika u periodu cijeljenja. Provizorna terapija omogućit će stomatologu da napravi potrebne promjene da bi se osigurao pravilan dosjed konačnoga rada, što dovodi do dugotrajnoga i stabilnoga rezultata.

Svrha je ovoga rada naglasiti važnost odabira pristupa s obzirom na kliničke uvjete u implantoprotetskoj rehabilitaciji estetske zone te istaknuti sve elemente terapije koji moraju biti zadovoljeni kako bi se postigao funkcionalno i estetski optimalan rezultat kojim će biti zadovoljan i pacijent i dentalni tim.

2. PRIKAZ SLUČAJA

U ovom radu prikazane su sve dijagnostičke i izvedbene faze slučaja nadoknade izgubljenog gornjeg lijevog središnjeg sjekutića.

2.1 Anamneza, dokumentacija i dijagnostika

Prema preporuci Hrvatske komore dentalne medicine, pacijenti bi prilikom prvog dolaska u stomatološku ordinaciju trebali popuniti upitnik o zdravlju prema preporuci Federation Dental Internationala (FDI) (slika 1).

Nakon popunjenoga upitnika od strane pacijenta, stomatolog provjerava podatke te ciljanim pitanjima dolazi do obuhvatne medicinske i stomatološke anamneze (25).

UPITNIK O ZDRAVLJU PO PREPORUCI FDI 1998

Bolesnik neka osobno ispuni Upitnik zaokruživanjem DA ili NE. Pri mogućim nejasnoćama neka zamoli pomoć.
Podaci su tajni i služe samo za medicinsku namjenu.
Datum popunjavanja upitnika : _____ Ime i prezime : _____
Datum rođenja : _____ Spol : _____ Zanimanje : _____
Adresa : _____ Telefon : _____
Ime, adresa i telefon najbližeg srodnika : _____
Ako upitnik ispunjava druga osoba napišite njeno ime i prezime : _____

Molimo Vas da odgovorite na sva pitanja.

1. Bolujete li od neke bolesti ?	NE	DA
2. Ako da, od koje ?		
3. Da li Vas je u posljednje dvije godine liječio doktor medicine ?	NE	DA
4. Ako jest, od koje bolesti ?		
5. Ime, prezime i telefon Vašeg doktora medicine		
6. Jeste li se u posljednje dvije godine liječili u bolnici ?	NE	DA
7. Koje lijekove uzimate - ponekad ili stalno ?		
8. Jeste li Vi ili netko u Vašoj obitelji imali komplikacija pri lokalnoj ili općoj anesteziji ?	NE	DA
9. Jeste li alergični na neki lijek ili na nešto drugo ?		
10. Je li u Vas ikad primijećen poremećaj zgrušavanja krvi ?	NE	DA
11. Jesu li Vas ikad liječili zračenjem glave ili vrata ?	NE	DA
12. Imate li nekakvu infektivnu bolest ?	NE	DA
13. Jeste li ikad primili transfuziju krvi ?	NE	DA
Navedite tip i datum		
14. Jeste li bili izloženi virusu AIDS-a (HIV) ?	NE	DA
15. Jeste li HIV seropozitivni ?	NE	DA
16. Za žene. Jeste li trudni ?	NE	DA
Ako jeste kada očekujete porod ?		

17. Označite s X bolesti (stanja) što ste ih imali ili imate.

<input type="checkbox"/> mane srčanih zalistaka	<input type="checkbox"/> endokarditis	<input type="checkbox"/> epilepsija (padavica)	<input type="checkbox"/> alergične teškoće
<input type="checkbox"/> urođene srčane mane	<input type="checkbox"/> stalni kašalj	<input type="checkbox"/> povećane žlijezde	<input type="checkbox"/> virusni hepatitis
<input type="checkbox"/> bronhiektazije	<input type="checkbox"/> TBC	<input type="checkbox"/> gastrointestinalni ulkus	<input type="checkbox"/> astma
<input type="checkbox"/> bolesti štitnjače	<input type="checkbox"/> artritis	<input type="checkbox"/> visoki krvni tlak	<input type="checkbox"/> leukemija
<input type="checkbox"/> diabetes (šećerna b.)	<input type="checkbox"/> umjetni srčani zalistak	<input type="checkbox"/> anemija	<input type="checkbox"/> usna kandidijaza
<input type="checkbox"/> sinusitis	<input type="checkbox"/> srčani pacemaker	<input type="checkbox"/> glaukom	<input type="checkbox"/> žutica
<input type="checkbox"/> malignom (rak)	<input type="checkbox"/> psihijatrijsko liječenje	<input type="checkbox"/> spolna bolest	<input type="checkbox"/> plućni ispljuvak

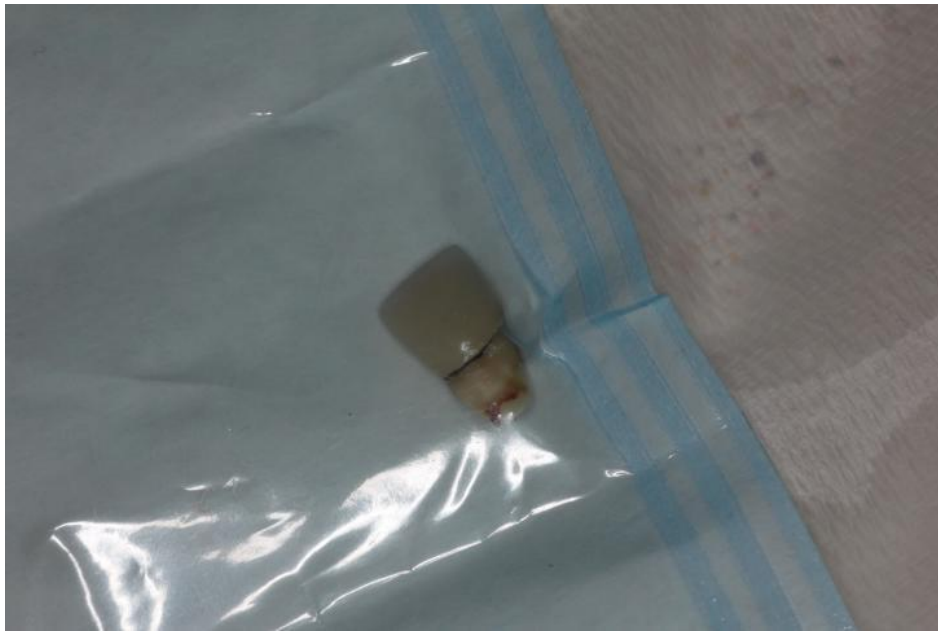Molimo napišite naziv bolesti koju imate, a nije upisana u Upitnik _____

Potpis : _____ Pregledao : _____

Slika 1. Upitnik o zdravlju prema preporuci FDI. Preuzeto s dopuštenjem sa službene mrežne stranice Hrvatske komore dentalne medicine.

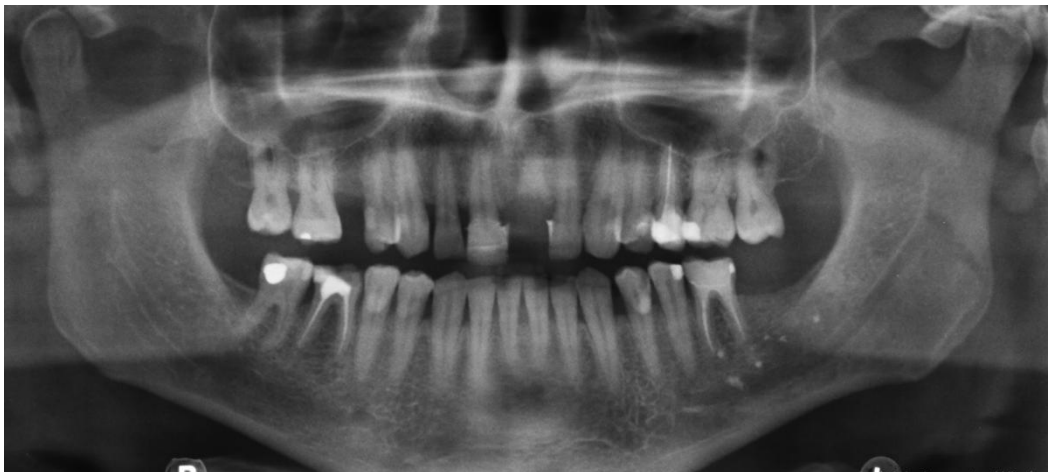Pacijent u dobi od 36 godina dolazi u ordinaciju dentalne medicine zbog bolova u području gornjega lijevoga središnjeg sjekutića. Fragment zuba opskrbljen individualnom lijevanom

nadogradnjom i metalkeramičkom krunicom donesen je u vrećici. Kliničkim pregledom uočena je potpuna vertikalna fraktura korijena zuba (slika 2).

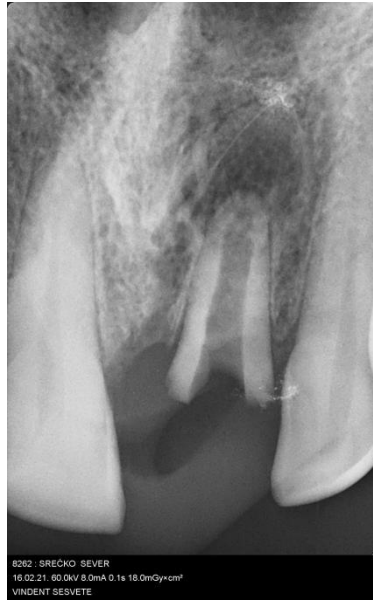

Slika 2. Fragment frakturiranog zuba s fiksnoprotetskim nadomjestkom.

Učinjena je radiološka dijagnostika (retroalveolarna snimka, ortopantamogram, CBCT) kojom je potvrđeno postojanje vertikalne frakture i opsežne osteolitičke periapikalne lezije u području gornjega lijevoga središnjeg sjekutića (slike 3 i 4).

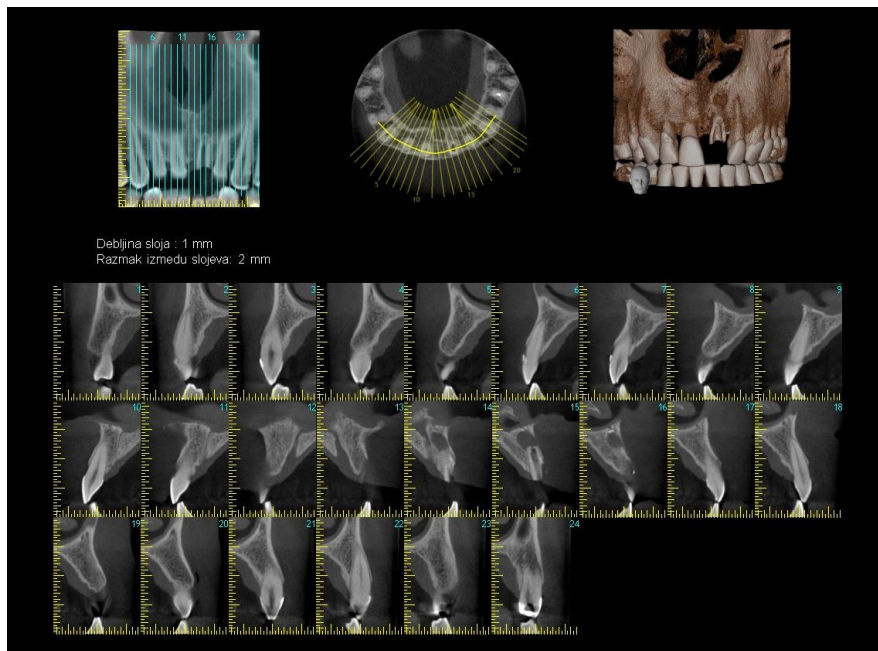


Slika 3. Ortopantamogram početne situacije.

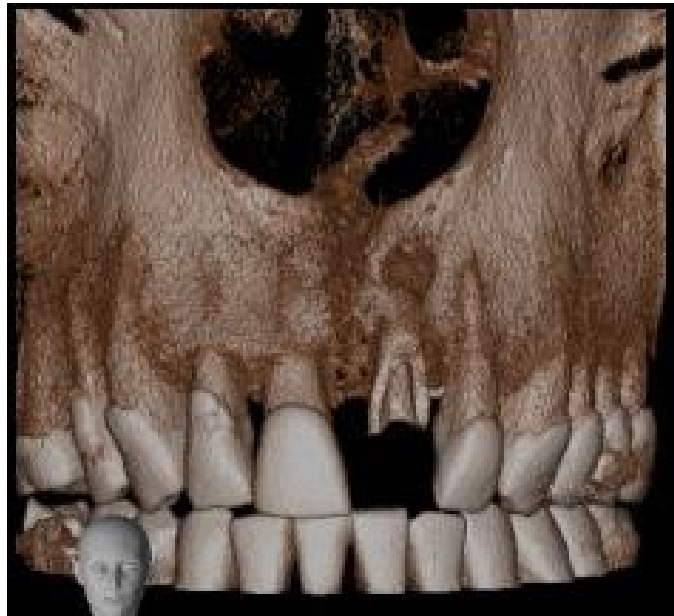

Slika 4. Retroalveolarna snimka početne situacije.

Standardne RTG snimke mogu pomoći u dijagnostici i planiranju, no s obzirom na njihovu dvodimenzionalnost, ne daju dovoljno informacija o anatomskim strukturama. Za kvalitetnu i pravilnu izradu plana terapije potrebno je snimiti i CBCT koji omogućuje trodimenzionalni prikaz željenoga područja i detaljnu procjenu koštanih struktura te pruža informacije o volumenu kosti i u vestibulooralnom smjeru (slike 5 i 6).

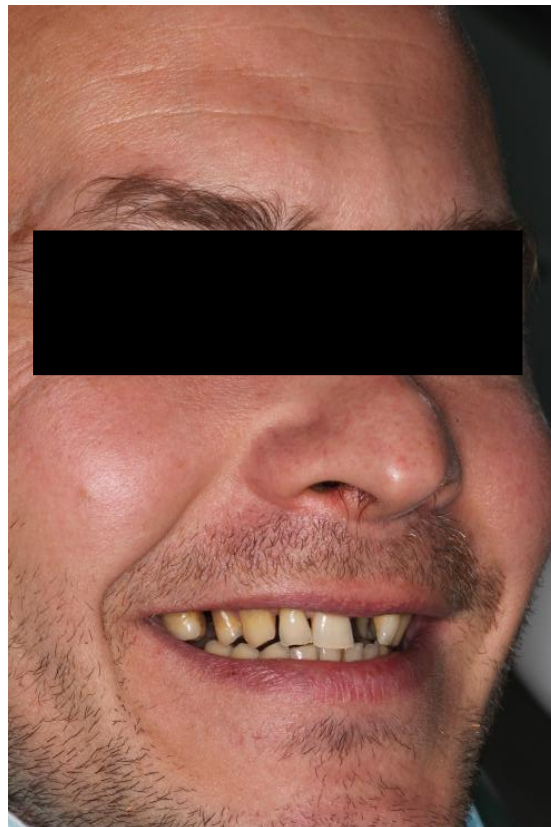

Slika 5. CBCT snimak početne situacije u sagitalnom presjeku.

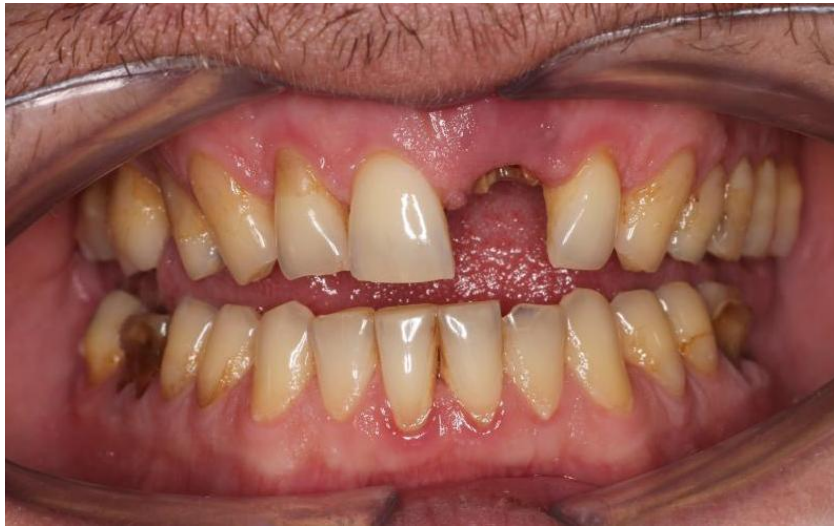

Slika 6. 3D model početne situacije.

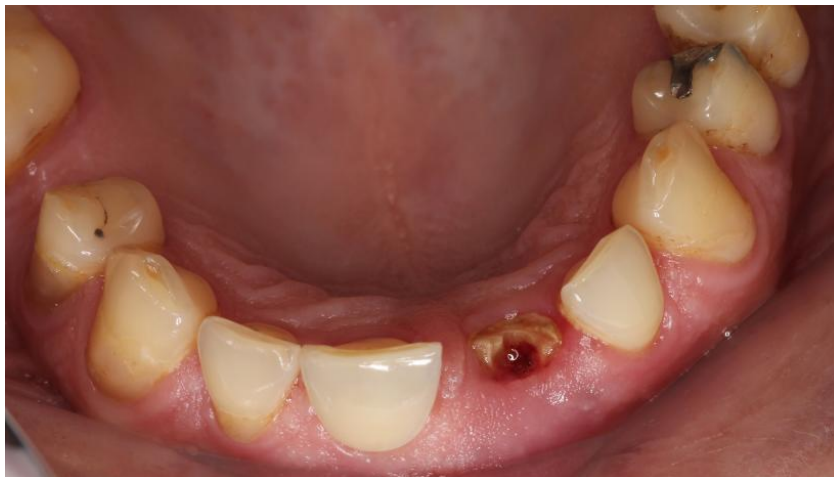Napravljena je inicijalna fotodokumentacija koja uključuje ekstraoralne i intraoralne fotografije (slike 7, 8 i 9).



Slika 7. Početna situacija pri širokom osmijehu.



Slika 8. Početna situacija, frontalna ravnina.



Slika 9. Početna situacija, okluzalna ravnina.

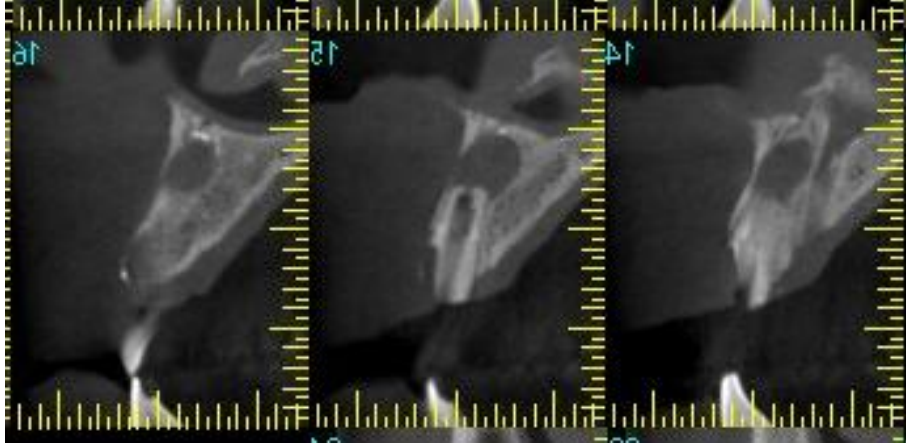
Kliničkim pregledom uz vertikalnu frakturu zuba 21 uočen je nedostatak zuba 15, klinasti defekti na zubima 16, 14, 36, 35 i 46, gingivitis te je izmjeren indeks plaka po O'Learyu od 53%.

Napravljena je inicijalna parodontološka obrada koja uključuje odstranjivanje supragingivnih naslaga i poliranje. Pacijent dobiva detaljne upute o oralnoj higijeni te je upoznat sa svim mogućnostima nadoknade izgubljenoga zuba i dobro informiran o troškovima i trajanju pojedinih vrsta terapije.

U ovom slučaju pacijent je visokomotiviran za implantoprotetsko rješenje. Uzet je otisak za izradu folije koja će poslužiti kao početni provizorij u kombinaciji sa starim protetskim nadomjestkom.

2.2 Materijali i metode

U ovom slučaju, temeljem inicijalne CBCT snimke i ortopantamograma, radiološki je vidljiva vertikalna fraktura korijena gornjega lijevoga središnjeg sjekutića te opsežna periapikalna osteolitička lezija (slika 11).



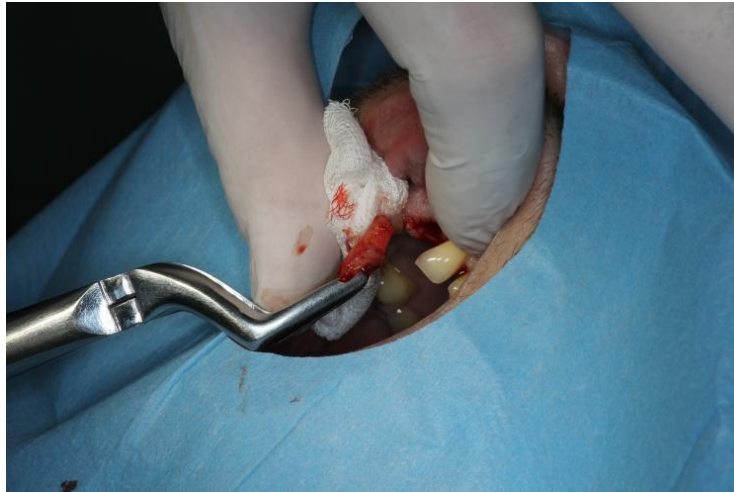Slika 11. Sagitalni presjek CBCT snimka s prikazom upalnog procesa.

S obzirom na prisutan periapikalni upalni proces koji bi mogao ugroziti konačni rezultat, u dogovoru s pacijentom odlučeno je napraviti atraumatsku ekstrakciju i prezervaciju alveole (engl. *socket preservation*), nadoknaditi izgubljeni dio kosti augmentacijom ksenogenim koštanim materijalom zaštićenim kolagenom spužvom te odgoditi implantaciju kada se postignu optimalni uvjeti na mjestu implantacije (slike 12, 13 i 14).

U prikazanom slučaju za sačuvanje alveole korišteni su ksenogeni materijali *Botiss Bio Oss* (*Granule S*, *Botiss*, Njemačka) te *Botiss Colacone* kolagenu spužvu.

BioOss je ksenograft, tj. prirodni koštani nadomjestak goveđe kosti koji se koristi za augmentaciju koštane osnove i prezervaciju alveole. *Colacone* je kolagena spužva koja potječe od svinjske kože i služi kao nosač za promociju rasta stanica, pospješuje krvnu opskrbu te sprječava urastanje veziva u ekstrakcijsku ranu tijekom regeneracije kosti.

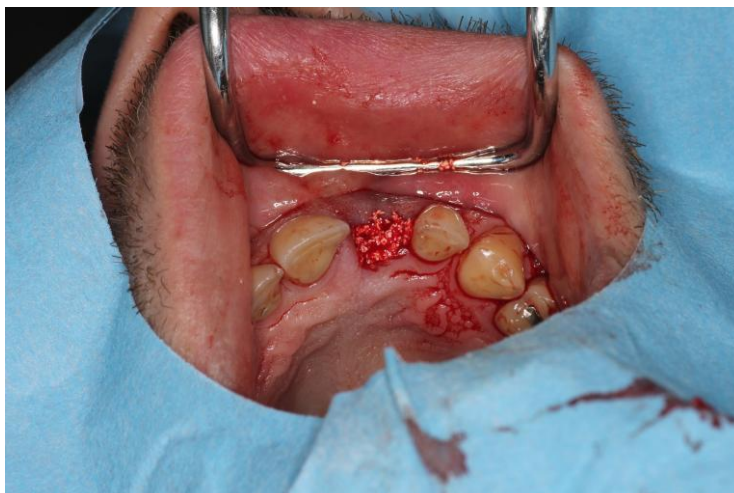Prvi dio kirurške obrade uključuje atraumatsko vađenje zuba uz pomoć periotoma s namjerom da se očuvaju alveolarni zidovi i posebice bukalna stijenka alveole (slika 12).



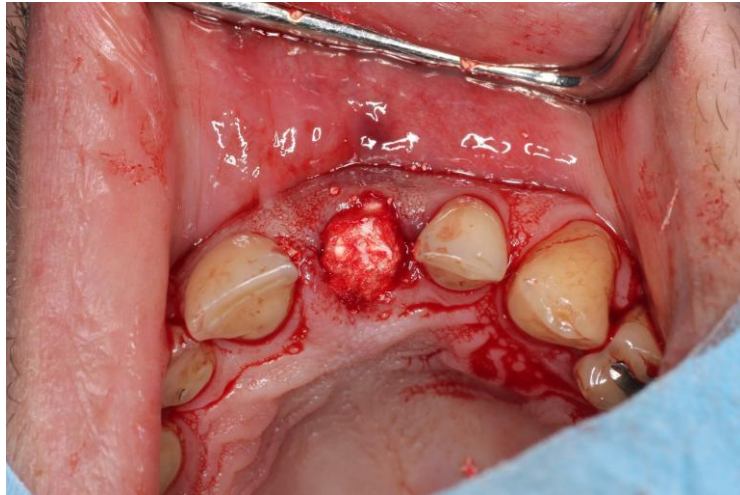Slika 12. Atraumatska ekstrakcija zuba 21.

Periotom je korišten da bi se degažirala sluznica u koronarnom dijelu i time olakšao pristup korištenju luksatora. Luksator se koristi na način da se proširi prostor parodontnoga ligamenta i dobije pojačana mobilnost korijena zuba. Oprezno korištenje luksatora postupnim kružnim pokretima oko zuba rezultirat će ekstrakcijom zaostalog korijena. Na taj način postiže se maksimalna očuvanost alveolarne kosti, posebice labijalnoga, odnosno bukalnoga dijela.

Nakon ekstrakcije potrebno je temeljito sastrugati zidove alveole kirurškom kohleom, temeljito ukloniti periapikalni upalni proces te ukloniti ostatke parodontnoga ligamenta, što dodatno izaziva krvarenje i povećava prokrvljenost ekstrakcijskoga područja. Potom slijedi prezervacija alveole ksenogenim materijalom (*BioOss*, *S granule*, *Geistlich*, Njemačka) do krestalnoga ruba kosti te se na to stavlja kolagena spužva (*Colacone*, *Botiss*, Njemačka) (slike 13 i 14).

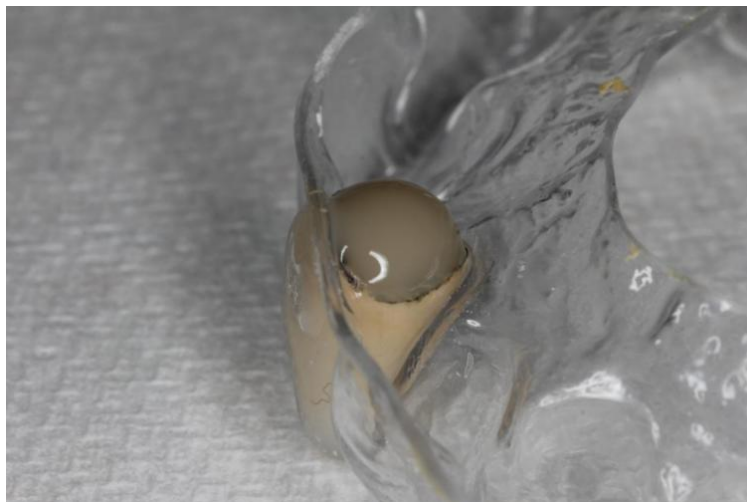


Slika 13. Mjesto ekstrakcije popunjeno *BioOss* ksenogenim materijalom do krestalnoga ruba.

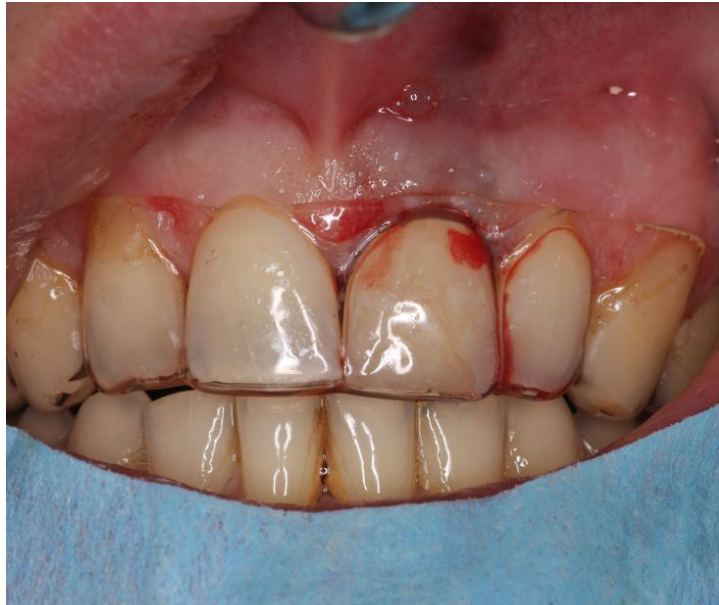

Slika 14. *Colacone* kolagena spužva.

Nakon ekstrakcije i postupka očuvanja alveole, augmentat je podržan provizorijem načinjenim od prozirne folije u koju je umetnuta krunica s kojom je pacijent došao. Cervikalni dio metal-keramičke krunice popunjen je i jajoliko oblikovan tekućim kompozitom kako bi stabilizirao i zaštitio augmentiranu alveolu te formirao buduće papile i izlazni profil (slike 15 i 16).



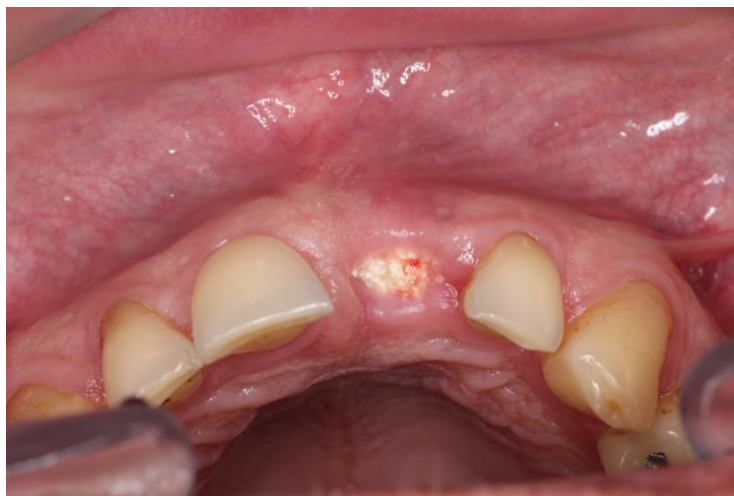Slika 15. Folija u kombinaciji sa starim protetskim radom kao početni provizorij.



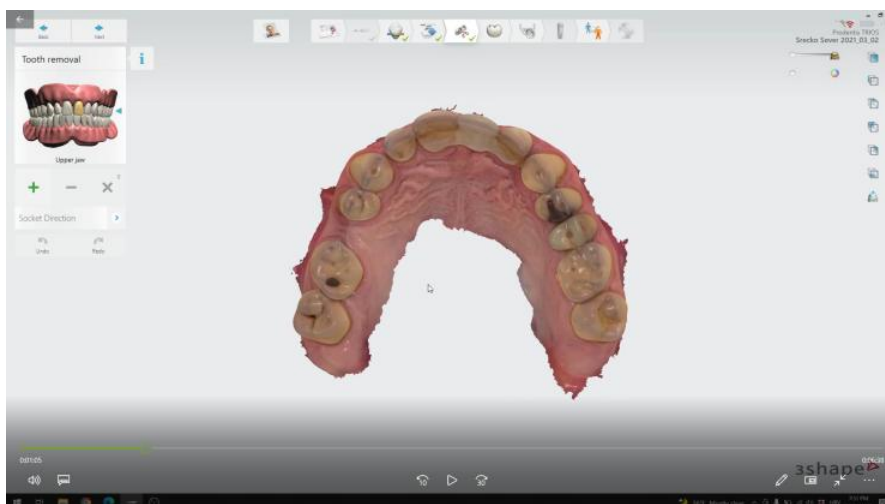
Slika 16. Početni provizorij u ustima pacijenta.

Nakon perioda cijeljenja od dva tjedna, po dolasku pacijenta, napravljen je digitalni otisak čeljusti *Trios 3Shape* skenerom, dizajniran te je virtualno navoštenu model, s radnim nalogom za izradu PMMA (poli-metil-metakrilat) *Maryland* provizorija, poslan u odabrani laboratorij (slike 17 i 18).

Digitalni intraoralni otisak se koristi da bi se stvorio 3D virtualni model čeljusti. Za to je potreban intraoralni skener koji je opremljen kamerom i izvorom svjetlosti. Pomicanjem glave skenera preko zuba i gingive, stvaraju se slike visoke rezolucije koje se potom koriste za izradu digitalnoga 3D modela čeljusti.



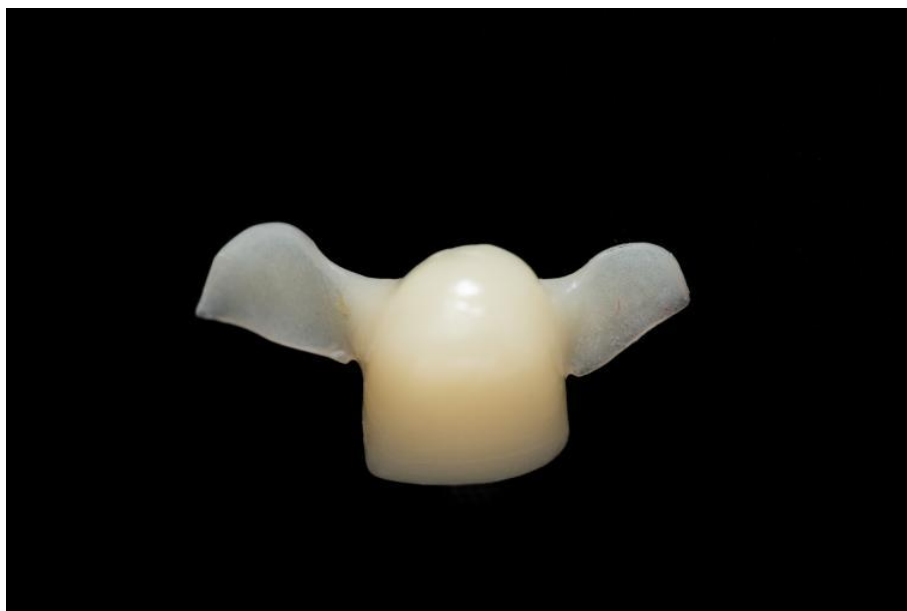Slika 17. Situacija u ustima 10 dana nakon operativnog zahvata.



Slika 18. *Mock-up* na digitalnom modelu čeljusti.

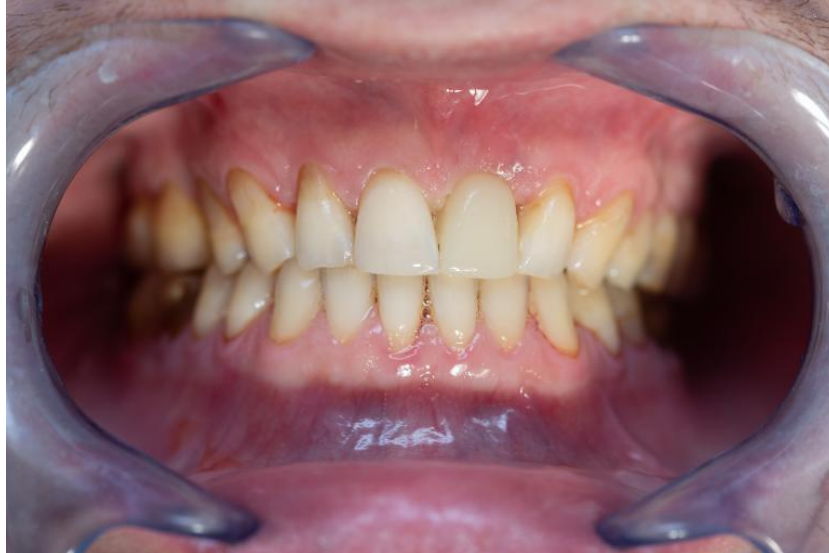Maryland most je tip protetskoga nadomjestka koji zamjenjuje jedan ili više zuba. Pričvršćen je na susjedne zube krilcima uz pomoć adhezivnoga cementa. Taj dizajn omogućuje minimalno invazivni provizorij uz prihvatljivu cijenu i bržu izradu.

PMMA je tip polimerne plastike koji se često upotrebljava u stomatologiji za proizvodnju privremenih nadomjestaka. Izabran je zbog svoje snage, trajnosti, biokompatibilnosti i mogućnosti vezanja kompozita, što ga čini izvrsnim materijalom za provizorije (slika 19).



Slika 19. Provizorni PMMA *Maryland* most.

Maryland provizorni most od PMMA cementiran je na susjedne zube adhezivnom tehnikom (*3M™ RelyX™ Universal Resin Cement*) kao dugotrajni provizorij u periodu cijeljenja od šest mjeseci (slika 20).



Slika 20. Maryland most u ustima.

Nakon perioda cijeljenja od šest mjeseci stabilizacije i organizacije augmentata potreban je novi kontrolni CBCT snimak u DICOM (engl. *Digital Imaging and Communications in Medicine*) formatu, inicijalni intraoralni digitalni otisak te softverska platforma za planiranje postave implantata u protetski povoljan položaj i izradu kirurške šablone.

TRIOS 3Shape Implant Studio (Trios, Danska) program omogućuje precizno planiranje pozicije implantata i izradu kirurške vodilice pomoću koje će se ugraditi implantat u protetski ispravan položaj na mjestu gornjega lijevoga središnjeg sjekutića.

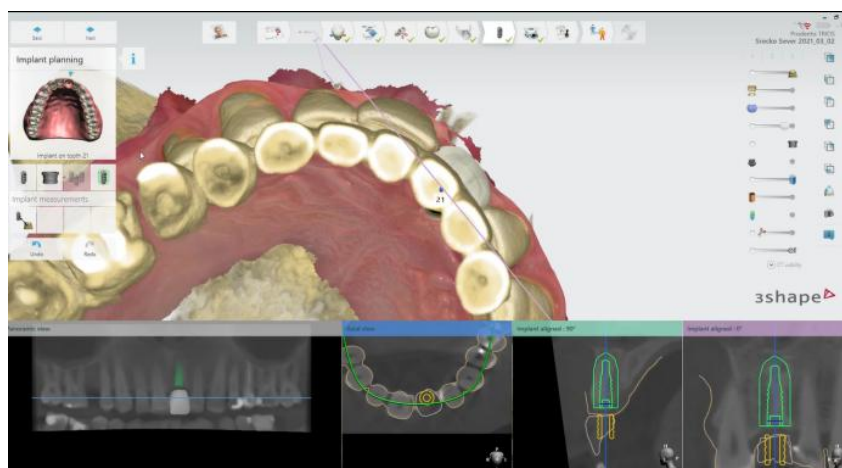
U *Implant Studio* softveru potrebno je ostvariti segment za planiranje implantata u kojem se odabire pozicija zuba gdje je planirana ugradnja implantata.

Novi CBCT snimak u DICOM formatu i inicijalni digitalni intraoralni otisak u univerzalnom stereolitografskom SLT formatu, na kojem se prethodno radilo digitalno navoštavanje za *Maryland* provizorij, učitani su u *TRIOS 3Shape Implant studio*. Na mjestu privremenoga nadomjestka zuba 21, klikom miša označeno je područje na kojem je planirana ugradnja implantata te je taj segment obrisan.

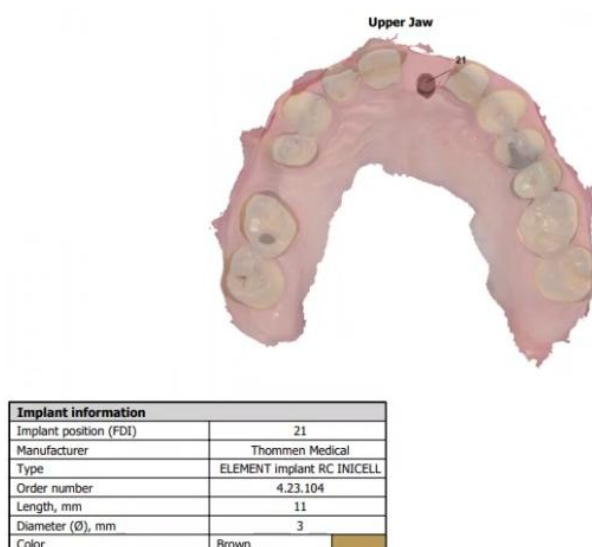
Napravljena je prilagodba anatomije nove virtualne krune u programu, prilagođena njezina dužina te meziodistalna i vestibulooralna širina.

Nadalje, CBCT i digitalni otisak preklapaju se u točki koja je prethodno označena na CBCT snimci, a zatim slijedi korak koji uključuje planiranje implantata. U programu se može izabrati veličina implantata i proizvođač te se namješta smjer implantata i pozicija u odnosu na susjedne zube, zube antagoniste i anatomske strukture. U ovom slučaju odabran je *Thommen Medical* implantat dužine 11 mm te promjera 3 mm (*ELEMENT implant RC INICELL*).

Kada je implantat postavljen u protetski i anatomski optimalan položaj, slijedi korak u kojem se planira kirurška vodilica i smjer postave cilindra kroz koje prolazi svrdlo u samoj šabloni. Bira se i cilindar koji je kompatibilan s odabranim implantatom. Izrađuje se virtualni radni nalog koji sadrži sve podatke potrebne za izradu kirurške vodilice, a potom se šalje u odabrani laboratorij (slike 21 i 22).



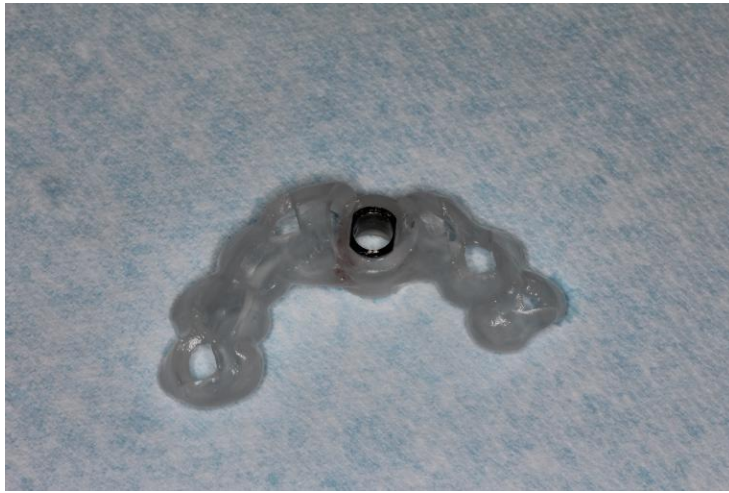Slika 21. Plan implantacije i definicija položaja implantata i krunice u virtualnom prostoru.



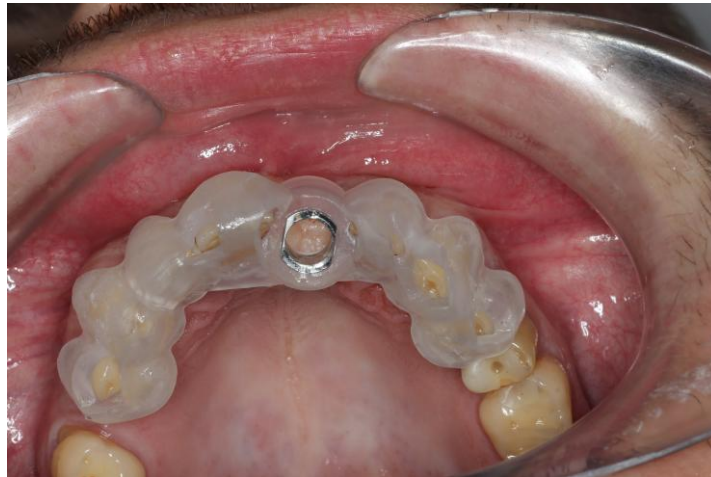
Slika 22. Virtualni radni nalog.

Pacijent dolazi nakon perioda oseointegracije od šest mjeseci na postavu implantata uz pomoć kirurške vodilice.

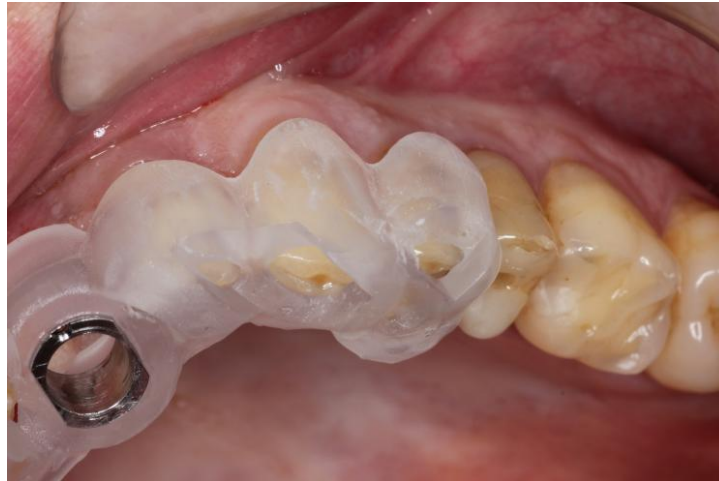Prije samog zahvata stomatolog isprobava dosjed vodilice koja mora sjediti pasivno, bez pritiska, uz odgovarajuću stabilnost. U ovom slučaju stabilnost dosjeda osigurana je točnim prijanjanjem vodilice na preostale zube uz kontrolu okom kroz kontrolne prozore (slike 23 i 24).



Slika 23. Kirurška vodilica.



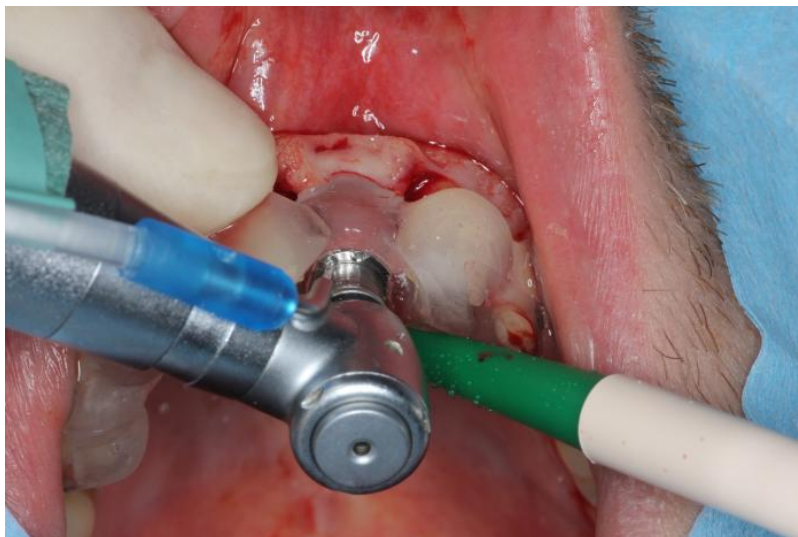
Slika 24. Provjera stabilnosti vodilice.



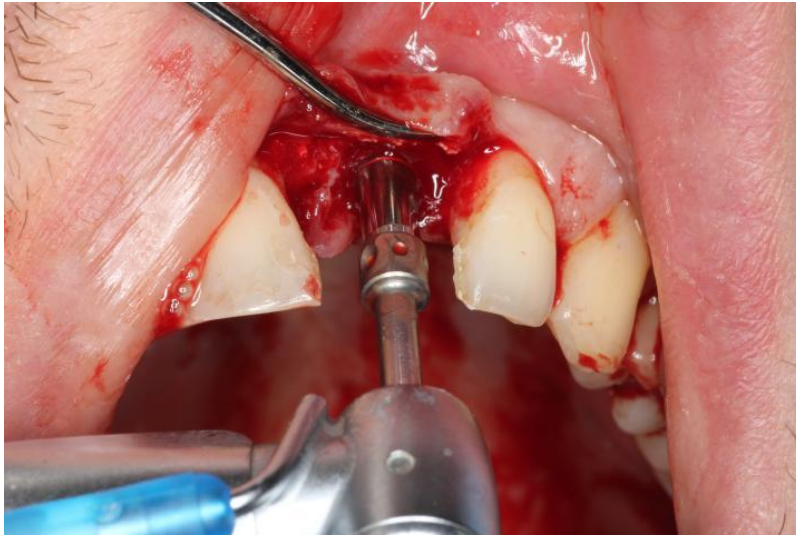
Slika 25. Provjera preciznosti dosjeda vodilice.

Nakon anestezije operativnog područja napravljen je rez vrhom oštrice skalpela br. 15. Počinje se rezom malo palatinalnije na alveolarnom grebenu zbog očuvanja papila, keratinizirane sluznice i kasnije higijene rane te ulazi u sulkuse susjednih zuba, a režanj se oblikuje bez rasteretnih rezova.

Nakon odizanja režnja slijedi preparacija svrdlima uz pomoć kirurške vodilice te implantacija *Akylos* implantata A11 (promjer 3,5 mm, duljina 11 mm). Radi se tehnika djelomično vođene implantacije (slike 26 i 27).



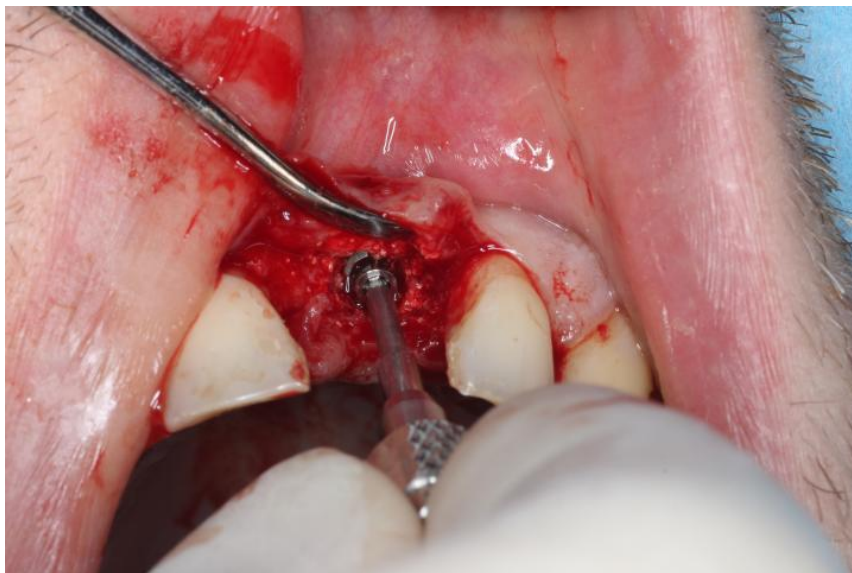Slika 26. Inicijalna preparacija pilot svrdlom uz pomoć vodilice.



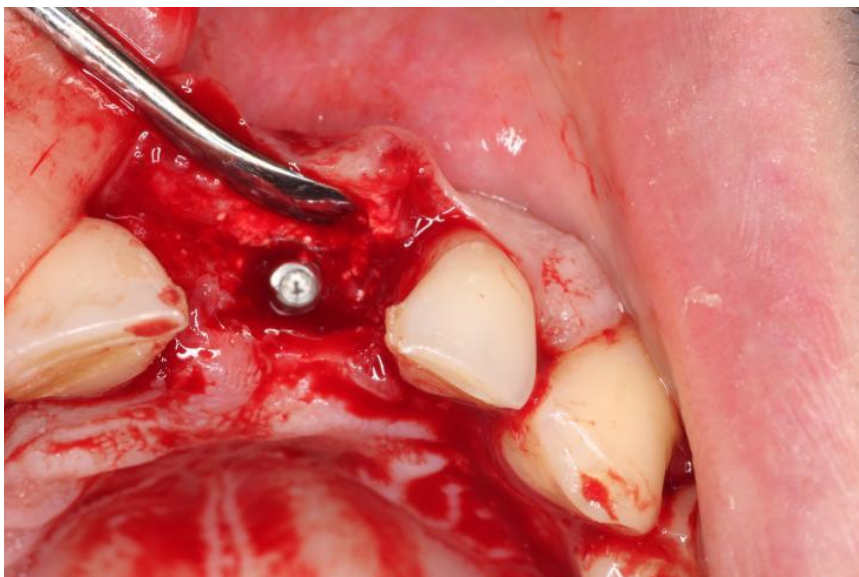
Slika 27. Postava implantata bez vodilice.

Zatim počinje inicijalna preparacija počinje pilot svrdlom kroz cilindar kirurške vodilice do radne dužine, a zatim preparacija svrdlima uz vodeno hlađenje do dubine 11,5 mm od ruba kosti.

Postavlja se *Ankylos C/X* implantat (*Dentsply Sirona Implants Co.*, SAD-Njemačka), provjerava primarna stabilnost i stavlja pokrovni vijak (slike 28 i 29).

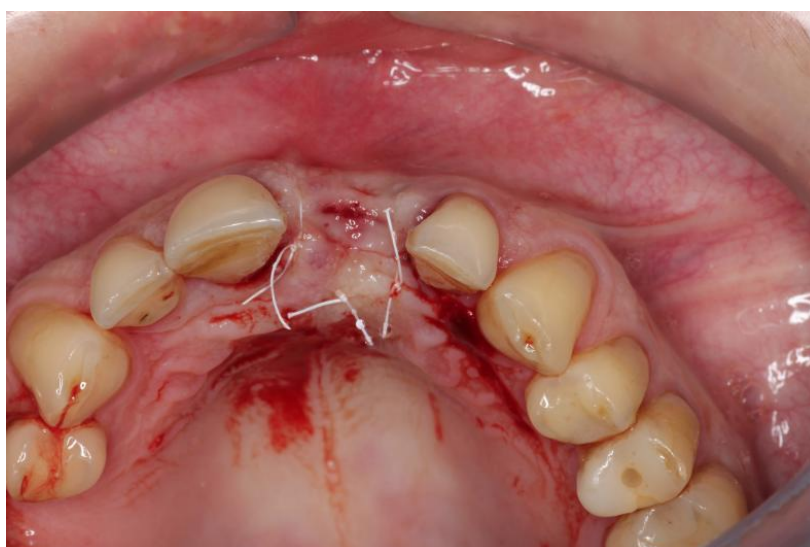


Slika 28. Fiksacija pokrovnoga vijka.

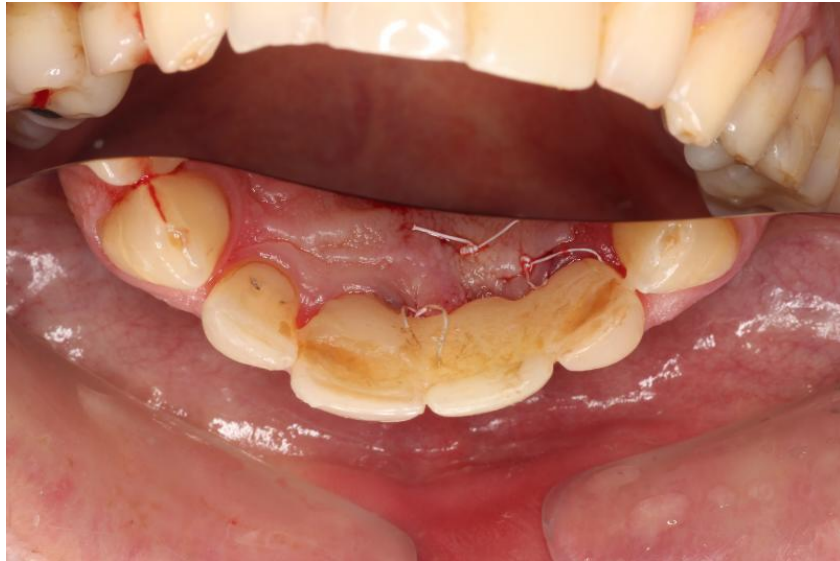

Slika 29. Postavljen pokrovni vijak na implantat Ankylos C/X 3.5 x 11 mm.

Režanj se zatvara s tri pojedinačna šava (Serafit - sintetski, resorptivni konac, poliglikolna kiselina, multifilament, veličina: 4-0, trokut igla) i recementira adhezivnom tehnikom postojeći PMMA *Maryland* provizorij (slike 30, 31).

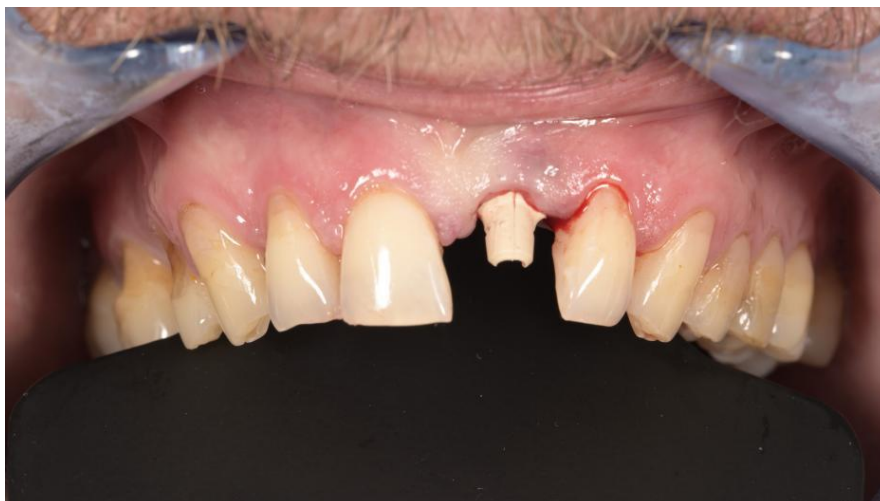

Slika 30. Šivanje režnja s tri pojedinačna šava.

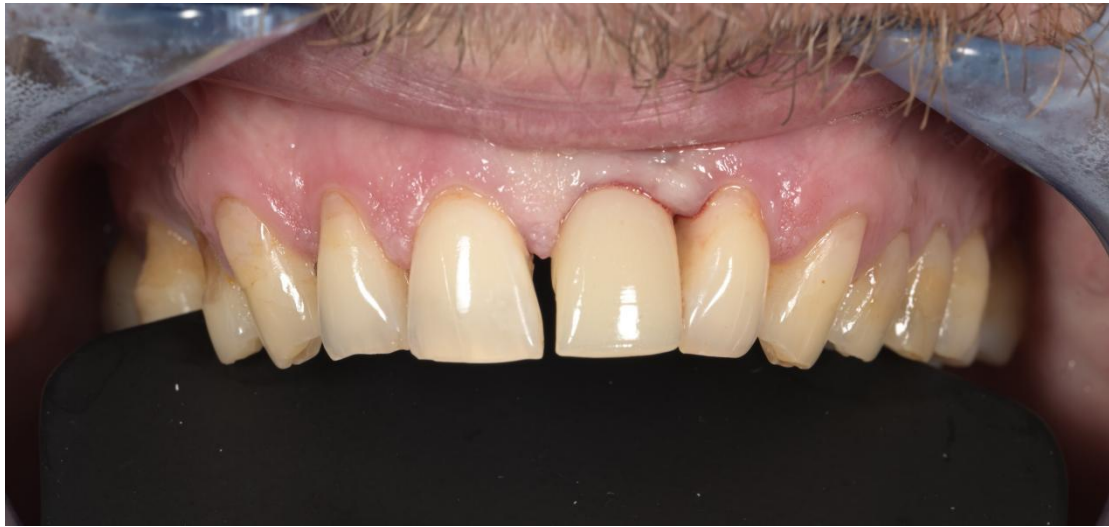

Slika 31. Recementiranje *Maryland* mosta adhezivnom tehnikom.

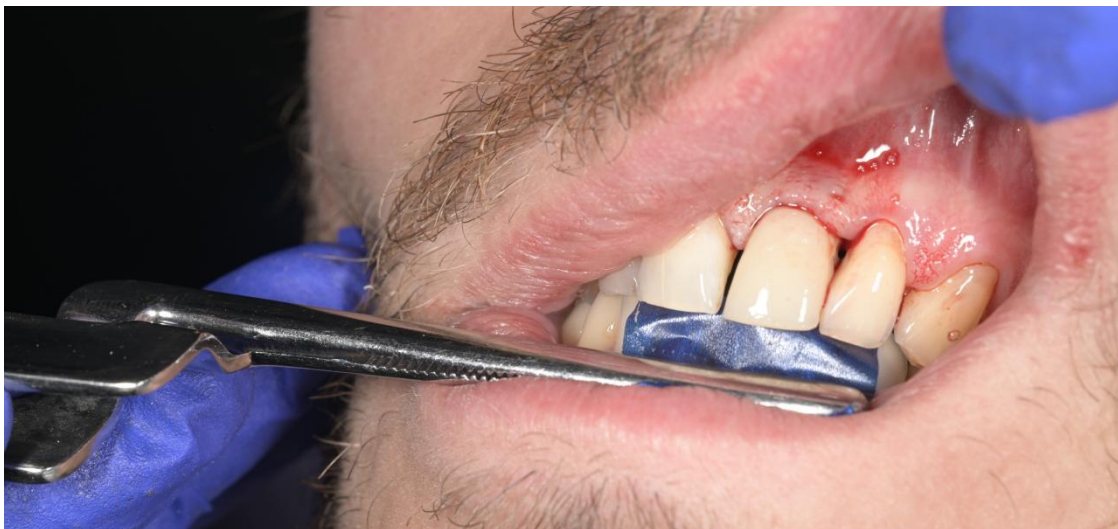Četiri mjeseca nakon implantacije, nakon što se implantat potpuno oseointegrirao, slijedi oblikovanje mekih tkiva. Za oblikovanje papila i izlaznog profila korišten je PEEK (Poli-eter-eter-keton), nadogradnja koja omogućuje vezanje kompozitnoga materijala. Dodavanjem kompozita na dijelu nadogradnje koja ulazi u girlandu zuba, oblikuju se meka tkiva (slika 32). PEEK nadogradnje imaju veliku primjenu u implantologiji zbog biokompatibilnosti, odličnih mehaničkih svojstava i translucenosti koja ih čini optimalnim izborom za estetsko područje. Postojećem *Maryland* mostu skidaju se krila, a krunica se prilagođava i lijepi tekućim kompozitom na PEEK nadogradnju i postavlja na implantat (slika 33). Nakon postavljanja nove privremene krunice provjerava se okluzija te uklanjanju svi dodiri na krunici u maksimalnoj interkuspidaciji te u laterotruzijskim i protruzijskim pokretima (slika 34).



Slika 32. PEEK nadogradnja na implantatu.

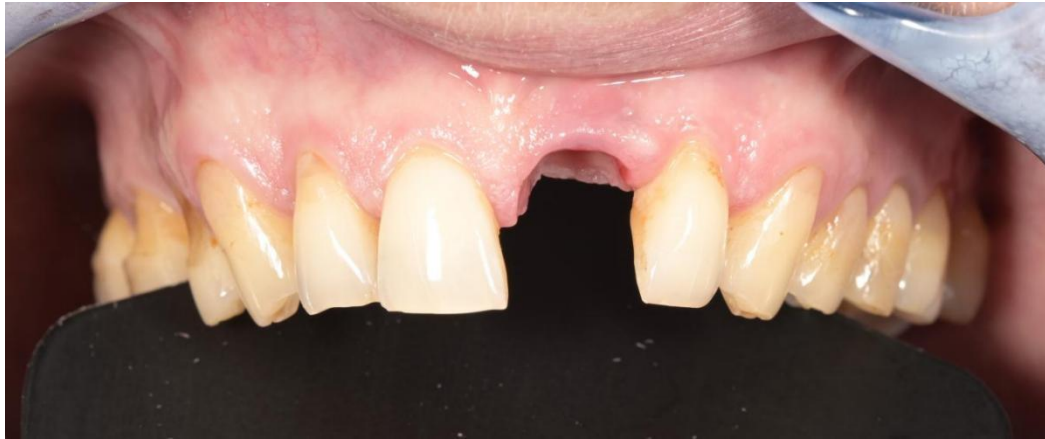

Slika 33. PEEK nadogradnja u kombinaciji s postojećim *Maryland* mostom.

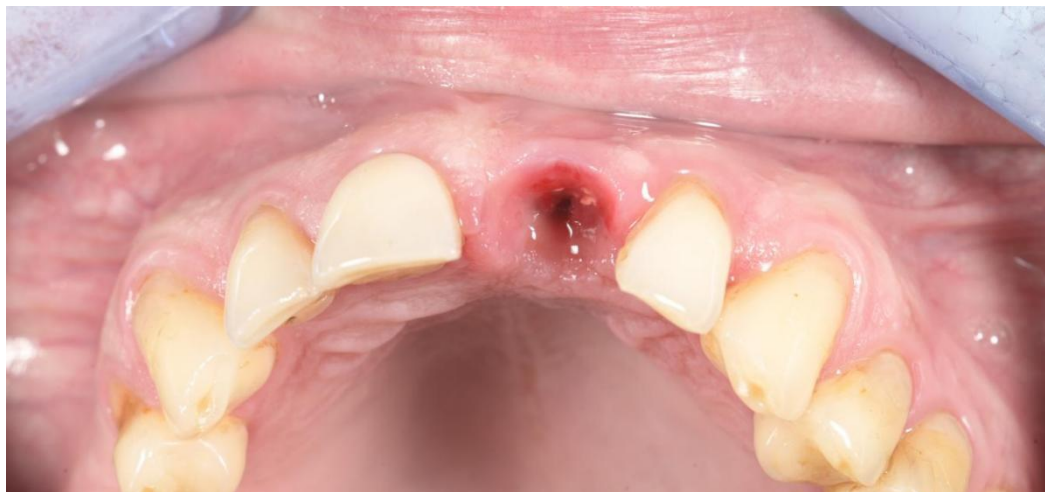

Slika 34. Kontrola okluzijskih kontakata.

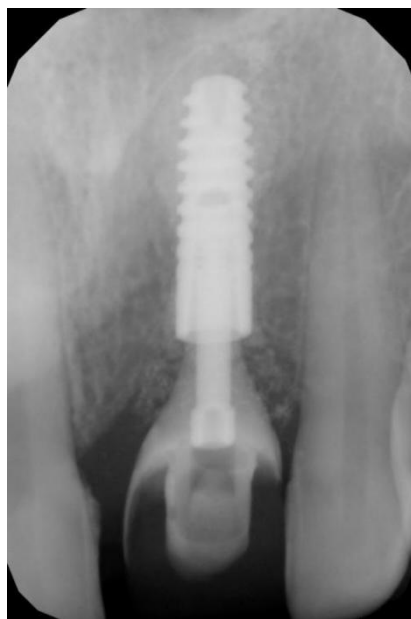
Prva kontrola slijedi nakon dva tjedna te je privremena krunica remodelirana kompozitom u gingivnom dijelu kako bi se dodatno oblikovala meka tkiva (slike 35 i 36). Također, učinjena je kontrolna intraoralna snimka implantata radi procjene položaja i oseointegracije (slika 37).



Slika 35. Izlazni profil mekoga tkiva u frontalnoj ravnini.



Slika 36. Izlazni profil mekoga tkiva u okluzalnoj ravnini.



Slika 37. Intraoralna retroalveolarna rtg snimka.


Nakon oblikovanja mekih tkiva slijedi protetska faza koja uključuje otiskivanje konvencionalnom tehnikom otvorene žlice materijalom za otiske na bazi vinil polisiloksana koji omogućuje izradu analognoga laboratorijskog modela čeljusti te protetske suprakonstrukcije.

Prije samoga otiska potrebno je individualizirati transfer. Skinuta je privremena krunica s implantata i spojena s laboratorijskim analogom. Transfer i krunica utisnuti su u silikon kitaste konzistencije tako da je i cervikalni dio krunice utisnut u silikon (slika 38).

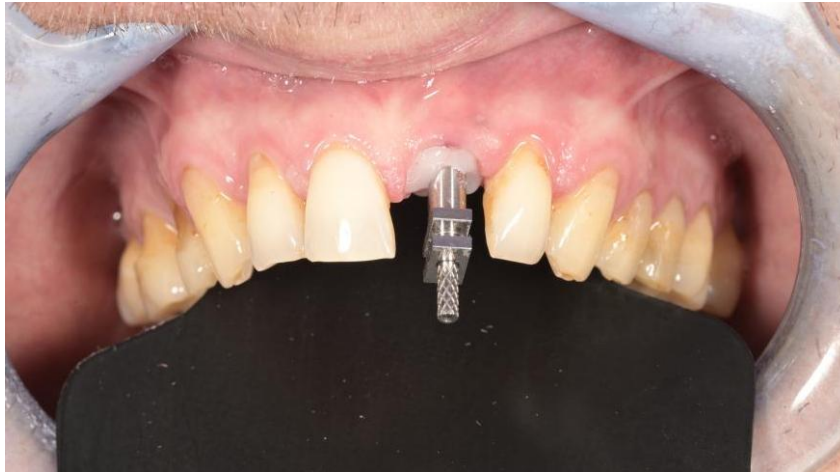

Slika 38. PEEK Privremena nadogradnja u silikonskom ključu.

Kada se silikon stvrdnuo, slijedi skidanje krunice i postavljanje transfera na laboratorijski analog. Tekućim kompozitom popunjava se prostor oko transfera u silikonskom ključu te se polimerizira (slika 39). Tako individualizirani transfer postavlja se na implantat u ustima (slika 40). S obzirom da meka tkiva jako brzo kolabiraju nakon uklanjanja privremene krunice, bez individualizacije transfera, tj. bez da smo kopiranja gingivnoga izgleda krunice, ne bi se mogao otisnuti formirani izlazni profil.



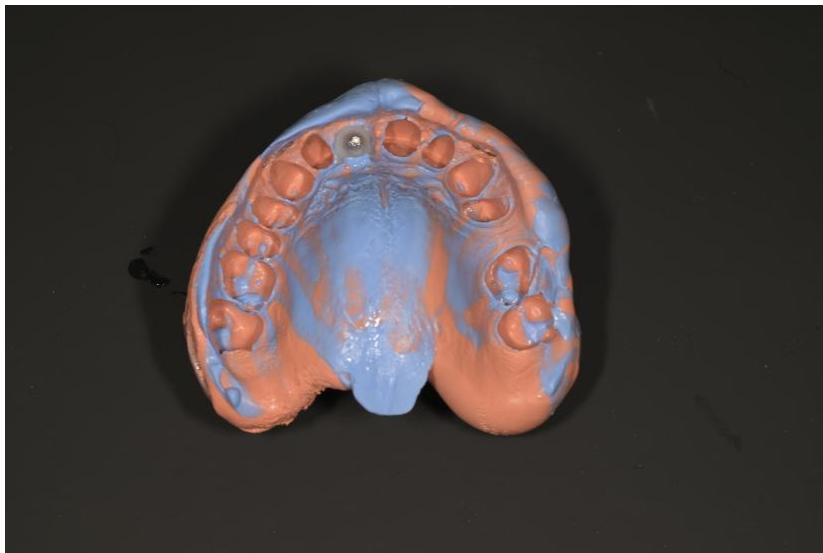
Slika 39. Individualizirani transfer u silikonskom ključu.



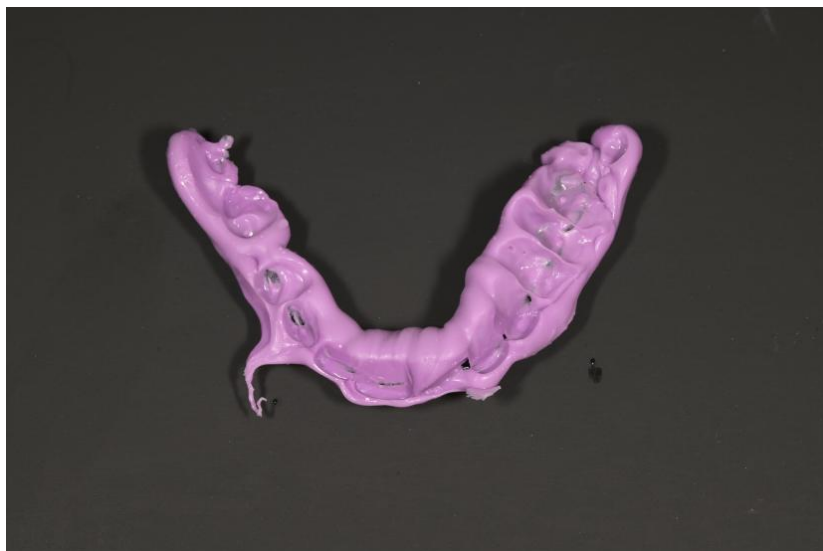Slika 40. Individualizirani transfer.

Akrilatna individualna žlica napravljena je na temelju prethodnog anatomskog otiska te je njome uzet jednovremeni otisak tehnikom otvorene žlice na bazi poli vinilsiloksana u dvije konzistencije, a to su silikon kitaste konzistencije (*3M™ Express™ STD*, *3M ESPE*, SAD-Njemačka) u kombinaciji s korekturom rijetke konzistencije (*3M™ Express™ light body*, *3M ESPE*, SAD-Njemačka) (slika 41).

Međučeljusni registrat uzet je adicijskim silikonom *Occlufast Rock* (*Zhermack*, Italija) (slika 42).

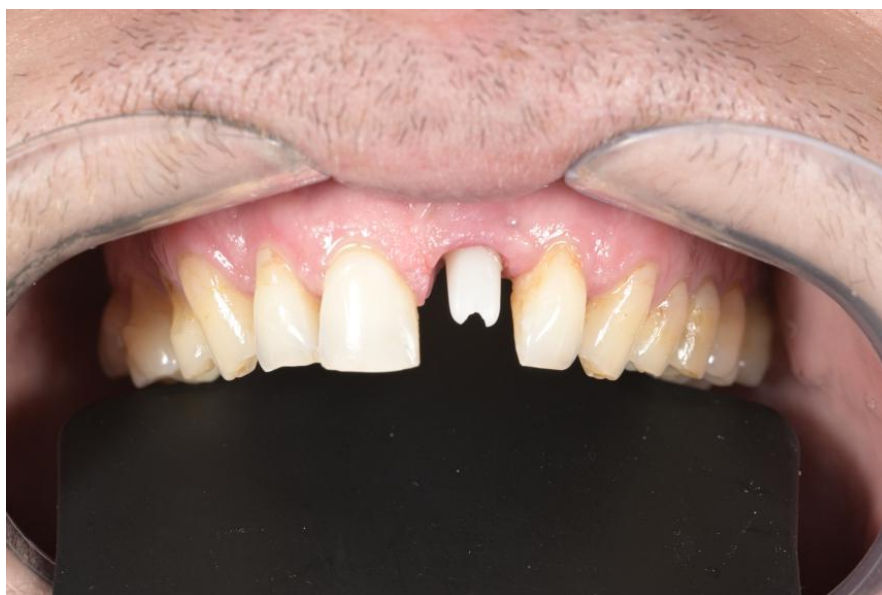

Slika 41. Otisak u silikonu, tehnika otvorene žlice.

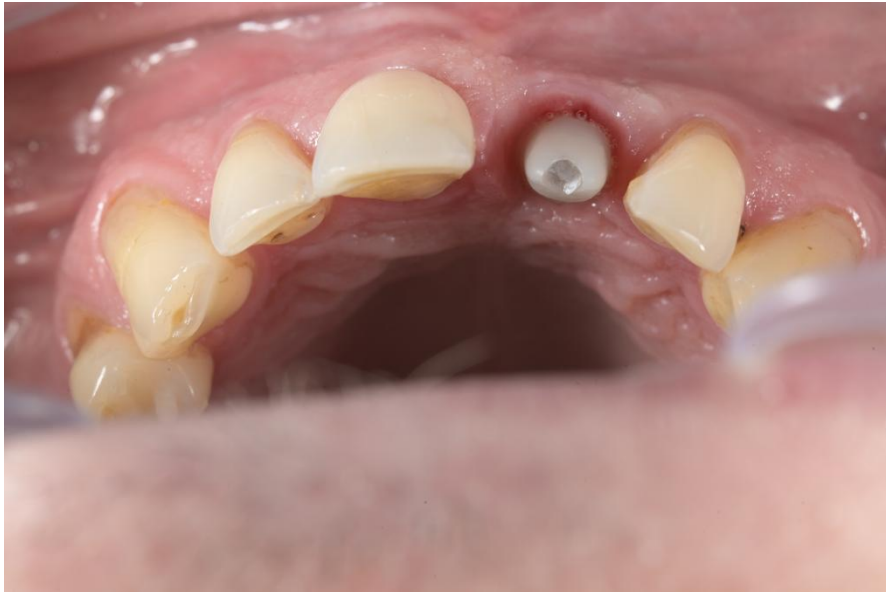

Slika 42. Međučeljusni registrat u silikonu.

Pacijent se odlučio na protetsku opskrbu postavljenog implantata s individualiziranom cirkonijoksidnom nadogradnjom i izradu cirkonijoksidne krunice sa slojevanom gliničnom keramikom u vestibularnom dijelu (eng. *Cut back* tehnika) (slike 43 i 44).

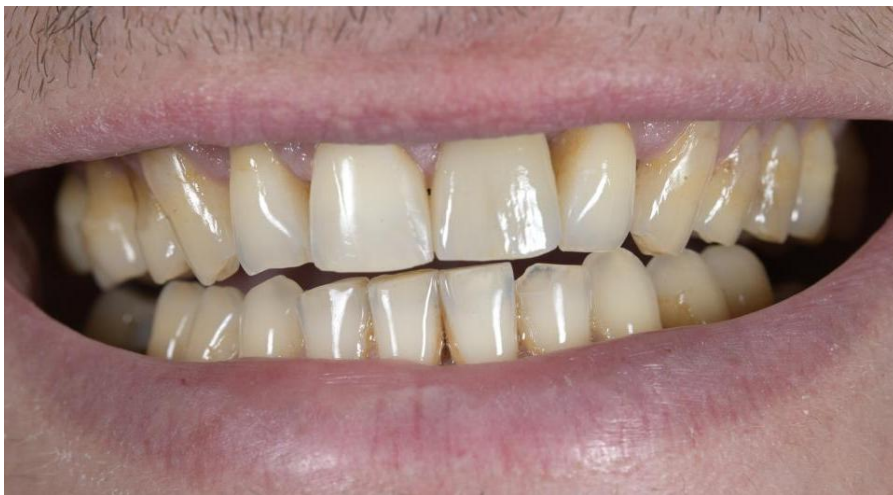

Slika 43. Individualna cirkonijoksidna nadogradnja, frontalna ravnina.



Slika 44. Individualna cirkonijoksidna nadogradnja, okluzalna ravnina.

Nakon postavljanja individualne cirkonijoksidne nadogradnje, cementirana je cirkonijoksidna krunica privremenim cementom *Temposil 2* (*Coltene Whaledent*, Švicarska) na par dana, a zatim trajno *Harvard* cementom (*Harvard Polycarboxylat Cement*, Njemačka) (slika 45).



Slika 45. Cirkonijoksidna krunica.

Cjelokupna terapija završena je izradom cirkonijoksidnih krunica na zubima 36 i 46 te promjenom dotrajalih cervikalnih ispuna i kompozitnom rekonstrukcijom preostalih klinastih defekata.

3. RASPRAVA

Vertikalna fraktura korijena zuba u estetskoj zoni predstavlja veliki izazov za kliničara.

Kod potpune vertikalne frakture korijena, jedini terapijski postupak s predvidivim ishodom je uklanjanje frakturiranoga korijena. Kod jednokorijenskih zuba to znači njihovu ekstrakciju, a kod višekorijenskih, ako postoje uvjeti, hemisekciju ili amputaciju korijena (26). Retrospektivna istraživanja pokazala su da 94% vertikalnih fraktura nalazimo kod endodontski liječenih zuba. Prikazan je slučaj nadoknade središnjega lijevoga sjekutića izgubljenoga zbog vertikalne frakture. Frakturirani zub bio je opskrbljen lijevanom metalnom nadogradnjom i metal-keramičkom krunicom, pri čemu je metalna lijevana nadogradnja bila relativno široka, što je tijekom vremena u funkciji dovelo do vertikalne frakture korijena. Nakon radiološke dijagnostike i dogovora s pacijentom, odlučeno je napraviti očuvanje alveole i odgođenu implantaciju zbog prisutnosti periapikalnoga upalnog procesa. Pacijent je opskrbljen provizornim *Maryland* mostom u periodu oseointegracije augmentata, što se pokazalo svrsishodnim i uspješnim terapijskim rješenjem za privremenu nadoknadu sjekutića do izrade definitivnoga nadomjestka (27)

S obzirom na klinički i radiološki nalaz koji upućuju na prisutnost velikoga upalnog procesa, na mjestu implantacije učinjena je tehnika očuvanja alveole u svrhu očuvanja volumena tvrdoga i mekoga tkiva te je implantacija odgođena kada za to budu postignuti optimalni uvjeti. Prema literaturi, minimalni period čekanja nakon ugradnje ksenogenoga koštanog transplantata je 6 mjeseci (referenca neka) (28).

Prezervacija alveole učinjena je ksenogenim koštanim nadomjestkom *BioOss* (*Geistlich*, Njemačka) i kolagenom spužvom *Colacone* (*Botiss*, Njemačka). Postupak sačuvanja alveole prvi su put opisali Landsberg i Biacho kao postupak kojim, uz pomoć mekotkivnih graftova i biomaterijala, zatvaramo alveolu te pospješujemo regeneraciju kosti i sprječavamo kolaps mekih tkiva (29). Na taj način osiguravamo stabilno ležište implantata i predvidljiv rezultat.

Dentalni implantati su se pokazali kao uspješan i predvidljiv stomatološki tretman. Imedijatnu postavu dentalnih implantata u ekstrakcijsku ranu opisali su Schulte i Heimke 1976. godine (30). Smanjen broj kirurških zahvata, kraće vrijeme terapije, pretpostavka očuvanja alveolarne kosti i estetike mekih tkiva u literaturi se navode kao potencijalna prednost toga pristupa. No s druge strane, prisutnost periapikalne patologije, nedostatak keratiniziranoga mekog tkiva, tanki biotip gingive imaju obrnut učinak na imedijatnu implantaciju i dovode do određenoga postotka neuspjeha u terapiji (31).

Iako neki autori propagiraju imedijatnu implantaciju, nema dovoljno dostupnih kliničkih istraživanja o imedijatnoj implantaciji u prisutnosti kronične periapikalne infekcije.

U većini istraživanja, kada je bila prisutna periapikalna infekcija, implantati nisu postavljeni imedijatno, nego se napravila odgođena implantacija ili su takvi slučajevi bili isključeni iz istraživanja. U istraživanju Lindebooma i suradnika, 25 implantata postavljeno je imedijatno, a 25 implantata odgođeno nakon perioda cijeljenja od tri mjeseca. Recesija gingive je bila klinički značajna u grupi u kojoj su implantati imedijatno postavljeni, također 2 implantata u toj grupi su bila izgubljena, što je dovelo do rezultata od 92% preživljenja u imedijatnoj grupi, dok je u grupi s odgođenom postavom preživljenje implantata bilo 100% (32).

Poslije perioda cijeljenja od šest mjeseci nakon kliničke i radiološke analize augumentiranog područja, virtualno planiramo budući implantat i kreiramo radni nalog na temelju kojega će se izraditi kirurška vodilica za djelomično vođenu implantaciju.

Klinička istraživanja pokazala su da je statička potpuno vođena osteotomija najtočnija u prijenosu predkirurškoga plana terapije i protetski optimalnoga položaja implantata na pacijenta, zatim slijedi statička djelomično vođena osteotomija, a najmanje točnom pokazala se postava implantata bez ikakvoga navođenja (eng. *Free hand*) (20).

Schneider i suradnici zabilježili su da je potrebno duže vrijeme za postavu implantata kod potpuno vođene implantologije u usporedbi s djelomično vođenom implantologijom zbog toga što je potrebno mijenjati cilindre na vodilici za svaki promjer svrdla, no taj je problem specifičan za implantoprotetski sustav kojim su se oni koristili (33).

Iz toga proizlazi da je djelomično vođena implantologija pouzdana, točna i ekonomična metoda postave implantata. Za konačnu protetsku opskrbu korištena je individualiziranu cirkonijoksidna nadogradnja i cirkonijoksidna krunica.

Cirkonijoksid je materijal koji je biokompatibilan i estetski vrlo prihvatljiv. Mikrofilm, odnosno broj bakterija na cirkonijoksidnoj površini je manji u odnosu na metale koji se koriste u stomatologiji, što ima za posljedicu bolje prianjanje i zdraviju gingivu, čime je omogućen dugotrajan i stabilan estetski, funkcijski i biološki rezultat (34).

4. ZAKLJUČAK

Vertikalna fraktura predstavlja izazov za rekonstrukciju izgubljenoga zuba, posebice u estetskome segmentu zubnoga niza. Ekstrakcija zuba je nužnost kod njegove vertikalne frakture, a gubitak koštane osnove moguće je nadoknaditi postupcima očuvanja alveole uz ugradnju ksenogenoga koštanog transplantata. Primjena digitalnih tehnologija u dijagnostici, planiranju i provođenju implantoprotetske terapije omogućava bolju preciznost i predvidljiv ishod. Prikazom slučaja demonstrirane su mogućnosti nadoknade gornjega lijevoga središnjeg sjekutića sa svim kliničkim postupcima koji se standardno primjenjuju u kliničkoj praksi.

Implantoprotetska nadoknada izgubljenoga sjekutića zahtjevna je, no uz sustavni pristup, kvalitetno planiranje i primjenu potvrđenih tehnika, može se postići estetski i funkcijski optimalan rezultat.

5. LITERATURA

1. Martin W, Chappuis V. ITI Treatment Guide; Implant therapy in the esthetic zone. 10 izd. Berlin; Quintessence Publishing; 2017. 444 str.
2. Sethi A, Kaus T. Practical Implant Dentistry: The Science and Art. 2. izd. United Kingdom; Quintessence Publishing; 2012. 408 str.
3. Lam PP, Palamara JE, Messer HH. Fracture strength of tooth roots following canal preparation by hand and rotary instrumentation. *J Endod.* 2005 ;31(7):529-32.
4. Cohen S, Blanco L, Berman L. Vertical root fractures: clinical and radiographic diagnosis. *J Am Dent Assoc.* 2003; 134(4):434-41.
5. Tamse A, Fuss Z, Lustig J, Ganor Y & Kaffe I. Radiographic features of vertically fractured, endodontically treated maxillary premolars. *Oral Surg Oral Med Oral Pathol Oral Radiol Endod.* 1999; 88(3):348–352.
6. Llana-Puy MC, Forner-Navarro L, Barbero-Navarro I. Vertical root fracture in endodontically treated teeth: a review of 25 cases. *Oral Radiol Endod.* 2001; 92(5):553-5.
7. Wolfart S. Implantoprotetika. Koncept usmjeren na pacijenta. 1 izd. Media ogleđ d.o.o. Zagreb. 2015. 752 str.
8. Grunder U. Implantati u estetskoj zoni. Hrvatsko izdanje. Quintessence. Zagreb. 2016.
9. Jung RE, Ioannidis A, Hämmerle CHF, Thoma DS. Alveolar ridge preservation in the esthetic zone. *Periodontol 2000.* 2018; 77(1):165-175.
10. Araújo MG, Lindhe J. Ridge preservation with the use of Bio-Oss collagen: A 6-month study in the dog. *Clin Oral Implants Res.* 2009; 20(5):433-40.
11. Stimmelmayer M, Güth JF, Iglhaut G, Beuer F. Preservation of the ridge and sealing of the socket with a combination epithelialized and subepithelial connective tissue graft for management of defects in the buccal bone before insertion of implants: a case series. *Br J Oral Maxillofac Surg.* 2013; 51(4):368.
12. Moraschini V, Poubel LA, Ferreira VF, Barboza Edos S. Evaluation of survival and success rates of dental implants reported in longitudinal studies with a follow-up period of at least 10 years: a systematic review. *Int J Oral Maxillofac Surg.* 2015; 44(3):377-88.
13. Parashis A, Diamatopoulos P. Clinical application of computer-guided implant surgery. 1. izd. Boca Raton; CRC Press; 2013. 176 str.
14. Kim-Cuong TN, Pacheco-Pereira C, Kaipatur NR i sur. Comparison of ultrasound imaging and cone-beam computed tomography for eximination of the alveolar bone

- level: a systematic review (mrežne stranice). PLoS One. 2018. dostupno na : <https://www.ncbi.nlm.nih.gov/pmc/articles/PMC6169851/>
15. D'haese J, Ackhurst J, Wismeijer D, De Bruyn H, Tahmaseb A. Current state of the art of computer-guided implant surgery. *Periodontol 2000*. 2017; 73(1):121-133.
 16. Block MS, Emery RW, Cullum DR, Sheikh A. Implant Placement Is More Accurate Using Dynamic Navigation. *J Oral Maxillofac Surg*. 2017; 75(7):1377-1386.
 17. Pellagrino G, Bellini P, Cavallini PF, Ferri A, Zacchino A, Taraschi V i sur. Dynamic Navigation in Dental Implantology: The Influence of Surgical Experience on Implant Placement Accuracy and Operating Time. An in Vitro Study. *Int J Environ Res Public Health*. 2020; 17(6):2153.
 18. Wu D, Zhou L, Yang J, Zhang B, Lin Y, Chen J et al. Accuracy of dynamic navigation compared to static surgical guide for dental implant placement. *Int J Implant Dent*. 2020; 6(1):78.
 19. Gargallo-Albiol J, Barootchi S, Salomó-Coll O, Wang HL. Advantages and disadvantages of implant navigation surgery. A systematic review. *Ann Anat*. 2019; 225:1-10.
 20. Gargallo-Albiol J, Barootchi S, Marqués-Guasch J, Wang HL. Fully Guided Versus Half-Guided and Freehand Implant Placement: Systematic Review and Meta-analysis. *Int J Oral Maxillofac Implants*. 2020; 35(6):1159-1169.
 21. Jorba-Garcia A, Figueiredo R, Gonzales-Barnadas A, Camps-Font A, Valmaseda-Castellon A. Accuracy and the role of experience in dynamic computer guided dental implant surgery: An in-vitro study. *Med Oral Patol Oral Cir Bucal*. 2019; 24(1): e76-e83.
 22. Rungcharassaeng K, Caruso JM, Kan JYK, Schutsyler, Boumans T. Accuracy of computer-guided surgery: A comparison of operator experience. *J Prosthet Dent*. 2015; 114(3):407-413.
 23. Kern F, Kramer J, Wanner L, Wismeijer D, Nelson K, Flugge T. A review of virtual planning software for guided implant surgery - data import and visualization, drill guide design and manufacturing. *BMC Oral Health*. 2020; 20(1): 251.
 24. Kola MZ, Shah AH, Khalil HS.; Rabah AM.; Harby NMH.; Sabra SA., et al. Surgical templates for dental implant positioning; current knowledge and clinical perspectives. *Niger J Surg*. 2015; 21(1):1-5.
 25. Sotošek J, Krmek Jukić S, Simeon P, Prpić Mehičić G, Blažić Potočki Z. Opće-zdravstveni status stomatoloških pacijenata. *Acta Stomatol Croat*. 2007 41(2):122-31.

26. Lindhe J, Karring T, Lang NP. Klinička parodontologija i dentalna implantologija. Zagreb: Nakladni zavod Globus ; 2004 ; 330-334.
27. Takeuchi N, Yamamoto T, Tomofuji T et al. A retrospective study on the prognosis of teeth with root fracture in patients during the maintenance phase of periodontal therapy. *Dent Traumatol.* 2009; 25(3):332-7
28. Lim HC, Seo S, Thoma DS, Park JC, Hong JY, Shin SY. Late implant placement following ridge preservation versus early implant placement: A pilot randomized clinical trial for periodontally compromised non-molar extraction sites. *J Clin Periodontol.* 2020; 47(2):247-256.
29. Landsberg CJ, Bichacho N. A modified surgical/prosthetic approach for optimal single implant supported crown. Part I - the socket seal surgery. *Pract Periodontics Aesthet Dent.* 1994; 6(2):11-7
30. Schulte W, Heimke G. Das Tübinger Sofort-Implant [The Tübinger immediate implant]. *Quintessenz. German.* 1976; 27(6):17-23.
31. Chen ST, Wilson TG, Jr., Hammerle CH. Immediate or early placement of im-plants following tooth extraction: review of biologic basis, clinical procedures, and out-comes. *Int J Oral Maxillofac Implants.* 2004; 19 Suppl: 12-25.
32. Lindeboom JA, Tjiok Y, Kroon FH. Immediate placement of implants in peri-apical infected sites: a prospective randomized study in 50 patients. *Oral Surg Oral Med Oral Pathol Oral Radiol Endod.* 2006; 101(6):705-10.
33. Sancho-Puchades M, Alfaro FH, Naenni N, Jung R, Hämmerle C, Schneider D. A Randomized Controlled Clinical Trial Comparing Conventional And Computer-Assisted Implant Planning and Placement in Partially Edentulous Patients. Part 2: Patient Related Outcome Measures. *Int J Periodontics Restorative Dent.* 2019; 39(4):e99-e110.
34. Randy AN, Weber KK. *Biomaterials, Zirconia.* StatPearls Publishing. Miami. 2019.

6. ŽIVOTOPIS

Helena Margić je rođena 29.studenog 1988. u Sisku. Nakon završene Opće sisačke gimnazije, upisuje Studij dentalne medicine na Stomatološkom fakultetu u Zagrebu. Studij završava 2016. godine i stječe titulu doktorice dentalne medicine. Od 2017. zaposlena je u privatnoj ordinaciji dentalne medicine dr.med.dent Marijana Margić, a 2019. godine zapošljava se u Domu zdravlja Sisak. Vlastitu ordinaciju otvara 2020. godine te upisuje postdiplomski studij Dentalna implantologija na Stomatološkom fakultetu u Zagrebu.