

Liječenje oroantralne fistule

Balenović, Anja

Master's thesis / Diplomski rad

2023

Degree Grantor / Ustanova koja je dodijelila akademski / stručni stupanj: **University of Zagreb, School of Dental Medicine / Sveučilište u Zagrebu, Stomatološki fakultet**

Permanent link / Trajna poveznica: <https://um.nsk.hr/um:nbn:hr:127:168072>

Rights / Prava: [In copyright](#)/[Zaštićeno autorskim pravom.](#)

Download date / Datum preuzimanja: **2024-10-06**



Repository / Repozitorij:

[University of Zagreb School of Dental Medicine
Repository](#)





Sveučilište u Zagrebu

Stomatološki fakultet

Anja Balenović

LIJEČENJE OROANTRALNE FISTULE

DIPLOMSKI RAD

Zagreb, 2023.

Rad je ostvaren u: Stomatološki fakultet Sveučilišta u Zagrebu, Zavod za oralnu kirurgiju

Mentor rada: izv. prof. dr. sc. Goran Geber, Zavod za otorinolaringologiju, KBC Sestre Milosrdnice

Lektor hrvatskog jezika: Martina Matijašević, prof. hrvatskog i engleskog jezika

Lektor engleskog jezika: Martina Matijašević, prof. hrvatskog i engleskog jezika

Rad sadrži: 29 stranica

3 slike

0 tablica

0 CD

Rad je vlastito autorsko djelo, koje je u potpunosti samostalno napisano uz naznaku izvora drugih autora i dokumenata upotrijebljenih u radu. Osim ako nije drukčije navedeno, sve ilustracije (tablice, slike i dr.) u radu izvorni su doprinos autora diplomskog rada. Autor je odgovoran za pribavljanje dopuštenja za upotrebe ilustracija koje nisu njegov izvorni doprinos, kao i za sve eventualne posljedice koje mogu nastati zbog nedopuštenog preuzimanja ilustracija, odnosno propusta u navođenju njihova podrijetla.

Zahvala

Zahvaljujem svojoj obitelji na podršci, i strpljenju ljubavi tijekom cijelog mog obrazovanja, ali i života. Zahvaljujem svim svojim prijateljima, a posebno Ani što mi je put studiranja učinila ljepšim, lakšim i nezaboravnim.

Hvala također mom Luki na pomoći, pruženoj ljubavi i vjeri u mene.

Za kraj, posebna zahvala mom mentoru prof.dr.sc. Goranu Geberu na pomoći pri izradi ovog rada.

LIJEČENJE OROANTRALNE FISTULE

Sažetak

Oroantralna fistula najčešće nastaje kao posljedica oroantralne komunikacije nakon ekstrakcije maksilarnih premolara ili molara zbog njihovog bliskog anatomskog odnosa s maksilarnim sinusom. Mogući su i drugi jatrogeni uzroci nastanka oroantralne fistule radi komplikacija tijekom različitih stomatoloških intervencija (cistektomija, pogrešno planirana implantološka terapija), a oroantralna fistula može biti posljedica i nejatrogenih uzroka vezanih uz zubnu etiologiju (neliječeni karijes) i odontogene ciste u regiji. Može se reći da je to komplikacija je s kojom se doktor dentalne medicine susreće relativno često u svom svakodnevnom radu.

Stoga je vrlo važno poznavati uzroke nastanka te procijeniti vrijeme nastanka, veličinu i potencijalne posljedice neliječenja oroantralne komunikacije. Liječenje treba planirati prema individualiziranom pristupu pacijentu budući da isto ovisi o brojnim čimbenicima i nema idealnog ili jednostavnog rješenja. Liječenje je u izravnoj vezi s mogućnostima terapeuta jer ovisi i o suradnji i dobi pacijenta, ali i drugim okolnostima (dostupnost materijala, financijske i mogućnosti dolaska, motiviranost pacijenta) tijekom procesa provođenja medicinskih intervencija što je sve važno poznavati kako bi zajednički postigli optimalni terapijski cilj.

Ključne riječi: oroantralna komunikacija, oroantralna fistula, maksilarni sinusitis

OROANTRAL FISTULA TREATMENT

Summary

Oroantral fistula most commonly occurs as a result of oroantral communication following the extraction of maxillary premolars or molars due to their close anatomical relationship with the maxillary sinus. Other iatrogenic causes of oroantral fistula formation are possible due to complications during various dental procedures (cystectomy, improperly planned implant therapy). Additionally, oroantral fistula can result from non-iatrogenic causes related to dental etiology (untreated caries) and odontogenic cysts in the region. It can be said that dental practitioners encounter this complication relatively frequently in their daily work.

Therefore, it is crucial to be aware of the causes of its development and to assess the time of onset, size, and potential consequences of untreated oroantral communication. Treatment should be planned according to an individualized approach to the patient, as it depends on numerous factors and does not have an ideal or straightforward solution. Treatment is directly related to the capabilities of the therapist, and it also depends on the patient's cooperation and age, as well as other circumstances (availability of materials, financial and logistical considerations, patient motivation) during medical interventions. Understanding all these factors is important to collectively achieve the optimal therapeutic goal.

Keywords: oroantral communication, oroantral fistula, maxillary sinusitis

SADRŽAJ

1. UVOD.....	1
2. ANATOMIJA MAKSILARNOG SINUSA.....	3
2.1. Anatomija i histologija maksilarnog sinusa.....	4
2.2. Anatomske odnose maksilarnog sinusa i maksilarnih zuba.....	5
3. DEFINICIJA, ETIOLOGIJA I DIJAGNOSTIKA OROANTRALNE KOMUNIKACIJE.....	7
4. KOMPLIKACIJE OROANTRALNE KOMUNIKACIJE.....	11
4.1. Oroantralna fistula.....	12
4.2. Maksilarni sinusitis.....	13
5. METODE LIJEČENJA OROANTRALNE FISTULE.....	16
5.1. Terapija fistule promjera manjeg od 2 mm.....	17
5.2. Terapija fistule promjera između 2 i 6 mm.....	18
5.3. Terapija fistule promjera 7 mm ili više.....	18
5.3.1. Autogeni mekotkivni režanj.....	18
5.3.2. Autogeni koštani graft.....	20
5.3.3. Alogeni materijali.....	21
5.3.4. Ksenogeni materijali.....	21
5.3.5. Sintetski materijali.....	21
5.4. Ostale tehnike.....	22
5.5. Terapija maksilarnog sinusitisa uzrokovanog oroantralnom fistulom.....	22
6. RASPRAVA.....	23
7. ZAKLJUČAK.....	26
8. LITERATURA.....	28
9. ŽIVOTOPIS.....	31

Popis skraćenica

OAK – oroantralna komunikacija

OAF – oroantralna fistula

CBCT – Cone Beam Computed Tomography

1. UVOD

Oroantralna komunikacija (OAK) je patološka komunikacija između maksilarnog sinusa i usne šupljine. Najčešće nastaje nakon ekstrakcije maksilarnih molara ili premolara zbog bliskih anatomskih odnosa korijena navedenih zubi i dna maksilarnog sinusa. Destrukciju dna maksilarnog sinusa i perforaciju sluznice sinusa mogu osim ekstrakcije zuba uzrokovati i patološki procesi u periapikalnom području zuba ili u maksilarnom sinusu, operacija ugradnje implantata, enukleacija cista i tumora, ortognatska kirurgija, osteomijelitis i trauma.

Neliječena oroantralna komunikacija najčešće rezultira stvaranjem oroantralne fistule. Migracijom epitelnih stanica gingive proprije s rubova ušća u kanal, stvara se perzistentni epitelizirani trakt odnosno oroantralna fistula (OAF). Struja zraka koja iz sinusa pri ekspiriju prolazi kroz stvorenu komunikaciju podržava stvaranje kanala. Maksilarni sinusitis druga je posljedica neliječene OAK koja nastaje ascendentnim prolaskom hrane, tekućine i mikroorganizama u sinus. Kako bismo spriječili navedene komplikacije, iznimno je važno dijagnosticirati samu komunikaciju odmah nakon stvaranja, tj. nakon ekstrakcije zuba. Rana dijagnostika omogućuje pravovremeno liječenje oroantralne komunikacije i smanjuje rizik nastanka komplikacija. Dijagnoza se uspostavlja pomoću kliničkog pregleda pacijenta i prikladnih radioloških postupaka, ali i temeljem anamnestičkih podataka te subjektivnih simptoma pacijenta. Liječenje provedeno unutar 48h od nastanka komunikacije uvelike umanjuje rizik od kasnijih komplikacija odnosno stvaranja fistule ili maksilarnog sinusitisa. Predmet ovog rada je opisati anatomiju i histologiju maksilarnog sinusa te odnose maksilarnog sinusa i maksilarnih zuba, etiologiju i dijagnostiku oroantralne komunikacije, komplikacije neliječenja oroantralne komunikacije, oroantralnu fistulu i maksilarni sinusitis te postojeće metode liječenja oroantralne fistule. Cilj je rada ukazati na važnost poznavanja potencijalnih uzroka nastanka oroantralne komunikacije, kliničke slike, važnost pravovremene dijagnostike te na različite mogućnosti liječenja oroantralne fistule.

2. ANATOMIJA MAKSILARNOG SINUSA

2.1. Anatomija i histologija maksilarnog sinusa

Paranasalni sinusi četiri su parne pneumatske šupljine lubanje koje se sastoje od zrakom ispunjenih proširenja respiratornog dijela nosne šupljine. Dije se na: sinus maxillaris (u kosti maksile), sinus frontalis (u frontalnoj kosti), sinus sphenoidalis (u sfenoidnoj kosti) i celullae ethmoidales (u etmoidnoj kosti) (1).

Maksilarna kost ima oblik tetraedra i jedna je od najvećih kostiju lica. Sastoji se od parnih kostiju koje čine gotovo cijeli središnji dio lica. Maksila ima četiri nastavka, a to su: processus alveolaris, processus palatinus, processus frontalis i processus zygomaticus. Omeđenja maksilarne kosti obuhvaćaju medijalnu stijenku koja čini lateralnu stijenku nosa, a naziva se facies nasalis, gornju stijenku čini dno očne šupljine, tj. facies orbitalis, prednja stijenka oblikuje fossu caninu i zove se facies anterior, a stražnja djelomično omeđuje fossu infratemporalis, a naziva se facies infratemporalis (1).

Maksilarni sinus nalazi se u tijelu maksile i najveći je paranasalni sinus. Oblika je četverostrane piramide s bazom prema lateralnom zidu nosne šupljine, a vrhom prema zigomatičnoj kosti. Krov sinusa ujedno je i dno orbite, a dno sinusa su alveolarni nastavci gornje čeljusti. Često se proteže u maksilarne nastavke pa ima četiri recessusa: frontalis, zygomaticus, palatinus i alveolaris (1).

Maksilarni sinus svoju krvnu opskrbu prima kroz bogate anastomoze iz infraorbitalne, sfenopalatinalne, gornje labijalne, facijalne, pterigopalatinalne, velike nepčane, stražnje gornje alveolarne i prednje etmoidalne arterije. Venska odvodnja putuje sfenopalatinalnom venom do pterigomaksilarnog spleta. Limfa se drenira kroz infraorbitalni otvor do submandibularnog limfatičkog spleta (2).

Inervacija maksilarnog sinusa odvija se preko prednjeg gornjeg, srednjeg gornjeg i stražnjeg gornjeg alveolarnog živca, koji su ogranci nervusa maxillaris, druge grane nervusa trigeminusa (1).

Sluznica maksilarnog sinusa je za razliku od sluznice nosne šupljine tanja, manje vaskularizirana i nije čvrsto prirasla uz kost. Sinus oblaže Schneiderova membrana

debljine otprilike 0.8 mm, a sastoji se od 3 sloja: cilindrični epitel, vezivno tkivo i periost. Cilijarni cilindrični epitel Schneiderove membrane, uz drenažu sinusa u srednji nosni hodnik, pridonosi samoodržavanju zdravog sinusa usmjeravanjem bakterija prema ušću sinusa (2,3).

In utero, maksilarni sinus je ispunjen tekućinom. Međutim, nakon rođenja sinus se pneumatizira: prvi puta tijekom prve 3 godine života i zatim ponovno od 7. do 12. godine. Do 12. godine života sinus je u razini s dnom nosne šupljine. Odvijanjem daljnje pneumatizacije sinusa u odrasloj dobi, s erupcijom trajnih kutnjaka, dno sinusa spušta se približno 1 cm ispod dna nosne šupljine (2). Volumen sinusa za vrijeme rođenja varira od 6 - 8 mL, dok je u odrasloj dobi prosječni volumen 15 mL, a može doseći i 35 mL. Zbog manjeg volumena sinusa u djece i mladih, puno je manji rizik od nastanka OAK (1, 3, 4).

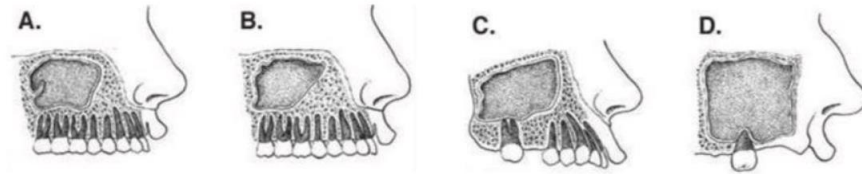
2.2. Anatomske odnose maksilarnog sinusa i maksilarnih zuba

Korijeni maksilarnih zubi, najčešće gornji molari, vrlo često sežu duboko u processus alveolaris do samog dna sinusa pa se tako u dnu sinusa mogu vidjeti izbočenja korijena zuba.

Za bolje razumijevanje etiologije nastanka OAK, važno je topografski razumijeti prostorne odnose vrhova stražnjih maksilarnih molara i premolara s dnom maksilarnog sinusa. Debljina koštane stijenke koja čini dno sinusa, a ujedno odjeljuje maksilarni sinus od zuba varira, od potpunog gubitka u kojem su korijeni prekriveni samo tankom sinusnom sluznicom, do debljine veće od 12 mm (5).

Antralno dno komunicira s korijenima prvog i drugog molara gornje čeljusti s incidencijom od 40 %. Palatinalni korijeni tih zuba su 50 % bliži dnu sinusa nego što su nepcu. Vrh meziobukalnog korijena drugog maksilarnog molara najbliži je antralnom dnu sinusa s prosječnom udaljenosti od 0,83 mm, dok je vrh palatinalnog korijena prvog gornjeg pretkutnjaka najudaljeniji s prosječnom udaljenošću od 7,05 mm. Udaljenost od vrhova korijena maksilarnih trećih kutnjaka do dna maksilarnog sinusa prilično je

teško odrediti zbog čestih impakcija (6). Ukupna prosječna udaljenost između apeksa korijena maksilarnih molara i premolara s maksilarnim sinusom je 1,97 mm, što sugerira da bi vrhovi korijena mogli stršiti u dno sinusa, uzrokujući mala uzdignuća ili izbočine duž sluznice dna sinusa. Ovi intimni anatomske odnosi maksilarnih zuba i maksilarnog sinusa olakšavaju razvoj periapikalne ili parodontne odontogene infekcije unutar maksilarnog sinusa (5).



Slika 1. Varijacije u odnosu gornjih zuba i maksilarnog sinusa. Preuzeto: Hrelja I. Sonda, 2007. (7)

3. DEFINICIJA, ETIOLOGIJA I DIJAGNOSTIKA OROANTRALNE KOMUNIKACIJE

Oroantralna komunikacija (OAK) je prostor stvoren između maksilarnog sinusa i usne šupljine, koji će, ako se ne liječi, napredovati do oroantralne fistule (OAF) ili maksilarnog sinusitisa (8).

Najčešći precipitirajući čimbenik OAK je vađenje stražnjih maksilarnih zuba, obično prvog ili drugog kutnjaka. Ova komplikacija nakon vađenja javlja se vjerojatnije ako već postoji periapikalna abnormalnost povezana s ozlijeđenim zubom u blizini maksilarnog sinusa ili vađenjem maksilarnih kutnjaka sa široko divergentnim korijenima. Ako ti zubi nisu pažljivo ekstrahirani, može se dogoditi perforacija dna sinusa. Kariozni zubi, zubi s opsežnim ispunima, endodontski sanirani zubi i zubi s nadogradnjama često otežavaju njihovu ekstrakciju s obzirom da oslabljeni korijeni takvih zuba lakše frakturiraju prilikom luksacije. Apikalno usmjeravanje sila prilikom korištenja beina ili nasadnika prilikom separacije korijenova može potisnuti korijen zuba u sinus i jatrogeno stvoriti komunikaciju. Prilikom alveotomije zbog zaostalog zubnog korijena, također se jatrogeno može stvoriti OAK. Uzrok može biti i pogrešno planirana terapija ugradnje implantata (preveliki implantat), ortognatska kirurgija (Le Fort osteotomije), enukleacija tumora, ciste (odontogene i neodontogene), trauma i drugi patološki procesi (8, 9 10).

Klinička dijagnoza OAK postavlja se pomoću kliničke i radiološke slike. Klinička slika obuhvaća detaljan pregled alveole prethodno ekstrahiranog zuba, ali i same površine zuba (na vrškovima korijena mogu se pronaći mali fragmenti odlomljene kosti). Nakon inspekcije zuba i alveole, radi se tzv. Valsalvin test koji se izvodi tako da liječnik prstima pritisne nosnice pacijenta kako zrak kroz njih ne bi mogao izlaziti, te kaže pacijentu da lagano puhne na nos. Ukoliko je između maksilarnog sinusa i alveole ostala samo tanka netaknuta sluznica, važno je naglasiti pacijentu da lagano puhne, kako ne bi naknadno stvorio komunikaciju porastom tlaka u sinusu. Nadalje, ukoliko je prisutna OAK, čut će se piskutavi zvuk koji nastaje zbog prolaska zraka iz sinusa u usnu šupljinu. A nekad se u postekstracijskoj alveoli mogu pojaviti mjehurići zraka ispunjeni krvlju (3, 11, 12). Obrnuti Valsalvin test radi se tako da pacijent napuše obraze.

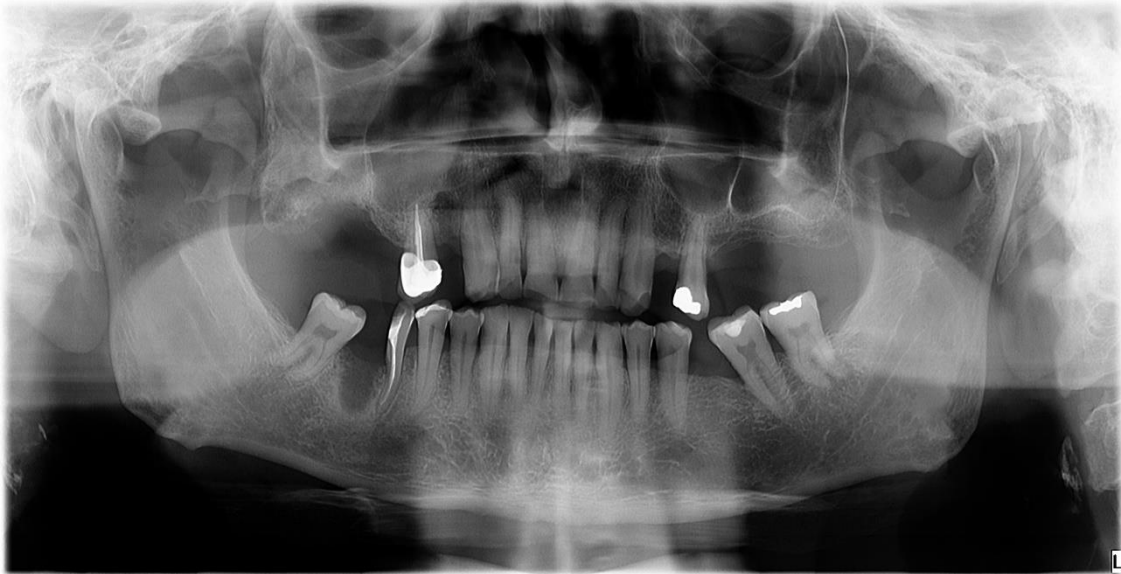Ukoliko postoji komunikacija, zrak će strujati kroz nos. Oba Valsalvina testa ne mogu biti lažno pozitivna ako su ispravno provedeni, ali mogu biti lažno negativna ako je fistularni kanal upalno promijenjen sinusnom sluznicom (13). Tada ćemo dijagnozu potvrditi pokusom tupom sondom. Ako postoji komunikacija, sonda propada u sinus. Kod manipuliranja tupom sondom treba biti iznimno oprezan. U slučaju da usnu šupljinu i maksilarni sinus odjeljuje samo tanka sluznica dna maksilarnog sinusa, treba paziti da se sluznica ne probije, ali isto tako, ukoliko već postoji

komunikacija, moguć je unos infektivnog materijala sondom u maksilarni sinus. Metoda tupom sondom zbog navedenih razloga koristi se samo kada se drugačije ne može postaviti dijagnoza, a postoji opravdana sumnja na postojanje OAK (14).

Pacijenti s OAK mogu biti asimptomatski, ali većina se žali na nazalnu regurgitaciju tekućine, halitozu, zviždanje pri ekspiriju i tijekom govora i simptome povezane s maksilarnim sinusitisom (6).

Radiološke snimke su osim u potvrđivanju dijagnoze OAK važne i za njenu prevenciju. Ortopantomogram je RTG snimka na kojoj se u 2D prikazu vide odnosi maksilarnih zuba i maksilarnog sinusa. Ukoliko postoji superponiranje korijena zuba i alveolarnog recesusa sinusa, potrebno je učiniti i 3D snimku; CBCT (*Cone Beam Computed Tomography*) za detaljniji prikaz topografskih odnosa.

Radiološka dijagnoza OAK podrazumijeva ortopantomogram snimku na kojem se očituje kao diskontinuitet lamine dure koja je na ortopanu prikazana kao radioopaktna linija. Također može prikazivati defekt kosti oko fistule ili prisutnost korijena zuba, stranog tijela ili implantata u sinusu. CBCT se može koristiti za trodimenzionalni prikaz OAK i za isključivanje prisutnosti maksilarnog sinusitisa (12).



Slika 2. Ortopantomogram, oroantralna fistula nakon ekstrakcije zuba 16.

Preuzeto s dopuštenjem autora: Marija Sabljic, univ. mag. med. dent.

4. KOMPLIKACIJE OROANTRALNE KOMUNIKACIJE

Perzistiranje i neliječenje oroantralne komunikacije vrlo vjerojatno će dovesti do stvaranja oroantralne fistule, a nakon toga i do maksilarnog sinusitisa (4, 6, 12). Navedene komplikacije neliječene oroantralne komunikacije zahtijevaju daljnju skrb i medicinske intervencije, stoga ih je važno predvidjeti i poznavati osobitosti ukoliko se pojave.

4.1. Oroantralna fistula

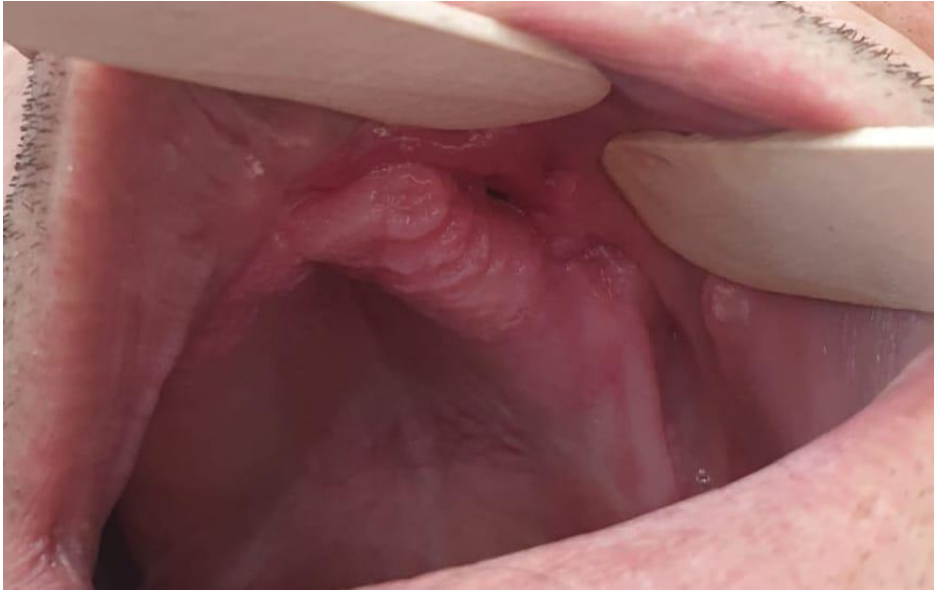Oroantralna je fistula epitelizirana patološka komunikacija između oralne šupljine i maksilarnog sinusa. Migracijom epitelnih stanica gingive proprije s rubova ušća u kanal, stvara se perzistentni epitelizirani trakt odnosno OAF. Proces epitelizacije događa se kada komunikacija postoji barem 48 - 72 sata. Fistula može biti ispunjena granulacijskim tkivom ili polipozom sinusne sluznice, a struja zraka koja iz sinusa pri ekspiriju prolazi kroz stvorenu komunikaciju podržava stvaranje kanala (4).

Kronična fistula nastaje zbog otežanog spontanog cijeljenja fistule uzrokovanog najčešće osteitisom okolne kosti, pristunošću stranog tijela ili zbog razvoja maksilarnog sinusitisa.

Ovisno o položaju komunikacije na maksilarnom alveolarnom grebenu, OAK/OAF može se dalje podijeliti na alveolo-sinusalne, palatinalnosinusalne i vestibulosinusalne (6).

Klinička slika pacijenata s razvijenom OAF najčešće se manifestira u vidu poteškoća prilikom korištenja slamke, piskutavog zvuka prilikom govora, nazalne regurgitacije tekućine i hrane, subjektivnog osjećaja da se nos više prazni unilateralno, curenje sekreta kroz fistulu, disgeuzije, slanog okusa u ustima, a mogući su i bolovi u regiji fistule. Uz sve navedene simptome, potrebno je napomenuti da pristunost OAF može biti i asimptomatska, što je ipak rjeđi slučaj (6, 12, 15).

U dijagnostici OAF koriste se klinički testovi i slikovne radiološke metode (ortopantomogram i CBCT).



Slika 2. Klinički nalaz oroantralne fistule. Preuzeto s dopuštenjem autora: Ante Miličević, dr. med. dent. specijalist oralne kirurgije

4.2. Maksilarni sinusitis

OAF djeluje kao patološki put koji omogućuje alergenima i bakterijama pristup maksilarnom sinusu pa tako i upalu Schneiderove membrane, što dovodi do začepjenja hiatus semilunarisu kroz koji se tekućina sinusa drenira u meatus nasi medius. Nakupljanje ustajalog sinusnog sekreta u hipoksičnom okruženju uzrokuje akutni ili kronični sinusitis (1, 6).

Etiološki, uzroci maksilarnog sinusitisa najčešće su rinogeni, dok je 10 % sinusitisa odontogenog podrijetla. Unatoč relativno velikom postotoku odontogenog uzroka sinusitisa, on se ipak još uvijek često dijagnostički previdi pa se pacijenti liječe konvencionalnom terapijom za rinogene sinusitise koja ne dovodi do dugotrajnog poboljšanja stanja niti rješavanja izvora upalnog procesa (16). Odontogeni uzroci najčešće su jatrogeni te ih čini preko 50 % slučajeva odontogenog maksilarnog sinusitisa. U nekim studijama navodi se čak preko 80 % jatrogeno uzrokovanih odontogenih sinusitisa (7). Najčešći uzrok nastanka sinusitisa je posljedica ekstrakcije gornjih lateralnih zuba prilikom čega može doći do potiskivanja dijela korijena ili cijelog korijena u sinusnu šupljinu tijekom ekstrakcije zuba.

Ostale moguće jatrogene etiologije odontogenog maksilarnog sinusitisa uključuju:

- ekstruziju endodontskih obturacijskih materijala

- ostatke amalgama nakon apikotomija
- postupke podizanja maksilarnog sinusa i perforacija Schneiderove membrane pri podizanju sinusa
- pogrešno isplanirane implantološke terapije i potisnuti dentalni implantati u sinus
- pretjeranu instrumentaciju korijenskog kanala pri endodontskoj obradi
- perforaciju korijena pri obradi zakrivljenih endodontskih kanala (6, 7).

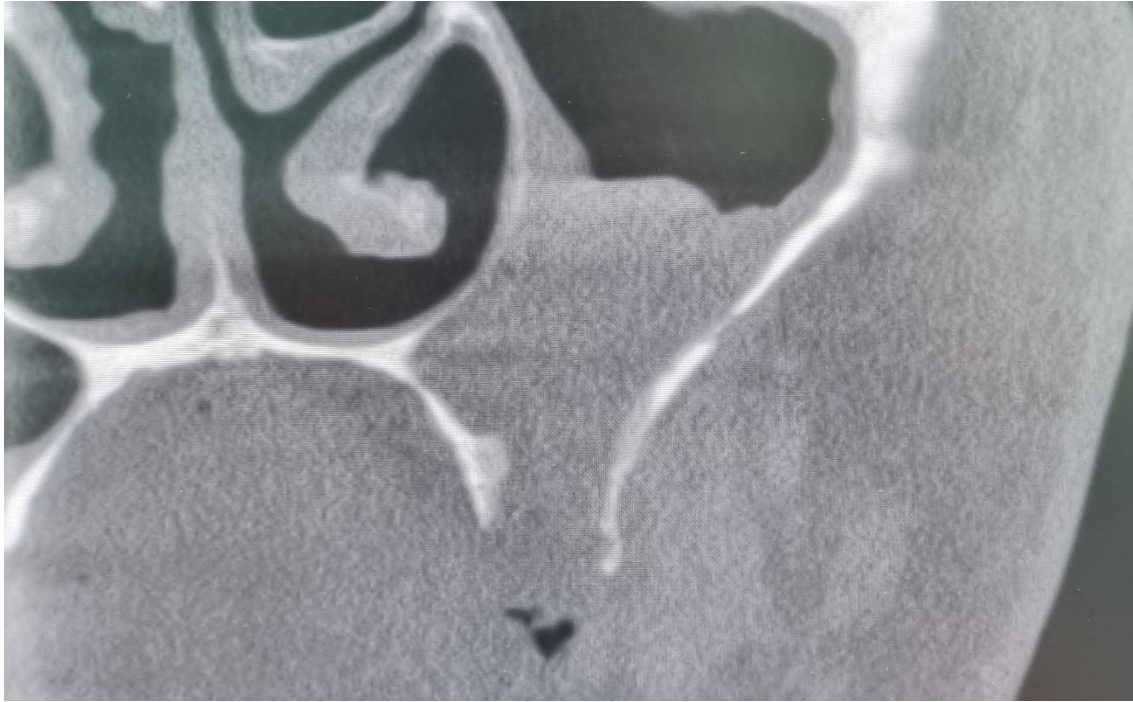
Nejatrogeni odontogeni maksilarni sinusitis može nastati kao posljedica:

- parodontitisa
- odontogene ciste (folikularna cista neizniklog zuba)
- pulpitisa i periapikalnog apscesa radi neliječenog zubnog karijesa.

Klinička slika pacijenata s maksilarnim sinusitisom uobičajeno uključuje začepljenost nosa, iscjedak iz nosa, pritisak u sredini lica, bol i glavobolju. Prema tijeku bolesti i duljini trajanja simptoma sinusitis može biti akutni ili kronični. Akutni maksilarni sinusitis obično počinje s prodromalnim simptomima vrućice, malaksalosti, oticanja lica i boli prilikom saginjanja glave ili tijela prema naprijed, a opisani simptomi najčešće nestaju unutar 2 tjedna. Kronični maksilarni sinusitis obično traje više od 4 tjedna sa simptomima postnazalne drenaže, halitoze i smanjenog osjeta okusa i mirisa (6).

Pogrešna ili zakašnjela dijagnoza i neuspješna terapija mogu dovesti do daljnjih i to vrlo ozbiljnih komplikacija u vidu orbitalnog apscesa pa čak i moždanog apscesa (17).

Terapija maksilarnog sinusitisa obuhvaća kombinirano liječenje primjenom antibiotske terapije, dekonjestiva i kirurških metoda. Kako bi se ostvario pozitivan terapijski učinak, vrlo je važno utvrditi točne uzroke sinusitisa uz obavezno evaluiranje i uklanjanje potencijalnih odontogenih uzroka (9).



Slika 3. CBCT prikaz zasjenjenja sinusa uz prisutnost oroantralne fistule nakon ekstrakcije zuba 26. Preuzeto s dopuštanjem autora: Ante Miličević, dr. med. dent. specijalist oralne kirurgije

5. METODE LIJEČENJA OROANTRALNE FISTULE

Odluka o izboru terapije u zatvaranju OAK i OAF ovisi o više čimbenika koji uključuju veličinu komunikacije, vrijeme proteklo od nastanka komunikacije do početka terapije, prisutnost infekcije u maksilarnom sinusu i iskustvo doktora dentalne medicine. Štoviše, odabir strategije liječenja ovisi i o količini i kvaliteti tkiva dostupnog za zatvaranje OAF i potencijalnom planu ugradnje zubnih implantata u budućnosti (18). Dakle, mnogo je čimbenika koji određuju izbor i tijek terapije zatvaranja OAF pa je tako i mnogo različitih kirurških pristupa u njezinu liječenju.

Nadalje, ako na vrijeme dijagnosticiramo OAK i ovisno o veličini kirurški ju saniramo, mala je šansa za sekundarnu infekciju maksilarnog sinusa, dok je kod OAF (s obzirom na to da podrazumijeva perzistiranje komunikacije barem 48 h, a često i dulje) puno veća šansa za prolazak infekata iz oralne šupljine u sinus s posljedičnim maksilarnim sinusitisom. Stoga je u terapiji OAF uz zatvaranje fistule potrebna i terapija maksilarnog sinusitisa.

5.1. Terapija fistule promjera manjeg od 2 mm

Terapija fistule promjera manjeg od 2 mm sastoji se od deepitelizacije stijenki defekta svrdlom ili skalpelom, poticanja svježeg krvarenja, toalete i repozicije alveole. Kod kohleiranja alveole potreban je poseban oprez kako defekt ne bismo dodatno proširili. Dakle, kohleiraju se bočne stijenke alveole bez apikalnog potiskivanja. Na taj je način omogućeno stvaranje krvnog ugruška i spontano cijeljenje defekta. Također su od velike važnosti i upute pacijentu koje uključuju sprečavanje bilo kakvog porasta tlaka u sinusu ili usnoj šupljini s posljedičnim ispadanjem krvnog ugruška. To uključuje pušenje, forsirano puhanje nosa, kihanje zatvorenih usta, pijenje na slamku, ronjenje i letenje (9, 11).

Fistulirani kanal promjera manjeg od 2 mm točno možemo izmjeriti samo CBCT prikazom. S obzirom na to da nemamo uvijek CBCT snimku, vrlo je teško odrediti je li defekt 2 ili 3 mm i na temelju toga odrediti tijek terapije. Stoga, za fistule promjera do 6 mm možemo slijediti isti tijek terapije. To podrazumijeva već navedeni protokol koji uključuje deepitelizaciju, poticanje krvarenja i stvaranja krvnog ugruška, ali i postavljanje Gelatamp uloška s križnim madrac šavom.

OAF možemo privremeno zatvoriti i izradom palatinalne ploče. Inače se koristi za zatvaranje manjih OAK ili kod situacija u kojima je kirurški zahvat iz nekog razloga odgođen. Nakon dijagnosticirane OAK, alginatom se uzima otisak gornje čeljusti te se u laboratoriju i izrađuje palatinalna ploča prema otisku. Dizajn ploče omogućava prekrivanje alveole s komunikacijom kako bi se osigurala dobra retencija krvnog ugruška. Tako je onemogućeno strujanje zraka kroz defekt, ali i ascendentan ulazak hrane i mikroorganizama flore usne šupljine (19).

5.2. Terapija fistule promjera između 2 i 6 mm

Kao već spomenuto, kod fistula veličine 2 do 6 mm, nakon deepitelizacije i poticanja krvarenja kanala, potrebno je u alveolu staviti antifibrinolitički uložak (Gelaspom, Gelatamp ili Surgicel) i sašiti ranu križnim madrac šavom kako bismo spriječili ispadanje uložka. Antifibrinolitički uložak natopljen krvlju bubri i omogućava stvaranje ugruška, a također se s vremenom spontano resorbira. Pacijentu se također na tjedan dana propisuje antibiotska terapija i dekonjestivne kapi na 5 dana za prevenciju maksilarnog sinusitisa (3, 6).

5.3. Terapija fistule promjera 7 mm ili više

Kod OAF promjera 7 mm ili više, minimalna je šansa za spontanom cijeljenjem stoga je potrebna kirurška intervencija. Kao što je prethodno rečeno, odabir kirurške tehnike vrlo je individualan i ovisi o mnogo faktora. Najčešće se koriste autogeni mekotkivni transplantati, a također se mogu koristiti i alogeni, ksenogeni ili sintetički materijali (1, 15).

5.3.1. Autogeni mekotkivni režanj

Autogeni mekotkivni reznjevi podrazumijevaju lokalne i udaljene reznjeve. Od lokalnih postoje bukalni (Wassmund-Rehrmann i Moczarov režanj), peteljkašti režanj s bukalnim masnim tkivom i palatinalni režanj. Bukalni režanj po Wassmund-Rehrmannu jedan je od najstarijih i najčešće korištenih tehnika. Od udaljenih reznjeva najčešće se koristi jezični režanj (8).

Prvo slijedi deepitelizacija fistularnog kanala kako bismo omogućili pravilno cijeljenje rane, a zatim ispiranje kanala fiziološkom otopinom i otopinom metronidazola sve dok potpuno ne uklonimo upaljeni i nekrotični sadržaj (2). Zatim se na vestibularnoj sluznici okomito na alveolarni greben rade dva rasteretna divergentna reznja trapezoidnog oblika. Odiže se mukoperiostalni reznj sa širom bazom od otvora OAF. Ukoliko je nakon odizanja reznja prevelika tenzija te ga se ne može navući preko komunikacije, potrebno je raspatorijem odvojiti periost ispod baze reznja. Prvo se horizontalni dio reznja zašije za palatinalnu sluznicu prekrivajući OAF, zatim se šiva okomita sluznica reznja za mezijalnu i distalnu sluznicu oko OAF. Tenzija reznja pri šivanju mora biti minimalna. Uspješnost navedene kirurške tehnike iznosi oko 87 %, što ju čini jednostavnom i pouzdanom metodom. Nedostatci podrazumijevaju rizik od smanjenja dubine bukalnog vestibuluma, postopretivne boli i oticanja. Pacijentu se nakon zahvata propisuje antibiotik na 7 dana, dekongestivne kapi na 5 dana i analgetici prema potrebi (2, 6, 8).

Alternativna metoda zatvaranja fistule bukalni je klizni reznj po Moczairu. Rade se incizije distalno od otvora za širinu jednog zuba te se odiže mukoperiostalni reznj koji se rotira i šiva preko komunikacije. Takvim se reznjem ne utječe na dubinu vestibuluma usne šupljine, ali ostavlja ogoljeno područje podložno infekcijama. Također može uzrokovati gingivne recesije stoga se indicira kod bezubih pacijenata (20).

Palatinalni reznj indiciran je za zatvaranje fistula većih od 10 mm u promjeru. Rade se dvije incizije palatinalno, paralelne s alveolarnim grebenom te se povezuju konveksnim rezom, a mukoperiostalni reznj se pod pravim kutom prenosi na prethodno pripremljenu OAF i šiva za njezine rubove. Prednosti su dobra prokrvljenost palatinalnog reznja zbog krvne opskrbe palatinalnom arterijom, manja sklonost rupturama i pucanju reznja zbog deblje keratinizirane sluznice i očuvanje dubine vestibuluma (11). Prethodna palatoplastika ili traumatska ozljeda nepca kontraindikacije su za korištenje palatinalnog reznja (6).

Kod OAF promjera do 20 mm koristi se tehnika peteljkastog bukalnog reznja s masnim tkivom. Bukalnom masnom tkivu lateralno je omeđenje prednji rub massetera i ramus mandibule, a medijalno m. Buccinator (1). Nakon ispiranja i pripreme fistule, rade se dvije trapezoidne incizije bukalno prema vestibulumu i odiže se mukoperiostalni reznj. Ispod trapezoidnog reznja vertikalnom se incizijom kroz perios preparira masno tkivo. Povlači se kroz ispreparirani otvor i šiva preko OAF za rub palatinalne sluznice. Masno tkivo epitelizira 4 do 6 tjedana. Za zaštitu reznja tijekom faze cijeljenja, može se izraditi kirurška udlaga koja se fiksira za zubni

niz (8). Prednosti tehnike su dobra mobilnost režnja, mala redukcija dubine vestibuluma, dobra opskrba krvlju i epitelizacija (1, 2, 8,).

Jezični rezanj alternativna je metoda uzimanjem udaljenog transplantata. Indiciran je nakon neuspjelih kirurških sanacija lokalnim palatinalnim i bukalnim režnjevima, a kod komunikacije veće od 15 mm u promjeru. Ovisno o lokalizaciji defekta, rezanj se može uzeti s dorzalne, lateralne ili ventralne strane jezika. Zbog dobre opskrbe krvlju režnja, ali i njegove gipkosti, velika je uspješnost ove tehnike. Kao nedostatak tehnike navodi se potreba za općom anestezijom radi izbjegavanja potencijalnih komplikacija u vidu boli, krvarenja, infekcije i privremene disgeuzije (6, 8).

5.3.2. Autogeni koštani draft

Kod velikih OAF ili u slučajevima u kojima višestruki pokušaji zatvaranja mekog tkiva prethodno nisu uspjeli, neki istraživači preporučuju postavljanje autogenog koštanog transplantata kako bi se koštani defekt zatvorio prije pokušaja zatvaranja mekotkivnim režnjem. Zbog sve češće implantoprotetske rehabilitacije i često indiciranih predimplantacijskih kirurških zahvata kao na primjer sinus lift, rutinska metoda zatvaranja OAK i OAF mekotkivnim režnjem tada nije indicirana (21). Donorska se kost najčešće uzima s intraoralnih područja: prednji dio ramusa mandibule, simfiza mandibule ili zigomatični nastavak maksile. Uzimanje koštanog transplantata s intraoralnih donorskih područja uvelike smanjuje stres kod pacijenata. Međutim, intraoralna donorska kost ograničene je veličine, stoga je kod iznimno velikih maksilarnih defekata indiciran ekstraoralni koštani transplantat, najčešće s kriste ilijačne kosti (8).

Nakon mjerenja veličine defekta, uzima se odgovarajuća veličina kosti s donorskog mjesta te se u defekt fiksira resorptivnom ili neresorptivnom membranom. Nakon postavljanja membrane, defekt zatvaramo režnjem (22).

Potreban je poseban oprez kod stavljanja koštanog transplantata kako ga pri apliciranju ne bi ugorali maksilarni sinus. Watzack i suradnici (23) preporučuju stvaranje dvije rupice u središtu transplantata kroz koji se provlači konac i fiksira kako bi se spriječilo njegovo upadanje u sinus. Kao i kod svakog pacijenta s OAK i OAF, pacijent treba slijediti postoperativne mjere opreza uključujući antibiotsku terapiju, terapiju dekonjestivima i antihistaminicima (8).

5.3.3. Alogeni materijali

Najčešće korišteni alogeni materijal u terapiji sanacije OAF je liofilizirano fibrinsko ljepilo. Fibrinsko je ljepilo potrebno preoperativno 15 - 20 minuta pripremati pa onda injicirati u defekt koji se prekriva kolagenom membranom. Dakle, nema odizanja lokalnih režnjeva i prekrivanja defekta s njima, što u jednu ruku omogućava potpuno očuvanje intraoralne anatomije, a u drugu olakšava prijenos mikroorganizama i potencijalnu upalu (9).

5.3.4. Ksenogeni materijali

Ksenogeni materijali alternativa su autogenim koštanim transplantatima. Životinjskog su podrijetla, biokompatibilni su s dobrim oseokonduktivnim svojstvima. Najčešće korišteni su: Bio-Oss, Bio-Gide i Cerabone.

Prednost terapije ksenogenim materijalima je stvaranje koštane strukture, a nedostatak potreba za prekrivanjem mukoperiostalnim režnjem (24).

5.3.5. Sintetski materijali

Najčešće korišteni sintetski materijali u zatvaranju OAF su aluminij folije, zlatne folije i tantal folije. Folije se stavljaju na zdravu kost i omogućuju spontano prerastanje sinusne mukoze preko fistule, a s time i njeno zatvaranje. Dakle, odiže se mukoperiostalni režanj, izabrana folija se stavlja preko otvora s rubovima na zdravim dijelovima kosti te se preko toga vraća režanj koji se zašije. Prednosti u korištenju sintetskih materijala je čuvanje intraoralne anatomije i mogućnost uspjeha terapije iako su prethodne metode bile neuspješne. Nedostatak je cijena i dug period cijeljenja (8, 24).

5.4. Ostale tehnike

Danas postoji mnogo novih metoda i tehnika zatvaranja oroantralne komunikacije pa tako i fistule. Neke od njih su intereptalna alveotomija, vođena tkivna regeneracija, tehnika trećeg molara, laser, tehnika s trombocitima obogaćenim fibrinom (PRF) itd. (3, 24). Od svih se navedenih zbog stope uspješnosti, ali i jednostavnosti metode, najviše ističe PRF tehnika. PRF se dobiva centrifugiranjem pacijentove krvi. Sadržava fibrinsku mrežicu u koju su ugrađeni trombociti i faktori rasta. PRF pripravci mogu se koristiti sami, ali i kao PRF membrana u drugim tehnikama zatvaranja fistule koristeći autogene, alogene ili ksenogene materijale (22). PRF membrana prekriva koštani nadomjestak i otpušta faktore rasta. Prednosti metode PRF-om su očuvanje dubine vestibuluma, jednostavnost i neinvazivnost. Najčešće se koriste za liječenje defekta manjih od 5 mm.

5.5. Terapija maksilarnog sinusitisa uzrokovanog oroantralnom fistulom

Početno liječenje maksilarnog sinusitisa podrazumijeva ispiranje nosa u kombinaciji s primjenom sistemskih i lokalnih nazalnih dekonjestiva. Ciljanom antibiotskom terapijom prema antibiogramu, propisuju se antibiotici u trajanju 21 do 28 dana. S terapijom se nastavlja i nakon utvrđivanja prisutnosti nosnih opstrukcija ili polipa endoskopskim pregledom ili putem CT-a. Ako se potvrdi prisutnost polipa, propisuju se topikalni ili sistemski kortikosteroidi. Nekoliko abnormalnih stanja, kao što su devijacija septuma i hipertrofično tkivo srednjeg meatusa, treba liječiti otorinolaringolog pomoću endoskopskih pregleda. Ukoliko nema poboljšanja, pristupa se kirurškoj drenaži inficiranog sinusa. (5, 9).

Oroantralna fistula nastaje kao posljedica oroantralne komunikacije najčešće nakon ekstrakcije maksilarnih premolara ili molara zbog njihovog bliskog anatomskog odnosa s maksilarnim sinusom. Mogući su i drugi jatrogeni uzroci nastanka oroantralne fistule radi komplikacija tijekom različitih drugih stomatoloških intervencija (cistektomija ili pogrešno planirana implantološka terapija), a oroantralna fistula može biti posljedica i nejatrogenih uzroka vezanih uz zubnu etiologiju (neliječeni karijes) i odontogene ciste u regiji, radi čega se može reći da je to komplikacija je s kojom se doktor dentalne medicine susreće u svom svakodnevnom radu.

Stoga je važno imati na umu sve navedene uzroke uslijed kojih može doći do komplikacije nastanka oroantralne komunikacije, te posljedično i fistule kako bi se u što je moguće većoj mjeri prevenirale. Unatoč provedenim preventivnim mjerama, pravilnoj tehnici vađenja zuba, pa čak i dugogodišnjem iskustvu i umijeću doktora dentalne medicine, do te komplikacije može doći. Vrlo je važno da se oroantralna komunikacija dijagnosticira na vrijeme te da se poduzmu sve mjere kako bi se spriječio razvoj daljnjih komplikacija.

Spomenuli smo da su komplikacije neadekvatno liječene ili neprepoznate oroantralne komunikacije stvaranja oroantralne fistule i maksilarnog sinusitisa. Metode liječenja ovise o različitim čimbenicima koji mogu utjecati na daljnji tijek bolesti. Važno je procijeniti veličinu nastale oroantralne komunikacije, međutim značajan čimbenik je vrijeme koje je proteklo od nastanka te prisutnost postojanja upale u maksilarnom sinusu.

Obzirom na veličinu oroantralne fistule pristup liječenju temelji se na preporukama za liječenje fistula veličine do 2 mm, između 2 i 6 mm i fistula većih od 7 mm.

Terapija fistule promjera manjeg od 2 mm sastoji se od deepitelizacije stijenki defekta svrdlom ili skalpelom, poticanja svježeg krvarenja, toaleta i repozicije alveole. Kod kohleiranja alveole potreban je poseban oprez kako defekt ne bismo dodatno proširili. Dakle, kohleiraju se bočne stijenke alveole bez apikalnog potiskivanja. Na taj je način omogućeno stvaranje krvnog ugruška i spontano cijeljenje defekta. Potrebno je napomenuti da fistule promjera manjeg od 2 mm nakon minimalne intervencije mogu spontano zacijeliti ali uz uvjet da se pacijent pridržava preporučenih mjera opreza koje mu moraju biti jasno objašnjene.

Kod fistula veličine od 2 do 6 mm, nakon postupka poticanja krvarenja, potrebno je u alveolu staviti antifibrinolitički uložak i sašiti ranu kako bismo spriječili ispadanje antifibrinolitičkog uložka i omogućili cijeljenje rane. Pacijentu se također na tjedan dana propisuje antibiotska

terapija i dekongestivne kapi na 5 dana za prevenciju maksilarnog sinusitisa uz objašnjenje preventivnih mjera kojih se mora držati kako ne bi usporavao proces cijeljenja.

Kod oroantralnih fistula većih od 7 mm vrlo je mala šansa spontanog izlječenja nakon minimalnih intervencija te je potrebna kirurška intervencija. Prije kirurškog zahvata potrebno je procijeniti postojanje upale u maksilarnom sinus, te započeti i protuupalnu terapiju.

Koju ćemo kiruršku tehniku odabrati ovisi o brojnim čimbenicima kao što su i opće stanje pacijenta, suradljivost, planirana buduća protetska terapija, te lokalnim čimbenicima kao što su lokalizacija i veličina fistule, ali i terapijske mogućnosti s obzirom na dostupnost metoda prema uvjetima rada. Mogu se koristiti tradicionalne metode kao što su mekotkivni režnjevi, međutim njihov nedostatak je smanjenje dubine vestibuluma i opsežna remodelacija kosti koja ograničava i otežava buduću implantološku terapiju na tome području. Novije kirurške metode koriste autogene, autologne, ksenogene i sintetske materijale za rekonstrukciju koštanog tkiva na mjestu nastale oroantralne fistule, uz napomenu da su isti dostupni cijenom te uz procjenu da će ih pacijent dobro podnositi.

S obzirom na to da idealna metoda za liječenje oroantralne fistule ne postoji važno je naglasiti da je potreban individualni terapijski pristup svakome pacijentu, odnosno procjenjuje se najbolja metoda za tog pacijenta uz postojeće vanjske okolnosti kao što su dostupnost i cijena materijala, procjena općeg stanja organizma za proces cijeljenja mekog i koštanog tkiva, procjena rizika od daljnjih komplikacija, opća suradnja s pacijentom i mogućnosti terapeuta s obzirom na daljnji terapijski plan.

7. ZAKLJUČAK

Oroantralna fistula nastaje kao posljedica različitih jatrogenih i nejatrogenih uzroka, koje je potrebno razlikovati kako bi se preciznije i pouzdanije odredio terapijski pristup individualnom pacijentu.

Najčešći jatrogeni uzrok OAF je ekstrakcija maksilarnih premolara ili molara zbog njihovog bliskog anatomskog odnosa s maksilarnim sinusom, a s obzirom na to da može nastati i tijekom različitih drugih stomatoloških intervencija, te kao posljedica drugih nejatrogenih uzroka vezanih uz zubnu etiologiju, oroantralna komunikacija i komplikacije kao što su maksilarni sinusitis i oroantralna fistula relativno su česta problematika s kojom se doktor dentalne medicine susreće u svom svakodnevnom radu. Stoga je vrlo važno poznavati uzroke nastanka te procijeniti vrijeme nastanka, veličinu i potencijalne posljedice neliječenja oroantralne komunikacije prema individualiziranom pristupu pacijentu budući da nema idealnog i jednostavnog rješenja, a liječenje je u izravnoj vezi s mogućnostima terapeuta te doprinosom pacijenta suradnjom tijekom procesa provođenja medicinskih intervencija.

8. LITERATURA

1. Krmpotić Nemanić J, Marušić A. Anatomija čovjeka. Zagreb: Medicinska naklada; 2004. 273-4.
2. Ogle OE, Weinstock RJ, Friedman E. Surgical Anatomy of the Nasal Cavity and Paranasal Sinuses. *Oral Maxillofac Surg Clin North Am.* 2012;24(2):155-66.
3. Olaf J, Kobler P. Oroantralna komunikacija. *Sonda.* 2004;6(11):56-7.
4. Sokler K, Vuksan V, Lauc T. Liječenje oroantralne fistule. *Acta Stomatol Croat.* 2002;36(1):129-34.
5. Soung Min Kim Definition and management of odontogenic maxillary sinusitis. 2019; 29;41(1):13.
6. Natasha Bhalla, Feiyi Sun, Harry Dym Management of Oroantral Communications 2021; 33(2):249-262.
7. Hrelja I, Kalogjera L. Odontogeni maksilarni sinuitis. *Sonda.* 2007;8:93-6
8. Dym H, Wolf JC. Oroantral communication. *Oral Maxillofac Surg Clin North Am.* 2012 May;24(2):239-47.
9. Brook I. Sinusitis of odontogenic origin. *Otolaryngol Head and Neck Surgery.* 2006;135(3):349-55.
10. Enrico Borgonovo A. Surgical Options In Oroantral Fistula Treatment. *The Open Dent J.* 2012;6:94-8.
11. Hupp J. Contemporary Oral and Maxillofacial Surgery. London: Mosby Co; 2014. 382 – 93.
12. Khandelwal P, Hajira N. Management of Oro-antral Communication and Fistula. *World J Plast Surg.* 2017;6(1):3-8.
13. Miše I. Oralna kirurgija, Zagreb; JUMENA 1983.
14. Kavić - Zaklan D, Kesić - Balasko Z. Prevencija antro-oralnih komunikacija nakon ekstrakcije zubi. *Acta Stomatol Croat.* 1967; 2(2): 95-8.
15. Parvini P, Obreja K, Sader R, Becker J, Schwarz F, Salti L. Surgical options in oroantral fistula management: a narrative review. *Int J Implant Dent.* 2018;4(1):40-53.
16. Workman AD, Granquist EJ, Adappa ND. Odontogenic sinusitis: developments in diagnosis, microbiology, and treatment. *Curr Opin Otolaryngol Head Neck Surg.* 2018;26(1):27-33.
17. Akhlaghi F, Esmaeelinejad M, Safai P. Etiologies and Treatments of Odontogenic Maxillary Sinusitis: A Systematic Review. *Iran Red Crescent Med J.* 2015;17(12):255-62

18. Puria Parvini 1, Karina Obreja 2, Amira Begic 1, Frank Schwarz 1 3, Jürgen Becker 3, Robert Sader 4, Loutfi Salti 1 Decision-making in closure of oroantral communication and fistula. 2019; 1;5(1):13.
19. Amšel V. Prevencija antrooralnih fistula. Zbornik radova Stomatoloških dana Hrvatske. 1977;184-5
20. Freitas TMC, Farias JG, Mendonça RG, Alves MF, Ramos Jr RP, Cândia AV. Oroantral fistulas: diagnosis and management purposes. 2003;69(6):838-44
21. Smith TS, Schaberg SJ. Repair of a palatal defect using a dorsal pedicle tongue flap. J Oral Maxillofac Surg 1982;40(10):670–3.
22. Kapustecki M, Niedzielska I, Borgiel-Marek H, Rozanowski B. Alternative method to treat oroantral communication and fistula with autogenous bone graft and platelet rich fibrin. Med Oral Patol Oral Cir Bucal. 2016;21(5):608-13.
23. Watzack G, Tepper G, Zechner W, et al. Bony press-fit closure of oro-antral fistulas: a technique for pre-sinus lift repair and secondary closure. J Oral Maxillofac Surg 2005;63:1288–94.
24. Visscher S, van Minnen B, Bos R. Closure of Oroantral Communications: A Review of the Literature. J Oral Maxillofac Surgery. 2010;68:1384-91.

Anja Balenović rođena je 17. prosinca 1998. godine u Zagrebu. Završila je Osnovnu školu Matka Laginje u Zagrebu te XVI. gimnaziju u Zagrebu. Tijekom cijelog osnovnoškolskog i srednjoškolskog obrazovanja aktivno se bavila različitim sportovima u kojima je ostvarila uspjehe na nacionalnim prvenstvima. U pojedinačnom sportu taekwondou osvojila je srebrnu medalju na državnom prvenstvu, nakon čega je počela trenirati odbojku. Zajedno s odbojkaškim klubom Mladost iz Zagreba nositeljica je zlatne medalje na juniorskom državnom prvenstvu Hrvatske 2017. godine.

Stomatološki fakultet u Zagrebu upisuje 2017. godine. Tijekom cijelog fakultetskog obrazovanja radila je kao asistentica u privatnoj stomatološkoj poliklinici. Sudjelovala je u sportskim aktivnostima na razini Sveučilišta Zagreb.

U slobodno vrijeme bavi se umjetničkim radom.