

# Terapija molarno incizivne hipomineralizacije kod djece

---

Jukić, Mihaela

Master's thesis / Diplomski rad

2023

Degree Grantor / Ustanova koja je dodijelila akademski / stručni stupanj: **University of Zagreb, School of Dental Medicine / Sveučilište u Zagrebu, Stomatološki fakultet**

Permanent link / Trajna poveznica: <https://um.nsk.hr/um:nbn:hr:127:209756>

Rights / Prava: [Attribution-NonCommercial 4.0 International](#)/[Imenovanje-Nekomercijalno 4.0 međunarodna](#)

Download date / Datum preuzimanja: **2025-03-14**



Repository / Repozitorij:

[University of Zagreb School of Dental Medicine Repository](#)





Sveučilište u Zagrebu

Stomatološki fakultet

Mihaela Jukić

# **TERAPIJA MOLARNO INCIZIVNE HIPOMINERALIZACIJE KOD DJECE**

DIPLOMSKI RAD

Zagreb, 2023.

Rad je ostvaren na Zavodu za dječju i preventivnu stomatologiju Stomatološkog fakulteta Sveučilišta u Zagrebu.

Mentor rada: izv. prof. dr. sc. Tomislav Škrinjarić, Zavod za dječju i preventivnu stomatologiju Stomatološkog fakulteta Sveučilišta u Zagrebu

Lektor hrvatskog jezika: Daniela Radan, mag. educ. philol. croat. et paed.

Lektor engleskog jezika: Ankica Žarnić, mr. spec. prevoditelj engleskog jezika

Rad sadrži: 44 stranice

2 tablice

5 slika

Rad je vlastito autorsko djelo koje je u potpunosti samostalno napisano uz naznaku izvora drugih autora i dokumenata korištenih u radu. Osim ako nije drukčije navedeno, sve ilustracije (tablice, slike i dr.) u radu izvorni su doprinos autora diplomskog rada. Autor je odgovoran za pribavljanje dopuštenja za korištenje ilustracija koje nisu njegov izvorni doprinos, kao i za sve eventualne posljedice koje mogu nastati zbog nedopuštenog preuzimanja ilustracija odnosno propusta u navođenju njihova podrijetla.

## **Zahvala**

Zahvaljujem svom mentoru, izv. prof. dr. sc. Tomislavu Škrinjariću, na strpljenju, savjetima i pomoći pri nastanku ovog diplomskog rada. Još veće hvala za sve znanje koje mi je prenio tijekom fakultetskog obrazovanja te svakom strpljivom objašnjavanju!

Zahvaljujem i dr. Jeleni Bradić na pomoći i ustupljenim materijalima.

Hvala svim mojim prijateljima i kolegama koji su tijekom ovog studija jadikovali sa mnom prije ispita ili zahtjevnog slučaja, ali kasnije i slavili, ispijali kave, trčali i trenirali sa mnom i uljepšavali mi studentske dane. Hvala curama koje sam upoznala i koje će, nadam se, još dugo biti dio mog života!

Hvala mojoj Karli što je uvijek tu za mene, Lauri na stručnoj i emocionalnoj podršci i dr. Jeleni Čakar na beskrajnom razumijevanju, savjetima i potpori.

Posebno hvala mojoj mami i seki koje su me trpjele i istrpjele, ohrabrivale kada sam mislila da više ne mogu i pokazale mi da mogu! Hvala vam što ste imale razumijevanja za sva moja raspoloženja i obaveze jer bez vaše podrške ne bih uspjela! Hvala i mom djedu Paji koji se uvijek brinuo oko mojih ispita, kao i baki, teti i tati!

## TERAPIJA MOLARNO INCIZIVNE HIPOMINERALIZACIJE KOD DJECE

### Sažetak

Molarno incizivna hipomineralizacija (MIH) označava kvalitativne promjene u caklini koje su klinički vidljive kao bijeli, žuti, bež ili smeđi opaciteti.

Zahvaćen je barem jedan prvi trajni kutnjak, a često i trajni sjekutići. O uzroku tog stanja i dalje je poznato vrlo malo. Vjerojatno se radi o multifaktorijalnom djelovanju nokse između 20. tjedna intrauterinog razvoja i 4. godine života. Predstavljena je i nova teorija „mineralizacijskog trovanja” koja opovrgava dosadašnja razmišljanja o sistemskom stanju kao uzroku. Epidemiološki podatci vrlo su neusklađeni. Svjetska prevalencija procjenjuje se na 14,2 %, dok je u Hrvatskoj 2020. bila 13 %. Izbor terapijskog postupka ovisi o težini slučaja. Postupci mogu biti neinvazivni, minimalno invazivni ili invazivni. Neinvazivni postupci usmjereni su na prevenciju progresije lezije i nastanka karijesa, a uključuju upute o oralnoj higijeni, pravilnoj prehrani, remineralizacijske postupke, pečaćenje fisura i redovite kontrole svakih 3 – 6 mjeseci. Minimalno invazivnim postupcima nastoji se što je više moguće sačuvati tvrdo zubno tkivo, a ti su postupci izbjeljivanje, mikroabrazija i infiltracijska tehnika. Invazivni postupci trebali bi se primjenjivati u najtežim slučajevima, a u njih se ubrajaju restaurativni postupci, protetski nadomjesci te ekstrakcije i ortodontska terapija. Na kraju rada prikazan je terapijski postupak infiltracijskom tehnikom.

**Ključne riječi:** molarno incizivna hipomineralizacija, terapija, infiltracijska tehnika

# TREATMENT OF MOLAR-INCISOR HYPOMINERALIZATION IN CHILDREN

## Summary

Molar-incisor hypomineralization (MIH) is a condition associated with qualitative changes in enamel manifesting as white, yellow, cream, or brown opacities. At least one permanent molar is affected, usually in addition to the permanent incisors. While the specific cause of this condition remains unclear, it is likely the result of multiple factors that occur between the 20th week of in-utero development and the child's fourth year of life. A new theory termed "mineralization poisoning" was proposed, calling into question the earlier belief that systemic conditions are the cause. The epidemiological data on MIH are highly inconsistent. The global prevalence is estimated to be 14.2%, with it being at 13% in Croatia in 2020. Treatment options are dependent on the severity of the case. Treatments may be non-invasive, minimally invasive, or invasive. The non-invasive approach focuses on preventing progression of lesions and development of dental caries and includes oral hygiene instructions, nutrition recommendations, remineralization procedures, fissure sealing, and regular follow-ups every 3 to 6 months. The minimally invasive procedures aim to preserve as much healthy tooth tissue as possible and include tooth whitening, microabrasion, and infiltration technique. The invasive procedures, which should be used in the most severe cases, include restorative treatments, prosthetic replacements, extractions, and orthodontic therapy. The paper concludes with a presentation of the treatment using the infiltration technique.

**Keywords:** molar-incisor hypomineralization, MIH, treatment options, procedures, infiltration technique

## Sadržaj

1. UVOD .....	1
2.1. MOLARNO INCIZIVNA HIPOMINERALIZACIJA .....	4
2.1.1. Definicija.....	5
2.1.2. Etiologija.....	5
2.1.3. Epidemiologija.....	9
2.1.4. Klinička slika .....	10
2.2. TERAPIJA MOLARNO INCIZIVNE HIPOMINERALIZACIJE.....	14
2.2.1. Neinvazivni postupci.....	15
2.2.2. Minimalno invazivni postupci .....	16
2.2.3. Invazivni postupci.....	18
2.3. PRIKAZ SLUČAJA TERAPIJE MIH-e INFILTRACIJSKOM METODOM.....	22
3. RASPRAVA .....	21
4. ZAKLJUČAK .....	24
5. LITERATURA .....	30
6. ŽIVOTOPIS .....	36

## **Popis skraćenica**

CPP-ACP – kazein fosfopeptid-amorfni kalcijev fosfat (engl. *casein phosphopeptide-amorphous calcium phosphate*)

CPP-ACFP – kazein fosfopeptid-amorfni kalcijev fluorid fosfat (engl. *casein phosphopeptide-amorphous calcium fluoride phosphate*)

EAPD – Europska akademija za dječju stomatologiju (engl. *European Academy of Paediatric Dentistry*)

MIH – molarno incizivna hipomineralizacija

RI – refrakcijski indeks

SIC – staklenoionomerni cement



## **1. UVOD**

Caklina je tvrdo zubno tkivo koje se većinski sastoji od visoko organiziranih kristala hidroksiapatita, a ostatak čine organske tvari i voda. Najtvrđa je tvar u ljudskom tijelu, a proizvode ju specijalizirane stanice ameloblasti. Formiranje cakline može se podijeliti u inicijalni ili sekretorni stadij te u kasnije stadije – mineralizaciju i maturaciju. U inicijalnom stadiju odvija se sekrecija proteina amelogenina, ameloblastina i enamelina, a u kasnijim stadijima odvija se odlaganje minerala. Okolišni i genetski čimbenici mogu utjecati na te procese što rezultira nepravilnostima u strukturi cakline. Ako noksa djeluje u sekretornoj fazi, nastat će hipoplazija cakline. Hipomineralizacije nastaju kada se procesi mineralizacije i maturacije ne odvijaju ispravno.

Hipomineralizirana caklina normalne je debljine, ali nije potpuno mineralizirana što mijenja njezin izgled. Klinički, takva je caklina opaktna, bijela, žućkasta ili smeđa. Najčešći oblik hipomineralizacije jest molarno incizivna hipomineralizacija, a generalizirane hipomineralizacije vidljive su i u dentalnoj fluorozii i *amelogenesis imperfecti* (1).

Pojam molarno incizivna hipomineralizacija uveden je 2001. Označava kvalitativne nepravilnosti u strukturi cakline koje su klinički vidljive kao ograničeni opaciteti, a zahvaćaju minimalno jedan od četiri prva trajna kutnjaka, često i trajne sjekutiće. Prije uvođenja novog naziva promjene su se nazivale različitim imenima: hipomineralizirani prvi trajni molari, idiopatske hipomineralizacije prvih trajnih molara, nefluoridne hipomineralizacije prvih trajnih molara, sirasti kutnjaci (engl. *cheese molars*) (2).

Hipomineralizirana caklina sadrži veći udio proteina što ju čini manje tvrdom od normalne cakline. Mikroskopski, rubovi prizama manje su naglašeni, a interprizmatski je prostor povećan što takvu caklinu čini poroznijom. Problemi s kojima se susreću pacijenti s MIH-om su preosjetljivost, estetski problemi, gubitak ispuna, posteruptivni lom cakline. Djeca s MIH-om podliježu stomatološkim zahvatima i do 10 puta češće od ostale djece (3). Preosjetljivost otežava oralnu higijenu i pospješuje akumulaciju plaka što u kombinaciji s povećanom poroznošću cakline, a posebno kod posteruptivnog loma cakline, pogoduje nastanku karijesa. Oralne bakterije lakše prolaze kroz hipomineraliziranu caklinu putem dentinskih tubulusa i dolaze do pulpe što uzrokuje subkliničku upalu. Zbog toga je te zube ponekad teže odgovarajuće anestetizirati (4).

Svi navedeni problemi mogu dovesti i do dentalnog straha i anksioznosti kod djeteta zbog čega pri odabiru terapijskog plana i pristupa treba voditi računa o kliničkoj slici i suradnji pacijenta.

Svrha ovog rada jest dati pregled o dostupnim podacima iz literature o MIH-i, s naglaskom na terapijske opcije u tretiranju tog stanja i prikazati jedan slučaj terapije MIH-e.

## **2.1. MOLARNO INCIZIVNA HIPOMINERALIZACIJA**

### **2.1.1. Definicija**

Molarno incizivna hipomineralizacija pojam je koji označava ograničene, kvalitativne nepravilnosti u strukturi cakline koji su nastali zbog sistemskog uzroka, a zahvaćaju jedan ili više prvih trajnih kutnjaka. Uz zahvaćenost kutnjaka može se javiti i zahvaćenost trajnih sjekutića, ali ona nije nužna za uspostavu dijagnoze MIH-e (5). Pojam su prvi definirali Weerheim i sur. 2001. godine. Prijašnji nazivi sadržavali su sistemske čimbenike u imenu, ali su oni izbačeni jer se i do danas ne zna uzrok nastanka ovakvih promjena. (2).

### **2.1.2. Etiologija**

Formiranje cakline započinje na trajnim prvim kutnjacima u 20. tjednu intrauterinog razvoja, a potrebno je tri godine da bi se ono završilo. Kritično vrijeme u kojem bi noksa morala djelovati smatra se prva godina života u kojoj se događa rana maturacija prvih trajnih kutnjaka i sjekutića. Maturacija traje nekoliko godina tako da djelovanje nokse u kasnijem maturacijskom razdoblju može također rezultirati hipomineralizacijom. Upravo se zato istraživanja etioloških faktora usredotočuju na razdoblje od 20. tjedna intrauterinog razvoja do 4. godine života. Brojni istraživači razmatrali su moguće etiološke faktore, no do danas se ne može sa sigurnošću reći koji je pravi uzrok. Smatra se da je vrijeme u kojem noksa djeluje možda i važnije od same prirode nokse. Pretpostavlja se i da ne postoji samo jedan uzrok, već da je riječ o multifaktorskom djelovanju (6). Podjela uzročnih faktora jest na prenatalni, perinatalni i postnatalni period. Ipak, smatra se da je veća vjerojatnost da su to nokse u perinatalnom i postnatalnom periodu (7,8).

## **Prenatalni period**

Zamijećena je veća incidencija MIH-e kod djece čije su majke imale određenu bolest tijekom trudnoće od onih čije su majke bile zdrave. Međutim, specifična bolest koja bi uzrokovala MIH-u nije određena. Sumnjalo se na povezanost urinarnih infekcija i dijabetesa majke tijekom trudnoće i pojavnosti MIH-e, no ne postoje čvrsti dokazi. Djelovanje nokse u zadnjem tromjesečju trudnoće najopasnije je za razvoj nepravilnosti u strukturi cakline. Pronađena je povezanost između učestalog povraćanja i korištenja spazmolitika u zadnjim tjednima trudnoće i nastanka MIH-e. Kao mogući razlozi navode se gubitak elektrolita, hipokalcijemija i hipoksija (kao posljedica povraćanja, dijabetesa i nuspojave spazmolitika). Najmanji je pronađeni postotak uzročnih čimbenika koji bi djelovali u prenatalnom razdoblju – više se uzročnih čimbenika povezuje se perinatalnim i postnatalnim periodom (6,8,9).

## **Perinatalni period**

Studije se dosta razlikuju oko problema povezanih s porodom. Neke izdvajaju carski rez, produženo vrijeme poroda, blizanačku trudnoću, prerani porod i malu porođajnu težinu djeteta kao moguće čimbenike (8,10,11), a neke ih opovrgavaju (6,12,13). Zagovornici tih etioloških faktora smatraju da hipoksija, koja se javlja zbog preranog ili predugog poroda, ometa aktivne ameloblaste i njihovu sekreciju. Provedene su i eksperimentalne studije na štakorima prema kojima je zaključeno da kratka hipoksija (24 h) ne uzrokuje hipomineralizacijske promjene, ali da duža (42 dana) uzrokuje pojavu hipomineralizacija (9).

## Postnatalni period

### a) Dječje bolesti

Istražene su povezanosti brojnih dječjih bolesti i pojavnosti hipomineralizacijskih promjena na zubima. Veća pojavnost MIH-e uočena je kod djece koja u anamnezi imaju:

- upalu srednjeg uha
- pneumoniju
- astmu
- infekciju urinarnog trakta
- vodene kozice
- duže razdoblje povišene tjelesne temperature
- poremećaje gastrointestinalnog trakta
- bronhitis
- ospice (7,8,14,15)

Pretraživanjem literature može se naići na brojne uzroke koje su neki istraživači povezali s MIH-om, ali se svi slažu kako niti jedna od tih bolesti nije izričit i siguran uzrok MIH-e.

Povišena tjelesna temperatura često se povezuje s MIH-om, ali je teško procijeniti je li sama povišena temperatura uzrok pojave hipomineralizacija ili je ipak stvar u samoj patofiziologiji bolesti zbog koje nastaje povišena temperatura (9).

### b) Antibiotici

Teško je procijeniti je li upotreba antibiotika uzrok pojavnosti MIH-e, je li to ipak sama bolest zbog koje je potrebno uzeti antibiotik ili pak oboje (9).

Prema istraživanju Laisia i sur. iz 2009., s MIH-om povezani antibiotici su amoksisicilin, penicilin V i eritromicin. Povezanost nije nađena za cefalosporine, sulfonamide i trimetoprim. Najveće su sumnje usmjerene prema amoksicilinu s obzirom na to da je upravo to antibiotik koji se najčešće propisuje. Proveo je istraživanje među populacijom finske djece, ali i laboratorijsku *in vitro* studiju na štakorskim zubima, gdje je dokazao povećanu debljinu cakline na zubima izloženim amoksicilinu što ukazuje na poremećaje koje amoksicilin uzrokuje na ameloblaste (16). No doze kojima su tretirani zubi mnogo su veće od onih prisutnih u krvnoj

plazmi u terapijskoj dozi. Upravo na to ukazuju i druge dvije studije koje pobijaju mogućnost da amoksicilin u terapijskim dozama uzrokuje MIH-u (17,18).

c) Toksini iz okoliša

Toksini kao što su dio dioksini i poliklorirani bifenili također se povezuju s MIH-om. To su toksične i kancerogene kemikalije koje su produkt tehnološke obrade, a nalaze se u hrani i izlučuju u majčinom mlijeku (9). Neke studije pronalaze povezanost (19,20), dok ju druge isključuju (21,22).

d) Produljeno dojenje

Smatra se da dojenje dulje od 6 mjeseci može uzrokovati poremećaje u mineralizaciji cakline. Teško je odrediti je li zaista problem u duljem vremenu dojenja ili u toksinima koji se potencijalno nalaze u majčinom mlijeku (23). Drugo istraživanje isključuje mogućnost produljenog dojenja kao uzrok poremećaja u mineralizaciji cakline (6).

## **Nova teorija**

Dentalna fluoroza i *amelogenesis imperfecta* generalizirana su stanja kojima je pronađen uzrok. Ono što razlikuje MIH-u od ova dva stanja jest njegova sporadična pojavnost. Može se pojaviti na jednom ili više zubi i nije generalizirano stanje. Zato se postavlja pitanje kako generalizirano stanje (npr. dječja bolest) ne utječe na sve zube koji mineraliziraju u tom trenutku. Stoga je iznesena nova teorija „mineralizacijskog trovanja” (engl. *mineralization poisoning*). Smatra se da protein albumin dolazi u doticaj s caklinskim kristalima i blokira odlaganje kalcija i fosfora što onemogućuje rast kristala. U normalnim uvjetima između kristala nalazi se amelogenin koji se razgrađuje djelovanjem enzima kalikreina-4. Albumin je otporan na djelovanje kalikreina-4 i ostaje zarobljen između kristala koji nejednoliko rastu što dovodi do kredastog izgleda cakline. U kasnijim fazama ameloblasti luče proteaze koje razgrađuju albumin s površine te se tako objašnjava postojanje površinskog sloja cakline. Točan mehanizam po kojem albumin dolazi u doticaj s caklinskim kristalima još nije u potpunosti objašnjen, ali se smatra da dolazi do krvarenja u blizini caklinskog organa (24).



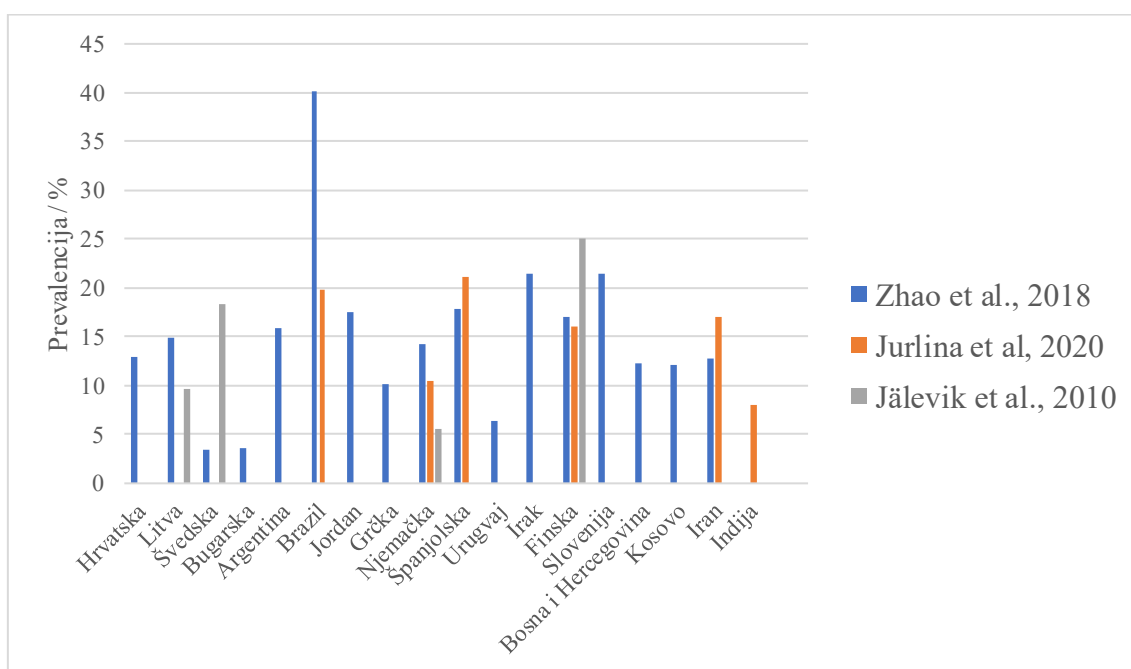
### 2.1.3. Epidemiologija

Molarno incizivna hipomineralizacija epidemiološki je najčešća nepravilnost u strukturi cakline. Prevalencija se značajno razlikuje među studijama. Trenutna prevalencija u svijetu procjenjuje se na 14,2 % (25,26). Prema istraživanju iz 2018., Južna Amerika je kontinent s najvećom prevalencijom (26). Istraživanja provedena u istim državama, ali od različitih ispitivača, pokazuju različite rezultate što je prikazano grafikonom. Moguće objašnjenje velikih razlika u podacima neodgovarajuća je dokumentacija MIH-e.

Tablica 1. Prevalencija MIH-e po kontinentima (26).

<b>KONTINENT</b>	<b>PREVALENCIJA</b>
<i>Južna Amerika</i>	18 %
<i>Australija i Oceanija</i>	16,3 %
<i>Europa</i>	14,3 %
<i>Azija</i>	13 %
<i>Afrika</i>	10,9 %

U Hrvatskoj je 2020. prevalencija bila 13 % (27).



Slika 1. Prevalencija MIH-e po državama iz tri različita izvora (26–28).

#### 2.1.4. Klinička slika

Klinička slika molarno incizivne hipomineralizacije razlikuje se ovisno o težini nepravilnosti. Izgled može varirati od bijelo-žutih ili žuto-smeđih ograničenih zamućenja do jako hipomineralizirane cakline koja je sklona pucanju.

Europska akademija za dječju stomatologiju (EAPD) postavila je dijagnostičke kriterije prema kojima se određuje prisutnost MIH-e.

##### a) Zahvaćeni zubi

Za uspostavu dijagnoze nužna je zahvaćenost barem jednog prvog trajnog kutnjaka. Ostali prvi trajni kutnjaci također mogu biti zahvaćeni. Istovremeno je moguća zahvaćenost i trajnih sjekutića. Što je više kutnjaka i sjekutića zahvaćeno, to je težina stanja veća. Nepravilnosti se mogu pojaviti i na drugim mliječnim kutnjacima, pretkutnjacima, drugim trajnim kutnjacima i vrhovima očnjaka.

##### b) Izgled ograničenih zamućenja

Zamućenja označavaju promijenjenu translucenciju cakline, a razlikuju se u boji, veličini i obliku. Boja može varirati od bijele, bež, žute do smečkaste. Veličina lezije mora biti barem 1 mm da bi se uzela u obzir. Oblik ovisi o tome koji je dio zuba zahvaćen, ali zahvaćena caklina jasno je ograničena od zdrave cakline. Ograničena zamućenja posljedica su nedostatka minerala u mikrostrukturi cakline, točnije u kristalnoj rešetci. Zbog „praznih mjesta“ svjetlost se drugačije lomi te nepravilnost postaje vidljiva.

##### c) Posteruptivno pucanje cakline

Hipomineralizirana caklina mehanički je slabija i nakon nicanja, u težim slučajevima, pod utjecajem žvačnih sila, dolazi do pucanja. To područje gubi pravilnu strukturu i povećane je poroznosti što dovodi do ekspaniranja dentina i kasnijeg razvoja karijesa. Gubitak kontinuiteta cakline često je povezan s postojećim ograničenim zamućenjem.

d) Preosjetljivost

Zahvaćeni zubi često su preosjetljivi na vanjske stimulanse zbog povećane poroznosti cakline i njezine oslabljene strukture. Također, kutnjake s MIH-om često je teže anestetizirati što se pokušalo objasniti kroničnom upalom pulpe. Zbog povećane poroznosti, kroz caklinu, dentinski tubulusi izloženiji su vanjskim utjecajima kao što su mehanički podražaji i toplinske promjene. Zbog toga je i sama pulpa duže vrijeme izložena stimulansima slabijeg intenziteta što dovodi do kronične upale.

e) Atipične restauracije

Prisutnost atipičnog oblika ispuna koji ne odgovara klasičnoj slici karijesa može upućivati da je na zubu postojala hipomineralizacija. Na rubovima ispuna može se primijetiti opacitet, a na kutnjacima se ispun proteže na glatke površine zuba. Prema preporukama, zubi s takvim ispunima proglašavaju se MIH-om.

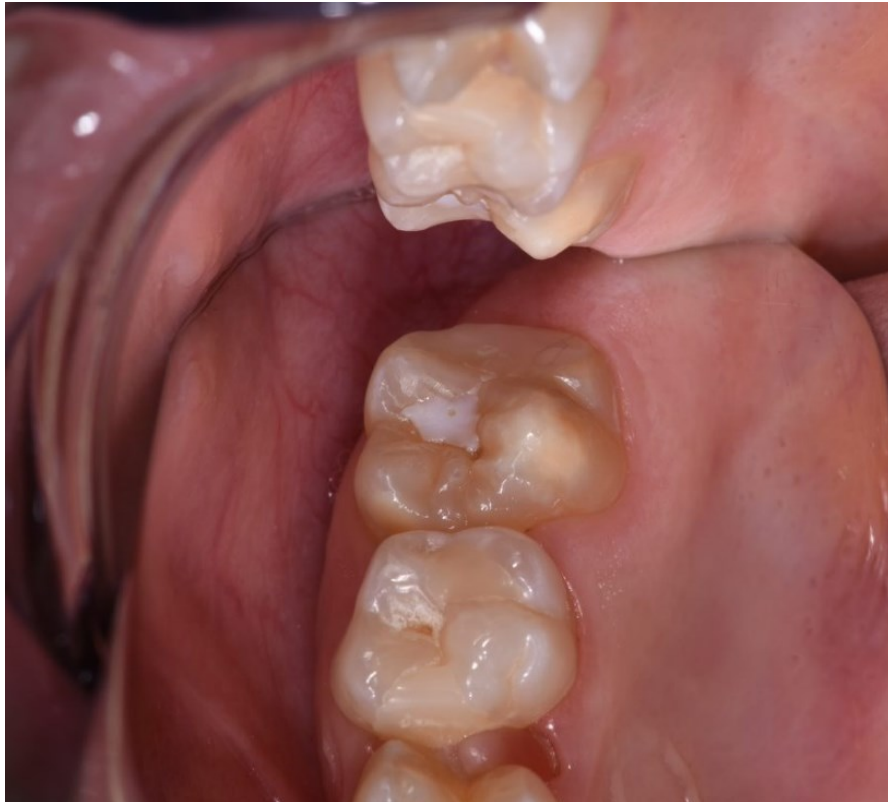f) Ekstrakcija kutnjaka zbog MIH-e

Ekstrakcija koja je posljedica postojanja molarno incizivne hipomineralizacije može se proglasiti ako postoji relevantna medicinska dokumentacija ili hipomineralizacije i/ili atipične restauracije na drugim kutnjacima ili sjekutićima. Najpovoljnije vrijeme za ekstrakciju molara je kada se razvilo 2/3 dužine korijena kako bi se omogućila mezijalizacija posteriornih molara.

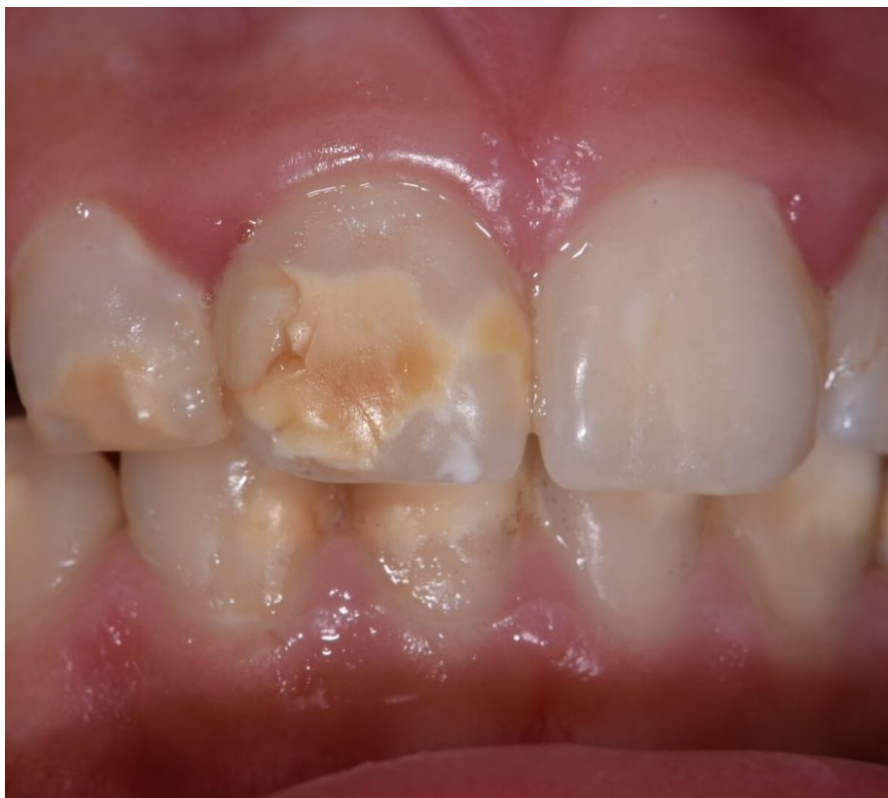Nepravilnosti u strukturi se prema kontinuitetu cakline dijele na blage i opsežnije. Klasifikacija lezije određuje terapijski plan (29).

Tablica 2. Podjela MIH-e po stupnjevima.

<b><i>STUPANJ ZAHVAĆENOSTI CAKLINE</i></b>	<b><i>BLAGA PROMJENA (MILD)</i></b>	<b><i>OPSEŽNA PROMJENA (SEVERE)</i></b>
<b><i>SIMPTOMI</i></b>	ograničena zamućenja bez urušavanja cakline	ograničena zamućenja uz urušavanje cakline i karijes
	preosjetljivost na vanjske stimulanse (npr. zrak ili voda), ali ne na četkanje	spontana i neprestana preosjetljivost koja ometa funkciju (npr. žvakanje, četkanje)
	blagi estetski problemi na sjekutićima	veliki estetski problem, socio-psihološki utjecaj



Slika 2. Blaga klinička slika MIH-e na gornjem trajnom prvom kutnjaku.



Slika 3. Opsežna klinička slika MIH-e na trajnim sjekutićima.

## **2.2. TERAPIJA MOLARNO INCIZIVNE HIPOMINERALIZACIJE**

Najveći izazov svakog kliničara jest izbor najboljeg i najprikladnijeg terapijskog postupka. Postoje određeni čimbenici koje je potrebno uzeti u obzir prilikom odabira terapijskog postupka. Terapija prednjih i stražnjih zubi razlikuje se zbog iznosa žvačnih sila koje podnose i estetskih zahtjeva. Stražnji su zubi pod većim utjecajem žvačnih sila i materijali moraju podnositi veća opterećenja dok je u prednjoj regiji žvačni stres znatno manji, a estetski zahtjevi veći. Čimbenici koji određuju terapiju su dob pacijenta i njegova kooperativnost, simptomi, broj zahvaćenih zubi, okluzija, stupanj zbijenosti, potreba za ortodontskom terapijom u budućnosti i mogućnost održavanja suhog radnog polja. Karakteristike lezije kao što su veličina, broj zahvaćenih ploha, lokacija, prisutnost posteruptivnog loma cakline, karijesa i eventualna zahvaćenost pulpe također su važni za izradu terapijskog plana (29).

### **2.2.1. Neinvazivni postupci**

Rana dijagnostika MIH-e važna je zbog potrebe za praćenjem zahvaćenih zubi jer su oni skloni nastanku karijesa zbog oslabljene strukture cakline. Zubi mogu biti povećane osjetljivosti što može posljedično dovesti do lošije oralne higijene.

Preventivni postupci uključuju upute o oralnoj higijeni, pravilnoj prehrani, remineralizacijske postupke i redovite kontrole svakih 3 – 6 mjeseci.

#### **Remineralizacija**

Od sredstava za remineralizaciju dostupni su preparati na temelju fluorida od kojih se preporučuju paste s fluoridima za svakodnevnu uporabu i 5-postotni lakovi s fluorom. Kazein fosfopeptid-amorfni kalcijev fosfat (CPP-ACP), kazein fosfopeptid-amorfni kalcijev fluorid fosfat (CPP-ACFP) i hidroksiapatit (HAP) preparati su novijeg datuma. Kazein fosfopeptid protein je koji stabilizira ione kalcija i fosfora na površini zuba u svojoj amorfnoj formi i tako pospješuje remineralizaciju (29). Prema studiji provedenoj prošle godine uspoređeni su rezultati učinka fluoridnih lakova, CPP-ACP-a i CPP-ACFP-a na hipomineralizirana područja te su kod uporabe svih od navedenih preparata uočena poboljšanja, iako je učinak fluoridnih lakova uočen tek nakon dužeg razdoblja primjene (30). Autori sistemskog preglednog članka upućuju na srednju ili visoku razinu pristranosti u istraživanjima navedenih preparata u uspješnosti remineralizacije hipomineraliziranih lezija. Zaključak je da je primjena fluoridnih lakova svakako preporučljiva zbog povećanog karijes rizika (29). Kao prednosti CPP-ACP-a, CPP-

ACFP-a i HAP-a navode se smanjenje dentinske preosjetljivosti te izostanak toksičnih učinaka prilikom slučajnog gutanja proizvoda (31).

### **Pečaćenje fisura**

Dugotrajnost zapečaćenih fisura kod pacijenata s MIH-om i onih bez MIH-e ne razlikuje se statistički značajno (32). Preporučuje se zapečatiti fisure kod kutnjaka zahvaćenih MIH-om kako bi se smanjio rizik posteruptivnog pucanja cakline i nastanka karijesa (29). Neki autori preporučuju uporabu adheziva 5. generacije prije nanošenja pečatne smole (33) unatoč uputama proizvođača. Pečaćenje se može provoditi u slučajevima kada ne postoji kavitacija u caklini, karijes ili velika preosjetljivost zubi (34).

## **2.2.2. Minimalno invazivni postupci**

### **Metoda izbjeljivanja**

Dvije su metode izbjeljivanja kao terapijska mogućnost kod MIH-e: vanjsko izbjeljivanje te tehnika jetkanja – izbjeljivanja – pečaćenja (engl. *etch-bleach-seal technique*).

Vanjskim izbjeljivanjem nastoji se postići efekt prikrivanja kod bjelijih opaciteta tako što se ostala struktura zuba izbijeli i oku postaje teže vidljiva hipomineralizacijska promjena. Preparati dostupni na europskom tržištu su 6-postotni vodikov peroksid te 10-postotni i 16-postotni karbamid peroksid. Prema direktivama Europske unije maksimalna dopuštena koncentracija vodikovog peroksida kod djece za izbjeljivanje je 0,1 % što je klinički neučinkovito. Nuspojave izbjeljivanja su iritacija gingive i preosjetljivost.

Tehnika jetkanja – izbjeljivanja – pečaćenja može se primijeniti kod žuto-smeđih promjena, ali je upitna njezina učinkovitost kod MIH-e. Tehnika uključuje jetkanje 37-postotnom ortofosfornom kiselinom, izbjeljivanje 5-postotnim natrijevim hipokloritom, ponovo jetkanje i nanošenje materijala za pečaćenje (29).



## **Mikroabrazija**

Mikroabrazija je postupak u kojem se uporabom 18-postotne klorovodične kiseline ili 37-postotne ortofosforne kiseline uklanja površinskih 100 do 200  $\mu\text{m}$  cakline. To je kombinacija abrazije i erozije cakline kemijskim sredstvima. Nakon postupka potrebno je remineralizirati caklinu (npr. CPP-ACP-om). Tim se postupkom može ukloniti i previše cakline, zato je potreban dodatan oprez (29,35).

## **Infiltracijska metoda**

Tehnika je vrlo jednostavna i minimalno invazivna, a rezultat su poboljšana optička svojstva i translucencija cakline što u konačnici dovodi do estetskog poboljšanja. Pouzdanih podataka o poboljšanju mikrotvrdoće cakline još nema, ali najčešće mjesto za primjenu te metode su zubi u prednjem segmentu čeljusti koji nisu izloženi velikim žvačnim silama. Uspješnost terapije i dubina infiltracije smole ovisi o dubini lezije i terapijskom protokolu.

Metoda uključuje postupak jetkanja cakline petnaestpostotnom – dvadesetpostotnom klorovodičnom kiselinom, isušivanje etanolom te utrljavanje niskoviskoznog TEGMA monomernog infiltranta. Klorovodična kiselina djelomično uklanja površinski mineralizirani sloj i povećava promjer pora u caklini kako bi se omogućilo bolje prodiranje infiltranta. Ortofosforna kiselina ne koristi se jer nije dovoljno učinkovita. Etanol služi za isušivanje i istiskivanje viška vode iz pora, a prodiranje infiltranta u dubinu ostvaruje se kapilarnim silama (29).

Način na koji metoda djeluje temelji se na lomu svjetlosti. Opaciteti su posljedica nedostatka minerala u kristalnoj strukturi cakline što dovodi do drugačijih optičkih svojstava. Utrljavanjem infiltranta popunjavaju se prazna mjesta u kristalnoj strukturi što mijenja lom svjetlosti i poboljšava izgled lezije. Refrakcijski indeks (RI) hipomineraliziranih lezija hidriranih slinom iznosi 1,33; a hidroksiapatita 1,62. Kada se lezija isuši, slina je zamijenjena zrakom čiji RI iznosi 1 i lezije time postaju još vidljivije. Cilj te tehnike jest zamjena prostora ispunjenih zrakom s materijalom čiji je RI sličan hidroksiapatitovom (36). Nadalje, povećane pore u caklini put su kiselinu iz oralnog okoliša i daljnjem otapanju minerala, a tom se tehnikom zatvaraju te pore tako da se osim estetskog učinka ostvaruje i karijes protektivni (37).

### 2.2.3. Invazivni postupci

U slučajevima kavitirane cakline zbog karijesa ili posteruptivnog urušavanja cakline, invazivnije su metode terapijska opcija. U invazivne se postupke ubrajaju restaurativne metode, protetski nadomjesci, endodontski postupci, ekstrakcija molara i ortodontska terapija. Izbor postupka i materijala ovisi o opsežnosti nepravilnosti.

#### Restaurativne metode

Izbor restaurativnog materijala ovisi o strukturnim, mehaničkim i kemijskim svojstvima cakline i dentina, kao i o dubini lezije. Na izbor materijala utječe i suradljivost pacijenta te mogućnost održavanja suhog radnog polja.

##### a) Kompozitni ispun

Kompozitni ispuni na zubima zahvaćenim MIH-om uglavnom su uspješna terapijska opcija. Izvor rasprava jest minimalno invazivni pristup u kojem bi se ostavio dio hipomineralizirane cakline, a uklonio samo karijesom zahvaćeni dio zuba ili konvencionalni pristup u kojem bi se uklonila sva hipomineralizirana i karijesom zahvaćena caklina. Zagovornici konvencionalnog pristupa smatraju da hipomineralizirana caklina ostvaruje slabiju adheziju s kompozitnim materijalom što umanjuje dugotrajnost ispuna (38). Istraživanja nisu pokazala razliku između samojetkajućih i jetkajuće-ispirućih sustava. Pretpostavlja se i da, ako se prilikom preparacije ostavi dio hipomineralizirane cakline, tretiranje 5-postotnim natrijevim hipokloritom prije nanošenja adhezivnog sustava povećava stopu uspješnosti. Klinički, odluku između konvencionalnog pristupa ili minimalno invazivnog trebalo bi donijeti prema individualnoj situaciji (količini preostalog zubnog tkiva i dugotrajnoj stabilnosti ispuna) jer istraživanja visoke razine pouzdanosti još nisu napravljena (39). Ispuni na prednjim zubima moraju biti više estetski što bi u nekim slučajevima zahtijevalo opsežno uklanjanje cakline. Kako bi se to izbjeglo, može se koristiti opaker koji maskira žute ili smeđe diskoloracije (29).

b) Staklenoionomerni cementi (SIC)

Ispun od staklenoionomernog cementa preporučuje se kao privremeni ispuni ili kao sloj ispod kompozitnog ispuna. Može se koristiti u slučajevima nemogućnosti održavanja suhog radnog polja. Nije pogodan za područja povećanog žvačnog stresa zbog slabijih mehaničkih svojstava. Terapijski pristupi su: uklanjanje karioznog tkiva, ali ostavljanje hipomineraliziranog tkiva, i neinvazivni pristup u kojem se ne uklanja tkivo prije nanošenja ispuna i nastoji postići remineralizacija. Neinvazivni (atraumatski) pristup ne zahtijeva primjenu anestezije u čemu je njegova prednost kod nekooperativnog pacijenta. Problem je što se SIC veže s kalcijem iz cakline, a smanjen je udio kalcija u hipomineraliziranoj caklini. Pretpostavlja se da uporaba fluoridnih preparata kao predterapijski postupak može povećati snagu veze SIC-a i tvrdog zubnog tkiva (29,39).

c) Smolom modificirani staklenoionomeri

Prednost smolom modificiranih staklenoionomera jest mogućnost svjetlosnog stvrdnjavanja i bolja mehanička svojstva od konvencionalnih SIC-ova. Istraživanja pokazuju veću dugotrajnost od konvencionalnih SIC-ova. Ispun izrađen od ovog materijala preporučuje se samo kao privremeno rješenje, a ne trajna terapijska opcija. Preporučuje se zamijeniti ga ili prekriti (sandwich tehnika) kompozitnim materijalom (39).

## **Protetski nadomjesci**

Protetski nadomjesci indicirani su u slučajevima u kojima su zahvaćene kvržice, više ploha zuba i kada se restaurativni ispun ne može odgovarajuće napraviti. Krunice i indirektna restauracije pokazuju visoku stopu uspješnosti.

### a) Metalne krunice

Prethodno tvornički oblikovane metalne krunice jeftina su i brza opcija za teža oštećenja cakline kutnjaka. Uglavnom se koriste kao prijelazno rješenje do planirane ekstrakcije zuba. Prednosti su očuvanje okluzije, smanjenje preosjetljivosti i zaštita od nastanka karijesa. Nedostatci su dokazi o povećanju dubine parodontnog džepa zuba s krunicom i gubitak tvrdog zubnog tkiva zbog potrebe za brušenjem. Štetni učinci na parodontno tkivo zanemarivi su ako je krunica samo privremeno rješenje prije planirane ekstrakcije, a potrebno je provesti istraživanja u slučajevima dugoročnog rješenja. Opseg brušenja može se smanjiti postavljanjem ortodontskih separatora prije planiranog brušenja kako bi se povećao interdentalni prostor i smanjila potreba za interproksimalnim brušenjem.

### b) Indirektna restauracije

Nedostatci inlaya i onlaya kao indirektnih protetskih nadomjestaka jesu uklanjanje tvrdog zubnog tkiva, duže vrijeme izrade, potreba za izradom privremenog nadomjeska i veća cijena. Njihova je prednost supragingivni smještaj što nema štetnih učinaka na parodontno tkivo. Preporučuje se uklanjanje cijele hipomineralizirane lezije kako bi se ostvarila jača veza pri cementiranju rada. Materijali izbora su metalne legure, kompozit i keramika. Metalne legure otpornije su na trošenje, ali su estetski nezadovoljavajuće. Kompozitne restauracije zahtijevaju manju preparaciju zbog adhezivnih svojstava, estetski su prihvatljivije i mogu se lako popraviti, ali imaju slabu otpornost na trošenje. Keramičke restauracije visoko su estetske i otporne na trošenje, ali zahtijevaju opsežniju preparaciju.

## **Endodontska terapija**

Potrebna su detaljnija istraživanja o endodontskoj terapiji kod zuba s MIH-om. Djelomične pulpotomije imaju visoku stopu uspješnosti. Nedovoljno je podataka o pulpektomijama i regenerativnim postupcima. Ako je moguće, izbjegava se endodontska terapija kod zubi zahvaćenih MIH-om. Poroznost zubne strukture čini prognozu endodontskog liječenja upitnom zbog koronarnog propuštanja.

## **Ekstrakcije i ortodonska terapija**

Indikacije za ekstrakciju jesu značajna kavitacija cakline, zahvaćenost pulpe, postojanje apscesa ili celulitisa. Potrebno je razmotriti dugotrajnu prognozu zuba i odlučiti o najboljoj terapijskoj mogućnosti. Idealno vrijeme za vađenje zahvaćenih kutnjaka je od 8. do 10. godine, točnije razvijene  $\frac{2}{3}$  dužine korijena kako bi se omogućila mezijalizacija posteriornih molara. Nikada nije sigurno hoće li se ostvariti potpuno zatvaranje prostora, stoga je najčešće potrebna i ortodonska terapija. Prije ekstrakcijskog postupka potrebno je napraviti radiološku i ortodontsku analizu te izraditi plan terapijskog postupka (29,38).

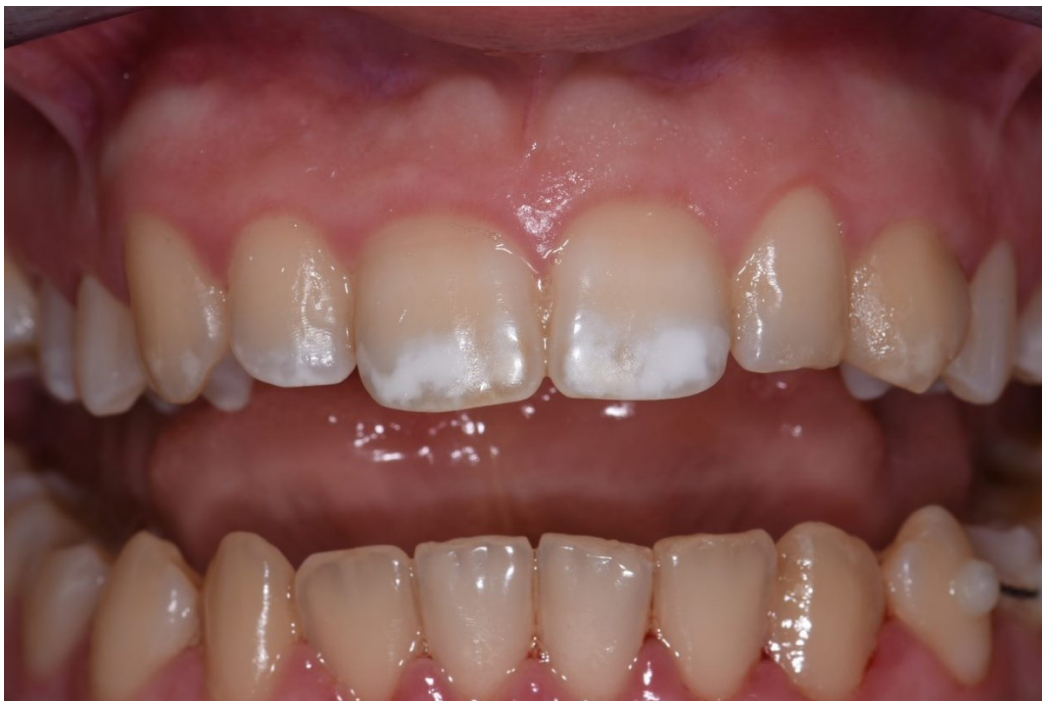Druga terapijska opcija jest čuvanje prostora do mogućnosti postave implantata te ekstrakcija u toj dobi i implantoprotetsko rješenje.

### **2.3. PRIKAZ SLUČAJA TERAPIJE MIH-e INFILTRACIJSKOM METODOM**

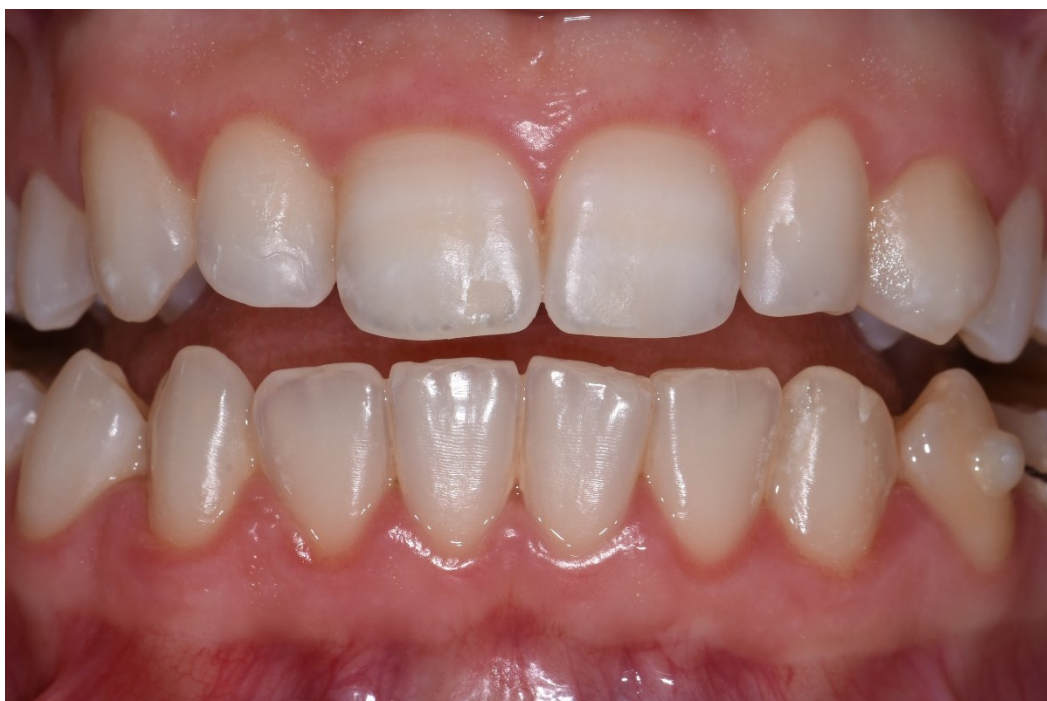Pacijentica A. Š. (17) dolazi na Zavod za dječju i preventivnu stomatologiju Stomatološkog fakulteta na prvi pregled. Kliničkim pregledom uočene su hipomineralizacijske promjene koje zahvaćaju gornje sjekutiće, vrhove očnjaka, pretkutnjaka i kutnjake. Pacijentica nema simptoma, ali se žali na estetski izgled prednjih zubi. Odlučeni terapijski pristup uporaba je infiltracijske smole ICON u kombinaciji s vanjskim izbjeljivanjem.

Pacijentici je izrađena individualna udlaga za izbjeljivanje. Izbjeljivanje je trajalo 2 tjedna uz primjenu 16-postotnog gela karbamid peroksida (Opalescence PF 16 %, Ultradent Products, Inc).

Nakon provedenog postupka izbjeljivanja zubi pristupljeno je infiltracijskoj metodi za gornje sjekutiće i očnjake. Zubi su, prema uputama proizvođača, očetkani uz uporabu četkice i paste bez fluora. Osigurano je suho radno polje. Lezija se jetkala 15-postotnom klorovodičnom kiselinom 2 minute (Icon-Etch, DMG, Berlin DEU). Kiselina se isprala i na površinu zuba nanio se 99-postotni etanol čija je uloga isušivanje površine (Icon-Dry, DMG, Berlin DEU). Nakon 30 sekundi očekivalo se da će se vidjeti poboljšanje i približan rezultat terapije. Na nekim se zubima postupak jetkanja i isušivanja proveo dva, a na nekima čak i tri puta. Zatim se prostorija potpuno zamračila jer je slijedilo dugo razdoblje nanošenja niskoviskozne smole te je bilo potrebno spriječiti njezinu preranu polimerizaciju. Niskoviskozna smola kružnim pokretima utrljavala se tijekom najmanje 3 minute (Icon-Infiltrant, DMG, Berlin DEU). Višak smole ispuhao se zrakom, a interdentalni prostori očišćeni su zubnim koncem. Infiltrant se polimerizira 40 sekundi (VALO Grand, 1000 mW/cm<sup>2</sup>, Ultradent Products, Inc). Ako je ostao dio lezije koji nije dovoljno infiltriran, ponovio se postupak utrljavanja i polimeriziranja. Polirala se površina zuba. Rezultat terapije bio je vidljiv odmah, ali je još bolji rezultat ostvaren tjedan dana kasnije kada se dogodila i dodatna remineralizacija.



Slika 4. Izgled pacijentice prije ICON terapije.



Slika 5. Izgled pacijentice nakon provedenog izbjeljivanja i ICON terapije.



### **3. RASPRAVA**

Molarno incizivna hipomineralizacija i dalje, unatoč mnogobrojnim istraživanjima, relativno je nepoznata. Mnoga istraživanja na istu temu pokazuju oprečne rezultate. Etiologija je vrlo nejasna, ali pretpostavlja se da je riječ o multifaktorskom djelovanju. Proučavanjem arheoloških nalaza i zubi zahvaćenih MIH-om, mogli bi se isključiti potencijalni uzročni faktori kao što su antibiotici, dioksini i druge kemijske tvari koje nisu postojale u vrijeme datiranja ostataka. No potrebna su daljnja istraživanja. Problem svih provedenih studija na temu etiologije retrospektivno je istraživanje koje se temelji na sjećanju i iskazu roditelja koje je pristrano i nepouzdan (29). Izložena je nova teorija „mineralizacijskog trovanja” koja objašnjava sporadičnost lezija, ali ne postoji još dovoljno dokaza za prihvaćanje te teorije (24).

Podatci o epidemiologiji također su neusklađeni, a svjetska prevalencija procjenjuje se na 14,2 % što je vrlo upitno jer i sami rezultati provedeni unutar istih država pokazuju različite rezultate. Primjerice, u Brazilu je u jednom istraživanju prevalencija bila 19,9 % (26), a u drugome 40,2 % (27).

Jasnih smjernica o izboru terapijskog postupka također nema. Postoje određene preporuke o prilagodbi postupka kod zubi s hipomineralizacijom u odnosu na zdravu caklinu. Preventivni postupci mogući su kod rane dijagnostike MIH-e, a još nije znanstveno utvrđeno koji preparat za remineralizaciju koristiti. CPP-ACP i CPP-ACFP pokazuju vrlo dobre rezultate u istraživanjima, ali je visoka stopa prostranosti što takve rezultate čini nepouzdanima. Zato se i dalje prema smjericama preporučuju fluoridni lakovi zbog dokazane remineralizacije i karijes protektivnog učinka. Pečaćenje fisura svakako se preporučuje kao postupak, ali visokokvalitetnih znanstvenih istraživanja oko korištenja adheziva i dugotrajnosti pečata na zubima zahvaćenih MIH-om nema (29,39). Kod odluke izrade restaurativnog postupka pitanje koje se nameće jest koliko zubnog tkiva ukloniti – samo karijesom zahvaćeno ili svu hipomineraliziranu caklinu. Glavni je problem smanjena snaga veze između materijala i hipomineralizirane cakline. Ako bi se išlo za modernim principima maksimalne poštede tvrdog zubnog tkiva i ostavilo hipomineralizirano područje, mogla bi nastati rubna pukotina između materijala i zubnog tkiva što bi moglo dovesti do preosjetljivosti, sekundarnog karijesa i ugroziti zubnu pulpu. Prednosti kompozitnih ispuna relativno su jednostavna izrada, estetika, trenutna polimerizacija svjetlom. Nedostatci su polimerizacijsko skupljanje, smanjena snaga veze s hipomineraliziranom caklinom, mikropropuštanje, okluzalno trošenje, potrebno suho radno polje i manja trajnost od protetskog nadomjeska. Prednosti staklenoionomernih ispuna su otpuštanje fluorida, kemijsko vezanje (iako smanjeno u hipomineraliziranoj caklini zbog smanjenog udjela kalcija) i mogu se postaviti u uvjetima kada nije moguće osigurati suho radno

polje što je posebice važno kod nekooperativnih pacijenta. Glavni su nedostatak slabija mehanička svojstva zbog čega se preporučuju samo kao privremeno rješenje. Smolom modificirani staklenoionomerni ispuni koji imaju bolju otpornost na trošenje u usporedbi s konvencionalnim SIC-om, lakše rukovanje i stvrdnjavanje polimerizacijskom lampom. Ipak, kompoziti se zbog boljih mehaničkih i estetskih svojstava preporučuju kao konačno rješenje, a SIC i smolom modificirani SIC kao prijelazno rješenje ili podloga u sendvič tehnici. Prefabricirane metalne krunice dobro su rješenje za teški stupanj MIH-e zbog manje tehničke zahtjevnosti od lijevanih krunica. Njihova je uloga čuvanje zuba od daljnjeg propadanja, smanjenje preosjetljivosti, očuvanja mjesta u zubnom luku do trajnog rješenja i očuvanje okluzijskih kontakata. Negativna strana potencijalno je loš utjecaj na parodontno tkivo, no taj je utjecaj zanemariv ako je u planu ekstrakcija tog zuba kroz određeno razdoblje. Druga moguća negativna posljedica otvoren je zagriz ako se ne usklade okluzijski kontakti prilikom postave krunice. Indirektne restauracije rjeđe su u kliničkoj uporabi jer zahtijevaju veliku suradnju pacijenta što je kod djece, posebno mlađe, teže ostvariti. Onlay i overlay zahtijevaju manje opsežne preparacije od one za prefabriciranu metalnu kunicu, dobro podnose žvačne sile, čuvaju zubnu strukturu, čuvaju parodontno i pulpno zdravlje. Istraživanja nisu pokazala razliku u kvaliteti ili dugotrajnosti između prefabricirane metalne krunice i indirektnih restauracija. Izbor terapije trebao bi se tada temeljiti ponajprije na stupnju kooperativnosti pacijenta (40).

Infiltracijska metoda minimalno je invazivni postupak čija je prednost čuvanje tvrdog zubnog tkiva i estetski rezultati. Međutim, nepredvidivi rezultati, nepoznata dugoročnost i nepoznati podatci o poboljšanju tvrdoće zubne strukture vjerojatno su razlog zašto ta metoda još nije potpuno pronašla svoju primjenu u kliničkom radu (41).



Molarno incizivna hipomineralizacija najčešća je nepravilnost u strukturi cakline sa svjetskom prevalencijom od 14,2 %, iako je ona u stvarnosti vjerojatno puno veća. Svaki će se kliničar vjerojatno susresti s tim stanjem i naći će se u dilemi koji terapijski postupak izabrati. Unatoč velikom broju istraživanja o kvaliteti i mogućnostima terapijskih postupaka, dokazi su još uvijek ograničeni, a konvencionalne restaurativne opcije ostaju najčešći terapijski pristup. Smjernice EAPD-a ohrabruju kliničara na uporabu svih dostupnih metoda u kliničkom radu vodeći računa da postupak bude bezbolan i učinkovit te da nosi dobrobit za pacijenta. Ponekad su potrebne i moguće kombinacije terapijskih postupaka. Smatra se da bi kombinacija mikroabrazije, infiltracijske metode, vanjskog izbjeljivanja i kompozitne restauracije mogla biti buduće najbolje rješenje za terapiju prednjih zuba zahvaćenih MIH-om (29).

Nova, visokokvalitetna istraživanja svakako su potrebna u svim segmentima MIH-e (etiologija, epidemiologija, terapija). Etiološka istraživanja trebala bi biti prospektivna. Da bi se dobili bolji epidemiološki podatci, trebala bi se poboljšati medicinska dokumentacija tog stanja. U istraživanju terapijskih postupaka potrebno je istražiti kako poboljšati adheziju, istraživati nove materijale i infiltracijsku metodu kao vrlo obećavajuću tehniku.

## **5. LITERATURA**

1. Patel A, Aghababaie S, Parekh S. Hypomineralisation or hypoplasia? *Br Dent J.* 2019 Oct;227(8):683–6.
2. Weerheijm KL, Jälevik B, Alaluusua S. Molar-incisor hypomineralisation. *Caries Res.* 2001 Sep-Oct;35(5):390-1.
3. Giuca MR, Lardani L, Pasini M, Beretta M, Gallusi G, Campanella V. State-of-the-art on MIH. Part. 1 Definition and aepidemiology. *Eur J Paediatr Dent.* 2020 Mar;21(1):80–2.
4. Americano GCA, Jacobsen PE, Soviero VM, Haubek D. A systematic review on the association between molar incisor hypomineralization and dental caries. *Int J Paediatr Dent.* 2017 Jan;27(1):11–21.
5. Silva MJ, Scurrah KJ, Craig JM, Manton DJ, Kilpatrick N. Etiology of molar incisor hypomineralization - A systematic review. Vol. 44, *Community dentistry and oral epidemiology.* 2016. p. 342–53.
6. Whatling R, Fearne JM. Molar incisor hypomineralization: A study of aetiological factors in a group of UK children. *Int J Paediatr Dent.* 2008 May;18(3):155–62.
7. Garot E, Rouas P, Somani C, Taylor GD, Wong F, Lygidakis NA. An update of the aetiological factors involved in molar incisor hypomineralisation (MIH): a systematic review and meta-analysis. *Eur Arch Paediatr Dent.* 2022 Feb;23(1):23–38.
8. Lygidakis NA, Dimou G, Marinou D. Molar-incisor-hypomineralisation (MIH). A retrospective clinical study in Greek children. II. Possible medical aetiological factors. *Eur Arch Paediatr Dent.* 2008;9(4):207–17.
9. Alaluusua S. Aetiology of Molar-Incisor Hypomineralisation: A systematic review. *Eur Arch Paediatr Dent.* 2010 Apr;11(2):53-8.
10. Brogårdh-Roth S. The preterm child in dentistry. Behavioural aspects and oral health. *Swed Dent J Suppl.* 2010;(208):11–85.
11. Wu X, Wang J, Li YH, Yang ZY, Zhou Z. Association of molar incisor hypomineralization with premature birth or low birth weight: systematic review and meta-analysis. *J Matern Fetal Neonatal Med.* 2020 May;33(10):1700–8.

12. Hoberg C, Klein C, Klein D, Meller C. Perinatal hypoxia and the risk of severe Molar-Incisor Hypomineralisation (MIH): a retrospective analysis of the pH value of umbilical arterial blood after birth. *Eur Arch Paediatr Dent*. 2022 Feb;23(1):109–15.
13. Garot E, Manton D, Rouas P. Peripartum events and molar-incisor hypomineralisation (MIH) amongst young patients in southwest France. *Eur Arch Paediatr Dent*. 2016 Aug;17(4):245–50.
14. Sönmez H, Yıldırım G, Bezgin T. Putative factors associated with molar incisor hypomineralisation: an epidemiological study. *Eur Arch Paediatr Dent*. 2013 Dec;14(6):375–80.
15. Butera A, Maiorani C, Morandini A, Simonini M, Morittu S, Barbieri S, et al. Assessment of Genetical, Pre, Peri and Post Natal Risk Factors of Deciduous Molar Hypomineralization (DMH), Hypomineralized Second Primary Molar (HSPM) and Molar Incisor Hypomineralization (MIH): A Narrative Review. *Children (Basel)*. 2021 May 21;8(6).
16. Laisi S, Ess A, Sahlberg C, Arvio P, Lukinmaa PL, Alaluusua S. Amoxicillin may cause molar incisor hypomineralization. *J Dent Res*. 2009;88(2):132–6.
17. Phipps KR. No evidence to support the claim that amoxicillin causes molar-incisor hypomineralization. Vol. 10, *Journal of Evidence-Based Dental Practice*. 2010. p. 112–4.
18. Kuscü OO, Sandalli N, Dikmen S, Ersoy O, Tatar I, Turkmen I, et al. Association of amoxicillin use and molar incisor hypomineralization in piglets: visual and mineral density evaluation. *Arch Oral Biol*. 2013 Oct;58(10):1422–33.
19. Alaluusua S, Lukinmaa PL, Vartiainen T, Partanen M, Torppa J, Tuomisto J. Polychlorinated dibenzo-p-dioxins and dibenzofurans via mother's milk may cause developmental defects in the child's teeth. *Environ Toxicol Pharmacol*. 1996 May 15;1(3):193–7.
20. Jan J, Sovcikova E, Kocan A, Wsolova L, Trnovec T. Developmental dental defects in children exposed to PCBs in eastern Slovakia. *Chemosphere*. 2007 Apr;67(9):S350-4.



21. Laisi S, Kiviranta H, Lukinmaa PL, Vartiainen T, Alaluusua S. Molar-incisor-hypomineralisation and dioxins: new findings. *Eur Arch Paediatr Dent*. 2008 Dec;9(4):224–7.
22. Kuscu OO, Caglar E, Aslan S, Durmusoglu E, Karademir A, Sandalli N. The prevalence of molar incisor hypomineralization (MIH) in a group of children in a highly polluted urban region and a windfarm-green energy island. *Int J Paediatr Dent*. 2009 May;19(3):176–85.
23. Alaluusua S, Lukinmaa PL, Koskimies M, Pirinen S, Hölttä P, Kallio M, et al. Developmental dental defects associated with long breast feeding. *Eur J Oral Sci*. 1996;104(5–6):493–7.
24. Hubbard MJ, Mangum JE, Perez VA, Williams R. A Breakthrough in Understanding the Pathogenesis of Molar Hypomineralisation: The Mineralisation-Poisoning Model. *Front Physiol*. 2021;12:802833.
25. Bandeira Lopes L, Machado V, Botelho J, Haubek D. Molar-incisor hypomineralization: an umbrella review. Vol. 79, *Acta Odontologica Scandinavica*. Taylor and Francis Ltd.; 2021. p. 359–69.
26. Zhao D, Dong B, Yu D, Ren Q, Sun Y. The prevalence of molar incisor hypomineralization: evidence from 70 studies. *Int J Paediatr Dent*. 2018 Mar;28(2):170–9.
27. Jurlina D, Uzarevic Z, Ivanisevic Z, Matijevic N, Matijevic M. Prevalence of Molar-Incisor Hypomineralization and Caries in Eight-Year-Old Children in Croatia. *Int J Environ Res Public Health*. 2020 Sep 1;17(17).
28. Jälevik B. Prevalence and Diagnosis of Molar-Incisor- Hypomineralisation (MIH): A systematic review. *Eur Arch Paediatr Dent*. 2010 Apr;11(2):59–64.
29. Lygidakis NA, Garot E, Somani C, Taylor GD, Rouas P, Wong FSL. Best clinical practice guidance for clinicians dealing with children presenting with molar-incisor-hypomineralisation (MIH): an updated European Academy of Paediatric Dentistry policy document. *Eur Arch Paediatr Dent*. 2022 Feb;23(1):3–21.
30. Olgen IC, Sonmez H, Bezgin T. Effects of different remineralization agents on MIH defects: a randomized clinical study. *Clin Oral Investig*. 2022 Mar;26(3):3227–38.

31. Enax J, Amaechi BT, Farah R, Liu JA, Schulze Zur Wiesche E, Meyer F. Remineralization Strategies for Teeth with Molar Incisor Hypomineralization (MIH): A Literature Review. *Dent J (Basel)*. 2023 Mar 13;11(3).
32. Fragelli CMB, Souza JF de, Bussaneli DG, Jeremias F, Santos-Pinto L Dos, Cordeiro R de CL. Survival of sealants in molars affected by molar-incisor hypomineralization: 18-month follow-up. *Braz Oral Res*. 2017 Apr 27;31:e30.
33. Lygidakis NA, Dimou G, Stamataki E. Retention of fissure sealants using two different methods of application in teeth with hypomineralised molars (MIH): a 4 year clinical study. *Eur Arch Paediatr Dent*. 2009 Dec;10(4):223–6.
34. Bučević P. Molarno incizivna hipomineralizacija : etiologija, dijagnostika i terapija [Završni specijalistički]. Zagreb: Sveučilište u Zagrebu, Stomatološki fakultet; 2014 [pristupljeno 02.06.2023.] Dostupno na: <https://urn.nsk.hr/urn:nbn:hr:127:521208>
35. Wong FSL, Winter GB. Effectiveness of microabrasion technique for improvement of dental aesthetics. *Br Dent J*. 2002 Aug 10;193(3):155–8.
36. Perdigão J. Resin infiltration of enamel white spot lesions: An ultramorphological analysis. *J Esthet Restor Dent*. 2020 Apr;32(3):317–24.
37. Manoharan V, Arun Kumar S, Arumugam SB, Anand V, Krishnamoorthy S, Methippara JJ. Is Resin Infiltration a Microinvasive Approach to White Lesions of Calcified Tooth Structures?: A Systemic Review. *Int J Clin Pediatr Dent*. 2019;12(1):53–8.
38. Somani C, Taylor GD, Garot E, Rouas P, Lygidakis NA, Wong FSL. An update of treatment modalities in children and adolescents with teeth affected by molar incisor hypomineralisation (MIH): a systematic review. *Eur Arch Paediatr Dent*. 2022 Feb;23(1):39–64.
39. Weber KR, Wierichs RJ, Meyer-Lueckel H, Flury S. Restoration of teeth affected by molar-incisor hypomineralisation: a systematic review. *Swiss Dent J*. 2021 Dec 6;131(12):988–97.
40. Davidovich E, Dagon S, Tamari I, Etinger M, Mijiritsky E. An Innovative Treatment Approach Using Digital Workflow and CAD-CAM Part 2: The Restoration of Molar Incisor Hypomineralization in Children. *Int J Environ Res Public Health*. 2020 Feb 26;17(5).

41. Crombie F, Manton D, Palamara J, Reynolds E. Resin infiltration of developmentally hypomineralised enamel. *Int J Paediatr Dent*. 2014 Jan;24(1):51–5.



Mihaela Jukić rođena je 4. veljače 1999. godine u Zagrebu. Nakon završetka Osnovne škole Trnsko upisuje smjer prirodoslovne gimnazije u Prirodoslovnoj školi Vladimira Preloga. Godine 2017. upisala je Stomatološki fakultet Sveučilišta u Zagrebu. Tijekom studija bila je članica studentske udruge „Zubić” i provela je mnoga zabavna jutra u vrtićima i školama. Aktivno je sudjelovala u izradi „Aplikacije Zubić” za koju je dobila i Rektorovu nagradu za društveno koristan rad u akademskoj i široj zajednici.