

Potencijalno maligni oralni poremećaji

Bedalov, Lucija

Master's thesis / Diplomski rad

2023

Degree Grantor / Ustanova koja je dodijelila akademski / stručni stupanj: **University of Zagreb, School of Dental Medicine / Sveučilište u Zagrebu, Stomatološki fakultet**

Permanent link / Trajna poveznica: <https://um.nsk.hr/um:nbn:hr:127:673212>

Rights / Prava: [In copyright](#)/[Zaštićeno autorskim pravom.](#)

Download date / Datum preuzimanja: **2024-07-15**



Repository / Repozitorij:

[University of Zagreb School of Dental Medicine
Repository](#)





Sveučilište u Zagrebu

Stomatološki fakultet

Lucija Bedalov

POTENCIJALNO MALIGNI ORALNI POREMEĆAJI

DIPLOMSKI RAD

Zagreb, 2023.

Rad je ostvaren na Zavodu za oralnu kirurgiju Stomatološkog fakulteta Sveučilišta u Zagrebu.

Mentor rada: doc. dr. sc. Ivan Salarić, Zavod za oralnu kirurgiju Stomatološkog fakulteta Sveučilišta u Zagrebu

Lektor hrvatskog jezika: Maja Mikac, mag. educ. inf. et mag. educ. philol. coat.

Lektor engleskog jezika: Sabina Kaštelančić, , profesor engleskoga jezika i knjiž. i njemačkoga jezika i knjiž.

Rad sadrži: 51 stranicu

1 tablicu

6 slika

Rad je vlastito autorsko djelo, koje je u potpunosti samostalno napisano uz naznaku izvora drugih autora i dokumenata korištenih u radu. Osim ako nije drukčije navedeno, sve ilustracije (tablice, slike i dr.) u radu izvorni su doprinos autora diplomskog rada. Autor je odgovoran za pribavljanje dopuštenja korištenja ilustracija koje nisu njegov izvorni doprinos, kao i za sve eventualne posljedice koje mogu nastati zbog nedopuštenog preuzimanja ilustracija, odnosno, propusta u navođenju njihova podrijetla.

Zahvala

Prije svega, zahvaljujem svom mentoru doc. dr. sc. Ivanu Salariću na uloženom trudu i posvećenosti te na pomoći prilikom odabira teme ovog rada i svim danim savjetima tijekom pisanja rada, a posebice na brzom odgovaranju na e - mailove i susretljivosti.

Zahvaljujem mojoj obitelji i prijateljima na podršci i svim divnim trenucima tokom studija. Hvala im na tome što su bili uz mene u svim trenucima i što nikada nisu sumnjali u mene.

POTENCIJALNO MALIGNI ORALNI POREMEĆAJI

Sažetak

Potencijalno maligni oralni poremećaji sva su stanja koja mogu prethoditi nastanku karcinoma usne šupljine. Tradicionalna podjela prema iz 1978. godine na premaligne lezije i premaligna stanja napuštena je 2005. godine kada Svjetska zdravstvena organizacija (SZO) predlaže korištenje termina „potencijalno maligni oralni poremećaji“ (PMOP). Upotreba naziva „prekanceroza“, „epitelne prekursorske lezije“, „premaligno“, „prekancerozno“ i „intraepitelne lezije“ ne preporuča se u znanstvenoj literaturi. Na konsenzusnoj radionici SZO-a 2020. godine doručena je definicija PMOP-a koja ih sada određuje kao „bilo koju abnormalnu promjenu sluznice u usnoj šupljini povezanu sa statistički povećanim rizikom od razvoja raka usne šupljine“.

U PMOP-e ubrajamo leukoplakiju, proliferativnu verukoznu leukoplakiju, eritroplakiju, oralnu submukoznu fibrozu, oralni lihen planus, oralne lihenoidne lezije, aktinički heilitis (aktiničnu keratozu), nepčane lezije kod obrnutih pušača, diskoidni eritematozni lupus, oralnu reakciju presatka protiv primatelja te nasljedne poremećaje i imunodeficijencije. Najčešći PMOP su leukoplakija i eritroplakija.

Najčešći etiološki faktori su konzumacija alkohola i duhanskih proizvoda te njihov sinergistički učinak. Dijagnostika PMOP-a često predstavlja poseban izazov, a temelji se na uzimanju detaljne stomatološke i medicinske anamneze, kliničkom nalazu, biopsiji te pomoćnim dijagnostičkim metodama. Biopsija je metoda izbora u dijagnostici PMOP-a. Liječenje obuhvaća konzervativni i kirurški pristup, a sama prognoza ovisi o ranoj dijagnostici. Konzervativni pristup podrazumijeva praćenje bolesti i najčešće medikamentozno liječenje koje može biti topikalno i sustavno, dok se kirurški pristup sastoji od uobičajene kirurške ekscizije, krioterapije, elektrokoagulacije i laserske ablacije, najčešće CO₂ laserom. Od iznimne važnosti je redovno praćenje pacijenta nakon terapije.

Ključne riječi: potencijalno maligni oralni poremećaji, premaligne lezije, premaligna stanja, dijagnostika, liječenje

POTENTIALLY MALIGNANT ORAL DISORDERS

Summary

Potentially malignant oral disorders are all conditions that can precede the development of oral cancer. The traditional World Health Organization 1978 division into premalignant lesions and premalignant conditions was abandoned in 2005 when the WHO proposed the use of the term potentially malignant oral disorders (PMOD). The use of the terminology like "precancer", "epithelial precursor lesions", "pre-malignant", "pre-cancerous" and "intraepithelial lesions" is not recommended in the scientific literature. The definition of oral disorders was updated in 2020 at the WHO consensus workshop to "any abnormal change in the mucosa in the oral cavity associated with a statistically increased risk of developing oral cancer".

PMOD includes leukoplakia, proliferative verrucous leukoplakia, erythroplakia, oral submucosal fibrosis, oral lichen planus, oral lichenoid lesions, actinic cheilitis (actinic keratosis), palatal lesions in reverse smokers, discoid lupus erythematosus, oral graft-versus-recipiente reaction, and hereditary disorders and immunodeficiencies. The most common PMOD are leukoplakia and erythroplakia.

The most common etiological factors are the consumption of alcohol and tobacco products and their synergistic effect. The diagnosis of PMOD is often a special challenge, and is based on taking a detailed dental and medical history, on clinical findings, biopsy and auxiliary diagnostic methods. Biopsy is the method of choice in the diagnosis of PMOD. The treatment includes a conservative and surgical approach, and the prognosis itself depends on early diagnosis. A conservative approach implies monitoring the disease and, most often, prescription medication treatment, which can be topical and systemic, while the surgical approach consists of the usual surgical excision, cryotherapy, electrocoagulation and laser ablation, most often with a CO₂ laser. Regular monitoring of the patient after therapy is extremely important.

Keywords: potentially malignant oral disorders, premalignant lesions, premalignant conditions, diagnostics, treatment

SADRŽAJ

1. UVOD	1
2. DIJAGNOSTIKA	5
2.1. Anamneza	6
2.2. Klinički pregled	7
2.3. Vitalno bojenje	7
2.4. Biopsija.....	8
2.5. Klinički i laboratorijski testovi	9
2.6. Optički sustavi i sustavi temeljeni na svjetlosti.....	10
3. POTENCIJALNO MALIGNI ORALNI POREMEĆAJI.....	12
3.1. Leukoplakija	13
3.2. Eritroplakija	18
3.3. Oralna submukozna fibroza.....	20
3.4. Oralni lihen planus.....	22
3.5. Oralne lihenoidne reakcije/lezije	26
3.6. Reakcija presatka protiv primatelja	28
3.7. Aktinički heilitis	32
3.8. Nepčane lezije kod obrnutih pušača	34
3.9. Diskoidni eritematozni lupus.....	35
3.10. Nasljedni poremećaji i imunodeficijencije	37
4. RASPRAVA	42
5. ZAKLJUČAK	44
6. LITERATURA	46
7. ŽIVOTOPIS	50

Popis skraćenica

AC – aktinički heilitis

AIDS – sindrom stečene imunodeficijencije (engl. *acquired immunodeficiency syndrome*)

APTV – aktivirano parcijalno tromboplastinsko vrijeme

AT –lat. *ataxia teleangiectasia*

BMI – indeks tjelesne mase (engl. *body mass index*)

CO₂ – ugljikov dioksid

CRP – C- reaktivni protein

DG – deskvamativni gingivitis

DIF – direktna imunofluorescencija

DLE – diskoidni eritematozni lupus (lat. *discoid lupus erythematosus*)

DNA – deoksiribonukleinska kiselina (engl. *deoxyribonucleic acid*)

EBV – Epstein-Barr virus

FA – Fanconijeva anemija

GVHD – reakcija presatka protiv primatelja (engl. *graft versus host disease*)

HIV – virus humane imunodeficijencije

HLA – humani leukocitni antigen

HPV – humanipapiloma virus

HSV – herpes simplex virus

IgA – imunoglobulin A

IgG – imunoglobulin G

IgM – imunoglobulin M

INR – protrombinsko vrijeme

KKS – kompletna krvna slika

MCV – srednji volumen eritrocita

MCHC – srednja koncentracija hemoglobina

MCH – srednja vrijednost staničnog hemoglobina

mg/dL – miligram po decilitru

mL/d – mililitar po danu

mm – milimetar

OL – oralna leukoplakija

OLP – oralni lihen planus

OLR – oralne lihenoidne reakcije

OSMF – oralna submukozna fibroza

PAS – engl. *periodic acid-Schiff*

PHD – patohistološka dijagnoza

PMOP – potencijalno maligni oralni poremećaji

SE – sedimentacija eritrocita

SLE – sistemski eritematozni lupus (lat. *systemic lupus erythematosus*)

SZO – Svjetska zdravstvena organizacija

UV – ultraljubičasto zračenje (engl. *ultraviolet radiation*)

XP – lat. *xeroderma pigmentosum*

1. UVOD

Pojam prekancerozna stanja, 80-ih godina 20. stoljeća upotrebljavao se za patološke promjene oralne sluznice koje imaju potencijal maligno alterirati.

Dobrenić i Vidas 1972.g sa Stomatološkog fakulteta u Zagrebu podijelili su prekancerozne lezije u tri skupine (1):

U prvu skupinu ubrajaju se promjene koje histološki pokazuju znakove početnog malignog razvoja, primarno hiperkeratoze s diskeratotičnim promjenama u bazalnom sloju epitela. Stanja koja se ubrajaju u tu skupinu su: leukoplakija s blagom i umjerenom displazijom, urođena polikeratoza Touraine, hiperkeratotični nevusi, oralni lihen planus, papilomi, eritroplazija Queyrat, lentigo - maligni melanom, Bowenova bolest. Treba istaknuti kako hiperkeratoze kao promjena nisu zloćudne te neće maligno alterirati bez utjecaja drugih čimbenika.

U drugu skupinu ubrajaju se one lezije bez opisanih histopatoloških promjena, poput diskeratoze. Predstavnici ove skupine su pemfigus i pemfigoid koji se u velikom postotku slučajeva manifestiraju na oralnoj sluznici te eritematozni lupus i nasljedna bulozna epidermoliza.

U treću skupinu svrstavaju se ona stanja koja su rezultat djelovanja vanjskih kroničnih iritacija te se na temelju kliničke slike iskustveno mogu svrstati u prekanceroze. U ovu skupinu uvrštavaju se stanja poput: abrazivnog prekanceroznog heilitisa, glandularnog heilitisa, hipertrofije sluznice usne šupljine kod hipokromne anemije, atrofije sluznice usne šupljine i jezika kod Plummer-Vinsonovog sindroma.

Svjetska zdravstvena organizacija na radionici 1978. godine podijelila je prekanceroze u dvije skupine: prekancerozne lezije – morfološki promijenjeno tkivo koje pokazuje veću vjerojatnost za malignu alteraciju od zdravoga i prekancerozna stanja – generalizirano stanje povezano s povećanim rizikom za razvoj karcinoma. Prekancerozne lezije su leukoplakija, eritroplakija i nepčane lezije kod obrnutog pušenja, dok su prekancerozna stanja submukozna fibroza, aktinička keratoza, lihen planus i diskoidni eritematozni lupus. Razlika između ove dvije skupine nije samo akademska, već se smatra da mjesto prekancerozne lezije odgovara mjestu nastanka karcinoma (2). S druge strane, kod prekanceroznih stanja karcinom može nastati na bilo kojem anatomskom području usne šupljine i ždrijela zbog fenomena „kancerizacije polja“. Teoriju „kancerizacije polja“ iznio je Slaughter 1957. godine pri čemu je dokazano kako nusprodukti duhana i alkohola dovode do anaplastične preobrazbe koja zahvaća veće areale („polja“) oralne šupljine (3, 4).

Radna skupina SZO-a održala je 2005. godine radionicu na kojoj se prvi put spominje termin „potencijalno maligni oralni poremećaji“ s ciljem obuhvaćanja prekanceroznih lezija i prekanceroznih stanja u jednu kategoriju. Radna je skupina iznijela dvije značajne tvrdnje. Prva – da je rizik zloćudne pretvorbe tijekom cijeloga života potencijalan i da ne prelaze svi poremećaji u karcinom. Druga – da se karcinom usne šupljine može razviti i na drugom mjestu u usnoj šupljini gdje se ne nalazi prethodno dijagnosticiran oralni poremećaj. Stoga su pacijenti s uočenom lezijom izloženi riziku od nastanka raka na bilo kojem području usne šupljine, čak i na naizgled klinički normalnoj sluznici zbog područne maligne transformacije polja (engl. *field cancerization*) (2, 3). Nakon ove radionice uvaženi termin za oralne prekanceroze u znanstvenoj literaturi jest do danas PMOP.

Na konsenzusnoj radionici SZO-a 2020. godine doručena je definicija oralnih poremećaja koja ih sada određuje kao „bilo koju abnormalnu promjenu sluznice u usnoj šupljini povezanu sa statistički povećanim rizikom od razvoja raka usne šupljine“ (5). Znači da fokus nije na samome poremećaju, već i na genomskim i drugim molekularnim promjenama u oralnoj sluznici, što dovodi do zaključka da pacijenti s već postojećim potencijalno malignim oralnim poremećajima imaju povećanu sklonost za razvoj oralnog karcinoma tijekom godina. Potencijalno maligni oralni poremećaji su nehomogena skupina poremećaja karakteristične kliničke slike koja uključuje: leukoplakiju, proliferativnu verukoznu leukoplakiju, eritroplakiju, oralnu submukoznu fibrozu, oralni lihen planus, oralne lihenoidne lezije, aktinički heilitis (aktiničnu keratozu), nepčane lezije kod obrnutih pušača, diskoidni eritematozni lupus, oralnu reakciju presatka protiv primatelja te nasljedne poremećaje i imunodeficijencije (3).

Sama stopa maligne transformacije PMOP-a razlikuje se širom svijeta te ovisi o različitim čimbenicima poput vrste poremećaja i ostalih kliničkih, patoloških ili biokemijskih faktora kao što su: područje nastanka poremećaja, veličina, spol te pojavnost i razina displazije. Iz sustavnog pregleda literature vidljivo je kako ukupna stopa maligne pretvorbe PMOP-a iznosi 7,9 % (3). Kliničke manifestacije PMOP-a razlikuju se ovisno o poremećaju. Boja može varirati između bijele i crvene, površina lezije može biti plakozne, verukozne, atrofične i glatke strukture te promjena može biti mala ili opsežna (3). Patohistološkom analizom moguće je uočiti blagu, umjerenu ili tešku displaziju, odnosno karcinom *in situ* koji može biti lokaliziran bilo gdje na oralnoj sluznici, sluznici ždrijela i grkljana, kao solitarna ili multipla lezija (3). Ključno je pravovremeno otkrivanje, što je svakodnevnim pogledom u usnu šupljinu važna zadaća svakog stomatologa.

Svrha ovog rada je prikazati i opisati karakteristike PMOP-a, njihovu dijagnostiku i liječenje te dati suvremeni pregled literature na temu.

2. DIJAGNOSTIKA

Dijagnostika, rano otkrivanje te praćenje PMOP-a od iznimne su važnosti jer pravovremena dijagnoza utječe na tijek terapije. Navedeno uključuje detaljnu anamnezu, klinički pregled, vitalno bojenje, biopsiju tkiva, kliničke i laboratorijske testove, optičke sustave i sustave koji se temelje na svjetlosti (3, 6).

2.1. Anamneza

Anamneza je skup podataka prikupljenih o pacijentovu zdravstvenom stanju. Sadrži informacije o pacijentovom sadašnjem stanju, tj. primarnoj tegobi te povijesti bolesti koja se odnosi na glavnu tegobu, sadašnje i prošle bolesti, njihove simptome te obiteljske, socijalne, biografske i demografske podatke. Anamneza se može prikupiti direktnim razgovorom pacijenta i doktora dentalne medicine, zatim ispunjavanjem već gotovih obrazaca ili njihovom kombinacijom. Prikupljene informacije omogućuju praćenje zdravstvenog stanja pacijenta, mogući utjecaj općeg zdravlja na zdravlje usne šupljine te na samo stomatološko liječenje, a ujedno pružaju prosudbu može li planirani stomatološki zahvat utjecati na opće zdravlje pacijenta. Anamneza se sastoji od nekoliko dijelova: biografski i demografski podaci, primarna tegoba i anamneza sadašnje bolesti, medicinska anamneza, stomatološka anamneza, socijalna i obiteljska anamneza (6).

Informacije o glavnoj tegobi, odnosno razlogu dolaska bilježe se točno onako kako bolesnik govori, njegovim vlastitim riječima. Bitne stavke su: kada se tegoba prvi puta pojavila, odnosno kada je pacijent prvi put primijetio pojavu te promjene, koji su simptomi, koliko je trajanje i jesu li se simptomi ponavljali, kakav je sam karakter tegobe – pojačava li se ili smanjuje u određenim situacijama te je li liječena u prošlosti (6).

Medicinska anamneza obuhvaća informacije o značajnim bolestima organizma, prijašnjim hospitalizacijama i liječenjima te posebice lijekovima koje pacijent koristi. Također sadrži informacije o transfuzijama krvi, alergijama i mogućoj trudnoći zbog izbjegavanja izlaganja trudnice ionizirajućem zračenju i zbog potrebe za povećanim oprezom prilikom propisivanja lijekova (6).

Stomatološka anamneza sadrži podatke o prijašnjim stomatološkim posjetima i njihovoj učestalosti, ranijim restaurativnim, endodontskim, parodontološkim te oralno – kirurškim zahvatima te o eventualnim komplikacijama koje su se dogodile tijekom zahvata. Važne su informacije o razlozima gubitka zuba te o načinu provođenja oralne higijene (6).

Socijalna anamneza uključuje podatke o bračnom statusu, mjestu stanovanja, razini obrazovanja, zanimanju, vjeroispovijesti te informacije o uživanju duhana, alkohola i lakih droga. Obiteljskom anamnezom prikupljaju se podatci o bolestima članova obitelji, zbog nasljednih anomalija i poremećaja te mogućih predispozicija za određene bolesti (6).

Potrebno je detaljno prikupiti cjelovitu anamnezu kako bi daljnja dijagnostika i plan terapije bili što precizniji, a samim time i pacijentova prognoza je bolja, pogotovo ako su u pitanju PMOP (6).

2.2. Klinički pregled

Klinički pregled sastoji se od nekoliko dijelova, a provodi detaljnom inspekcijom i palpacijom oralnih struktura i očitavanja rendgenskih snimki kao dopunu samom pregledu. Potrebno je obratiti pozornost na opće stanje pacijenta, palpirati limfne čvorove glave i vrata te također palpirati temporomandibularni zglob (6). Ono što je posebno važno je sam pregled usne šupljine koji podrazumijeva pregled svih područja oralne sluznice, pregled parodontnog prostora i zuba te žlijezda slinovnica. Pregled započinje od usana, zatim slijede vestibulum i bukalna sluznica te sluznica tvrdog i mekog nepca, jezika i podjezične regije. Pregled se nastavlja procjenom zuba, žlijezda slinovnica te tonzilarne i ždrijelne zone (6). Promatra se izgled sluznice, odnosno njena boja, tekstura, postojanje oteklina i patoloških eflorescencija sluznice. Pojedine promjene ne moraju biti patološke, zato je važno poznavati fiziološke varijacije sluznice usne šupljine. Potrebno je posebno pripaziti na područja rizična za nastanak oralnog karcinoma, a to su: donji greben, retromolarno područje, nepčani lukovi, rubovi jezika i dno usne šupljine koji formiraju oblik potkove. Za posljednje dvije regije uzima se tupfer kojim se prima i podiže jezik, kako bi prikazali podjezično područje. Pritom se također pomicanjem jezika u stranu pregledavaju bočne strane jezika. Ukoliko se zamijeti lezija za koju se smatra da je patološka, nastavlja se s daljnjim dijagnostičkim testovima (6).

2.3. Vitalno bojenje

Vitalno bojenje pomoćna je dijagnostička metoda koja podrazumijeva primjenu biokompatibilne boje, najčešće toluidinskog modrila. Aplikira na točno određeni areal sluznice koji se želi testirati, bilo u obliku tekućine za ispiranje usta ili izravnim nanošenjem na leziju. Najčešće se koristi kao pomoćno sredstvo u dijagnostici oralnog karcinoma, odnosno daje

informacije o obilježjima lezije, potencijalnim satelitskim lezijama i onima koje nije moguće zamijetiti golim okom. Također, upućuje koje je idealno mjesto za uzimanje uzorka biopsije (3, 7).

Toluidinsko modrilo, drugim imenom tolonijev klorid je kationska boja visokog afiniteta prema nukleinskim kiselinama (3). Sam postupak uključuje sljedeće korake: ispiranje 1% octenom kiselinom trideset sekundi, zatim bojanje lezije trideset sekundi i uklanjanje boje 1% octenom kiselinom trideset sekundi te na kraju očitavanje rezultata. Test može biti pozitivan ili negativan. Dio sluznice koji je promijenjen boji se tamnoplavo i to se smatra pozitivnim nalazom (8). Nedostatak ove metode je relativno niska specifičnost što rezultira većim brojem lažno pozitivnih rezultata kao u slučaju ulceracija, upale i granulacijskog tkiva. Ukoliko se lezija pokazala pozitivnom na bojanje, potrebno je uputiti pacijenta na biopsiju ili prepisati protuupalnu terapiju. Nakon 14 dana test se ponovi, ako je nalaz lezije ponovo pozitivan nužno je učiniti biopsiju (3, 7).

Osim gore navedenog bojila, još se koriste metilensko modrilo koje je vrlo sličnih svojstava i indikacije kao toluidinsko, lugolova otopina te bengalsko crvenilo za koje ne postoji puno dokaza o koristi u dijagnostici PMOP-a (3).

2.4. Biopsija

Biopsija je postupak kojim se uzima uzorak tkiva s pacijentove sluznice u svrhu patohistološke dijagnostike. Patohistološka dijagnoza (PHD) predstavlja zlatni standard u dijagnostici i praćenju PMOP-a (3, 7). Glavne indikacije za biopsiju su: lezije kod kojih se sumnja na malignitet ili PMOP-e, kronična lezija koja ne cijeli duže od dva tjedna nakon terapije, sistemske bolesti kod kojih je potrebno upotpuniti dijagnozu. Kontraindikacije su prvenstveno povezane s općim stanjem organizma pacijenta (3). Primarna podjela biopsije je na incizijsku, gdje se uzima uzorak najreprezentativnijeg dijela lezije i okolnog zdravog tkiva, i na ekscizijsku, gdje se lezija u potpunosti odstranjuje s rubovima u zdravom tkivu. Incizijska biopsija se koristi kod velikih (promjer veći od 1 cm) i multiplih lezija, dok je ekscizijska biopsija pogodna za sitnije promjene (manje od 1 cm) (3, 9). Biopsija se može uzimati pomoću nekoliko tehnika, a najčešće su biopsija skalpelom te *punch* biopsija (upotreba posebnih okruglih instrumenata koji uzimaju uzorak određenog promjera). Ostali načini izvođenja su: *brush* biopsija (pomoću četkice), biopsija pomoću igle, biopsija struganjem te laserom (3).

2.5. Klinički i laboratorijski testovi

Klinički testovi jednostavne su pretrage koje služe kao nadopuna kliničkom pregledu. U ovu skupinu ubrajamo: testove vitropresije, vitroadhezije, kvantuma salivacije, vitaliteta te mikološki i citološki bris. U dijagnostici PMOP-a važni su mikološki i citološki brisevi (3, 8).

Mikološkim, odnosno mikrobiološkim brisom uzima se uzorak (bris) lezije ili sluznice u svrhu kultivacije specifičnog mikroorganizma na hranjivoj podlozi ili u svrhu mikroskopiranja razmaza uzorka na predmetnom stakalcu koji može biti nativan ili obojen. Oralne indikacije za mikrobiološko testiranje su: upalne promjene nepoznatog uzroka, ponovno pojavljivanje upala bakterijskog podrijetla, nalaz koji ukazuje na tuberkulozu, sifilis, kandidijalnu upalu ili gonoreju (3, 8).

Citološka pretraga je postupak uzimanja uzorka stanica oralne sluznice. Koristi se kod sumnje na PMOP-e, kod upalnih promjena nepoznatog uzroka, bolesti žlijezda slinovnica, cističnih promjena u usnoj šupljini, infekcija virusima i buloznih bolesti. Uzima se uzorak posebnim četkicama (*brush* biopsija) ili punkcijom određenog dijela sluznice. Uzorak se u sterilnoj epruveti transportira u laboratorij ili se razmaže na predmetno stakalce, a šalje se nakon fiksacije 95 % alkoholom i sušenja (3, 8).

U laboratorijska testiranja ubrajamo fizikalne pretrage krvi, tkiva i njihovih tekućina. Navedenim pretragama koristimo se ukoliko potencijalno postoji povezanost oralne lezije i sistemskih poremećaja ili bolesti. Najčešće primjenjivane pretrage su: kompletna krvna slika (KKS), diferencijalna krvna slika, serumsko željezo, C – reaktivni protein (CRP), sedimentacija eritrocita (SE), testovi koagulacije, testovi jetrene funkcije, testovi bubrežne funkcije i imunološki testovi (8).

Kompletna krvna slika uključuje nalaze eritrocita, leukocita, trombocita, hemoglobina, hematokrita, srednjeg volumena eritrocita (MCV), srednje koncentracije hemoglobina (MCHC) i srednje vrijednosti staničnog hemoglobina (MCH). Kompletnu krvnu sliku koristimo kod dijagnosticiranja leukemije, te u kombinaciji s pretragom serumskog željeza za dijagnozu anemija, policitemije, afta, kandidijaze i stomatopiroze (8).

Diferencijalna krvna slika opisuje vrijednosti pojedinih leukocita, neutrofila, bazofila, eozinofila, limfocita i monocita. Dobivene vrijednosti pomažu u dijagnozi upalnih stanja u usnoj šupljini. Ukazuju na virusni ili bakterijski karakter infekcije te na alergije i imunološke bolesti (8).

C- reaktivni protein i SE nespecifični su pokazatelji upale. Vrijednost im je povišena kod infekcija, malignih i autoimunih bolesti. Vrijednost SE raste s porastom dobi. Indikacije za navedene pretrage jesu: suspektna maligna bolest, sumnja na sistemsku autoimunu bolest (sklerodermija, lupus, Sjogrenov sindrom). Sedimentacija eritrocita ima prognostičko značenje kod reumatske vrućice, Hodgkinova limfoma i vaskulitisa. C – reaktivni protein također je često korišten u praćenju bakterijskih infekcija usne šupljine (8).

Testovi koagulacije sastoje se od protrombinskog vremena (INR), fibrinogena, trombocita i aktiviranog parcijalnog trombotičnog vremena (APTV). Protrombinsko vrijeme mjera je vanjskog puta zgrušavanja krvi, povećan je kod terapije antikoagulansima (INR<3.5 nije potrebno prekidati antikoagulantnu terapiju prije zahvata). Fibrinogen, serumska bjelanjčevina koja formira ugrušak, smanjena je kod bolesti jetre (ciroza). Indikacije za koagulacijske testove jesu: leukemija, bolesti jetre, prirođeni poremećaj zgrušavanja, anamnestički naveden podatak o sklonosti krvarenju, antikoagulantna terapija (8).

Testovi jetrene funkcije sastoje se od određivanja jetrenih enzima, albumina i ukupnog bilirubina. Povećani su kod oštećenja jetre, poput alkoholnog ili virusnog hepatitisa i ciroze (8).

Testovi bubrežne funkcije uključuju ispitivanje vrijednosti uree i kreatinina koji su povećani kod bubrežne insuficijencije, zatim glomerularne filtracije i klirensa kreatinina. Indikacija za testove bubrežne funkcije su stomatološki zahvati na pacijentima s bubrežnim zatajenjem (8).

Imunološki testovi podrazumijevaju provjeru humoralne ili stanične imunosne funkcije. Koriste se za dijagnostiku i kontroliranje tijeka sistemskih autoimunih bolesti poput reumatoidnog artritisa, sistemskog lupusa, sklerodermije, Sjogrenovog sindroma, itd. (8).

2.6. Optički sustavi i sustavi temeljeni na svjetlosti

Optički i sustavi i sustavi temeljeni na svjetlosti pomoćne su dijagnostičke metode temeljene na interakciji tkiva i izravnog zračenja. Svojim rezultatima mogu upućivati na stvaranje karcinoma (3).

Metoda kemiluminiscencije temelji se na količini reflektirane svjetlosti. Promjene u strukturi sluznice, poput displazije različito odbijaju i upijaju zrake od zdravog tkiva. Ovaj pristup prvi je put upotrijebljen na sluznici cerviksa maternice te je naknadno modificiran za uporabu u usnoj šupljini. Metoda uključuje ispiranje sluznice 1%-tnom octenom kiselinom te

osvjetljivanje najčešće plavim svjetlom, pri čemu su stanice zdravog tkiva i promijenjenog različite boje, ovisno o upijanju ili odbijanju zraka svjetlosti (3).

Metoda autofluorescencije zasniva se na sposobnosti stanica da emitiraju svjetlo. Djelovanje svjetla određene valne duljine dovodi endogene fluorofore u pobuđeno stanje koji emitiraju zelenu svjetlost vidljivog spektra. Strukturalne anomalije PMOP-a nemaju sposobnost emitirati svjetlost te se prikazuju kao mrlje tamnog izgleda. Na sličnom temelju zasniva se i laserski inducirana autofluorescencija (3).

Direktnom stomatoskopijom, inicijalno korištenom u dijagnostici promjena maternice, dobivaju se slike visoke razlučivosti koje prikazuju strukturalne promjene stanice (3).

Vibracijska spektroskopija omogućuje diferencijaciju displazije od zdravih stanica, što je izrazito bitno u planiranju širine operacijskog polja (3).

3. POTENCIJALNO MALIGNI ORALNI POREMEĆAJI

Potencijalno maligni oralni poremećaji uključuju skupinu „prekursorskih promjena“ na sluznici usne šupljine koje imaju veći rizik za zloćudnu transformaciju u oralni karcinom (10).

Tablica 1. Popis potencijalno malignih oralnih poremećaja.

POTENCIJALNO MALIGNI ORALNI POREMEĆAJI	LEUKOPLAKIJA
	ERITROPLAKIJA
	ORALNA SUBMUKOZNA FIBROZA
	ORALNI LIHEN PLANUS
	ORALNE LIHENOIDNE REAKCIJE
	ORALNA REAKCIJA PRESATKA PROTIV PRIMATELJA
	AKTINIČKI HEILITIS
	NEPČANE LEZIJE KOD OBRNUTIH PUŠAČA
	DISKOIDNI ERITEMATOZNI LUPUS
	NASLJEDNI POREMEĆAJI I IMUNODEFICIJENCIJE

3.1. Leukoplakija

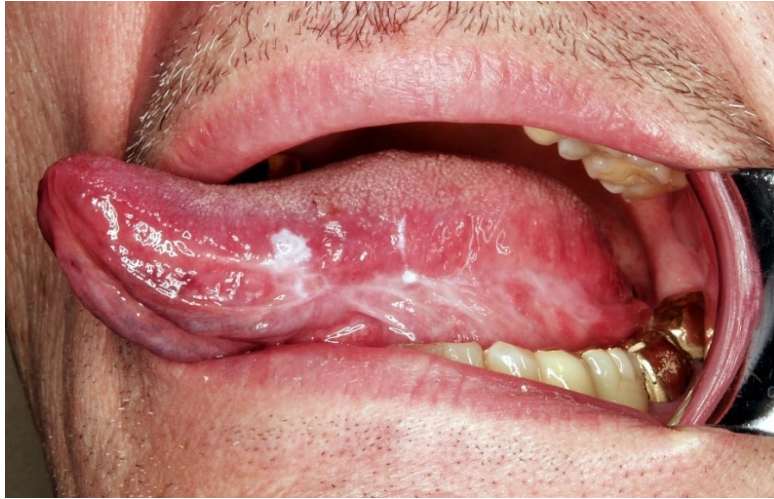Leukoplakiju opisujemo kao „bijelu mrlju“, podrijetlo vuče iz grčkog jezika gdje „leucos“ označava bijelo, a „plakia“ predstavlja mrlju. Definicija leukoplakije koju je potvrdio SZO 2020. godine glasi: „Pretežito bijeli plak upitnog rizika koji isključuje (druge) poznate bolesti ili poremećaje koji ne nose povećan rizik od raka“ (3, 6).

Etiologija oralne leukoplakije (OL) je multifaktorijalna, često je povezana s korištenjem duhana i uživanjem alkohola te žvakanjem oraha betela (3, 10). Pušenje je kemijsko – termička iritacija koja zbog svojih toksičnih supstanci i sinergističkog djelovanja s povišenom temperaturom može dovesti do razvoja OL-a čak i nakon prestanka uporabe duhana. Učestalost OL-a povećava se udruženom konzumacijom alkohola i duhana (8). Određeni mikroorganizmi također nose samostalni ili sinergistički rizik za razvoj OL-a. Prvi predstavnici su virusi: HIV koji uzrokuje imunosupresiju, zatim EBV, HSV te HPV čija se uzročno-posljedična povezanost još istražuje. Rizik od nastanka OL-a, također imaju osobe podvrgnute transplantaciji organa

zbog immunosupresivne terapije. *Candida albicans* komenzal je usne šupljine čiji utjecaj u razvoju OL-a još nije u potpunosti razjašnjen. Smatra se kako sudjeluje u stvaranju kancerogenih nitrozamina. Dokazano je da veću stopu maligne alteracije ima lezija inficirana kandidom (3, 8). Sistemski čimbenici koji potencijalno dovode do razvoja OL-a su immunosupresije, manjak vitamina A i B kompleksa, povišena razina kolesterola u krvi, naglo smanjenje lučenja ženskih spolnih hormona, sideropenična disfagija te određeni sindromi poput Fanconijeve anemije i urođene diskeratoze (8). Ukoliko se uzrok nastanka OL-a ne može utvrditi ona se smatra idiopatskom (3). Nedostatkom predisponirajućih čimbenika smatra se kako postoji genska predispozicija za njen razvoj. Također zabilježen karcinom u osobnoj ili obiteljskoj anamnezi predstavlja povećanu vjerojatnost za razvoj OL-a (3).

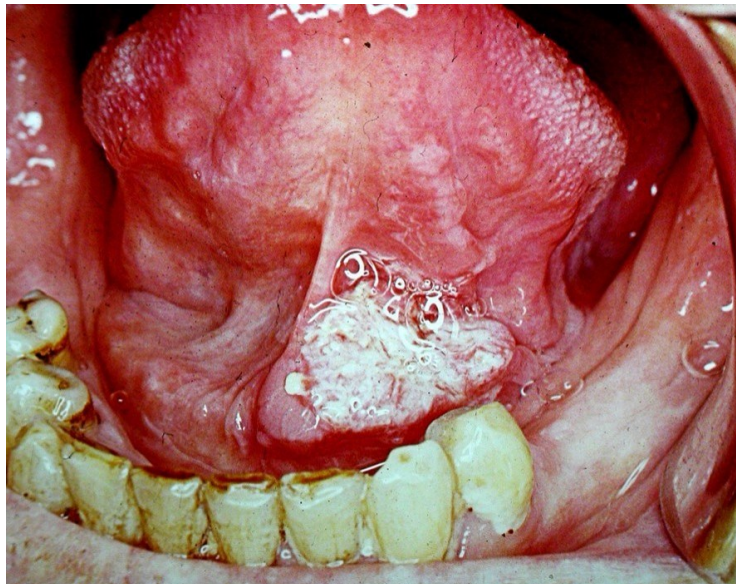
Učestalije se OL pojavljuje u muškaraca srednje i žena starije životne dobi, rijetko se razvija u prva dva desetljeća života (3). Najčešće se dijagnosticira nakon 40. godine života te je pojavnost OL-a proporcionalna s porastom godina (3). Šest puta je češća u pušača nego u osoba koje ne koriste duhan (3). Smatra se kako 50 puta veću šansu za razvoj karcinoma imaju osobe ženskog spola koje ušmrkavaju duhan (3). Zloćudna transformacija OL-a pojavljuje se u 1,2 – 2,4 % slučajeva te je rizik maligne alteracije veći u osoba koje ne koriste duhanske proizvode (3). Prevalencija OL-a varira s obzirom na geografski smještaj koji donosi različite čimbenike rizika poput žvakanja oraha betela u jugoistočnom predjelu azijskog kontinenta (3).

Klinička slika OL-a pokazuje širok spektar izgleda lezije. Boja varira od bijele do crvene te njihove kombinacije, teksturalno može biti glatka, naborana, granulirana te meke ili tvrde konzistencije. Ono što je zajedničko za sve varijacije je činjenica da se lezija ne može sastrugati sa sluznice. Prvi znakovi koji ukazuju na početak bolesti su crvenilo i lagani edem sluznice, zatim se crvenilo polako gubi te oralna sluznica postaje zamućena. Pojava ulceracija i induriranosti može upućivati na malignost lezije (3). Oralna leukoplakija može se pojaviti na bilo kojem području oralne sluznice, iako su najčešće lokalizacije sluznica obraza u razini linije okluzije, retroangularna i retromolarna lokalizacija, dno usne šupljine, dorzum jezika te donja usnica (3, 10). Oralna leukoplakija je najčešće asimptomatska lezija, a pojava peckanja i lagane boli pojavljuju se isključivo kod istovremene upalne komplikacije (8). Lezija može biti mala i dobro ograničena, no može zahvaćati veći areal oralne sluznice. Klinički OL dijelimo na homogenu i nehomogenu OL. Podjela je samo kliničkog karaktera, a zasniva se na razlikama boje, teksture i površine (3). Homogena OL se može okarakterizirati kao bijeli plak glatke površine prošarane fisurama i jasno definiranih rubova (Slika 1).



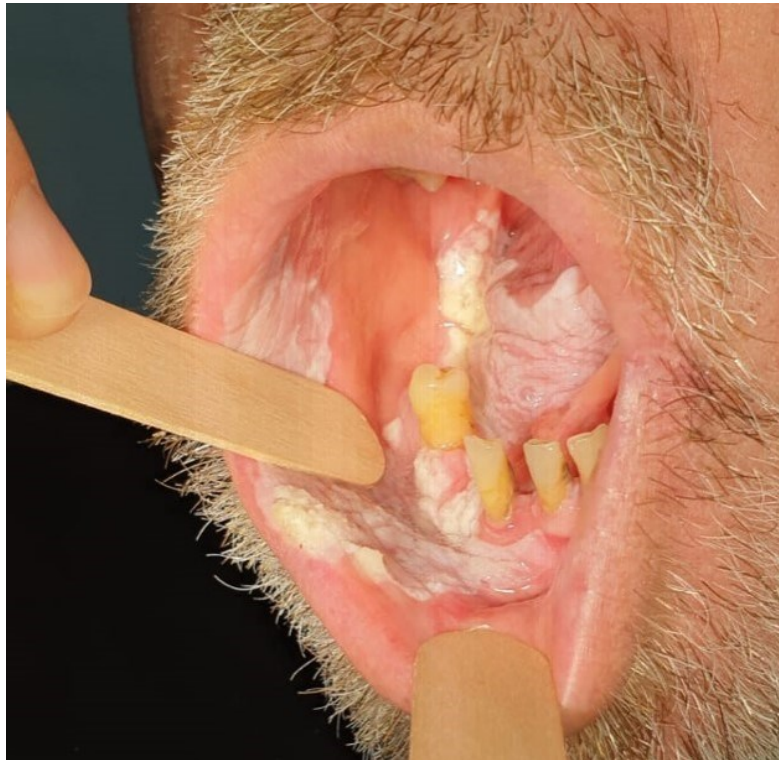Slika 1. Homogena leukoplakija. Preuzeto iz baze fotografija Klinike za kirurgiju lica, čeljusti i usta, Kliničke bolnice Dubrava (ljubaznošću prof. emeritus dr.sc. Darka Macana).

Nehomogena OL nepravilne je površine ponekad prošarane plitkim ulceracijama i nejasno definiranim rubovima (3, 6, 8). Nehomogena OL se klinički dijeli na tri podvrste: mrljastu-crveno bijela kombinacija boja gdje prevladava bijela te se može okarakterizirati kao eritroleukoplakija, nodularna- površina se sastoji od crvenih ili bijelih polipoidnih tvorbi, može biti verukozna (Slika 2) ili egzofitična tj. uzdignute ili naborane površine (3).



Slika 2. Verukozna leukoplakija. Preuzeto iz baze fotografija Klinike za kirurgiju lica, čeljusti i usta, Kliničke bolnice Dubrava (ljubaznošću prof. emeritus dr.sc. Darka Macana).

Proliferativna verukozna leukoplakija specifičan je tip višežarišne nehomogene OL koji pokazuje veliki postotak maligne alteracije (49,5 %) (Slika 3) (11). Započinje kao bijela linija koja se s vremenom mijenja u uzdignutu leziju nalik bradavici te koja pokazuje rezistenciju na sve oblike liječenja (3, 8).

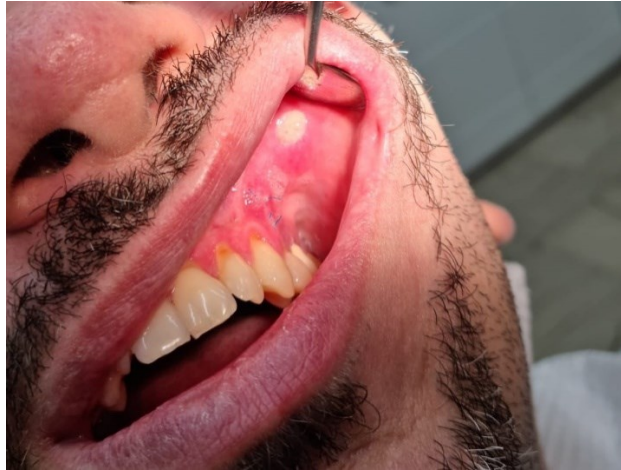

Slika 3. Proliferativna verukozna leukoplakija (Ijubaznošću doc.dr.sc. Ivana Salarića).

Posebnu vrstu OL-a, često referiranu kao „ne prava leukoplakija“, predstavlja vlasasta OL uzrokovana infekcijom EBV-om. Najčešće se uočava kod HIV pozitivnih osoba te u manjem postotku slučajeva kod imunosuprimiranih pacijenata. Uobičajena lokalizacija su rubovi i vršak jezika (3, 8). Kandidijalna leukoplakija, drugim nazivom kronična hiperplastična kandidijaza kronični je oblik infekcije gljivom *Candida albicans* najčešće smješten na obraznoj sluznici retroangularno. Ovu vrstu leukoplakije može se razlikovati od ostalih vrsta OL-a nalazom hifa koje su pozitivne na bojanje kiselog karaktera tehnikom PAS (*periodic acid-Schiff*) (6, 12).

Dijagnoza OL-a je dijagnoza po isključenju. Prvi korak je uzimanje iscrpne i detaljne anamneze te isključivanje svih čimbenika koji mogu dovesti do stvaranja hiperkeratoza na sluznici usne šupljine (3, 8). Patološka i fiziološka stanja koja se potrebno isključiti su: hiperkeratoza nastala mehaničkom (Slika 4), kemijskom i termičkom iritacijom poput lezija izazvanih nikotinom ili natrijevim hipokloritom, frikcijska hiperkeratoza na alveolarnom grebenu ili hiperkeratoza

uzrokovana sangvinarijom, morsikacija obraza koja nastaje njegovim opetovanim griženjem (parafunkcijske navike), leukoedem, linea alba, bijeli spužvasti madež (genetski uvjetovano i obostrano na sluznici), status Fordyce, uremični stomatitis, sekundarni sifilis, lezije povezane s HPV-om, lihen i lihenoidna reakcija (3, 6, 8, 10).



Slika 4. Mehanička iritacija bukalne sluznice koncima (ljubaznošću doc. dr. sc. Ivana Salarića).

Daljnji postupak uključuje eliminaciju faktora iritacije, nepodesnih navika, mikrobiološku pretragu ukoliko postoji sumnja na kandidijalnu leukoplakiju te identifikacija EBV-a kod sumnje na AIDS, odnosno kod sumnje na vlasastu leukoplakiju (3, 8). Imunološki testovi oralne sluznice kod pacijenata sa OL-om i karcinomom sluznice usne šupljine pokazuju povišene vrijednosti IgA i IgG koje su razmjerne stupnju jače keratinizacije te normalne vrijednosti IgM. Zlatni standard u dijagnozi OL je patohistološka analiza (3).

Histološka slika OL-a može biti različita, od jednostavne hiperplazije epitela s prisutnom hiperkeratozom do postojanja određenog stupnja displazije epitela (3, 13). Samo patohistološkom analizom može se utvrditi benigni, odnosno maligni karakter lezije. Kod benignog karaktera OL-a rezultati patohistološke analize sastoje se od oskudnog upalnog infiltrata, akantoze, hiperkeratoze te parakeratoze. Kod PMOP-a uočavaju se blage, umjerene ili jake displastične promjene. Patohistološka dijagnoza koristi se kako bi se potvrdila ili opovrgnula klinička dijagnoza OL-a (3).

U liječenju OL-a može se primjenjivati više različitih metoda. Jedna od najčešće primjenjivanih tehnika je „wait and see“, u kojoj pacijent dolazi na redovite preglede i uzimanje uzoraka biopsije kako bi se pratio tijek bolesti i na vrijeme primijetila moguća zloćudna preobrazba (3). Zatim postoji mogućnost medikamentoznog liječenja, sustavno ili lokalno. Opisana je primjena raznih preparata poput vitamina A, E i B - kompleksa, beta karotena, derivata retionične kiseline, preparata salicilne kiseline te bleomicina (3, 8). Navedeni se nisu pokazali dovoljno dobrima u liječenju, posebno u prevenciji maligne alteracije. Metoda kojoj se često pribjegava je kirurška ekscizija, no ni ova metoda ne garantira da neće doći do povratka bolesti. Kada je lezija preopsežna, uklanjanje skalpelom dovelo bi do velikih defekata te se tada preporučuje ablacija laserom nakon koje zaostaju manji ožiljci. Nedostatak upotrebe lasera je nemogućnost uzimanja uzorka tkiva za PHD. Iznimno su važne redovite kontrole, bez obzira na odabranu metodu liječenja (3).

3.2. Eritroplakija

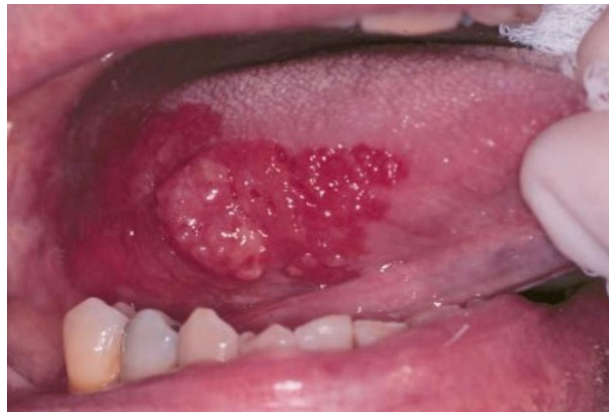Eritroplakija se definira kao „svjetlocrveni baršunasti plak ili mrlja na sluznici koja se klinički ili patološki ne može pripisati niti jednom drugom patološkom stanju“ (5). Riječ eritroplakija prvotno se pojavljuje u grčkom jeziku gdje označava „ravno crveno područje“ te se kasnije koristi u francuskom izrazu, točnije pojmu „erythroplasie de Queyrat“ koji označava leziju na glansu penisa te je sličnog izgleda i karakteristika kao eritroplakija u usnoj šupljini (6).

Etiologija eritroplakije još uvijek ostaje dokraja nerazjašnjena te se kod ovih lezija uočava se povezanost s konzumacijom velike količine alkoholnih pića i duhanskih proizvoda. Kao drugi mogući čimbenici navode se infekcija HPV-om i *Candidom albicans*, indeks tjelesne mase (BMI) i nutritivni status. Također navodi se lihenoidna reakcija kao možebitni prekursor eritroplakije (3, 14).

Eritroplakija se najčešće javlja između 50. i 70. godine života te ne pokazuje sklonost prema određenom spolu. Stopa prevalencije kreće se između 0,02 % i 2 %. Smatra se kako je prevalencija eritroplakije manja nego prevalencija ostalih PMOP-a. Geografska rasprostranjenost eritroplakije nije ograničena na jedno područje, no veća je pojavnost unutar nacija s većim korištenjem duhanskih preparata i žvakanjem oraha betela (3, 6).

Eritroplakiju karakterizira pojava žarko crvene mrlje nepravilnog oblika koja je oštro ograničena od okolne oralne sluznice (Slika 5) (3). Klasifikacija eritroplakije kao takva ne

postoji, no postoji nekoliko mogućih izgleda površine lezije. Površina promjene može biti baršunasta, granulirana, blago uleknuta i prošarana tračcima leukoplakije (3, 8, 15). Pojedini autori ju dijele na homogenu i nodularnu. Na dodir lezija je meka, a u slučaju induriranosti pokazuje maligni karakter (3). Najčešće lokalizacije u usnoj šupljini su: dno usne šupljine, ventralna strana jezika, meko nepce, bukalna sluznica i tonzilarni lukovi (3, 14). Lezije su najčešće manjeg promjera te se ne pojavljuju na više mjesta na sluznici. Simptomi uobičajeno izostaju, zbog čega se lezija kasno uočava. Eventualno može biti prisutno peckanje i metalni okus (3, 8).



Slika 5. Eritroplakija. Preuzeto iz baze fotografija Klinike za kirurgiju lica, čeljusti i usta, Kliničke bolnice Dubrava (ljubaznošću prof. emeritus dr.sc. Darka Macana).

Nakon detaljne anamneze i kliničkog pregleda, dijagnoza se u načelu sastoji od isključivanja stanja koja klinički uključuju eritematoznu sluznicu te mogu biti zamijenjena s eritroplakijom (3). Diferencijalno dijagnostički u obzir mogu doći: eritematozna kandidijaza i ostale mikrobne infekcije poput tuberkuloze i histoplazmoze, atrofični lihen planus, eritematozni sistemski lupus, protetski stomatitis, bulozne bolesti, Kaposijev sarkom, lezije uzrokovane mehaničkom iritacijom, lezije vaskularnog podrijetla te nespecifične upale sluznice (3, 6, 8). U dijagnozi pomaže što je eritroplakija okarakterizirana kao solitarna žarko crvena lezija pa se relativno jednostavno razlikuje od ostalih PMOP-a (3). Ukoliko kroz 2 – 3 tjedna ne dođe do regresije lezije, biopsija je nužna za potvrđivanje dijagnoze eritroplakije, odnosno za uočavanje displazije epitela. Uzorci se najčešće boje hematoksilinom i eozinom (3, 6).

Patohistološkom analizom uočava se displazija blagog do srednjeg stupnja (10 %), *carcinoma in situ* (40 %) ili invazivni karcinom pločastih stanica (> 50%). Epitel je tanak i atrofičan kao posljedica upale te je karakterističan nedostatak keratina. Zbog ovih promjena lezija je crvene

boje, odnosno tvorbe vaskularnog podrijetla veziva vidljivije su, a zbog nedostatka keratina na površini pojačava se intenzitet crvene boje (3,8).

Liječenje kao i kod OL-a uključuje uklanjanje potencijalnog čimbenika iritacije te ako nakon 3 tjedna ne dolazi do poboljšanja uzima se uzorak tkiva te se određuje daljnji plan terapije. S obzirom na iznimno veliku stopu maligne alteracije (14 – 50 %) terapija izbora je kirurško uklanjanje lezije (3). Kirurška ekcizija izvodi se najčešće skalpelom, alternativa je upotreba CO₂ lasera (3, 8). Nekirurški tretman, poput korištenja vitamina A i bleomicina nije pokazao zavidne rezultate. Nakon kirurškog postupka obavezne su redovite kontrole i periodično uzimanje uzorka tkiva radi analize (3).

3.3. Oralna submukozna fibroza

Oralna submukozna fibroza (OSMF) prvi je put opisana 1952. godine kao „atrofična idiopatska sluznica usne šupljine“ (3). Oralna submukozna fibroza definira se kao kronična, sporo progredirajuća ožiljna bolest koja se pojavljuje na sluznici usne šupljine i orofarinksa (3, 6).

Etiologija nastanka OSMF-a još nije u potpunosti razjašnjena, no smatra se kako važnu ulogu u nastanku ove bolesti ima žvakanje oraha betela i duhana, konzumacija alkohola, opća pothranjenost i hematološke deficijencije koje se manifestiraju atrofijom oralne sluznice i povećanom mogućnošću stvaranja kolagena (3, 6). Kao etiološki faktor navodi se i osjetljivost na poneke prehrambene sastojke, poput chili papričice koja sadrži kapsaicin, koji reakcijom preosjetljivosti može dovesti do upalnog odgovora potičući proliferaciju fibroblasta i posljedičnog fibroziranja tkiva (3). Učestalo korištenje oraha betela i dodanih sastojaka, što uključuje list palme areke i gašenog vapna dovodi do razvoja OSMF-a. Razvoj bolesti razmjeran je učestalosti i vremenu žvakanja betelovog oraha. Areka orah smatra se citotoksičnim i genotoksičnim zbog sadržavanja određenih tanina i alkaloida poput arekolina koji je odgovoran za razvijanje ovisnosti kod žvakanja areka oraščića (3). Gašeno vapno, odnosno kalcijev hidroksid sadrži povišene vrijednosti arsena, polumetala koji je toksičan u većim koncentracijama (16). Orah areke klasificiran je kao kancerogen prve skupine, u velikom broju slučajeva zapažena je istovremena pojava OSMF-a i karcinoma oralne sluznice. Uočena je i genetska povezanost humanog leukocitnog antigena HLA s razvojem OSMF-a (3).

Epidemiološki gledano OSMF javlja se u jugoistočnim azijskim područjima, posebice na Indijskom potkontinentu. Rijetki slučajevi uočeni su i području južnog dijela Afrike i u

Saudijskoj Arabiji. Kao rezultat migracija sve je češća konzumacija oraha betela i u državama zapada. Bolest se najčešće pojavljuje u žena oko 5. desetljeća života, iako postoje dokumentirani slučajevi pojave i u dječjoj dobi (3).

More je 2012.godine podijelio OSMF u četiri stadija (3). U prvom, odnosno eruptivnom stadiju javlja se osjećaj pečenja i neugode te promjene osjeta okusa. Pečenje se posebice pojavljuje tijekom uzimanja začinjene hrane. Razvijaju se vezikule te njihovim pucanjem na sluznici usne šupljine zaostaju erozije i ulceracije na eritematoznoj podlozi, praćene pojačanim ili smanjenim izlučivanjem sline. U eruptivnom stadiju klinička slika podsjeća na aftozni stomatitis (3). U drugom stadiju - fibroznom, razvija se fibroza nakon cijeljenja ulkusa na bukalnoj sluznici i sluznici ždrijela. Bljedoća sluznice progredira te ona izgleda bjelkasto i prozirno (3). U trećoj fazi fibrozne se trake mogu nalaziti na bilo kojem dijelu oralne sluznice, zahvaćaju i meko nepce, jezik i usne. Stomatitis može i ne mora biti prisutan, kao i u prethodnom stadiju. Četvrti stupanj karakteriziran je nastankom karcinoma pločastih stanica (3). U kasnijim stadijima bolest nalikuje na sklerodermu zbog pojave ukrućenosti dijelova sluznice usne šupljine što za posljedicu ima pojavu trizmusa, otežanog govora i žvakanja, nestanak jezičnih papila, atrofiju nepčane resice i depigmentaciju gingive (3, 13). More je isto tako svrstao OSMF u četiri funkcionalne faze ovisno o interincizalnom razmaku prilikom otvaranja usta: faza 1 ≥ 35 mm, faza 2 = 25 – 35 mm, faza 3 = 15 – 25 mm te faza 4 < 15 mm (3).

Dijagnoza uključuje iscrpnu anamnezu, klinički pregled i patohistološku analizu. Dobro uzeta anamneza u ovom slučaju je iznimno bitna jer daje informacije o prehranbenim navikama i konzumaciji supstanci koje dovode do razvoja OSMF-a (3, 6). Diferencijalno dijagnostički potrebno je isključiti sklerodermu, amiloidozu, pernicioznu anemiju, Plummer- Vinsonov sindrom, kronične bulozne bolesti, a u kasnijim fazama može nalikovati i na oralni lihen planus i leukoplakiju (3, 8). Incizijska biopsija zlatni je standard u dijagnozi OSMF-a. Biokemijske analize ne koriste se svakodnevno, no razina bakra u serumu ukazuje na težinu OSMF-a. Krvne pretrage potrebne su za isključivanje bolesti koje diferencijalno dijagnostički dolaze u obzir, poput sklerodermije i perniciozne anemije (3).

Patohistološkom analizom zapaža se atipija i atrofija epitela, periepitelna hijalinizacija, fibrozirana lamina proprija, kolagenski svežnjevi promjenjive gustoće, povećan broj fibroblasta te umjereni upalni stanični infiltrat (3, 6).

U liječenju prvenstveno treba pacijente detaljno informirati o etiologiji nastanka bolesti i savjetovati prestanak konzumacije supstrata koji je doveo do razvitka ovog stanja. Liječenje

može biti konzervativno i kirurško (3, 6). Oralna submukozna fibroza pokazuje veliku stopu rezistencije na liječenje, kao i visoku stopu maligne alteracije (1 – 9 %) posebice u onih pacijenata koji istovremeno na sluznici imaju OL (3). U uznapredovalim fazama OSMF-a liječenje je uglavnom simptomatskog karaktera (6). U prvom redu to je fizikalna terapija i masaža mastikatornih mišića, kao rješenje za pojavu trizmusa. Intralezijske injekcije kortikosteroidnih lijekova pokazale su se učinkovitima u liječenju trizmusa (3, 6). Održavanje adekvatne oralne higijene bitno je zbog prevencije nastanka karijesa i parodontnih bolesti (3). Kao simptomatsko liječenje moguće je rabiti lokalni anestetik za ublažavanje neugode. Od topikalnih preparata koristi se hijaluronidaza koja pospješuje razgradnju kolagena, zatim kolagenaza i kimotripsin zbog svog fibrinolitičkog učinka (3). Intralezijska primjena interferona gama i ekstrakata placente pokazala je dobre rezultate. Ostale metode liječenja za cilj imaju potaknuti protok krvi u sluznici usne šupljine (3). U tu svrhu koriste se pentoksifilin koji utječe na fibroblaste čime se povećava protok krvi u perifernim tkivima te beta adrenergički agonisti koji djeluju vazodilatatorno (3). Također nastoji se poboljšati prehrambeni status bolesnika unosom antioksidansa, pravilnih nutrijenata te se unosom beta karotena i likopena pokušava utjecati na zdravlje stanica. Ni jedna od konzervativnih teorija nije naišla na opću prihvaćenost, stoga se prednost daje kirurškom liječenju kod izrazito izraženog trizmusa i posljedično loše kvalitete života i oralnog zdravlja (3, 6). Jednostavna ekscizija nije prihvatljiva jer posljedično traumi razvija naknadna fibroza. Pozitivne rezultate u smanjivanju trizmusa pokazuje presađivanje kože podijeljene debljine nakon bilateralne miotomije temporalisa ili koronoidektomije (3). Slobodni radijalni režanj podlaktice predstavlja metodu izbora u terapiji teške OSMF-a (3). Nakon provedenog kirurškog zahvata iznimno je važno redovito provoditi fizikalnu terapiju kako ne bi došlo do recidiviranja bolesti (3, 6).

3.4.Oralni lihen planus

Oralni lihen planus (OLP) kronična je mukokutana bolest koja se definira kao „kronični upalni poremećaj nepoznate etiologije s karakterističnim relapsima i remisijama, a koji se pojavljuje u obliku bijelih retikularnih lezija, koje mogu biti praćene atrofičnim, erozivnim i ulcerativnim i/ili plakoznim područjima” (5). Pojam lichena planusa dolazi iz grčkog jezika „leichen“ što označava mahovinu i iz latinskog jezika „planus“ što znači ravan (17).

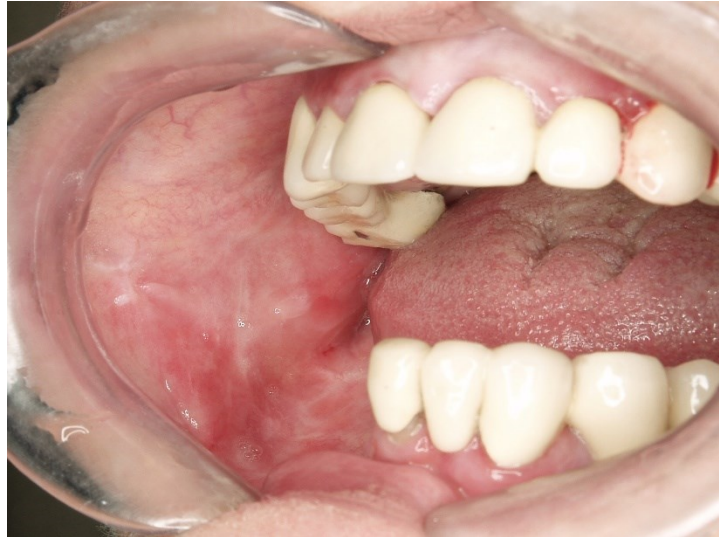Oralni lihen planus svrstava se u autoimune bolesti nepoznate etiologije. U podlozi je citotoksična reakcija CD8+ limfocita na antigen na promijenjenoj površini keratinocita u

bazalnom sloju, što dovodi do degeneracije stanica tog sloja (3, 18). Iako je etiologija nejasna, postoje predisponirajući faktori za koje se smatra da mogu dovesti do razvoja OLP-a: bolesti jetre (hepatitis C), genetska predispozicija (udruženost s HLA antigenima), *diabetes mellitus* i hipertenzija, oralna reakcija presatka protiv primatelja, hipertireoza i hipotireoza, trauma i stres (3, 6, 17). Preosjetljivost na pojedine lijekove (npr. antihipertenzivi, dapson, antiretrovirusni lijekovi za liječenje HIV-a, nesteroidni antiinflamatorni lijekovi) i stomatološke materijale (amalgam, kobalt, krom, kompozit, akrilat) uzrokuju pojavu lihenoidne reakcije koja se klinički i patohistološki teško može razlikovati od OLP-a (3, 6).

Oralni lihen planus najčešća je mukokutana bolest koja se pojavljuje na oralnoj sluznici. Prevalencija varira između 1 % i 3 %. Bolest se najčešće pojavljuje u srednjoj i starijoj životnoj dobi, nakon 50. godine života. Bolest češće pogađa ženski spol, čak u omjeru 3:1 (3).

Oralni lihen planus bolest je koja zahvaća kožu i zajedno s njom sluznicu usne šupljine u otprilike 50 % slučajeva, dok 25 % pacijenata ima samo lezije u usnoj šupljini. Kožne manifestacije očituju se u obliku malih plosnatih papularnih lezija (2 mm) ljubičaste do bijele boje na čijoj se površini nalaze delikatne ljuskice (18). Pojavljuju se obostrano na fleksornim stranama udova, najčešće podlaktice i šake. Kožni oblik bolesti često se opisuje kao „6 P“- „purple, pruritic, polygonal, planar, papules and plaques“ (3). U usnoj šupljini najčešće se pojavljuje na bukalnoj sluznici, često bilateralno simetrično. Klinički razlikujemo 6 oblika OLP: retikularni, plakozni, papularni, erozivni/ulcerozni, bulozni i atrofični (18). S OLP-om može biti udružen deskvamativni gingivitis (DG), odnosno imunološki posredovan gingivitis kojeg karakterizira izrazita bolnost. Klinički uočavamo crvena područja ljuštenja gingive, odnosno erozije i vezikulobulozne promjene gingive bez zahvaćenosti marginalne gingive. Stanje pacijenta se ne poboljšava ni nakon uvođenja bolje oralne higijene (19). Bolesti kod kojih se pojavljuje DG jesu: lihen planus (erozivni i atrofični), pemfigus, pemfigoid, eritematozni lupus, eksudativni multiformni eritem, herpetiformni dermatitis, kronični ulcerativni stomatitis, bulozna epidermoliza, linearna IgA bolest te potencijalno psorijaza (3, 19).

Retikularni oblik najčešći je tip OLP-a (18). Karakteristična je bilateralna zahvaćenost bukalne sluznice u obliku bijelih, nježnih, sjajnih, blago izdignutih Wickhamovih strija (Slika 6). Ostale lokalizacije su: bočni rub jezika, gingiva, usne, dno usne šupljine i nepce (3, 18). Osim Wickamovih strija koje izgledaju poput čipke, retikularni tip može poprimiti i izgled prstena (3, 6).



Slika 6. Oralni lihen planus. Preuzeto iz baze fotografija Klinike za kirurgiju lica, čeljusti i usta, Kliničke bolnice Dubrava (ljubaznošću prof. emeritus dr.sc. Darka Macana).

Plakozni oblik bijela je hiperkeratotična blago uzdignuta lezija, homogene teksture te klinički nalikuje na OL (3, 18). Uobičajeno zahvaća dorzum jezika i bukalnu sluznicu. Ovaj oblik OLP-a češće je uočen u pušača, a kao retikularni i papularni otkriva se slučajno tijekom stomatološkog pregleda zbog čestog izostanka simptoma (3, 18).

Papularni oblik karakterizira pojava hiperkeratotičnih papula bijele boje veličine 0,5 mm (18). Najčešća lokalizacija je obrazna sluznica, no zbog delikatnog izgleda ove lezija često prođe nezapaženo tijekom stomatološkog pregleda (18). Karakteristika ova tri oblika osim bezbolnosti jest da se ne mogu sastrugati sa sluznice te sluznica zadržava svoj elasticitet (6).

Erozivni, odnosno ulcerozni oblik drugi je po učestalosti OLP-a (18). Prisutne su pojedinačne ili višestruke erozije nepravilna oblika na bukalnoj sluznici, prekrivene sivim pseudomembranama. Može biti udružen s retikularnim tipom (18). Ovaj oblik simptomatski je, simptomi variraju od blagog peckanja do izrazite boli (18). Na gingivi se on očituje u obliku DG-a koji zahvaća najčešće vestibularnu gingivu. U 10 % bolesnika OLP se manifestira samo na gingivi (3). Erozijske se vjerojatno javljaju kao posljedica pucanja vezikulobuloznih lezija u buloznom obliku ili nakon struganja tankog epitela kod atrofične promjene (3). Erozivni tip OLP-a pokazuje veći postotak maligne alteracije stoga su poželjne češće kontrole (3, 18).

Bulozni oblik karakterizira pojava malih vezikula i bula koje vrlo brzo pucaju uslijed mehaničke iritacije (6, 18). Zaostaju bolne erozije i ulceracije. Bulozni oblik vrlo je rijedak

oblik OLP-a (18). Uobičajeno se uočava na bukalnoj sluznici u području drugog i trećeg kutnjaka, a rjeđe na bočnim dijelovima jezika, gingivi i unutrašnjoj strani usana. Može nalikovati na jedan tip linearne IgA bolesti (3, 6).

Atrofični oblik manifestira se u obliku eritematozne upaljene sluznice s atrofijom (3, 18). Mogu se pojaviti bijele pruge zrakasto raspoređene u području oko lezije (18). Najčešće se pojavljuje na dorzumu jezika u vidu atrofije jezičnih papila i glatke površine jezika (8). Do regeneracije jezičnih papila neće doći ni nakon umirivanja akutne faze bolesti (8). Može biti zahvaćena i gingiva u vidu DG-a (18).

Dijagnoza OLP-a postavlja se na temelju anamneze, karakteristične kliničke slike, na temelju isključenja ostalih bolesti iste kliničke prezentacije te patohistološke analize (3, 8). Anamnestički su nam bitni podaci o mogućim sistemskim bolestima u sklopu kojih se javlja OLP te koji su drugi mogući uzroci pojavljivanja bez bolesti u podlozi. Karakteristična klinička slika podrazumijeva specifičan izgled promjena, njihovu obostranu raspodjelu te pojavu Wickhamovih strija i DG-a (3, 6, 18). Diferencijalno dijagnostički u obzir dolaze: lihenoidna reakcija, leukoplakija, kronična hiperplastična kandidijaza, diskoidni eritematozni lupus, bulozne bolesti (pemfigus, pemfigoid), bolest linearnog odlaganja imunoglobulina A, eritema exudativum multiforme te planocelularni karcinom (3, 6, 18). Dijagnoza OLP-a ponekad može biti zahtjevna zbog različitih čimbenika tijekom uzimanja biopsije koje mogu utjecati na patohistološki nalaz. Zato se koristi metoda direktne imunofluorescencije (DIF) kojom se može razlikovati OLP od pemfigusa, pemfigoida te lupusa eritematozusa što je iznimno važno kada je DG jedina manifestacija bolesti (3, 6, 18). Nalaz DIF-a za OLP pokazuje linearne depozite fibrinogena u području bazalne membrane. Može postojati pozitivna ili negativna fluorescencija za IgM u Civatteovim tjelešcima (3).

Patohistološki nalaz pokazuje hiperkeratozu s ortokeratozom u rožnatom sloju, akantozu spinoznog sloja, subepitelni vrpčasti homogeni infiltrat u lamini propriji, likvefacijsku degeneraciju stanica bazalnog sloja, epitelne produljke u obliku zubaca pile, egzocitozu leukocita i poneka Civatteova tjelešca u epitelu ili vezivu (3, 18). To su koloidna tjelešca, najvjerojatnije degenerirane epitelne stanice ili ostatak fagocitiranih stanica epitela u makrofagima. Ovisno o tipu OLP-a limfocitni upalni infiltrat nalazi se na različitim lokacijama. Subepitelno se nalazi upalni infiltrat kod retikularnog tipa, dok je kod erozivnog tipa smješten u vezivnom tkivu, u njegovom dubljem sloju (3, 18).

S obzirom na mogućnosti maligne alteracije (do 2 %), pacijente treba naručivati na češće kontrole, dva do četiri puta godišnje (3, 18). Kod OLP-a mora se razlučiti radi li se o aktivnom (simptomatskom) ili mirnom (asimptomatskom) stadiju bolesti. Ukoliko je lezija asimptomatska, liječenje nije potrebno, ako se s vremenom simptomi jave onda se pristupa aktivnom liječenju (3). Treba se uzeti detaljna anamneza kako bi se razlučio uzrok nastanka OLP-a te uputiti pacijenta koliko su bitni redoviti dolasci na kontrole. Ako je bolest u aktivnom stadiju može se odabrati nekirurški i kirurški tretman OLP-a. Potrebno je eliminirati štetne faktore poput oštrog dijela zuba, proteze koja iritira sluznicu, itd. (3). Pacijente treba uputiti kako pravilno održavati oralnu higijenu te savjetovati da prestanu s uživanjem duhanskih proizvoda i alkohola jer oni povećavaju rizik od maligne alteracije. Također preporuča se upotreba pasta bez natrij lauril sulfata jer uzrokuje pogoršanje simptoma (3). Kao simptomatska terapija može se koristiti topikalni anestetik za smanjenje boli, najčešće lidokain gel ili 0,15 %-tni benzidamin hidroklorid (3). Nekirurški tretman najčešće podrazumijeva primjenu kortikosteroida, lokalno ili sustavno (3, 6). Lokalno se kortikosteroidi apliciraju izravno na leziju, zbog otplavlivanja preparata slinom preporuča se njihova primjena u orabazi ili kao perilezijska instilacija (3, 18). Najčešće lokalno primjenjivani su 0,05 %-tni klobetazol propionat, 0,01 – 0,05 %-tni fluocinolon acetonid, 0,1 – 0,5 %-tni triamcinolon acetonid (3, 18). Za perilezijsku instilaciju najčešće se koristi 10 – 40 mg/ml triamcinolon acetonid. Sustavno se primjenjuje prednizon 0,5 – 1,0 mg/kg/dnevno kod težih stanja gdje su zahvaćene koža i sluznica ili kod izrazito bolnih stanja kod kojih primjena lokalnih kortikosteroida nije dovela do zadovoljavajućih rezultata (3, 6). Osim kortikosteroida mogu se koristiti lokalni ili sustavni retinoidi te imunosupresivi (takrolimus, pimekrolimus, azatioprin, ciklosporin). Imunosupresivi su se pokazali boljima u kontroli boli od kortikosteroida, ali još su upitni štetni učinci takrolimusa (3, 6).

3.5. Oralne lihenoidne reakcije/lezije

Oralne lihenoidne reakcije (OLR) su promjene crvene do bijele boje s mrežastim strijama koje je klinički i histopatološki teško razlikovati od OLP-a (3).

Etiološki OLR možemo podijeliti u tri skupine: OLR izazvane lijekovima, kontaktne OLR i oralna reakcija presatka protiv primatelja (3).

Oralne lihenoidne reakcije izazvane lijekovima podrazumijevaju lezije na oralnoj sluznici koje klinički i histopatološki odgovaraju OLP-u, ali nakon eliminacije uzročnika lezija se povlači

(3, 6). Prema van der Meiju i van der Waalu (2003.), „Oralne lihenoidne lezije bi bili oni poremećaji koji ne pokazuju kliničke i/ili histopatološke karakteristike koje se smatraju tipičnim, ali kompatibilnim s OLP-om.“ (2). Rijetko se pojavljuju, a postoji mnogo lijekova za koje je zabilježeno da dovode do OLR-a. Najčešći su predstavnici: nesteroidni antiinflamatorni lijekovi, ACE inhibitori, diuretici, oralni hipoglikemici, antikonvulzivi, antifungalni lijekovi, antimalarici, kemoterapeutici, itd. (6). Oralne lihenoidne lezije uzrokovane lijekovima češće se pojavljuju na usni, jednostrano, asimetrično su smještene, mogu zahvatiti i kožu te najčešće postoji vremenska konekcija između početka uzimanja lijeka i pojave lezija (6).

Kontaktne OLR obuhvaćaju lezije koje klinički i patohistološki nalikuju OLP-u, no pretpostavlja se da su rezultat lokalne reakcije preosjetljivosti odgođenog tipa. Lezije se manifestiraju u obliku bijelo-crvenih prošaranih promjena koje katkada mogu ulcerirati (3). Smatra se da se češće pojavljuju unilateralno te da nemaju karakteristični mrežasti izgled OLP-a. Najčešća lokalizacija je bukalna sluznica, rub jezika te područje sluznice koje je u kontaktu s određenim stomatološkim materijalom (3, 6). Materijali koji dovode do nastanka OLR-a su: amalgam, akrilna smola, kompozit, zlato, nikal, cimet, itd. (3, 6, 8).

Dijagnoza se postavlja na temelju anamneze, kliničke slike i patohistološkog nalaza. Klinički ni patohistološki se OLR ne mogu razlikovati od OLP-a. Anamnestički su iznimno bitne informacije o lijekovima koje pacijent uzima kao potencijalni faktor koji može dovesti do pojave OLR-a (6). Klinički pri postavljanju dijagnoze eventualno može pomoći unilateralna lokalizacija ili lokalizacija lezije na površini koja je u neposrednom kontaktu sa određenim stomatološkim materijalom. Regresija bolesti nakon uklanjanja uzročnog čimbenika potvrđuje dijagnozu (3, 6). Kod kontaktnih OLR-a spominje se korištenje *patch* testa kao dijagnostičke metode, no dobiveni rezultati bili su kontradiktorni (3). Ukoliko se radi o OLR-ima uzrokovanih lijekovima također nakon prestanka uzimanja lijeka ili kod ponovne pojave lezije nakon ponovnog uzimanja lijeka može se potvrditi dijagnoza. Biopsija se uzima u slučaju neobičnog izgleda lezije i simptoma te kako bi se isključio malignitet (3, 8).

Patohistološki nalaz kontaktnih OLR-a ne može se razlikovati od OLP-a, a u patohistološkom nalazu OLR-a uzrokovanih lijekovima nalazi se subepitelni upalni infiltrat sa eozinofilima i/ili plazma stanicama koji je za razliku od OLP-a nešto difuzniji i provlači se dublje ili je perivaskularnog izgleda (3, 20).

Liječenje se provodi uklanjanjem uzročnog faktora, čime se ujedno i potvrđuje dijagnoza ukoliko dođe do nestanka lezije (6). Kod OLR-a uzrokovane lijekovima rješenje je ukinuti ili

zamijeniti lijek koji dovodi do nastanka OLR-a iz terapije, no prethodno se stomatolog mora konzultirati s liječnikom nadležnim za terapiju (3). Kod pacijenata koji uzimaju više različitih lijekova ponekad nije moguće postići isključenje odgovarajućeg lijeka iz terapije. Ukoliko se radi o kontaktnim OLR-ima, primjerice uzrokovanoj amalgamom rješenje je ukloniti amalgamski ispun te ga zamijeniti drugim materijalom (npr. stakloinomerni ispun, kompozitni ispun). Pokazalo se kako uklanjanjem amalgamskog ispuna regredira između 39 % do 89 % OLR-a (3).

3.6. Reakcija presatka protiv primatelja

Reakcija presatka protiv primatelja odnosno transplantacijska bolest (GVHD, engl. *graft versus host disease*) složeno je multisistemska stanje (5). Ovaj imunološki poremećaj zahvaća više organskih sustava uključujući usnu šupljinu, kožu, gastrointestinalni i genitourinarni sustav, pluća, jetru, itd. Kožna manifestacija, ujedno najranija i najčešća obično ukazuje na lošiju prognozu bolesti (3, 6).

Reakcija presatka protiv primatelja najčešće se uočava kod pacijenata s malignim tumorima hematološkog podrijetla koji su podvrgnuti alogenoj transplantaciji matičnih hematopoetskih stanica (21). Može se rijetko pojaviti i nakon transfuzije krvi, presađivanja solidnih organa ili autologne transplantacije matičnih hematopoetskih stanica (21). Reakcija nastaje između stanica davatelja koje imaju sposobnost razvijanja imunološkog odgovora (imunkompetentne stanice) i stanica primatelja s nedostatkom imunosti koji ima antigene nepoznate presatku što dovodi do reakcije među njima (6). Reakcija presatka protiv primatelja ujedno je i pokazatelj uspješnosti terapije jer efekt presatka na tumor ukazuje na manju vjerojatnost recidiva malignog tumora (3). Prema vremenu nastanka možemo je podijeliti u akutnu i kroničnu (3). Kao podloga akutnog GVHD-a pojavljuju se različiti procesi koji rezultiraju nastankom ove bolesti. U prvoj fazi, kemoterapija i radioterapija prije dobivanja transplantata potiču ozljedu tkiva te nešto kasnije dovode do otpuštanja oslobađanja brojnih vanjskih i unutarnjih aktivatora imunološkog odgovora što posljedično dovodi do povećanog prepoznavanja aloantigena od strane T stanica davatelja (21). U krajnjoj fazi T stanice dolaze do ciljnih organa te uzrokuju oštećenje tkiva. Također aktivira se povratna sprega kojom se pojačava akutna GVHD reakcija putem aktivacije fagocita od strane lipopolisaharida otpuštenih u prvoj fazi. Kod kroničnog GVHD-a patofiziologija bolesti započinje oštećenjem tkiva uzrokovano citotoksičnim oštećenjem, infekcijama i akutnom GVHD-u koji aktivira prirodene imunosne stanice i nekrvotvorne stanice (endotelne stanice, fibroblasti) (21). Zatim dolazi do otpuštanja

medijatora upale u cirkulaciju i prostor izvan stanica. Karakteristika sljedeće etape bolesti je hiperreaktivnost specifične imunosti domaćina, dok u krajnjoj fazi dolazi do abnormalne reparacije tkiva. Razvija se fibroza tkiva zbog aktivacije fibroblasta koji luče izvanstanični matriks te ukriženo povezuje kolagena vlakna (21). Zbog opsežne imunosupresije domaćina česte su opetovane infekcije koje dovode do povećane stope smrtnosti bolesnika s kroničnim tipom GVHD-a (21).

Pojavljuje se u 40 % do 60 % pacijenata koji su podvrgnuti alogenoj transplantaciji matičnih hematopoetskih stanica (3). Incidencija je veća u dojenčadi i djece, tj. pedijatrijskih pacijenata te završava fatalno u 15 % slučajeva (3). Oralne manifestacije mogu se pojaviti u akutnom i kroničnom obliku bolesti, no mnogo su češće u kroničnom tipu, čak 70 % (3,21).

Kožne promjene prva su i najčešća manifestacija bolesti, u akutnom obliku GVHD-a uočavaju se promjene u obliku nježnog osipa do opsežnog ljuskanja kože (6, 21). Osim kože akutni GVHD najčešće zahvaća jetru i gastrointestinalni sustav (3). Oralna sluznica rijetko je zahvaćena, otprilike u 30 % slučajeva (6). Lezije su nespecifične, mogu biti u obliku eritema, ulkusa, lihenodinih reakcija, gingivitisa ili mukozitisa. Ovo stanje pacijentima je bolno te je izražena suhoća usta (3). Težina bolesti akutnog GVHD-a gradira se u stupnjevima od I do IV, ovisno koji su sustavi zahvaćeni. Najbolju prognozu ima stupanj I (3).

Klasifikacija akutnog GVHD-a (3, 21):

- I. stupanj: Osip karakteriziran pojavom makula i papula te zahvaća manje od 25 % tjelesne površine, jetra i gastrointestinalni sustav nisu zahvaćeni
- II. stupanj: Osip karakteriziran pojavom makula i papula te zahvaća između 25 % i 50 % tjelesne površine, jetra i gastrointestinalni sustav su zahvaćeni (dijareja 500 – 1500 mL/d, bilirubin 2 – 6 mg/dL)
- III. stupanj : Generalizirana eritrodermija, jetra i gastrointestinalni sustav su zahvaćeni (dijareja 1500 – 2000 mL/d, bilirubin 6,1 – 15,0 mg/dL)
- IV. stupanj: Generalizirana eritrodermija s buloznim promjenama, česte deskvamacije, jetra i gastrointestinalni sustav su zahvaćeni (dijareja više od 2000 mL/d ili pojava boli ili ileus, bilirubin više od 15 mg/dL)

Kronični GVHD također može zahvatiti jedan ili više organa (3). U velikom postotku slučajeva zahvaća usnu šupljinu te se može klasificirati kao: kronični GVHD sluznice usne šupljine, bolest žlijezda slinovnica te sklerozirajući tip kroničnog GVHD-a (3).

Bolest sluznice usne šupljine karakteriziraju eritematozne ili ulkusne bolne lezije te promjene u vidu bjelkastih hiperkeratotičnih strija koje se najčešće nalaze na bukalnoj sluznici ili bočnom rubu jezika (3, 21). Gingivne promjene pojavljuju se u vidu bolnih eritema ili deskvamacija, gdje mogu i ne moraju biti prisutne hiperkeratotične strije (3). S obzirom na bolnost lezija, pacijentu je otežano uzimanje hrane i pića te održavanje oralne higijene. Kronični GVHD slinovnica očituje se multiplim malim mukokelama velikih i malih žlijezda slinovnica (3). Najčešće se pojavljuju na mekom nepcu, nisu izazvane traumom te njihovim pucanjem zaostaju erozije koje pacijentu uzrokuju bolne senzacije (3). Karakterističan je manjak lučenja sline prilikom zahvaćanja velikih žlijezda slinovnica (parotidna, submandibularna i sublingvalna), no može doći i do pojave bolne otekline (3).

Sklerozirajući tip kroničnog GVHD-a očituje se reduciranim otvaranjem usta, limitiranim jezičnim kretanjama i gubitkom elasticiteta usnica. Daljnjom progresijom fibroze može doći do razvoja plitkog predvorja usne šupljine i problema parodontološkog karaktera (3).

Klasifikacija kroničnog GVHD-a (21):

- I. Blaga- dva ili manje organa/područja bez funkcionalnih ozljeda
- II. Umjerena-tri ili više organa/područja bez klinički važnih funkcionalnih ozljeda ili najmanje jedan organ/područje s klinički važnom funkcionalnom ozljedom bez većeg invaliditeta
- III. Teški, opsežni invaliditet

Dijagnoza se postavlja na temelju anamneze, kliničkog pregleda te dijagnostičkih kriterija odobrenih od strane Nacionalnog instituta za zdravlje.

Dijagnostički kriteriji za akutni GVHD (21):

1. Kožne manifestacije: osip u vidu makula i papula, folikularni eritem, epidermoliza, pruritus
2. Oralne manifestacije: eritem, erozije, ulkusi, lihenoidne lezije, suhoća usta i bolnost lezija

Dijagnostički kriteriji za kronični GVHD (21):

1. Kožne manifestacije: lezije poput lihen planusa, poikilodermija, skleroza, promjene nalik morfeji
2. Oralne manifestacije: lezije nalik lihen planusu
3. Genitalne manifestacije: lezije nalik lihen planus i sklerozirajući lihen, kod žena: vaginalni ožiljci i sljepljivanje klitorisa i usana; kod muškaraca: fimozis i uretralni ožiljci ili abnormalno suženje.

Osim dijagnostičkih kriterija (gore navedenih), simptomi koji mogu biti prisutni u kroničnom i u akutnom GVHD-u su eritem kože i sluznice, makulopapulozni osip te bol. Ukoliko bolesnik ima simptome i promjene koje odgovaraju obima oblicima GVHD-a radi se o sindromu preklapanja (21). Diferencijalno dijagnostički u obzir se moraju uzeti infekcije gljivicama i virusima (najčešće HSV i *Candida albicans*), *eritema exudativum multiforme*, lihen planus, lihenoidne reakcije i diskoidni eritematozni lupus (3).

Patohistološki nalaz akutnog GVHD-a sadrži difuznu vakuolarnu degeneraciju stanica bazalnog sloja, spongiozu, subepidermalne rascjepove, mononuklearni perivaskularni limfocitni infiltrat, u rijetkim slučajevima nalaz može pokazivati gubitak cjelokupnog epidermisa (21). Kod kroničnog GVHD-a nalaz može pokazivati akantozu, hipergranulozu udruženu s lihenoidnim lezijama, zatim hiperparakeratozu i sklerozu dermisa (3,21).

Prevenција akutnog GVHD-a sastoji se od što boljeg usklađivanja kompatibilnosti tkiva davatelja i primatelja te imunosupresije stanica davatelja (6). Većina preventivnih metoda zasniva se na različitim farmakološkim terapijama te depleciji T stanica te preporukama kako održavati oralnu higijenu i kako se pravilno hraniti (21, 22). Kao farmakološko rješenje najčešće se koristi metototreksat u kombinaciji sa ciklosporinom ili takrolimusom (21).

Primarni cilj liječenja GVHD-a je ublažavanje simptoma kako bi se pacijentu omogućilo normalno funkcioniranje (3). Kao lokalna terapija koriste se lokalna i intralezijska primjena kortikosteroida (npr. triamcinolon acetamid) i lokalni inhibitori kalcineurina (najčešće takrolimus) (21). Kao sistemska terapija koriste se kortikosteroidi (prednizon) te ukoliko oni ne pokažu zadovoljavajuće rezultate kao moguće alternative navode se: ekstrakorporalna fotofereza (ultraljubičasto A zračenje), mofetilmikofenolat, sirolimus, everolimus, ruksolitinib, fototerapija, metototreksat, rituksimab (3, 21). Što se tiče liječenja kroničnog GVHD-a žlijezda slinovnica učinkoviti su sustavni kolinergički agonisti (npr. pilokarpin) (3). Pošto je

sklerozirajući kronični GVHD ireverzibilan i napreduje brzo potrebna je fizikalna terapija, ponekad je nužan i operativni zahvat (3). Ublažavanje boli u ustima može se postići lokalnim anestheticima (npr. lidokain) ili sustavnim analgeticima. Pacijentima je vrlo teško održavati adekvatnu oralnu higijenu, preporuka je koristiti paste u neutralnom području pH, izbjegavati dodatak mente jer djeluje iritirajuće na sluznicu, koristiti četkice male tvrdoće te koristiti fluoridne preparate kako bi se smanjila demineralizacija cakline (3). Terapija kserostomije temelji se na mehaničkoj i kemijskoj stimulaciji lučenja sline, primjerice žvakanjem žvakaćih guma i bombona bez šećera te pijenjem limunovog soka te preparatima umjetne sline. Kao komplikacija kserostomije, imunosupresije i primjene kortikosteroida može doći do razvoja oralne kandidijaze što se liječi sustavnim antimikoticima (najčešće flukonazol) (3). Često je pojavljuju i opetovane infekcije HSV-om koje prolaze sustavnom primjenom antivirusnih lijekova (najčešće aciklovir) (3). Na kraju bitno je spomenuti kako bolesnici podvrgnuti alogenoj transplantaciji matičnih hematopoetskih stanica imaju povećan rizik za razvitak drugog primarnog malignog tumora, šest puta je veći rizik od razvitka oralnog karcinoma u pacijenata sa kroničnim GVHD-om (3). Također, vrijeme proteklo od transplantacije proporcionalno je riziku za nastanak malignog tumora. Stoga preporuka NIH-a jest dolazak pacijenata na pregled svakih šest mjeseci (3).

3.7. Aktinički heilitis

Aktinički heilitis (keratoza), drugim nazivom „mornarska usna“ kronično je upalno stanje koje nastaje zbog prekomjernog izlaganja sunčevom zračenju (23).

Veća pojavnost aktiničkog heilitisa (AC) zamijećena je u osoba svjetlije tipa kože (tip I i II), zatim u osoba čija profesija iziskuje puno vremena provedenog na sunčevoj svjetlosti te u geografskim predjelima s visokim ultraljubičastim zračenjem (područja bliže ekvatoru) (23). Najčešće se pojavljuje iza 50. godine života (3). Pokazala se veća zahvaćenost muškog spola, vjerojatno zbog veće učestalosti rada na suncu te manjeg korištenja preparata i kozmetike za zaštitu usana (23). Genetska predisponiranost poput albinizma, pušenje, neadekvatna prehrana, podatak nemelanomskog malignog tumora kože u anamnezi, loš socioekonomski položaj te niži stupanj obrazovanja također predstavljaju faktore rizika za razvoj AC-a (3, 23). U 95 % pacijenata iz AC-a razvija se maligni tumor pločastih stanica (3). Maligna transformacija AC-a iznosi oko 10 %. Kozumacija alkohola i duhana nemaju važnost u etiopatogenezi karcinoma usne u mjeri kojoj te navike imaju važnost u etiopatogenezi karcinoma usne šupljine (6).

Klinički AC očituje se pojavom lezije najčešće na donjoj usni, na prijelaznom području sluznice usne šupljine i kože (23). Vermilion predstavlja rizično područje zbog tankog epitela, manjeg broja lojnih žlijezda te manje količine melanina. Može se pojaviti i na području čela, obraza, ušiju i podlaktica. Gornja usna može biti zahvaćena ako pacijent ima bimaksilarnu protruziju. Ukoliko se na pacijentu uočava abnormalno izokretanje donje usne, sluznica vestibuluma donje usne može biti izložena UV zračenju te dolazi do nastanka lezije i na sluznici (3, 23). Prvi znakovi bolesti mogu biti blagi ili ih ne mora uopće biti, stoga se bolest često počinje liječiti kad je već maligno alterirala. Lezija je oštro ograničena od okolnog zdravog tkiva. U početku razvija se upala zbog prevelike izloženosti UV zračenju te se AC manifestira se u obliku atrofije, erozije, uklusa, induracije i suhih, ljuskavih, bijelih mljastih areala na usni (3, 23, 24). Kasnije dolazi do gubitka vermiliokutane granice, lezija je hrapava na dodir poput brusnog papira te usna gubi svoj elasticitet (3).

Dijagnoza AC-a postavlja se na temelju anamneze, kliničke slike i histopatološkog nalaza (9). Anamnestički su bitni podaci o učestalosti i trajanju izlaganja Sunčevom zračenju. Diferencijalno dijagnostički potrebno je isključiti: infekciju HSV-om, OLP, OLR, OL, *pemfigus vulgaris*, diskoidni eritematozni lupus, eritemu *exudativum multiforme*, keratoakantom, frikcijsku hiperkeratozu, maligni tumor pločastih stanica, maligni tumor stanica bazalnog sloja, maligni melanom i preostale tipove heilitisa (angularni, ekfolijativni, glandularni, granulomatozni i kontaktni) (3, 23). Klinički gubitak vermiliokutane granice indikativan je, no ne može se uvijek lako uočiti kod starijih bolesnika zbog propadanja potpornih struktura usana. Palpatorno lezija je hrapave površine s eritematoznom i zadebljalom podlogom (3, 23). Dermatoskopija i konfokalna mikroskopija mogu pomoći pri postavljanju preciznije dijagnoze. Ukoliko je promjena indurirana i ulcerirana treba se učiniti biopsija kako bi se isključio maligni tumor pločastih stanica (3, 23).

Patohistološkom analizom u epitelu se uočava hiperkeratoza, akantoza, atrofija, gubitak polariteta keratinocita u bazalnom sloju s prisutnim različitim stupnjevima displazije. U vezivu dolazi do pojave solarne elastoze, odnosno nagomilavanja elastičnih vlakana abnormalne debljine i fibrilina (3, 23). Mogu se pojaviti kapljičasti epitelni klinovi, bez zadiranja u bazalnu membranu (3, 23). Još je prisutan izraženi kronični perivaskularni upalni infiltrat i teleangiektazija krvnih žila (3, 23).

Metoda terapije ovisi o veličini i mjestu nastanka lezije te o rezultatu histopatološke analize (3). Nekirurško liječenje zasniva se na topikanoj terapiji u kojoj se koriste: fluorouracil, imikvimod,

diklofenak, ingenol mebutat, trikloroctena kiselina (3, 23). U liječenju AC primjenjuje se fototerapija koja stvaranjem slobodnih kisikovih radikala uzrokuje smrt stanica (3). Kirurško liječenje više je invazivo od nekirurškog, podrazumijeva ekscizijsku vermilionektomiju, ablaciju CO₂ laserom, krioterapiju, elektrokauterizaciju i pulsno bojanje (23). Najbolji rezultati postižu se kombinacijom topikalnog i kirurškog liječenja. Moguće su razne nuspojave poput boli, otežanog cijeljenja, inficiranja rane, upale te pojave edema i parestezija (3). Prevencija je ključna u sprječavanju nastanka AC-a, potrebno je koristiti preparate za zaštitu od sunca te smanjiti vrijeme izlaganja posebno u kritičnom rasponu od 10 do 15 h (3, 23). Ukoliko je došlo do razvoja lezije pacijente je nužno kontrolirati barem dva puta godišnje (3).

3.8. Nepčane lezije kod obrnutih pušača

Obrnuto pušenje (*reverse smoking*) neuobičajen je način pušenja cigareta ili cigara pri kojem se upaljeni kraj cigarete stavlja u usnu šupljinu te se dim udiše (5). Svjetska zdravstvena organizacija je definirala lezije nepca kod obrnutog pušenja kao „bijeke i/ili crvene mrlje koje zahvaćaju tvrdo nepce kod obrnutog pušenja, često obojeno nikotinom” (3).

Lezije na nepcu uslijed obrnutog pušenja nastaju kao rezultat više čimbenika. Držeći cigaretu između zubi i usana stvara se procjep koji rezultira polaganijim udisanjem dima cigarete. Također, dulje korištenje cigarete omogućeno je vlažnošću suprotnog vrha cigarete. Vrlo često cigaretni pepeo biva progutan (3). Razvija se toplinsko oštećenje nepca zbog izloženosti temperaturama višim nego u uobičajenom načinu pušenja. Temperature u usnoj šupljini mogu doseći 120 Celzijevih stupnjeva (3). U produljenoj interakciji s nusproizvodima izgaranja, toplinska oštećenja dovode do razvoja promjena na nepčanoj sluznici (3).

Neobična rutina obrnutog pušenja najčešće se prakticira na području indijskog potkontinenta, poglavito u državi Andhra Pradesh te još u Kolumbiji, Panami, Filipinima, Sardiniji, Venezueli te Karipskom otočju (5). Ova navika češće se uočava kod osoba ženskog spola i osoba slabijeg socioekonomskog statusa. U južnoj indijskoj državi koristi se nefiltrirani preparat cigarilosa nazvan „chutta“. Navika se prenosi najčešće s majki na potomke (3).

Klinički je vidljiva keratoza nepčane sluznice, odnosno blijeda depigmentacija koja nastaje kao posljedica smanjene produkcije melanina uslijed višegodišnjeg obrnutog pušenja (2, 3). Smatra se kako stanice koje proizvode melanin (melanociti) imaju antioksidativno djelovanje na toksične proizvode duhanskih preparata. Na nepcu uočavaju se plakozne promjene nalik OL-u s prisutnim eritemom, ulceracije mogu i ne moraju postojati (2, 3). Nastaju kao opekline zbog visoke temperature, izgleda poput kratera ili mogu upućivati na malignu alteraciju lezije (3).

Sluznica je žućkasto-smeđe boje nodularne površine, oko izvodnih kanala malih mukoznih žlijezda nepca formiraju se egzofitične tvorbe veličine 1 – 3 mm. Izvodni kanalići malih žlijezda slinovnica drugim imenom središnje umbilikacije leže u središtu promjene (2, 3).

Gomez i sur. predstavili su kriterije stupnjevanja ove promjene (3):

0. Stupanj- nema vidljivih promjena na nepčanoj sluznici
1. Stupanj- blagi; eritematozni areali okruglog oblika koji se nalaze iznad uzdignute nepčane sluznice u području žlijezda slinovnica
2. Stupanj- umjereni; papulozne tvorbe veličine 2-4 mm s vidljivim središnjim otvorom malih žlijezda slinovnica nepca ($d < 2\text{mm}$), vidljive su hiperkeratoze nepca nalik OL-u
3. Stupanj- težak; papulozne tvorbe veličine 4 – 5 mm s vidljivim središnjim otvorom malih žlijezda slinovnica nepca ($d = 2 - 4\text{ mm}$), prisutne ulceracije izgleda kratera okružene zonom orožnjavanja
4. Stupanj- maligni tumor nepčane sluznice

Dijagnoza se postavlja na temelju anamnestičkih podataka o obrnutom pušenju, karakterističnog kliničkog nalaza i patohistološke analize. Diferencijalno dijagnostički treba isključiti: OLP, OL, eritroplakiju, oralni lupus te oralnu kandidijazu (2, 3).

Patohistološki nalaz može pokazivati različite razine displazije epitela ili već invazivni karcinom. Vidljiva je atipija epitelnih stanica i hiperplazija epitela izvodnog kanala malih mukoznih žlijezda slinovnica (3).

Metoda liječenja je kirurška, posebice ako su prisutne displastične promjene umjerenog/teškog stupnja ili invazivni karcinom. Ukoliko se radi o malignom tumoru, ovisno o zahvaćenosti i dubini prodora lezije, radi se i disekcija vrata te prateća radioterapija (3).

3.9. Diskoidni eritematozni lupus

Diskoidni eritematozni lupus (DLE) kronična je imunološka upalna bolest kod koje se promjene manifestiraju na fotoekspoziranoj koži i sluznici usne šupljine. Najčešći je oblik eritematoznog lupusa (24).

Uzrok nastanka bolesti još nije u potpunosti razjašnjen, no smatra se kako je ultraljubičasto zračenje najčešći od egzogenih okidača bolesti uz pušenje, radioterapiju i uzimanje lijekova (3,

24). Patofiziologija DLE-a uključuje i genetske faktore, te odgovor prirodene i stečene imunosti organizma (3).

Prevalencija bolesti je manja od 1 %. Češće zahvaća ženski spol u omjeru 3:1, pojavljuje se između 20. i 40. godine života (3, 24). Dokazana je učestalija pojavnost u crnoj i žutoj rasi tri do pet puta (3). U 5 – 10 % pacijenata bolest može prijeći u sistemni oblik (SLE) (24).

Klinički DLE je mukokutana bolest koja u 20 % pacijenata zahvaća sluznicu oralne šupljine, a pojava oralnih lezija bez pojavnosti kutanih lezija je vrlo rijetka, samo 10 % bolesnika (3). Lezije su obliku oštro ograničenih diskoidnih, eritematozno-hipertrofičnih središta koja pokazuju zonu atrofije (6, 24). Promjene se pojavljuju na koži izloženoj UV zračenju. Koža ima poikilodermatski izgled („izgled kao ribež“), zbog pojave teleangiektazija i naizmjeničnih areala hipopigmentacija i hiperpigmentacija (24). Lezije se mogu razviti na licu, tjemenu i ušima te je onda lokalizirani oblik DLE-a koji se pojavljuje u 80 % slučajeva (3, 25). Osim lokaliziranog, postoji i diseminirani oblik koji karakterizira pojava lezija ispod i iznad vrata te je zabilježena češća alteracija ovog oblika u SLE (3). Lezije u vlasištu rezultiraju cikatricijalne alopecijom (24). U malom postotku pacijenata bolest se razvija i na donjoj usni u vidu hiperkeratotičnih promjena, hiperpigmentiranih cikatriksa i crvenila (24). U usnoj šupljini promjene se najčešće javljaju na obraznoj sluznici, jeziku, tvrdom nepcu i vermilionu (24). Oralne lezije sastoje se od žarišnog crvenila ili ulkusa oko kojeg se nalaze hiperkeratotične bijele papule ili zrakasto raspoređene strije. Na periferiji vidljive su teleangiektazije te su lezije asimetrično raspoređene (3). Kao klinička manifestacija bolesti može se pojaviti DG (3). Nakon cijeljenja erozija može zaostati pigmentacija. Subjektivno u anamnezi pacijenti navode bol, peckanje, kserostomiju, neugodu, no moguće je da bolesnik ne razvije simptome (3). Postoji nekoliko podoblika DLE-a: *lupus tumidus*, *lupus hyperthropicus et profundus*, *chilblain lupus* i najčešći *lupus profundus* (24). Njega karakteriziraju diskoidna središta lezije i bolni čvorovi ispod kože koja je crvena i infiltrirana. Lezije zacjeljuju uleknućima i deformitetima (24).

Dijagnoza se postavlja na temelju anamneze, kliničkog pregleda, laboratorijskih testova, patohistološke analize i DIF-a (*lupus band test*) (24). Antinuklearna protutijela su negativna ili nisko pozitivna. U DIF-u se uočavaju depoziti IgG protutijela i komponente komplementa C3 duž bazalne membrane. Prilikom dobivanja rezultata valja obratiti pozornost kako test neće biti pozitivan ukoliko je pacijent koristio korikosteriodne preparate ili ukoliko je bolest nastala prije manje od dva mjeseca (24). Diferencijalno dijagnostički potrebno je isključiti OL, OLP, OLR,

akitnički heilitis (ukoliko je lezija na donjoj usnici), psorijazu, dermatomikozu, fotoalergijski dermatitis, sarkoidozu, lupoznu tuberkulozu te eritropoetsku profiriju (3, 24, 26).

Patohistološki nalaz pokazuje hiperkeratozu folikula, atrofiju zubaca pile dermisa, vakuolarnu degeneraciju bazalnih stanica, upalni limfocitni infiltrat u zoni oko folikula, edem lamine proprije, proširene subepidermalne kapilare i perivaskularni izljev eritrocita (3, 6, 24). Kod lupusa profundusa karakterističan je limfocitni panikulitis (24).

Prilikom odabira terapije u obzir treba uzeti kako pacijenti koji boluju od DLE-a imaju veću šansu za razvoj malignog tumora (3, 6). Diskoidni eritematozni lupus rijetko maligno alterira, kada alterira najčešće je to lezija u području vermilion (3, 6). Dugotrajna terapija imunosupresivima, infekcija HPV-om, kronični cikatriksi i prekomjerna izloženost UV zračenju mogu biti predisponirajući faktori za razvoj malignog tumora pločastih stanica (3). Maligni tumori u vezi s DLE-om imaju veću stopu metastaziranja i recidiva te se agresivnije šire (3). Također bitna je prevencija progresije bolesti u SLE, preporuka pacijentima je smanjiti izlaganje UV svjetlu i prestanak pušenja (3). U lokalnoj terapiji se koriste se visokopotentni korikosteroidi (npr. triamcinolon acetonid, betametazon valerat, klobetazol dipropionat, hidrokortizon, fluocinolon acetonid), inhibitori kalcineurina (takrolimus, pimekrolimus), imunomodulatori, krioterapija i intralezijska primjena kortikosteroida (3, 24). U sustavnoj terapiji koriste se antimalarici sami (klorokin, hidroksilorokin) ili u kombinaciji sa sustavnim kortikosteroidnim preparatima (3, 24). Kod tvrdokornijih lezija u obzir dolaze imunomodulatori (dapson, talidomid), retinoidi (acetretin), imunosupresivi (ciklosporin, metatotreksat), te za najteže oblike bolesti se koriste biološki agensi poput rituksimaba (3, 24).

3.10. Nasljedni poremećaji i imunodeficijencije

Nasljedni poremećaji koji imaju predispoziciju za nastanak malignog tumora usne šupljine su: urođena diskeratoza, pigmentna kseroderma, Fanconijeva anemija, ataksija–teleangiektazija, Bloomov sindrom, Li Fraumenijev sindrom, Cowdenov sindrom i Plummer- Vinsonov sindrom (3).

Urođena diskeratoza, odnosno kongenitalna diskeratoza (Zinsser Cole-Engmanov sindrom) je X-vezana nasljedna bolest do koje dolazi zbog nedjelovanja diskerina, čime se narušava funkcija telomerase te posljedično dolazi do stanične smrti (3, 5). Dolazi do različitih mutacija gena te se razviju hipoplazija malog mozga i bolesti retine (3). Javlja se u ranoj dobi te je karakterizirana klasičnim trijasom simptoma: retikularnom atrofijom i hiperpigmentacijom kože, distrofijom noktiju i razvojem OL-a (3, 5). OL najčešća je manifestacija u usnoj šupljini,

pojavljuje se poglavito na jeziku, tvrdom i mekom nepcu, bukalnoj sluznici i gingivi. U osoba s urođenom diskeratozom zabilježena je stopa maligne alteracije OL-a od 30 % (3). Također zabilježena je pojavnost eritema na mekom tkivu, smeđeg obojenja jezika te nestanka jezičnih papila, parodontne bolesti, gingivitisa, mogu biti prisutni simptomi u obliku žarenja jezika.

Xeroderma pigmentosum (XP) rijedak je poremećaj koji se nasljeđuje autosomno recesivno (27). Dolazi do defektne reparacije nukleotida zbog djelovanja UV zračenja te se bolest nastaje zbog nagomilavanja oštećenja DNA koje nije bilo moguće reparirati. Promjene se obično javljaju do 2. godine djetetova života (27). Bolest uvijek zahvaća kožu kao posljedica senzibilnosti kože na sunčevo zračenje, karakteristično je zahvaćanje donje usne. Također može zahvatiti usnu šupljinu, oko i živčani sustav. Pojavljuju se hipopigmentirane i hiperpigmentirane mrljaste promjene na fotoeksponiranoj koži te teleangiektazije, aktinička keratoza, suhoća, prerano starenje kože te lake opekline kao posljedica osjetljivosti na sunčevu svjetlost. Uočavaju se područja atrofije kože i oralne sluznice. Koža ima poikilodermatski izgled i nosi povećani rizik od razvoja karcinoma kože do 20. godine života (27). Bolesnici s XP imaju veliku sklonost razvoju karcinoma usne šupljine, glavna lokalizacija jest prednji dio jezika. Najčešći uzrok smrtnih slučajeva kod pacijenata s XP-om je maligni tumor kože (27).

Od navedenih sindroma, Fanconijeva anemija (FA) je najčešće povezana s nastankom malignog tumora usne šupljine (3). Fanconijeva anemija je rijetki multisustavni poremećaj koji se nasljeđuje autosomno recesivno, a najveća pojavnost uočena je među romskom populacijom u Španjolskoj (3, 5). Pacijent ima brojne kongenitalne abnormalnosti, pancitopeniju, s vremenom dolazi do progresivnog zatajenja koštane srži te ima visoku predispoziciju za razvoj akutne mijeloične leukemije i solidnih tumora. Prisutna je mentalna retardacija. Bolesnici posjeduju skeletne malformacije poput niskog rasta, smanjenog opsega glave, zatim abnormalnosti bubrega, genitalnog sustava, očiju i ušiju te pigmentacije „café au lait“ (3). U usnoj šupljini zapažena je pojava hipodoncije i mikrodoncije, edematozne gingive koja krvari te razvoj infekcija (3). Zbog zatajenja koštane srži terapijsko rješenje je njen transplantacija što može dovesti do GVHD-a za koju je dokazan maligni potencijal (3).

Ataksija–teleangiektazija (AT), odnosno sindrom nestabilnosti genoma poremećaj je koji se nasljeđuje autosomno recesivno (28). Manifestira se cerebelarnom ataksijom, teleangiektazijama kože i oka, imunodeficijencijom (u obliku limfocitopenije i nedostatka imunoglobulina) te povećanim rizikom za razvoj karcinoma (28). Kod AT-a mutiran je gen za kodiranje proteina ATM-a. Simptomi vezani za živčani sustav javljaju se u ranoj dobi kada

dijete počinje činiti motoričke radnje poput hodanja i sjedenja. Sindrom može zahvaćati i pluća, endokrini sustav, kožu i probavni sustav u vidu poteškoća s hranjenjem (28).

Bloomov sindrom je poremećaj koji se nasljeđuje autosomno recesivno (29). Etiologija još nije u potpunosti razjašnjena, naziva se sindromom kromosomskog loma. Karakterizira ga smanjen rast i količina potkožnog masnog tkiva, visok glas, dugi ekstremiteti, veće šake i stopala te mikrognatija. Zbog smanjenog udjela masnog tkiva i normalne mišićne razvijenosti posjeduju graciozne pokrete tijela (29). Nakon izlaganja UV – zračenju na koži bolesnika pojavljuje se eritematozni mrljasti osip. Pojavljuju se hipo i hiperpigmentirane promjene na trupu i udovima (30). Prisutna je imunodeficijencija zbog čega se pojavljuju česte infekcije najčešće otorinolaringološkog područja i probavnog sustava. Imaju veliku sklonost razvoju malignog tumora u ranijoj životnoj dobi te često sindrom može biti udružen s FA-om (29, 30).

Li Fraumenijev sindrom rijetko stanje je koje se nasljeđuje autosomno dominantno (31). Dolazi do mutacije tumor supresorskog gena p53. Unutar sindroma razvija se leukemija, najčešće se radi o hipodiploidnoj akutnoj limfoblastičnoj leukemiji. Pacijenti sa Li Fraumenijevim sindromom imaju veću sklonost razvoju karcinoma, najčešće su to karcinom dojke, mekotkivni sarkom, sarkom kostiju, novotvorine mozga te adrenokortikalni karcinom (31).

Cowdenov sindrom rijetki je poremećaj koji se nasljeđuje autosomno dominantno (32). Manifestira se multiplim hamartomima u različitim tkivima iz svih embrionalnih osnova. Pacijenti imaju veći rizik za razvoj karcinoma, najčešće je zahvaćen endometrij, dojka i štitnjača (32,33). Dijagnoza se temelji na postojanju karcinoma u svim trima navedenim lokacijama i na makrocefaliji. U usnoj šupljini pojavljuju se kaldrnaste lezije na obraznoj sluznici i gingivi, najčešće se javljaju nakon promjena na koži lica (papule lihenoidnog izgleda, akralna keratoza, *trichilemmomi*, itd.) (32).

Plummer- Vinsonov sindrom je kojeg karakterizira disfagija, sideropenična anemija te spazam i zadebljanje sluznice gornjeg dijela ezofagusa bez anatomskog suženja (34.) Otežano gutanje je uglavnom povezano s uzimanjem krute hrane. Simptomi poput umora, bljedoće, opće slabosti organizma i ubranog rada srca rezultat su manjka željeza, odnosno anemije. Prisutan je i poremećaj oblika noktiju, odnosno koilonihija kojeg karakterizira konkavan oblik nokta poput žlice, rijetko se može javiti splenomegalija i povećanje štitne žlijezde (5,34). U usnoj šupljini manifestira se kao zadebljanje i atrofija sluznice, glositis te heilitis angularis (34).

Imunodeficijencije su patološka stanja koja su rezultat oslabljene reakcije imunološkog sustava ili njenog izostanka. Dijelimo ih na primarne (prirodne) i sekundarne (stečene). Smatra se kako

određena imunološka stanja nose povećan rizik od nastanka oralnog karcinoma. Primarne imunodeficijencije koje se svrstavaju u tu kategoriju su: X vezana agamaglobulinemija, selektivne imunodeficijencije imunoglobulina (IgA, IgG2 i IgG4), imunodeficijencije zajedničkih varijabli (*common variable immunodeficiency*), DiGeorgeov sindrom, Wiskott-Aldrichov sindrom. Sekundarna imunološka stanja koja imaju povećanu šansu za razvoj oralnog karcinoma su: Hodgkinov limfom, Ne-Hodgkinov limfom, leukemije, sarkoidoza, multipli mijelom (35).

Primarne imunodeficijencije većinom su nasljedne te se nestankom imunosne zaštite dobivene preko placente počinju se prezentirati između pola godine do dvije godine djetetove starosti (35).

X vezana agamaglobulinemija, odnosno Brutonova agamaglobulinemija karakterizirana je nedostatkom zrelih limfocita B u koštanoj srži. Nakon pola godine djetetova života česte su infekcije bakterijama (35).

Selektivna imunodeficijencija imunoglobulina A je najčešće bez simptoma s povećanim rizikom infekcija respiratornog sustava. Dokazana je povezanost s autoimunim bolestima nepoznatog uzroka (35).

Imunodeficijencija zajedničkih varijabli je poremećaj imunosti koji se manifestira hipogamaglobulinemijom i opetovanim bakterijskim infekcijama (36).

DiGeorgeov sindrom jer rijetko nasljedno stanje karakterizirano abnormalnošću razvoja paratiroidnih glandula i prsne žlijezde. Mogu postojati i druge abnormalnosti, najčešće lica. Zbog ovih nedostataka mali je postotak cirkulirajućih limfocita T te je bolesnik podložan raznim infekcijama (35).

Wiskott-Aldrichov sindrom je rijedak X-vezan nasljedni poremećaj trombocitopenijom, ponavljajućim infekcijama, kožnim promjenama te povećanom sklonosti za razvoj malignih bolesti (37).

Sekundarne imunodeficijencije nastaju zbog poremećene funkcije imunološkog sustava poput infekcija, zračenja, starenja, itd. (35). Imunosuprimirani bolesnici poput oni koji su na dugotrajnoj kemoterapiji ili terapiji imunosupresivima, npr. nakon transplantacije solidnih organa imaju povećanu vjerojatnost razvoja karcinoma, posebice na donjoj usnici. Također, može doći do pojave kronične bolesti presatka protiv primatelja koji imaju povećan rizik od nastanka karcinoma usne šupljine. Kod bolesnika podvrgnutih transplantaciji jetre nije uočena

povećala učestalost oralnog karcinoma, no zapažena je brža progresija OL-a u oralni karcinom. U pacijenata zaraženih virusom HIV-a uočena je povećana učestalost oralnog karcinoma (38).

4. RASPRAVA

Podjela na prekancerozne lezije i prekancerozna stanja zamjenjuje se objedinjenom nazivom PMOP (2). Aktualna definicija PMOP-a iz 2020. godine glasi: „bilo koja abnormalna promjena sluznice u usnoj šupljini povezana sa statistički povećanim rizikom od razvoja raka usne šupljine“ (5).

Prevalencija PMOP-a u svijetu iznosi 4,47 % (3). Najčešće se pojavljuju OL i eritroplakija. Ukupna prevalencija OL-a kreće se između 1,5 % i 2,6 %, dok eritroplakija ima nešto nižu prevalenciju od od 0,02 % do 2% (3).

Dijagnoza PMOP-a predstavlja izazov stomatološkoj struci. Potrebno je uzeti iscrpnu anamnezu, obaviti detaljan pregled usne šupljine te potvrditi dijagnozu PHD-om. S obzirom na svakodnevni pogled u usnu šupljinu, stomatolog je u najboljoj poziciji rano otkriti PMOP i karcinom usne šupljine.

Bitno je poznavati fenomen „kancerizacije polja“ koji opisuje povećani rizik nastanka oralnog karcinoma na bilo kojem mjestu u usnoj šupljini gdje prethodno nije dijagnosticiran PMOP (3). Takvim pacijentima potrebne su češće kontrole, otprilike dva puta godišnje.

Liječenje PMOP-a sastoji se od nekirurškog liječenja, gdje je posebice bitno pratiti napredak lezije što se čini periodičnim biopsijama te kirurškim tehnikama. Neovisno o kojem tipu terapije se liječnik odluči, recidivi su mogući te su zato važne redovite kontrole (3).

5. ZAKLJUČAK

Potencijalno maligni oralni poremećaji heterogena su skupina poremećaja s mogućnošću maligne alteracije. U PMOP-e ubrajamo: leukoplakiju, proliferativnu verukoznu leukoplakiju, eritroplakiju, oralnu submukoznu fibrozu, oralni lihen planus, oralne lihenoidne lezije, aktinički heilitis (aktiničnu keratozu), nepčane lezije kod obrnutih pušača, diskoidni eritematozni lupus, oralnu reakciju presatka protiv primatelja te nasljedne poremećaje i imunodeficijencije. Iznimno je bitna pravovremena dijagnoza, u čemu glavnu ulogu ima doktor dentalne medicine. Prilikom svakog stomatološkog pregleda i zahvata, stomatolog je dužan pregledati sve strukture u usnoj šupljini, posebice predilekcijska područja za nastanak oralnog karcinoma. Konačna dijagnoza postavlja se uzimanjem biopsije i patohistološkom analizom. Terapija se sastoji od eliminacije etioloških faktora poput pušenja i konzumacije alkohola, primjene topikalnih i sustavnih medikamenata te konačno kirurške terapije. Nakon provedbe liječenja pacijenta je potrebno redovno kontrolirati zbog mogućeg recidiva bolesti.

6. LITERATURA

1. Dobrenić M, Vidas I. Prekanceroze oralne sluznice i njihova prevencija. *Acta Stomatol Croat.* 1972;7(3):145-151.
2. Warnakulasuriya S, Johnson NW, van der Waal I. Nomenclature and classification of potentially malignant disorders of the oral mucosa. *J Oral Pathol Med.* 2007;36(10):575-80.
3. Albuquerque R, Andabak Rogulj A, Barreira E, Boralevi F, Brailo V, Carey B. et al. Oral potentially malignant disorders: Healthcare professional training [Internet]. 1st edition. London; 2022 [cited 1st June 2023] Available from: https://opmdcare.com/wp-content/uploads/oral-potentially-malignant-disorders-healthcare-professional-training--english-version_compressed.pdf.
4. Tabor MP, Brakenhoff RH, Ruijter-Schippers HJ, Kummer JA, Leemans CR, Braakhuis BJM. Genetically altered fields as origin of locally recurrent head and neck cancer: A retrospective study. *Clin Cancer Res.* 2004;10(11):3607-13.
5. Warnakulasuriya S, Kujan O, Aguirre-Urizar JM, Bagan JV, González-Moles MÁ, Kerr AR, et al. Oral potentially malignant disorders: A consensus report from an international seminar on nomenclature and classification, convened by the WHO Collaborating Centre for Oral Cancer. *Oral Dis.* 2021;27(8):1862-80.
6. Greenberg MS, Glick M. *Burketova oralna medicina, dijagnoza i liječenje.* 10. izdanje. Zagreb: Medicinska naklada; 2006.
7. Mendes SF, de Oliveira Ramos G, Rivero ER, Modolo F, Grando LJ, Meurer MI. Techniques for precancerous lesion diagnosis. *J Oncol.* 2011;2011:326094.
8. Cekić-Arambašin A. *Oralna medicina.* 1.izdanje. Zagreb: Školska knjiga; 2005.
9. Lukšić I. i sur. *Maksilofacijalna kirurgija.* 1.izdanje. Zagreb: Naklada Ljevak; 2019.
10. Wetzel SL, Wollenberg J. Oral Potentially Malignant Disorders. *Dent Clin North Am.* 2020;64(1):25-37.
11. Iocca O, Sollecito TP, Alawi F, Weinstein GS, Newman JG, De Virgilio A et al. Potentially malignant disorders of the oral cavity and oral dysplasia: A systematic review and meta-analysis of malignant transformation rate by subtype. *Head Neck.* 2020;43(3):539-555.
12. Sankari SL, Gayathri K, Balachander N, Malathi L. Candida in potentially malignant oral disorders. *J Pharm Bioallied Sci.* 2015 Apr;7(Suppl 1):S162-4.
13. Warnakulasuriya S. Clinical features and presentation of oral potentially malignant disorders. *Oral Surg Oral Med Oral Pathol Oral Radiol.* 2018;125(6):582-90.
14. Holmstrup P. Oral erythroplakia—What is it?. *Oral Dis.* 2018;24(1-2):138-43.
15. Vail M, Robinson S, Condon H. Recognition of oral potentially malignant disorders and transformation to oral cancer. *JAAPA.* 2020;33(11):14-8.
16. Petrak V, Pavlović G. *Ekotoksikologija arsena.* Tedi. 2015;5(5):86-98.

17. Alrashdan MS, Cirillo N, McCullough M. Oral lichen planus: a literature review and update. *Arch Dermatol Res.* 2016;308(8):539-51.
18. Zakrzewska JM. Re: Mollaoglu N. Oral lichen planus: a review. *Br J Oral Maxillofac Surg* 2000; 38: 370-377. *Br J Oral Maxillofac Surg.* 2001;39(5):407.
19. Beketić Lušić NR. Deskvamativni gingivitis u diferencijalnoj dijagnostici imunoloških oralnih bolesti [Završni specijalistički rad]. Zagreb: Sveučilište u Zagrebu, Stomatološki fakultet; 2013.
20. Sehgal VN, Srivastava G, Sharma S, Sehgal S, Verma P. Lichenoid tissue reaction/interface dermatitis: recognition, classification, etiology, and clinicopathological overtones. *Indian J Dermatol Venereol Leprol.* 2011;77(4):418-29.
21. Ramachandran V, Kolli SS, Strowd LC. Review of Graft-Versus-Host Disease. *Dermatol Clin.* 2019;37(4):569-82.
22. Piccin A, Tagnin M, Vecchiato C, Al-Khaffaf A, Beqiri L, Kaiser C, et al. Graft-versus-host disease (GvHD) of the tongue and of the oral cavity: a large retrospective study. *Int J Hematol.* 2018;108(6):615-21.
23. Muse ME, Crane JS. Actinic Cheilitis. In: StatPearls [Internet]. Treasure Island (FL): StatPearls Publishing; 2023 Jan [Cited 1st June 2023]. Available from: <https://www.ncbi.nlm.nih.gov/books/NBK551553/>
24. Šitum M i sur. Dermatovenerologija. 1.izdanje. Zagreb: Medicinska naklada; 2018.
25. Powers DB. Systemic lupus erythematosus and discoid lupus erythematosus. *Oral Maxillofac Surg Clin North Am.* 2008;20(4):651-62.
26. Nico MM, Vilela MA, Rivitti EA, Lourenço SV. Oral lesions in lupus erythematosus: correlation with cutaneous lesions. *Eur J Dermatol.* 2008;18(4):376-81.
27. Lucero R, Horowitz D. Xeroderma Pigmentosum. In: StatPearls [Internet]. Treasure Island (FL): StatPearls Publishing; 2023 Jan [Cited 2nd June 2023]. Available from: <https://www.ncbi.nlm.nih.gov/books/NBK551563/>.
28. Rothblum-Oviatt C, Wright J, Lefton-Greif MA, McGrath-Morrow SA, Crawford TO, Lederman HM. Ataxia telangiectasia: a review. *Orphanet J Rare Dis.* 2016;11(1):159.
29. Arora H, Chacon AH, Choudhary S, McLeod MP, Meshkov L, Nouri K, Izakovic J. Bloom syndrome. *Int J Dermatol.* 2014;53(7):798-802.
30. Ababou M. Bloom syndrome and the underlying causes of genetic instability. *Mol Genet Metab.* 2021;133(1):35-48.

31. Swaminathan M, Bannon SA, Routbort M, Naqvi K, Kadia TM, Takahashi K, et al. Hematologic malignancies and Li-Fraumeni syndrome. *Cold Spring Harb Mol Case Stud.* 2019;5(1):a003210.
32. Farooq A, Walker LJ, Bowling J, Audisio RA. Cowden syndrome. *Cancer Treat Rev.* 2010;36(8):577-83.
33. Molière S, Mathelin C. The Cowden Syndrome. *N Engl J Med.* 2020;382(15):e29.
34. Novacek G. Plummer-Vinson syndrome. *Orphanet J Rare Dis.* 2006;1:36.
35. Damjanov I, Siewerth S, Jukić S, Nola M. *Patologija.* Zagreb: Medicinska naklada; 2018.
36. Yazdani R, Habibi S, Sharifi L, Azizi G, Abolhassani H, Olbrich P, Aghamohammadi A. Common Variable Immunodeficiency: Epidemiology, Pathogenesis, Clinical Manifestations, Diagnosis, Classification, and Management. *J Investig Allergol Clin Immunol.* 2020;30(1):14-34.
37. Massaad MJ, Ramesh N, Geha RS. Wiskott-Aldrich syndrome: a comprehensive review. *Ann N Y Acad Sci.* 2013;1285:26-43.
38. van der Waal. Potentially malignant disorders of the oral and oropharyngeal mucosa; terminology, classification and present concepts of management. *Oral Oncol.* 2009;45:317-23

7. ŽIVOTOPIS

Lucija Bedalov rođena je 08. listopada 1997.godine u Zagrebu, gdje nakon završene Osnovne škole Antuna Gustava Matoša i XV. gimnazije upisuje Studij dentalne medicine na Sveučilištu u Zagrebu. Tijekom srednje škole bila je članica hrvatske atletske reprezentacije te dobitnica stipendije grada Zagreba. Tečno govori engleski te je položila A1 razinu talijanskog jezika.