

Utjecaj položaja dentalnih implantata na periimplantna tkiva

Kurkutović, Matej

Master's thesis / Diplomski rad

2023

Degree Grantor / Ustanova koja je dodijelila akademski / stručni stupanj: **University of Zagreb, School of Dental Medicine / Sveučilište u Zagrebu, Stomatološki fakultet**

Permanent link / Trajna poveznica: <https://um.nsk.hr/um:nbn:hr:127:947875>

Rights / Prava: [Attribution-NonCommercial-NoDerivatives 4.0 International/Imenovanje-Nekomercijalno-Bez prerada 4.0 međunarodna](#)

Download date / Datum preuzimanja: **2025-03-13**



Repository / Repozitorij:

[University of Zagreb School of Dental Medicine Repository](#)





Sveučilište u Zagrebu
Stomatološki fakultet

Matej Kurkutović

UTJECAJ POLOŽAJA DENTALNIH IMPLANTATA NA PERIIMPLANTNA TKIVA

DIPLOMSKI RAD

Zagreb, 2023.

Rad je ostvaren na Zavodu za oralnu kirurgiju Stomatološkog fakulteta Sveučilišta u Zagrebu.

Mentor rada: doc. dr. sc. Petar Đanić, dr. med. dent.

Lektor hrvatskog jezika: Krasanka Kakaš, prof.

Lektor engleskog jezika: Mario Šavorić, prof.

Rad sadrži: 37 stranica

11 slika

1 CD

Rad je vlastito autorsko djelo, koje je u potpunosti samostalno napisano uz naznaku izvora drugih autora i dokumenata korištenih u radu. Osim ako nije drukčije navedeno, sve ilustracije (tablice, slike i dr.) u radu izvorni su doprinos autora diplomskoga rada. Autor je odgovoran za pribavljanje dopuštenja za korištenje ilustracija koje nisu njegov izvorni doprinos, kao i za sve eventualne posljedice koje mogu nastati zbog nedopuštenog preuzimanja ilustracija, odnosno propusta u navođenju njihovog podrijetla.

Zahvala

Iskreno zahvaljujem svome mentoru doc. dr. sc. Petru Đaniću na susretljivosti, prenesenom znanju i pomoći, ne samo tijekom pisanja ovoga rada već i tijekom studiranja.

Zahvalio bih svojoj obitelji što su u svakom trenutku bili neupitna potpora i motivacija u ostvarivanju akademskih uspjeha.

Zahvaljujem svojim prijateljima koji su bili uz mene na ovom putu.

UTJECAJ POLOŽAJA DENTALNIH IMPLANTATA NA PERIIMPLANTNA TKIVA

Sažetak

Uporaba dentalnih implantata sve je popularnija terapijska metoda nadoknađivanja izgubljene jedne ili više žvačnih jedinica, kao i sanacije cijeloga bezubog grebena.

Položaj ugradnje dentalnog implantata važan je čimbenik za dugoročni uspjeh implantoprotetičke terapije. Položaj implantata ima najznačajniji utjecaj na stvaranje biološke širine i resorpciju alveolarne kosti.

Položaj dentalnih implantata ovisi o više čimbenika, najvažniji su dizajn implantata i biološka svojstva mjesta ugradnje. Dizajn implantata značajan za mjesto ugradnje određuje polirani vrat implantata i postojanost mikropukotine. Biološka svojstva važna prilikom ugradnje implantata, o kojima ovisi položaj ugradnje implantata, jesu debljina mekog tkiva iznad alveolarnog grebena te debljina same kosti u koju se implantat ugrađuje.

Položaj ugradnje implantata dijeli se na postavljanje u razini tkiva (transmukozni implantat) te u razini kosti pri kojemu postoji podijela na: epikrestalno, suprakrestalno i subkrestalno postavljanje.

Ako je implantat pravilno postavljen, neće doći do resorpcije kosti, a zdravlje mekih tkiva bit će postojano, što osigurava dugotrajnost terapije.

U radu su prikazana dva klinička slučaja. Riječ je o pacijentima kojima je bila indicirana ekstrakcija zuba te implantoprotetička terapija. Svi su implantati postavljeni subkrestalno.

Ključne riječi: položaj implantata, biološka širina, resorpcija kosti, mikropukotina, promjena platforme

INFLUENCE OF DENTAL IMPLANT POSITION ON PERI-IMPLANT TISSUES

Summary

The use of dental implants is an increasingly popular therapeutic method of replacing one or more lost masticatory units as well as repairing the entire toothless ridge.

The position of dental implant placement is an important factor for the long-term success of implant-prosthetic therapy. The most significant impact the position of the implant has is on the creation of the biologic width and the resorption of the alveolar bone.

The position of dental implants depends on several factors, the most important being the design of the implant and the biological properties of the installation site. The design of the implant significant for the installation site determines the polished neck of the implant and the stability of the microgap. The biological properties which are important during implant installation and which the implant position depends on are the thickness of the soft tissue above the alveolar ridge and the thickness of the bone itself in which the implant is placed.

There are two types of implant placement position – at the tissue level (transmucosal implant), and at the bone level, at which implants can be placed epicrestally, supracrestally, and subcrestally.

If the implant is placed correctly, bone resorption does not occur, and the health of the soft tissues remains stable, ensuring long-term therapy.

This paper presents two clinical cases. The patients were indicated for tooth extraction and implant-prosthetic therapy. All implants were placed subcrestally.

Keywords: implant position, biologic width, bone resorption, microgap, platform switching

SADRŽAJ

1. UVOD	1
1.1. Dizajn implantata	3
1.1.1. Polirani vrat implantata	3
1.1.2. Mikropukotina	4
1.1.3. Promjena platforme	6
1.2. Biološka širina	7
1.2.1. Građa biološke širine	7
1.2.2. Funkcionalna uloga biološke širine	10
1.2.3. Vertikalna debljina mekog tkiva	11
1.3. Položaj implantata.....	12
1.3.1. Epikrestalni položaj implantata	12
1.3.2. Suprakrestalni položaj implantata	12
1.3.3. Subkrestalni položaj implantata	13
2. PRIKAZ SLUČAJA.....	13
2.1. Prvi klinički slučaj	14
2.2. Drugi klinički slučaj.....	21
2. RASPRAVA.....	24
3. ZAKLJUČAK	27
4. LITERATURA	29
5. ŽIVOTOPIS	36

1. UVOD

Uporaba dentalnih implantata sve je popularnija terapijska metoda nadoknađivanja izgubljene jedne ili više žvačnih jedinica kao i rehabilitacije cijeloga bezubog grebena. Inicijalna uspješnost kirurško protetičke implantološke terapije ovisi o primarnoj stabilnosti postavljenog implantata i oseointegraciji. Uspješnost implantoprotetičke terapije najlakše se očituje u odsutnosti resorpcije kosti i zdravom izgledu mekih tkiva oko implantata. Položaj dentalnih implantata ovisi o više čimbenika, najvažniji su dizajn implantata i biološka svojstva mjesta ugradnje. Dizajn implantata značajan za mjesto ugradnje određuje polirani vrat implantata i postojanost mikropukotine. Položaj ugradnje implantata dijeli se na postavljanje u razini tkiva (transmukozni implantat) te u razini kosti, pri kojemu postoji podjela na: epikrestalno, suprakrestalno i subkrestalno postavljanje. Biološki čimbenik važan prilikom ugradnje implantata debljina je mekog tkiva iznad alveolarnog grebena te debljina same kosti u koju se implantat ugrađuje. Cilj pravilnog postavljanja dentalnog implantata s obzirom na indikacije oseointegracija je bez gubitka kosti i uspostava biološke širine (1). Alveolarna kost oko implantata jedan je od najvažnijih kliničkih čimbenika koji utječe na dugotrajnost, a time i uspješnost implantoprotetičke terapije (2). Odsutnost resorpcije kosti i postojanost mekih tkiva oko implantata imperativ su kliničarima za stabilnost implantata i njegovu dugotrajnost. Resorpcija kosti uvjetovana je s više kirurških čimbenika, uključujući: nedostatan volumen kosti, neadekvatan položaj implantata, pregrijavanje kosti tijekom preparacije, makrogeometriju cervikalnog dijela implantata, kompresiju kortikalne kosti (3). Ugrađivanje dentalnog implantata u kost temelji se na izravnom sidrenju u kost zvanom oseointegracija. P.-I. Brånemark i njegovi suradnici 60-ih godina 20. stoljeća počeli su razvijati implantat koji se temelji na izravnom sidrenju u kost. Nedugo nakon definirani su čimbenici koji su potrebni za sigurnu oseointegraciju: dizajn, stanje površine, status mjesta u koje se implantat postavlja, kirurška tehnika, uvjeti primijenjenog opterećenja. Sve te čimbenike potrebno je kontrolirati kako bi došlo do oseointegracije postavljenog implantata (1).

Svrha rada je kroz prikaz slučaja prikazati koji čimbenici određuju položaj ugradnje implantata te kako pravilan položaj, odnosno dubina dentalnog implantata utječe na okolna tkiva.

1.1. Dizajn implantata

Dvije su glavne karakteristike dizajna implantata koje određuju položaj ugradnje s obzirom na kost i meka tkiva. To su poliranost vrata implantata i veza implantata s nadogradnjom odnosno postojanost mikropukotine. Prema istraživanjima ova dva čimbenika imaju najveći utjecaj na stabilnost krestalne kosti i dugotrajnost implantata u usnoj šupljini. Svaki dvodijelni implantat posjeduje ove karakteristike (1). Ako sustav koristi promjenu platforme *platform switching*, razlika promjera nadogradnje i platforme implantata treba iznositi najmanje 0.4 mm (4). Ako je razlika promjera manja, koncept promjene platforme nema smisla, odnosno izloženost tkiva infiltraciji bakterija ista je kao i u sustavima koji ne koriste taj koncept, tj. sustavi koji imaju podudarnu vezu

1.1.1. Polirani vrat implantata

Drugi čimbenik polirani vrat implantata, povijesno je imao ulogu kao koncept koji bi smanjio akumulaciju plaka na vratu implantata izložen mediju usne šupljine. No, istraživanja su pokazala da implantati s hrapavom površinom pokazuju manju resorpciju kosti kada je implantat postavljen epikrestalno (5).

Implantati s kraćim vratom, koji su ujedno polirani, mogu biti preporučeni kao opcija u implantoprotetičkoj terapiji prednjih regija alveolarnog grebena. Razlog tome je manji rizik za ekspoziciju hrapavog ruba implantata, odnosno minimalna resorpcija kosti, što je izrazito pogodno u zoni većega estetskog fokusa (6).

Resorpciju kosti povezanu s poliranim vratom implantata objašnjavaju Wiskott i Besler (7) pod pretpostavkom da se sile okluzalnog stresa ne mogu prenijeti u povoljnom odnosu s implantata na kost, već dolazi do takozvanog *stress shielding* fenomena. Kako je resorpcija kosti povezana s okluzalnim stresom, prisutna kost oko vrata implantata prilikom odizanja režnja u drugoj fazi implantoprotetske terapije i zamjene pokrovnog vijka s nadogradnjom za cijeljenje će se resobirati nakon protetskog opterećenja što se može radiološki uočiti.

Nadalje, pokazalo se da implantati s duljinom poliranog vrata između 1.8 mm i 2.8 mm samo u 1.5% slučajeva bivaju kategorizirani kao neuspješna terapija u ranoj fazi, prije protetičkog opterećenja, a u 2.0% slučajeva terapija je neuspješna u kasnoj fazi, unutar devetogodišnjeg praćenja (8).

Zaključno, implantate s poliranim vratom preporučeno je postaviti suprakrestalno kako ne bi došlo do resorpcije kosti do razine hrapave površine implantata.

1.1.2. Mikropukotina

Mikropukotina je prostor između implantata i nadogradnje te je karakteristika svih dvodijelnih implantata.

Određeni kliničari preferiraju koristiti jednodijelne implantate kako bi izbjegli problem mikropukotine, odnosno potencijalnu resorpciju okolne kosti. Nedostaci jednodijelnih implantata svode se na vezu s protetičkim dijelom, koja je jedino ostvariva cementiranjem, što može nepovoljno utjecati na tkiva oko implantata.

Mikropukotina s druge strane omogućuje fleksibilnost tijekom protetičke faze terapije što podrazumijeva upotrebu različitih vrsta nadogradnji, ali i korekciju kirurških pogrešaka poput nepovoljne pozicije ili angulacije implantata.

U kontekstu mikropukotine s resorpcijom kosti materija se može sagledati iz dva smjera: mikropukotina kao izvor bakterijske kontaminacije i izvor mikropomaka.

Interna bakterijska kontaminacija može se raščlaniti na tri faze: 1) tijekom postavljanja implantata, 2) tijekom protetičke faze, 3) tijekom popuštanja vijka nadogradnje nakon određenog vremena u funkciji. Moglo bi se preporučiti čišćenje unutrašnjosti implantata ili korištenje gela klorheksidina nakon postavljanja implantata, ili kada su pokrovni vijak odnosno nadogradnja za cijeljenje postavljeni (1).

Važno je naglasiti veličinu mikropukotine. Kano i suradnici naglašavaju da veličina mikropukotine, ovisno o sustavu, varira od 75 do 10 μm u horizontalnoj širini i 0-11 μm u vertikalnoj visini (9). Dibart i suradnici naglašavaju ako je mikropukotina promjera 0.5 μm dovoljno je mala, odnosno definiraju je kao zonu bez bakterija jer je većina mikroorganizama veća u promjeru od navedene vrijednosti (10).

In vitro istraživanja pokazuju mikrobiološku kontaminiranost okolnog tkiva uz površinu implantata izravno povezanu s veličinom mikropukotine (11, 12).

Mikropomaci su drugi čimbenik koji utječe na bakterijsku kontaminaciju. Postoji više vrsta spojeva nadogradnje i implantata uključujući eksterni, ravni i interni, dok je koničan pokazao najbolju stabilnost (13). Stabilnost implantata posebno se naglašava kada je postavljen subkrestalno.

Dvije teorije objašnjavaju mikro pomak implantata i bakterijsku kontaminaciju.

Prva govori da okluzalne sile koje djeluju na nestabilnu vezu nadogradnje i implantata ostvaruju *pumping effect* zbog kojeg je kontinuirana infiltracija bakterija iz implantata u periimplantno tkivo. Time se formira infiltrat upalnih stanica, što će uzrokovati resorpciju kosti (14).

Druga teorija govori da sami mikropomaci mogu mehanički uzrokovati resorpciju okolne kosti. Izljev bakterija uzrokuje infiltraciju upalnih stanica u okolno meko tkivo, što Ericsson i suradnici nazivaju *abutment-infiltrated connective tissue* (15).

Važno je stoga naglasiti poziciju mikropukotine s obzirom na kost. Hermann i suradnici potvrdili su da položaj mikropukotine epikrestalno ili subkrestalno može dovesti do značajne resorpcije (16, 17). Zaključeno je da se kost može povući do 2 mm od mjesta infekcije. Položaj mikropukotine u razini kosti dovodi do infiltracije bakterija i perzistentne prisutnosti bakterija na periimplantnim tkivima (18). Posljedično kemotaktički stimulus iz mikropukotine uzrokuje akumulaciju neutrofila, a paralelno i mononuklearne stanice dolaze na površinu implantata. Trajna aktivacija upalnih stanica stimulira diferencijaciju i aktivaciju osteoklasta što posljedično dovodi do resorpcije kosti.

Stoga mikropomaci stimuliraju izljev bakterija iz mikropukotine u periimplantatno tkivo. Osim veličine mikropukotine, veliku ulogu ima i vrsta spoja nadogradnje i implantata. Koničan spoj preporučuje se za upotrebu prije eksternog, ravnog ili internog osobito prilikom subkrestalnog postavljanja implantata. Razlog tome je što koničan spoj pruža najbolju stabilnost. Hermann i suradnici proveli su istraživanje na životinjama u kojemu su imali dvije skupine dvodijelnih implantata: s mikropukotinom veličine 10, 50 i 100 μm i implantate s mikropukotinom iste veličine na kojima je spoj zavaren laserom što onemogućuje bilo kakve mikropomake (19). Rezultati su pokazali da implantati koji su laserski spojeni, odnosno oni kod kojih su

mikropomaci prisutni u razini kosti pokazuju gubitak okolne kosti u usporedbi sa skupinom koja nema mikropomaka. Referirajući se na rezultate, može se zaključiti da mikropomaci imaju čak veći utjecaj na periimplantna tkiva od veličine mikropukotine.

Rezultati istraživanja Piattellija i suradnika koja su provedena na životinjama pokazuju da implantat postavljen na način da je mikropukotina u razini kosti ima resorpciju okolnog koštanog tkiva 2.1 mm, a kada je mikropukotina 1.0-2.0 mm iznad razine kosti resorpcija nije prisutna (20). Također kontrolirano kliničko istraživanje Linkevičiusa i suradnika u kojem su postavljena dva implantata, s istim spojem nadogradnje i implantata, jedan do drugoga potvrđuje tu teoriju (21). Testni implantat postavljen je 2 mm suprakrestalno, a kontrolni epikrestalno. Nakon postavljanja protetičkog dijela i proteklih godinu dana u funkciji, kontrolni implantat, čija je mikropukotina bila u razini kosti, pokazao je 1.68 mm resorpcije okolne kosti.

Kao rješenje preporučuje se postavljanje dvodijelnog implantata s mikropukotinom suprakrestalno (22).

Linkevičius i suradnici dokazuju da implantat postavljen suprakrestalno u debelom biotipu gingive pokazuje resorpciju kosti od 0.68 mm, što je značajno manje od prethodnih 2.0 mm (21). Kao uzrok resorpcije kosti u navedenom istraživanju navodi hrapavu površinu implantata u mekom tkivu, te stoga preporučuje suprakrestalno postavljanje implantata koji ima 0.5-1.0 mm polirani vrat koji bi se nalazio u kontaktu s mekim tkivom.

1.1.3. Promjena platforme

Koncept *platform switching* bazira se na principu da je promjer implantata manji od promjera nadogradnje. Ovaj koncept opisali su prvi put 2005. godine Lazzara i Porter (23).

Dizajn implantata u ovom slučaju gleda se sa dvije strane, resorpcija okolne kosti i otpornost implantata na prijelom.

Marginalni gubitak kosti povezan s implantatima jedan je od većih kliničkih izazova, jer je otpor na opterećenje i prijelom implantata usko povezan s količinom koštanog tkiva oko površine implantata. Stoga je količina kosti oko implantata važna klinička determinanta dugotrajnosti

implantoprotetičke terapije (2, 24), jer će gubitak kosti značajno poremetiti biomehaničko sidrište protetičkog dijela i s time smanjiti dugotrajnost terapije (25).

Koncept promjene platforme udaljava mikropukotinu od tkiva u horizontalnom smjeru zbog razlike u promjerima nadogradnje i implantata čime se stvara cirkumferentna horizontalna stepenica koja omogućuje horizontalni produžetak biološke širine. Usporedbom s konvencionalnom podudarnom vezom dokazana je manja resorpcija kosti i to proporcionalno sa širinom horizontalne stepenice (4). Prema rezultatima istraživanja gubitak kosti od 1.49 mm prisutan je kod implantata s podudarnom vezom, dok je kod implantata sa širinom 0.2 mm horizontalne stepenice gubitak kosti 0.99 mm, a kod širine horizontalne stepenice od 0.5 mm gubitak kosti je tek 0.82 mm (4).

Što se tiče mikropomaka, jako ovisi kakva je veza između nadogradnje i implantata. Opće je prihvaćeno da manji kut inklinacije čini bolju stabilnost. Morseova veza ima kut 2-4 stupnja, a komercijalno najpoznatiji implantati su Ankylos i Bicon. Drugi tip je široka konusna veza koja iznosi 5-20 stupnjeva, a najpoznatiji su Straumann, Nobel, Astra tech, MIS. Treća skupina ima vezu širu od 20 stupnjeva te to predstavlja internu ili ravnu vezu. Zipprich i suradnici govore da što je veza strmija manji su mikropomaci (13).

1.2. Biološka širina

1.2.1. Građa biološke širine

Andre Schroeder 1981. godine počeo je koristiti jednodijelni dizajn implantata, u kojemu ne postoji problem mikropukotine i koji omogućuje uredno cijeljenje mekih tkiva s naglaskom na transmukozni pričvrstak (26). Navedeni trend bio je rani pokušaj rješavanja određenih tehničkih i bioloških nedostataka implantata.

Do danas je proveden veliki broj istraživanja što je dovelo do razvijanja kliničkih protokola s velikom uspješnošću implantološke terapije. Klinički protokoli nisu bazirani samo na postizanju oseointegracije implantata već je imperativ i na uspostavljanju stabilnosti i estetike mekih tkiva (27).

Utjecaj implantata na arhitekturu kortikalne kosti i posljedično na meka tkiva vrlo je nepredvidljiv. Etiologija remodelacije krestalne kosti oko implantata može se kategorizirati u tri skupine:

- 1) Mehanički faktor utječe na periimplantna tkiva kada se uspostavi okluzalni odnos protetičke nadogradnje na implantatu. Nastaju sile kompresije i tenzije na krestalnu kost, što inicira odgovor periimplantnih tkiva (28, 29, 30).
- 2) Bakterije unutar mikropukotine iniciraju upalni odgovor okolnog tkiva, što posljedično dovodi do remodelacije krestalne kosti (31, 18, 15). Ericsson i suradnici u svome radu dokazuju kontinuiranu upalu oko područja mikropukotine. Mikropukotina je veličine 1.5 mm visine i 0.5 mm širine i pozicionirana je 1 mm iznad krestalne kosti. Autori sugeriraju da je upravo 1 mm udaljenosti mikropukotine od kosti dovoljna udaljenost koja neće izazvati upalu i posljedičnu resorpciju kosti (15). U slučaju postojanja infekcije u blizini kosti, ona se povlači i do 2 mm da bi ostala na odgovarajućoj udaljenosti od upale.
- 3) Treća hipoteza zasniva se na teoriji da je remodelacija krestalne kosti adaptivni odgovor biološke širine na lokalne uvjete i nije povezana s mehaničkim faktorima stresa ili upalom. Potrebna je minimalna debljina mukoze, u suprotnom će se kost resorbirati (32).

Stvaranje biološke širine oko implantata multifaktorijalna je pojava koja se postupno događa nakon implantacije. Mehanizam nastanka sličan je onom cijeljenju rane. Tijekom inicijalne faze cijeljenja veliki broj neutrofila infiltrira ugrušak koji se nalazi između mukoze i implantata. Stanice endotela, fibroblasti i stanice epitela aktivirane su kako bi se formirale nove kapilare, što dovodi do reepitelizacije i progresivnog cijeljenja periimplantnog tkiva. Unutar jednog do dva tjedna proliferacijom epitela dolazi do stvaranja tkivne barijere i stvaranja vezivnog tkiva. Stvorena je maturirana epitelna barijera, dok su i kolagena vlakna mukoze organizirana (33, 34).

Cijeljenje epitela nakon ugradnje implantata trajat će u prosjeku dva tjedna. Formacija i maturacija biološke širine koja predstavlja biološku barijeru oko implantata završava nakon 6 do 8 tjedana. Epitel formiran oko implantata dugi je spojni epitel, a meka tkiva oko implantata histološki su slična ožiljkastom tkivu (35).

Periimplantatna meka tkiva analogna su morfološki i strukturalno tkivima oko prirodnog zuba koja se sastoje od epitela i fibroznoga vezivnog tkiva između implantata i kosti (36).

Razlika je u tome što tkivo oko implantata ima manju opskrbu krvlju jer je vaskularizirano jedino od terminalnih krvnih ogranaka iz periosta. Nekeratinizirane stanice, uključujući Langerhansove stanice, melanocite i Mekrellove stanice prisutne su u periimplantnom tkivu (37).

Uspoređujući histološku sliku mekog tkiva oko zuba i implantata dolazi se do zaključka da slabije brtvljenje tkiva oko implantata ima lošiji odgovor na upalu (38).

Spojni epitel karakteriziran je kao spljošten, nediferenciran, nekeratiniziran stratificirajući skvamozni epitel. Sastoji se od dva sloja: eksterne bazalne lamine i interne bazalne lamine. Eksterna bazalna lamina odijeljena je od vezivnog tkiva bazalne membrane, koja je podijeljena na laminu lucidu, laminu densu i laminu reticularis (sublamina densa). Debljina sloja u intervalu je između 50 do 100 nm i sastoji se od ekstracelularnih proteina matriksa (39).

Spojni epitel izravno je spojen na površinu nadogradnje, čime predstavlja biološku barijeru protiv bakterija kroz pričvrstni kompleks nazvan epitelni pričvrstak. Epitelni se pričvrstak sastoji od interne bazalne lamine i hemidezmosoma.

Interna se bazalna lamina strukturno sastoji od lamine lucide i lamine dense, koje su većinski građene od laminina 332 i kolagena tipa 8.

Periimplantni epitel koji počinje nakon sulkularnog epitela podijeljen je u gornju, srednju i donju regiju. Mnogo je izraženiji kompleks epitelnog pričvrstka u donjoj regiji i gustoća lamine lucide s hemidezmosomima povećana je (40).

Laminini su najbrojniji ekstracelularni proteini bazalne lamine i najvažnije strukture koje vežu integrin unutar bazalne lamine. Sastoje se od velikih molekula glikoproteina strukturiranih u heterotrimeričke lance vezani zajedno disulfidnim vezama. Epitelne stanice uz implantat secerniraju laminin 1 koji pridonosi adheziji uz implantat. Laminin-332 (laminin-5) usko se veže ulogom uz adheziju i migraciju periimplantatnog epitela uz implantat jer je sastavna molekula tri disulfidna polipeptidna lanca koji nastaju u endoplazamskom retikulumu kao heterotrimer oblika plusa (40).

Distribucija keratina i dezmozoplakina u gingivi i periimplatnoj mukozi slična je, dok je ekspresija dezmozoplakina 1 i 2 slabija u periimplantnoj mukozi, a u spojnem je epitelu ekspresija keratina 13 i 19 (41). Stanice gingive reguliraju fokalnu adheziju i ekspresiju hemidezmosoma kako bi kreirali neinfektivno sidrište oko dentalnog implantata (42).

Hemidezmosomi su visoko specijalizirane integrin posredovane strukture epitelnog pričvrstka koje adheriraju stanice za površinu implantata, ali isto tako poveznica su između keratina

citoskeleta epitelnih stanica i lamine lucide ispod. Hemidezmsomi se sastoje od pet glavnih komponenti: integrin $\alpha\beta4$, plektin, CD151, BP230 i BP180 (tip XVII kolagen) (43). Integrin $\alpha\beta4$ je nekovalentni heterodimer i transmembranska je komponenta hemidezmosoma, čija je uloga biti laminin 332 receptor. Integrin $\beta4$ posreduje intracelularne interakcije između plektina i BP320 kao i proteina BP180 s keratinom citoskeleta. Ekstracelularna domena integrina $\alpha6$ kombinirana je s BP 180, CD 151 i lamininom 322 (40).

Distribucija kolagenskih komponenti oko implantata paralelna je aksijalnoj osi implantata, ponašajući se kao ožiljkasto tkivo, s manjom adhezijom (44).

Tip 1, 3, 4 i 7 kolagena i fibronektin pokazuju sličnu distribuciju oko implantata i zuba. Tip 5 kolagena u većoj se količini nalazi u lamini propriji periimplantnog tkiva što dovodi do bolje stabilnosti kolagenaze (45).

Postoji 200 mikrona široka zona vezivnog tkiva između apikalnog završetka spojnog epitela i kosti, koja je podijeljena na središnji i lateralni dio. Središnji dio širok je 40 mikrona, nalazi se neposredno uz implantat, bez vaskularizacije, ali uz obilje elongiranih fibroblasta interpoliranih između između kolagenih vlakana. Lateralna zona široka je 160 mikrona te ima manje fibroblasta, ali više kolagenih vlakana i krvnih žila (40).

Postoji blaga razlika u biološkoj širini oko implantata ovisno o različitim istraživanjima, ali 3-4 mm je općeprihvaćena vrijednost. Kod jednodijelnih implantata biološka širina varira oko 2.55 ± 0.16 mm, dok je kod dvodijelnih ona 3.26 ± 0.15 mm (46).

1.2.2. Funkcionalna uloga biološke širine

Biološka je širina biološka barijera između usne šupljine i alveolarne kosti čija je uloga prevenirati upalne periimplantne bolesti, osigurati zdrave uvjete i stabilnu oseointegraciju (40). Periimplantno meko tkivo ponaša se kao ožiljak sa slabijom vaskularizacijom i adhezijom u usporedbi sa mekim tkivom oko zuba, no biološka širina u pravilu je veća kako bi se osigurala biološka barijera oko implantata (47). Stvaranje biološke širine utječe na inicijalnu remodelaciju kosti. Tanki biotip gingive češće nakon postavljanja implantata kompenzatorno dovodi do inicijalnog gubitka krestalne kosti kako bi se formirala adekvatna biološka širina. Dok prisutnost keratinizirane debele gingive pozitivno utječe na periimplantantno zdravlje (40).

1.2.3. Vertikalna debljina mekog tkiva

Kako bi se izmjerila vertikalna debljina tkiva, odigne se bukalni dio režnja nakon incizije bez odizanja lingvalnog dijela koji se izmjeri parodontnom sondom postavljenom okluzalno na sredinu grebena gdje će se postaviti implantat. Vertikalno mjerenje debljine mekog tkiva važno je jer je upravo to tkivo uključeno u stvaranje biološke širine oko implantata. Funkcija periimplantatnog mekog tkiva prema Trećoj europskoj radionici parodontologije i implantologije jest održavanje homeostaze unutarnjeg medija oko implantata kao odgovor na vanjski medij iz usne šupljine (48).

Biološka širina oko zuba dijeli se na tri zone: epitel sulkusa, spojni epitel i vezivno tkivo (49).

Prvo mjerenje biološke širine provedeno je na psima gdje su dobivene vrijednosti sljedeće: epitelni pričvrstak (sulkus + spojni epitel) iznosi 2.14 mm, a vezivno tkivo 1.66 mm. Zajedno ta vrijednost iznosi 3.8 mm (49). Epitel sulkusa je nekeratiniziran produžetak oralnog epitela, a počinje od marginalne periimplantatne mukoze do najkoralnijeg dijela spojnog epitela. Spojni epitel spojen je hemidezmosomima za površinu implantata te je tanak, prosječno 0.04 mm, a sastoji se od stratuma basale i stratuma granulosuma u svome najapikalnijem dijelu (50). Tkivo između apikalnog završetka spojnog epitela i alveolarne kosti čini zonu koju Berglund i suradnici zovu vezivnotkivna integracija (51). Vezivno tkivo oko implantata karakterizira malo stanica i krvnih žila, ali je bogato kolagenim vlaknima i fibroblastima. Sastoji se od 80% kolagena, 13% fibroblasta, 3% krvnih žila, 3% rezidualnog tkiva što jako nalikuje ožiljkastom tkivu (1).

Abrahamson i suradnici prvi su primijetili da su implantati s malom vertikalnom debljinom mekog tkiva skloni angularnim defektima oko implantata, dok isto nije primijećeno kod debele mukoze (50). Rezultati istraživanja pokazuju da mala veličina vertikalnog mekog tkiva uzrokuje gubitak kosti tijekom cijeljenja, implantat postavljen suprakrestalno pokazao je 1.35 mm gubitka kosti tijekom formacije biološke širine, dok isto postavljen implantat na područje vertikalnog mekog tkiva veće vrijednosti pokazuje samo 0.25 mm gubitka kosti (52).

Trenutačno je prihvaćena granica koja tanko meko tkivo dijeli od debelog mekog tkiva od 2mm, iako se 2.5 mm smatra međuzonom jer nema dovoljno istraživanja koja govore hoće li doći do resorpcije kosti, dok je kod debljine od 3 mm resorpcija najmanje moguća (1).

1.3. Položaj implantata

1.3.1. Epikrestalni položaj implantata

Epikrestalni položaj implantata položaj je pri kojem se koronarni dio implantata nalazi paralelno s vrhom alveolarnoga grebena.

Ovakav položaj preporučljiv je za implantate koji su dizajnirani na principu promjene platforme jer je mikropukotina dovoljno udaljena te neće uzrokovati upalni proces sa posljedičnom resorpcijom kosti. Nasuprot tome implantate s podudarnom vezom nije preporučljivo postavljati u ovaj položaj jer mikropukotina nije dovoljno udaljena od kosti (1). Implantate s podudarnom vezom preporučuje se postaviti suprakrestalno uz uvjet da je vrat implantata poliran. Ako vrat nije poliran, veća je mogućnost komplikacije u vidu periimplantitisa.

1.3.2. Suprakrestalni položaj implantata

Suprakrestalni položaj implantata položaj je pri kojem je koronarni dio implantata postavljen iznad razine kosti. Dizajn implantata koji odgovara ovakvom položaju implantat je s nekoničnom vezom i bez promjene platforme, te koji ima barem 1,0 mm visinu poliranog vratnog dijela koji priliježe uz meka tkiva. Ovim položajem riješio se problem mikropukotine koja je sada dovoljno udaljena od kosti (1). Polirani vrat implantata ne smije biti postavljen u razini ili ispod razine kosti jer nema sposobnost oseintegracije kao implantati s hrapavom površinom i/ili mikronavojima (53).

U prethodnim poglavljima spomenuo se implantat u razini tkiva odnosno transmukozni implantat. Ovakav dizajn implantata ima polirani vrat veći od 1.8 mm te dvostruku mikropukotinu. Mikropukotina se nalazi na spoju implantata i nadogradnje i na ravnini pod kutom poliranog vrata gdje je rub protetičkog rada. Prilikom postavljanja ovakvog implantata može doći do pojave viška mekih tkiva na ravnini vrata implantata koja je pod kutem što ometa dosjed protetskog rada (1).

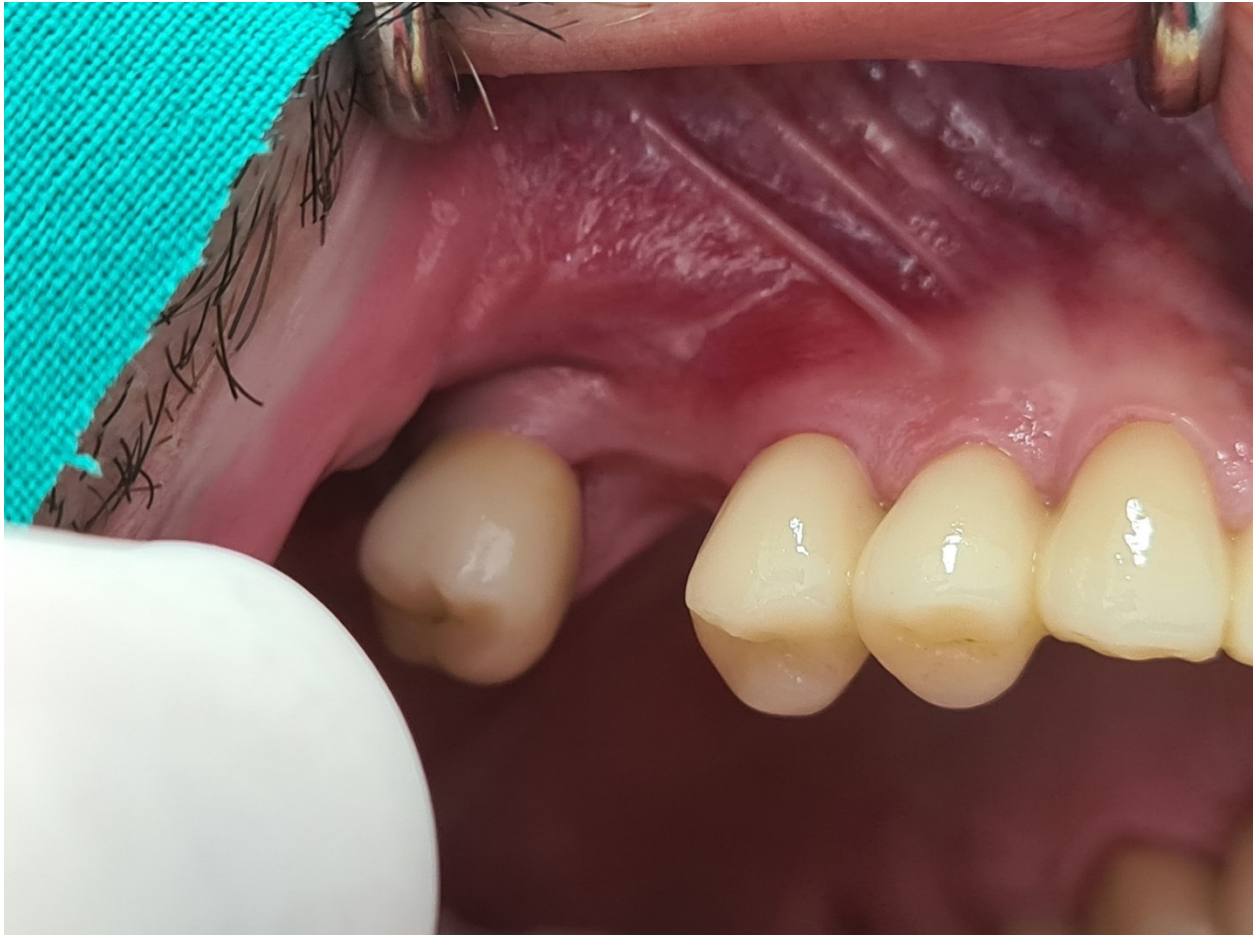1.3.3. Subkrestalni položaj implantata

Subkrestalni položaj implantata položaj je pri kojem se koronarni dio implantata nalazi ispod kosti. Najvažniji je indikator za ovakvo postavljanje implantata debljina mekog tkiva manja od 3 mm (1). Time se stvara dodatni prostor za biološku širinu odnosno zadebljanje vertikalne dimenzije mekog tkiva bez neželjene resorpcije kosti. Uz manje od 3 mm debljine mekog tkiva ovakav položaj implantata indiciran je u situacijama kada postoji: 12 mm kosti koronarno od vitalnih anatomskih struktura kao što su alveolarni živac i maksilarni sinus, 1 mm širine kosti bukalno i lingvalno od položaja implantata kako bi se ugradio implantata standardne dužine od bar 10 mm i adekvatnog promjera (1). Subkrestalni položaj implantata preporučen je za implantate s Morsevom koničnom vezom koji se mogu postaviti do 3 mm dubine. U većini situacija dovoljnim se smatra postavljanje implantata na 2 mm dubine, dok se dublje od 3 mm ne preporučuje (1).

2. PRIKAZ SLUČAJA

2.1. Prvi klinički slučaj

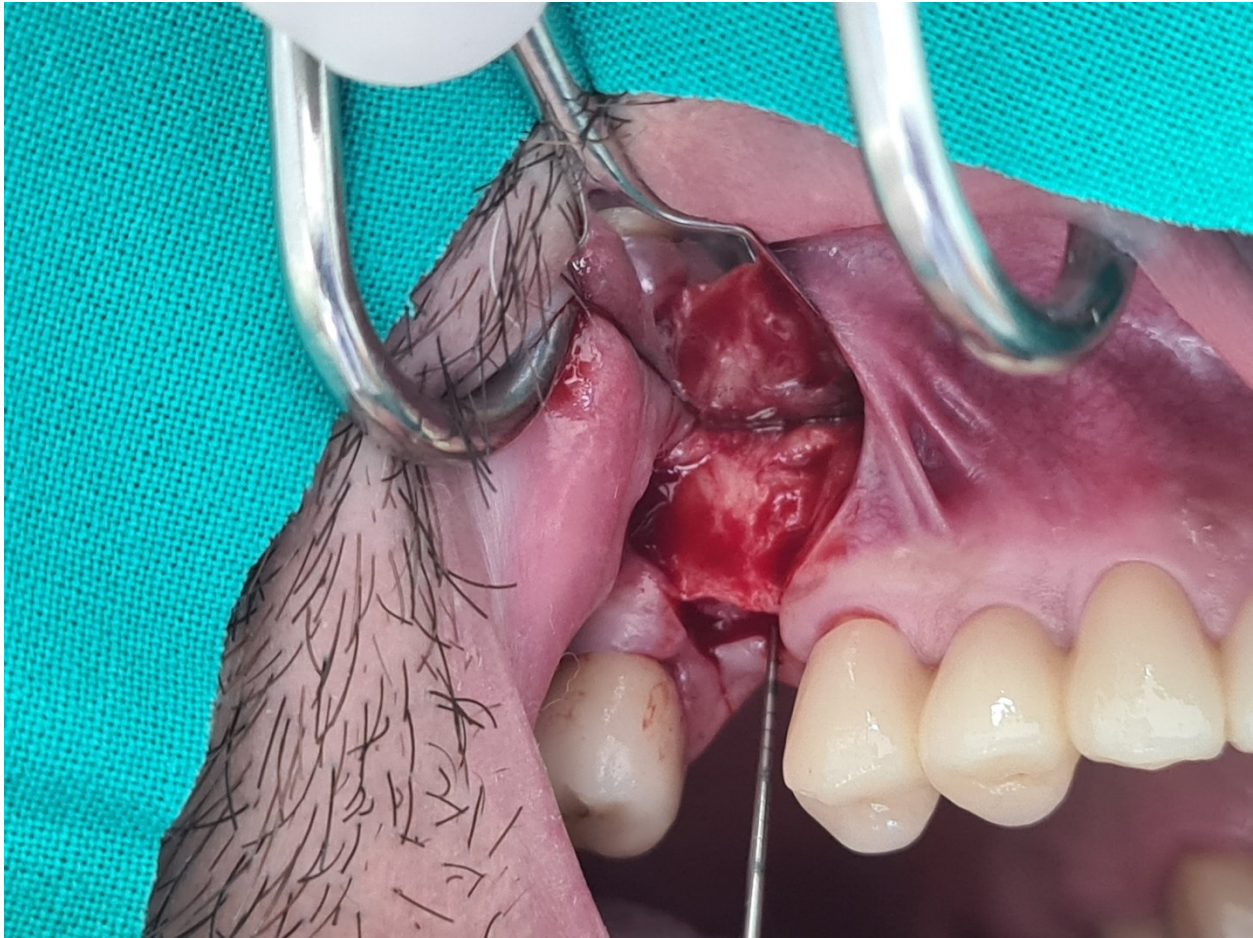
Muškarac star 35 godina dolazi s opsežnim defektom krune zuba 16 (ubaci RTG). Defekt krune nije bio indiciran za adekvatnu sanaciju i protetičku opskrbu zbog opsežnosti, već je predviđen za vađenje. Nakon perioda urednog cijeljenja u trajanju od 4 mjeseca planirana je ugradnja implantata Bredent Blue SKY 4.0x10 mm (slika 1.).



Slika 1. Prikaz zacijeljenog tkiva 4 mjeseca nakon vađenja zuba 16
(preuzeto s dopuštenjem autora doc. dr. sc. Petra Đanića)

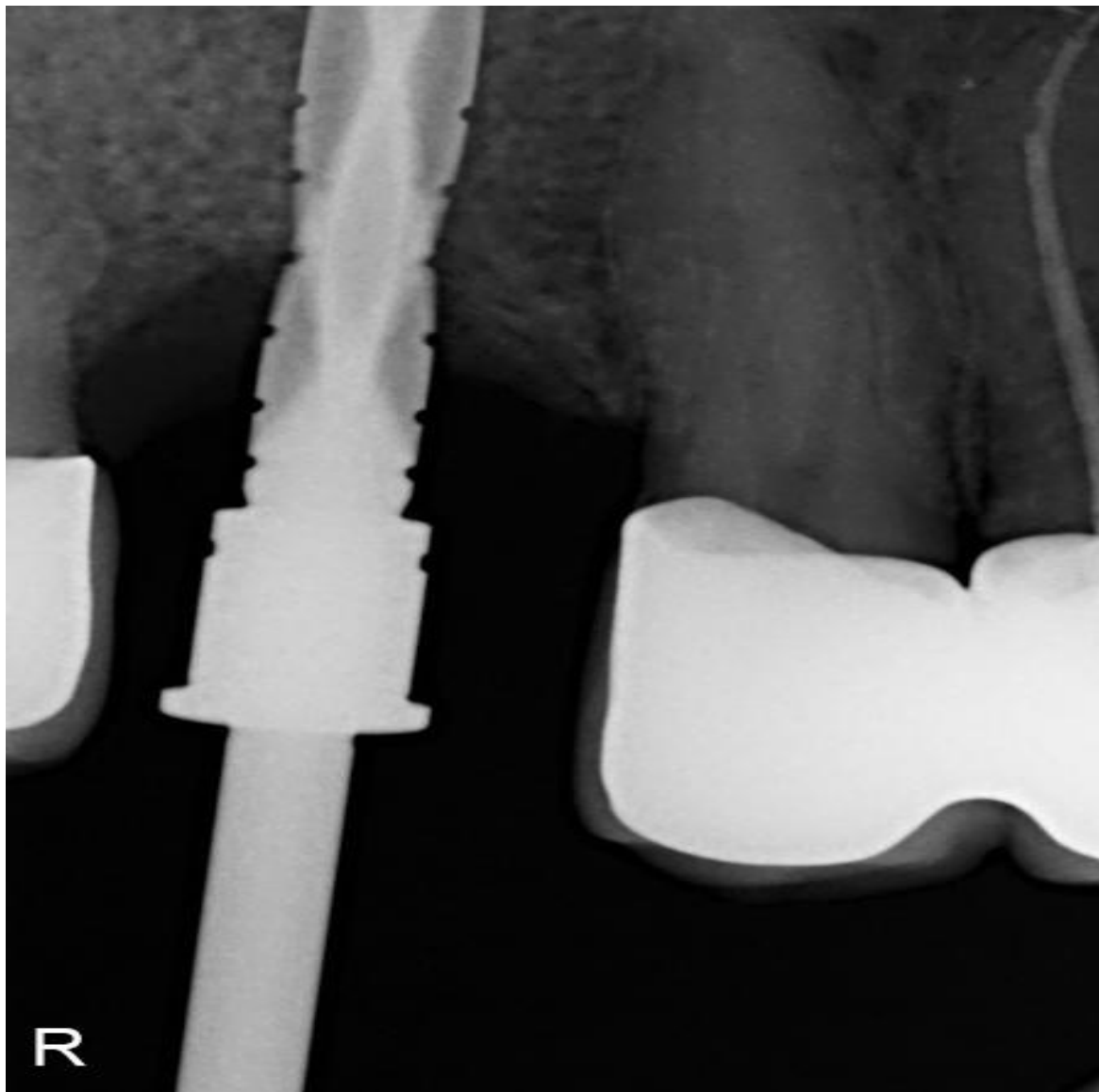
Nakon odizanja mukoperiostalnog režnja uz očuvanje aproksimalnih papila uz susjedne zube (koji su opskrbljeni krunicama kako bi se izbjegle eventualne recesije gingive) pristupilo se inspekciji vertikalne debljine mekog tkiva (slika 2.). Nakon podizanja bukalnog režnja i prije podizanja palatinalnog režnja parodontološkom sondom ispitala se debljina sluznice koja je iznosila 2.5 mm. Radiološkom analizom uočeno je da postoji adekvatna visina grebena od oko 15

mm od hrpta grebena do dna maksilarnog sinusa. Odlučeno je implantat dužine 10 mm postaviti 2 mm ispod najniže razine koštanog dijela hrpta alveolarnog grebena te se nalazi distalno prema zubu 17..



Slika 2. Mjerenje vertikalne debljine mekog tkiva parodontološkom sondom, a iznosila je 2,5mm
(preuzeto s dopuštenjem autora doc. dr. sc. Petra Đanića)

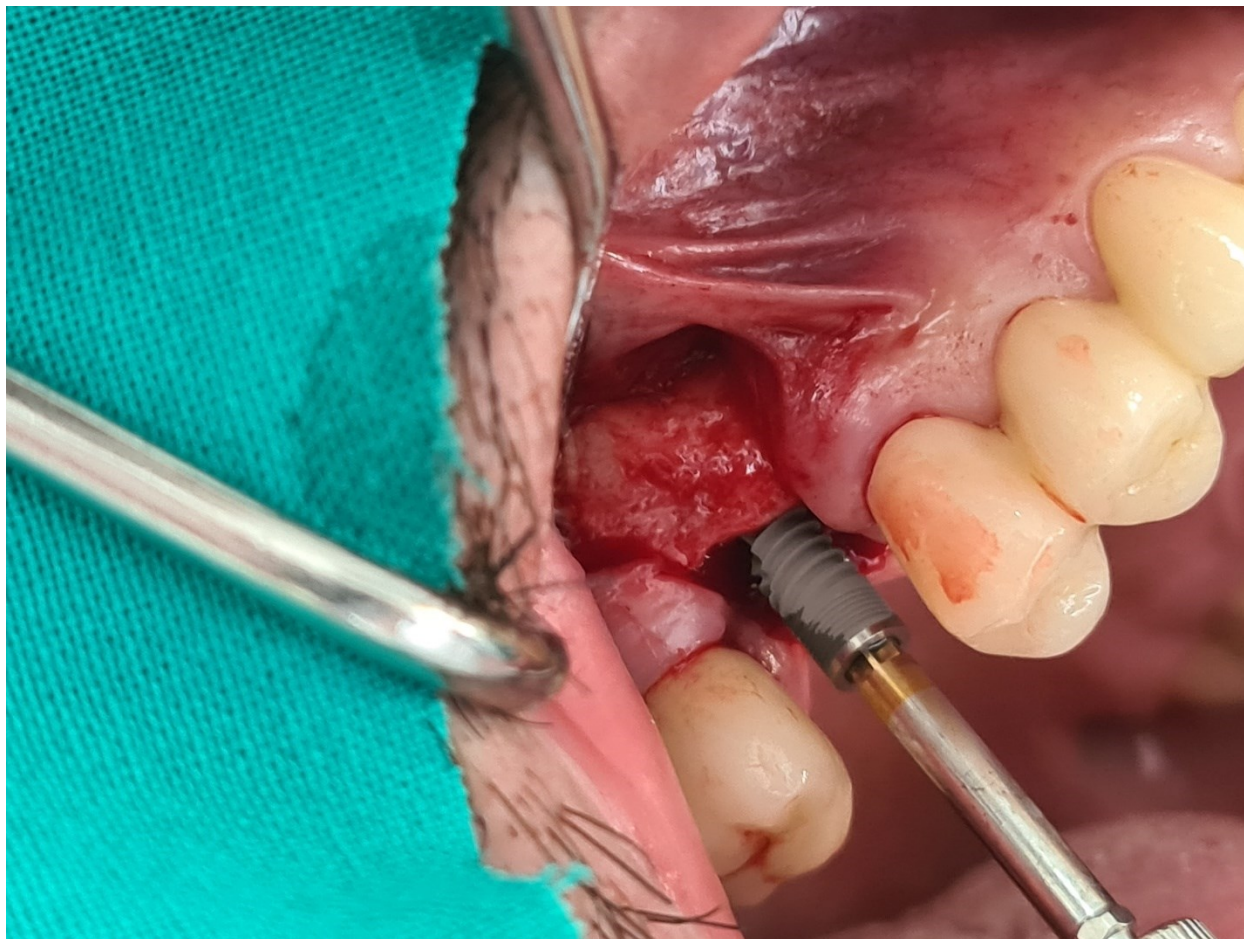
Preparacija ležišta implantata standardnim protokolom na dubinu od 12 mm učinjena je kako bi implantat dužine 10 mm bio ugrađen 2 mm ispod hrpta grebena (slika 3.).



Slika 3. Kontrolna intraoperativna periapikalna radiološka snimka na kojoj se vidi položaj svrdla
prilikom preparacije ležišta

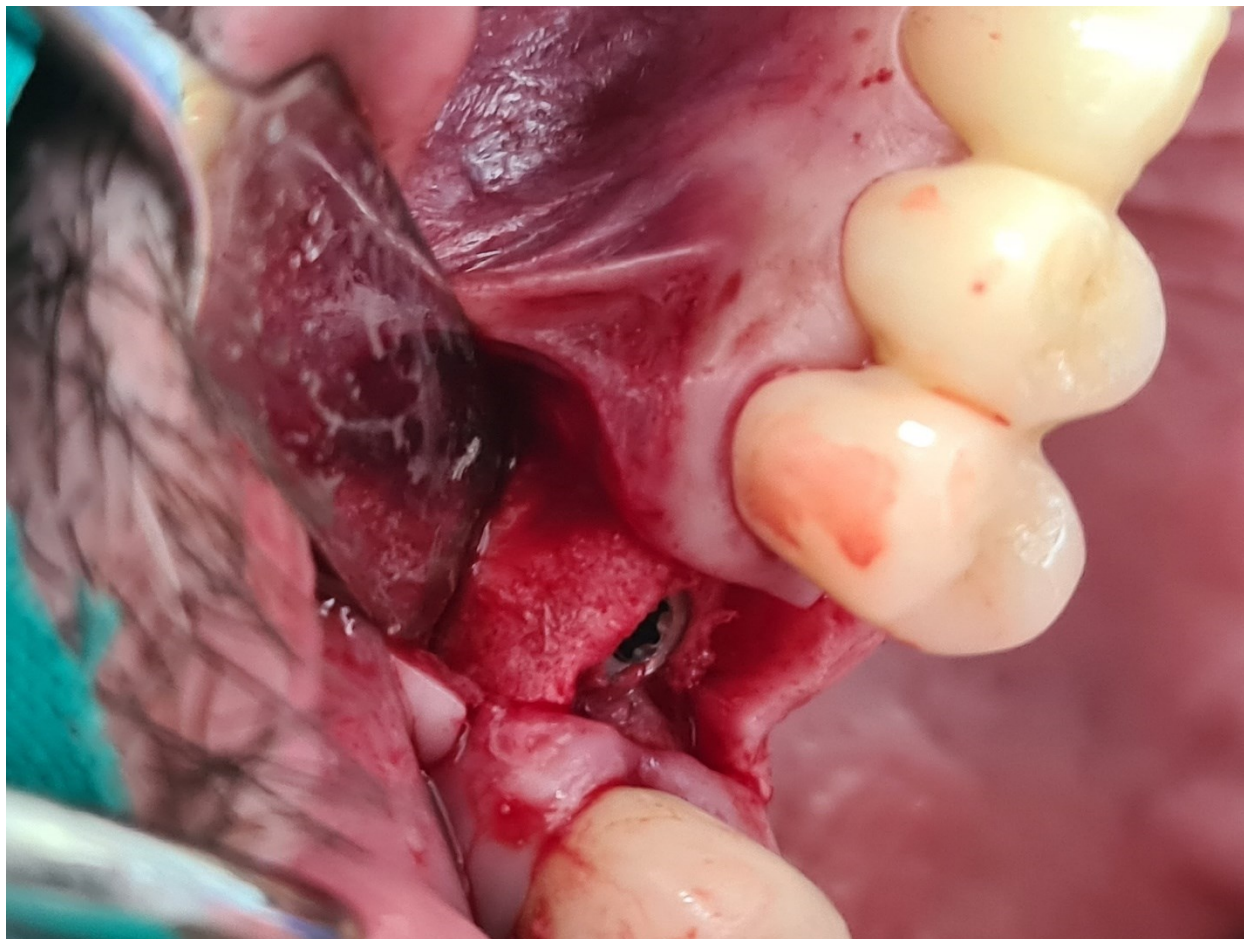
(preuzeto s dopuštanjem autora doc. dr. sc. Petra Đanića)

Obzirom da se radi o implantatu bez promjene platforme Bredent Blue SKY nakon ugradnje istog pristupilo se oblikovanju kosti iznad vrata implantata i izravnavanju grebena kako bi se oblikovalo koštano tkivo za prihvaćanje nadogradnje za cijeljenje i pozicioniralo mikropukotinu u razini hrpta grebena.



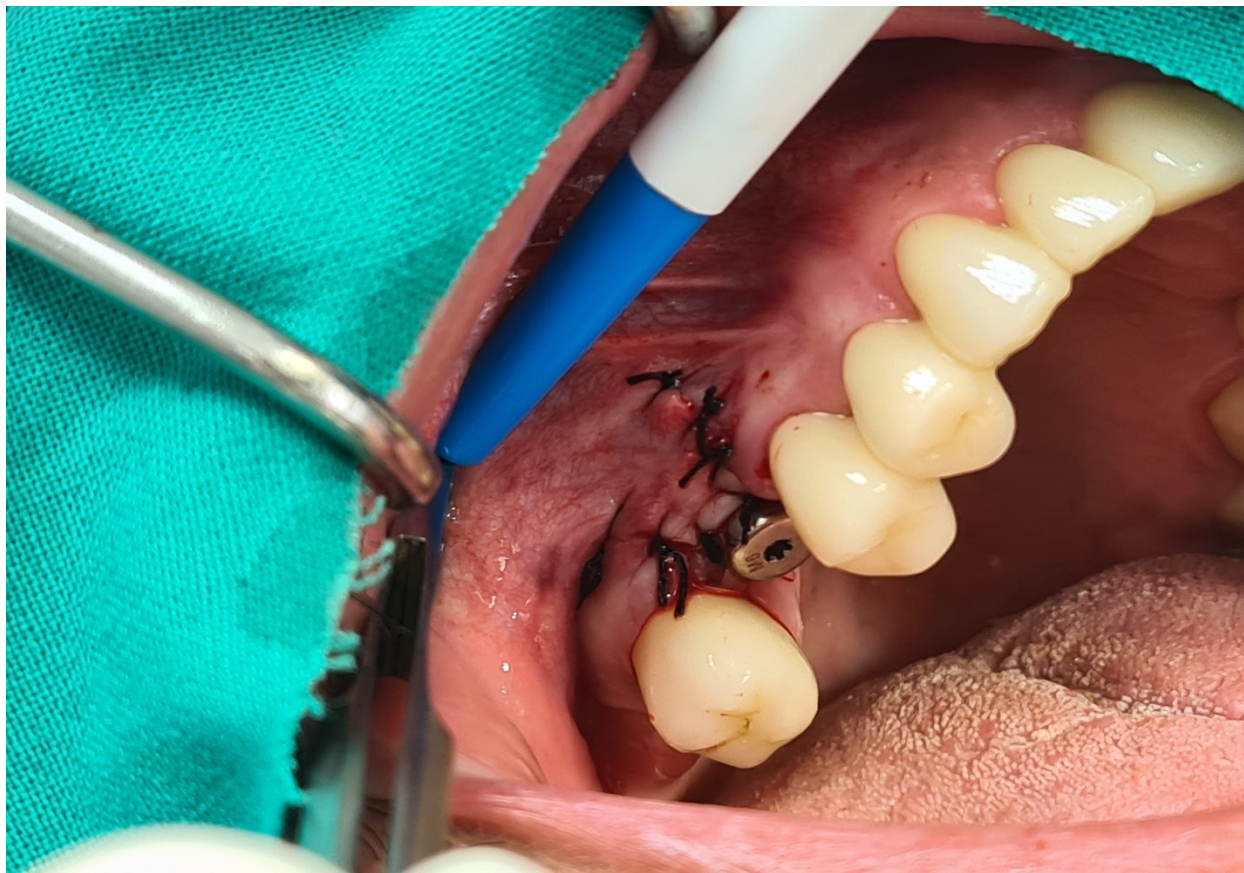
Slika 4. Ugradnja implantata Bredent blue SKY 4.0 x 10 mm bez promjene platforme
(preuzeto s dopuštenjem autora doc. dr. sc. Petra Đanića)

Implantat je imao dobru primarnu stabilnost od 40 Ncm te je odlučeno da se može postaviti nadogradnja za cijeljenje i ostvariti jednofazno cijeljenje koje podrazumijeva oseointegraciju implantata i uspostavu biološke širine u istom aktu. Režanj sluznice je adaptiran oko nadogradnje za cijeljenje i zašiven pojedinačnim šavovima svila 4.0 (slika 6.).



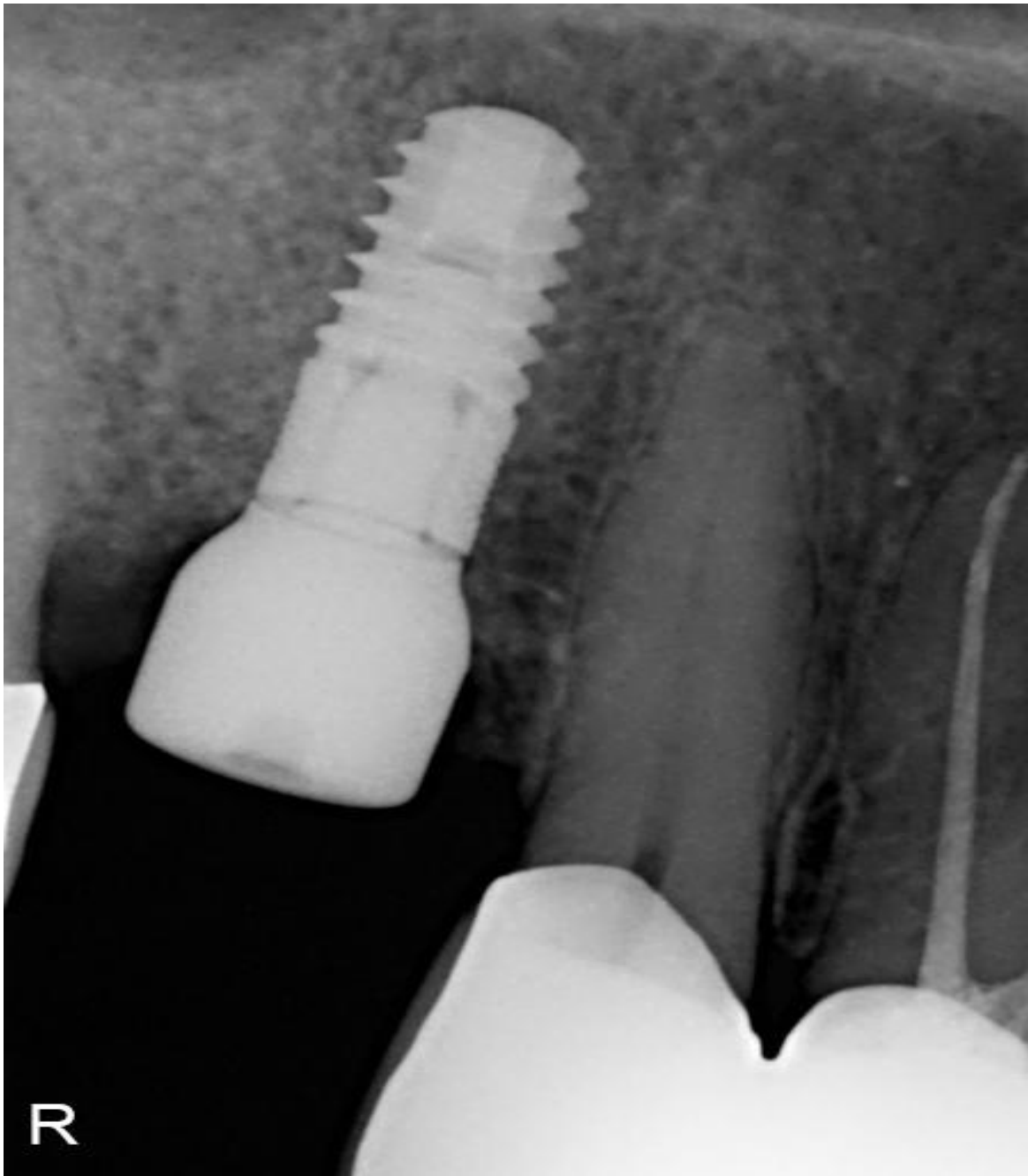
Slika 5. Subkrestalno postavljen implantat
(preuzeto s dopuštenjem autora doc. dr. sc. Petra Đanića)

Nakon perioda cijeljenja od 3 mjeseca od ugradnje pristupit će se izradi zirkonkeramičke krunice fiksirane vijkom na implantatu.



Slika 6. Režanj sluznice adaptiran je oko nadogradnje za cijeljenje i zašiven pojedinačnim šavovima svila 4.0

(preuzeto s dopuštenjem autora doc. dr. sc. Petra Đanića)

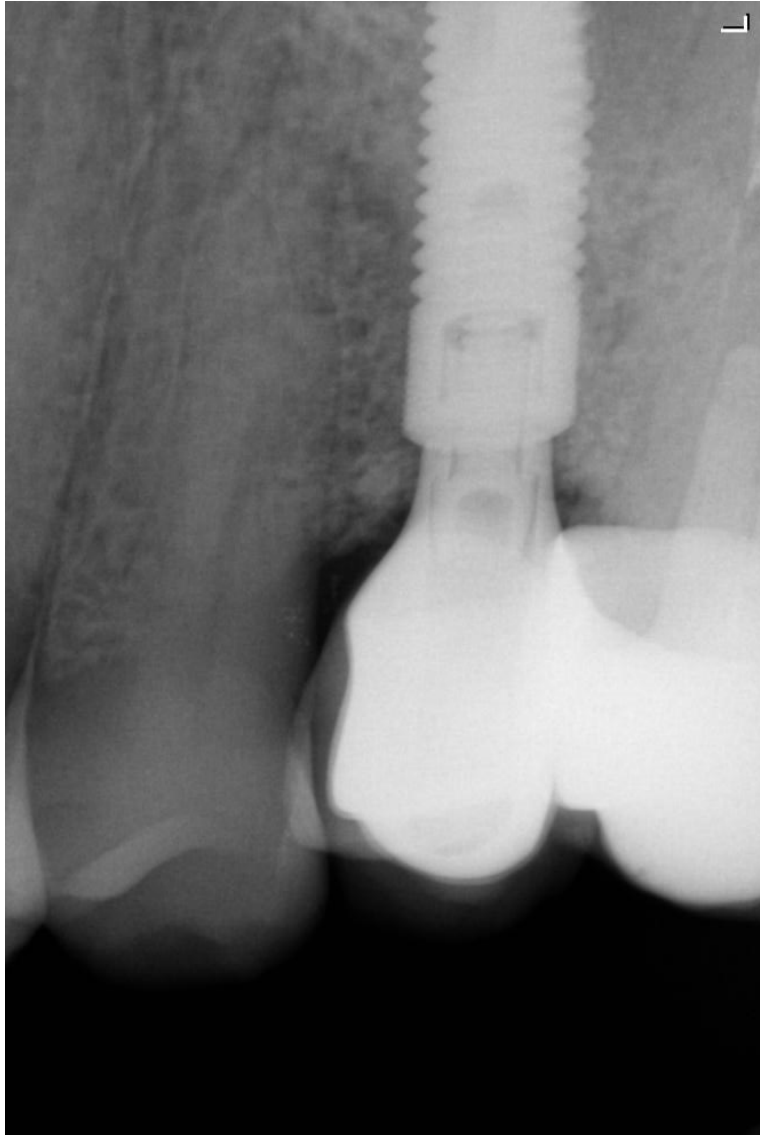


Slika 7. Kontrolna intraoperativna periapikalna radiološka snimka na kojoj se vidi subkrestalni položaj implantata

(preuzeto s dopuštenjem autora doc. dr. sc. Petra Đanića)

2.2. Drugi klinički slučaj

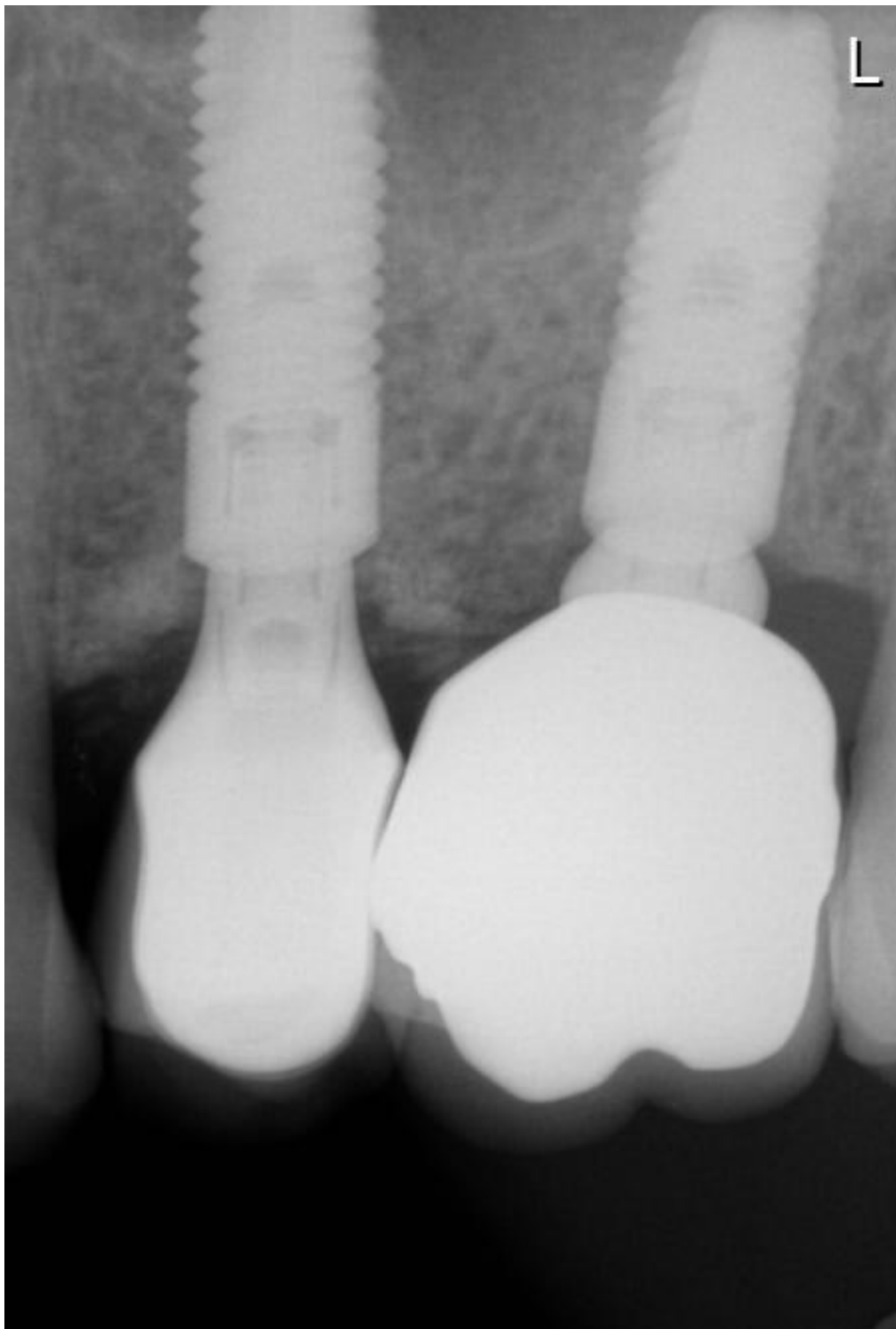
Implantat Astra Tx 4.0x13 ugrađen na poziciji zuba 25, koji je izvađen zbog vertikalne frakture. Implantat je imedijatno dublje ugrađen nakon što je zub izvađen, te je opskrbljen cirkon keramičkom krunicom koja se fiksirala vijkom u implantat 4 mjeseca nakon urednog cijeljenja (slika 8.).



Slika 8. Radiološka snimka implantata na poziciji 25 3 godine nakon protetičke rehabilitacije. Stabilan izgled krestalne kosti koja je čak prerasla preko vrata implantata te se može uočiti lagana kortikalizacija

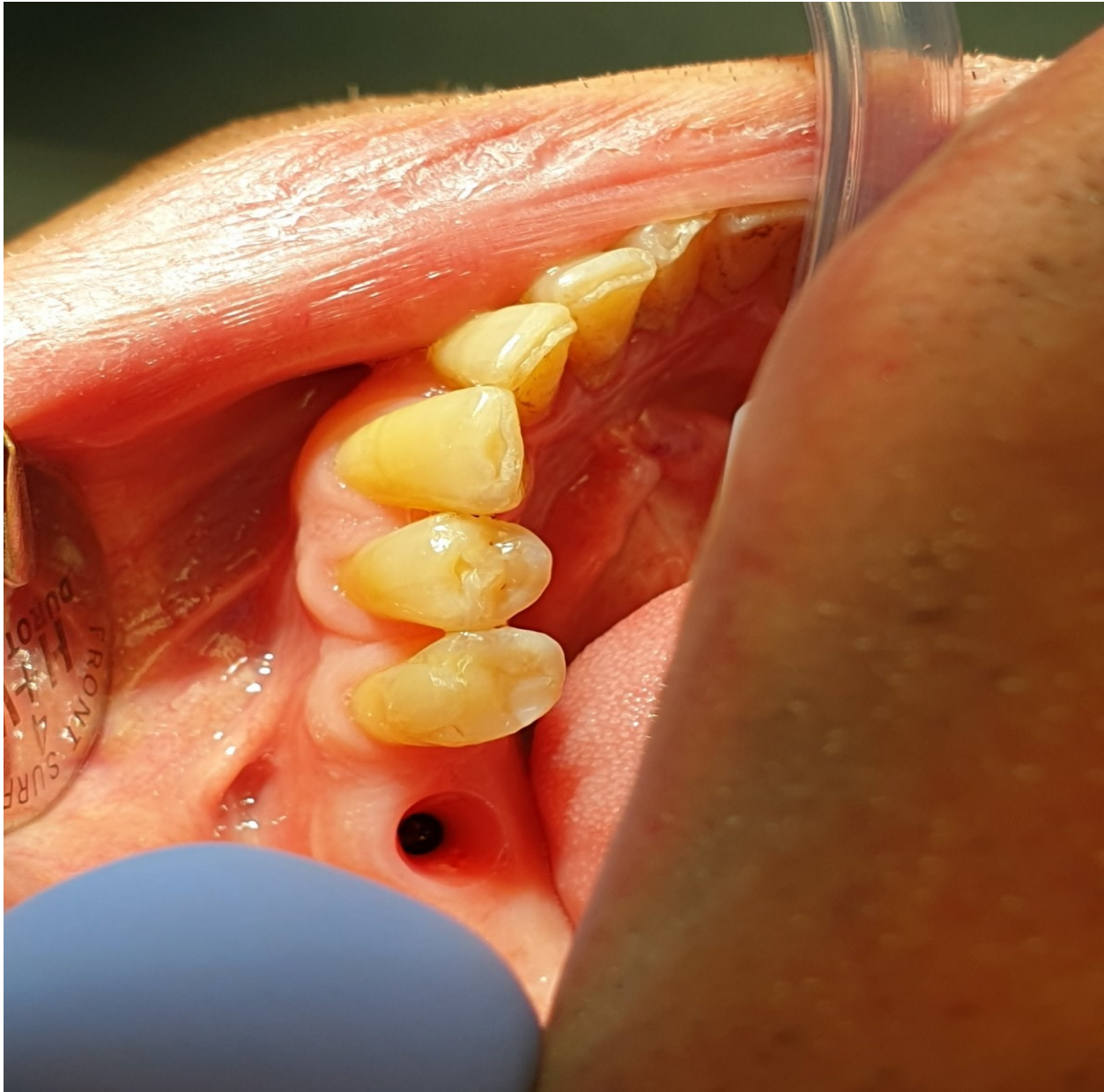
(preuzeto s dopuštenjem autora doc. dr. sc. Petra Đanića)

Nakon 5 godina od ugradnje implantata na poziciji 25 zub 26 koji je endodontski liječen ponovno ima periapikalnu upalu, te je u dogovoru s pacijentom odlučeno njegovo vađenje i ugradnja implantata nakon 2 mjeseca cijeljenja. Nakon 2 mjeseca urednog cijeljenja u zacijeljeno područje subkrestalno ugrađen je implantat Astra Tx 4.0x11mm, te je postavljena nadogradnja za cijeljenje (jednofazna kirurška tehnika). Implantat je nakon 3 mjeseca oseointegracije opskrbljen cirkon keramičkom krunicom fiksiranom vijkom.



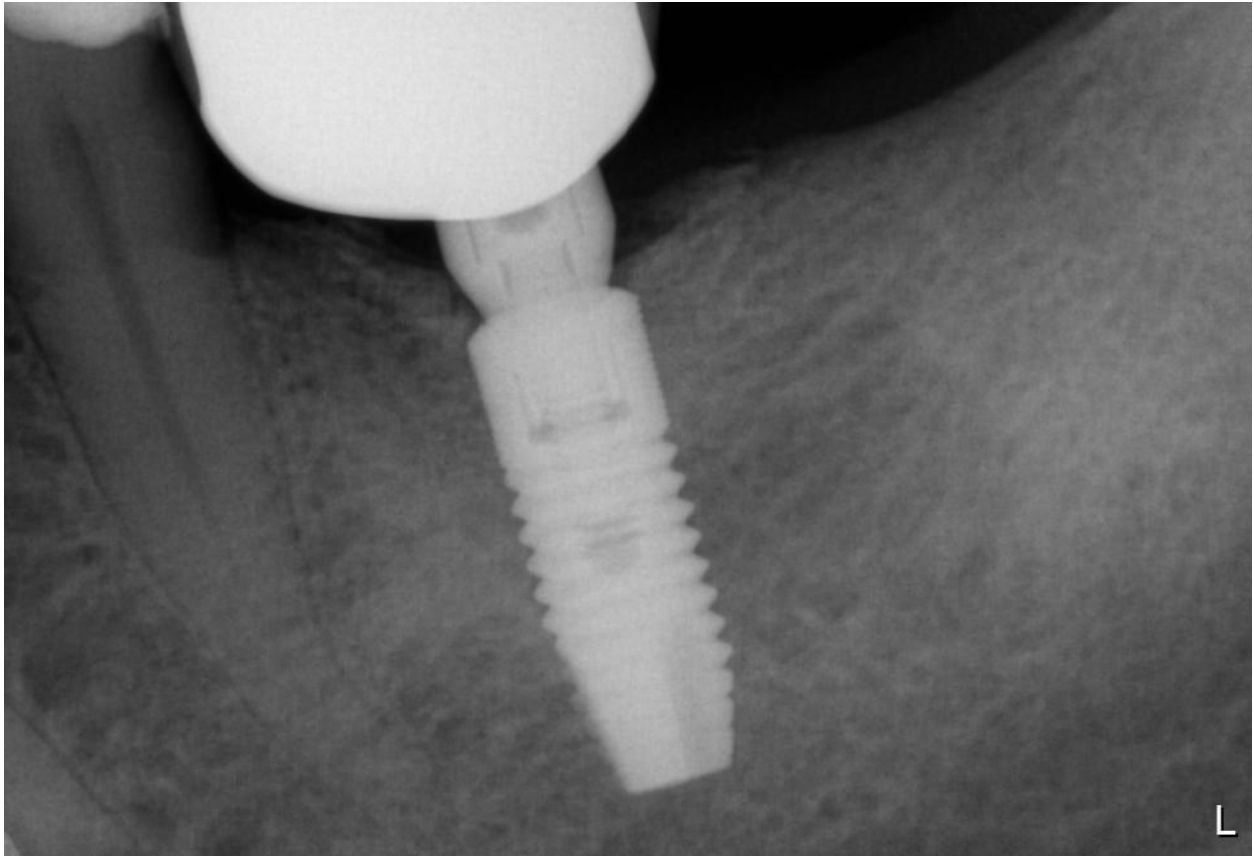
Slika 9. Kontrolna radiološka snimka prikazuje stabilnu razinu krestalne kosti oko oba implantata s pojačanom kortikalizacijom oko starog implantata na poziciji 25 8 godina nakon protetske rehabilitacije i 3 godine nakon protetske rehabilitacije implantata na poziciji 26 (preuzeto s dopuštenjem autora doc. dr. sc. Petra Đanića)

Na poziciji zuba 36 u zacijeljeno mjesto jednofaznom kirurškom tehnikom ugrađen je implantat Astra tx 4.0x11mm uz postavu nadogradnje za cijeljenje. Implantat je subkretsalno pozicioniran kako bi se dobila adekvatna vertikalna debljina mekog tkiva. Nakon 3 mjeseca uredne oseintegracije implantat je opskrbljen cirkon keramičkom krunicom fiksiranom vijkom.



Slika 10. Klinička slika nakon perioda oseintegracije i s urednim izgledom mekog tkiva oko implantata uz adekvatnu vertikalnu debljinu

(preuzeto s dopuštenjem autora doc. dr. sc. Petra Đanića)



Slika 11. Radiološka kontrolna snimka 3 godine nakon protetičke opskrbe implantata na kojoj se može uočiti stabilna razina krestalne kosti koja je čak prerasla vrat implantata i pokazuje kortikalizaciju s mezijalne strane

(preuzeto s dopuštenjem autora doc. dr. sc. Petra Đanića)

2. RASPRAVA

Kroz prethodna poglavlja preporučene su smjernice za postavljanje implantata ovisno o kliničkim indikacijama i samom dizajnu implantata. Postavljanje implantata s obzirom na razinu kosti podijeljeno je na suprakrestalno, epikrestalno i subkrestalno. Subkrestalno postavljanje implantata odabrana je metoda u prikazu kliničkog slučaja.

Cilj takvog postavljanja implantata je osigurati dugotrajnost implantata osiguravajući stabilnost okolne kosti uz postizanje visoke estetike mekog tkiva kao i biološke širine.

Ne postoji striktni protokol za postavljanje implantata subkrestalno, ali ovakav položaj implantata klinički je i znanstveno dokazano efektivan, osobito u situacijama kada postoji potreba za povećanjem vertikalne debljine mekog tkiva (1).

Prilikom subkrestalnog postavljanja implantata preporučeno je postupak preparacije ležišta napraviti dublje od duljine planiranog implantata kao što je prikazano u slučaju (1). Razlog tome je drukčija struktura površine implantata i svrdla za preparaciju koštanog ležišta. Za implantat duljine 10 mm preparacija ležišta je 12 mm. Ako je ona kraća moguć je nastanak rane komplikacije u obliku prevelike kompresije na kost. Prevelika kompresija uzrokovat će resorpciju kosti (1). Također ako je preparacija ležišta kraća od planirane, implantat neće biti postavljen na ispravnoj dubini, a moguć je i lom implantata prilikom postavljanja.

Implantati postavljeni na razinu 2 mm do 3 mm ispod razine kosti imaju minimalni stupanj resorpcije kosti, ako su pravilno postavljeni i vrlo je sličan kao kod implantata postavljenih epikrestalno (54).

Dva se fenomena ističu koja opisuju utjecaj položaja subkrestalnih implantata na okolna tvrda tkiva. To su remodelacija kosti i gubitak kosti. Remodelacija kosti fiziološki je proces, a opisuje resorpciju kosti do razine vrata implantata, znači vrat implantata neće biti u kontaktu s mekim tkivom. Neželjena pojava je gubitak kosti koji označava koštanu resorpciju ispod razine vrata implantata, često do visine prvog ili drugog navoja implantata.

Kako je implantat dublje u kosti, njegova pozicija okružena je vertikalnim zidom kosti. Upravo to područje između ruba alveolarnog grebena i implantata važno je za povećanje debljine mekog tkiva. Na tom području stvara se krvni ugrušak koji se reorganizira u vezivno tkivo (1). Tako nastaje elongacija mekog tkiva odnosno produženje biološke širine i posljedično biološka zaštita implantata.

Ako se implantat postavlja subkrestalno jednofaznim operativnim postupkom važno je imati dovoljnu primarnu stabilnost i preporučeno je postaviti dužu nadogradnju za cijeljenje (4-5 mm).

Takvim protokolom u fazi cijeljenja implantata istovremeno će nastupiti i formiranje biološke širne koja će uključivati kako meka tkiva tako i biološku remodelaciju tvrdih tkiva (1). Tradicionalna metoda podrazumijeva dvije faze pri čemu u prvoj fazi prilikom ugradnje bilo epikrestalno bilo subkrestalno postavljenog implantata postavlja se pokrovni vijak, a režanj se primarno zašije preko. U drugoj kirurškoj fazi nakon perioda oseointegracije implantat se otvara podizanjem režnja, te se uklanja pokrovni vijak i postavlja nadogradnja za cijeljenje pri čemu nakon toga započinje proces stvaranja biološke širine.

Drugi klinički slučaj pokazuje dugoročni uspjeh implantoprotetičke terapije. Preduvjeti ovakvim rezultatima jesu dobra klinička indikacija za postavljanje implantata subkrestalno uz zdravlje mekih tkiva. Kroz duži vremenski period pojavio se fenomen kortikalizacije kosti. Kortikalizacija kosti očituje se radiografski kao manjak koštane trabekularnosti, uz paralelno povećanje gustoće kosti (55). Fenomen je to koji se često povezuje sa mehaničkim opterećenjem koje je i dalje u fiziološkim granicama te se smatra normalnim.

3. ZAKLJUČAK

Položaj implantata utječe na stvaranje biološke širine oko implantata i resorpciju kosti. Isti utjecaji preduvjet su za dobru terapiju. Položaj postavljanja implantata ovisit će o njegovom dizajnu s naglaskom na polirani vrat i mikropukotinu ako je implantat dvodijelni. Implantat s poliranim vratom uvijek se preporučuje postaviti suprakrestalno zbog loše oseointegracije i resorpcije kosti ako je postavljen preduboko. Također, mikropukotinu se preporučuje postaviti iznad razine kosti zbog izljeva bakterija i mikropomaka. U drugim slučajevima, kada dizajn implantata ima promjenu platforme mikropukotina se udaljava u horizontalnom smjeru što omogućuje postavljanje implantata u razini kosti. Isto tako ako je spoj implantata sa nadogradnjom pod manjim kutem, veza će biti stabilnija što također omogućuje dublje postavljanje.

Vertikalna debljina mekog tkiva važan je biološki faktor koji diktira položaj ugradnje implantata. Biološka širina oko implantata može se usporediti s onom oko zuba, te će se ona uvijek uspostaviti kada se na implantate postave nadogradnje koje komuniciraju s usnom šupljinom. Ako ne postoji adekvatna vertikalna debljina mekog tkiva od minimalno 3 mm iznad implantata za uspostavu biološke širine doći će do resorpcije kosti kako bi se to kompenziralo. Postavljanje implantata subkrestalno uzrokuje povoljnu pregradnju kosti i dugoročnu stabilnost uz vertikalno zadebljanje mekih tkiva.

Svakako je prije takve implantacije preporučljivo napraviti detaljne radiološke pretrage kako bi se isključila mogućnost oštećenja vitalnih struktura poput donjeg alveolarnog živca ili probijanje maksilarnog sinusa ili nosne šupljine prilikom operacije.

Uzimajući u obzir sve čimbenike možemo zaključiti da je moguće adekvatnim izborom dizajna implantata te njegovim postavljanjem povoljno utjecati na dugoročnu stabilnost kosti i mekih tkiva oko implantata.

4. LITERATURA

1. Linkevičius T. Zero bone loss – Koncepti bez gubitka kosti. Zagreb: Quintessence Publishing; 2021. 304 p.
2. Gatti C, Gatti F, Silvestri M, Mintrone F, Rossi R, Tridondani et al. A Prospective Multicenter Study on Radiographic Crestal Bone Changes Around Dental Implants Placed at Crestal or Subcrestal Level: One-Year Findings. *Int J Oral Maxillofac Implants*. 2018;33(4):913-918.
3. Capelli M. Surgical, biologic and implant-related factors affecting bone remodeling around implants. *Eur J Esthet Dent*. 2013;8(2):279-313.
4. Canullo L, Fedele GR, Iannello G, Jepsen S. Platform switching and marginal bone-level alterations: the results of a randomized-controlled trial. *Clin Oral Implants Res*. 2010;21(1):115-21.
5. Shin YK, Han CH, Heo SJ, Kim S, Chun HJ. Radiographic evaluation of marginal bone level around implants with different neck designs after 1 year. *Int J Oral Maxillofac Implants*. 2006;21(5):789-94.
6. Hänggi MP, Hänggi DC, Schoolfield JD, Meyer J, Cochran DL, Hermann JS. Crestal bone changes around titanium implants. Part I: A retrospective radiographic evaluation in humans comparing two non-submerged implant designs with different machined collar lengths. *J Periodontol*. 2005;76(5):791-802.
7. Wiskott HW, Belser UC. Lack of integration of smooth titanium surfaces: a working hypothesis based on strains generated in the surrounding bone. *Clin Oral Implants Res*. 1999;10(6):429-44.
8. Derks J, Håkansson J, Wennström JL, Tomasi C, Larsson M, Berglundh T. Effectiveness of implant therapy analyzed in a Swedish population: early and late implant loss. *J Dent Res*. 2015;94(3 Suppl):44S-51S.
9. Kano SC, Binon PP, Curtis DA. A classification system to measure the implant-abutment microgap. *Int J Oral Maxillofac Implants*. 2007;22(6):879-85.
10. Dibart S, Warbington M, Su MF, Skobe Z. In vitro evaluation of the implant-abutment bacterial seal: the locking taper system. *Int J Oral Maxillofac Implants*. 2005;20(5):732-7.
11. Gross M, Abramovich I, Weiss EI. Microleakage at the abutment-implant interface of osseointegrated implants: a comparative study. *Int J Oral Maxillofac Implants*. 1999;14(1):94-100.

12. Quirynen M, Bollen CM, Eyssen H, van Steenberghe D. Microbial penetration along the implant components of the Brånemark system. An in vitro study. *Clin Oral Implants Res.* 1994;5(4):239-44.
13. Zipprich H, Miatke S, Hmaidouch R, Lauer HC. A New Experimental Design for Bacterial Microleakage Investigation at the Implant-Abutment Interface: An In Vitro Study. *Int J Oral Maxillofac Implants.* 2016;31(1):37-44.
14. Hermann F, Lerner H, Palti A. Factors influencing the preservation of the periimplant marginal bone. *Implant Dent.* 2007;16(2):165-75.
15. Ericsson I, Persson LG, Berglundh T, Marinello CP, Lindhe J, Klinge B. Different types of inflammatory reactions in peri-implant soft tissues. *J Clin Periodontol.* 1995;22(3):255-61.
16. Hermann JS, Buser D, Schenk RK, Schoolfield JD, Cochran DL. Biologic Width around one- and two-piece titanium implants. *Clin Oral Implants Res.* 2001;12(6):559-71.
17. Hermann JS, Cochran DL, Nummikoski PV, Buser D. Crestal bone changes around titanium implants. A radiographic evaluation of unloaded nonsubmerged and submerged implants in the canine mandible. *J Periodontol.* 1997;68(11):1117-30.
18. Brogini N, McManus LM, Hermann JS, Medina RU, Oates TW, Schenk RK et al. Persistent acute inflammation at the implant-abutment interface. *J Dent Res.* 2003;82(3):232-7.
19. Hermann JS, Schoolfield JD, Schenk RK, Buser D, Cochran DL. Influence of the size of the microgap on crestal bone changes around titanium implants. A histometric evaluation of unloaded non-submerged implants in the canine mandible. *J Periodontol.* 2001;72(10):1372-83.
20. Piattelli A, Vrespa G, Petrone G, Iezzi G, Annibali S, Scarano A. Role of the microgap between implant and abutment: a retrospective histologic evaluation in monkeys. *J Periodontol.* 2003;74(3):346-52.
21. Linkevicius T, Apse P, Grybauskas S, Puisys A. Reaction of crestal bone around implants depending on mucosal tissue thickness. A 1-year prospective clinical study. *Stomatologija.* 2009;11(3):83-91.
22. Todescan FF, Pustigliani FE, Imbronito AV, Albrektsson T, Gioso M. Influence of the microgap in the peri-implant hard and soft tissues: a histomorphometric study in dogs. *Int J Oral Maxillofac Implants.* 2002;17(4):467-72.

23. Lazzara RJ, Porter SS. Platform switching: a new concept in implant dentistry for controlling postrestorative crestal bone levels. *Int J Periodontics Restorative Dent.* 2006;26(1):9-17.
24. DI Girolamo M, Calcaterra R, DI Gianfilippo R, Arcuri C, Baggi L. Bone level changes around platform switching and platform matching implants: a systematic review with meta-analysis. *Oral Implantol (Rome).* 2016;9(1):1-10.
25. Bing L, Mito T, Yoda N, Sato E, Shigemitsu R, Han JM et al. Effect of peri-implant bone resorption on mechanical stress in the implant body: In vivo measured load-based finite element analysis. *J Oral Rehabil.* 2020;47(12):1566-1573.
26. Schroeder A, van der Zypen E, Stich H, Sutter F. The reactions of bone, connective tissue, and epithelium to endosteal implants with titanium-sprayed surfaces. *J Maxillofac Surg.* 1981;9(1):15-25.
27. Brånemark PI, Hansson BO, Adell R, Breine U, Lindström J, Hallén O et al. Osseointegrated implants in the treatment of the edentulous jaw. Experience from a 10-year period. *Scand J Plast Reconstr Surg Suppl.* 1977;16:1-132.
28. Isidor F. Influence of forces on peri-implant bone. *Clin Oral Implants Res.* 2006;17 Suppl 2:8-18.
29. Isidor F, Brøndum K, Hansen HJ, Jensen J, Sindet-Pedersen S. Outcome of treatment with implant-retained dental prostheses in patients with Sjögren syndrome. *Int J Oral Maxillofac Implants.* 1999;14(5):736-43.
30. Misch CE, Suzuki JB, Misch-Dietsh FM, Bidez MW. A positive correlation between occlusal trauma and peri-implant bone loss: literature support. *Implant Dent.* 2005;14(2):108-16.
31. Broggini N, McManus LM, Hermann JS, Medina R, Schenk RK, Buser D et al. Peri-implant inflammation defined by the implant-abutment interface. *J Dent Res.* 2006;85(5):473-8.
32. Berglundh T, Lindhe J. Dimension of the periimplant mucosa. Biological width revisited. *J Clin Periodontol.* 1996;23(10):971-3.
33. Berglundh T, Abrahamsson I, Welander M, Lang NP, Lindhe J. Morphogenesis of the peri-implant mucosa: an experimental study in dogs. *Clin Oral Implants Res.* 2007;18(1):1-8.
34. Pippi R. Post-Surgical Clinical Monitoring of Soft Tissue Wound Healing in Periodontal and Implant Surgery. *Int J Med Sci.* 2017;14(8):721-28.

35. Etter TH, Håkanson I, Lang NP, Trejo PM, Caffesse RG. Healing after standardized clinical probing of the perimplant soft tissue seal: a histomorphometric study in dogs. *Clin Oral Implants Res.* 2002;13(6):571-80.
36. Simion M, Baldoni M, Rossi P. A study on the attachment of human gingival cell structures to oral implant materials. *Int J Prosthodont.* 1991;4(6):543-7.
37. Marchetti C, Farina A, Cornaglia AI. Microscopic, immunocytochemical, and ultrastructural properties of peri-implant mucosa in humans. *J Periodontol.* 2002;73(5):555-63.
38. Atsuta I, Ayukawa Y, Kondo R, Oshiro W, Matsuura Y, Furuhashi A et al. Soft tissue sealing around dental implants based on histological interpretation. *J Prosthodont Res.* 2016;60(1):3-11.
39. O'Toole EA. Extracellular matrix and keratinocyte migration. *Clin Exp Dermatol.* 2001;26(6):525-30.
40. Zheng Z, Ao X, Xie P, Jiang F, Chen W. The biological width around implant. *J Prosthodont Res.* 2021;65(1):11-18.
41. Carmichael RP, McCulloch CA, Zarb GA. Quantitative immunohistochemical analysis of keratins and desmoplakins in human gingiva and peri-implant mucosa. *J Dent Res.* 1991;70(5):899-905.
42. Pendegrass CJ, Lancashire HT, Fontaine C, Chan G, Hosseini P, Blunn GW. Intraosseous transcutaneous amputation prostheses versus dental implants: a comparison between keratinocyte and gingival epithelial cell adhesion in vitro. *Eur Cell Mater.* 2015;29:237-49.
43. Ghohestani RF, Li K, Rousselle P, Uitto J. Molecular organization of the cutaneous basement membrane zone. *Clin Dermatol.* 2001;19(5):551-62.
44. Chavrier C, Couble ML, Hartmann DJ. Qualitative study of collagenous and noncollagenous glycoproteins of the human healthy keratinized mucosa surrounding implants. *Clin Oral Implants Res.* 1994;5(3):117-24.
45. Romanos GE, Schröter-Kermani C, Weingart D, Strub JR. Health human periodontal versus peri-implant gingival tissues: an immunohistochemical differentiation of the extracellular matrix. *Int J Oral Maxillofac Implants.* 1995;10(6):750-8.
46. Judgar R, Giro G, Zenobio E, Coelho PG, Feres M, Rodrigues JA et al. Biological width around one- and two-piece implants retrieved from human jaws. *Biomed Res Int.* 2014;2014:850120.

47. Sorni-Bröker M, Peñarrocha-Diago M, Peñarrocha-Diago M. Factors that influence the position of the peri-implant soft tissues: a review. *Med Oral Patol Oral Cir Bucal*. 2009;14(9):e475-9.
48. Lang NP, Karring T, Lindhe J. *Implant Dentistry*. Berlin: Quintessence Publishing; 1999. 1376 p.
49. Listgarten MA, Lang NP, Schroeder HE, Schroeder A. Periodontal tissues and their counterparts around endosseous implants. *Clin Oral Implants Res*. 1991;2(3):1-19.
50. Abrahamsson I, Berglundh T, Wennström J, Lindhe J. The peri-implant hard and soft tissues at different implant systems. A comparative study in the dog. *Clin Oral Implants Res*. 1996;7(3):212-9.
51. Berglundh T, Lindhe J, Ericsson I, Marinello CP, Liljenberg B, Thomsen P. The soft tissue barrier at implants and teeth. *Clin Oral Implants Res*. 1991;2(2):81-90.
52. Linkevicius T, Apse P, Grybauskas S, Puisys A. The influence of soft tissue thickness on crestal bone changes around implants: a 1-year prospective controlled clinical trial. *Int J Oral Maxillofac Implants*. 2009;24(4):712-9.
53. Teughels W, Van Assche N, Sliepen I, Quirynen M. Effect of material characteristics and/or surface topography on biofilm development. *Clin Oral Implants Res*. 2006;17(2):68-81.
54. Fetner M, Fetner A, Koutouzis T, Clozza E, Tovar N, Sarendranath A et al. The Effects of Subcrestal Implant Placement on Crestal Bone Levels and Bone-to-Abutment Contact: A Microcomputed Tomographic and Histologic Study in Dogs. *Int J Oral Maxillofac Implants*. 2015;30(5):1068-75.
55. Kozakiewicz M, Wach T. Exploring the Importance of Corticalization Occurring in Alveolar Bone Surrounding a Dental Implant. *J Clin Med*. 2022;11(23):7189.

5. ŽIVOTOPIS

Matej Kurkutović rođen je 02. siječnja 1999. godine u Osijeku. Nakon osnovne škole završava prirodoslovno-matematičku gimnaziju u Osijeku. Godine 2017. upisuje studij dentalne medicine na Stomatološkom fakultetu Sveučilišta u Zagrebu. Za vrijeme trajanja studija aktivni je član studentskog zbora, studentske sekcije za oralnu kirurgiju i protetiku. Sudjelovao je na međunarodnim stomatološkim kongresima, gdje je predstavio dvije poster prezentacije.