

Trepanacijski otvor u eri minimalno invazivne endodoncije

Posavec, Marta

Master's thesis / Diplomski rad

2023

Degree Grantor / Ustanova koja je dodijelila akademski / stručni stupanj: **University of Zagreb, School of Dental Medicine / Sveučilište u Zagrebu, Stomatološki fakultet**

Permanent link / Trajna poveznica: <https://um.nsk.hr/um:nbn:hr:127:738345>

Rights / Prava: [Attribution-NonCommercial-NoDerivatives 4.0 International/Imenovanje-Nekomercijalno-Bez prerada 4.0 međunarodna](#)

Download date / Datum preuzimanja: **2025-04-01**



Repository / Repozitorij:

[University of Zagreb School of Dental Medicine Repository](#)





Sveučilište u Zagrebu

Stomatološki fakultet

Marta Posavec

TREPANACIJSKI OTVOR U ERI MINIMALNO INVAZIVNE ENDODONCIJE

DIPLOMSKI RAD

Zagreb, 2023.

Rad je ostvaren u: Zavodu za endodonciju i restaurativnu dentalnu medicinu Stomatološkog fakulteta Sveučilišta u Zagrebu

Mentorica rada: izv. prof. dr. sc. Ivona Bago, Zavod za endodonciju i restaurativnu dentalnu medicinu

Lektor hrvatskog jezika: Katarina Cukovečki, mag. educ. philol. croat.

Lektor engleskog jezika: Ivana Kačavenda, magistra primarnog obrazovanja i engleskog jezika

Rad sadrži: 40 stranica

0 tablica

5 slika

Rad je vlastito autorsko djelo, koje je u potpunosti samostalno napisano uz naznaku izvora drugih autora i dokumenata korištenih u radu. Osim ako nije drukčije navedeno, sve ilustracije (tablice, slike i dr.) u radu su izvorni doprinos autora diplomskog rada. Autor je odgovoran za pribavljanje dopuštenja za korištenje ilustracija koje nisu njegov izvorni doprinos, kao i za sve eventualne posljedice koje mogu nastati zbog nedopuštenog preuzimanja ilustracija odnosno propusta u navođenju njihovog podrijetla.

Zahvala

Zahvaljujem mentorici izv. prof. dr. sc. Bago na pomoći i korisnim savjetima tijekom pisanja ovog rada, kao i na prenesenom znanju i vještinama za vrijeme trajanja studija.

Najveće hvala mojim roditeljima na omogućenom studiranju te na vječnoj podršci, razumijevanju te pruženoj bezuvjetnoj ljubavi. Ujedno zahvaljujem i mom najboljem prijatelju koji mi je bio podrška za svaki ispit.

Hvala i mojim prijateljicama koje su mi uljepšale svaki dan proveden na fakultetu.

Hvala svim kolegama na lijepim i nezaboravnim trenucima tijekom studiranja.

TREPANACIJSKI OTVOR U ERI MINIMALNO INVAZIVNE ENDODONCIJE

Sažetak

Trepanacijski otvor (pristupni kavitet) izrađuje se na površini krune zuba, a njime se prikazuje unutrašnjost, tj. endodontski prostor zuba. Slijedeći koncept minimalno invazivne endodoncije, trepanacijski otvor nastoji se izraditi s težnjom maksimalnog očuvanja tvrdog zubnog tkiva. Glavna pretpostavka je da će očuvanjem većeg volumena zubne strukture, endodontski liječeni zub biti otporniji da žvačne sile te se smanjiti mogućnost frakture. Ne postoji jedinstvena klasifikacija minimalno invazivnih trepanacijskih kaviteta. Američko endodontsko udruženje (engl. American Association of Endodontology) i Europsko endodontsko društvo (engl. European Society of Endodontology) predložili su dvije slične podjele, a razlikuju se u nazivima, dizajnima i dimenzijama kaviteta. Glavni cilj svih zagovaratelja minimalno invazivnog pristupa je očuvati što je više moguće zubne strukture, na žalost takvi smanjeni trepanacijski otvori povećavaju rizik od grešaka zbog smanjenja vidljivosti i otežanog pristupa korijenskim kanalima. Kompromitirano je čišćenje korijenskih kanala te se mora koristiti dodatni instrumentarij kako bi dezinfekcija bila zadovoljavajuća. Osim navedenog, otežan je i postupak revizije. Zahtjeva dodatno vrijeme i poseban instrumentarij. Smanjenjem vidljivosti prilikom instrumentacije, pojavljuju se i intrakanalne greške kao što je transportacija. Uz navedeno, veličina trepanacijskog kaviteta određuje i otpornost zuba na okluzijska opterećenja i pojavu frakture. Smanjenjem dimenzija pristupnog kaviteta, otežano je i pravilno čišćenje kaviteta nakon punjenja korijenskih kanala. Dosadašnja istraživanja nisu dokazala kliničke prednosti minimalno invazivnih trepanacijskih kaviteta pa još uvijek nisu pronašli svoju primjenu u svakodnevnoj kliničkoj praksi.

Ključne riječi:

Trepanacijski otvor, pristupni kavitet, minimalno invazivna endodoncija

ACCESS CAVITY IN THE ERA OF MINIMALLY INVASIVE ENDODONTICS

Summary

The access cavity is made on the occlusal surface of the tooth's crown to provide access to its interior, specifically the endodontic space. Following the concept of minimally invasive endodontics, the access cavity aims to preserve maximum hard tissue. The main assumption is that by preserving more tooth structure, endodontically treated teeth will be more resistant to masticatory forces, reducing the risk of fractures. Currently, there is no official classification for minimally invasive access cavities. The American Association of Endodontology and European Society of Endodontology have proposed two similar classifications, which differ in names, designs and cavity dimensions. The primary objective of all advocates of the minimally invasive approach is to retain as much tooth structure as possible. Unfortunately, such reduced preparation increases the risk of errors due to limited visibility and challenging access to the root canals. This compromises the cleaning of the root canals, necessitating the use of additional instruments for satisfactory disinfection. In addition, retreatment becomes more difficult, time-consuming and it requires special instruments. Reduced visibility during instrumentation, also leads to an increased occurrence of errors, such as canal transportation. Additionally, the size of the cavity also determines the tooth's resistance to occlusal loads and the likelihood of fractures. By reducing the dimensions of the access cavity, also makes proper cleaning of the cavity after root canal filling more difficult. Previous research has not yet provided sufficient clinical advantages of minimally invasive access cavities, which is why they have yet to be widely implemented in everyday clinical practice.

Key words:

Access cavity, minimally invasive endodontics

SADRŽAJ

1. UVOD	1
2. ULOGA TREPANACIJSKOG KAVITETA NA ISHOD ENDODONTSKOG LIJEČENJA ZUBA	3
2.1. Uloga preostale zubne strukture na preživljenje zuba	4
2.2. Uloga kontrole infekcije pristupnog kaviteta na ishod endodontskog liječenja	5
3. NOVA KLASIFIKACIJA TREPANACIJSKIH KAVITETA	6
4. DOSADAŠNJA ISTRAŽIVANJA UTJECAJA VELIČINE TREPANACIJSKOG KAVITETA NA USPJEH ENDODONTSKOG LIJEČENJA	16
4.1. Uloga veličine trepanacijskog kaviteta na učinkovitost antimikrobnog čišćenja	17
4.2. Uloga veličine trepanacijskog kaviteta na učinkovitost revizije	18
4.3. Uloga veličine trepanacijskog kaviteta na nastanak intrakanalnih grešaka	20
4.4. Uloga veličine trepanacijskog kaviteta na otpornost zuba na okluzijska opterećenja	22
4.5. Uloga veličine trepanacijskog kaviteta na čišćenje pristupnog kaviteta i brvtljenje kompozitne restauracije	23
4.6. Utjecaj veličine trepanacijskog kaviteta na debljinu preostalog dentina kod instrumentacije recipročnim instrumentima	25
5. RASPRAVA	26
6. ZAKLJUČAK	31
7. LITERATURA	33
8. ŽIVOTOPIS AUTORA	39

Popis skraćenica

MOD - meziokluzijski kodistalni

CAD – computer-assisted design

CAM – computer-assisted manufacturing

EDTA - Etilendiamintetraoctena kiselina

1. UVOD

Izrada trepanacijskog kaviteta (pristupnog kaviteta) prvi je, a ujedno i temeljni korak endodontske terapije. Trepanacijski kavitet je otvor na kruni zuba kojim se dobiva prikaz unutrašnjosti zuba, tj. endodontskog prostora (1). Izrađuje se na način da se omogući neometan pristup uklanjanju pulpe iz koronarnog dijela pravilnim odstranjivanjem krova pulpne komorice, zatim nalaženjem ulaza u sve korijenske kanale, osiguravanjem pravocrtnog pristupa pritom misleći na očuvanje zdrave zubne strukture (2). Ideja minimalno invazivne endodoncije obuhvaća postupke kojima je imperativ maksimalno sačuvati tvrdo zubno tkivo prilikom izradbe pristupnog kaviteta te čišćenja i širenja apikalnog, središnjeg i cervikalnog dijela korijenskog kanala (3). Iznimno je važno sačuvati što više pericervikalnog dentina jer upravo taj dio zuba smanjuje stres izazvan žvačnim silama i osigurava strukturni integritet zuba. Cijeli koncept minimalno invazivnih trepanacijskih kaviteta temelji se na tome da očuvanjem što više zubne strukture, smanjuje se njegova otpornost na frakture te povećava dugoročno preživljenje (2). Da bi se mogao primijeniti minimalno invazivni pristup, bitno je poznavati anatomiju i morfologiju svakog zuba te napraviti kvalitetnu radiološku i kliničku dijagnostiku (1). Minimalno invazivni pristup nosi sa sobom i određene rizike i mogućosti pogreške kompromitirajući neke od osnovnih zadaća endodontskog liječenja te zahtjeva primjenu u odabranim slučajevima koristeći se adekvatnim instrumentarijem (4).

Svrha ovog rada je predstaviti novu klasifikaciju trepanacijskih kaviteta te prikazati rezultate istraživanja utjecaja veličine trepanacijskog kaviteta na uspjeh pojedinih faza endodontskog liječenja zuba.

2. ULOGA TREPANACIJSKOG KAVITETA NA ISHOD ENDODONTSKOG LIJEČENJA ZUBA

2.1. Uloga preostale zubne strukture na preživljenje zuba

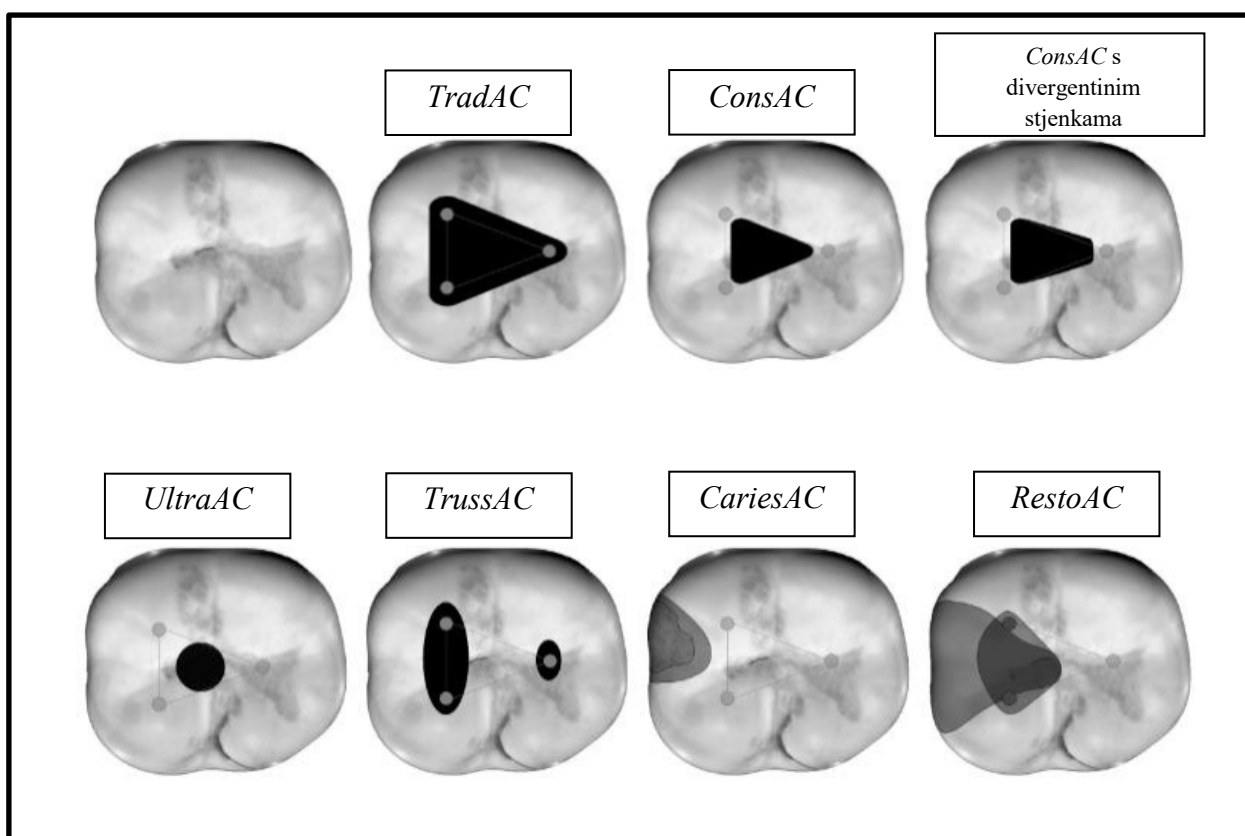
Minimalno invazivni pristup u izradi trepanacijskih kaviteta osmišljen je kao koncept koji omogućava očuvanje što veće količine tvrdog zubnog tkiva i tako osigurava otpornost zuba na okluzijska opterećenja. Tradicionalni pristup temelji se na standardiziranim oblicima trepanacijskih otvora kako bi se ostvarila dobra vidljivost te pravocrtni pristup do svih korijenskih kanala. Nasuprot tome, minimalno invazivni koncept naglašava važnost u očuvanju što je više moguće krova pulpne komorice smatrajući da se time pridonosi sveukupnoj snazi i otpornosti zuba na lom te njegovom dugoročnom preživljenju (4). Ovakve težnje krenule su nakon objave radova Clark i Kadhemi (5, 6) u kojima tvrde da je tradicionalan način manjkav te predlažu dekonstrukciju do tad uvriježenih principa: potpuno odstranjivanje krova pulpne komorice i postizanja pravocrtnog pristupa do svih korijenskih kanala. Naime, oni predlažu novi dizajn pristupnog kaviteta kojem je u cilju sačuvati što više krova pulpne komorice te pericervikalnog dentina. Pericervikalni dentin je područje lokalizirano 4 mm iznad i ispod krestalne kosti koje je odgovorno za raspodjelu stresa i okluzalnih sila na korijen zuba. Prema tome, najbolji način da se izbjegne oštećenje jest putem djelomičnog očuvanja krova pulpne komorice kako bi se smanjila fleksija kvržica (4). Uz to, potrebno je očuvati i transverzalne te marginalne grebene zuba (2) jer pripremom MOD kaviteta i gubitkom oba marginalna grebena krutost zuba smanjuje se za čak 63%, a samim time se gubi i otpornost zuba na lomljenje. Ukoliko se preparacija ne širi na marginalne grebene, krutost zuba je umanjena za 5%. Tako se zaključuje kako najveći faktor u otpornosti zuba i njegovoj dugoročnosti je upravo volumen preostale strukture preostao nakon uklanjanja karijesne lezije, puknuća zuba ili prethodnih preparacija trepanacijskih kaviteta (1).

2.2. Uloga kontrole infekcije pristupnog kaviteta na ishod endodontskog liječenja

Glavni cilj endodontskog liječenja je odstraniti nekrotično tkivo te mikroorganizme iz unutrašnjosti zuba, iz područja pulpne komorice te korijenskih kanala. Potpuno čišćenje postiže se mehaničkom instrumentacijom uz obilno ispiranje (1). Peters et al. (7) dokazali su kako isključivo mehanička instrumentacija ostavlja čak 35% površine korijenskih kanala neočišćenima. Iz toga se zaključuje kako je nužno adekvatno ispirati korijenske kanale kako bi se uklonili svi mikroorganizmi, ostaci dentina preostali nakon instrumentacije te zaostalo nekrotično i upaljeno meko tkivo. Konstantno ispiranje također smanjuje trenje između instrumenta i kanala te poboljšava reznu učinkovitost samih instrumenata. Ispiranjem se isto tako smanjuje mogućnost protiskivanja inficiranog sadržaja u područje periapeksa, Najvažnija sredstva za ispiranje imaju mogućnost otapanja tkiva. Ovisno o sastavu, mogu otapati ili anorgansko ili organsko tkivo. Uz to, pojedine tekućine imaju i antimikrobni učinak čime aktivno eliminiraju mikroorganizme. Neka od poželjnih svojstava tekućina koje se koriste za ispiranje su: eliminacija debrisa, podmazivanje i smanjivanje trenja instrumenata, olakšano odstranjivanje dentina i ostalog anorganskog tkiva, otapanje organskog sadržaja (biofilma, kolagena iz dentina, pulpe), penetracija u sve dijelove kanalnog sustava, netoksičnost za periapikalni prostor, da ne izaziva alergije te da ne oslabljuje strukturu zuba. Ne postoji idealna tekućina koja zadovoljava sve kriterije te je u kliničkoj praksi potrebno kombinirati razna sredstva u određenoj sekvenci kako bi rezultati bili optimalni (1, 8). U konceptu minimalno invazivne endodoncije te maksimalnog očuvanja krova pulpne komorice, smanjuje se slobodan prostor koji je potreban kako bi se određena tekućina za ispiranje prodrla u sve dijelove endodontskog prostora zuba. Potrebno je kritički prosuditi koliko je dentinskog tkiva potrebno ukloniti kako bi se dosegla zadovoljavajuća razina dezinfekcije. Brojni kliničari smatraju kako će do reinfekcije doći prije zbog neadekvatno i kratko punjenih korijenskih kanala nego ako su korijenski kanali uski i paralelni. Glavni argumenti zagovaratelja minimalno invazivnih preparacija je očuvanje dentina, dok je kontrola infekcije zanemarena. U današnje vrijeme postoje nove tehnologije kojima se korijenski kanali mogu instrumentirati i zatim napuniti kroz minimalne trepanacijske kavitete, dajući tako lažni dojam adekvatne kontrole infekcije (4). Poboljšana irigacija postiže se ultrazvučnim uređajima (9, 10), snažnim zvučnim ispiranjem, „*multisonic ultracleaning system*“ te laserom aktiviranim tekućinama (11–13). Unatoč tome što postoji velik broj tehnika i uređaja za ispiranje i dalje nedostaje dokaza u učinkovitosti određenih protokola u zubi prepariranih minimalno invazivnim tehnikama (4).

3. NOVA KLASIFIKACIJA TREPANACIJSKIH KAVITETA

U posljednje vrijeme predloženi su novi dizajni trepanacijskih otvora čiji cilj je maksimalno očuvanje zubne strukture. Međutim, postoje različitosti u njihovim nazivima, definicijama i veličinama. Godine 2021., u službenom časopisu Američkog endodontskog uduženja (engl. American Association of Endodontists, AAE) objavljena je nova klasifikacija minimalno invazivnih trepanacijskih kaviteta (2). Europsko endodontsko društvo (engl. European Society of Endodontology, ESE) također objavljuje novu klasifikaciju trepanacijskih kaviteta ovisno o količini uklonjenog tvrdog zubnog tkiva (4). Silva et al. (14), dijele minimalno invazivne trepanacijske kavitete na osam skupina (Slika 1): tradicionalni pristupni kaviteti (*TradAC*), konzervativni pristupni kaviteti (*ConsAC*), ultrakonzervativni pristupni kaviteti (*UltraAC*), *Truss* pristupni kavitet (*Truss AC*), karijesom vođeni pristupni kavitet (*CariesAC*) te restaurativnim materijalom vođeni pristupni kavitet (*RestoAC*) (14).

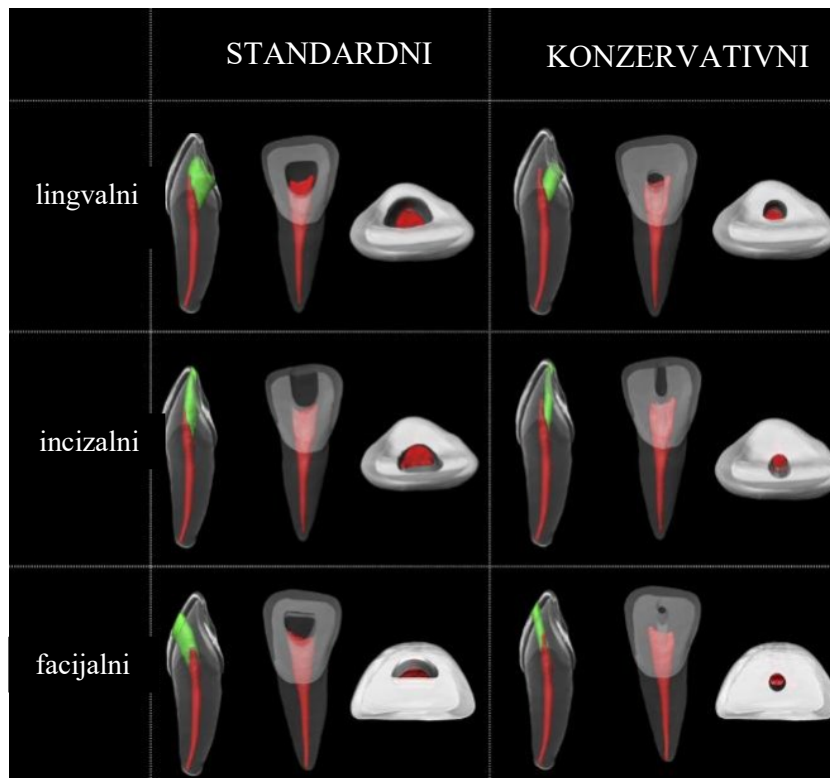


Slika 1. Shematski prikaz klasifikacije trepanacijskih kaviteta kod stražnjih zuba prema Silva et al. (14). Objavljeno u International Endodontic Journal (*Silva EJNL, De-Deus G, Souza EM, Belladonna FG, Cavalcante DM, Simões-Carvalho M, i ostali. Present status and future directions - Minimal endodontic access cavities. Int Endod J. 2022.;55 Suppl 3:531–87*).

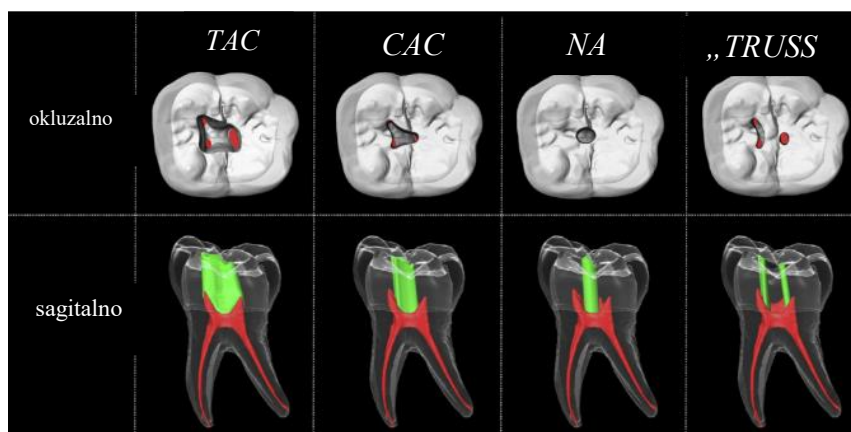
Preuzeto iz (4).

U radu objavljenom u *Journal of Endodontics (JOE)* (2), otvori se dijele na konzervativne i ultrakonzervativne kavitete, za prednje ili stražnje zube. Trepanacijski kaviteti na prednjim zubima klasično se izrađuju na lingvalnoj, odnosno palatinalnoj plohi zuba zbog estetskih razloga (Slika 2). Osim estetike, to je ujedno i najkraći put do ulaza u korijenske kanale. Kako bi se u potpunosti uklonio krov i prikazala cijela pulpna komorica, trepanacijski kavitet proširi se od cinguluma zuba pa sve do 2 mm do incizalnog ruba te je najčešće ovalnog ili trokutastog oblika, ovisno o vrsti zuba. Na očnjacima se obično koristi ovalni, dok na sjekutićima trokutasti oblik pristupnog kaviteta (2). Naime, uzdužna os kod prednjih zuba nije paralelna te takvom preparacijom moguće je postići pravocrtni pristup kod samo 10% gornjih prvih, te 0,8% gornjih drugih sjekutića, dok kod donjih sjekutića postizanje pravocrtnog pristupa uopće nije moguće (15–17). Zbog tih ograničenja, predlaže se novi pristup – incizalni trepanacijski kavitet (engl. *incisal access cavity, IAC*) ili incizalno pomaknut trepanacijski kavitet. Trepanacija takvog otvora kreće od incizalnog brida prema oralnoj plohi zuba te se širi buko-lingvalno te mezio-distalno kako bi se obuhvatila cijela pulpna komorica. Još jedan pristup u trepanaciji prednjih zuba je „*facial access cavity*“ (*FAC*) kojim se do pulpne komorice dolazi okluzalno te se proširi samo dok se ne ukloni krov. Ovaj dizajn razmatra se kada incizalni i lingvalni pristup nisu zadovoljavajući te u slučajevima kada nedostaje velik dio zubne strukture. Sva tri pristupa, lingvalni, incizalni te facijalni mogu se napraviti konzervativno bez dodatnog proširenja trepanacijskog kaviteta (2).

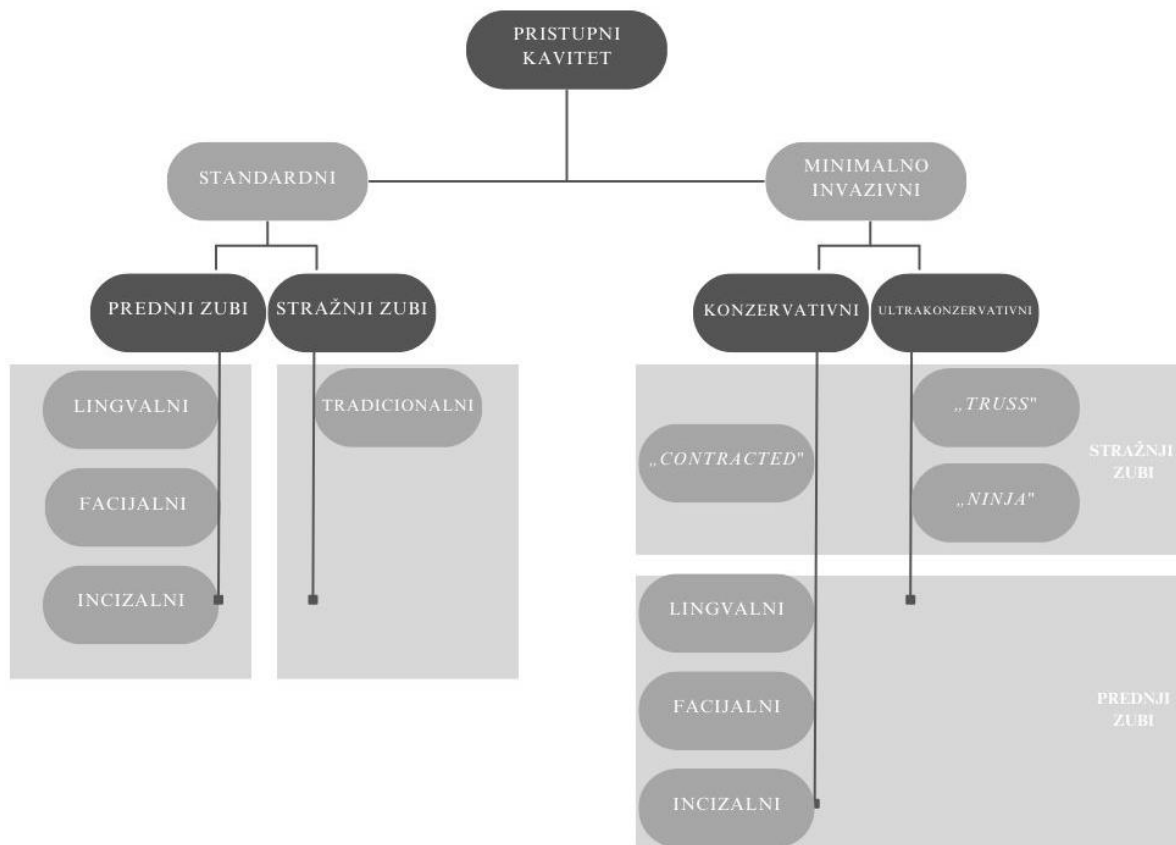
Kod stražnjih zuba tradicionalan način preparacije kaviteta zahtjeva u potpunosti uklanjanje krova pulpne komorice te obavezno postizanje pravocrtnog pristupa do prvog zavoja ili pak, ukoliko je to moguće, do apikalnog dijela korijenskog kanala. Predloženo je nekoliko pristupa imajući na umu očuvanje zubne strukture i minimalno invazivni pristup (Slika 3). Preparacija za konzervativni pristupni kavitet (engl. *Conservative access cavity, CAC*) počinje u središnjoj fisuri i proširi se samo koliko je potrebno da bi se pronašli svi ulazi u korijenske kanale s malim instrumentima. Na taj način moguće je djelomično sačuvati pericervikalni dentin te dio krova pulpne komorice. Ovisno o smjeru zidova pulpne komorice, konzervativni pristupni kavitet, može biti konvergentni ili divergentni. Ultrakonzervativni pristup podrazumijeva maksimalno očuvanje tvrdog zubnog tkiva, riskirajući tako vidljivost i pravocrtan pristup do korijenskih kanala. Postoje dvije tehnike kojima se to ostvaruje. Prva, poznatija kao „*ninja*“ pristup ili „*point access*“ kreće kroz centralnu fisuru ili najdublji dio okluzalne plohe zuba, zatim se napreduje apikalno uz minimalno širenje dimenzije kaviteta. Drugi način je „*truss*“ pristupni kavitet ili „*orifice-directed access*“ gdje je u cilju pronaći isključivo ulaze u korijenske kanale, a dentinski most je sačuvan. Kod donjih molara čuva se dentinski most između mezijalnih i distalnih korijenskih kanala, a kod gornjih zuba onaj između bukalnih i palatinalnih. Ovaj pristup nije standardiziran te je u literaturi predstavljen u različitim dimenzijama. Moguće ga je adaptirati ovisno o položaju pojedinih korijenskih kanala, a zapaženo je i da veličina otvora ovisi o veličini same pulpne komorice (2). Podjela tradicionalnih i minimalno invazivnih trepanacijskih kaviteta kod prednjih i stražnjih zuba prema klasifikaciji trepanacijskih kaviteta *JOE* prikazana je na slici (Slika 4).



Slika 2. Prikaz dizajna trepanacijskih kaviteta na prednjim zubima prema radu autora Shabbir et al. (2), objavljenom u *Journal of Endodontics* (Shabbir J et al. *Access Cavity Preparations: Classification and Literature Review of Traditional and Minimally Invasive Endodontic Access Cavity Designs. J Endod.* 2021.;47(8):1229–44). Preuzeto iz (2).



Slika 3. Prikaz dizajna trepanacijskih kaviteta na stražnjim zubima prema radu autora Shabbir et al. (2), objavljenom u *Journal of Endodontics* (Shabbir J et al. *Access Cavity Preparations: Classification and Literature Review of Traditional and Minimally Invasive Endodontic Access Cavity Designs. J Endod.* 2021.;47(8):1229–44) . Preuzeto iz (2).



Slika 4. Prikaz tradicionalnih i minimalno invazivnih trepanacijskih kaviteta kod prednjih i stražnjih zuba prema klasifikaciji trepanacijskih kaviteta objavljenih u *Journal of Endodontics* (Shabbir J et al. Access Cavity Preparations: Classification and Literature Review of Traditional and Minimally Invasive Endodontic Access Cavity Designs. *J Endod.* 2021.;47(8):1229–44). Prilagođeno prema (2).

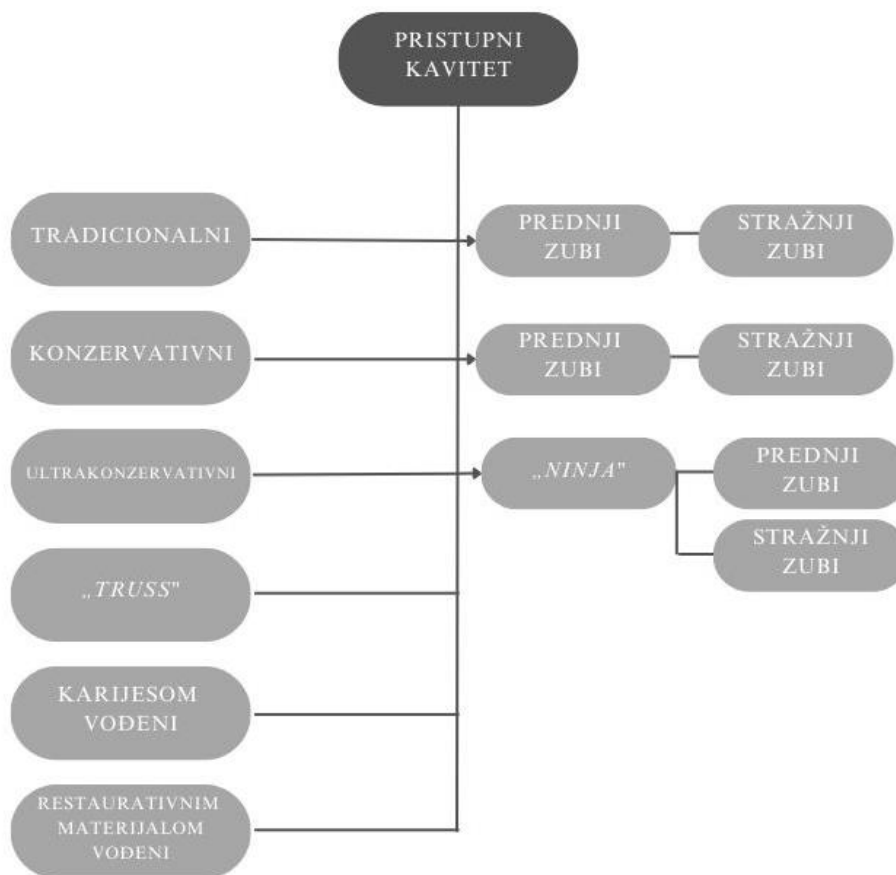
S druge strane, u *International Endodontic Journal (IEJ)*, (Slika 5), Silva et al. (4), definira izradu tradicionalnih pristupnih kaviteta (*Trad AC*) kod stražnjih zuba, na način da se potpuno ukloni krov pulpne komorice, a zatim slijedi ostvarivanje pravocrtnog pristupa do ulaza u korijenske kanale sa blago divergentnim aksijalnim stjenkama kako bi se dobro vidjeli svi ulazi u korijenske kanale. Kod prednjih zuba, *IEJ* tumači tradicionalni pristupni kavitet kao obavezno postizanje pravocrtnog pristupa uz uklanjanje krova pulpne komore, rogova pulpe, dentinskog lingvalnog ramena te proširivanje do incizalnog brida (4, 18).

Konzervativni pristupni kaviteti (*ConsAC*) na stražnjim zubima, slično kao što je predloženo od strane *JOE*, preparacija kreće u centralnoj fisuri okluzalne plohe te se proširi samo onoliko koliko je nužno da bi bio omogućen pronalazak ulaza u sve korijenske kanale, pritom čuvajući dio krova pulpne komorice. Na prednjim zubima, pristupni kavitet se odmiče od cinguluma prema incizalnom bridu na lingvalnoj/palatinalnoj površini zuba. Oblik je i dalje ovalan ili trokutast, ali sada je naglasak na očuvanju rogova pulpe te što je više moguće pericervikalnog dentina.

IEJ dalje klasificira ultrakonzervativne pristupne kavitete (*Ultra AC*) koje izjednačava sa terminom „*ninja*“ kaviteta. Ističu kako takva preparacija kreće jednako kao za konzervativne pristupne kavitete, ali nema dodatnog širenja čime se očuva puno veći dio krova pulpne komorice. „*Ninja*“ pristup kod prednjih zuba može se kreirati kroz incizalni brid ukoliko su atricijom oštećeni zubi. Takva preparacija je paralelna sa aksijalnom osi zuba. Razlikuje još i „*truss*“ pristupne kavitete kojima se čuva dentinski most između pojedinih korijenskih kanala, slično kao i u klasifikaciji *JOE*.

Karijesom vođeni pristupni kaviteti (*Caries AC*) su, kao što samo ime govori, uvjetovani karijesnom lezijom. Do endodontskog prostora zuba dolazi se uklanjanjem karijesa, ali sa težnjom očuvanja zubne strukture, posebice krova, a zatim i zidova pulpne komore.

Zadnja vrsta pristupnih kaviteta su restaurativnim materijalom vođeni kaviteti (*Resto AC*). Primjenjuje se kod zuba koji su prethodno bili rekonstruirani nekim restaurativnim materijalom te se teži ukloniti samo dio ili cijeli materijal pritom izbjegavajući uklanjanje tvrdih zubnih tkiva (4).



Slika 5. Prikaz tradicionalnih i minimalno invazivnih trepanacijskih kaviteta kod prednjih i stražnjih zuba prema klasifikaciji trepanacijskih kaviteta objavljenih u *International Endodontic Journal* (Silva EJNL, De-Deus G, Souza EM, Belladonna FG, Cavalcante DM, Simões-Carvalho M, i ostali. *Present status and future directions - Minimal endodontic access cavities. Int Endod J. 2022.;55 Suppl 3:531–87*). Prilagođeno prema (4).

Kako bi se trepanacijski kaviteti u eri minimalno invazivne endodoncije što uspješnije izradili, osmišljene su i računalom vođene tehnike. Računalom potpomognuti trepanacijski kaviteti izrađuju se pomoću softvera i trodimenzionalnog prikaza kako bi se što pravilnije prezentirao endodontski prostor zuba, izgled te položaj korijenskih kanala uz maksimalno čuvanje zubne strukture. Vođeni pristupni kavitet (engl. *Guided Access Cavity, GAC*) koristi površinski sken zuba i CBCT (engl. *Cone Beam Computed Tomography*) snimke kako bi se napravile individualne šablone koje vode kliničara do željenog cilja. Postoji statički i dinamički način rada. Statička metoda koristi tzv. „*stent*“, odnosno šablonu koja se izrađuje CAD/CAM sustavom. Prvo se izrađuje virtualan trodimenzionalan model zuba te se na računalu isplanira točan kut i usmjerenje svrdla kako bi se postigao pravocrtan pristup do svih korijenskih kanala. Nakon planiranja, dizajnirani model ispisuje se 3D printerom. Time se dobiva fizički model koji služi kao vodilja pri izvođenju preparacije. Ovakav način rada je konzervativan i neovisan o iskustvu kliničara (2, 4). Priprema zahtjeva korištenje specijalnih svrdala dužine 34-37 mm koja se smještaju u držač koji mora biti dug minimalno 5 mm kako ne bi došlo do devijacije i savijanja. Samim time, nameću se brojna ograničenja: produženo planiranje, dugotrajno liječenje, loš pristup i vidljivost kod stražnjih zuba zbog velikih dimenzija instrumenata te pregrijavanje tijekom brušenja. U današnje doba pokušalo se doskočiti tom problemu koristeći svrdla bez držača i time povećati prostor manipulacije i mogućnost korištenja u regiji premolara i molara (19). Također, ukoliko postoje artefakti na samom CBCT snimku, to može nepovoljno utjecati na pronalaženje ulaza u korijenske kanale i cijeli proces planiranja. „*Dynamic-guided technique*“, poznato još i kao „*dynamic navigation system*“ (*DNS*) koristi dinamičko navigacijsko sučelje poduprto optičkom tehnologijom, CBCT-om i softverom koji vode proces brušenja u stvarnom vremenu. Koriste se posebna svrdla koja su na temelju informacija dobivenih od CBCT snimke usmjerena u idealnom smjeru kako bi što bolje došla do korijenskih kanala uz poštivanje minimalno invazivnih načela rada. Uz to, potrebni su još i senzori za praćenje pokreta koji se nalaze i na pacijentovoj glavi, odnosno zubi te na nasadniku kliničara kako bi se prenijele točne informacije o slobodnom prostoru u „*stereo tracker*“. Iako ova metoda ne zahtjeva tako zahtjevno planiranje i pripremu kao *GAC*, ima određenih nedostataka. Vrlo je skupa i nužno je posjedovati posebne uređaje. Napravljeno je nekoliko istraživanja u kojima je zaključeno kako *DNS* pronalazi svoju primjenu u instrumentaciji kalcificiranih zuba te lakšem pronalasku korijenskih kanala pritom čuvajući zubnu strukturu (2,4). Gambarini et al. (20), istražili su korištenje *DNS* metode za pripremu ultrakonzervativnih kaviteta. Zaključeno je da, unatoč zahtjevnijoj pripremi i potrebi za CBCT snimkom, *DNS* je značajnije preciznija u usporedbi

sa klasičnim načinom preparacije. Utvrđeno je kako bi korištenje *DNS* metode uvećalo pogodnosti ultrakonzervativnih trepanacijskih kaviteta na način da se točno isplanira moguć nagib svrdla kojim se doseže pulpna komora i ulazi u korijenske kanale, a da se pritom ne uklanja dodatna zubna struktura. Ovakve tehnologije tek nedavno su predstavljene u polju endodoncije te je napravljena tek nekolicina *in vitro* istraživanja. Koncept primjene takvih tehnologija u svakodnevnoj praksi je moguć, ali se i dalje ne raspolaže sa dovoljnim brojem stručnih informacija i znanstvenih dokaza stoga je potrebno vrijeme kako bi se vidjela konačna isplativost i korisnost u svakodnevnom radu kliničara (2, 4).

**4. DOSADAŠNJA ISTRAŽIVANJA UTJECAJA VELIČINE
TREPANACIJSKOG KAVITETA NA USPJEH ENDODONTSKOG
LIJEČENJA**

4.1. Uloga veličine trepanacijskog kaviteta na učinkovitost antimikrobnog čišćenja

Glavni cilj endodontskog liječenja je maksimalno eradicirati intrakanalnu infekciju te zabrtviti preostale mikroorganizme kvalitetnim punjenjem endodontskog prostora. *Enterococcus faecalis* je gram-pozitivna bakterija koja je najčešće izolirana iz korijenskih kanala nakon neuspješno provedenih endodontskih liječenja. Ta bakterija otporna je na klasičnu kemo-mehaničku obradu čime se otežava njezino uklanjanje. Naime, bakterije u korijenskim kanalima tvore biofilm, koji je otporan na irigacijske otopine koje se koriste tijekom endodontskog liječenja. Nadalje, otkriveno je da i vrsta instrumentacijskog sustava ima važnu ulogu u eradikaciji bakterijskog biofilma (21).

Posljednjih godina objavljen je niz znanstvenih radova u kojima je ispitan utjecaj tradicionalnog i minimalno invazivnog pristupa na uklanjanje pulpnog tkiva i debrisa, koji su zaostali nakon čišćenja endodontskog prostora (4). Neelakantan et al. (22), proveli su istraživanje na mandibularnim molarima, koji su trepanirani tradicionalno i kod kojih je napravljen minimalno invazivan „truss“ trepanacijski kavitet. Autori su zaključili da preparacija zuba s „truss“ pristupnim kavitetom ima više zaostalog pulpnog tkiva unutar pulpne komore nego zubi s tradicionalnim pristupnim kavitetima. Razlog tome je što su ostatci krova pulpne komorice, što je imperativ sačuvati u minimalnom pristupu, interferirali s protokom irigacijskih tekućina. U radu nisu korištene dodatne metode ispiranja osim klasične metode špricom i iglom. Osim „truss“ kaviteta, i ultrakonzervativni (*UltraAC*) se povezuje s povećanim nakupljanjem debrisa u kanalnom sustavu (23, 24). S druge strane, tradicionalni i konzervativni pristup pokazali su slične rezultate u količini akumuliranog debrisa kod gornjih molara i donjih inciziva (25, 26).

Istraživanja utjecaja dizajna pristupnog kaviteta na smanjenje broja bakterija unutar korijenskog kanala govore kako u stražnjih zuba ne postoji razlika između minimalno invazivnog i tradicionalno trepaniranih zuba (21, 27). S druge strane, minimalno invazivni pristup kod prednjih zuba pokazao je veću količinu zaostalih bakterija u usporedbi sa tradicionalnim pristupom (28).

Radovi o dezinfekciji korijenskih kanala zuba trepaniranih minimalno invazivnim pristupom još uvijek ne daju dovoljno informacija. Vieira et al. (28), zaključili su u svom istraživanju puno veći broj uzoraka pozitivnih na bakterije (86%) u donjih inciziva, koji su trepanirani konzervativnim pristupnim kavitetima, dok je kod tradicionalno trepaniranih inciziva bilo tek

50% pozitivnih uzoraka. Suprotno navedenom, druga istraživanja nisu pokazala razlike u smanjenju broja bakterija (*E. faecalis*) u donjih molara trepaniranih konzervativnim ili „truss“ kavitetima u odnosu na tradicionalne pristupne kavitete (27).

Nadalje, dosadašnja istraživanja pokazuju kako se minimalno invazivni trepanacijski otvori, „truss“ i ultrakonzervativni (*UltraAC*), ograničavaju čišćenje unutar korijenskih kanala i potiču nakupljanje debrisa tijekom instrumentacije (22). No, u navedenim istraživanjima korišteno je klasično ispiranje korijenskih kanala pomoću šprice i tankih igala dok dodatni aktivacijski sistemi nisu korišteni, iako su preporučeni kod zubi trepaniranih minimalno invazivnim tehnikama (21, 23). Iz navedenog se može zaključiti kako je nužno provesti daljnja ispitivanja kako bi se mogao bolje razumjeti utjecaj minimalno invazivnih kaviteta na učinkovitost čišćenja i širenja korijenskih kanala (4).

4.2. Uloga veličine trepanacijskog kaviteta na učinkovitost revizije

Revizija je zahvat kojim se uklanja postojeće punjenje iz sustava korijenskih kanala te nakon toga slijedi ponovna kemo-mehanička obrada i ponovno punjenje (1). Cilj revizije je eradicirati intrakanalnu infekciju te ponovno kvalitetno napuniti korijenske kanale i na taj način potaknuti cijeljenje postojećeg apikalnog parodontitisa ili spriječiti nastanak novog apikalnog parodontitisa (1, 29).

Dva istraživanja, Fatima et al. (30) i Niemi et al. (29), razmatrala su utjecaj dizajna pristupnog kaviteta na provođenje procesa revizije. Fatima et al. (30), zaključili su da je zaostalo više materijala za punjenja u zuba trepaniranih minimalno invazivnim pristupom. Drugo istraživanje, Niemi et al. (29), razmatra utjecaj instrumenata na količinu zaostalog punjenja u korijenskom kanalu. Uspoređuje učinkovitost *TRUShape* (Dentsplay Sirona) i *ProFile Vortex Blue* (Dentsplay Sirona) instrumenata za uklanjanje punjenja u donjih pretkutnjaka trepaniranih tradicionalno i konzervativno. Kao i u prethodnom istraživanju (30), bilo je potrebno više vremena za reviziju minimalno invazivnih kaviteta u usporedbi sa tradicionalnim. Naime, Niemi et al. (29), ukazali su na postojanje moguće veze između vrste kaviteta i instrumenata. Rezultati su pokazali da korištenje *VortexBlue* instrumenata u

konzervativno pripremljenim kavitetima ostavlja veće količine materijala za punjenje na stjenkama korijenskih kanala, posebice u cervikalnoj i srednjoj trećini. Razlog je vjerojatno linearni dizajn zbog kojeg instrumenti nisu mogli ući u uske i nepristupačne dijelove kanalnog sustava. S druge strane, korištenjem *TRUShape* instrumenata u kombinaciji s minimalno invazivnim tehnikama uklanja se puno više materijala za punjenje sa površine korijenskih kanala. Te količine su usporedive sa korištenjem *TRUSHape* ili *VortexBlue* instrumenata na tradicionalno pripremljenim kavitetima. Dakle, ako slučaj zahtjeva minimalno invazivni pristup, mogu se koristiti *TRUShape* instrumenti pri odstranjivanju materijala za punjenje kod donjih premolara jer su količine zaostalog punjenja zanemarive.

Zaključno, nijedna metoda provođenja postupka revizije nije uspjela u potpunosti ukloniti prijašnje punjenje. Potrebna su daljnja istraživanja u kojima se točno može izračunati postotak zaostalog materijala za punjenje s obzirom na njegov volumen. Na taj način bi se dobile vrijedne informacije o učinkovitosti procesa revizije kod različitih dizajna pristupnih kaviteta (4).

4.3. Uloga veličine trepanacijskog kaviteta na nastanak intrakanalnih grešaka

Instrumentacija korijenskih kanala također jedan je od važnijih koraka endodontskog liječenja. Ukoliko kliničar nije oprezan, moguće su brojne pogreške tijekom instrumentacije: transportacija, stvaranje stepenice, blokiranje kanala, apikalni zipping, gubitak radne dužine, perforacije, jatrogena oštećenja, pucanje instrumenata te guranje debrisa preko apeksa (4). Predložene su brojne tehnike kako se smanjio broj pogrešaka. Posebno je važno postići što bolji prikaz korijenskih kanala pravilnom izradom pristupnog kaviteta (31). Iako se posljednjih godina počinju primjenjivati nove tehnologije u polju endodoncije, postupak trepanacije i instrumentacije korijenskih kanala i dalje je određen promjenjivom anatomijom zuba (4).

U dvama istraživanjima, Yahata et al. (32) i Rover et al. (25), analizirana je pojavnost transportacije kanala na prednjim zubima. U usporedbi konzervativnih incizalnih pristupnih kaviteta s lingvalnim, nema razlika u pojavnosti transportacije kanala. No, pojava transportacije kod tradicionalnih incizalnih pristupnih kaviteta značajno je manja nego kod lingvalnih.

Što se tiče stražnjih zuba, Alovisei et al. (33) i Rover et al. (26), zaključili su da konzervativni pristup povećava rizik od transportacije, dok Barbosa et al. (27), Augusto et al. (34) i Marchesan et al. (35), nisu pronašli razlike između tradicionalnih i minimalno invazivnih metoda.

Xia et al. (36), usporedili su tradicionalan pristup i računalom vođenu izradu pristupnih kaviteta. U jednokorijenskih pretkutnjaka nije bilo razlike u pojavnosti transportacije, dok kod dvokorijenskih pretkutnjaka je pri radu s tradicionalnim pristupom devijacija, a time i transportacija, bila značajnije manja.

Prema dosadašnjim istraživanjima, instrumentacija kanala kroz konzervativne i ultrakonzervativne pristupne kavitete uzrokovala je velik otklon i odmicanje od početnog oblika i anatomije korijenskog kanala, posebice u apikalnoj trećini. Zhang et al. (37), uočili su da je maksimalni kut zakrivljenosti kanala veći kod konzervativnog, nego kod tradicionalnog pristupa. Nadalje, toj činjenici ide u prilog i povećan rizik od transportacije kanala budući da je na tim dijelovima bio pojačan pritisak instrumenta. Nasuprot tome, ostala istraživanja nisu dokazala razliku u pojavnosti transportacije uspoređujući zube sa tradicionalnim (*TradAC*) i konzervativnim (*ConsAC*), ultrakonzervativnim (*UltraAC*) ili „truss“ (*TrussAC*) pristupnim

kavitetima (27, 34). U većini, nije bilo moguće prikazati utjecaj mehaničke instrumentacije na transportaciju jer je korišten samo jedan sustav Ni-Ti instrumenata (4). Ipak, Lima et al. (23), nisu primijetili razlike u transportaciji kanala u zuba pripremljenih korištenjem *Reciproc (VDW)* ili *XP-Endo Shaper (FKG)*, dok, Pereira et al. (38), zaključuju kako do transportacije češće dolazi u zuba trepaniranih konzervativno uz korištenje *ProTaper Universal (Dentsply Maillefer)* nego uz korištenje *Reciproc (VDW)*, *Reciproc Blue (VDW)* ili *HyFlex EDM (Coltene)*. Važno je naglasiti kako je mjerenje transportacije bilo ograničeno. Odrađena je samo linearna analiza u jednoj dimenziji te analizirano samo nekoliko mikro-CT slojeva. Potrebna su dodatna istraživanja kojim će se bolje metodološki obraditi mjerenje, a transportacija procjenjivati kroz više dimenzija i mikro-CT slojeva korijena zuba s ciljem da se dobije pouzdanija percepcija o učestalosti transportacije u cijelom kanalnom sustavu zuba (4).

4.4. Uloga veličine trepanacijskog kaviteta na otpornost zuba na okluzijska opterećenja

Etiologija fraktura endodontski liječenih zuba vrlo je kompleksna i ovisi o mnoštvu čimbenika. Najčešće se veže uz anatomske i jatrogene faktore kao što su pretjerana instrumentacija korijenskih kanala, postojanje istmusa te broj i dimenzije korijenskih kanala (4). Cijela ideja minimalno invazivne endodoncije počiva na uvjerenju kako je maksimalno očuvanje dentina tijekom trepanacije ključ u dugoročnom preživljenju zuba i njegovoj funkcionalnosti i otpornosti na okluzijska opterećenja (5). Nešto što je započelo kao vizija temeljena na nizu slučajeva, preraslo je u koncept koji zahtjeva uporabu trodimenzionalnih tehnologija, ultra-fleksibilnih instrumenata te poboljšanih sistema irigacije kanalnog sustava.

Još uvijek nema dovoljno istraživanja i dokaza o utjecaju minimalno invazivne trepanacije na otpornost zuba na frakture. Manji broj istraživanja dokazao je kako su zubi trepanirani minimalno invazivnim pristupnim otvorima, otporniji na frakture nego zubi trepanirani tradicionalnim pristupom. S druge strane, ostala istraživanja nisu pronašla značajnije razlike. Oprečnost ovih tvrdnji djelomično se može objasniti razlikama u načinima provođenja eksperimenta. Rezultate nije ni moguće direktno uspoređivati budući da su korištene različite metode i načini rada.

Morfologija krune i korjenova zuba jedan je od čimbenika koji određuju otpornost zuba na okluzijska opterećenja i posljedične frakture. Naime, istraživanja bi trebala uzeti u obzir vanjsku, ali i unutrašnju morfologiju prilikom biranja uzoraka. No, dosadašnja istraživanja uopće nisu objasnila biranje uzoraka, dok neka razmatraju samo vanjsku morfologiju zuba tako da se pouzdanost tih istraživanja dovodi pod upitnik. Pretpostavka jest da obujam pulpne komore, isto kao i visina i debljina preostalog tvrdog zubnog tkiva, direktno utječu na otpornost zuba na lom. Korištenjem mikro-CT tehnologije moguće je točno izmjeriti ove parametre kako bi se dobila pouzdana baza rezultata (4). Barbosa et al (27), te Augusto et al. (34), koristili su ovakav pristup te dobiveni rezultati govore kako nema razlike u otpornosti na okluzijska opterećenja ovisno o načinu trepanacije zuba.

Način na koji bi se mogle premostiti prepreke vezane uz metodološke nedostatke je korištenjem pristupa koji kombinira virtualne modele i simulaciju, *Finite Element Analysis*. Ova metoda primjenjivala se u osam istraživanja kako bi se procijenila koncentracija stresa na određenim područjima na standardiziranim trodimenzionalnim modelima dobivenim prema pravim zubima, na kojima su bili izrađeni različiti pristupni kaviteti. Veća koncentracija stresa

uočena je na cervikalnom predjelu zuba koji su pripremljeni tradicionalnim pristupom, nego kod zuba kod kojih je primijenjen minimalno invazivni pristup. Taj podatak potvrđuje činjenicu da otpornost zuba na okluzijska opterećenja i frakture ovisi o količini očuvanog tvrdog zubnog tkiva, odnosno dentina prilikom izrade trepanacijskih otvora.

Uzeći u obzir dosadašnja istraživanja, može se zaključiti kako nema podudarnosti između eksperimentalnih i kliničkih rezultata. Do sad nije osmišljen nijedan model kojim bi se mogli uspoređivati različiti materijali i metode (4).

4.5. Uloga veličine trepanacijskog kaviteta na čišćenje pristupnog kaviteta i brvtljenje kompozitne restauracije

Kvaliteta koronarne restauracije primarno utječe na dugoročni uspjeh i preživljenje endodontski tretiranih zuba (39–41). Uz restauraciju, na uspjeh utječu i prisutnost ili odsutnost periapikalnog procesa, kvaliteta instrumentacije te punjenja korijenskih kanala. Nedostatno brvtljenje ispuna dovodi do marginalnog propuštanja te omogućuje bakterijama da prodru u endodontski prostor zuba potencijalno dovodeći do periapikalnog parodontitisa (42). Najčešće komplikacije nakon provedene endodontske terapije su reinfekcija te fraktura zuba nastala kao posljedica oslabljene zubne strukture. Zaključuje se kako je izrazito važno izraditi kvalitetnu postendodontsku koronarnu restauraciju, što zbog mehaničkih razloga, a što zbog prevencije bakterijske infekcije (43).

Na adheziju kompozitnih restauracija također mogu utjecati i irigacijske otopine kao što su natrijev hipoklorit, koji razgrađuje organske strukture. Nadalje, klinički vidljivi defekti, kao što su promjena boje rubova restauracije te pojava infrakcija ili fraktura, obično se vežu uz uništenje adhezivne veze između restaurativnog materijala i zuba prilikom čega je otvoren put prodoru bakterija (45, 46).

Materijali i sredstva koji se koriste prilikom endodontskog liječenja zuba mogu utjecati na adheziju restaurativnog materijala na zub. Wattanawongpitak et al. (46), proveli su *in vitro* istraživanje kojim je dokazano kako se smanjila adhezivna veza u zuba tretiranih s EDTA-om pa natrijevim hipokloritom. U prilog tome ide i istraživanje Rose et al. (47), kojim je

primijećeno smanjenje u adheziji na dentin i caklinu nakon kontakta s natrijevim hipokloritom.

Čišćenje pristupnog kaviteta alkoholom smanjuje količinu zaostatnog materijala za brtvljenje kanala u području pulpne komore, ali ga ne uklanja u potpunosti. Zaključuje se kako je potrebno dodatno čišćenje pristupnog kaviteta nakon punjenja korijenskih kanala. *In vitro* istraživanja govore u prilog pripremi površine pristupnog kaviteta svrdlima, pjeskarenjem aluminijevim oksidom ili, u novije vrijeme, korištenjem „*bioglass*“. Navedenim postupcima može se dodatno pojačati snaga sveze restaurativnog materijala i dentina te spriječiti pojava mikropropuštanja.

Dva istraživanja, Silva et al. (24), i Pereira et al. (38), koncentrirana su na utjecaj veličine pristupnog kaviteta na restaurativne postupke. Primijećeno je više šupljina i grešaka kod kompozitnih restauracija na zubima s minimalno invazivnim pristupnim kavitetima, nego na tradicionalnim. U istraživanjima su korištene razne vrste kompozitnih materijala: tekući i klasični *bulk fill* te konvencionalni kompozit. Šupljine su najviše koncentrirane na spoju restaurativnih materijala i ostataka materijala za punjenje korijenskih kanala u području zidova pulpne komore.

Rubni integritet između preendodontski izrađenog kompozitnog ispuna i cervikalnog dentina je puno slabiji, nego između preendodontskog i postendodontskog kompozitnog ispuna. Kao moguće rješenje ovog problema navodi se upotreba bioaktivnih komponenata i materijala. Posebno je zanimljiva njihova mogućnost smanjenja bakterijske penetracije pa ih se može koristiti u svrhe restaurativnih materijala (48).

4.6. Utjecaj veličine trepanacijskog kaviteta na debljinu preostalog dentina kod instrumentacije recipročnim instrumentima

Ideja minimalno invazivne trepanacije počiva na potrebi maksimalnog očuvanja zubne strukture. Dizajn konzervativnih pristupnih kaviteta osmišljen je na način da se čuva što je više moguće krova pulpne komore. S druge strane, kompromitirana je mogućnost pravilnog oblikovanja i čišćenja korijenskih kanala (4).

Kod donjih molara konzervativni pristup umanjuje kvalitetu obrade korijenskih kanala. Čuvajući krov pulpne komorice, ne može se ostvariti pravocrtan pristup prilikom instrumentacije. Stvara se određen kut defleksije instrumenata i nejednolika raspodjela sile po dentinu unutar kanala. Kao posljedica, previše se instrumentira dio oko furkacije kanala što je opasno područje jer može doći do stvaranja stepenica, strip perforacija ili transportacije. Taj, tzv. 'opasni dio' dentina u mezijalnom kanalu donjih kutnjaka mora biti minimalne debljine od 0,78 do 1,1 milimetar u zoni furkacije.

Prema istraživanju Silva et. al (49), nije pronađeno značajnijih razlika u debljini preostalog dentina nakon obrade korijenskih kanala recipročnim instrumentima u zuba pripremljenih minimalno invazivno i tradicionalno. Dizajn trepanacijskog otvora nije utjecao na količinu preostalog dentina u koronarnoj trećini mezijalnih kanala donjih molara. Korišteni su termomehanički tretirani nikal-titanski recipročni instrumenti. Debljina dentina uspoređivana je pomoću mikro-CT-a visoke rezolucije i stotine trans-aksijalnih poprečnih presjeka.

Predlažu se daljnje studije kojima će se procijeniti utjecaj više različitih dizajna pristupnih kaviteta kao što su „truss“ ili ultrakonzervativni, „ninja“ kaviteti na preostalu debljinu dentina nakon instrumentacije korijenskih kanala.

5. RASPRAVA

Endodontski zahvat započinje izradom pristupnog kaviteta čime se prikazuje endodontski prostor zuba. Također, osim pulpne komore, prikazuju se i ulazi u sve korijenske kanale. Nužno je izraditi pravilan trepanacijski otvor kako endodontsko liječenje moglo kvalitetno provesti. Nakon izrađenog pristupnog kaviteta, potrebno je pravilno ukloniti krov pulpne komore, zatim pronaći ulaze u korijenske kanale te ostvariti pravocrtan pristup instrumenata do svakog (1). U konceptu minimalno invazivne endodontije, uz ove korake, naglasak je stavljen na očuvanje što veće količine zubne strukture prilikom izrade trepanacijskog otvora. Pretpostavka je da će na taj način zub imati bolju dugoročnu prognozu i biti otporniji na okluzijska opterećenja (2). Kako bi minimalno invazivni zahvat bio uspješan, potrebna je kvalitetna priprema kliničara. Nužno je poznavanje vanjske i unutrašnje morfologije i anatomije zuba uz analizu radioloških snimaka. Osim teorijskog znanja i radiološkog nalaza, nužno je korištenje i prikladnog instrumentarija te dobro procijeniti u kojim slučajevima je takav pristup moguć (4).

Dio zuba koji se nastoji maksimalno očuvati su pericervikalni dentin te dio krova pulpne komore kako bi zub imao što bolju dugoročnu prognozu (4). Uz navedeno, pojačanje otpornosti zuba postiže se i očuvanjem transverzalnog i marginalnih grebena (1). Zaključeno je kako je uvjet dugoročnog preživljenja zuba upravo količina preostale zubne strukture (2). S druge strane, ukoliko se sačuva previše dentina, ne može se adekvatno provesti endodontsko liječenje. Ne može se kvalitetno odraditi ispiranje korijenskih kanala jer irigacijska otopina ne može prodrijeti u sve dijelove endodontskog sustava zbog nedostatka prostora. Zagovaratelji minimalno invazivnog koncepta često zanemaruju kontrolu infekcije i mogućnost pravilnog čišćenja i dezinficiranja sustava korijenskih kanala. Većina ih smatra kako do reinfekcije češće dolazi zbog nepravilno punjenih korijenskih kanala. Uz rad sa minimalno invazivnim tehnikama, preporuča se korištenje nekih od dodatnih sustava za irigaciju kao što su ultrazvučno ispiranje ili ispiranje laserom aktiviranim tekućinama (9–13). Silva et al. (4), su zaključili kako se razvija sve veći broj tehnika i uređaja kojima se olakšava i poboljšava irigacija korijenskih kanala, ali i dalje nedostaje dokaza o njihovoj učinkovitosti kod zuba na kojima je primijenjena minimalno invazivna tehnika.

Ne postoji jedinstvena klasifikacija minimalno invazivnih trepanacijskih kaviteta. Ovisno o literaturi, postoje raznolike podjele. Razlikuju se u definicijama, nazivima i dimenzijama (2, 4). Posebno su zanimljive računalom vođene metode izrade minimalno invazivnih pristupnih kaviteta, vođeni pristupni kavitet (engl. *Guided Access Cavity, GAC*) i „*Dynamic-guided technique*“. Iako se zahtjeva korištenje posebnog instrumentarija, takve tehnike mogu biti od

velike koristi i olakšati izradu trepanacijskih kaviteta. Uz CBCT snimke i posebne softvere, puno točnije se može izraditi minimalno invazivni trepanacijski otvor, čuvajući maksimalno preostalu zubnu strukturu. Budući da su ovakve metode rada još uvijek relativno nove, ne postoji dovoljan broj istraživanja da potkrijepe njihovu isplativost u svakodnevnoj praksi (2, 4, 20).

Budući da maksimalnim čuvanjem zubne strukture prilikom izrade minimalno invazivnih kaviteta smanjujemo vidljivost i potreban prostor za instrumente, moguć je veći broj grešaka. Izrada minimalno invazivnih trepanacijskih kaviteta može utjecati na antimikrobno čišćenje korijenskih kanala, učinkovitost revizije, nastanak intrakanalnih grešaka, okluzijsko opterećenje, čišćenje pristupnog kaviteta, brvtljenje kompozitnih restauracija te debljinu preostalog dentina (4).

Kada se govori o utjecaju uloge veličine trepanacijskog kaviteta na učinkovitost antimikrobnog čišćenja, rezultati istraživanja su nedostadni. Neka istraživanja govore u prilog tradicionalnim kavitetima (22), a druga pak nisu pronašla posebne razlike u antimikrobnom čišćenju zuba s minimalno invazivnim i tradicionalnim kavitetima (21, 27). U većini provedenih istraživanja, korištena je metoda ispiranja pomoću isključivo šprice i igle. Naime, preporučeno je da se u zuba trepaniranih minimalno invazivno koriste dodatne metode ispiranja kao što su laserom aktivirana ili ultrazvučna irigacija da bi se poboljšao prodor irigacijske tekućine u teško dostupna mjesta korijenskih kanala (21, 23). Uz ispiranje samo špricom i iglom, ne može se ostvariti zadovoljavajuća irigacija i dezinfekcija korijenskih kanala. Zbog navedenog, prema Vieira et al. (28), su zaključili kako zubi s minimalno invazivnim kavitetima pokazuju veću količinu zaostalog debrisa i broja bakterija u odnosu na zube s tradicionalnim kavitetima.

Utjecaj minimalno invazivnog pristupa na provođenje revizije je velik. Zaključeno je vremenski zahtjevnije revidirati zube s minimalno invazivnim kavitetima, nego zube s tradicionalnim (29, 30). Naime, osim vremena, potreban je i iskusniji kliničar. Niemi et al. (29), zaključuju kako postoji veza između dizajna pristupnog kaviteta i vrste instrumenata kojim se provodi revizija. *TRUShape* instrumenti pokazali su se kao instrumenti izbora u kombinaciji s minimalno invazivnim pristupom jer su uklonili puno veću količinu materijala za punjenje korijenskih kanala u odnosu na *VortexBlue* instrumente. No, nijedno istraživanje nije dalo točne količine zaostalog materijala za punjenje na stjenkama korijenskih kanala. Predlažu se daljnja istraživanja koja bi korištenjem mikro-CT analize točno izračunala

postotak zaostalog materijala za punjenje korijenskih kanala nakon provođenja postupka revizije (4).

Smanjenjem vidljivosti, povećava se broj grešaka prilikom instrumentacije. Jedna od grešaka je i transportacija korijenskih kanala. Pojava transportacije posebno je naglašena kod prednjih zuba, a najviše je izražena u zuba s lingvalnim pristupnim kavitetima (25, 32). Kod stražnjih zuba postoje razilaženja u rezultatima istraživanja (27, 33, 35, 36). Instrumentacija korijenskih kanala kroz minimalno invazivne trepancijske kavitete, prema nekim autorima, uzrokovala je devijaciju u obliku i smjeru kanala u odnosu na početnu anatomiju. Tome u prilog ide istraživanje Zhang et al. (37), koji naglašavaju kako je, u zuba s minimalno invazivnim kavitetima, pojačan pritisak instrumenata na određenim dijelovima kanala čime se drastično mijenja njegova zakrivljenost i povećava pojava transportacije. Dokazano je i da postoji veza između vrste instrumenata i pojave transportacije (23). Prema Pereira et al. (38), transportacija je češća uz korištenje *ProTaper Universal (Dentsply Maillefer)* instrumenata, nego kod ostalih. No, postupak mjerenja transportacije kanala nije adekvatno odrađen pa u tom području postoji prostor za napredak i bolju procjenu utjecaja veličine pristupnih kaviteta na pojavnost transportacije.

Budući da se minimalno invazivnom metodom maksimalno čuva tvrdo zubno tkivo, pretpostavka je da će takvi zubi biti otporniji na okluzijska opterećenja. Veći volumen očuvane zubne strukture, trebao bi značiti i bolju prognozu takvih endodontski liječenih zuba (5). Nagađa se da obujam pulpne komore te debljina dentina koji preostane nakon trepanacije, izravno imaju utjecaj na otpornost zuba na frakture. Pomoću *Finite Element Analysis* tehnologije, može se točno odrediti točka u kojoj se najviše nakuplja stres tijekom opterećenja zuba. Utvrđeno je da je stres najveći u zuba trepaniranih tradicionalno u području vrata zuba. Time eksperimentalna istraživanja potvrđuju činjenicu kako je obujam očuvane zubne strukture ključan za povećanu otpornost zuba (4). S druge strane, klinička istraživanja nisu uspjela dokazati isto (27, 35). Potrebno je provesti bolje kontrolirana *ex vivo* istraživanja koristeći nove tehnologije kako bi se utvrdila prava povezanost i uloga veličine pristupnog kaviteta na otpornost zuba na okluzijska opterećenja i lomove (4).

Osim instrumentacije, izrazito je važno opskrbiti zub kvalitetnom postendodontskom restauracijom. Izrazito je važno izbjeći pojavu marginalnog propuštanja kako ne bi došlo do penetracije bakterija (39–41). Cervikalni rubovi postendodontski izrađenih kompozitnih ispuna u dentinu slaba su točka kod direktno restauriranih endodontski liječenih zuba (42). Uz

to, adhezija kompozitnih restauracija može biti kompromitirana i od strane sredstava za čišćenje pristupnih kaviteta (45, 46). No, čišćenje kaviteta od zaostalog materijala za punjenje korijenskih kanala nakon postupka punjenja korištenjem raznih mehaničkih i mikroabrazivnih protokola kao dodatak klasičnom čišćenju alkoholom nije pokazalo bolje rubno brvtljenje postendodontski izrađenih kompozitnih ispuna i cakline, dentina i preendodontskih kompozitnih ispuna (43).

Debljina preostalog dentina nakon instrumentacije recipročnim instrumentima isto utječe na dugoročno preživljenje zuba . Posebno je važno očuvati dovoljno dentina kod donjih molara u području furkacije. Zbog nemogućeg pravocrnog pristupa instrumenata, dolazi do savijanja instrumenata te stvaranja stepenica i strip-perforacija. No, prema Silva et al. (49), nije pronađena razlika u debljini dentina kod donjih molara s obzirom na dizajn trepanacijskog kaviteta. Nema dovoljno istraživanja o utjecaju drugih dizajna kaviteta kao što su ultrakonzervativni ili „truss“ pristupni kaviteti na debljinu preostalog dentina nakon instrumentacije recipročnim instrumentima (4).

Čak i desetak godina nakon začetka minimalno invazivnog pristupa Clark i Kadhemi, 2010. godine (5, 6), nema dovoljne količine konkretnih dokaza koji ga podupiru. Taj koncept se i dalje smatra modernim i teži se pronaći njegova primjena u svakodnevnoj kliničkoj praksi. Budući da se medicina primiče modernim tehnologijama, vjeruje se da će i minimalno invazivni pristup uskoro zaživjeti.

6. ZAKLJUČAK

Koncept minimalno invazivnog trepanacijskog kaviteta novi je pristup koji za cilj ima čuvanje što veće količine tvrdog zubnog tkiva. Međutim dosadašnja najnovija istraživanja još uvijek ne pokazuju kliničke prednosti u smislu pojačane otpornosti na okluzijska opterećenja i frakture u zuba. S druge strane, takav način trepanacijskog kaviteta može uzrokovati proceduralne greške, nedostatne dezinfekcije, diskoloracije zuba, zahtjev za CBCT snimkom prije rada te se produžuje cijelo vrijeme rada. Zbog navedenog, minimalno invazivni trepanacijski kaviteti još uvijek nisu dio prihvaćenog standardnog protokola endodontskog liječenja zuba.

7. LITERATURA

1. Jukić Krmek S, Baraba A, Klarć E, Marović D, Matijević J. Pretklinička endodoncija. Zagreb: Medicinska naklada; 2017. 160 str.
2. Shabbir J, Zehra T, Najmi N, Hasan A, Naz M, Piasecki L, i ostali. Access Cavity Preparations: Classification and Literature Review of Traditional and Minimally Invasive Endodontic Access Cavity Designs. *J Endod.* 2021;47(8):1229–44.
3. Antunović M, Babić B, Jukić Krmek S. Minimalno invazivna endodoncija. *Sonda.* 2018;34(2):29–32.
4. Silva EJNL, De-Deus G, Souza EM, Belladonna FG, Cavalcante DM, Simões-Carvalho M, i ostali. Present status and future directions - Minimal endodontic access cavities. *Int Endod J.* 2022;55 Suppl 3:531–87.
5. Clark D, Khademi J. Modern molar endodontic access and directed dentin conservation. *Dent Clin North Am.* 2010;54(2):249–73.
6. Clark D, Khademi JA. Case studies in modern molar endodontic access and directed dentin conservation. *Dent Clin North Am.* 2010;54(2):275–89.
7. Peters OA, Schönenberger K, Laib A. Effects of four Ni-Ti preparation techniques on root canal geometry assessed by micro computed tomography. *Int Endod J.* 2001;34(3):221–30.
8. Haapasalo M, Shen Y, Wang Z, Gao Y. Irrigation in endodontics. *Br Dent J.* 2014;216(6):299–303.
9. Silva EJNL, Rover G, Belladonna FG, Herrera DR, De-Deus G, da Silva Fidalgo TK. Effectiveness of passive ultrasonic irrigation on periapical healing and root canal disinfection: a systematic review. *Br Dent J.* 2019;227(3):228–34.
10. van der Sluis LWM, Versluis M, Wu MK, Wesselink PR. Passive ultrasonic irrigation of the root canal: a review of the literature. *Int Endod J.* 2007;40(6):415–26.
11. Haapasalo M, Wang Z, Shen Y, Curtis A, Patel P, Khakpour M. Tissue dissolution by a novel multisonic ultracleaning system and sodium hypochlorite. *J Endod.* 2014;40(8):1178–81.

12. Peters OA, Bardsley S, Fong J, Pandher G, Divito E. Disinfection of root canals with photon-initiated photoacoustic streaming. *J Endod.* 2011;37(7):1008–12.
13. Sigurdsson A, Garland RW, Le KT, Rassoulian SA. Healing of Periapical Lesions after Endodontic Treatment with the GentleWave Procedure: A Prospective Multicenter Clinical Study. *J Endod.* 2018;44(3):510–7.
14. Silva EJNL, Pinto KP, Ferreira CM, Belladonna FG, De-Deus G, Dummer PMH, i ostali. Current status on minimal access cavity preparations: a critical analysis and a proposal for a universal nomenclature. *Int Endod J.* 2020;53(12):1618–35.
15. Zillich RM, Jerome JK. Endodontic access to maxillary lateral incisors. *Oral Surg Oral Med Oral Pathol.* 1981;52(4):443–5.
16. Mauger MJ, Waite RM, Alexander JB, Schindler WG. Ideal endodontic access in mandibular incisors. *J Endod.* 1999;25(3):206–7.
17. LaTurno SA, Zillich RM. Straight-line endodontic access to anterior teeth. *Oral Surg Oral Med Oral Pathol.* 1985;59(4):418–9.
18. Levin HJ. Access cavities. *Dent Clin North Am.* 1967;701–10.
19. Torres A, Lerut K, Lambrechts P, Jacobs R. Guided Endodontics: Use of a Sleeveless Guide System on an Upper Premolar with Pulp Canal Obliteration and Apical Periodontitis. *J Endod.* 2021;47(1):133–9.
20. Gambarini G, Galli M, Morese A, Stefanelli LV, Abduljabbar F, Giovarruscio M, i ostali. Precision of Dynamic Navigation to Perform Endodontic Ultraconservative Access Cavities: A Preliminary In Vitro Analysis. *J Endod.* 2020;46(9):1286–90.
21. Tüfenkçi P, Yılmaz K. The Effects of Different Endodontic Access Cavity Design and Using XP-endo Finisher on the Reduction of *Enterococcus faecalis* in the Root Canal System. *J Endod.* 2020;46(3):419–24.
22. Neelakantan P, Khan K, Hei Ng GP, Yip CY, Zhang C, Pan Cheung GS. Does the Orifice-directed Dentin Conservation Access Design Debride Pulp Chamber and Mesial Root Canal Systems of Mandibular Molars Similar to a Traditional Access Design? *J Endod.* 2018;44(2):274–9.

23. Lima CO, Barbosa AFA, Ferreira CM, Ferretti MA, Aguiar FHB, Lopes RT, i ostali. Influence of ultraconservative access cavities on instrumentation efficacy with XP-endo Shaper and Reciproc, filling ability and load capacity of mandibular molars subjected to thermomechanical cycling. *Int Endod J.* 2021;54(8):1383–93.
24. Silva AA, Belladonna FG, Rover G, Lopes RT, Moreira EJJ, De-Deus G, i ostali. Does ultraconservative access affect the efficacy of root canal treatment and the fracture resistance of two-rooted maxillary premolars? *Int Endod J.* 2020;53(2):265–75.
25. Rover G, de Lima CO, Belladonna FG, Garcia LFR, Bortoluzzi EA, Silva EJJ, i ostali. Influence of minimally invasive endodontic access cavities on root canal shaping and filling ability, pulp chamber cleaning and fracture resistance of extracted human mandibular incisors. *Int Endod J.* 2020;53(11):1530–9.
26. Rover G, Belladonna FG, Bortoluzzi EA, De-Deus G, Silva EJJ, Teixeira CS. Influence of Access Cavity Design on Root Canal Detection, Instrumentation Efficacy, and Fracture Resistance Assessed in Maxillary Molars. *J Endod.* listopad 2017;43(10):1657–62.
27. Barbosa AFA, Silva EJJ, Coelho BP, Ferreira CMA, Lima CO, Sassone LM. The influence of endodontic access cavity design on the efficacy of canal instrumentation, microbial reduction, root canal filling and fracture resistance in mandibular molars. *Int Endod J.* 2020;53(12):1666–79.
28. Vieira GCS, Pérez AR, Alves FRF, Provenzano JC, Mdala I, Siqueira JF, i ostali. Impact of Contracted Endodontic Cavities on Root Canal Disinfection and Shaping. *J Endod.* 2020;46(5):655–61.
29. Niemi TK, Marchesan MA, Lloyd A, Seltzer RJ. Effect of Instrument Design and Access Outlines on the Removal of Root Canal Obturation Materials in Oval-shaped Canals. *J Endod.* 2016;42(10):1550–4.
30. Fatima K, Nair R, Khasnis S, Vallabhaneni S, Patil JD. Efficacy of rotary and reciprocating single-file systems on different access outlines for gutta-percha removal in retreatment: An in vitro study. *J Conserv Dent JCD.* 2018;21(4):354–8.
31. Gluskin AH, Peters CI, Peters OA. Minimally invasive endodontics: challenging prevailing paradigms. *Br Dent J.* 2014;216(6):347–53.

32. Yahata Y, Masuda Y, Komabayashi T. Comparison of apical centring ability between incisal-shifted access and traditional lingual access for maxillary anterior teeth. *Aust Endod J J Aust Soc Endodontology Inc.* 2017;43(3):123–8.
33. Alovise M, Pasqualini D, Musso E, Bobbio E, Giuliano C, Mancino D, i ostali. Influence of Contracted Endodontic Access on Root Canal Geometry: An In Vitro Study. *J Endod.* 2018;44(4):614–20.
34. Augusto CM, Barbosa AFA, Guimarães CC, Lima CO, Ferreira CM, Sassone LM, i ostali. A laboratory study of the impact of ultraconservative access cavities and minimal root canal tapers on the ability to shape canals in extracted mandibular molars and their fracture resistance. *Int Endod J.* 2020;53(11):1516–29.
35. Marchesan MA, Lloyd A, Clement DJ, McFarland JD, Friedman S. Impacts of Contracted Endodontic Cavities on Primary Root Canal Curvature Parameters in Mandibular Molars. *J Endod.* 2018;44(10):1558–62.
36. Xia J, Wang W, Li Z, Lin B, Zhang Q, Jiang Q, i ostali. Impacts of contracted endodontic cavities compared to traditional endodontic cavities in premolars. *BMC Oral Health.* 2020;20(1):250.
37. Zhang L, Wang T, Cao Y, Wang C, Tan B, Tang X, i ostali. In Vivo Detection of Subtle Vertical Root Fracture in Endodontically Treated Teeth by Cone-beam Computed Tomography. *J Endod.* 2019;45(7):856–62.
38. Pereira RD, Leoni GB, Silva-Sousa YT, Gomes EA, Dias TR, Brito-Júnior M, i ostali. Impact of Conservative Endodontic Cavities on Root Canal Preparation and Biomechanical Behavior of Upper Premolars Restored with Different Materials. *J Endod.* 2021;47(6):989–99.
39. Thampibul P, Jantarat J, Arayasantiparb R. Post-treatment apical periodontitis related to the technical quality of root fillings and restorations in Thai population. *Aust Endod J J Aust Soc Endodontology Inc.* 2019;45(2):163–70.
40. Siqueira JF, Rôças IN, Alves FRF, Campos LC. Periradicular status related to the quality of coronal restorations and root canal fillings in a Brazilian population. *Oral Surg Oral Med Oral Pathol Oral Radiol Endod.* 2005;100(3):369–74.

41. Craveiro MA, Fontana CE, de Martin AS, Bueno CE da S. Influence of coronal restoration and root canal filling quality on periapical status: clinical and radiographic evaluation. *J Endod.* 2015;41(6):836–40.
42. Gillen BM, Looney SW, Gu LS, Loushine BA, Weller RN, Loushine RJ, i ostali. Impact of the quality of coronal restoration versus the quality of root canal fillings on success of root canal treatment: a systematic review and meta-analysis. *J Endod.* 2011;37(7):895–902.
43. Scholz KJ, Sim W, Bopp S, Hiller KA, Galler KM, Buchalla W, i ostali. Impact of access cavity cleaning on the seal of postendodontic composite restorations in vitro. *Int Endod J.* 2022;55(9):950–63.
44. Dikmen B, Gurbuz O, Ozsoy A, Eren MM, Cilingir A, Yucel T. Effect of Different Antioxidants on the Microtensile Bond Strength of an Adhesive System to Sodium Hypochlorite-treated Dentin. *J Adhes Dent.* 2015;17(6):499–504.
45. Abuhaimed TS, Abou Neel EA. Sodium Hypochlorite Irrigation and Its Effect on Bond Strength to Dentin. *BioMed Res Int.* 2017;2017:1930360.
46. Wattanawongpitak N, Nakajima M, Ikeda M, Foxton RM, Tagami J. Microtensile bond strength of etch-and-rinse and self-etching adhesives to intrapulpal dentin after endodontic irrigation and setting of root canal sealer. *J Adhes Dent.* 2009;11(1):57–64.
47. De Rose L, Krejci I, Bortolotto T. Immediate endodontic access cavity sealing: fundamentals of a new restorative technique. *Odontology.* 2015;103(3):280–5.
48. Spagnuolo G, Pires PM, Calarco A, Peluso G, Banerjee A, Rengo S, i ostali. An in-vitro study investigating the effect of air-abrasion bioactive glasses on dental adhesion, cytotoxicity and odontogenic gene expression. *Dent Mater Off Publ Acad Dent Mater.* 2021;37(11):1734–50.
49. Silva EJNL, Lima CO, Barbosa AFA, Moreira T, Souza EM, De-Deus G, i ostali. Influence of access cavity preparation on the dentine thickness of mesial canals of mandibular molars prepared with reciprocating instruments. *Int Endod J.* 2022;55(1):113–23.

8. ŽIVOTOPIS AUTORA

Marta Posavec rođena je 26.10.1998. godine u Zaboku. Završila je Osnovnu školu Ksaver Šandor Gjalski te Osnovnu glazbenu školu Zabok, smjer gitara. Zatim pohađa Gimnaziju Antuna Gustava Matoša u Zaboku – smjer opća gimnazija. 2017. godine upisuje Stomatološki fakultet Sveučilišta u Zagrebu kojeg završava 2023. godine. Tijekom studiranja znanje nadopunjava radom kao dentalni asistent u privatnoj stomatološkoj ordinaciji.