

Suvremeni oralnokirurški pristup pacijenata zračenih u području glave i vrata

Bek, Ivan

Master's thesis / Diplomski rad

2023

Degree Grantor / Ustanova koja je dodijelila akademski / stručni stupanj: **University of Zagreb, School of Dental Medicine / Sveučilište u Zagrebu, Stomatološki fakultet**

Permanent link / Trajna poveznica: <https://um.nsk.hr/um:nbn:hr:127:709878>

Rights / Prava: [In copyright](#) / [Zaštićeno autorskim pravom.](#)

Download date / Datum preuzimanja: **2024-07-23**



Repository / Repozitorij:

[University of Zagreb School of Dental Medicine Repository](#)





Sveučilište u Zagrebu

Stomatološki fakultet

Ivan Bek

**SUVREMENI ORALNOKIRURŠKI PRISTUP
PACIJENATA ZRAČENIH U PODRUČJU
GLAVE I VRATA**

DIPLOMSKI RAD

Zagreb, 2023.

Rad je ostvaren u: Stomatološki fakultet Sveučilišta u Zagrebu, Zavod za oralnu kirurgiju

Mentor rada: dr. sc. Tomislav Katanec, Zavod za oralnu kirurgiju, Stomatološki fakultet Sveučilišta u Zagrebu

Lektor hrvatskog jezika: prof. hr. jezika i književnosti Nikolina Stulić

Lektor engleskog jezika: mag. philol. angl. Anamarija Torić

Rad sadrži: 35 stranica

3 slike

1 CD

Rad je vlastito autorsko djelo, koje je u potpunosti samostalno napisano uz naznaku izvora drugih autora i dokumenata upotrijebljenih u radu. Osim ako nije drukčije navedeno, sve ilustracije (tablice, slike i dr.) u radu izvorni su doprinos autora diplomskog rada. Autor je odgovoran za pribavljanje dopuštenja za upotrebe ilustracija koje nisu njegov izvorni doprinos, kao i za sve eventualne posljedice koje mogu nastati zbog nedopuštenog preuzimanja ilustracija, odnosno propusta u navođenju njihova podrijetla.

Zahvala

Zahvaljujem svojem mentoru dr. sc. Tomislav Katanec na savjetima, strpljenju i vremenu pruženom tijekom pisanja diplomskoga rada.

Zahvaljujem svojoj majci koja mi je bila velika podrška kroz cijelo školovanje.

Veliko hvala i mojoj djevojci te izvanfakultetskom mentoru, Mislavu Radošu.

Zahvaljujem kolegama i prijateljima na ugodnom druženju i pomoći pruženoj tijekom studija.

Suvremeni oralnokirurški pristup pacijenata zračenih u području glave i vrata

Sažetak

Napretkom medicine i podizanjem svijesti ljudi o malignim bolestima, sve više se pacijentima otkrivaju karcinomi, kako u ranoj fazi tako i u uznapredovaloj. Uz kirurško liječenje, najčešće se primjenjuje terapija zračenjem ili kemoterapija. Radioterapija za sobom povlači nuspojave. Da bi se nuspojave svele na minimum, ključan zadatak stomatologa je informirati pacijenta, obaviti zahvate što bezbolnije i u pravo vrijeme te olakšati sam proces zračenja. Naglasak se stavlja na održavanju oralne higijene te na redovnim kontrolama. Kirurški zahvati bi se trebali obaviti prije početka terapije, za vrijeme terapije samo hitni zahvati, a nakon terapije treba dobro procijeniti rizik od nastanka neželjene nuspojave, osteoradionekroze. U današnje vrijeme sve se više istražuju novi pristupi onkološkim pacijentima kako bi se pacijentima poboljšala kvaliteta života. Najboljim potpornim metodama očuvanja kosti su se pokazali korištenje hiperbarične komore te korištenje plazme obogaćene faktorima rasta. Još uvijek je potrebno provoditi daljnja istraživanja i tragati za boljim rješenjima.

Ključne riječi: zračenje, osteoradionekroza, hiperbarična komora, kirurški zahvati, plazma obogaćena faktorima rasta

Modern oral surgical approach of patients irradiated in the head and neck area

Summary

With the progress of medicine and raised awareness of malignant diseases, more patients are being diagnosed with cancer, both in the early and advanced stages. In addition to surgical treatment, radiotherapy and chemotherapy are most commonly used. However, radiotherapy entails certain side effects. In order to reduce its side effects to a minimum, it is crucial that dentists inform the patient, do their best to perform well-timed, painless procedures as well as facilitate the radiation process itself. Emphasis is placed on maintaining oral hygiene and regular check-ups. Surgical procedures should be performed before the start of therapy, whereas only emergency procedures should be carried out during therapy. After therapy, it is important to carefully assess the risk of an unwanted side effect, i.e. osteoradionecrosis occurring. Nowadays, there has been an increase in the research of new approaches to oncological patients in order to improve their quality of life. The use of hyperbaric chambers and plasma enriched with growth factors have proven to be the best supportive methods of bone preservation. However, it is still necessary to conduct further research and search for better solutions.

Keywords: radiation, osteoradionecrosis, hyperbaric chamber, surgical interventions, plasma enriched with growth factors

SADRŽAJ

1. UVOD	1
2. ZRAČENJE GLAVE I VRATA	3
2.1. Zračenje	4
2.2. Bolesti koje zahtjevaju zračenje	4
2.3. Lijekovi i zračenje	5
2.4. Doze zračenja	6
2.5. Nuspojave zračenja	6
2.5.1. Oralni mukozitis.....	7
2.5.2. Kserostomija.....	8
2.5.3. Gubitak okusa.....	8
2.5.4. Radijacijski karijes.....	9
2.5.5. Trizmus	9
2.5.6. Osteoradionekroza	10
3. SUVREMENI ORALNOKIRURŠKI ZAHVATI	12
3.1. Zahvati prije početka zračenja.....	13
3.2. Zahvati za vrijeme zračenja	14
3.3. Zahvati nakon završetka zračenja.....	16
4. HIPERBARIČNA KOMORA.....	18
4.1. Princip rada i vrste barokomora	19
4.2. Liječenje osteonekroze tkiva	20
4.3. Uspješnost terapije hiperbaričnom komorom i kontraindikacije	21
5. PLAZMA OBOGAĆENA FAKTORIMA RASTA	23
5.1. Dobivanje i djelovanje PRGF.....	24
6. RASPRAVA.....	26
7. ZAKLJUČAK.....	27
8. LITERATURA.....	30
9. ŽIVOTOPIS.....	34

Popis skraćenica

ORN - osteoradionekroza

HBO - hiperbarična komora

PRGF - plazma obogaćena faktorima rasta

Tumori u području vrata i glave, maligne etiologije, povezani su sa visokom stopom morbiditeta i stopom smrtnosti unatoč značajnom poboljšanju u principima liječenja posljednjih nekoliko desetaka godina. Obolijevanje dovodi do smanjenja cjelokupne kvalitete života iz razloga što ovi tumori najčešće nastaju u području tijela koje je odgovorno za govor, disanje i hranjenje. Uz vrlo često korištenu kirurgiju, kod liječenja tumora glave i vrata, najčešće se primjenjuje radioterapija, a kao jedini ispravan pristup liječenja koristi se u početnim fazama bolesti (stadij I i II) (1). U ranim stadijima bolesti, radioterapija ima gotovo identičan postotak uspjeha u izlječenju kao i kirurgija, oko 80%. Gotovo kod svih pacijenata kod kojih se provodi terapija zračenjem u regiji glave i vrata razvijaju se određene komplikacije, kako u ostatku organizma, tako i u oralnoj šupljini. Oralne komplikacije i nuspojave uzrokovane zračenjem vrata i glave mogu se podijeliti na akutne i kronične. Nuspojave koje se javljaju za vrijeme provođenja terapije zračenja nazivaju se akutnima. Među njih spadaju suhoća usta, oralni mukozitis i poremećaji okusne osjetljivosti. Komplikacije koje se razvijaju nakon nekoliko tjedana, mjeseci ili godina po završetku zračenja nazivaju se kroničnima. Radijacijski karijes, osteoradionekroza i trizmus spadaju u tu kategoriju. S povećanom stopom preživljavanja kod karcinoma glave i vrata, sve je veći naglasak na dugoročnoj kvaliteti života nakon terapije karcinoma (2). Osteoradionekroza predstavlja posebno problematičan kasni učinak terapije zračenjem za karcinome glave i vrata koji može značajno utjecati na estetske i funkcionalne smetnje u pacijenata. Stomatološka evaluacija te kvalitetno i redovito održavanje higijene cijele usne šupljine, najvažniji su čimbenici koji smanjuju mogućnost pojave i razvitka oralnih i ostalih bolesti do kojih dovodi terapija zračenjem. Stomatolog treba, prije svega, provesti temeljitu kliničku evaluaciju pacijenta te ga informirati o potrebnim zahvatima i pravilnom održavanju oralne higijene. Nadalje, nužna je i analiza ortopantomograma ili drugih radioloških pretraga (3). Prisutnost hipoksičnih stanica u solidnim karcinomima i njihov mogući utjecaj na odgovor tumora na radioterapiju u današnje vrijeme je jedno od bitnijih pitanja u pronalasku terapija za smanjenje mogućnosti nastanka osteoradionekroze. Hiperbarična oksigenacija nudi jedan pristup prevladavanju hipoksije (4).

Svrha ovoga rada je opisati suvremene oralnokirurške pristupe pacijentima zračenima u području glave i vrata.

2. ZRAČENJE GLAVE I VRATA

2.1. Zračenje

Zračenje je metoda liječenja korištenjem ionizirajućega zračenja, kojoj su podvrgnuti pacijenti sa zloćudnim bolestima. Ta terapija zaustavlja dijeljenje stanice i uzrokuje njezinu apoptozu. Stanice tumora osjetljivije su od stanica zdravoga tkiva jer brže dolazi do diobe. Radioterapija planocelularnog karcinoma glave i vrata ima važnu ulogu u očuvanju organa i njihovog funkcioniranja. Očekuje se da će tumori malog volumena, u koje spadaju tumori kategorije T1-2, imati 70-90% lokalne kontrole s radioterapijom, s druge strane, pokazalo se da je učinkovitost same radioterapije smanjena u slučajevima tumora kategorije T3-4. 3D-konformalna radioterapija smatra se minimalnim standardom u zračenju karcinoma vrata i glave (5). Ona koristi trodimenzionalnu snimku za precizno zračenje ciljanog područja i posebno oblikovanje polja višelistnog kolimatora koji oblikuju fotonski snop sukladno obliku ciljnog volumena kojega je potrebno zračiti. Modularno intenzivirana radioterapija napredna je forma 3D-konformalne radioterapije. Drugi naziv za nju je inverzna radioterapija jer se kod zračenja tumora najprije mora zadovoljiti uvjet zračenja zdravih struktura do doze tolerancije, čime dolazi do poštede netumorskih struktura i smanjuje posljedična smrtnost. Izlaganje protonima ima prednosti nasuprot zračenju fotonima zbog bolje homogenosti doze i smanjenja akumuliranja doze, odnosno dovodi do bolje raspodjele manjih doza po većoj površini zdravog tkiva. Zračenjem moduliranim snopom protona postiže se zadovoljavajuća doza i povećanje terapijskog indeksa, radi čega je moguće zračiti tumor koji se nalazi blizu organa koji su rizični za terapiju. Zbog fizikalnih svojstava protona, terapiju se može koristiti u liječenju recidivirajućih tumora, tumora orofarinksa u mladih bolesnika i tumora moždanog debla te lubanjske baze (6).

2.2. Bolesti koje zahtijevaju zračenje

Tumor vrata i glave po svojoj malignosti zauzeo je šesto mjesto u svijetu. Svake godine se dijagnosticira preko 830.000, a gotovo 50% oboljelih ne uspije se izliječiti. U Hrvatskoj je 2020. godine otkriveno 1.003 karcinoma cervikalne i kranijalne regije, smrtnih ishoda je bilo 476, što je gotovo 50%, te nije zapažena opipljivija promjena incidencije u zadnjih desetak godina. Rizici za razvoj karcinoma vrata i glave jesu izloženosti karcinogenima, poglavito pušenju duhanskih proizvoda i konzumaciji alkohola koji vrlo često sinergistički djeluju. Nasljeđivanje, genska predispozicija te inficiranje humanim papiloma virusom također su rizični čimbenici.

Oko tri četvrtine karcinoma vrata i glave može se povezati s konzumiranjem alkoholnih pića i duhanskih proizvoda, a također alkohol i pušenje imaju značajan utjecaj i na prevalenciju obolijevanja te na stopu preživljavanja (7). Patohistološki gledano, svega 5% malignih tumora vrata i glave ne svrstavaju se u planocelularne karcinome. Podjela tumora vrata i glave prema anatomskoj lokalizaciji:

1. Tumori orofarinksa i usne šupljine
2. Tumori žlijezda slinovnica
3. Tumori usnica
4. Tumori paranazalnih sinusa
5. Tumori kože glave i vrata (8)

2.3. Lijekovi i zračenje

Uz korištenje radioterapije, onkologu na raspolaganju stoje i dvije opcije sustavne terapije koje se vrlo često kombiniraju s radioterapijom, a to su kemoterapija i ciljana terapija. Kemoterapija ima sposobnost uništavanja malignih stanica. Doze i raspodjela se prilagođavaju bolesti i pacijentu, a najčešće se kemoterapija daje u tijeku radioterapije ili prije početka radioterapije. Ciljana terapija odnosi se na fokusiranu terapiju na određene molekule. Radi se o obliku selektivne kemoterapije, za razliku od konvencionalne kemoterapije koja cilja tkiva s najvećim faktorom proliferacije, a koja se također može koristiti uz radioterapiju (9). Neselektivno djelovanje pokazuju lijekovi iz skupine citostatika. Uništavajući zloćudne stanice oni također rade štetu i na zdravim stanicama, ponajviše onima koje se dijele brzo. U kliničkoj praksi citostatici su u upotrebi preko četrdeset godina. U posljednjih dvadeset godina otkriveno je i razvijeno mnogo citostatika zbog kojih smo danas u mogućnosti uspješno liječiti brojne maligne bolesti, a neke i u potpunosti izliječiti. Lijekove iz skupine citostatika možemo primjenjivati samostalno (monoterapija) ili pak kombinirati više lijekova (politerapija). Citostatici se najčešće primjenjuju intravenski, bilo u bolusu ili infuzijom kroz nekoliko sati ili čak više dana. Moguća je i peroralna primjena citostatika, a također i intraarterijska. Mogu se postaviti i u tjelesne šupljine. U nekim tumorima središnjeg živčanog sistema lijek se primjenjuje intratekalno iz razloga što velik broj citostatika ne može proći kroz krvnomoždanu barijeru. Među najčešće korištenim citostaticima bitno je spomenuti cisplatin, karboplatin i 5-fluorouracil (8).

2.4. Doze zračenja

Doza zračenja nije za svakoga ista. Ona ovisi o cilju primjene radioterapije te o senzibilitetu okolnog zdravog tkiva u zračevoj regiji. Doze zračenja se izražavaju u međunarodno prihvaćenoj jedinici, Grey. Ukoliko primjenjujemo radioterapiju s ciljem izlječenja, aplicirana doza zračenja u najviše zabilježenih slučajeva prelaze 60 Gy. Adjuvantnom primjenom ukupna je doza u rasponu od 50 do 60 Gy. U praksi, zračenje s radikalnom namjerom raspoređeno je u dnevne doze zračenja koje iznose od 1,8 – 2,0 Gy po frakciji i, budući da se radioterapija ne odvija vikendima (subota i nedjelja), zračenje može trajati kod nekih bolesnika i do 7 tjedana. Paliјativna radioterapija ima kraće trajanje, a i primjenjuje se manja ukupna doza zračenja (primjerice 30 Gy u 10 frakcija) (10). U pacijenata gdje nije očekivano dugotrajno preživljavanje (bolest koja je metastazirala na udaljena područja) i gdje očekujemo razvijanje kasnih nuspojava, moguća je aplikacija većih doza radioterapije po jednoj frakciji. Veličine frakcije i maksimalnog doziranja zračenja u današnje vrijeme se za pojedine karcinome određuju znanstveno, prema rezultatima iz istraživanja za određene tipove malignih tumora. Neke od jednokratnih doza zračenja (jedna frakcija) za strukture u području glave i vrata:

1. Limfno tkivo 2-5 Gy
2. Mozak 15-25 Gy
3. Mišići >30
4. Kost i hrskavica >30 (11)

2.5. Nuspojave zračenja

Terapija zračenjem malignih tumora glave i vrata povezana je sa značajnim nuspojavama koje se očituju u usnoj šupljini. Primjerice, terapija zračenjem dovodi do smanjene vaskularizacije i napetosti kisika u oralnim tvrdim i mekim tkivima te također do poremećene funkcije žlijezda slinovnica. Ove promjene povećavaju rizik od karijesa i oralnih infekcija te dovode do smanjene sposobnosti zacjeljivanja rana po obavljanju oralnih kirurških zahvata (12). Liječenje bolesnika s oralnom bolešću prije terapije zračenjem mora postići slijedeće ciljeve: identificirati postojeću oralnu bolest i potencijalni rizik od razvoja oralne bolesti, otkloniti sva infektivna dentalna ili oralna žarišta prije početka terapije zračenjem, pružiti pacijentu informacije o dostupnosti bilo kakve financijske potpore za stomatološko liječenje i završno uspostaviti nužnu multidisciplinarnu suradnju unutar zdravstvenog sustava kako bi se oralni simptomi i posljedice

prije, tijekom i nakon terapije zračenjem mogli liječiti, smanjiti ili barem ublažiti. Nuspojave usne šupljine dijele se na akutne i kronične. Akutne komplikacije javljaju se dok traje zračenje i traju do nekoliko tjedana nakon završetka zračenja. Kronične nuspojave javljaju se nakon nekoliko tjedana, mjeseci ili godina od završetka zračenja.

Akutne nuspojave su:

1. Oralni mukozitis
2. Kserostomija
3. Poremećaj okusa

Kronične nuspojave su:

1. Radijacijski karijes
2. Trizmus
3. Osteoradionekroza (13)

2.5.1. Oralni mukozitis

Oralnim mukozitisom smatra se akutna, najčešće prva nuspojava zračenja u regiji vrata i glave koja se manifestira jakim senzacijama bolova u usnoj šupljini te dovodi do otežanoga hranjenja i konzumacije pića. Termin oralni mukozitis uvodi se u primjenu osamdesetih godina prošlog stoljeća s ciljem opisivanja problema zračenjem i kemoterapijom izazvane upale sluznice oralne šupljine. Oralni mukozitis se opisuje zasebno od upale uzrokovane drugim patogenima, što se opisuje kao stomatitis (14). Mukozitis je jedna od prvih i najčešćih komplikacija zračenja, a nastaje zbog štetnog djelovanja zračenja na oralni epitel i vezivno tkivo. Prvi klinički znak oralnog mukozitisa je eritem, pojavljuje se krajem prvog tjedna provođenja terapije. Nakon trećeg tjedna, na sluznici se uočavaju ulkusi prekriveni fibrinskim pseudomembranama koje se mogu naknadno inficirati. Promjene u usnoj šupljini traju dvadesetak dana po završetku zračenja, kada dolazi do postepenog oporavka i cijeljenja nastalih oštećenja. U većini slučajeva lezije cijele bez ožiljnog tkiva, no u određenom broju slučajeva na mjestu lezije zabilježen je ožiljak. Moguće je i da lezije ne zacijele te ostaju kronične nekrotične ulceracije, no to je zabilježeno u jako malom broju slučajeva. Oralni je mukozitis praćen jakim bolovima, disfagijom, otežanim hranjenjem i održavanjem oralne higijene, problemima u govoru i svakodnevnom obavljanju različitih funkcija što značajno utječe na kvalitetu života pacijenata. Također, mukozitis pogoduje nastanku lokalnih i sustavnih infekcija (14). Nekontrolirani oralni mukozitis jedan je od vodećih razloga prekidanja liječenja zloćudnog procesa, produživanja

trajanja liječenja, negativnog ishoda liječenja, potrebe za povećanim korištenjem analgetika, korištenje lijekova za izlječenje sekundarnih infekcija, produženog zadržavanja u bolnici, povećanih troškova liječenja, upotrebe parenteralne prehrane i smanjenja uspjeha terapije na preživljavanje onkoloških pacijenata (15).

2.5.2. Kserostomija

Terapija zračenjem za karcinome kod kojih se žlijezde slinovnice nalaze u blizini ili unutar samog polja zračenog područja, jedan je od glavnih uzroka nastanka kserostomije. Zračenje dozom od 52 Gy dostatna je da dovede do teške disfunkcije žlijezda slinovnica (16). Radioterapija za karcinome oralnog područja obično uključuje doze do 70 Gy, koja se često kombinira sa kemoterapijama koje također mogu imati negativan ishod na proizvodnju sline. Do ove nuspojave dolazi zbog radijacijskog oštećenja parasimpatičkih živčanih vlakana i živčanih stanica. Najprije se stvara gusta, viskozna i ljepljiva slina što dovodi do otežanog hranjenja, gutanja, govora te nošenja proteza u bezubih pacijenata. Izmijenjen sastav i količina sline uzrokuje smanjenje pH sline i promjene bakterijske mikroflore. S obzirom da su oštećenja tkiva žlijezda slinovnica ireverzibilna, suhoća usta u manjoj ili većoj mjeri nije izlječiva te traje doživotno. Slina u ustima je fiziološki medij i kao takva ima višestruke funkcije u održavanju oralnog zdravlja. Svako pomanjkanje sline treba adekvatno nadoknaditi. Ukoliko se radi o trajnom oštećenju, terapija je supstitucijska, a ako oštećenje nije trajno, rabi se laser ili mehanička stimulacija. Savjetuje se pacijentima da što češće piju manje količine vode i njome isperu usta. Također je preporuka i ispiranje čajem korijena bijelog sljeza, te otopinom kuhinjske soli i sode bikarbone (16).

2.5.3. Gubitak okusa

U usporedbi s ostalim toksičnim učincima radioterapije, promjena okusa je komplikacija terapije zračenjem koja se puno rjeđe spominje. Svaka promjena osjeta okusa od najmanje do potpunog gubitka osjeta je vrlo čest problem za onkološke pacijente, a javlja se i tijekom terapije, ali i nakon. Javlja se u od rasponu od disgeuzije, hipogeuzije do ageuzije. Promjene se mogu primijetiti već nakon izlaganja tijela 10-15 doza, a smetnje se najjače očituju 5-10 tjedna nakon početka radioterapije, a potom se najčešće povuku. Srećom, većina bolesnika nakon 3-4 mjeseca od početka radioterapije navodi skoro potpun oporavak osjeta okusa (17).

2.5.4. Radijacijski karijes

Za vrijeme i neposredno nakon radioterapije pacijenti često navode povećanu osjetljivost na toplinske i kemijske podražaje (ponajviše slatko i kiselo), što je povezano s nedostatkom zaštitnog sloja sline te upalom oralne sluznice. Mukozitis se očituje povećanom osjetljivošću na ozljede. Bol koju uzrokuje četkanje zubi često uzrokuje da pacijenti postanu neodgovorni u pogledu svakodnevne oralne higijene, što dovodi do razvoja karijesa. Radijacijski karijes karakterizira klinički tijek koji se očituje brzim početkom i napredovanjem, što u najekstremnijim slučajevima može dovesti do potpunog uništenja prvobitno zdrave denticije unutar samo jedne godine. Radijacijski karijes karakterizira izostanak akutne boli čak i kod ozbiljnijih promjena (18). Histološki, promjene koje se susreću kod radijacijskog karijesa sličnog su ili istog karaktera kao i one koje su posljedica drugih uzroka. U kliničkom smislu, radijacijski karijes nalazi se oko vrata zuba i obično zahvaća više od jedne plohe od kuda i dolazi naziv cirkulacijski karijes. Najkarakterističnije za radijacijski karijes je to da obično nastaje na glatkim površinama inciziva, premolara i molara, koji u pravilu najrjeđe stradavaju od karijesa. To nastaje zbog smanjenja lučenja sline i posljedično znatno otežanog samočišćenja tvrdog zubnog tkiva. Zubi koji se nalaze u ozračenim područjima su diskolorirani, smeđe boje, pokazuju promjene u translucenciji te postaju kruti i skloni lomljenju. Ako se ne liječi, karijes dovodi do razvoja pulpitisa i bolesti periapeksnog tkiva, što zahtijeva provođenje endodontske terapije. Neprovođenje liječenja korijenskih kanala dovodi do potrebe za ekstrakcijom zuba pod upalom, što je ovoj skupini pacijenata rizično zbog mogućeg nastanka osteoradionekroze (18).

2.5.5. Trizmus

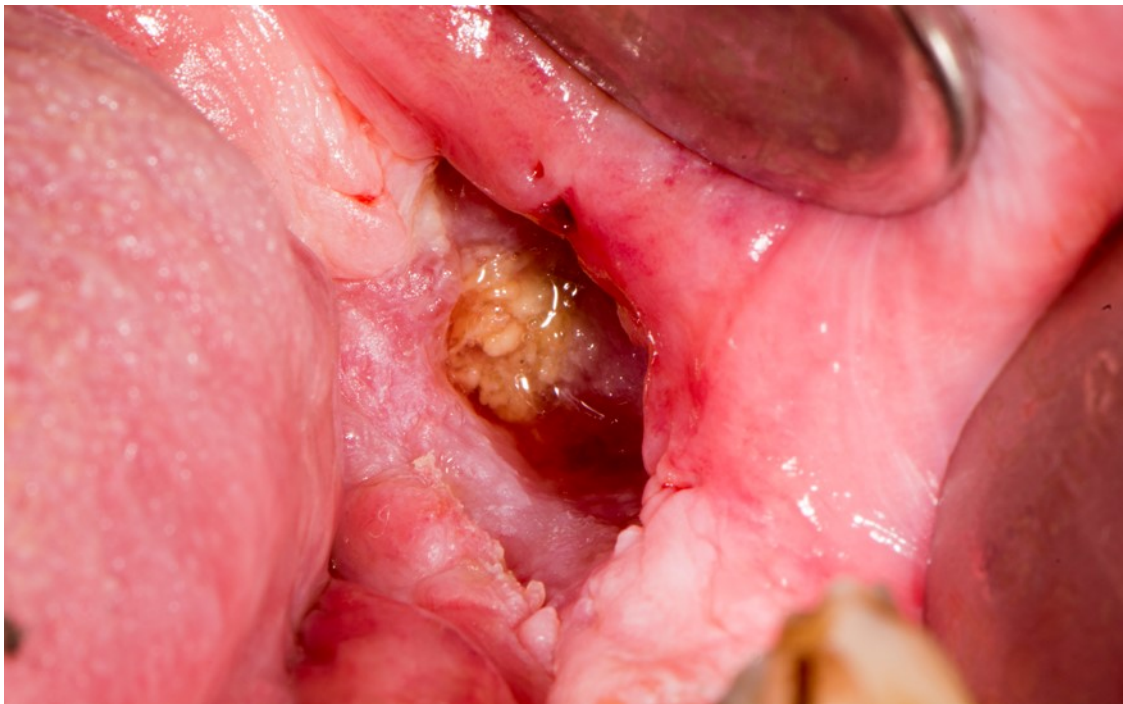
Trizmus opisuje ograničeno otvaranje usta, smatra se drugom najtežom nuspojavom onkološke terapije u području vrata i glave. Incidencija je 5% do 38% oboljelih od karcinoma vrata i glave, iako su najnovija istraživanja pokazala čak i veću učestalost (38% do 42%). Ograničenost otvaranja usta <35 mm dobro je podržana granična točka za definiranje trizmusa. Trizmus ponekad dovodi do poteškoća u svakodnevnim aktivnostima, primjerice odgrizanje, žvakanje, govor i smijanje, što uvelike doprinosi smanjenoj kvaliteti življenja. Također može onemogućiti normalno provođenje oralne higijene, što može dovesti do zubnog karijesa i parodontne bolesti. Kirurški zahvat kod karcinoma glave i vrata može dovesti do ograničenog

otvaranja usta zbog stvaranja ožiljnog tkiva u mišićima koji su zaduženi za žvakanje. Radioterapija može uzrokovati fibrozu temporomandibularnog zgloba ili žvačnih mišića, što može dovesti do trizmusa (19.). U slučajevima u kojima je središnji pterigoidni mišić uključen u zračenu regiju, povećava se rizik od razvoja trizma. Trizmus se obično javlja 3 do 6 mjeseci nakon provedene radioterapije, a stupanj ograničenosti se može nastaviti povećavati do 2 godine. Radioterapija modulirana intenzitetom može poštediti zdrava tkiva i smanjiti rizik od razvoja neželjenih nuspojava. U slučajevima otpornima na terapiju, trizmus se može tretirati i kirurškim zahvatima, kao što je snižavanje visine donje čeljusti kako bi se dobio veći otvor usta, oslobađanje tkiva nakon čega slijedi rekonstrukcija korištenjem režnja ili koronoidektomija. Međutim, češće se propisuje terapija kojom pacijent sam provodi vježbe, koristeći tehnike istezanja kako bi se povećao raspon otvaranja usta (20).

2.5.6. Osteoradionekroza

Osteoradionekroza čeljusti (ORN) jedna je od najozbiljnijih kasnih komplikacija u bolesnika s planocelularnim karcinomom glave i vrata podvrgnutih liječenju terapijom zračenja. Dok je ORN prvi put opisan 1922., definicija, mehanizam patogeneze, učestalost, čimbenici rizika i klinički stadij, kao i protokoli liječenja povezani s bolešću nisu do kraja utvrđeni te se mijenjaju s novim otkrićima. ORN se obično definira kao područje izložene ozračene kosti koja ne uspijeva zacijeliti tijekom razdoblja od 3-6 mjeseci u odsutnosti lokalnog recidiva tumora. Radiološki dokaz nekroze kosti unutar ciljnog volumena neizostavan je dokaz za postavljanje dijagnoze i klasifikacije težine ORN-a (21). Prijavljeno je nekoliko čimbenika rizika za ORN, uključujući one povezane s pacijentom, povezane s tumorom i čimbenici povezani sa samim liječenjem (21). Prijavljena učestalost razvoja ORN-a varira u širokom rasponu prema ispitivanim razdobljima. Učestalost ORN-a smanjila se u posljednje vrijeme, s otprilike 20% prije nekoliko desetljeća na 4-8% u današnje vrijeme. Ta se tendencija može pripisati napretku u tehnikama radioterapije, kao što je radioterapija s modulacijom intenziteta, koja se trenutno koristi. Nekoliko istraživanja ukazalo je na trend u stopi komplikacija povezanih s čeljusti među pacijentima koji primaju radioterapiju s modulacijom intenziteta, u usporedbi s onima koji primaju trodimenzionalnu standardnu radioterapiju. Potrebno je odrediti dozu i volumetrijski prag čeljusti za optimalnu primjenu radioterapije s modulacijom intenziteta kako bi se smanjila incidencija ORN-a. Do danas, malo je studija izvijestilo o korelaciji radioterapijske doze i volumena ozračene čeljusti dok volumetrijski prag za ORN nije jasno određen (22). Liječenje

oralne bolesti i stabilizacija oralnog zdravlja prije i nakon terapije oralnog karcinoma može smanjiti rizik od ORN-a. Upute za liječenje ORN-a uključuju konzervativnu terapiju lijekovima, ultrazvukom, hiperbaričnom komorom (u novije vrijeme) i kiruršku resekciju i rekonstrukciju za ORN u uznapredovalom stadiju bez odgovora (22).



Slika 1. Osteoradioneekroza.

Preuzeto s dopuštanjem autora: dr. sc. Tomislav Katanec

3. SUVREMENI ORALNOKIRURŠKI ZAHVATI

Stomatološki pregled prije liječenja ima za cilj locirati i ukloniti oralna žarišta infekcije kako bi se spriječile lokalne, regionalne ili sustavne komplikacije tijekom, za vrijeme i nakon onkoloških ili drugih medicinskih tretmana. Oralno žarište infekcije definira se kao patološki proces u usnoj šupljini koji ne uzrokuje veće infektivne probleme u zdravih osoba, ali može dovesti do lokalnih ili sustavnih upala u određenim situacijama, primjerice prilikom provođenja radioterapije. Često opažena potencijalna oralna žarišta infekcije uključuju duboki karijes, bolest parodonta, periapikalne procese, impaktirane ili retinirane zube koje kost ne prekriva u potpunosti ili pokazuju radiolucenciju, ciste, nevitalne i nekrotične pulpe i ulceracije (23).

3.1. Zahvati prije početka zračenja

Terapija zračenjem malignih tumora glave i vrata u bliskoj je svezi sa značajnim nuspojavama koje zahvaćaju usnu šupljinu. Iz tog razloga je cilj stomatologa svesti na minimum pojavu neželjenih nuspojava. Liječenje bolesnika u vezi s oralnom bolešću prije terapije zračenjem mora postići nekoliko ciljeva:

1. prepoznati postojeću oralnu bolest i mogući rizik od oralne bolesti
2. otkloniti infektivna dentalna ili oralna žarišta prije početka terapije zračenjem
3. ukazati pacijentu na dostupnost bilo kakve financijske potpore za stomatološko liječenje
4. uspostaviti potrebnu multidisciplinarnu suradnju između članova zdravstvenog sustava kako bi se oralni simptomi i nuspojave prije, tijekom i nakon terapije zračenjem mogli liječiti, smanjiti ili ublažiti.

Zadaća prve faze prije terapijskog postupka je identificirati sva prisutna oralna infektivna žarišta i ustanoviti razinu oralne higijene i pacijentovu motiviranost i suradljivost, a potom u drugoj fazi potrebno je procijeniti koja žarišta treba ukloniti prije zračenja (24). Važno je uzeti u obzir da je stomatološko liječenje kod pacijenata predviđenih za radioterapiju jednokratno i može uključivati vađenje zuba koji bi u standardnim uvjetima mogao dobiti konzervativniji tretman, odnosno izlječenje umjesto ekstrakcije. Iako je u nekim slučajevima potreban konzervativni pristup, za pacijente s ograničenom stomatološkom brigom u prošlosti, nezadovoljavajućom oralnom higijenom i evidentnim dentalnim ili parodontnim bolestima, nužno je razmotriti agresivnije stomatološko liječenje prije početka terapije (25). U prošlosti, svi zubi koji su bili izrazito karijesni, parodontno kompromitirani ili su imali lošu prognozu za opstanak dulje od jedne godine, uklanjali su se prije radioterapije. Preporuka je bila alveoloplastika s primarnim zatvaranjem, primjena prije i postoperativnih antibiotika te 10 dana

čekanja do radioterapije (25). U današnje vrijeme je općeprihvaćeno da zube koji se nalaze u polju visoke doze zračenja nikako nije jedino prihvatljivo izvaditi. Pacijenti koji se pripremaju za radioterapiju i dalje trebaju biti podvrgnuti preventivnom stomatološkom tretmanu. Vađenje zuba i parodontno liječenje prije radioterapije uklanjaju mogućnost razvoja radijacijskog karijesa, napredovanje parodontne bolesti i ORN-a. Jedini zubi za koje se smatra da ih je potrebno stvarno izvaditi prije početka radioterapije su oni zubi unutar polja visoke doze koji se ne mogu obnoviti ili imaju uznapredovali periodontalni proces. Također, za one pacijente koji ne žele ili ne mogu održavati optimalnu oralnu higijenu, predviđeno je vađenje. Prije radioterapije treba ukloniti samo nepotpuno iznikle zube s rizikom od infekcija, dok potpuno impaktirane zube treba ostaviti na svome mjestu (25). Prema nekim istraživačkim radovima, potrebno je vađenje zuba s parodontnim džepovima većim od 5 mm ili većim od 6 mm u poljima zračenja visoke doze prije zračenja. Sve ostale zube treba očistiti i rekonstruirati prije početka same radioterapije (26). Ako se planira ekstrakcija prije radioterapije, kritično je razdoblje između ekstrakcije i radioterapije. Marx i Johnson su preporučili period od 3 tjedna prije početka radioterapije, budući da je eksperimentalni rad dokazao da je potrebno 3 tjedna da osteoid nastane u ležištima te da sam popravak epitela bude potpun nakon ekstrakcije (27). Međutim, ovo vremensko razdoblje ponekad može odgoditi početak radioterapije. Stoga mnogi autori predlažu razdoblje od 2 tjedna, budući da je to obično vrijeme potrebno za planiranje i oblikovanje prostora. Tehnike koje se koristi za planirane ekstrakcije prije radioterapije su alveoloplastika i primarno zatvaranje. Mukoperiost koji prekriva kompletnu alveolarnu kost koju treba ukloniti mora biti podignut, ali nikako ne treba više raditi periostalno podizanje jer će to dovesti do slabije opskrbe krvlju donje čeljusti. Obično je indicirana antibiotska terapija u trajanju od jednog do četiri tjedna (25). U današnje vrijeme moguće je i prevenirati razvoj kserostomije u pacijenata koji će biti upućeni na zračenje. Kirurškim zahvatom je moguće submandibularnu žlijezdu slinovnicu prebaciti u submentalno područje. Na taj način postiže se skoro apsolutna očuvanost funkcioniranja submandibularne žlijezde (28).

3.2. Zahvati za vrijeme zračenja

Svakako je preporučeno sve zahvate odraditi prije početka same radioterapije, a za vrijeme zračenja provoditi redovite kontrole, tretirati nuspojave do kojih je došlo za vrijeme zračenja, a od zahvata raditi samo one koji su hitni. Ukoliko se zahvati odrade prije terapije, rane imaju mogućnost da zacijele i smanjuje se mogućnost nastanka ORN-a, što je najteža komplikacija.

Ako je postupak neizbježan i ako se radi o hitnom postupku, primjerice traumi lica ili infekciji, potrebna je kompletna krvna slika kako bi se pravilno mogla procijeniti ozbiljnost mijelosupresije. Transfuzija trombocita je poželjna u situacijama kada je njihov broj manji od 40 000 st/ml kako bi se izbjeglo nekontrolirano krvarenje. Ako je potreban kirurški zahvat, obavezno se treba posavjetovati s nadležnim onkologom kako bi se utvrdio najniži mogući stupanj liječenja te vrijeme i trajanje terapijskog postupka. Mukozitis usne šupljine najčešća je i ozbiljna nuspojava terapije zračenjem, koja se pojavljuje kod velikog broja bolesnika. Manifestira se jakim boli, poteškoćama u hranjenju i hidrataciji, smanjuje sposobnost pacijenta da održava dobru oralnu higijenu i u konačnici može dovesti do odgađanja ili prekidanja terapije, što može nepovoljno utjecati na preživljenje i prognozu. Mukozitis se prema kriterijima Svjetske zdravstvene organizacije ocjenjuje od 1 do 4 ovisno o težini:

1. Eritem i senzibilnost sluznice
2. Ulceracije uz mogućnost konzumiranja krute hrane
3. Ulceracije uz mogućnost konzumiranja mekane i tekuće hrane
4. Ulceracije uz koji nije moguće uzimanja tekuće ni krute hrane (29)

Ozbiljnost i trajanje oralnog mukozitisa ovisi o težini neutropenije, korištenim lijekovima, doziranju citotoksičnog sredstva ili dozi zračenja. Preporučuju se mnoge kombinacije ispiranja rana različitim sredstvima. Uobičajena sredstva za ispiranje klorheksidinom dolaze u 0,12% otopini koja sadrži alkohol. Alkohol može iritirati pacijente s mukozitisom, pa bi trebalo koristiti pripravke bez alkohola, kod kojih treba procijeniti njihovo antibakterijsko djelovanje širokog spektra i njihova antigljivična svojstva (30). Ukoliko je broj leukocita ispod 2000 st/mm³, a nije moguće odgoditi zahvat, obavezno se pacijent mora zaštititi nekim od antibiotika koji ne izaziva alergijsku reakciju u pacijenta. Za vrijeme terapije se rade različite sprave koje služe za sprečavanje razvoja trizmusa i pokazuju se pacijentu vježbe otvaranja usta kako bi se mišićna vlakna adekvatno istegnula. Naprave također mogu poslužiti kako bi se zaštitila određena područja koja ne bi trebala biti podvrgnuta zračenju, na način da pomiču obraz, jezik, usnice i štite mandibulu od pretjeranog izlaganja zračenju. Potreba za izradom takvih nosača je kod pacijenata koji boluju od karcinoma dna usne šupljine, usana, tonzila, jezika. Nerijetko se koriste i kao nosači za fluoridni gel (31).

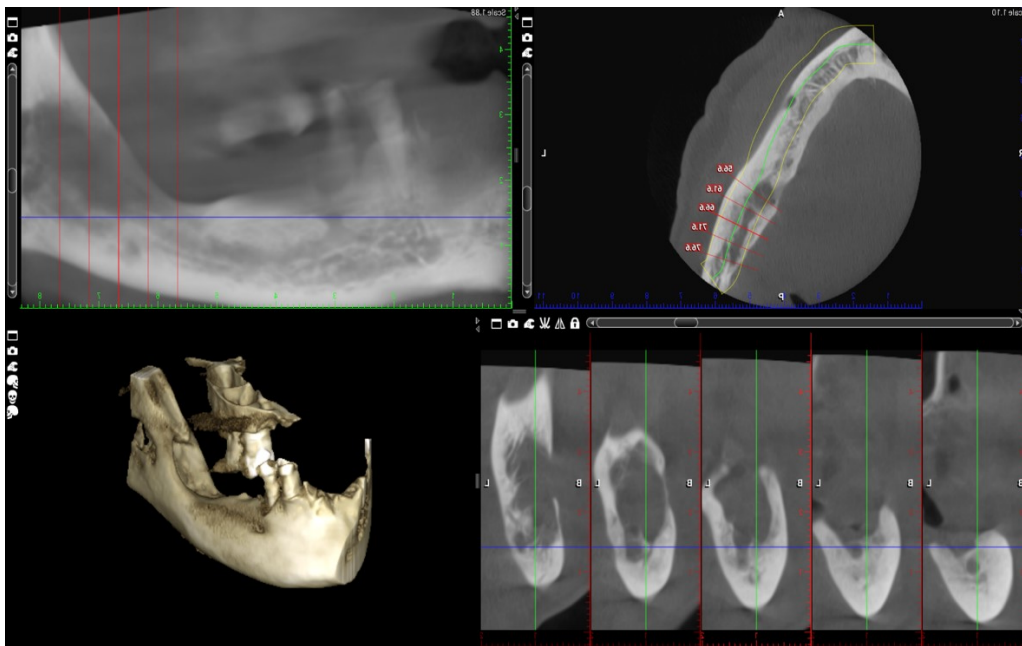
3.3. Zahvati nakon završetka zračenja

Po završetku radioterapije, akutne oralne nuspojave koje su u korelaciji sa štetnim djelovanjima zračenja na oralnu šupljinu počinju slabiti, no na žalost i nakon što je završena terapija moguć je razvoj kroničnih nuspojava koje mogu narušavati zdravlje pacijenta te mogu uvelike smanjiti kvalitetu života. Pacijenti, koji nose mobilne proteze, trebali bi izbjegavati nošenje istih tijekom prvih pola godine po završetku radioterapije jer čak i minimalno oštećenje sluznice može dovesti do ulceracija. Ukoliko takve iritacije potraju duži period, može doći čak i do nekroze kosti. Proteze koje više nisu odgovarajuće potrebno je zamijeniti novima koje neće nadražiti i žuljati sluznicu (32). Ukoliko postoji potreba za vađenjem zuba, anestezija bez vazokonstriktora vrsta je izbora. Vazokonstriktori dodatno doprinose smanjenju protoka krvi, što još jače dovodi do ishemije, a posljedično i osteonekroze. Budući da treba spriječiti nastanak ORN-a, a ne liječiti, upotrebljavaju se i antibiotici. Najčešće propisivani antibiotici su klavocin 500 mg i metronidazol 400 mg, tri puta dnevno ili klindamicin 300 mg, svakih 6 sati. S antibiotikom se započinje najkasnije 24 sata prije i nastavlja kroz narednih pet dana nakon obavljene ekstrakcije (32). Kada pričamo o dozvoljenom vremenu ekstrakcije, nakon završetka terapije zračenjem, postoji razdoblje od godine dana prije nego negativni aspekti zračenja induciraju fibrozu i dovedu do prestanka vaskularizacije. Taj period smatra se kao relativno siguran za provođenje potrebnih zahvata vađenja zuba. Najbolje i najsigurnije bi bilo zahvate odraditi u prva tri mjeseca (33). Ukoliko se razvije nekroza čeljusti, postoje protokoli za liječenje, ovisno o kojem od tri stadija se radi:

1. Stadij I liječi se konzervativno. Primjenjuju se lokalne antiseptičke otopine, poput klorheksidina ili vodikovog peroksida. Ukoliko je moguće, poželjno je uvesti 20 tretmana HBO koje je moguće dodatno povećati za 10 u slučaju pozitivne reakcije.
2. Stadij II podrazumijeva radikalniji pristup. Primjenjuju se antibiotici, rana se čisti, provodi sekvestrektomija i uklanjanju nekrotični dijelovi kosti do u zdravo. Ranu je potrebno primarno zatvoriti ili ako to nismo u mogućnosti provesti, uz pomoć mekotkivnog reznja. Ukoliko je moguće, i u ovom stadiju uvodi se 20 tretmana HBO prije operacije i ponovno dodatnih 10 po završetku operacije.
3. Stadij III liječi se najradikalnije. Provodi se resekcija zahvaćenog dijela i rekonstrukcija sa slobodnim koštanomisićnim reznjem. Nažalost, za pacijente u ovom stadiju nema koristi od HBO (34).

Ukoliko se pacijentima nadoknađuje izgubljeni zub zubnim implantatom, implantati se mogu ugraditi godinu do godinu i pola nakon radioterapije, ali treba uzeti u obzir promjene u kosti

nastale radioterapijom. Kod ovakvih zahvata također postoji velika opasnost od razvoja ORN-a. Kod implantata koji se ugrađuju u gornju čeljust ili anteriorno u donju čeljust rizik od razvoja ORN-a je manji (32). Zračenje u regiji vrata i glave jedna je od općih medicinskih kontraindikacija za podizanje maksilarnog sinusa zbog velike mogućnosti razvoja ORN-a (35).



Slika 2. Osteoradioneekroza na CBCT-u područja mandibule 46 do 48.

Preuzeto s dopuštenjem autora: dr. sc. Tomislav Katanec

4. HIPERBARIČNA KOMORA

Hiperbarična terapija kisikom medicinski je postupak koji se izvodi u posebno opremljenoj komori s povišenim tlakom (barokomori). U ovoj metodi liječenja udiše se čisti (100%-tni) kisik pri povišenom tlaku. U uvjetima povišenog tlaka, kisik se otapa u krvi i dolazi u puno većoj količini do tkiva kojima je smanjena zasićenost kisikom. Terapija je u upotrebi već duži niz godina, a svoju korisnost je našla kod velikog broja bolesti u kojima je potvrđen značajan nedostatak kisika (hipoksija) (36).

4.1. Princip rada i vrste barokomora

Princip rada se temelji na metodi liječenja hiperbaričnim kisikom. Liječenje se odvija na način da pacijent udiše čisti kisik u hiperbaričnoj komori uz uvjet da je tlak veći od tlaka na visini mora, odnosno pri tlaku većem od jednog bara. Uređaj bez kojega se hiperbarična medicina ne bi mogla obavljati je hiperbarična komora. Komora je napravljena tako da podnosi tlačjenje i omogućuje udisanje kisika pod tlakom većim od tlaka na visini mora. Prema definiciji, udisanje 100%-tnog kisika pod tlakom od jedne atmosfere ili izlaganje dijelova tijela 100%-tnom kisiku ne smatra se liječenjem hiperbaričnim kisikom. Da bi se smatralo liječenje hiperbaričnim kisikom ispravno provedeno, pacijent mora udisati kisik izričito unutar tlačene komore (37).

Na tržištu se nalazi nekolicina tipova hiperbaričnih komora:

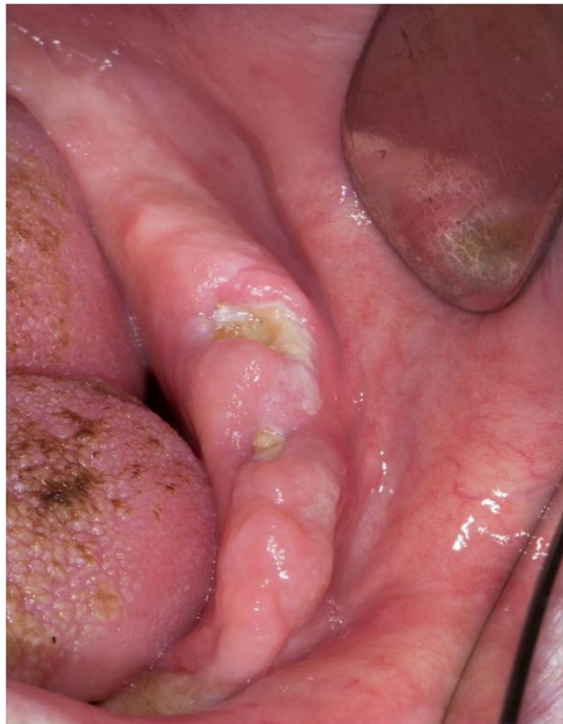1. Jednomjesne komore
2. Višemjesne komore
3. Prenosive komore
4. Komore za ispitivanje i uvježbavanje ronioaca
5. Male hiperbarične komore

Jednomjesne komore su najčešće. Pacijenti se unose na nosilima u komoru koja je ispunjena kisikom. Neke od pozitivnih strana ovakvih komora su: sa svakim pacijentom se radi pojedinačno te se na taj način sprječava mogućnost infekcije, pogodne su za intenzivno liječenje jer nije neophodno da pacijent nosi masku. Višemjesne komore mogu liječiti istovremeno više od jednog pacijenata. Upravo zbog većeg broja pacijenata koji se istovremeno nalaze u komori, svaki pacijent postavlja masku preko nosa i usta. U višemjesnim komorama moguće je i izvoditi manje oralnokirurške zahvate, dok za ozbiljnije zahvate je ipak potreba za posebno opremljenom komorom. Prenosive višemjesne komore omogućuju hitno liječenje tijekom dugotrajnog transporta i liječenja pacijenata s nedostacima i ispadima u krvotoku mozga, kao i s bolestima srčanog mišića i perifernih žila (37).

4.2 Liječenje osteonekroze tkiva

Hiperbarična oksigenacija (HBO) pronašla je svoju upotrebu u sprečavanju nastanka ORN-a. Primjena započinje još 80-ih godina prošlog stoljeća, a u današnje vrijeme njena upotreba se sve više povećava. HBO igra značajnu ulogu u liječenju mnogih stanja, uključujući radijacijsku nekrozu kostiju te ostalih mekih tkiva promijenjenih nakon terapije zračenja. HBO je doveo do revolucije u rekonstrukciji kostiju lica kod ozračenih pacijenata jer su se rezultati mogli predvidjeti te su bili funkcionalni. Ako se prije operacije drži šest strogih kriterija, uspješnost raste preko 90% (25). Tih šest kriterija su:

1. Obnova kontinuiteta čeljusti
2. Obnova visine alveolarne kosti
3. Obnova koštane mase
4. Obnova oblika luka
5. Održavanje kosti
6. Obnova kontura lica



Slika 3. Ulceracija uzrokovana osteoradionekrozom u području mandibule.

Preuzeto s dopuštenjem autora: dr. sc. Tomislav Katanec

Budući da bi ORN trebalo promatrati kao kroničnu ranu u kojoj je nekroza povezana s hipoksijom, lako je shvatiti terapijsku svrhu i uspješnost primjene HBO. Kontaminacija raznim aerobnim i anaerobnim organizmima dovodi do infekcije koja dodatno doprinosi hipoksiji i dovodi do još veće nekroze (25). HBO dovodi do prekida toga niza na slijedeći način:

1. Povećava oksigenaciju tkiva kroz angiogenezu
2. Kontrolira infekciju, uglavnom putem pojačanog uništavanja bakterija gljivičnih makrofaga i proizvodnje baktericidnih slobodnih radikala
3. Potiče replikaciju fibroblasta i razvoja kolagenskog matriksa

Ciljno tkivo u primjeni HBO-a u stvari nije sama nekrotična kost, već kompromitirano živo tkivo koje je pod velikim metaboličkim zahtjevima da jednostavno ostane održivo. HBO je pomoćna, a ne glavna i jedina terapija. Marx je uveo protokol za liječenje ORN-a koji kombinira HBO terapiju i kiruršku operaciju kao svoje primarne modalitete liječenja. Došao je do zaključka da sam HBO ne može izliječiti osteonekrotične rane, što nam govori da HBO bez agresivnog kirurškog liječenja ne može savladati napredak bolesti u velikom postotku slučajeva. Prikazani razlozi niske stope uspjeha bili su slijedeći:

1. Stupanj oštećenja tkiva zračenjem individualan je među pacijentima, čak i s identičnim dozama i brojem frakcija
2. HBO ne može revaskularizirati nekrotičnu kost
3. HBO ne može u potpunosti inhibirati progresiju ORN

Protokoli za provođenje terapije HBO se obično sastoje od 20-30 tretmana prije i deset nakon vađenja zuba, s primjenom ovlaženog čistog kisika pri 2,0-2,5 atmosfere apsolutnog tlaka tijekom 90-120 minuta svake seanse, jedanput svaki dan. U jednomjesnim komorama, koje ne omogućuju prekidanje disanja kisika, kontinuirano davanje kisika često se provodi na 2,0 apsolutne atmosfere kako bi se umanjio rizik od nastanka toksične reakcije središnjeg živčanog sustava na kisik (25).

4.3 Uspješnost terapije hiperbaričnom komorom i kontraindikacije

Prilikom samostalnog korištenja HBO bez kirurškog uklanjanja nekrotične kosti, stope uspjeha nisu pokazale napredak u usporedbi s lokalnim održavanjem rana ili konzervativnom terapijom. Korištenjem samo HBO može se privremeno zaustaviti i oporaviti ORN, samo da bi se kasnije

ponovno vratio. HBO stimulacija također može izazvati proliferaciju granulacijskog tkiva. Jedan od glavnih razloga zašto ORN ne zacjeljuje je taj što metabolički zahtjevi za regeneracijom uvelike prekoračuju opskrbu kisikom i prehranom (38). Razlozi koji opravdavaju korištenje HBO je da povremeno povećanje napetosti kisika u tkivima stimulira sintezu kolagena i fibroblastičnu proliferaciju, pojačava fagocitnu sposobnost te potiče neoangiogenezu (38). Toksični učinci zabilježeni su u središnjem živčanom sustavu, a glavne kontraindikacije protiv primjene HBO-a su neki od lijekova, neliječeni pneumotoraks, neuritis, neki od oblika plućnih bolesti poput pušačkog emfizema i aktivne virusne infekcije. Jedine dvije apsolutne kontraindikacije za HBO su optički neuritis i postojeća neoplazija. Relativnih kontraindikacija za terapiju HBO je nešto više. Među njih spadaju infekcija gornjih dišnih putova, kronični sinusitis, epilepsija, kronična opstruktivnu bolest dišnih putova, hiperpireksija, anamneza spontanog pneumotoraksa ili operacija prsnog koša ili uha, virusne infekcije, kongenitalna sferocitoza, anamneza optičkog neuritisa i klaustrofobija. Rizik od HBO terapije može se vrlo lako svesti na minimum, pažljivom procjenom prije liječenja uključujući snimanje prsnog koša i elektrokardiografiju. Također, neki od savjeta su i posjete oftalmologu te otorinolaringologu. Zapažena je i zabrinutost da HBO ima sposobnost u nekim slučajevima dovesti do progresije raznih autoimunih i imunosupresivnih poremećaja i viremije, ali zasada postoji jako mali broj potpornih dokaza (25).

5. PLAZMA OBOGAĆENA FAKTORIMA RASTA

Plazma obogaćena faktorima rasta (PRGF) predstavlja krvnu plazmu koja je obogaćena faktorima rasta. Faktori rasta zaslužni su za staničnu komunikaciju. Stanična proliferacija, diferencijacija, migracija te apoptoza najbitniji su procesi za koje su zaslužni faktori rasta. Po svojoj građi su polipeptidi koji posjeduju funkcije poput reguliranja rasta, diferencijacije i metabolizma stanica, a među njima se nalaze trombocitni faktor rasta (PDGF), vaskularni endotelni faktor rasta (VEGF), transformirajući faktor rasta beta (TGF- β), faktor rasta fibroblasta (FGF) i epidermalni faktor rasta (EGF). Kod pacijenata koji su bili podvrgnuti terapiji zračenja, koncentracija faktora rasta u krvi je vrlo niska. Djeluju na način da se vežu za receptore na staničnoj membrani, tako da prenose signale preko protein kinaza, aktivirajući jedan ili više staničnih gena. Osim toga, važnu ulogu igraju i u poticanju angiogeneze koja oštećeno tkivo opskrbljuje kisikom i važnim hranjivim tvarima (39). Uporabom nekih od najnovijih poboljšanih i kombiniranih tehnika nadogradnje i oporavka koštanih i mekih tkiva, mogućnost razvijanja postoperativnih nuspojava, pa tako i ORN-a uvelike je smanjena. PRGF tehnologija se u bližoj prošlosti počela primjenjivati u raznim područjima medicine, posebice u oralnoj i maksilofacijalnoj kirurgiji. Svoju primjenu je pronašla i u drugim granama medicine; sportskoj medicini, oftalmologiji, ortopediji i dermatologiji..

5.1. Dobivanje i djelovanje PRGF

Za dobivanje PRGF-a potreban je mali volumen krvi koji se uzima iz periferne vene uz korištenje natrijeva citrata kao antikoagulansa. Prilikom centrifugiranja krvi, procesa koji je nužan za dobivanje PRGF-a, upotrebljava se specifična oprema. PRGF sistem se sastoji od centrifuge, dijelova za zagrijavanje, tube s citratima, sterilnih cjevčica i dodataka za vađenje krvi te pipetiranje. Nakon centrifugiranja krvi u trajanju od 8 minuta, koncentrirane crvene krvne stanice se nalaze na dnu epruvete. Iznad njih se nalazi sloj bijelih krvnih stanica, a na vrhu plazma podijeljena u dvije frakcije. Prva frakcija, F1 bogata je fibrinom, a druga, F2 faktorima rasta i proteinima. Gornja frakcija plazme, koja se retrahira unutar 30 minuta na temperaturi od 37 stupnjeva, proizvest će autologni fibrin. Prilikom proizvodnje PRGF-a potrebno je oprezno pipetirati 0.5 ml frakcije plazme neposredno iznad crvenog dijela krvi, izbjegavajući bijele krvne stanice, leukocite, koji su prisutni u tom dijelu krvi. Za aktivaciju PRGF-a, potrebno je dodati kalcijev klorid te pričekati pet minuta. Faktori rasta koji se nalaze u sastavu PRGF-a potječu iz plazme i trombocita. Trombociti otpuštaju tvari koje potiču regeneraciju tkiva i angiogenezu te mijenjaju upalu. Bitan sudionik u aktivaciji PRGF-a je i

kalcij koji potiče promjenu fibrinogena u fibrin, odnosno stvaranje krvnog ugruška. Fibrin predstavlja neprekinuti sistem otpuštanja faktora rasta, a također je odličan matriks za pohranu stanica (40). Djelovanje PRGF-a ostvaruje se proliferacijom i migracijom stanica, privlačenjem cirkulirajućih stanica na mjesto ozljede te poticanjem angiogeneze, što je iznimno bitno za početak regeneracije tkiva. PRGF djeluje protuupalno te antibakterijski. Za bakteriostatsko djelovanje zaslužni su trombocidini, antibakterijski proteini koji se nalaze u trombocitima (40). Terapija primjenom PRGF-a sve više ulazi u upotrebu prilikom provođenja određenih zahvata u stomatologiji, ponajviše u oralnoj kirurgiji i parodontologiji. Nakon odvajanja od preostalih komponenti krvi, PRGF se postavlja na mjesto u čeljusti s kojeg je ekstrahiran zub s ciljem ubrzanja procesa cijeljenja i smanjenja mogućnosti nastanka ORN-a. Istraživanjima je dokazano kako faktori rasta igraju važnu ulogu u koštanom prihvaćanju implantata, stoga je sve veća primjena i u dentalnoj implantologiji (40).

Pacijenti podvrgnuti radioterapiji trebaju posjetiti svojega doktora dentalne medicine prije početka liječenja kako bi se napravila kompletna procjena te sanacija usne šupljine. Na taj način pacijenta se štiti od mogućih komplikacija i razvijanja negativnih nuspojava. Poželjno je sve kirurške zahvate, a ponajviše zahvate vađenja zuba i zahvate na kosti, izvršiti minimalno dva tjedna prije početka terapije kako bi rane imale dovoljno vremena da zadovoljavajuće zacijele. Time je moguće spriječiti rizik od nastanka osteoradionekroze kao najgore moguće komplikacije. Dok je pacijent pod terapijom, dužan je dolaziti na redovite kontrole kako bi se na vrijeme otkrile, prevenirale i spriječile moguće nuspojave. Najčešća nuspojava koja se javlja u većine pacijenata je oralni mukozitis, nadalje, kserostomija koja za sobom povlači brojne druge smetnje i patološka stanja poput infekcija usne šupljine i karijesa te trizmus. Najzahtjevnija komplikacija koja se pojavljuje je osteoradionekroza. Potrebno bi bilo s pacijentima koji su na radioterapiji provoditi kontrole svakih dva tjedna za vrijeme terapije zračenja. Dužnost doktora dentalne medicine je upućivanje o kvalitetnom provođenju higijene te ga motivirati. Po završetku provođenja radioterapije slijedi period kontrola koji se provodi svakih mjesec do tri mjeseca u prve dvije godine, a nakon toga, barem svakih šest mjeseci, odnosno minimalno dva puta godišnje. Taj se period smatra kritičnim za razvoj osteoradionekroze, a također često dolazi do pogoršavanja kserostomije. Prema nekim istraživanjima, po završetku zračenja postoji relativno siguran period, koji se naziva prozor. Negativni učinci zračenja ne bi se trebali manifestirati u periodu od tri do šest mjeseci te se stoga taj period smatra relativno sigurnim za provođenje zahvata vađenja zuba. Svakako je preporuka prije terapije provesti sve ekstrakcije. Terapija uključuje primjenu antimikrobne otopine, hiperbaričnu oksigenaciju te primjenu antibiotika ili kiruršku obradu, a u novije vrijeme sve više se koristi i PRGF (31). Prema dostupnim podacima, razvoj ORN-a nakon ekstrakcije je 3% u mandibuli u usporedbi s 1% u maksili (41). Postoji potreba za daljnjim randomiziranim kontroliranim ispitivanjima u području korištenja hiperbarične komore, koji se za sada pokazao uspješnim u određenim stadijima ORN-a, a posebno kao pomoćne terapije u liječenju ORN-a (38). PRGF pokazuje veliki regenerativni potencijal u dentalnoj medicini, no i ona zahtjeva daljnja istraživanja (42).

U današnje vrijeme broj pacijenata podvrgnutih zračenju koji se svojem doktoru dentalne medicine jave tek kada su već počeli primati terapiju, ili su im se javili prvi simptomi, sve je veći. Naglasak se sve više stavlja na edukaciju cjelokupnog medicinskog osoblja i šire populacije o korisnosti odlaska onkoloških pacijenata svome doktoru dentalne medicine što je ranije moguće. Cilj ranog odlaska doktoru dentalne medicine je priprema pacijenta za terapiju kako bi se negativne posljedice zračenja svele na minimum. Iznimno je važno da pacijent bude što prije upućen u stomatološku ordinaciju kako bi ga se pripremilo za radioterapiju na najsigurniji način. Doktor dentalne medicine pacijentima može uvelike olakšati neugodne simptome oralnih komplikacija radioterapije te na taj način poboljšati pacijentovu kvalitetu života, na što se stavlja naglasak. Neki od najbitnijih zadataka stomatologa za vrijeme radioterapije su:

1. Preventivno otklanjanje svih mogućih faktora iritacije te potencijalnih izvora infekcije
2. Izlječenje postojeće oralne bolesti prije, tijekom te po završetku radioterapije
3. Educiranje pacijenata o pravilnom održavanju oralne higijene
4. Izrada udlagu za aplikaciju fluorida
5. Prevencija oralnih komplikacija zračenja
6. Ublažavanje simptoma oralnih komplikacija i propisivanje preparata za liječenje istih
7. Edukacija pacijenta o nužnosti kontrolnih pregleda po završetku radioterapije

1. Prgomet D. Karcinom glave i vrata – trenutne mogućnosti i perspektive u liječenju. *Liječ. Vjesn.* 2021;143:284–293.
2. Hitz Lindenmüller I., Lambrecht JT. Section III: Consumer Products and Mucosal Membranes, Oral Care. *Curr Probl Dermatol.* Basel, Karger, 2011;40:107–115.
3. Lovrić I. Stomatološka skrb bolesnika prije zračenja glave i vrata [diplomski rad]. University of Zagreb: School of Dental Medicine; 2018.
4. Shaw RJ, Butterworth CJ, Silcocks P, Tesfaye BT, Bickerstaff M, Jackson R, et al. HOPON (Hyperbaric Oxygen for the Prevention of Osteoradionecrosis): A Randomized Controlled Trial of Hyperbaric Oxygen to Prevent Osteoradionecrosis of the Irradiated Mandible After Dentoalveolar Surgery. *Int J Radiat Oncol Biol Phys.* 2019;104(3):530-539.
5. Kodaira T, Nishimura Y, Kagami Y, Ito Y, Shikama N, Ishikura S, et al. Definitive radiotherapy for head and neck squamous cell carcinoma: update and perspectives on the basis of EBM. *Jpn J Clin Oncol.* 2015;45(3):235-43.
6. Brennan PA, Bradley KL, Brands M. Intensity-modulated radiotherapy in head and neck cancer - an update for oral and maxillofacial surgeons. *Br J Oral Maxillofac Surg.* 2017;55(8):770-774.
7. Basu T, Laskar SG, Gupta T, Budrukkar A, Murthy V, Agarwal JP. Toxicity with radiotherapy for oral cancers and its management: a practical approach. *J Cancer Res Ther.* 2012;8(1):72-84.
8. Vrdoljak E, Šamija M, Kusić Z, Petković M, Gugić D, Krajina Z. *Klinička onkologija.* Zagreb: Medicinska naklada; 2013.
9. Katzung BG, Masters SB, Trevor AJ. *Temeljna i klinička farmakologija* Jedanaesto izdanje. Zagreb: Medicinska naklada; 2011.
10. Lambert EM, Gunn GB, Gidley PW. Effects of radiation on the temporal bone in patients with head and neck cancer. *Head Neck.* 2016;38(9):1428-1435.
11. Redžović A, Zahirović D, Šamija M. Primjena, učinkovitost i nuspojave zračenja u liječenju malignih bolesti. *Medicina fluminensis* 2015;51(3):353-359.
12. Sroussi HY, Epstein JB, Bensadoun RJ, Saunders DP, Lalla RV, Migliorati CA, et al. Common oral complications of head and neck cancer radiation therapy: mucositis, infections, saliva change, fibrosis, sensory dysfunctions, dental caries, periodontal disease, and osteoradionecrosis. *Cancer Med.* 2017;6(12):2918-2931.
13. Jham BC, da Silva Freire AR. Oral complications of radiotherapy in the head and neck. *Braz J Otorhinolaryngol.* 2006;72(5):704-8.

14. Daugėlaitė G, Užkuraitytė K, Jagelavičienė E, Filipauskas A. Prevention and Treatment of Chemotherapy and Radiotherapy Induced Oral Mucositis. *Medicina (Kaunas)*. 2019;55(2):25.
15. Pulito C, Cristaudo A, Porta C, Zapperi S, Blandino G, Morrone A, et al. Oral mucositis: the hidden side of cancer therapy. *J Exp Clin Cancer Res*. 2020;39(1):210.
16. Jensen SB, Vissink A, Limesand KH, Reyland ME. Salivary Gland Hypofunction and Xerostomia in Head and Neck Radiation Patients. *J Natl Cancer Inst Monogr*. 2019;209(53):016.
17. Gunn L, Gilbert J, Nenclares P, Soliman H, Newbold K, Bhide S, et al. Taste dysfunction following radiotherapy to the head and neck: A systematic review. *Radiother Oncol*. 2021;157:130-140.
18. Dobroś K, Hajto-Bryk J, Wróblewska M, Zarzecka J. Radiation-induced caries as the late effect of radiation therapy in the head and neck region. *Contemp Oncol (Pozn)*. 2016;20(4):287-290.
19. Tsai CC, Wu SL, Lin SL, Ko SY, Chiang WF, Yang JW. Reducing Trismus After Surgery and Radiotherapy in Oral Cancer Patients: Results of Alternative Operation Versus Traditional Operation. *J Oral Maxillofac Surg*. 2016;74(5):1072-1083.
20. Kamstra JI, van Leeuwen M, Roodenburg JL, Dijkstra PU. Exercise therapy for trismus secondary to head and neck cancer: A systematic review. *Head Neck*. 2017;39(1):160-169.
21. Frankart AJ, Frankart MJ, Cervenka B, Tang AL, Krishnan DG, Takiar V. Osteoradionecrosis: Exposing the Evidence Not the Bone. *Int J Radiat Oncol Biol Phys*. 2021;109(5):1206-1218.
22. Kubota H, Miyawaki D, Mukumoto N, Ishihara T, Matsumura M, Hasegawa T, et al. Risk factors for osteoradionecrosis of the jaw in patients with head and neck squamous cell carcinoma. *Radiat Oncol*. 2021;16(1):1.
23. Spijkervet FKL, Schuurhuis JM, Stokman MA, Witjes MJH, Vissink A. Should oral foci of infection be removed before the onset of radiotherapy or chemotherapy?. *Oral Dis*. 2021;27(1):7-13.
24. Schiødt M, Hermund NU. Management of oral disease prior to radiation therapy. *Support Care Cancer*. 2002;10(1):40-43.
25. Chrcanovic BR, Reher P, Sousa AA, Harris M. Osteoradionecrosis of the jaws--a current overview--Part 2: dental management and therapeutic options for treatment. *Oral Maxillofac Surg*. 2010;14(2):81-95.
26. Scully C, Sonis S, Diz PD, Mucosal disease series Oral mucositis. *Oral Dis*. 2006;12(2):29-41.

27. Marx RE, Johnson RP. Oral Surg Oral Med Oral Pathol Oral Radiol Endod 1987;64(3):379–390.
28. Baudalet M, Van den Steen L, Tomassen P, Bonte K, Deron P, Huvenne W, et al. Very late xerostomia, dysphagia, and neck fibrosis after head and neck radiotherapy. Head Neck. 2019;41(10):3594-3603.
29. Popović. N. Prevencija i liječenje mukozitisa u bolesnika sa zloćudnim hematološkim bolestima: pregled područja i stav Hrvatske kooperativne grupe za hematološke bolesti (KROHEM). Medicina fluminensis 2021;57(4):373-383.
30. Demian NM, Shum JW, Kessel IL, Eid A. Oral surgery in patients undergoing chemoradiation therapy. Oral Maxillofac Surg Clin North Am. 2014;26(2):193-207.
31. Guštin K. Oralno kirurški zahvati kod pacijenta na kemo- i radioterapiji [diplomski rad]. University of Zagreb: School of Dental Medicine; 2019.
32. Little JW, Falace DT, Miller SC, Rhodus NL. Dental management of the medically compromised patient. St.Louis: Missouri Mosby Elsevier; 2007. 628 str.
33. Beumer J, Curtis T, Harrison R. Radiation therapy of the oral cavity sequelae and management, Part 1. Head Neck Surg. 1979; 1301-12.
34. Jacobson AS, Buchbinder D, Hu K, Urken ML. Paradigma shifts in the management of osteoradionecrosis of the mandible. Oral Oncol. 2010;46(11):795-801.
35. Perić B. Osnovne tehnike podizanja dna maksilarnog sinusa u dentalnoj implantologiji. Zagreb: Nastavni tekst za studente Stomatološkog fakulteta Sveučilišta u Zagrebu; 2018.
36. Kewal K. Prijevod Hrvoje Stipančević. Hiperbarična medicina. Pula: Poliklinika za baromedicinu i medicinu rada Oxy; 2010.
37. D. Mathieu. Handbook on hyperbaric medicine. Dordrecht: Springer; 2006.
38. Ceponis P, Keilman C, Guerry C, Freiburger JJ. Hyperbaric oxygen therapy and osteonecrosis. Oral Dis. 2017;23(2):141-151.
39. Werner S, Grose R. Regulation of wound healing by growth factors and cytokines. Physiol. Rev. 2003;83(8):35-70.
40. Anitua E, Orive G. Endogenous regenerative technology using plasma- and platelet-derived growth factors. J Control Release. 2012;157(3):17-20.
41. Nabil S, Samman N. Incidence and prevention of osteoradionecrosis after dental extraction in irradiated patients: a systematic review. Int J Oral Maxillofac Surg. 2011;40(3):229-43.
42. Babić B. Primjena PRGF-a u liječenju osteonekroza čeljusti [diplomski rad]. University of Zagreb: School of Dental Medicine; 2018.

Ivan Bek rođen je 7.12.1995. godine u Osijeku. Kao malo dijete je došao u Zadar. U Zadru je pohađao Osnovnu školu Petra Preradovića. Po završetku osnovnoškolskog obrazovanja upisuje Gimnaziju Franje Petrića. Nakon promišljanja o daljnjem školovanju, upisuje studij dentalne medicine na Stomatološkom fakultetu Sveučilišta u Zagrebu.

Tijekom cijeloga života aktivno se bavi sportom. Među sportovima koje je trenirao nalaze se: judo, nogomet, košarka, vaterpolo i tenis. Za vrijeme studiranja najviše se bavio tenisom te je sudionik teniske lige za parove. U zimskim mjesecima ne propušta odlaske na skijanje. Uživa u odlascima na kvizove. Strast su mu i putovanja te je do završetka studiranja posjetio više od 80 država na svijetu. Želja mu je otići na Antarktiku kako bi posjetio sve kontinente.

Tečno se služi engleskim jezikom.