

# Komplikacije fiksno protetske terapije

---

Vlahovljak, Adna

Master's thesis / Diplomski rad

2023

Degree Grantor / Ustanova koja je dodijelila akademski / stručni stupanj: **University of Zagreb, School of Dental Medicine / Sveučilište u Zagrebu, Stomatološki fakultet**

Permanent link / Trajna poveznica: <https://um.nsk.hr/um:nbn:hr:127:321003>

Rights / Prava: [Attribution-NonCommercial 4.0 International/Imenovanje-Nekomercijalno 4.0 međunarodna](#)

Download date / Datum preuzimanja: **2025-02-03**



Repository / Repozitorij:

[University of Zagreb School of Dental Medicine Repository](#)





Sveučilište u Zagrebu

Stomatološki fakultet

Adna Vlahovljak

# **KOMPLIKACIJE FIKSNOPROTETSKE TERAPIJE**

DIPLOMSKI RAD

Zagreb, 2023.

Rad je ostvaren na Zavodu za fiksnu protetiku Stomatološkog fakulteta Sveučilišta u Zagrebu.

Mentor rada: izv. prof. dr. sc. Slađana Milardović, dr. med. dent., Zavod za fiksnu protetiku Stomatološkog fakulteta Sveučilišta u Zagrebu

Lektor hrvatskog jezika: Danica Crnobrnja, prof. i magistar knjižničarstva, sudski tumač

Lektor engleskog jezika: Željka Kljaić, prof. hrvatskog i engleskog jezika i književnosti

Rad sadrži: 47 stranica

17 slika

1 CD

Rad je vlastito autorsko djelo koje je u potpunosti samostalno napisano uz naznaku izvora drugih autora i dokumenata korištenih u radu. Osim ako nije drukčije navedeno, sve su ilustracije (tablice, slike i dr.) u radu izvorni doprinos autora diplomskog rada. Autor je odgovoran za pribavljanje dopuštenja za korištenje ilustracija koje nisu njegov izvorni doprinos, kao i za sve eventualne posljedice koje mogu nastati zbog nedopuštenog preuzimanja ilustracija odnosno propusta u navođenju njihovog podrijetla.

## **ZAHVALA**

Zahvaljujem svojoj mentorici izv. prof. dr. sc. Slađani Milardović, dr. med. dent., na izuzetnoj susretljivosti i pomoći pri izradi ovoga diplomskog rada i prenesenom znanju tijekom akademskog obrazovanja.

Zahvaljujem svojim roditeljima – Džemailu i Mirditi za ljubav i podršku koju mi pružaju na mom putu. Ovu diplomu posvećujem njima!

Hvala mom bratu Admiru i njegovoj Nejri što me bodre i vjeruju u mene.

Hvala mojim prijateljima i kolegama za savjete, prijateljstvo i nezaboravne uspomene tijekom studiranja.

Posebno hvala mom Nadiru, mojoj mirnoj luci, za godine ljubavi, podrške i razumijevanja.

## **KOMPLIKACIJE FIKSNOPROTETSKE TERAPIJE**

### **Sažetak**

Fiksnoprotetska terapija predstavlja izradu fiksnih nadomjestaka koji se retiniraju zubima i/ili implantatima. Komplikacije fiksnoprotetske i implantoprotetske terapije dijele se na biološke i tehnološke. U biološke se komplikacije kod prirodnih zuba nosača ubrajaju karijes zuba nosača, gubitak vitaliteta zuba nosača, promjene gingive i parodonta te lom zuba nosača. Kod nadomjestaka nošenih implantatima, biološke se komplikacije odnose na komplikacije mekog tkiva i periimplantitis. Tehnološke komplikacije fiksnoprotetske i implantoprotetske terapije su gubitak retencije, lom keramike i lom osnovne konstrukcije. Kod nadomjestaka koji se retiniraju implantatima u tehnološke se komplikacije ubraja i popuštanje vijka implantata.

Do komplikacija u fiksnoprotetskoj terapiji može doći u svakoj fazi izrade nadomjestka. Za prevenciju komplikacija jednako su važne pravilno provedene kako kliničke, tako i laboratorijske faze izrade nadomjestka. Također je važan i pacijentov odnos prema terapiji i održavanje nadomjestaka.

Svrha ovoga rada je definirati komplikacije fiksnoprotetske terapije i ukazati na uzroke nastanka komplikacija sa ciljem njihove prevencije.

**Ključne riječi:** fiksnoprotetska terapija; implantoprotetska terapija; biološke komplikacije; tehnološke komplikacije

## **COMPLICATIONS OF FIXED PROSTHODONTIC THERAPY**

### **Summary**

Fixed prosthodontic therapy is based on the production of a fixed prosthesis retained on teeth and/or implants. Complications of fixed prosthodontic and implant prosthodontic therapy are divided into biological and technical complications. Biological complications in tooth-supported prosthesis include caries of the tooth, loss of tooth vitality, changes in the gingiva and periodontium, and tooth fracture. In implant-retained prosthesis, biological complications relate to soft tissue complications and peri-implantitis. Technical complications of fixed prosthodontic and implant prosthodontic therapy include loss of retention, chipping or fracture of ceramics, and fracture of the basic structure. Additionally, in implant-retained prosthesis, a common technical complication is loosening of the implant screw.

Complications in fixed prosthodontic therapy can occur at every stage of the production of a fixed prosthesis. To prevent complications, both the clinical and laboratory stages of production should be properly executed. Also, the patient's attitude towards therapy and the maintenance protocols are very important.

The aim of this paper is to define possible complications of a fixed prosthetic therapy and to point out the causes of complications with the aim of their prevention.

**Key words:** fixed prosthodontic therapy; implant prosthodontic therapy; biological complications; technical complications

## SADRŽAJ

1. UVOD.....	1
2. KOMPLIKACIJE FIKSNOPROTETSKE TERAPIJE .....	3
2.1. KOMPLIKACIJE VEZANE ZA BIOLOŠKI DIO KONSTRUKCIJE.....	4
2.1.1. Karijes zuba nosača.....	4
2.1.2. Gubitak vitaliteta zuba nosača .....	8
2.1.3. Promjene gingive i paradonta .....	10
2.1.4. Lom zuba nosača.....	12
2.2. PREVENCIJA BIOLOŠKIH KOMPLIKACIJA.....	14
2.3. KOMPLIKACIJE VEZANE ZA TEHNOLOŠKI DIO KONSTRUKCIJE .....	16
2.3.1. Gubitak retencije (odcementiravanje).....	16
2.3.2. Lom osnovne konstrukcije.....	18
2.3.3. Lom keramike ili <i>chipping</i> .....	20
2.4. PREVENCIJA TEHNOLOŠKIH KOMPLIKACIJA .....	23
2.5. KOMPLIKACIJE IMPLANTOPROTETSKE TERAPIJE .....	25
2.6. BIOLOŠKE KOMPLIKACIJE IMPLANTOPROTETSKIH NADOMJESTAKA .....	25
2.6.1. Komplikacije mekog tkiva i periimplantitis .....	25
2.7. PREVENCIJA BIOLOŠKIH KOMPLIKACIJA IMPLANTOPROTETSKIH NADOMJESTAKA .....	28
2.8. TEHNOLOŠKE KOMPLIKACIJE IMPLANTOPROTETSKIH NADOMJESTAKA ....	30
2.8.1. Lom obložnog materijala - lom keramike ili <i>chipping</i> kod implantoprotetskih nadomjestaka.....	30
2.8.2. Lom osnovne konstrukcije implantoprotetskih nadomjestaka.....	32
2.8.3. Gubitak retencije (odcementiravanje) implantoprotetskih nadomjestaka.....	33
2.8.4. Popuštanje vijka .....	33
2.9. PREVENCIJA TEHNOLOŠKIH KOMPLIKACIJA IMPLANTOPROTETSKIH NADOMJESTAKA .....	34
3. RASPRAVA .....	36
4. ZAKLJUČAK.....	40
5. LITERATURA .....	42
6. ŽIVOTOPIS .....	46

## **Popis skraćenica**

KTE - Koeficijent termičke ekspanzije

CAD/CAM – Computer aided design/Computer aided manufacturing





Fiksnoprotetska terapija podrazumijeva izradu fiksnih nadomjestaka koji se retiniraju zubima i/ili implantatima. Cilj fiksnoprotetske terapije je nadoknaditi oštećeni ili izgubljeni zub, održati prirodnu okluziju i artikulaciju te dobiti zadovoljavajući estetski rezultat (1).

Pristup svakom pacijentu treba biti individualan. Trajnost fiksnoprotetskog rada potrebno je pretpostaviti na temelju osobnog iskustva, stanja u usnoj šupljini i općeg zdravlja pacijenta. To se naziva orijentacijska trajnost. Trajnost fiksnoprotetskih nadomjestaka izrađenih od svih materijala kreće se od 85 do 95 % u razdoblju od 10 godina (1). Ako nadomjestak u tome razdoblju ispunjava estetske i funkcijske zahtjeve, protetsku terapiju smatramo uspješnom.

Komplikacije se definiraju kao sekundarne bolesti ili stanja koja su nastala kao rezultat liječenja primarne bolesti ili stanja (1). Komplikacije fiksnoprotetske terapije mogu nastati u svakoj fazi izrade, kao i nakon predaje nadomjestka. Pogrešna indikacija i loše provedene kliničke faze izrade mogu dovesti do komplikacija u terapiji. Uspjeh terapije ovisi i o laboratorijskom radu. Komunikacija ordinacije i zubotehničkog laboratorija te oprema i tehnika izrade faktori su koji utječu na postojanost fiksnoprotetskog nadomjestka. Ponekad, kada se nadomjestak na početku čini zadovoljavajućim, nakon određenog razdoblja nošenja, može doći do komplikacija. Također se ne smije zanemariti uloga pacijenta u održavanju nadomjestaka. Često je mišljenje da su brušeni zubi potpuno zaštićeni nakon cementiranja. Stoga je pacijenta potrebno educirati o pravilnom provođenju oralne higijene te redovitim posjetima stomatologu kako bi prevenirali moguće komplikacije koje se tiču zuba nosača i potpornih struktura (1).

Svrha je ovoga rada definirati komplikacije fiksnoprotetske terapije i ukazati na uzroke nastanka komplikacija sa ciljem njihove prevencije. Također je važno istaknuti da sve tri strane – stomatolog, zubni tehničar i pacijent – mogu pridonijeti nastanku komplikacija.

## **2. KOMPLIKACIJE FIKSNOPROTETSKE TERAPIJE**

Komplikacije fiksnoprotetske terapije mogu se podijeliti u dvije skupine:

1. Komplikacije vezane za biološki dio konstrukcije
2. Komplikacije vezane za tehnološki dio konstrukcije

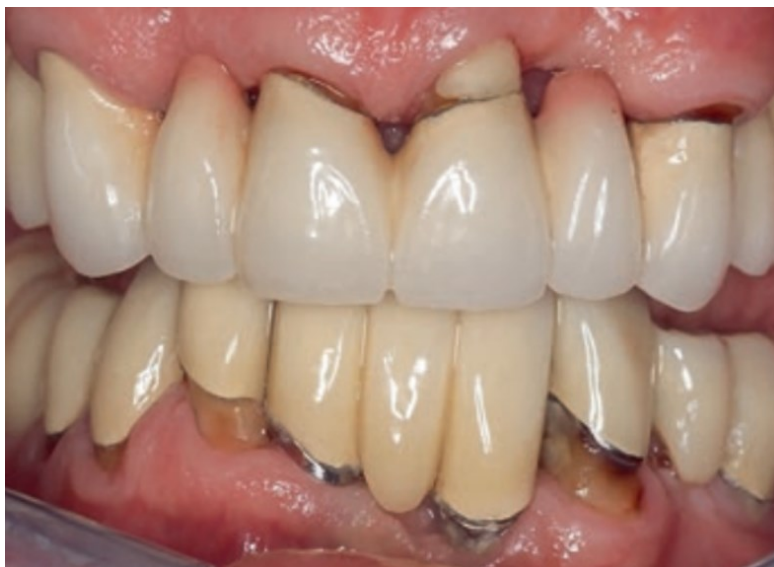Komplikacije se također mogu podijeliti i prema trenutku u kojem nastaju. Postoje rane i kasne komplikacije. Rane komplikacije nastaju u razdoblju od cementiranja nadomjestka pa sve do isteka orijentacijske trajnosti. Kasne komplikacije nastaju nakon isteka orijentacijske trajnosti, a rezultat su dotrajalosti nadomjestka (1).

## **2.1. KOMPLIKACIJE VEZANE ZA BIOLOŠKI DIO KONSTRUKCIJE**

### **2.1.1. Karijes zuba nosača**

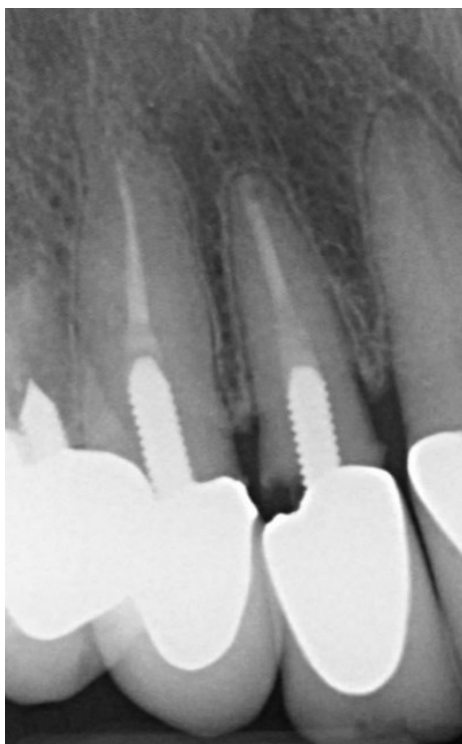
Karijes zuba nosača najčešće nastaje zbog lošega rubnog dosjeda nadomjestka, lošeg odabira cementa, pogreški tijekom cementiranja te lošeg održavanja oralne higijene (1).

Precizna prilagodba rubova nadomjestka od iznimne je važnosti za uspjeh terapije. Karijes najčešće nastaje kada cervikalni rub preparacije nije ujednačen i kada nije osiguran dosjed nadomjestka do ruba preparacije. Nepravilni i nekontinuirani rub preparacije stvara uvjete za nakupljanje plaka osobito u slučaju kada je rub preparacije smješten subgingivno. Plak se nakuplja na mjestu koje nije dostupno čišćenju i tada raste rizik za nastanak cervikalnog karijesa. Zbog toga je, kada god je to moguće, rub preparacije potrebno smjestiti supragingivno ili u razini gingive. Na taj je način pacijentu omogućeno lakše čišćenje (2).



Slika 1. Sekundarni karijes vidljiv uz rubove krunica.

Preuzeto s dopuštenjem izdavača: (3).



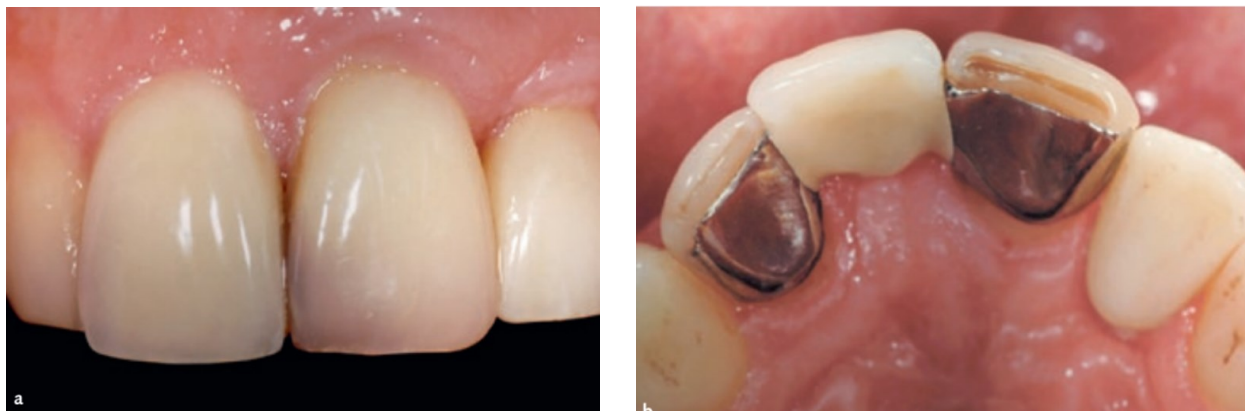Slika 2. Karijes zuba nosača.

Preuzeto s dopuštenjem izv. prof. dr. sc. Slađane Milardović, dr. med. dent.

Danas je najčešći oblik preparacije brušenje zuba sa zaobljenom stepenicom koji je primjenjiv na većinu materijala koji se rabe u kliničkoj praksi. Pri preparaciji zaobljene stepenice važno je paziti da širina stepenice ne prelazi pola debljine svrdla kojim se brusi, jer u suprotnom može doći do stvaranja nepoduprtog caklinskog ruba pa stepenica poprima oblik slova „J“. Na takav se način tanki rub sadre na radnom modelu može lako odlomiti i rezultirati nepreciznošću dosjeda nadomjestka. Ako tehničar na takvom modelu izradi fiksnoprotetski nadomjestak, nakon cementiranja u funkcijskoj fazi tanki se rub nepoduprte cakline može odlomiti. Tada dolazi do gubitka rubne cjelovitosti, nakupljanja plaka na tome mjestu i povećanje rizika za nastanak karijesa (2).

Nepravilni odabir cementa i pogreške tijekom cementiranja također mogu uzrokovati nastanak karijesa. Nadomjestci se mogu cementirati konvencionalno ili adhezivno. Izbor cementa ovisi o materijalu od kojega je izrađen nadomjestak. Najveći je problem konvencionalnih cemenata topljivost. Topljivost je veća što je veća rubna pukotina. Topljivost cementa dovodi do povećanoga slobodnog prostora između zuba i nadomjestka, prodora bakterija i pojave cervikalnog karijesa. S druge strane, kompozitni cementi (adhezivno cementiranje) netopljivi su u oralnim tekućinama i ostvaruju vezu sa zubom kombinacijom molekularne adhezije i mikromehaničke veze. Time se ostvaruje snažna veza i smanjuje mikropropuštanje te rizik nastanka karijesa. Ipak, postupak adhezivnog cementiranja je osjetljivost na vlagu pa je potrebno osigurati suho radno polje uporabom koferdama kako ne bi došlo do gubitka snage veze (2).

Gubitak retencije i odcementiranje povezani su s većom učestalošću karijesa. To je osobito važno kod višečlanih mostova gdje odcementiranje jednog člana može proći neopaženo i vrlo brzo rezultirati karijesnom lezijom (3).



Slika 3a i 3b. Gubitak retencije na metal-keramičkom adhezijskom mostu i u nekoliko mjeseci stvorena velika karijesna lezija. Preuzeto s dopuštenjem izdavača: (3)

Analizom sistematiziranih preglednih radova, petogodišnja stopa sekundarnog karijesa na rubovima krunice bila je 1 % za metal-keramičke pojedinačne krunice, 1,4 % za konvencionalne mostove, 4,7 % za privjesne mostove i 1,7 % za adhezijske mostove. Petogodišnja incidencija karijesa kod metal-keramičkih i potpuno keramičkih krunica je bila slična (3).

Karijes također nastaje zbog loše oralne higijene. Pacijentu se moraju dati detaljne upute o pravilnom provođenju oralne higijene i redovnim kontrolnim pregledima. Često je mišljenje da su zubi nosači potpuno zaštićeni. Međutim, cementiranje fiksno-protetskog nadomjestka na zub stvara uvjete za jače nakupljanje plaka zbog prijelaznih zona i otežava održavanje oralne higijene. Predilekcijsko mjesto za stvaranje plaka je na spoju zuba i krunice te između dvaju zuba. Upravo je na tim mjestima potrebno pojačati oralnu higijenu kako bi se spriječio nastanak karijesa ispod nadomjestka ili uz rub nadomjestka (4).

Pored loše oralne higijene, smanjeno lučenje sline, uzimanje nekih lijekova ili loše prehrabene navike mogu pridonijeti nastanku karijesa zuba nosača (1, 3).

Dijagnosticiranje karijesa vrlo je zahtjevno, posebno kod krunica s metalnom osnovnom konstrukcijom zbog radioopaciteta legura. Početne karijesne lezije koje se nalaze uz rub krunice mogu se pokušati sanirati. Međutim, najčešće je teško odrediti granicu karijesne lezije. Stoga je uglavnom potrebno skinuti krunicu i sanirati karijes (1).

### **2.1.2. Gubitak vitaliteta zuba nosača**

Jedna od najčešćih bioloških komplikacija koja nastaje na zubima nosačima je gubitak vitaliteta. Zubi brušeni za krunice ili oni koji služe kao nosači za mostove izloženi su većem riziku od gubitka vitaliteta s obzirom na to da se njihovim brušenjem smanjuje debljina tvrdoga zubnog tkiva te nastaje dentinska rana. Ovisno o dobi pacijenta, debljina cakline i dentina vestibularno se kreće od 1,8 mm do 3,1 mm. Ako se tijekom terapije zub brusio toliko da je preostala debljina dentina ispod 1 mm, moguće je očekivati histološke promjene u tkivu pulpe (3).

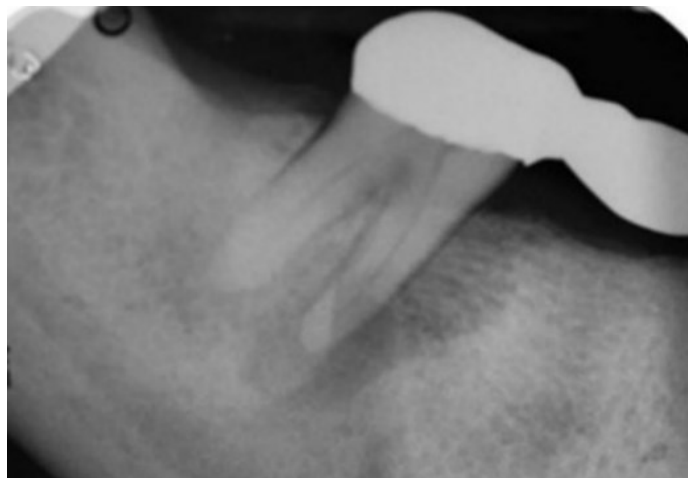Brušenje za estetske ljuske može rezultirati ireverzibilnim oštećenjem zubne pulpe ako se labijalna ploha zuba brusi ravno, bez poštivanja konveksiteta zuba (5).

Nesavjesno brušenje bez vodenog hlađenja uzrokuje gubitak tekućine iz odontoblastičkih nastavaka i dolazi do njihovog odumiranja, što rezultira upalom pulpe. Također, tijekom brušenja može nastati i mehaničko oštećenje zbog otvaranja pulpne komore. Moguća su i kemijska oštećenja pulpnog tkiva kod rijetko zamiješanog cink-oksifosfatnog cementa. U tome slučaju fosforna kiselina može podražiti pulpu i ugroziti njezin vitalitet (1, 2).

Navedeni oblici oštećenja mogu rezultirati upalnom reakcijom. Ovisno o snazi i trajanju traumatskog utjecaja dolazi do odumiranja pulpe ili do očuvanja njezina vitaliteta. Ako zub izgubi vitalitet, smanjena je njegova mogućnost obrane kod buduće traume. Bitno je spomenuti da su zubi koji se bruse za krunice ili nosače mostova uglavnom zubi koji su ili frakturirani ili kariozni, što znači da su već bili izloženi traumi te su već na samom početku pod većim rizikom za gubitak vitaliteta (1).

Povećana učestalost gubitka vitaliteta zuba nosača mostova može biti posljedica potrebe za njihovim opsežnijim brušenjem. U praksi, zubi nosači mosta često međusobno konvergiraju, divergiraju ili su nagnuti oralno ili vestibularno. Pravilo je da zubi nosači mosta budu međusobno paralelni, kako bi se to postiglo, ponekad je potrebno opsežnije brusiti zube. Time je preparacija bliža pulpi, a opsežnim brušenjem može se narušiti i mehanička otpornost zuba (2).





Slika 4. Periapikalna lezija na zubu nosaču mosta.

Preuzeto s dopuštenjem izv. prof. dr. sc. Slađane Milardović, dr. med. dent.

Važno je također navesti da prisutnost okluzalnih interferencija može dovesti do patoloških promjena na zubu nosaču. U izradi fiksno protetskih radova preporučuje se okluzija vođena očajnikom (6).

Najveći postotak gubitka vitaliteta zabilježen je za privjesne mostove. Takav se most sidri jednostrano, a tijelo mosta nalazi se mezijalno ili distalno ako su nosači podvostručeni ili je nastavak većega semicirkularnog mosta. Sa ciljem preveniranja gubitka vitaliteta zuba nosača potrebno je pažljivo isplanirati izradu privjesnog mosta. Prije svega, zub nosač može biti zub koji podnosi jača opterećenja od zuba kojega nadomješta. Također, kod izrade privjesnog mosta bitno je naglasiti potrebu uključivanja dvaju lateralnih zuba nosača jer jedan nije dovoljan. Međučlan je potrebno izbaciti iz okluzije da ne bi djelovao kao poluga. Ovaj tip mosne konstrukcije nije poželjno koristiti u području kutnjaka zbog velikoga žvačnog opterećenja.

Bol, gubitak vitaliteta zuba nosača i promjene u periapikalnom području indikacija su za endodontsku terapiju. Liječenje je iznimno moguće kroz griznu plohu krunice, bez potrebe za njezinim skidanjem. Ipak, ako se radi o starijem protetskom nadomjestku, isti je bolje skinuti i nakon liječenja izraditi novi (1).

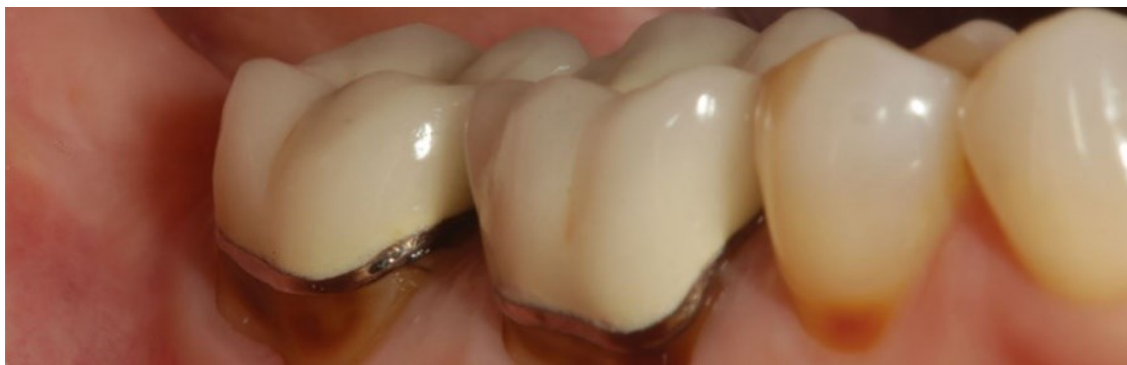### 2.1.3. Promjene gingive i parodonta

Biološka komplikacija do koje može doći uslijed fiksno protetske terapije jesu promjene gingive i parodonta. Na gingivu i parodont najviše utječu razina i oblik preparacije zuba nosača, preciznost otiska zuba, cementiranje te precizan dosjed nadomjestka (7).

Nažalost, kod protetskih se pacijenata često zanemaruje stanje gingive. Međutim, zdrava gingiva jedan je od pokazatelja uspješne fiksno protetske terapije. Zbog toga je njezino stanje važno procijeniti već na samom početku terapije. Parodontna tkiva prije početka protetske terapije moraju biti zdrava i bez upalnih procesa. Potrebno je provesti inicijalnu parodontološku terapiju i podučiti pacijenta o pravilnom provođenju oralne higijene. Tek kada je stanje gingive zadovoljavajuće, pristupa se protetskoj sanaciji.

Za dugoročni uspjeh fiksno protetske terapije važno je poštivati biološku širinu. Zbog toga je prije preparacije zuba potrebno izmjeriti dubinu sulkusa i udaljenost između ruba gingive i ruba alveolarne kosti (7). To je važno zbog odluke o smještaju ruba preparacije.

Prema Werhaugu subgingivni smještaj preparacije uvijek uzrokuje ograničeni upalni odgovor (7). Ako postoje indikacije za subgingivni smještaj ruba preparacije, treba naglasiti da to smije biti isključivo početni dio sulkusa do dubine 0,5 mm. Preduboki smještaj ruba nadomjestka i posljedično narušavanje biološke širine dovodi do kronične upale parodonta i gingivnih recesija (2). Ipak, do oštećenja vezivnog pričvrstka dolazi samo kada je rub nadomjestka od apikalnog dijela epitelnog pričvrstka udaljen manje od 1,2 mm, a do oštećenja ruba alveolarne kosti kada je rub nadomjestka udaljen manje od 2,7 mm od ruba kosti. Zbog toga je rub preparacije potrebno smjestiti u prvih 0,5 mm sulkusa kako bi nadomjestak bio dovoljno daleko od ruba alveolarne kosti i kako bi se izbjegle komplikacije s gingivom i parodontom (7).



Slika 5. Gingivna recesija na zubima nosačima metal-keramičkih krunica.

Preuzeto s dopuštenjem izv. prof. dr. sc. Slađane Milardović, dr. med. dent.

S parodontološkog je aspekta najbolje da je rub smješten supragingivno ili u razini gingive. Smještaj ruba preparacije iznad razine gingive osigurava zaštitu parodonta, manju traumatizaciju mekog tkiva tijekom brušenja, precizniji otisni postupak i lakše održavanje oralne higijene. U vidljivom području rub preparacije može se smjestiti epigingivno. Estetski materijali koji se danas koriste u fiksno protetskoj terapiji ne zahtijevaju smještaj preparacije subgingivno (2).

Pri preparaciji zuba potrebno je paziti da se ne ošteti marginalna gingiva. Osobito je važno voditi računa o interdentalnoj papili. Na aproksimalnim stijenkama stepenica prati razinu interdentalne papile, tako da u konačnosti stepenica ima valoviti tijek. Ako je razina stepenice jednaka na aproksimalnoj i labijalnoj plohi, to znači da je došlo do ozljede interdentalne papile i približavanja ruba preparacije kosti. U tome slučaju može doći do upale gingive, stvaranja džepova i resorpcije alveolarne kosti (1, 2).

Za uspjeh terapije važan je precizni dosjed nadomjestka do ruba preparacije. Loše rubno prilijeganje nadomjestka može mehanički iritirati gingivu, povećati nakupljanje plaka i uzrokovati upalu. Nepolirani rubovi nadomjestka također predstavljaju predilekcijska mjesta za zubni plak i otežavaju oralnu higijenu. Prekonturirani nadomjestci sa zaobljenim plohamo potiču zadržavanje plaka i hrane rezultirajući upalom gingive (1, 8). Ako nadomjestci nemaju kontaktne točke, doći će do utiskivanja hrane u interdentalne prostore. Ovo je osobito važno za privremene nadomjestke čija uporaba u nekim slučajevima može dulje potrajati (7).

Na zdravlje gingive i parodonta utječe i nepravilna uporaba impregniranih retrakcijskih končića prilikom otisnog postupka. Ako se impregnirani končići ostave u slukusu dulje od petnaest minuta,

može doći do hiperemije i upale gingive. Također, sila jakog intenziteta pri postavljanju retrakcijskog konca u sulkus može oštetiti parodontna tkiva (7).

Korištenjem trajnih cemenata koji se tope u slini povećava se marginalna pukotina, što dovodi do nakupljanja plaka. Bolji bi izbor bila uporaba cemenata koji se ne tope u slini: staklenoionomerni i kompozitni. Iako netopljiv u slini, kompozitni cement ako ostane u gingivnom sulkusu može uzrokovati kroničnu upalu gingive. Zbog toga je važna uporaba retrakcijskog konca i pažljivo uklanjanje viška cementa nakon završenog postupka cementiranja (2).

#### **2.1.4. Lom zuba nosača**

Zubi nosači protetskih nadomjestaka koji su prethodno endodontski liječeni, opskrbljeni nadogradnjom ili su nosači privjesnog mosta, imaju povećani rizik od loma (3).

Endodontskim postupkom dolazi do gubitka dijela dentina, slabi struktura zuba te takav zub podnosi manja opterećenja od vitalnog zuba. Smanjena je njegova biomehanička otpornost pri funkcijskim i parafunkcijskim opterećenjima. Dentin avitalnog zuba ima 10 % manje vode vezane za kolagen. Odstranjivanjem zubne pulpe dolazi do isušavanja dentina te se gubi elastičnost zuba. Dentin postaje krut pa je takav zub manje otporan na lom (9).

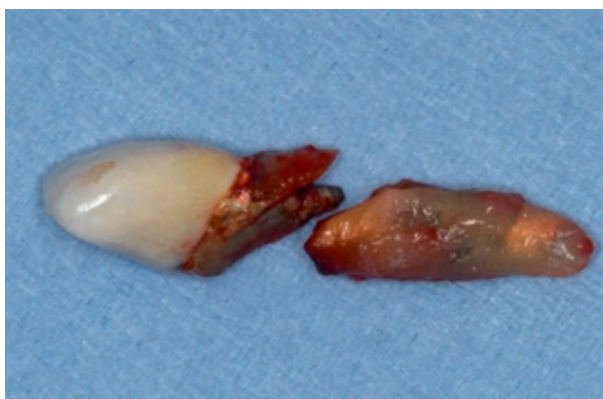Endodontski liječeni zubi najčešće imaju opsežni karijes krune zuba koji je potrebno ukloniti, što dodatno slabi strukturu zuba. Avitalni je zub sa znatnim gubitkom tvrdoga zubnog tkiva sklon frakturi. Zbog toga je nužno izraditi nadogradnje na tim zubima kako bi se oni mogli opteretiti protetskim nadomjestcima (1).

Zubi opskrbljeni nadogradnjom također imaju povećani rizik od loma. Preduvjet za izradu nadogradnje je da je zub prethodno endodontski liječen, a indikacija je znatni gubitak kliničke krune zuba. Takav je zub strukturno već oslabljen. Svrha izrade nadogradnje je povećanje kliničke krune zuba u cilju bolje retencije i rezistencije protetskog rada na zubu. Cilj nadogradnje nije jačanje korijena zuba jer se pri izradi nadogradnje korijen zuba slabi (2).

Pri izradi intrakanalnog kolčića važno je poštivati pravila u procesu izrade kako bi se prevenirale moguće komplikacije od kojih je najčešća lom zuba nosača. Važno je ostaviti gutaperku u završnih 4 mm u kanalu kako bi se sačuvalo dobro apikalno brtvljenje i spriječila moguća infekcija

lateralnih kanala. Što se tiče statike nadogradnje, idealna je dužina korijenskog dijela prema krunskome 2:1, a minimum je 1:1 (2). Ipak, na to utječe i vrsta nadogradnje te tehnika njezina cementiranja. Kompozitni kolčići ojačani vlaknima mogu biti i nešto kraći jer se adhezivno cementiraju i imaju niži modul elastičnosti (10). Kod više korijenskih zuba, kolčić se postavlja u najveći i najravniji kanal. U mandibuli je to distalni, a u maksili palatinalni korijen. Postavljanje kolčića u zakrivljeni korijenski kanal se izbjegava zbog mogućnosti perforacije stijenke korijena prilikom preparacije. Ipak, ukoliko je potrebno postaviti kolčić u užu i zakrivljeniji kanal, preparacija je kraća i koriste se užu kolčići. Promjer kolčića ne smije biti veći od jedne trećine ukupne širine korijena zuba (11). Potrebno je što manje širiti kanal jer o dentinu ovisi stabilnost zuba. Što je deblji dentin, funkcija zuba i prijenos sila preko nadogradnje manje djeluju na korijen i smanjuju mogućnost frakture. Također je važno da postoji obruč tvrdoga zubnog tkiva (*ferrule* efekt) od 2 mm u cervikalnom dijelu zuba iznad gingive. Prisutnost obruča omogućava povoljniji prijenos sila jer krunica dolazi na zub, a ne direktno na nadogradnju. Sile su koncentrirane na vrat zuba gdje je i inače opterećenje zuba u funkciji. Međutim, ako zub nema obruč i ako je nadogradnja u istoj razini kao i krunica, sile se prenose na nadogradnju i apikalni dio zuba te je povećana mogućnost vertikalne frakture (2).

Nadogradnje se dijele na individualne i konfekcijske. Važan je i izbor materijala od kojega se izrađuje nadogradnja. Postoje metalne i nemetalne nadogradnje. Lom zuba je češći pri izradi metalnih konfekcijskih nadogradnji, osobito onih s navojima. Takve se nadogradnje urezuju u dentin pomoću navoja i tako ostvaruju retenciju. Opterećenje na stijenke kanala povećava mogućnost loma korijena (1).

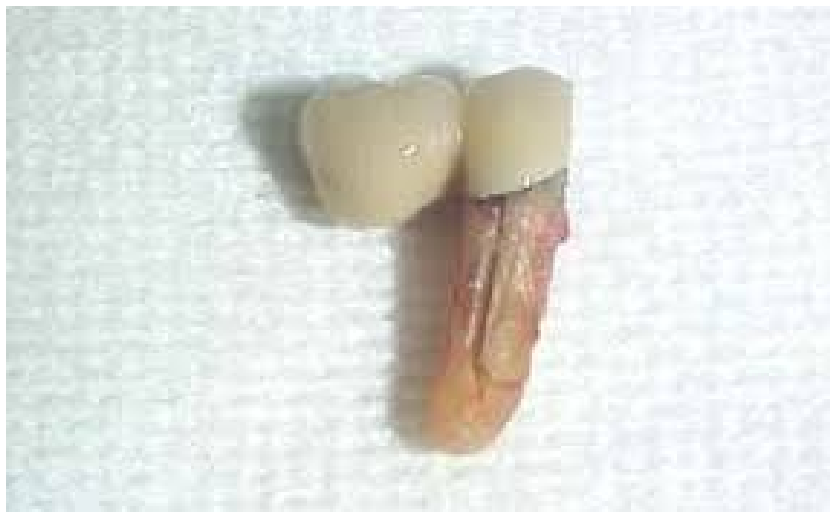

Slika 6. Horizontalni lom korijena zuba opskrbljenog lijevanom nadogradnjom.

Preuzeto s dopuštenjem izdavača: (3)

Danas se u fiksno protetskoj terapiji najčešće koriste kompozitne nadogradnje ojačane staklenim vlaknima. One smanjuju rizik od frakture zuba jer im je modul elastičnosti sličan dentinu pa omogućuju postizanje monobloka s dentinom. Pod utjecajem žvačnih sila, smanjen je prijenos sila na korijen, a time i mogućnost frakture korijena (2, 10).

Zubi nosači privjesnih mostova imaju povećani rizik od loma. Prema istraživanju koji su provodili Pjetursson i sur. petogodišnja stopa lomova zuba nosača privjesnih mostova je bila 2,9 % (3).



Slika 7. Lom zuba nosača privjesnog mosta.

Preuzeto s dopuštenjem izv. prof. dr. sc. Slađane Milardović, dr. med. dent.

## 2.2. PREVENCIJA BIOLOŠKIH KOMPLIKACIJA

Kako bi se prevenirale biološke komplikacije fiksno protetske terapije, važno je poštivati sve faze izrade fiksno protetskog nadomjestka. Jedan od glavnih zadataka je osigurati rubni dosjed nadomjestka do granice preparacije. Ovo je osobito važno za prevenciju nastanka karijesa kod zuba nosača i za zdravlje gingive. Zbog toga je nužno poštivati sve principe preparacije zuba nosača i uzeti precizni otisak koji jasno i u kontinuitetu prikazuje granicu preparacije. Od velike je važnosti proba osnovne konstrukcije nadomjestka u ustima pacijenta. Tu se posebno promatra dosjed nadomjestka i odnos prema mekom tkivu (1, 2).

Parodontološki je najpovoljnije da je rub preparacije smješten supragingivno. Stepunica mora biti ujednačena i pravilna. Otisak se uzima tako da svaki bataljak bude otisnut dublje od ruba

preparacije tako da tehničar točno zna do kuda seže preparacija. Ako je otisak neprecizan, tehničar može smjestiti rub preparacije prema vlastitoj procjeni što može rezultirati narušavanjem biološke širine i posljedičnom upalom gingive i parodonta. Rubovi nadomjestka ne smiju biti predimenzionirani i nepolirani jer mehanički mogu oštetiti gingivu (1, 2, 7).

Također, prvi kontrolni pregled potrebno je obaviti već deset dana nakon cementiranja nadomjestka kako bi se opetovano provjerio rubni dosjed nadomjestka i odnos prema agonistima i antagonistima. Pacijent bi kontrolne preglede trebao imati svakih šest mjeseci, a kod mostova velikih raspona i češće (1). Pacijentima se pri svakom posjetu provodi postupak topikalne flouridacije i profesionalno čišćenje zuba. Za dugoročni uspjeh fiksno protetske terapije važno je svakodnevno održavanje oralne higijene. Preporučuje se modificirana Stillmanova tehnika četkanja kako bi se spriječilo povlačenje gingive. Prostori koje vlakna četkice ne dosežu u potpunosti, kao što su spojevi između zuba i krunica, čiste se koncem, a prostor između nosača i tijela mosta interdentalnom četkicom. Nakon mehaničkog čišćenja, preporučuje se i uporaba tekućine za ispiranje usta (1, 4).

U cilju prevencije gubitka vitaliteta zuba pri izradi fiksno protetskih nadomjestaka, kada god je to moguće, preporučuje se minimalno invazivni pristup terapiji. Obilnim se brušenjem ugrožava vitalitet zuba pa je maksimalno očuvanje tvrdoga zubnog tkiva vrlo važno. Stoga se danas sve više poseže za implantoprotetskim rješenjima. Ukoliko to opravdava klinička situacija, s biološkog je aspekta bolje ugraditi implantat nego brusiti zube za most. Ako se izrađuje most, potrebno je pažljivo isplanirati koji su zubi sposobni biti nosači mosta. Preveliko opterećenje zuba nosača s vremenom dovodi do gubitka vitaliteta ili rasklimavanja zuba. Također, brušenje zuba sa zaobljenom stepenicom treba biti izbor kada god je to moguće. Na taj se način odnosi puno manje tvrdog zubnog tkiva nego brušenjem s pravokutnom stepenicom. Kao što je već navedeno, za prevenciju oštećenja pulpe zuba nosača pri brušenju važno je brusiti u dvije dimenzije i pratiti morfologiju zuba. Brušenje zuba je nužno provoditi uz konstantno vodeno hlađenje (2, 3).

U cilju prevencije loma zuba nosača prije izrade fiksno protetskog rada važno je napraviti procjenu opteretivosti zuba nosača. Trajnost fiksno protetske terapije uveliko ovisi o stanju zuba nosača. Zubi nosači moraju podnijeti sile koje djeluju na njega samog te, ako se radi o mosnoj konstrukciji, i na međučlanove mosta. Mogućnost opterećenja zuba ovisi o njegovoj anatomskoj građi, broju,

volumenu i obliku korijena, širini parodontnog prostora i gustoći okolne kosti. Zbog toga je potrebno da su zubi zdravi i po mogućnosti vitalni (2).

Ako su zubi nosači avitalni, zub mora biti adekvatno liječen bez parodontnih džepova i periapikalnih procesa. Ako je veliki gubitak tvrdog zubnog tkiva, indicirana je izrada nadogradnje.

Prilikom izbjegavanja komplikacija loma zuba, potrebno je strogo poštivati pravila izrade nadogradnje – pravila preparacije i efekt obruča. Samo je tako moguće postići povoljni prijenos sila na vrat zuba, a izbjeći opterećenje na korijen zuba i posljedičnu frakturu.

Pri izradi mosne konstrukcije, važno je poštivati Anteovo pravilo koje glasi da ukupna površina korjenova zuba nosača mora biti veća ili barem jednaka korijenskoj površini zuba koji se nadomješta (2). U obzir treba uzeti i fiziološko pravilo dvostrukog opterećenja koje navodi da svaki parodontološki zdravi zub može podnijeti dvostruko veće opterećenje od onoga kojemu je izložen u fiziološkim uvjetima. Pri procjeni zuba nosača potrebno je analizirati odnos krune i korijena zuba te procijeniti stanje potpornih tkiva. Kod zdravih zuba odnos krune i korijena je 1 : 2, a minimalni potrebni odnos je 1 : 1 (1, 2).

## **2.3. KOMPLIKACIJE VEZANE ZA TEHNOLOŠKI DIO KONSTRUKCIJE**

### **2.3.1. Gubitak retencije (odcementiravanje)**

Gubitak retencije ili popuštanje cementa komplikacija je koja ovisi o obliku preparacije zuba nosača, vrsti cementa i postupku cementiranja te hrapavosti i dodirnoj površini.

Jedan od principa brušenja zuba je osiguranje retencije i rezistencije nadomjestka. Retencija je otpor djelovanju sila koje su paralelne na os zuba i nastoje odignuti krunicu sa zuba nosača. Rezistencija je otpor krunice na sile ostalih smjerova, okomite i kose sile koje nastoje izvrnuti krunicu sa zuba nosača (1, 2). Brušenjem se preoblikuje i smanjuje klinička kruna zuba. Da bi se osigurala retencija i rezistencija, potreban je blago konični oblik bataljka koji je najširi u cervikalnom djelu, a najuži incizalno ili okluzalno (2).

Slabu retenciju nadomjestka moguće je primijetiti prije cementiranja. Ako prilikom probe krunica na gornjem zubu pada ili na donjem zubu ne pruža nikakav otpor pri skidanju, za pretpostaviti je



da će retencija takvog nadomjestka biti slaba. Zbog toga je posebnu pozornost potrebno posvetiti preparaciji zuba nosača i osigurati optimalni kut konvergencije (2).

Kut konvergencije je kut koji zubne stijenke međusobno zatvaraju nakon preparacije, a idealno za krunicu iznosi 6 – 8 stupnjeva. Međutim, kut konvergencije ovisi i o veličini kliničke krune i vrsti nadomjestka. Kod dužih kliničkih kruna i mostova kut konvergencije je veći i on za prednje zube iznosi do 14 stupnjeva, a za stražnje do 20 stupnjeva. Koničnost bataljka je važna za osiguravanje dosjeda nadomjestka do ruba preparacije (1, 2).

Ako bi se bataljak brusio tako da bude najširi na ekvatoru zuba, ostalo bi puno podminiranog prostora ispod ekvatora. Tada bi prostor ispod ekvatora ispunila veća količina cementa nego što je potrebno, rubni dosjed i retencija ne bi bili zadovoljavajući, a posljedično bi došlo do nastanka karijesa (2). S druge strane, preveliko zakošenje stijenki povećava mogućnost slobodnog pomicanja nadomjestka na bataljku, što također dovodi do slabije retencije (1).

Kod intrakoronarnih se preparacija (inlay, onlay, endo krunica) retencija osigurava kutom divergencije. Kut divergencije iznosi 6 – 10 stupnjeva (2).

Za retenciju i rezistenciju važna je i visina nadomjestka. Minimalna visina bataljka je 4 mm. Kod nižih bataljaka retencija neće biti zadovoljavajuća (2, 3).

Postupak cementiranja također utječe na retenciju nadomjestka. Kod nadomjestaka koji se konvencionalno cementiraju, najvažnije je osigurati pravilni oblik preparacije zuba nosača jer je veza koja se ostvaruje mehanička, a cement popunjava prostor između zuba i nadomjestka (2).

S druge strane, adhezivno cementiranje povećava retenciju i rezistenciju nadomjestka. Izbor je kod keramika savojne čvrstoće manje od 350 MPa, niskih bataljaka ili kod loše preparacije zuba nosača s velikom konvergencijom stijenki. Pri cementiranju keramičkih ljuski, okluzalnih ljuski, inlaya, onleya ili djelomičnih krunica, adhezivno cementiranje je tehnika izbora. To su nadomjestci koji sami po sebi ne osiguravaju retenciju pa je potrebno ostvariti kemijsku vezu između zuba i nadomjestka. Postupak se sastoji od pripreme površine bataljka ortofosfornom kiselinom i nadomjestka nagrizanjem površine fluorovodičnom kiselinom ili pjeskarenjem, ovisno o materijalu nadomjestka. Kao posrednik veze koristi se adheziv. Na taj se način adhezivnim cementiranjem ostvaruje i mikromehanička veza i molekularna adhezija. Izuzetno važno za postupak adhezivnog cementiranja je osigurati suho radno bolje uporabom koferdama. Prisutnost

krvi, sline i drugih tekućina znatno može smanjiti retenciju nadomjestaka koji su adhezivno cementirani te posljedično dovesti do odcementiranja (2).

Dodirna je površina još jedan faktor koji utječe na retenciju. Debljina cementog sloja između nadomjestka i bataljka mora biti između 10 i 40 mikrometara (1). Ponekad tehničar može ostaviti previše prostora za cement i tako ugroziti retenciju. S obzirom na to da se danas nadomjestci sve više izrađuju strojno, često se prostor za cement individualno postavlja i te su postavke ponekad prevelikih vrijednosti. Posebni je problem ako tehničar nema model nego samo sken pa ne može provjeriti retenciju nadomjestka na radnom modelu. Za što bolju retenciju, prostor za cement bi trebao biti minimalan kod kratkih bataljaka, dok je on kod dugih bataljaka standardnih dimenzija (2, 3).

Odcementiranje je najčešća komplikacija za adhezijske mostove, s ukupnom petogodišnjom stopom od 15,0 % (3). Pjetursson i sur. navode da je najveća jednogodišnja stopa odcementiranja kod metal-akrilatnih adhezijskih mostova i iznosi 4,2 %, dok je za mostove sa cirkonij-oksидnom osnovom 1,4 % (3, 12). Kod adhezijskih mostova od staklom ojačane keramike nije došlo do odcementiranja (3).

Kod adhezijskih je mostova primijećeno da je odcementiranje mostova bilo češće u stražnjem zubnom segmentu nego u prednjem (3). S obzirom da su nadomjestci u bočnom segmentu izloženi jačim žvačnim silama, povećana je mogućnost traume i odcementiranja.

### **2.3.2. Lom osnovne konstrukcije**

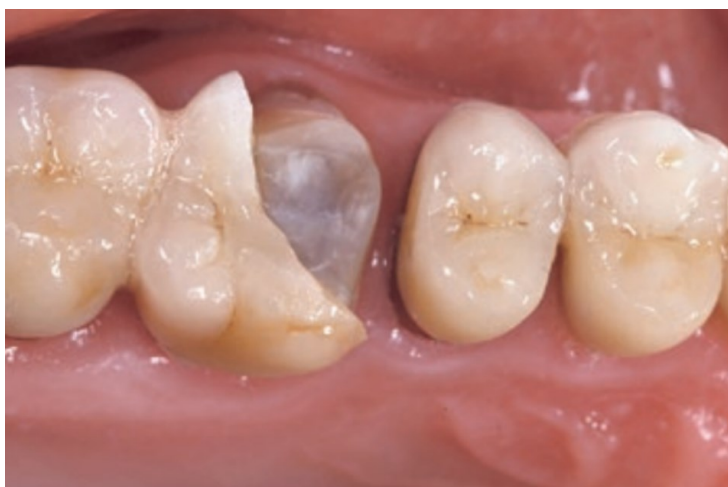Izrada osnovne konstrukcije je faza izrade fiksno protetskog nadomjestka koja se u potpunosti obavlja u laboratoriju. Povoljna izrada osnovne konstrukcije osigurava trajnost, stabilnost i čvrstoću nadomjestka. Zbog toga veliku ulogu u dugotrajnosti samog nadomjestka ima tehničar.

Pogreška u bilo kojoj fazi izrade može se očitovati lomom nadomjestka u funkciji nakon cementiranja. Provjera osnovne konstrukcije u ustima pacijenta neizostavni je dio postupka izrade nadomjestka. Pri provjeri metalne jezgre za metal-keramičke nadomjestke, mogu se vidjeti eventualni nedostaci u osnovnoj konstrukciji. To je vrijeme kada je moguće ili popraviti nedostatke ili ponoviti rad. Vrlo je važno pregledati im li jezgra defekte, jame ili rupice. Također se pregledavaju vanjske konture konstrukcije koje bi trebale imati morfološke naznake zuba kojega

se nadomješta. Potrebno je obratiti pozornost na debljinu jezgre. Jezgra pretankih stijenki dovodi do iskrivljenja metalne konstrukcije i/ili loma keramike. Metalna konstrukcija kod izrade od neplemenitih legura iznosi 0,2 – 0,3 mm, a kod plemenitih 0,3 – 0,5 mm (1).

Jezgra za potpuno keramički nadomjestak je dimenzija 0,3 – 0,7 mm u ovisnosti o gradivnom materijalu od kojega se izrađuje i o tome je li nadomjestak u prednjem ili stražnjem segmentu. Ukoliko postoji potreba za obradom, nužno je koristiti dijamantna svrdla s vodenim hlađenjem. U suprotnom, može doći do loma nadomjestka nakon cementiranja (1).

Jezgra mora imati oblik koji će podupirati obložnu keramiku na svim dijelovima i jednakom debljinom, a posebno su važne centrične kvržice, marginalni grebeni i incizalni bridovi jer na tim mjestima nadomjestak najčešće puca (8).



Slika 8. Polovica slojevana potpuno keramička krunica izgubljena zbog loma keramičke jezgre.

Preuzeto s dopuštenjem izdavača: (3).

Učestalost lomova osnovne konstrukcije ovisi o gradivnom materijalu nadomjestka. Najmanji postotak lomova u razdoblju od 5 godina zabilježen je kod metal-keramičkih krunica (0,03 %) i cirkonij-oksidnih krunica (0,4 %). Krunice od staklokeramike pokazale su veću stopu lomova od 6,7 %, dok su krunice od staklokeramike ojačane leucitima ili litijevim disilikatom imale stopu loma od 2,3 % (3).

Metal-keramički mostovi vrlo rijetko pokazuju lom osnovne konstrukcije. Isto vrijedi i za cirkonij-oksidne mostove koji su pokazali najmanju stopu lomova osnovne konstrukcije od svih vrsta

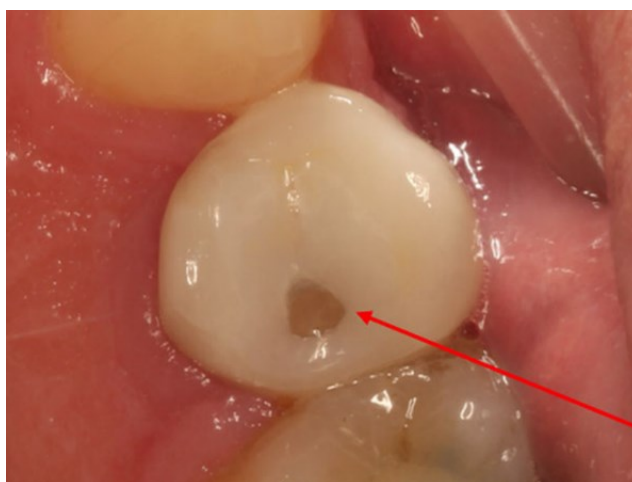
keramike (3). Zbog toga su indicirani za izradu mostova u stražnjem segmentu gdje su jake žvačne sile i najbolje podnose opterećenje.

### 2.3.3. Lom keramike ili *chipping*

Keramika je krhak materijal, što znači da će pri prevelikom opterećenju reagirati lomom, a ne deformacijom (13). Lom keramike je česta komplikacija. Slična je učestalost loma keramike za potpuno keramičke i metal-keramičke krunice nošene zubima (3). Ova komplikacija može biti uzrokovana pogreškama tijekom laboratorijske izrade ili kliničkim pogreškama.

Postupak izrade u laboratoriju ima veliki utjecaj na trajnost keramike. Lomovi keramike dijele se na adhezijske i kohezijske. Kohezijski su lomovi smješteni unutar samog sloja keramike. Mogu ih uzrokovati promjene u strukturi keramike, pore i napukline nastale kod završne obrade nadomjestka ili velika zrna nastala tijekom proizvodnje. Pore su u strukturi keramike mjesta gdje se koncentriraju naprezanja, što može dovesti do nastanka mikropukotine. Mikropukotina unutar keramičkog materijala može nastati zbog neusklađenosti koeficijenta termičke ekspanzije (KTE) kristala i KTE staklene matrice, pri čemu dolazi do naprezanja oko kristala. Pore i pukotine su mjesta gdje dolazi do loma keramike (14).

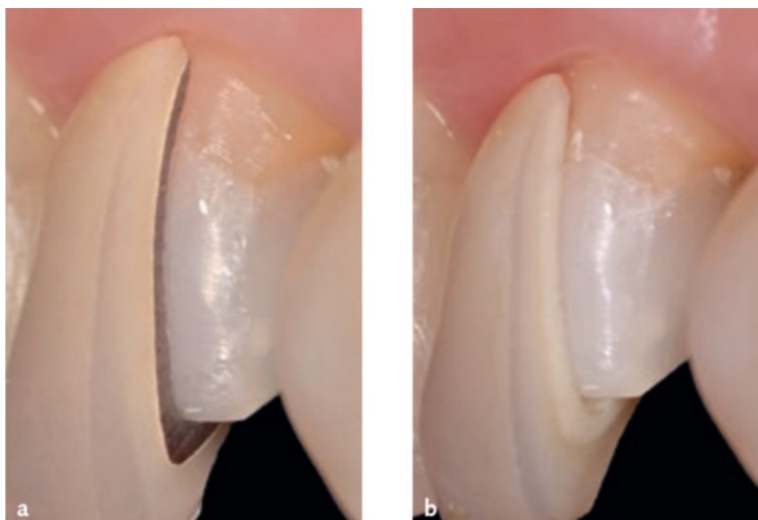
Uzroci loma mogu biti i loš oblik osnovne konstrukcije i neujednačena obložna keramika. Nedovoljno vlaženje keramike tijekom slojevanja, nepravilna kondenzacija, opterećenje, interference i oštri rubovi također mogu rezultirati lomom keramike (13, 14).



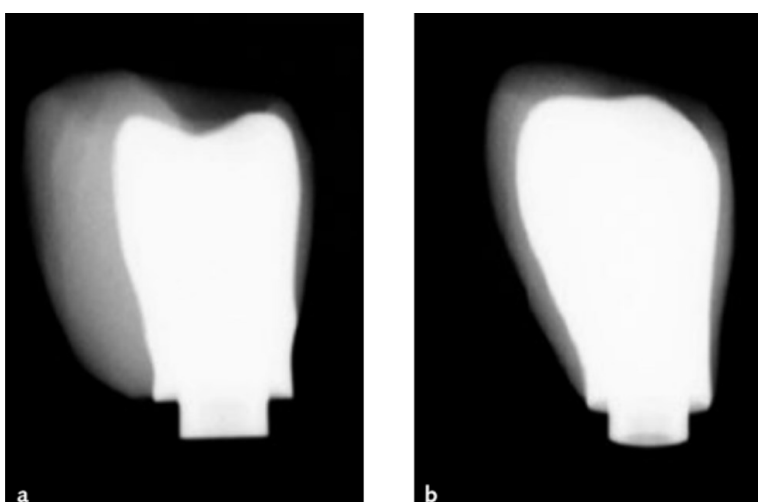
Slika 9. Lom obložne keramike.

Preuzeto s dopuštenjem izv. prof. dr. sc. Slađane Milardović, dr. med. dent.

Pri izradi nadomjestka česta je pogreška neujednačeno debeli sloj obložne keramike. Uzrok tomu je nepravilno oblikovana osnovna konstrukcija. Osnovna konstrukcija, bilo da se radi o metalnoj ili keramičkoj, mora ravnomjerno podupirati obložnu keramiku. Ako osnovna konstrukcija nije anatomski oblikovana, tada ona jednoliko ne podupire obložnu keramiku po svojoj površini, sloj obložne keramike je u tome slučaju na nekim dijelovima predebeo, a na nekima previše tanak, što vodi do loma keramike (2, 3).



Slika 10. Presjek metal-keramičkog i potpuno keramičkog nadomjestka s odgovarajućom debljinom obložne keramike. Preuzeto s dopuštenjem izdavača: (3)



Slika 11. Rendgenske slike dviju metal-keramičkih krunica. (a) Krunica s debelim slojem nepoduprte obložne keramike. (b) Krunica s odgovarajućom debljinom obložne keramike.

Preuzeto s dopuštenjem izdavača: (3)

U dvoslojnim je sustavima veliki izazov osigurati dobru vezu između osnovne konstrukcije i obložnog materijala. U prvom je redu važno da je KTE osnovne konstrukcije ujednačen s KTE obložnog materijala. To vrijedi i za metal-keramičke i potpuno keramičke sustave (13). Ako dva materijala različito reagiraju na termičke promjene, nastaju mikropukotine koje su inicijalna mjesta za lom materijala (10).

Mostovi od cirkonij-oksida obloženog keramikom pokazali su učestalost odlamanja obložne keramike od 14,5 % nakon pet godina. Iako je cirkonijev oksid široko zastupljen u stomatologiji, njegova uporaba kao materijala za osnovnu konstrukciju često je dovela do loma obložne keramike jer su koeficijenti termičke ekspanzije cirkonij-oksida i glinične keramike bili različiti. Danas se preporučuje izrada monolitnih nadomjestaka od cirkonij-oksidne keramike da bi se izbjegli lomovi (3).

Pri izradi metal-keramičkog nadomjestka najčešće se keramikom oblažu sve površine metalne jezgre. Međutim, moguće je da samo pojedine površine budu obložene keramikom, a druge u punom obliku izliveno u metalu. Ako je metalna jezgra oblikovana tako da okluzalni dodiri budu na metalnoj površini, potrebno je udaljiti spoj metalne jezgre i keramike 1 mm od centričnih kontakata jer u protivnom dolazi do loma keramike (2).

Adhezijski lom nastaje na spoju keramike i osnovne konstrukcije, a uzrok je najčešće nezadovoljavajuća priprema osnovne konstrukcije. Vezu između metala i keramike potpomaže vlaženje keramike, oksidni sloj i mehanička retencija. Nanošenje keramičkog materijala na metalnu jezgru je izazovni postupak za tehničara. Prethodno je važno obraditi metalnu površinu i pjeskariti je zrcima aluminijskoga oksida. Tek je tada površina spremna za oksidacijski ciklus gdje se na površini metala oslobađaju metalni oksidi. Metalni oksidi reagiraju s atomima silicija iz keramike. Vlaženje keramike na osnovnu metalnu konstrukciju dovodi do penetracije stakla u nepravilnosti na površini i veću kontaktnu površinu (2).

Za potpuno keramičke sustave naglasak je na kvaliteti preparacije zuba nosača i oblikovanju nadomjestka. Oštri unutarnji prijelazi nakon preparacije zuba nosača mogu dovesti do koncentracije naprezanja i lomova kod potpuno keramičkih nadomjestaka. Iz toga je razloga važno nakon preparacije sve oštre prijelaze zaobliti i ispolirati. Veliku je pozornost potrebno posvetiti stepenici, jer neujednačena i nepravilna stepenica može uzrokovati razlike u debljini keramike u cervikalnom dijelu. Zbog pretankih dijelova keramike mogući su lomovi u fazi izrade

ili nakon cementiranja takvoga rada. Također, pogreška koja se može dogoditi je da se pri preparaciji formira stepenica s nepoduprtim caklinskim rubom. Takva stepenica ima oblik slova „J“. Keramika je na tome dijelu tanka i vjerojatno je da će puknuti, kao i tanki caklinski rub koji se također može odlomiti (2, 15).

Pri brušenju prednjih zuba važno je brusiti zub u dvije ravnine prateći morfologiju vestibularne plohe. Nedovoljno brušenje prednjih zuba za potpuno keramički nadomjestak može dovesti do karakterističnog polumjesečastog loma keramike zbog koncentracije naprezanja u labiolingvalnom dijelu krunice. Također je kod stražnjih zuba potrebno osigurati lingvalnu zakošenost gornje palatinalne i bukalnu zakošenost donje bukalne kvržice kako bi bilo dovoljno prostora za materijal u području okluzalnog opterećenja (8).

Lom keramike je komplikacija koja može nastati zbog pogrešaka u laboratorijskom radu, ali i zbog nepoštivanja pojedinih kliničkih faza. Ovisno o indikaciji, potrebno je pažljivo odabrati gradivni materijal za protetski nadomjestak. Komunikacija tehnike i ordinacije je i u ovome slučaju od velikog značaja.

#### **2.4. PREVENCIJA TEHNOLOŠKIH KOMPLIKACIJA**

U cilju prevencije odcementiranja fiksnoprotetskog nadomjestka, važan je oblik preparacije zuba nosača. Brušeni bataljak mora imati blago konični oblik, tako da je najširi u cervikalnom dijelu, a najuži incizalno ili okluzalno. Mora se poštivati kut konvergencije od 6 do 8 stupnjeva. Kod dužih kliničkih kruna i mostova kut konvergencije bi trebao biti veći i on za prednje zube iznosi do 14 stupnjeva, a za stražnje do 20 stupnjeva. Koničnost bataljka je važna za osiguranje dosjeda nadomjestka do ruba preparacije (2).

Da bi se spriječio gubitak retencije kod niskih bataljaka moguće je kirurškim metodama produljiti kliničku krunu zuba, izraditi nadogradnju na zubu, brusiti sa što manjim kutom konvergencije ili se odlučiti za adhezivno cementiranje (2, 3).

Bilo da se nadomjestak cementira adhezivno ili konvencionalno, u oba je slučaja potrebno osigurati pravilni oblik preparacije zuba. Kod adhezivnog je cementiranja nužno osigurati suho radno bolje uporabom koferdama jer prisutnost krvi, sline i ostalih tekućina dovodi do slabljenja snage veze i odcementiranja (2). Debljina cementog sloja između nadomjestka i bataljka mora

biti između 10 i 40 mikrometara. Odstupanje od ove vrijednosti ugrožava retenciju pa je potrebno da tehničar tijekom izrade protetskog nadomjestka pored skena, obvezno ima i radni model na kojemu može provjeravati retenciju nadomjestka (1).

Kako je navedeno, odcementiranje je najčešća komplikacija za adhezijske mostove. Danas se kao izbor materijala za adhezijski most navodi staklom ojačana keramika ili cirkonij-oksida keramika. Cirkonij-oksida keramika ima prednost jer se krila mosta mogu izraditi tanjima i manja je incidencija lomova. Kako bi se spriječilo odcementiranje i povećala retencijska površina takvog mosta, mogu se urezati dva paralelna utora i središnji graničnik za retencijsko krilo. U slučaju kada je potrebna i jača retencija, može se izraditi mikroljuska od glinične keramike na unutarnjoj strani retencijskog krila i jetkati kiselinom (3).

U cilju sprječavanja loma osnovne konstrukcije i obložne keramike, vrlo je važno da tehničar poštuje sve faze izrade u laboratoriju. Stomatolog nije u mogućnosti nadzirati izradu rada u laboratoriju, stoga je važna i obvezna proba osnovne konstrukcije u ustima. To je trenutak kada stomatolog može uočiti nepravilnosti u radu: neadekvatnu debljinu jezgre, anatomski loše oblikovanu konstrukciju koja neće ravnomjerno podupirati obložnu keramiku ili površinske jamice. Također, u dvoslojnim je sustavima važno da je KTE osnovne konstrukcije ujednačen s KTE obložnog materijala. To vrijedi i za metal-keramičke i potpuno keramičke sustave (1).

Da bi se spriječio lom keramike, osnovna konstrukcija mora ravnomjerno podupirati obložnu keramiku. Važno je da debljina obložne keramike bude deblja od 1 mm, a tanja od 2 mm, kako bi se prevenirali mogući lomovi i postigla zadovoljavajuća estetika (2, 3). Ova se komplikacija sprječava pa se pri izradi potpuno keramičkih nadomjestaka koriste monolitni nadomjestci. Kod njih je moguće izraditi deblji sloj konstrukcije što svakako pozitivno utječe na čvrstoću mostova i krunica. Također, strojna izrada osnovne konstrukcije (CAD/CAM) reducira laboratorijski rad. Blokovi od metala ili glinične keramike, staklokeramike ili oksidne keramike glođu se do željenog oblika. Blokovi se mogu glodati kao jezgre koje se tehnikom slojevanja oblažu keramikom. Potpuno keramički nadomjestci koji se izrađuju do punog oblika, tehnikom bojanja postižu konačni estetski izgled. Na ovaj je način moguće smanjiti ili izbjeći pogreške koje tijekom rada može napraviti tehničar (1, 3).

Na kraju je važno spomenuti i utjecaj okluzije na pojavu tehnoloških komplikacija fiksnoprotetske terapije. S obzirom da su kod krunica i mostova nosači prirodni zubi, okluzija se uglavnom



usklađuje s okluzijom na preostalim zubima. Izbor okluzija uglavnom je vođen očnjakom ili skupnom funkcijom. U izradi fiksnoprotetskih radova najviše se preporučuje okluzija vođena očnjakom. Da bi se izbjegla mogućnost loma obložne keramike potrebno je izbjeći kontakte pri laterotruziji. Što su kontakti pri lateralnim kretnjama smješteni više straga, to su horizontalne sile koje djeluju na zube također veće zbog blizine TMZ-a i jačeg žvačnog opterećenja. Kada se krunice postavljaju i na očnjake, tada su sile koncentrirane na malu površinu i mogu uzrokovati oštećenja i lomove fiksnoprotetskog rada. U tome se slučaju može uspostaviti skupno vođenje kako bi se sile raspodijelile i smanjila mogućnost komplikacija (3, 6).

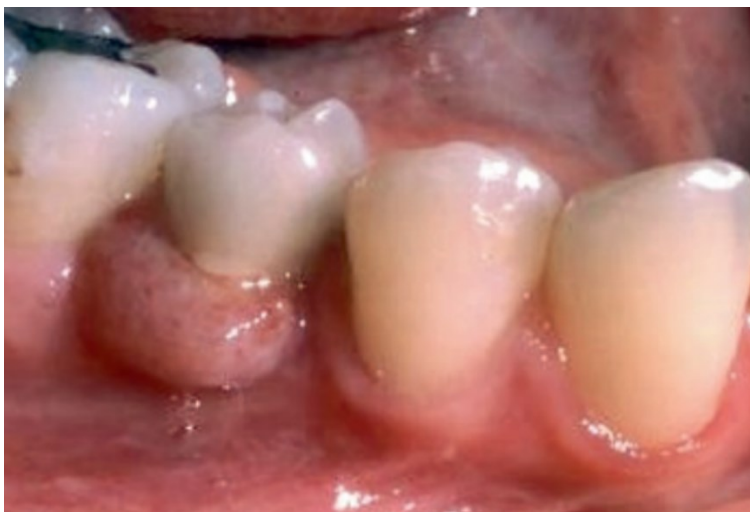## **2.5. KOMPLIKACIJE IMPLANTOPROTETSKE TERAPIJE**

Komplikacije implantoprotetske terapije također se mogu podijeliti na biološke i tehnološke komplikacije. Prema istraživanju koje je provedeno na Sveučilištu u Bernu oko 16,8 % nadomjestaka nošenih implantatima imali su neku vrstu biološke ili tehnološke komplikacije (3).

## **2.6. BIOLOŠKE KOMPLIKACIJE IMPLANTOPROTETSKIH NADOMJESTAKA**

### **2.6.1. Komplikacije mekog tkiva i periimplantitis**

Periimplantni mukozitis i periimplantitis su najčešće biološke komplikacije koje mogu nastati kod nadomjestaka nošenim implantatima. Periimplantni mukozitis je naziv za upalne promjene koje zahvaćaju meko tkivo oko implantata. Glavna je karakteristika krvarenje pri nježnom sondiranju, a mogu biti prisutni eritem, oteklina i supuracija. Ako upala dosegne kost, dolazi do gubitka kosti oko implantata što se naziva periimplantitis (16). Od kliničkih je karakteristika prisutno krvarenje pri sondiranju, povećana dubina sondiranja i/ili recesije marginalne mukoze te gubitak kosti u usporedbi s prijašnjom razinom kosti (17).



Slika 12. Komplikacije mekog tkiva oko implantata na položaju 45. Preuzeto s dopuštenjem izdavača: (3).

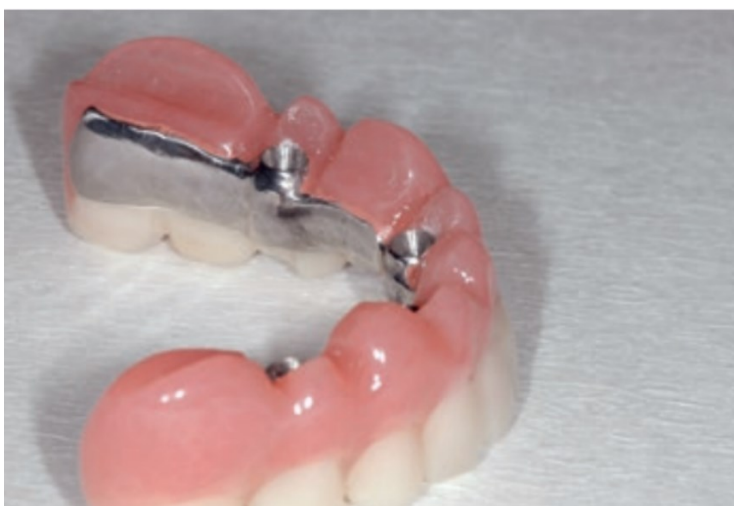Više je rizičnih čimbenika koji mogu dovesti do nastanka bioloških komplikacija implantoprotetske terapije (plak, pušenje, anamnestički podaci o prijašnjem parodontitisu, sustavne bolesti itd). S protetskog aspekta, posebnu je pozornost potrebno obratiti na dizajn protetske suprastrukture, način sveze implantata i suprastrukture te okluzijsko opterećenje. Važno je napomenuti da je prije implantoprotetske terapije potrebno uspostaviti zdravu parodontološku situaciju u ustima. Parodontološkim je pacijentima prije ugradnje implantata potrebno provesti inicijalnu terapiju ili po potrebi korektivnu terapiju. U suprotnom će iste bakterije koje uzrokuju parodontitis kod pacijenata nakon ugradnje implantata uzrokovati i periimplantitis (18).

Dizajn protetske suprastrukture može biti povezan s nastankom periimplantitisa. Suprastruktura na implantatu predstavlja spoj između implantata i protetskog nadomjestka. Veza između implantata i suprastrukture može biti vanjska ili unutarnja. Ako se spoj implantata i suprastrukture nalazi iznad koronarne razine implantata, takva veza je vanjska. Unutarnja je veza gdje je spoj ispod koronarne razine implantata i ugrađena je u tijelo implantata. Zbog boljih mehaničkih svojstava i manjeg mikropropuštanja, unutarnja je veza danas češće u uporabi. Od unutarnjih se veza najviše koristi Morseov konus i tehnika promjene platforme (*platform switching*). Takvi dizajni suprastrukture smanjuju mikropukotinu i rezultiraju manjom akumulacijom plaka, razvojem upale i periimplantnih bolesti (2).

Prema istraživanju Horzeler i sur. u usporedbi sa sustavima u kojima je promjer suprastrukture i implantata jednak (*platform matching*), dokazano je da je prosječni gubitak krestalne kosti kod tehnike *platform switch* u prvoj godini mnogo manji nakon postavljanja implantata, 0,22 mm naspram 2,02 mm. Kod konvencionalnih sustava gubitak krestalne kosti dovodi do akumulacije bakterija i rezultira periimplantitisom te resorpcijom kosti što u konačnosti može rezultirati neuspjehom terapije (19). Također, gubitak kosti uzrokuje i gubitak interdentalnih papila, što je osobit estetski problem.

Istraživanje Katafuchija i sur. pokazuje povezanost periimplantitisa s izlaznim kutom i/ili profilom protetskog nadomjestka kod implantata pozicioniranih u razinama kosti i mekog tkiva. Dokazano je da implantati postavljeni u razini kosti, s izlaznim kutom većim od 30 stupnjeva i konveksnim profilom nadomjestka, imaju veliki rizik od razvoja periimplantitisa. Takvi rezultati nisu bili za implantate postavljene u razini tkiva (20).

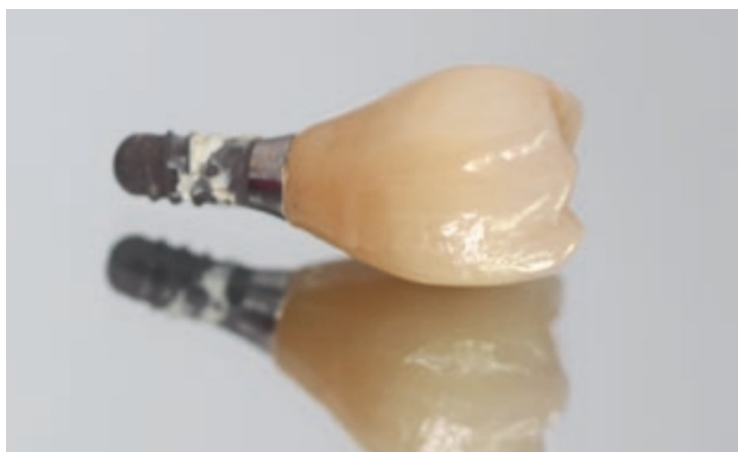Glavni etiološki čimbenik za razvoj periimplantog mukozitisa i periimplantitisa je plak (17). Dizajn protetske konstrukcije treba olakšati održavanje oralne higijene. Primarno je važna povoljna trodimenzionalna postava implantata. Prekonturirani su nadomjestci obično posljedica previše površno ili previše palatinalno smještenih implantata (21). Takav dizajn omogućuje veću akumulaciju plaka i upalu mekih tkiva oko implantata.



Slika 13. Most nošen implantatima gdje se pozornost nije pridavala mogućnosti čišćenja.

Akrilatna krila bukalno na implantatima blokiraju pristup oralnoj higijeni. Preuzeto s dopuštenjem izdavača: (3)

Završno fiksiranje radova u implantoprotetici može biti cementiranjem ili vijčanom vezom (2). Do komplikacija upale mekog tkiva može doći zbog subgingivnih ostataka cementa nakon cementiranja krunica i mostova nošenih implantatima. Rezidualni cement može uzrokovati krvarenje pri sondiranju, povećanje dubine sondiranja i gubitak kosti. Ako se pravodobno ne ukloni, komplikacije koje uzrokuje višak cementa su reverzibilne (2, 3).



Slika 14. Ostatak cementa na implantatu. Preuzeto s dopuštenjem izdavača: (3).

Pored plaka i bakterijske infekcije oko implantata, važan etiološki čimbenik koji dovodi do resorpcije kosti oko implantata su biomehaničke sile povezane s okluzijskim preopterećenjem (18). Prirodni zubi s parodontom imaju receptore koje štite zube i parodont od prekomjernog okluzijskog opterećenja i prejakih sila koje mogu oštetiti potpurnu kost. Kod implantata to nije slučaj zbog nepostojanja parodonta s receptorima. Prekomjerno okluzijsko opterećenje može dovesti do traume i gubitka potporne kosti oko implantata i onemogućiti uspjeh oseointegracije (22). Do okluzijskog preopterećenja mogu dovesti: kost slabije kvalitete, neadekvatni smještaj implantata koji onemogućuje aksijalni prijenos opterećenja, snažan zagriz, dizajn protetskog nadomjestka i okluzalne interference (18).

## **2.7. PREVENCIJA BIOLOŠKIH KOMPLIKACIJA IMPLANTOPROTETSKIH NADOMJESTAKA**

Za dugotrajni uspjeh implantoprotetske terapije podjednaku ulogu imaju parodontolog, oralni kirurg i protetičar. Budući da je izrada protetskog nadomjestka zadnja faza terapije, protetičar se često susreće s komplikacijama koje su nastale i trebale biti prevenirane u ranijim fazama terapije.

Ipak, važno je znati na koji način protetičar može prevenirati biološke komplikacije pri izradi nadomjestka na već ugrađenom implantatu.

Glavni etiološki čimbenik za razvoj periimplantog mukozitisa i periimplantitisa je plak (17). Zbog toga se pacijentima nositeljima fiksnih protetskih nadomjestaka na implantatima preporučuje redovno održavanje oralne higijene. Potrebno je koristiti interdentalnu četkicu s plastificiranom žicom kako se implantati ne bi oštetili. Također se kod nositelja mostova na implantatima dodatno preporučuje koristiti oralni tuš za uklanjanje ostataka hrane ispod tijela mosta. Obvezne su redovne kontrole svakih šest mjeseci i profesionalno uklanjanje zubnih naslaga (4).

U istraživanju Serina i Stroma navodi se da dizajn protetskog nadomjestka ima važnu ulogu u nakupljanju plaka te da periimplantitis nastaje na mjestima koja su teško dostupna oralnoj higijeni (23). Periimplantitis je također primijećen oko implantata čiji su protetski nadomjestci imali konveksni profil i izraženi izlazni kut nadomjestka, pa se takav dizajn svakako treba izbjegavati (20). U cilju prevencije bioloških komplikacija, prednost se daje internim vezama implantata i suprastrukture i dizajnu kao što je Morseov konicitet te tehnika pomak platforme. Kada je promjer suprastrukture manji od promjera tijela implantata, kao što je kod tehnike *platform switch*, njihov je spoj smješten više prema središtu implantata i udaljen od ramena implantata i kosti. Time je postignuta veća udaljenost mikropukotine na spoju i upalnog infiltrata od kosti.

Kao što je navedeno, završno fiksiranje radova u implantoprotetici može biti cementiranjem ili vijčanom vezom. Prema istraživanju Sailera i sur. veći je postotak bioloških komplikacija kod cementiranih protetskih radova. Petogodišnja stopa bioloških komplikacija, poput marginalnog gubitka kosti, za cementirane je radove iznosila 2,8 %, dok je kod vijčane veze bila 0 % (24). Ukoliko se cement pravodobno uoči, potrebno ga je odmah mehanički ukloniti i provesti irigaciju s 0,12 % otopinom klorheksidina. U cilju prevencije bioloških komplikacija nastalih zbog rezidualnog cementa, biraju se vijčane veze. Kod vijčane je veze pacijentima na kontrolnim pregledima lakše skinuti protetski nadomjestak i pregledati stabilnost implantata te stanje mekih tkiva (2).

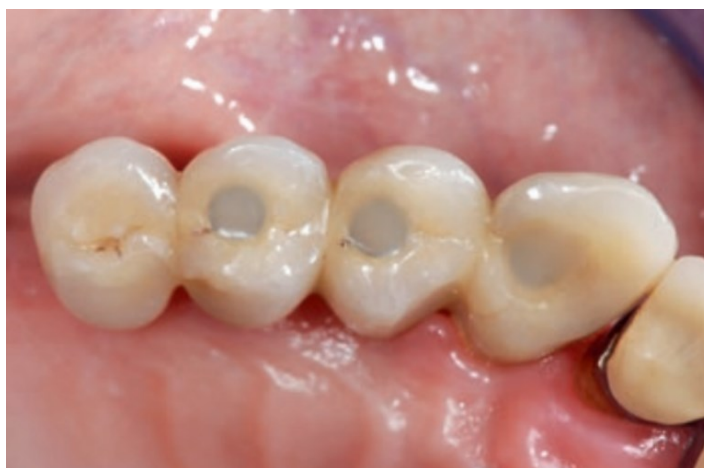## 2.8. TEHNOLOŠKE KOMPLIKACIJE IMPLANTOPROTETSKIH NADOMJESTAKA

### 2.8.1. Lom obložnog materijala - lom keramike ili *chipping* kod implantoprotetskih nadomjestaka

Lom obložnog materijala je česta tehnološka komplikacija kod protetskih nadomjestaka nošenih implantatima. Nekoliko čimbenika može utjecati na lom obložnog materijala: vrsta gradivnog materijala, obložnog materijala, neusklađenost KTE osnovne konstrukcije i obložnog materijala, dizajn osnovne konstrukcije te okluzija (3).

Prema istraživanjima, petogodišnja stopa lomova obložnog materijala je između 2,8 – 20,2 %, i ovisi o vrsti gradivnog materijala. Najveći je postotak zastupljen kod mostova nošenih implantatima s akrilatnim fasetama i iznosi 20,2 % (3).

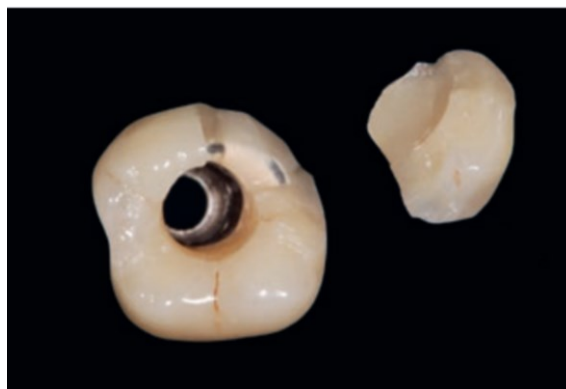Pjeturson i sur. navode da je petogodišnja stopa loma za metal-keramičke pojedinačne krunice bila 2,9 %, dok je za krunice od cirkonij-oksidge keramike 2,8 % (25). Također, Sailer i sur. su istraživali stopu lomova za mostove nošene implantatima od metal-keramike i cirkonij-oksidge keramike. Zaključeno je da cirkonij-oksidge keramika ne bi trebala biti prioritet u izboru gradivnog materijala za mostove nošene implantatima nad metal-keramikom zbog veće stope lomova obložne keramike (26). Razlog za lom obložne keramike kod cirkonij-oksidge nadomjestaka može biti neusklađenost koeficijenta termičke ekspanzije jezgre i obložne keramike. Kod neusklađenih KTE dolazi do stvaranja mikropukotina koja su inicijalna mjesta za lom materijala (13). Zbog toga se preporučuje izrada monolitnih nadomjestaka od cirkonij-oksidge keramike (3).



Slika 15. Lom keramike na palatinalnoj strani četveročlanog mosta.

Preuzeto s dopuštenjem izdavača: (3)

Kao i kod nadomjestaka nošenih zubima, tako i kod nadomjestaka nošenih implantatima, važan je dizajn osnovne konstrukcije. Ona mora biti anatomski oblikovana i jednoliko podupirati obložnu keramiku. Ukoliko to nije tako, sloj obložne keramike nije jednake debljine na cijelom nadomjestku što rezultira lomom obložne keramike. Česta je pogreška tehničara ostavljanje nepoduprtog sloja obložne keramike na rubnom grebenu. Debljina sloja obložne keramike trebala bi biti 1 – 2 mm (2, 3). Dizajn osnovne konstrukcije je važniji nego kod zuba, jer je veća razlika u promjeru između krunice i implantata nego krunice i korijena zuba nosača (3).



Slika 16. Lom keramike na krunici pričvršćenoj vijkom na implantatu. Preuzeto s dopuštenjem izdavača: (3)

Kod nadomjestaka koji su pričvršćeni vijkom, lom obložne keramike može nastati zbog prevelikog pristupnog otvora. U tome se slučaju gubi oslonac za obložnu keramiku i lakše dolazi do loma (3).

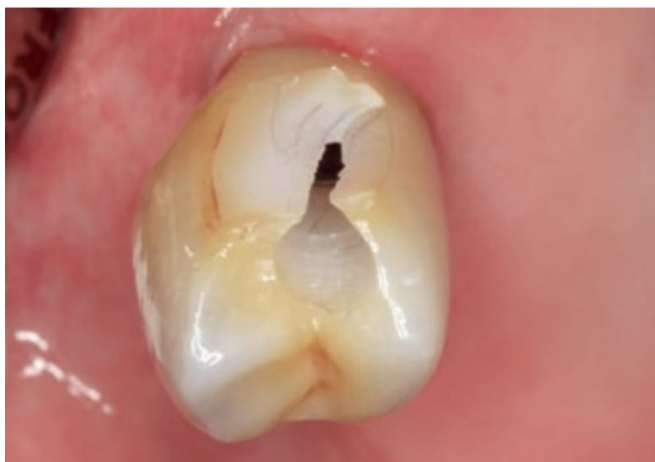Okluzija također može utjecati na lom obložne keramike (3). Prekomjerno okluzijsko opterećenje može negativno utjecati na stabilnost implantata i protetskog rada nošenog implantatom. Zbog toga je idealno aksijalno opterećenje implantata. Sile koje djeluju u transverzalnom smjeru na os implantata nisu povoljne jer je jače djelovanje poluge. Primjerice, ako postoji kontakt između kvržica, veći nagib kvržice na protetskom nadomjestku nošenom implantatom može dovesti do veće transverzalne sile, jačega lateralnog kontakta i jačega djelovanja poluge. Nepoštivanje odnosa funkcijskih kvržica i središnjih udubina baziran na ravnom platou 1 – 1,5 mm, izrada preširoke okluzijske ravnine i prerani dodiri također mogu rezultirati većim transverzalnim silama i povećanim okluzijskim opterećenjem. Frakture protetskog nadomjestka mogu biti jedan od pokazatelja povećanog okluzijskog opterećenja (22).

### 2.8.2. Lom osnovne konstrukcije implantoprotetskih nadomjestaka

Lom osnovne konstrukcije kod nadomjestaka nošenih implantatima vrlo je rijetka komplikacija. Češći su kod potpuno keramičkih nadomjestaka. Petogodišnja stopa lomova osnovne konstrukcije najveća je za hibridne mostove nošene zubima i implantatima i iznosi 1,6 %, zatim za pojedinačne krunice 1,3 % i za mostove nošene implantatima 0,5 % (3).

Glavni razlog za ovu komplikaciju je zamor materijala. Stoga petogodišnje promatranje nije dovoljno da bi se ustanovila realna stopa ove komplikacije (3).

Kod nadomjestaka pričvršćenih vijkom, veličina pristupnog otvora može utjecati na lom osnovne konstrukcije. Ako je pristupni otvor prevelik ili je smješten na spoju konektora gdje je nadomjestak najtanji, može doći do loma osnovne konstrukcije (3).



Slika 17. Lom osnovne konstrukcije krunice od cirkonijeva oksida zbog nedovoljne debljine materijala u području konektora. Preuzeto s dopuštenjem izdavača: (3).

U konačnosti je i izbor gradivnog materijala važan čimbenik. Primijećeno je da je lom osnovne konstrukcije češći kod potpuno keramičkih nadomjestaka. Zbog toga se predlaže izrada monolitnih nadomjestaka od litijeva disilikata ili cirkonijeva oksida te za mostove i pojedinačne krunice. Tako je moguće izraditi deblju osnovnu konstrukciju što svakako pruža stabilnost i čvrstoću nadomjestcima (3).



### **2.8.3. Gubitak retencije (odcementiravanje) implantoprotetskih nadomjestaka**

Gubitak retencije je druga najčešća tehnološka komplikacija kod protetskih nadomjestaka nošenih implantatima.

Nekoliko čimbenika utječe na retenciju nadomjestka fiksiranih cementom: konicitet nadogradnje, visina stjenki nadogradnje, hrapavost površine te izbor cementa (27).

Konicitet nadogradnje utječe na kvalitetu retencije u cementom fiksiranih implantoprotetskih radova. Konfekcijske nadogradnje uglavnom imaju konus od 6 stupnjeva, prema konceptu idealnog konusa koji je predložio Jorgensen za prirodne zube. Odstupanje od ovoga koniciteta može utjecati na kvalitetu retencije (27).

Visina stjenki nadogradnje također utječe na kvalitetu retencije. Da bi se protetski rad cementirao, smatra se da je potrebna minimalna visina nadogradnje od 5 mm. U situacijama kada je interokluzalni prostor manji od 5 mm, ne bi se trebala izrađivati manja nadogradnja jer to uveliko može utjecati na gubitak retencije. U tome je slučaju izbor vijčana veza (27).

Hrapavost površine još je jedan čimbenik koji utječe na retenciju. Povećana hrapavost površine poboljšat će mehaničku retenciju cementa, pa se površina nadogradnje može pjeskariti u cilju bolje retencije. Ipak, važnije je postići odgovarajući konicitet i visinu stjenki nadogradnje (3, 27).

### **2.8.4. Popuštanje vijka**

Gubitak retencije kod vijčano retiniranih radova manifestira se kao popuštanje vijka. Popuštanje vijka je česta tehnološka komplikacija.

Čimbenici koji mogu dovesti do ove komplikacije su nedovoljna sila stezanja, biomehaničko preopterećenje, sile koje nisu usmjerene duž aksijalne osi implantata, dizajn vijka (promjer, izgled glave vijka, broj navoja), visina šesterokuta i promjer implantata (27, 28).

Sila stezanja je važan čimbenik koji utječe na popuštanje vijka. Prekomjerne sile koje se javljaju pri biomehaničkom preopterećenju mogu dovesti do popuštanja vijka. Ako se primjenjuju sile jednake ili jače od sile zatezanja, tlačna sila uzrokovat će popuštanje vijka, a vlačna sila plastičnu deformaciju pri čemu dolazi do popuštanja vijka i gubitka retencije (27).

Sile koje ne djeluju duž aksijalne osi implantata mogu uzrokovati popuštanje vijka. Zbog toga je važna procjena kuta implantata. Ako je divergentnost osi implantata i fiksacijskog vijka manja od 17 stupnjeva, protetski se rad neće moći dobro pričvrstiti vijkom. U tome se slučaju bolje odlučiti za cementiranje rada (27).

Nadalje, ako nije osiguran pasivni dosjed protetskog nadomjestka na implantat, dolazi do pojačanog opterećenja na vijak što rezultira popuštanjem vijka. Dizajn vijka važan je čimbenik. Vijci većeg promjera povećavaju naprezanje i rezultiraju gubitkom retencije implantoprotetskih radova. Također, uže se glave vijka više ne koriste jer se opterećenje ne prenosi ravnomjerno na glavu i vrat vijka. Zbog toga dolazi do popuštanja vijka. Danas se češće koriste vijci s ravnim glavama jer je prijenos opterećenja na glavu i vrat vijka u omjeru 1:1 (27, 28). Također, nadomjestci spojeni unutarnjim spojem s implantatima pokazali su manju incidenciju popuštanja vijka od nadomjestaka spojenih vanjskim spojem. Kod unutarnjeg spoja manje je mehaničko opterećenje vijka i manji je broj rotacijskih pomaka. (3).

## **2.9. PREVENCIJA TEHNOLOŠKIH KOMPLIKACIJA IMPLANTOPROTETSKIH NADOMJESTAKA**

Kao i kod prirodnih zuba, tako i kod implantata, u cilju prevencije tehnoloških komplikacija preporučuje se izrada monolitnih nadomjestaka. Na taj se način smanjuje broj faza izrade u laboratoriju i mogućnost pogreške te se zaobilazi problem kompatibilnosti KTE jezgre i obložnog materijala. Zbog toga je rizik od loma osnovne konstrukcije i obložne keramike manji.

Kod nadomjestaka pričvršćenih vijkom pristupni je otvor važno izraditi što manjim, a njegov smještaj bi trebao biti centriran okluzalno, nikako na području konektora jer može doći do loma osnovne konstrukcije (3).

Da bi se smanjio rizik od gubitka retencije preporučuje se ekstraoralno cementiranje nadomjestaka kompozitnim cementom, nakon čega se nadomjestak pričvršćuje vijcima na implantat. Kod cementiranih nadomjestaka nadogradnja ne bi trebala biti manja od 5 mm, a optimalna koničnost je 6 stupnjeva. Kod vijcima pričvršćenih nadomjestaka u specifikacijama je važno poštivati definiranu silu stezanja. Odstupanje od zadanih vrijednosti rezultira popuštanjem vijka i gubitkom retencije. Vijke treba zategnuti 50 – 75 % njihove snage pričvršćivanja pomoću ključa za okretnim

momentom u inicijalnoj fazi zatezanja vijka. Stoga je važno slijediti upute proizvođača. Ponovno zatezanje vijka preporučuje se 5 minuta poslije inicijalnog zatezanja te ponovno nakon nekoliko tjedana (27).

I na kraju, da bi se smanjilo okluzijsko opterećenje i zaštili implantati i protetski radovi na implantatima, pristupa se konceptu uzajamno zaštićene okluzije. Taj koncept obuhvaća: jednaku raspodjelu okluzijskih dodira, prednje vođenje i slobodne lateralne kretnje bez preranih radnih/neradnih dodira, odsutnost preranog dodira između centrične relacije i centralne okluzije. Kod pojedinačnih krunica na implantatu i prirodnog zuba antagoniste mora biti prisutan razmak od 30 do 100 mikrometara, a kod fiksnih mostova s privjescima na implantatima privjesak treba biti u infraokluziji da bi se spriječio lom nadomjestka. Kad su u obje čeljusti nadomjestci na implantatima, preporučuje se ostavljanje nadomjestaka u infraokluziji (3, 22).



Komplikacije fiksno protetske terapije mogu nastati u bilo kojoj fazi izrade fiksno protetskog nadomjestka. Zbog toga se svakoj fazi terapije valja posvetiti pozornost i ne umanjiti važnost nijednog koraka u radu. Terapija ne završava fiksiranjem rada na uporišnom zubu ili implantatu, jer komplikacije mogu nastati i nakon fiksiranja nadomjestka. Zbog toga je nužna kontinuirana briga za pacijenta. Također, pacijent bi trebao imati odgovoran odnos prema terapiji.

Prema istraživanju Pjeturssona i sur. u kojemu je uspoređivana stopa komplikacija na nadomjestcima nošenim zubima i implantatima, zaključeno je da su nadomjestci nošeni zubima češće bili podložni biološkim komplikacijama od kojih su najčešći karijes zuba nosača ili gubitak vitaliteta pulpe. S druge strane, nadomjestci nošeni implantatima češće su bili podložni tehnološkim komplikacijama kao što je popuštanje vijka ili lom nadomjestka (29).

Karijes zuba nosača najčešće nastaje kada nije osiguran dosjed nadomjestka do granice preparacije, zbog pogreški tijekom postupka cementiranja i lošeg održavanja oralne higijene. Jasna i vidljiva granica preparacije nužna je za točan dosjed nadomjestka. Preduboki smještaj granice preparacije unutar dentalnog sulkusa uzrokovat će narušavanje biološke širine i posljedični gubitak kosti i povlačenje gingive (30). Zbog toga je bolje, s paradontološkog aspekta, granicu preparacije smjestiti supragingivno ili u razini gingive. Na taj se način čuva parodont, osigurava manja traumatizacija mekog tkiva tijekom brušenja i otisak je precizniji (2).

U razdoblju promatranja od pet godina, 1,8 % zuba nosača koji su tijekom cementiranja krunica bili vitalni, izgubili su vitalitet. Također, kod 6,1 % zuba nosača mosta došlo je do gubitka vitaliteta. Kod privjesnih mostova, broj zuba nosača koji su izgubili vitalitet bio je 17,9 % (3). Opsežna brušenja i uklanjanje tvrdog zubnog tkiva za posljedicu mogu imati gubitak vitaliteta pulpe zuba. Povećani postotak gubitka vitaliteta kod zuba nosača mosnih konstrukcija može biti zbog povremene potrebe za njihovim opsežnijim brušenjem radi postizanja međusobne paralelnosti. Zbog toga se, kada za to postoje kliničke indikacije, preporučuje minimalno invazivni pristup terapiji.

Gubitak retencije nadomjestka je komplikacija koja upućuje na loše provedeni tijekom cementiranja nadomjestka, nepravilnosti u brušenju uporišnog zuba, karijes ili frakturu uporišnog zuba. Kod implantoprotetskih nadomjestaka to se najviše odnosi na konicitet nadogradnje i visinu stjenki nadogradnje. Kod implantoprotetskih nadomjestaka također se navodi i da je tip cementa važan čimbenik koji utječe na retenciju. Prema istraživanju Wittnebena i sur. petogodišnja stopa

odcementiranja za krunice nošene implantatima iznosi 4,1 %. Također se u tome sistematskom prikazu navodi da odabir vrste cementa nije utjecao na trajnost veze nadogradnje i protetskog nadomjestka (31). Kod implantoprotetskih nadomjestaka koji se retiniraju vijkom, gubitak retencije se očituje kao popuštanje vijka. Istraživanja su pokazala da je petogodišnja stopa popuštanja vijaka bila najveća za pojedinačne krunice nošene implantatima i iznosila je 8,8 %, za hibridne mostove nošene zubima i implantatima 6,9 % te za mostove nošene implantatima 5,3 % (3). Lom nadomjestaka, bilo da se oni retiniraju prirodnim zubima ili implantatima, očituje se u lomu osnovne konstrukcije ili lomu obložne keramike. Da bi se ova komplikacija prevenirala, važno je izbjeći moguće pogreške u laboratoriju. Važan je i anatomski dizajn osnovne konstrukcije koji jednoliko podupire obložnu keramiku. Debljina sloja obložne keramike bi trebala biti između 1 - 2 mm (2, 3). In vitro istraživanje Schmittera i sur. uspoređuje otpornost dvoslojnih sustava u kojima je cirkonij-oksida osnovna konstrukcija kod jedne skupine nadomjestaka obložene litij-disilikatnom keramikom izrađenom CAD/CAM tehnikom, a kod druge je skupine nanosena konvencionalnom tehnikom slojevanja. Nadomjestci su bili izloženi silama koje simuliraju sile žvakanja. Čak 87,5 % nadomjestaka izrađenih tehnikom slojevanja nisu izdržale sile i došlo je do loma keramike, dok je kod skupine nadomjestaka kod kojih je obložna keramika izrađena u CAD/CAMu bila značajno otpornija (32). Ipak, danas se sve više izrađuju monolitni nadomjestci, izrađeni od jednog komada iz jedne vrste keramike. Time je izbjegnuta komplikacija loma obložne keramike koja je česta kod dvoslojnih sustava. Također se strojnom izradom skraćuje vrijeme izrade i smanjuje mogućnost proceduralnih pogrešaka. Strojnom se izradom značajno povećava debljina konstrukcije i time čvrstoća protetskog rada (3). Također je potrebno manje brusiti zub jer nema potrebe za ostavljanjem prostora za dodatni obložni sloj keramike čime se čuva vitalitet zuba.

U analizi uzroka nastanka komplikacija kod fiksnoprotetskih nadomjestaka nošenih zubima, razmatra se izabrani oblik preparacije zuba nosača, smještaj stepenice, preciznost otiska, izabrani gradivni materijal, rubni dosjed nadomjestka, tehnika i postupak cementiranja.

Za nadomjestke nošene implantatima, uzroci komplikacija mogu biti u lošem trodimenzionalnom položaju implantata, dizajnu protetske suprastrukture, načinu pričvršćivanja nadomjestka (cement ili vijčana veza), gradivnom materijalu, okluzalnom opterećenju i sili zatezanja vijka.

Ponekad do komplikacija može doći i zbog loše tehnike rada u laboratoriju što nije pod kontrolom stomatologa. Pogreške se tijekom izrade u laboratoriju najčešće očituju kao tehnološke komplikacije u vidu loma nadomjestka ili odcementiravanja. Nužno je da tehničar poznaje gradivne materijale, poštuje tijek izrade nadomjestka, vodi brigu o ispravnom obliku i dimenzijama fiksnoprotetskog nadomjestka. Ukoliko se ne poštuje oblik i dimenzija protetskog nadomjestka, može doći do njegove deformacije ili loma. Također je važna i završna obrada, jer hrapave površine fiksnoprotetskog rada otežavaju čišćenje. Pogreške tijekom laboratorijskog rada mogu narušiti integritet nadomjestka i dovesti do tehnoloških komplikacija, a posljedično i bioloških. Zbog toga je nužna komunikacija i međusobno upućivanje na pogreške između ordinacije i zubotehničkog laboratorija. Danas se nadomjestci sve više izrađuju strojno, što skraćuje vrijeme rada u laboratoriju, ali i smanjuje mogućnost ljudske pogreške koja se može češće dogoditi pri tradicionalnoj višefaznoj izradi fiksnoprotetskog rada (1).

Ne smije se zanemariti ni uloga pacijenta u održavanju fiksnoprotetskog rada. Loša oralna higijena i neredoviti posjeti stomatologu mogu dovesti do nastanka komplikacija. Uloga je stomatologa dati pacijentu detaljne upute o održavanju nadomjestka, a dužnost pacijenta je poštivanje tih uputa i redoviti posjeti. Prvi bi kontrolni pregled trebao biti već deset dana nakon cementiranja rada kako bi se provjerio rubni dosjed nadomjestka i njegov odnos prema agonistima i antagonistima. Također je važno provjeriti i kako se pacijent prilagodio na novi fiksnoprotetski rad. Kontrolni bi pregledi trebali biti svakih šest mjeseci. Na svakom je kontrolnom pregledu potrebno provjeriti stanje zuba nosača koristeći sondu ili intraoralne snimke. Također se analizira stanje fiksnoprotetskog rada, njegov odnos s agonistima i antagonistima i stanje mekih tkiva. Nužno je da pacijent održava oralnu higijenu. Preporučuje se modificirana Stilmanova tehnika četkanja zuba uz obveznu uporabu interdentalnog konca i četkica (1).

Kada se komplikacije pojave, nužno ih je sanirati. Međutim, mnogo je važnije znati razloge koji mogu dovesti do nastanka komplikacija. Svaki korak, od uzimanja anamneze pa do cementiranja fiksnoprotetskog rada, ako mu se ne pristupi po načelima struke, može rezultirati nastankom komplikacije. Zbog toga je važno znati uzrok pogreške, jer se samo tako one mogu prevenirati i spriječiti opetovano događanje.

#### **4. ZAKLJUČAK**



Komplikacije fiksno protetske terapije mogu nastati zbog pogrešaka u kliničkim i laboratorijskim fazama izrade, ali i nakon predaje rada zbog nemarnog ponašanja pacijenta u smislu lošeg provođenja oralne higijene i neredovitim posjetima stomatologu.

Komunikacija ordinacije i laboratorija ključna je za uspjeh fiksno protetske terapije. Međusobno pravodobno ukazivanje na pogreške u radu može prevenirati nastanak komplikacija.

Važno je znati riješiti komplikaciju koja se može pojaviti u fiksno protetskoj terapiji. Međutim, važnije je znati kako i zašto je do te komplikacije došlo. Jedino kada se spozna uzrok nastanka komplikacije, može se prevenirati njezino ponavljanje.

## **5. LITERATURA**

1. Čatović A, Komar D, Čatić A. i sur. Klinička fiksna protetika I - Krunice. 1. izd. Zagreb: Medicinska naklada; 2015. 200 p.
2. Jakovac M, Kranjčić J. i sur. Pretklinička i laboratorijska fiksna protetika. 1. izd. Zagreb: Stega tisak; 2020. 227 p.
3. Sailer I. Fiksni nadomjestci. 1. izd. Zagreb: Media Ogled; 2023.
4. Glažar I, Bakarčić D, Ivančić Jokić N, Katić V, Kovačević Pavičić D, Kuiš D. i sur. Priručnik oralne higijene [Internet]. Sveučilište u Rijeci, Medicinski fakultet; 2017, [citirano 7. svibnja 2023.]. Dostupno na: <https://urn.nsk.hr/urn:nbn:hr:184:968224>
5. Topić J. Brušenje zuba za fiksnoprotetski rad [završni specijalistički]. Zagreb: Stomatološki fakultet Sveučilišta u Zagrebu; 2016. 89 p.
6. Klineberg I, Eckert SE. Functional Occlusion in Restorative Dentistry and Prosthodontics. St. Louis: Mosby Elsevier; 2016. 304 p.
7. Uhač I, Kuiš D, Kavčić R, Lajnert V, Šimunović Šoškić M, Antić R, Kovač Z. Fiksni protetski nadomjestci i zdravlje parodonta. *Medicina Fluminensis*. 2014;50:279-87.
8. Stilinović M. Pogreške u primjeni i izradi keramičkog nadomjestka [poslijediplomski specijalistički]. Zagreb: Stomatološki fakultet Sveučilišta u Zagrebu; 2016. 156 p.
9. Filipović I. Protetska opskrba endodontski liječenog zuba [diplomski rad]. Zagreb: Stomatološki fakultet Sveučilišta u Zagrebu; 2022. 43 p.
10. Tarle Z. i sur. Restaurativna dentalna medicina. 1. izd. Zagreb: Medicinska naklada; 2019. 380 p.
11. Fabijanović A. Nadogradnje u fiksnoprotetskoj terapiji [diplomski rad]. Zagreb: Stomatološki fakultet Sveučilišta u Zagrebu; 2017. 38 p.
12. Thoma DS, Sailer I, Ioannidis A, Zwahlen M, Makarov N, Pjetursson BE. A systematic review of the survival and complication rates of resin-bonded fixed dental prostheses after a mean observation period of at least 5 years. *Clin Oral Implants Res*. 2017;28:1421–32.
13. Anić I, Baučić I, Carek V, Čatović A, Čelić R, Galić N, i ostali. Osnove stomatoloških materijala [Internet]. Jerolimov V, urednik. Sveučilište u Zagrebu, Stomatološki fakultet; 2005, [citirano 10. svibanj 2023.]. Dostupno na: <https://urn.nsk.hr/urn:nbn:hr:127:880094>
14. Bergman L. Utjecaj obrade površine cirkonij-oksidge keramike na veznu čvrstoću obložne keramike [disertacija]. Zagreb: Stomatološki fakultet Sveučilišta u Zagrebu; 2013. 106 p.

15. Rohit S, Bhat S, Srivatsa G. Rectifying the Tooth Preparation Errors in All-Ceramic Restorations. *World J Dent.* 2010;1:181-5.
16. Lindhe J, Karring T, Lang N. *Klinička parodontologija i dentalna implantologija*. 1. hrv. izd. Zagreb: Nakladni zavod Globus; 2004. 1044 p.
17. Berglundh T, Armitage G, et al. Peri-implant diseases and conditions: Consensus report of workgroup 4 of the 2017 World Workshop on the Classification of Periodontal and Peri-Implant Diseases and Conditions. *J Clin Periodontol.* 2018;89:313–8.
18. Aurer A. Periimplantatne bolesti. *Medix.* 2003;9:137-8.
19. Fickl S, Zuhr O, Stein JM, Hürzeler MB. Peri-implant bone level around implants with platform-switched abutments. *Int J Oral Maxillofac Implants.* 2010;25:577-81.
20. Katafuchi M, Weinstein BF, Leroux BG, Chen YW, Daubert DM. Restoration contour is a risk indicator for peri-implantitis: A cross-sectional radiographic analysis. *J Clin Periodontol.* 2018;45:225-32.
21. Svalina Z. Učinak protetskih konstrukcija nošenih implantatima na nastanak periimplantitisa [poslijediplomski specijalistički]. Zagreb: Stomatološki fakultet Sveučilišta u Zagrebu; 2019. 37 p.
22. Ćelić R, Pandurić J, Klaić B. Razumijevanje okluzije – ključ za uspjeh oseointegracije. *Medix.* 2005;11:180-4.
23. Serino G, Ström C. Periimplantitis in partially edentulous patients: association with inadequate plaque control. *Clin Oral Implants Res.* 2009;20:169-74.
24. Sailer I, Mühlemann S, Zwahlen M, Hämmerle CH, Schneider D. Cemented and screw-retained implant reconstructions: a systematic review of the survival and complication rates. *Clin Oral Implants Res.* 2012;6:163-201.
25. Pjetursson BE, Valente NA, Strasding M, Zwahlen M, Liu S, Sailer I. A systematic review of the survival and complication rates of zirconia-ceramic and metal-ceramic single crowns. *Clin Oral Implants Res.* 2018;29:199-214.
26. Sailer I, Strasding M, Valente NA, Zwahlen M, Liu S, Pjetursson BE. A systematic review of the survival and complication rates of zirconia-ceramic and metal-ceramic multiple-unit fixed dental prostheses. *Clin Oral Implants Res.* 2018;29(16):184-98.
27. Shadid R, Sadaqa N. A comparison between screw- and cement-retained implant prostheses. *J Oral Implantol.* 2012;38:298-307.

28. Misch CE. *Dental Implant Prosthetics*. St Louis: Mosby; 2005:414-20.
29. Pjetursson BE, Brägger U, Lang NP, Zwahlen M. Comparison of survival and complication rates of tooth-supported fixed dental prostheses (FDPs) and implant-supported FDPs and single crowns (SCs). *Clin Oral Implants Res*. 2007;18(3):97-113.
30. Mehulić K. i sur. *Dentalna medicina – Vodič za praktičare*. 1. izd. Zagreb: Medicinska naklada; 2020. 491 p.
31. Wittneben JG, Millen C, Brägger U. Clinical performance of screw- versus cement-retained fixed implant-supported reconstructions--a systematic review. *Int J Oral Maxillofac Implants*. 2014;29:84-98.
32. Schmitter M, Müller D, Rues S. In vitro chipping behaviour of all-ceramic crowns with a zirconia framework and feldspathic veneering: comparison of CAD/CAM-produced veneer with manually layered veneer. *J Oral Rehabil*. 2013;40:519-25.

## **6. ŽIVOTOPIS**

Adna Vlahovljak je rođena 1. 2. 1998. godine u Sarajevu.

Godine 2012. završava osnovnu školu u Sarajevu, nakon čega upisuje Drugu gimnaziju Sarajevo. Studij dentalne medicine na Stomatološkom fakultetu u Zagrebu upisuje 2016. godine.

Tijekom studija bila je aktivna članica Udruge studenata dentalne medicine i sudjeluje u njezinim projektima. Bila je članica organizacijskih odbora EVP Zagreb, EDSA Summer Camp Dubrovnik i 69. sastanka europske udruge studenata dentalne medicine u Zagrebu.

Osim u domaćoj udruzi, 2020. godine postaje aktivna i u Europskoj udruzi studenata dentalne medicine (EDSA) gdje je dvije godine obnašala funkciju delegata Hrvatske.

Nagrađena je Rektorovom nagradom za društveno koristan rad u akademskoj i široj zajednici za akademsku godinu 2021./2022.