

Digitalni protokol praćenja promjene boje pri izbjeljivanju zuba

Trnski, Ivan

Master's thesis / Diplomski rad

2023

Degree Grantor / Ustanova koja je dodijelila akademski / stručni stupanj: **University of Zagreb, School of Dental Medicine / Sveučilište u Zagrebu, Stomatološki fakultet**

Permanent link / Trajna poveznica: <https://um.nsk.hr/um:nbn:hr:127:245228>

Rights / Prava: [Attribution-NonCommercial 4.0 International/Imenovanje-Nekomercijalno 4.0 međunarodna](#)

Download date / Datum preuzimanja: **2024-12-02**



Repository / Repozitorij:

[University of Zagreb School of Dental Medicine Repository](#)





Sveučilište u Zagrebu

Stomatološki fakultet

Ivan Trnski

**DIGITALNI PROTOKOL PRAĆENJA
PROMJENE BOJE PRI IZBJELJIVANJU
ZUBA**

DIPLOMSKI RAD

Zagreb, 2023.

Rad je ostvaren na Zavodu za mobilnu protetiku Stomatološkog fakulteta Sveučilišta u Zagrebu

Mentor rada: doc. dr. sc. Maja Žagar

Lektor hrvatskog jezika: Branka Budin, prof. hrv. jezika i književnosti

Lektor engleskog jezika: Mario Šavorić, prof. eng. jezika i književnosti i hrv. jezika i književnosti

Rad sadrži: 30 stranica

0 tablica

14 slika

1 CD

Rad je vlastito autorsko djelo, koje je u potpunosti samostalno napisano uz naznaku izvora drugih autora i dokumenata korištenih u radu. Osim ako nije drukčije navedeno, sve ilustracije (tablice, slike i dr.) u radu su izvorni doprinos autora diplomskog rada. Autor je odgovoran za pribavljanje dopuštenja za korištenje ilustracija koje nisu njegov izvorni doprinos, kao i za sve eventualne posljedice koje mogu nastati zbog nedopuštenog preuzimanja ilustracija odnosno propusta u navođenju njihovog podrijetla.

Posveta

Zahvaljujem svojim roditeljima i cijeloj obitelji na ljubavi i strpljenju koju su mi pružili tijekom studiranja.

Veliko hvala mojoj mentorici doc. dr. sc. Maji Žagar na svim savjetima i na pomoći koju mi je pružila tijekom pisanja ovog rada.

Hvala svim mojim prijateljima koji su moje studentske dane učinili nezaboravnim.

DIGITALNI PROTOKOL PRAĆENJA PROMJENE BOJE PRI IZBJELJIVANJU ZUBA

Sažetak

Nerijetko se kod ljudi javlja nesigurnost u boju i izgled zubi i vrlo im je bitan izgled njihovog osmijeha. Boja zuba ima velik psihološki i socijalni utjecaj na ljude i utječe na mišljenje o vlastitom izgledu. Izbjeljivanje gelovima u udlagama danas je jedan od najtraženijih estetskih zahvata među pacijentima. Postoji razlika pri procjeni boje zuba između stomatologa i pacijenta pa tako pacijenti svoje zube doživljavaju tamnijima za razliku od svojih stomatologa.

Svjedočimo sve većem općem utjecaju društvenih mreža pa tako i utjecaju društvenih mreža na opći izgled i izgled zuba. Iz tog razloga javlja se sve veći broj pacijenata s nerealnim očekivanjima. Trebalo bi jasnije odrediti što pacijent može očekivati od pojedinog zahvata kako bi se izbjegle eventualne neugodnosti nakon završenog zahvata.

Svrha ovog rada je provesti dvotjedno izbjeljivanje prirodnih zuba pomoću udlage kod kuće, korištenjem 16% karbamidovog peroksida, te na tjednoj bazi fotografirati promjene i mjeriti indeks izbjeljivanja. Pretpostavlja se da digitalni protokol praćenja promjene boje izbjeljivanih zuba pomaže u poboljšanju komunikacije stomatologa i pacijenta.

Ključne riječi: osmijeh, boja zuba, izbjeljivanje, procjena boje, stomatolog

DIGITAL PROTOCOL FOR MONITORING THE COLOUR CHANGE DURING TEETH WHITENING

Summary

People are often insecure about the colour and appearance of their teeth, and the appearance of their smile is very important to them. The colour of the teeth has a great psychological and social impact on people and influences the opinion about one's own appearance. Whitening with gels in splints is one of the most requested aesthetic procedures among patients today. There is a difference in tooth colour assessment between the dentist and the patient, so patients perceive their teeth as darker than their dentists.

We are witnessing an increasing general influence of social networks and thus their influence on people's general appearance and the appearance of their teeth. For this reason, there is a growing number of patients with unrealistic expectations. It should be defined more clearly what the patient can expect from each procedure in order to avoid possible inconveniences after the procedure has been completed.

The objective of this work is to perform a two-week at-home whitening of natural teeth using a splint and 16% carbamide peroxide, thereby photographing the changes and measuring the whitening index on a weekly basis. A digital protocol for monitoring the colour change during the whitening procedure is assumed to help improve communication between the dentist and the patient.

Key words: smile, tooth colour, whitening, colour evaluation, dentist

SADRŽAJ

1. UVOD.....	1
1.1. Određivanje boje zuba	2
1.1.1. Određivanje boje zuba pomoću ključeva boja.....	2
1.1.2. Određivanje boje zuba digitalnim uređajima.....	2
1.2. Obojenja zuba	3
1.2.1. Vanjska obojenja	3
1.2.2. Unutarnja obojenja	3
1.3. Izbjeljivanje zuba.....	5
1.3.1. Sredstva za izbjeljivanje zubi	5
1.3.2. Mehanizam izbjeljivanja zubi.....	6
1.3.3. Izbjeljivanje vitalnih zubi	6
1.3.4. Izbjeljivanje avitalnih zubi	7
2. PRIKAZ SLUČAJA	9
2.1. Početno stanje	10
2.2. Stanje nakon tjedan dana izbjeljivanja.....	14
2.3. Stanje nakon završenog izbjeljivanja.....	18
3. RASPRAVA.....	21
4. ZAKLJUČAK.....	24
5. LITERATURA	26
6. ŽIVOTOPIS	31

1. UVOD

Vrlo često se kod pacijenta javlja nesigurnost u izgled i u boju zubi i brinu o izgledu njihovog osmijeha (1). Prema jednom istraživanju boja izbjeljenih zuba ima prednost nad prirodnom bojom zuba. Također se navodi da bjelji zubi pridonose mlađem izgledu lica (2). Boja zuba utječe na mišljenje o vlastitom izgledu i ima velik socijalni i psihološki utjecaj na ljude (3). Između stomatologa i pacijenta postoji razlika u percepciji boje zuba pa tako pacijenti svoje zube, za razliku od svojih stomatologa, doživljavaju tamnijima (4).

Svrha ovog rada je provesti izbjeljivanje zuba kroz dva tjedna pomoću udlage kod kuće korištenjem 16% karbamidovog peroksida, te fotografirati promjene i mjeriti indeks izbjeljivanja na tjednoj bazi.

1.1. Određivanje boje zuba

Precizno određivanje boje zuba smatra se izrazito zahtjevnim i jednako toliko važnim postupkom u estetskoj stomatologiji.

U današnje vrijeme imamo mogućnost određivanja boje zuba vizualno pomoću ključeva boja i pomoću uređaja koji mjere boju (5).

1.1.1. Određivanje boje zuba pomoću ključeva boja

Najčešće prakticirana metoda određivanja boje zuba je vizualna pomoću ključeva boja. Razni faktori poput: umora, uvjeta osvjetljenja, godina, položaja promatranog objekta i izvora svjetla, emocija, prethodnog izlaganja oka te metamerizma dovode do nedosljednosti u određivanju boje (6).

Smatra se da je za precizno određivanje boje zuba pomoću ključeva boja potrebno prvo odrediti svjetlinu, nakon toga kromatografsku zasićenost, te nijansu. Također je važan položaj tijela stomatologa tako da se namjesti da su mu oči u razini promatranog zuba. Primjerak određene boje iz ključa treba postaviti paralelno uz promatrani zub. Kako bi se izbjegao zamor oka potrebno je vrijeme određivanja ograničiti na 5 sekundi. Treba znati da je često prvi dojam boje zuba i najtočniji (6).

1.1.2. Određivanje boje zuba digitalnim uređajima

U današnje vrijeme razlikujemo tri vrste digitalnih metoda kojima je moguće odrediti boju, a to su: digitalna kamera, spektrofotometar i kolorimetar (7). Navedene metode koriste se prostorom boja koji je razvila Commission Internationale de l'Eclairage. U ovom trenutku smatra se najpopularnijim prostorom boja korištenim u stomatologiji (8).

Slike napravljene digitalnom kamerom moguće je analizirati pomoću softvera za obradu slika. Oni nam omogućuju prikupljanje vrijednosti boja s pojedinih dijelova ili cijele slike. Za razliku od kolorimetra i spektrofotometra ovo je jeftinija metoda za određivanje boje zuba (9).

Spektrofotometar je uređaj kojim mjerimo količinu svjetla koja se odbija od površine nekog predmeta u različitim intervalima i vidljivom spektru svjetlosti. Također nam pruža i dodatnu analizu dobivenih podataka (10). Istraživanja govore u prilog tome da spektrofotometri koji se uobičajeno koriste, pokazuju visoku reproducibilnost, pouzdanost i preciznu točnost (11).

Kolorimetar je uređaj za određivanje boje koji funkcionira na principu mjerenja tristimulusnih vrijednosti boja (12). Zbog starenja filtera njihova reproducibilnost, a samim time i preciznost je upitna (13).

1.2. Obojenja zuba

Svaka promjena boje i translucencije zuba predstavlja diskoloraciju, a ovisno o vrsti nastanka, mogu se podijeliti u vanjska i unutrašnja obojenja (14). Važno je ispravno ustanoviti točan uzrok obojenja jer postavljena dijagnoza ima utjecaj na uspješnost postupka izbjeljivanja (15).

1.2.1. Vanjska obojenja

Odlaganjem kromatogena na površini zuba ili u pelikulu zuba nastaju vanjska, odnosno ekstrinzična obojenja. Vanjska obojenja možemo podijeliti na direktna i indirektna. Direktna su ona koja nastaju ugradnjom spojeva u pelikulu i stvaraju obojenje svojom primarnom bojom, a indirektna su ona koja nastaju kemijskom interakcijom na površini zuba. Osim podjele na direktna i indirektna, vanjska obojenja možemo podijeliti i na metalna i nemetalna. Kromatogene koji uzrokuju direktna obojenja nalazimo u hrani i napitcima kao što su na primjer crno vino, kava ili čaj. Također su prisutni u duhanskom dimu, lijekovima, duhanu i različitim začinima. Indirektna obojenja nastaju kao rezultat interakcije zuba s polivalentnim metalnim solima i kationskim antisepticima. Tako primjerice metalna obojenja možemo vidjeti kod ljudi koji koriste suplemente željeza. Kationski antiseptici koji se najčešće koriste, a uzrokuju obojenja, su klorheksidin i heksetidin (15,16).

1.2.2. Unutarnja obojenja

Unutarnja obojena zuba nastaju zbog prisustva kromatogenih tvari u caklini i dentinu koji se mogu ugraditi za vrijeme odontogeneze ili nakon erupcije zuba. Dakle, govorimo o preeruptivnim i posteruptivnim unutarnjim obojenjima (17).

Neki od uzroka unutarnjih obojenja mogu biti:

1. Dentalna fluoroza predstavlja razvojnu anomaliju cakline. Nastaje uslijed dugotrajne izloženosti visokim koncentracijama fluora za vrijeme razvoja zuba. Caklinu zahvaćenu dentalnom fluorozom karakterizira nedostatna mineralizacija i povećana poroznost u odnosu na normalnu caklinu. Dolazi do narušavanja estetike trajnih zuba i to je jedan od glavnih problema koji uzrokuje ova anomalija (18).

2. Tetraciklinska obojenja zuba mogu biti prisutna u mliječnoj i trajnoj denticiji. Nastaju ordiniranjem širokospektralnih antibiotika tetraciklina u vrijeme razvoja zuba. Nastala obojenja su trajna, a njihova boja varira od žute i sive pa sve do smeđe boje (19).

3. Amelogenesis imperfecta je pojam koji označava skup hereditarnih anomalija koje su praćene generaliziranim defektima cakline. U pravilu su zahvaćena većina ili svi zubi u mliječnoj i trajnoj denticiji. Poremećaj se očituje hipoplastičnom ili hipomineraliziranom caklinom, a moguća je i njihova kombinacija (20).

4. Dentinogenesis imperfecta je poremećaj koji se nasljeđuje autosomno dominantno, a očituje se značajnom hipomineralizacijom dentina i promjenama u samoj strukturi dentina. Zubi zahvaćeni dentinogenesis imperfectom mogu imati istrošenu caklinu koja nastaje kao posljedica promjena u caklinsko dentinskom spojištu što dovodi do atricije dentina i smanjenja visine krune zuba. Boja im varira od plavkasto sive do smeđe pa su prisutne opalescentne diskoloracije (21).

5. Alkaptonurija je metabolički poremećaj u kojem dolazi do nakupljanja homogentizinske kiseline, a nasljeđuje se autosomno recesivno (22). Smeđe diskoloracije, koje se mogu vidjeti na zubima, nastaju zbog nakupljanja homogentizinske kiseline (23).

6. Kongenitalna eritropoetska porfirija je autosomno recesivni poremećaj koji se rijetko javlja. Na zubima su vidljiva crveno ljubičasta do smeđa obojenja (16).

7. Kongenitalna hiperbilirubinemija je bolest koja se javlja u neonatalnom period, a nastaje kao posljedica hemolitičke bolesti novorođenčadi (24). Karakteristične su žuto-zelene diskoloracije zuba koje nastaju odlaganjem bilirubina u tvrda zubna tkiva (16).

8. Pulpna hemoragija nastaje kao rezultat traume i uzorkuje obojenja zuba. Obojenja mogu nastati za vrijeme mineralizacije tako što produkti raspada crvenih krvnih stanica, nastalih kao rezultat

traume, dođu u područje mineralizacije zuba. Obojenja mogu nastati i posteruptivno zbog ozlijede zuba. Krv ulazi u dentinske tubuluse pa tamo dolazi do hemolize i otpuštanja hemoglobina. Raspadom hemoglobina otpušta se željezo koje prelazi u željezov sulfid i stvara obojenja (25).

9. Starenje uzrokuje odlaganje sekundarnog i tercijarnog dentina i promjene u teksturi cakline koja, uz to s godinama, postaje sve tanja. Sve to zajedno dovodi do promijenjene translucencije zuba. Također dolazi do tamnjenja zuba (16).

10. Hipoplazija cakline također može biti uzrokom diskoloracije. Ovisno o zahvaćenosti zuba može biti lokalizirana i generalizirana. Najčešći uzrok lokalizirane hipoplazije cakline je trauma ili upala zuba u mliječnoj denticiji (26).

1.3. Izbjeljivanje zuba

Izbjeljivanje zuba je stomatološki zahvat kojim je moguće riješiti većinu dentalnih diskoloracija. Ovaj tretman je minimalno invazivan, ne dolazi do gubljenja tvrdih zubnih tkiva, a uz to je brz i efektivan (3). Postoji niz različitih protokola kojima je moguće izbijeliti zube i time postići određeni estetski rezultat. Zahvat se može raditi na vitalnim i avitalnim zubima. Izbjeljivanje vitalnih zubi uspješno se provodi niskim koncentracijama vodikovog peroksida ekstrakoronarnim izbjeljivanjem u stomatološkoj ordinaciji ili pomoću udlaga. Avitalni zubi izbjeljuju se intrakoronarno, takozvanom “walking bleach” tehnikom (27).

1.3.1. Sredstva za izbjeljivanje zubi

Vodikov peroksid je aktivna tvar koja se koristi u postupku izbjeljivanja zubi. Vodikov peroksid može se izravno koristiti ili može nastati u kemijskim reakcijama iz karbamid peroksida i natrijevog perborata (27).

Prema odredbama Europske Unije preporuča se korištenje koncentracija vodikovog peroksida od 0,1% do 6% za kozmetičko izbjeljivanje zuba. Veće koncentracije vodikovog peroksida mogu se koristiti za liječenje patoloških obojenja zuba (7).

1.3.1.1. Vodikov peroksid

Vodikov peroksid snažan je oksidirajući spoj koji se razlaže na vodu i kisik, a posebno je neugodnog mirisa (28). Čisti vodikov peroksid nalazimo u preparatima za izbjeljivanje zuba, a njegove

koncentracije variraju od svega samo 3% do čak 38%. Za intenzivno izbjeljivanje u ordinaciji koriste se visoke koncentracije vodikovog peroksida što zahtjeva zaštitu usnica i gingive te praćenje vremena djelovanja na zube (7).

Vodikov peroksid djeluje kao jako oksidirajuće sredstvo stvaranjem slobodnih radikala, reaktivne molekule kisika i aniona vodikovog peroksida. Nastale reaktivne molekule cijepaju dugolančane, tamno obojene molekule u manje i slabije obojene molekule koje su više difuzibilne (17).

1.3.1.2. Karbamidov peroksid

Karbamid peroksid je kemijski spoj koji se razlaže na ureu i vodikov peroksid. Koncentracija nastalog vodikovog peroksida je približna trećini koncentracije karbamid peroksida iz kojeg je nastao. Na tržištu su prisutni proizvodi koji dolaze u različitim koncentracijama koje se kreću od 10 do 22% (17).

1.3.1.3. Natrijev perborat

Natrijev perborat koristi se za intrakoronarno izbjeljivanje zuba. Efektivan je, siguran i relativno niske cijene. Prvotno se koristio pomiješan s vodom, a kasnije i s 30 % vodikovim peroksidom. Natrijev perborat u kombinaciji s vodom otpušta vodikov peroksid, koji u interakciji s metalnim ionima, svjetlosnom ili laserskom zračenju otpušta hidroksilne radikale (29).

1.3.2. Mehanizam izbjeljivanja zubi

Zube možemo izbijeliti tako da fizički uklonimo površinska obojenja ili kemijskim reakcijama u kojima dolazi do razgradnje kromatogena. Obojenja zuba sastoje se od spojeva koji su obojeni ili tamnije nijanse, a nazivaju se kromatogeni. Mogu biti na površini zuba ili integrirani u strukturu zuba. Kromatogene razvrstavamo u dvije skupine: spojeve koji u svom sastavu sadrže metale i velike organske spojeve u čijoj su strukturi dvostruke konjugirane veze. U procesu izbjeljivanja dolazi do interakcije organskih molekula koje uzrokuju obojenja s vodikovim peroksidom i oksidacije dvostrukih konjugiranih veza, a to u konačnici dovodi do toga da kromatogen postane svjetlije obojen spoj (30).

1.3.3. Izbjeljivanje vitalnih zubi

Izbjeljivanje vitalnih zubi postiže se dvjema osnovnim ekstrakoronarnim tehnikama. U njih ubrajamo intenzivno izbjeljivanje u ordinaciji i izbjeljivanje pomoću udlage kod kuće (7).

1.3.3.1. Izbjeljivanje u stomatološkoj ordinaciji

Izbjeljivanje u ordinaciji provodi se pod izravnim nadzorom stomatologa. Za izbjeljivanje se koriste sredstva s visokom koncentracijom vodikovog peroksida (35-40%) tijekom 15 do 20 minuta. Aplikacija sredstva može se ponavljati nekoliko puta do postizanja željene svjetline zuba. Zbog kaustičnog djelovanja vodikovog peroksida važno je izbjeći kontakt s mekim tkivima usne šupljine. Rezultati izbjeljivanja u ordinaciji postižu se brže zbog visoke koncentracije vodikovog peroksida (31).

Određeni preparati za izbjeljivanje namijenjeni su za korištenje s aktivirajućim izvorom svjetlosti koji navodno pospješuje rezultate izbjeljivanja. Teoretski gledano, izvor svjetlosti stvara toplinsku energiju, koja ubrzava katalitičku razgradnju sredstva za izbjeljivanje, što rezultira formiranjem slobodnih radikala kisika (31).

1.3.3.2. Izbjeljivanje kod kuće pomoću udlage

Izbjeljivanje zuba pomoću udlage kod kuće smatra se jednom od najčešće korištenih metoda zbog jednostavnosti primjene, niske cijene, sigurnosti i visoke stope uspješnosti. Za ovu tehniku koriste se materijali za izbjeljivanje različitih koncentracija i omogućuje pacijentima da sami određuju tempo izbjeljivanja. Za uspješnost ove tehnike potrebna je suradljivost pacijenata, a često se događa da odustanu prije završetka tretmana. Također, neki pacijenti nisu redoviti u nošenju udlaga pa rezultati mogu biti slabiji od očekivanih. S druge strane postoje pacijenti koji pretjeruju s nošenjem udlaga što može dovesti do toplinske preosjetljivosti zuba (32).

U primjeni ove tehnike koriste se sredstva za izbjeljivanje u kojoj se nalaze vodikov peroksid u koncentraciji od 10% ili karbamidov peroksid u koncentraciji od 10 do 20%. Ovisno o koncentraciji udlage se nose po danu u kraćim intervalima (više koncentracije) ili po noći (niže koncentracije) (7).

1.3.4. Izbjeljivanje avitalnih zubi

Kao konzervativna metoda za zbrinjavanje avitalnih obojenih zuba koristi se intrakoronarno izbjeljivanje. Preduvjet za provođenje intrakoronarnog izbjeljivanja su zdrava parodontna tkiva i pravilno ispunjen korijenski kanal kako bi se spriječilo prodiranje sredstva za izbjeljivanje u područje periapikalnog tkiva. Preparati koji se najčešće koriste u ovoj tehnici su vodikov peroksid i natrijev perborat. Natrijev perborat u kombinaciji s vodom ili vodikovim peroksidom koristi se u "walking bleach" tehnici. Sredstvo za izbjeljivanje stavlja se u pulpnu komoricu i zabrtvi na 3 do 7 dana.

Postupak se ponavlja do postizanja željenog rezultata. U slučaju da nakon 2 do 3 ponovljena tretmana nije došlo do odgovarajućeg izbjeljivanja postoji mogućnost da se ovaj postupak provede u kombinaciji s izbjeljivanjem u ordinaciji (17).

2. PRIKAZ SLUČAJA

Na Zavod za mobilnu protetiku Stomatološkog fakulteta Sveučilišta u Zagrebu dolazi pacijentica nezadovoljna bojom svojih zuba i sa željom da ih izbijeli. Pacijentica u anamnezi navodi da konzumira kavu i obojene napitke, ali negira pušenje. S obzirom na negativnu obiteljsku anamnezu isključena je vjerojatnost endogenog obojenja zuba te je zaključeno da je nastalo obojenje egzogenog porijekla. Pacijentica tvrdi da nikad prije nije koristila preparate za izbjeljivanje zuba. Kliničkim pregledom nisu uočena oštećenja zuba; zubi su intaktni.

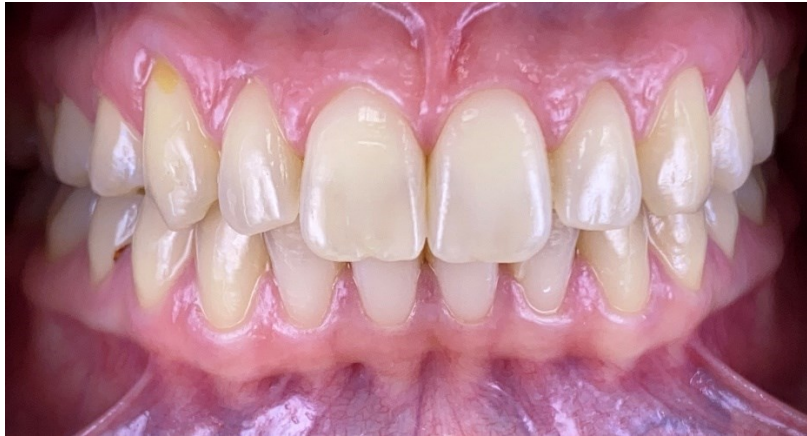Nakon anamneze i kliničkog pregleda uzeti su alginatni otisci gornje i donje čeljusti. Zatim su izliveni modeli od sadre (tvrda sadra tip IV). Na modelima je radiran gingivni rub i vestibularne stijenke modela premazane su s dva sloja laka za nokte. Nakon toga je uslijedila izrada elastične udlage Erkopress bleach (Erkodent Erich Kopp GmbH, Pfalzgrafeweiler, Njemačka) pomoću uređaja Erkodent Erkopress 300 TP (Erkodent Erich Kopp GmbH, Pfalzgrafeweiler, Njemačka).

U prvoj posjeti pacijentici je izrađena prva, početna fotografija koja je poslužila za daljnje praćenje promjene boje zuba. Izmjerena joj je boja gornjih prednjih zuba pomoću uređaja VITA Easyshade V (VITA, Zahnfabrik, Bad Säckingen, Germany), a dobiveni podatci mjerenja pomoću bluetootha preneseni su u mobilnu aplikaciju VITA mobileAssist (VITA, Zahnfabrik, Bad Säckingen, Germany).

Pacijentica je dobila gel za izbjeljivanje Pola night (SDI Limited, Victoria, Australia) koji je sadržavao 16% karbamidovog peroksida i koji je nanosila na vestibularnu stranu gornje i donje udlage svaku večer tijekom 14 dana. Prva kontrola obavljena je 7 dana nakon postupka izbjeljivanja zuba, a pri tome je napravljeno kontrolno mjerenje s pomoću VITA Easyshade V (VITA, Zahnfabrik, Bad Säckingen, Germany) uređaja. Dobiveni podatci su ponovno preneseni u mobilnu aplikaciju VITA mobileAssist (VITA, Zahnfabrik, Bad Säckingen, Germany). Završno mjerenje provedeno je po završetku izbjeljivanja, odnosno 15. dan. Sve faze postupka dokumentirane su fotografijom.

2.1. Početno stanje

Početni izgled zuba zabilježen je mobilnim uređajem s pomoću Smile Lite MDP osvjetljena kako bi se konačni rezultat izbjeljivanja mogao usporediti (Slika 1.).




Slika 1. Početni izgled zuba.

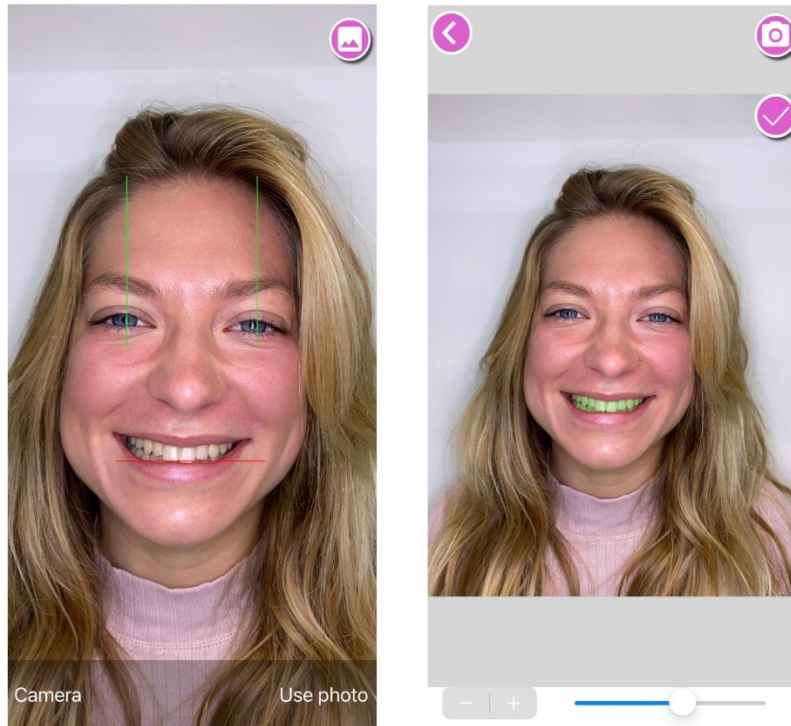
VITA Easyshade V (VITA, Zahnfabrik, Bad Säckingen, Germany) spektrofotometrom izmjeren je indeks izbjeljivanja na prednjih 6 zubi. Za izmjerene zube izražena je prosječna vrijednost indeksa izbjeljivanja koji je kod pacijentice iznosio 17 (Slika 2.). Zatim su izmjerene vrijednosti putem bluetootha prenesene na fotografiju u VITA mobileAssist (VITA, Zahnfabrik, Bad Säckingen, Germany) mobilnu aplikaciju (Slika 3.). Nakon toga je napravljena digitalna kalibracija fotografije u mobilnoj aplikaciji te su označena područja u kojima je simulirana promjena boje. Zelene linije prolaze kroz središta zjenica, a crvena linija je namještena na zube. Područje simulacije promjene boje označeno je zelenom bojom (Slika 4.).



Slika 2. Prikaz klinički izmjereneog indeksa izbjeljivanja prije izbjeljivanja.

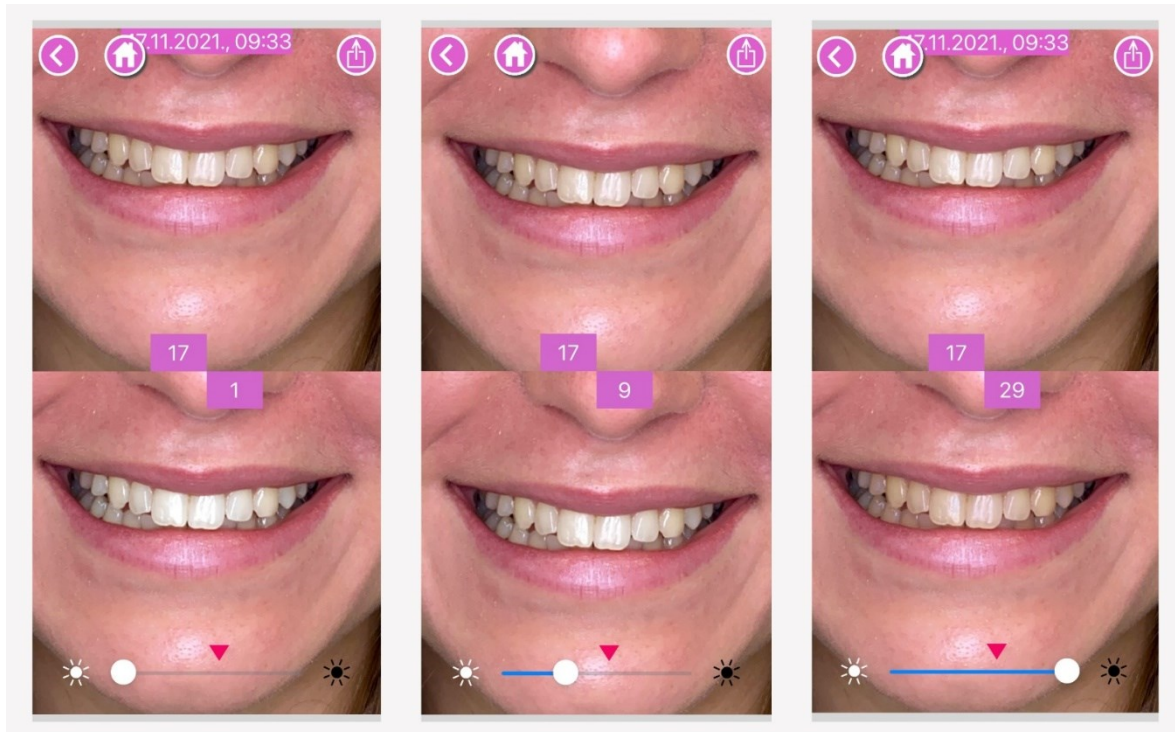

Slika 3. Izmjerena vrijednost prosječnog indeksa izbjeljivanja prenesena u aplikaciju prije izbjeljivanja.



Slika 4. Podešavanje i digitalna kalibracija fotografije u VITA mobileAssist (VITA, Zahnfabrik, Bad Säckingen, Germany) aplikaciji i označavanje područja zelenom bojom u kojem je simulirana promjena boje.

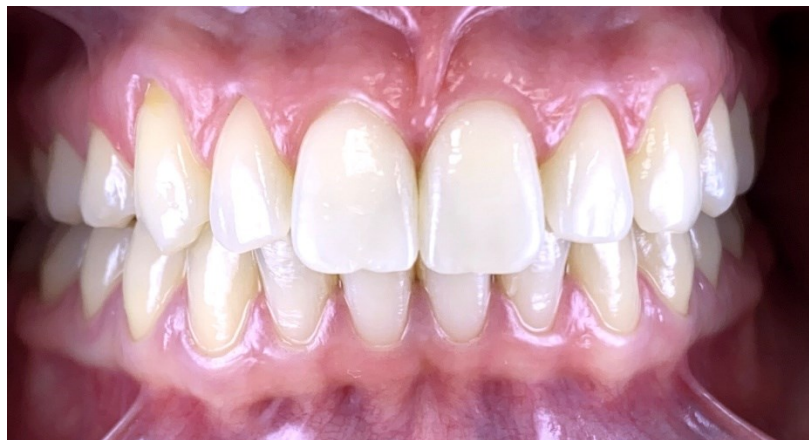U idućem koraku napravljena je digitalna simulacija promjene boje zuba. Simulirana je promjena boje do krajnjih vrijednosti, odnosno do vrijednosti indeksa izbjeljivanja 1 i 29. Također je simulirana vrijednost indeksa izbjeljivanja 9, koja je pretpostavljena kao očekivani rezultat izbjeljivanja nakon 14 dana (Slika 5.).



Slika 5. Digitalna simulacija promjene boje zuba u očekivanu boju nakon provedenog zahvata izbjeljivanja zuba čiji indeks izbjeljivanja iznosi 9, te simulacija krajnjih vrijednosti indeksa izbjeljivanja od 1 i 29.

2.2. Stanje nakon tjedan dana izbjeljivanja

Pacijentica dolazi nakon tjedan dana izbjeljivanja zuba. Napravljena je nova fotografija kako bi se moglo usporediti početno stanje s trenutnim (Slika 6.). Ponovno su izmjerene vrijednosti prednjih 6 zubi spektrofotometrom. Prosječni indeks izbjeljivanja nakon tjedan dana izbjeljivanja iznosi 12 (Slika 7.). Zatim su izmjerene vrijednosti prenesene u aplikaciju i usklađene s fotografijom pacijentice (Slika 8.) Nakon toga uslijedila je kalibracija fotografije i označavanje područja u kojem se simulira promjena boje (Slika 9.). Ovog puta simulirani indeks izbjeljivanja na kraju provedenog tretmana gelom za izbjeljivanje, iznosi 8 (Slika 10.).



Slika 6. Izgled zuba nakon 7 dana izbjeljivanja.



Slika 7. Prikaz klinički izmjerenog indeksa izbjeljivanja nakon tjedan dana izbjeljivanja.

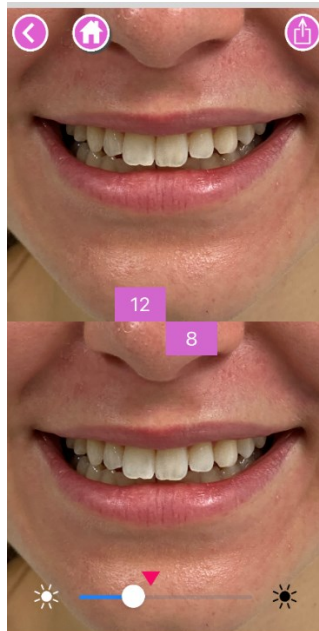


Slika 8. Izmjerena vrijednost prosječnog indeksa izbjeljivanja prenesena u aplikaciju nakon tjedan dana izbjeljivanja.

Indeks izbjeljivanja nakon tjedan dana izbjeljivanja iznosi 12 što je pomak od 5 jedinica u odnosu na početno stanje. To upućuje na učinkovitost izbjeljivanja udlagama kod kuće. Također ukazuje na to da je očekivani indeks izbjeljivanja postavljen na početku izbjeljivanja realan.



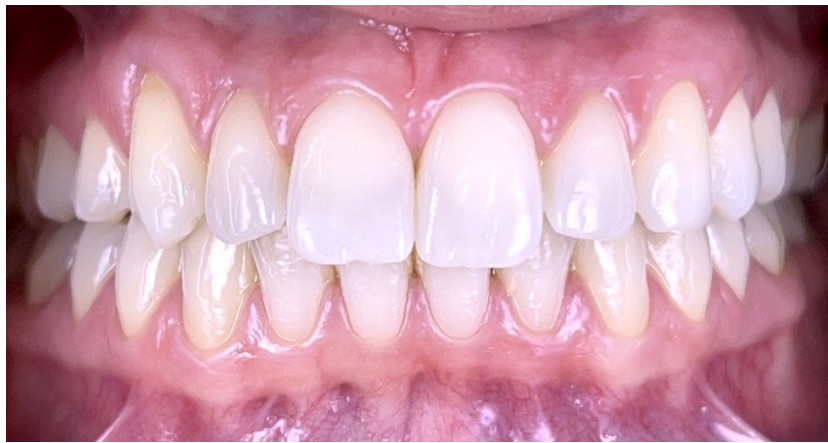Slika 9. Označavanje područja zelenom bojom u kojem je simulirana promjena boje.



Slika 10. Digitalna simulacija promjene boje zuba u boju, koja se očekuje nakon provedenog zahvata izbjeljivanja zuba, čiji indeks izbjeljivanja iznosi 8.

2.3. Stanje nakon završenog izbjeljivanja

Pacijentica dolazi nakon provedenog tretmana izbjeljivanja. Snimljena je nova fotografija kako bi se mogla usporediti boja zuba nakon završenog izbjeljivanja sa stanjem nakon tjedan dana izbjeljivanja i s početnim stanjem (Slika 11.). Izmjerena je nova vrijednost indeksa izbjeljivanja koja je ovaj put iznosila 10 (Slika 12.), a to je pomak od 2 jedinice u usporedbi s mjerenjem nakon tjedan dana i sveukupni pomak od 7 jedinica. Nove izmjerene vrijednosti indeksa izbjeljivanja prenesene su putem bluetootha u aplikaciju i usklađene s fotografijom pacijentice (Slika 13.) Nakon toga je napravljena simulacija promjene boje zuba nakon izbjeljivanja, radi usporedbe s krajnjim vrijednostima indeksa izbjeljivanja u aplikaciji (Slika 14.).




Slika 11. Izgled zuba nakon 14 dana izbjeljivanja.



Slika 12. Prikaz klinički izmjerene indeksa izbjeljivanja nakon dva tjedna izbjeljivanja.



Slika 13. Izmjerena vrijednost prosječnog indeksa izbjeljivanja prenesena u aplikaciju nakon dva tjedna izbjeljivanja.



Slika 14. Digitalna simulacija promjene boje u krajnje vrijednosti i usporedba s bojom zuba nakon izbjeljivanja.

3. RASPRAVA

Komunikacija između stomatologa i pacijenta smatra se vrlo važnim dijelom u planiranju terapije i donošenju odluke o provođenju određene terapije. Često se događa da se mišljenja i želje pacijenata razlikuju od stručnog mišljenja i mogućnosti koje stomatolog može ponuditi. Iz tog razloga su nam alati poput VITA mobileAssist (VITA, Zahnfabrik, Bad Säckingen, Germany) mobilne aplikacije od velike koristi kako bi lakše uskladili mišljenje s pacijentima i već pri prvom posjetu vizualno pokazali realne rezultate terapije.

Prvi korak u digitalnom protokolu praćenja promjene boje pri izbjeljivanju zuba je spektrofotometrijsko mjerenje boje zuba pomoću VITA Easyshade V (VITA, Zahnfabrik, Bad Säckingen, Germany) spektrofotometra na kojemu je odabrana funkcija mjerenja indeksa izbjeljivanja. Nakon mjerenja slijedi postavljanje indikacije za postupak estetskog izbjeljivanja tako da se diskoloracija izražava brojčano indeksom izbjeljivanja. Dobivena informacija o boji zuba od koristi je i za stomatologa i za pacijenta. Stomatolog može postaviti indikaciju za izbjeljivanje, a kasnije rezultate inicijalnog mjerenja usporediti s rezultatima nakon provedenog izbjeljivanja (33). S druge strane postignuti rezultat pacijentu služi kao potvrda uspješno provedenog zahvata. Nakon što su izmjerene vrijednosti boje zuba one se putem bluetootha prenose u mobilnu aplikaciju VITA mobileAssist (VITA, Zahnfabrik, Bad Säckingen, Germany) i usklađuju s fotografijom pacijenta, koja se zatim kalibrira. Nakon prenošenja izmjerenog indeksa izbjeljivanja i kalibracije fotografije slijedi digitalna simulacija promjene boje. Ona nam omogućuje da pacijentu vizualno prikažemo koje su mogućnosti izbjeljivanja. No, valja imati na umu da simulacija treba biti realna i ostvariva jer se u konačnici treba postići simuliranu boju izbjeljivanjem zubi kod pacijenta (34). Idući korak je uzimanje otisaka ili digitalnog skena i izrada modela. Vestibularnu stranu modela premazujemo izolacijskim lakom, kojim oblikujemo dio udlage, u kojem će se zadržati veća količina gela za izbjeljivanje. Uz to, na modelu je potrebno radirati gingivni dio kako bi kasnije udlaga dobro retenirala i na taj način spriječilo se istjecanje gela iz udlage (33). Idući korak je izrada udlaga za izbjeljivanje. Konkretno, u ovom prikazu slučaja korišten je uređaj Erkodent Erkopress 300 TP (Erkodent Erich Kopp GmbH, Pfalzgrafenweiler, Njemačka). Elastične udlage izrađene su od Erkopress bleach (Erkodent Erich Kopp GmbH, Pfalzgrafenweiler, Njemačka) materijala. Folije se naknadno izrezuju i obrađuju pa su spremne za korištenje. Slijedi postupak izbjeljivanja zuba kod kuće pomoću izrađenih udlaga. Nakon tjedan dana pacijent dolazi na kontrolno mjerenje promjene boje.

Digitalni protokol praćenja promjene boje pri izbjeljivanju zubi završava mjerenjem boje zuba po završetku izbjeljivanja i fotografiranjem konačnog stanja zuba pacijenta. Izmjerena vrijednost izražava se brojčano pomoću prosječnog indeksa izbjeljivanja ili pojedinačno za svaki zub. Digitalni protokol praćenja promjene boje omogućuje pacijentu i stomatologu objektivnu procjenu promjene boje i na taj način mogu odlučiti o uspješnosti provedenog izbjeljivanja zuba (33).

4. ZAKLJUČAK

Digitalni protokol praćenja promjene boje pri izbjeljivanju zuba je nov, pouzdan i objektivan način procjene uspjeha izbjeljivanja zuba. Osim evaluacije konačne promjene boje digitalni protokol nudi i digitalnu simulaciju promjene boje. Time stječemo povjerenje pacijenta i njihove želje, koje često premašuju mogućnosti stomatologa, stavljamo u spektar ostvarivog. Možemo zaključiti da digitalni protokol praćenja promjene boje pacijentu daje osjećaj sigurnosti; sam postupak čini zanimljivijim i više motivirajućim. Motivirani pacijenti redovito i po uputama koriste gelove za izbjeljivanje što također pospješuje proces izbjeljivanja zuba. Uz sve nabrojano imamo dokaze uspješnosti izražene brojčanom vrijednosti indeksa izbjeljivanja, a to je i pravno gledano od velike koristi. Praćenjem ovog protokola ostvaruje se dobar odnos između stomatologa i pacijenta te međusobno povjerenje koje je od velike važnosti, a sve iduće zahvate čini manje stresnima.

5. LITERATURA

1. Joiner A. Tooth colour: a review of the literature. *J Dent.* 2004;32 Suppl 1:3–12.
2. Newton JT, Subramanian SS, Westland S, Gupta AK, Luo W, Joiner A. The impact of tooth colour on the perceptions of age and social judgements. *J Dent.* 2021 Sep;112:103771.
3. Martín J, Vildósola P, Bersezio C, Herrera A, Bortolatto J, Saad JRC, et al. Effectiveness of 6% hydrogen peroxide concentration for tooth bleaching—A double-blind, randomized clinical trial. *J Dent.* 2015 Aug;43(8):965–72.
4. Samorodnitzky-Naveh GR, Grossman Y, Bachner YG, Levin L. Patients' self-perception of tooth shade in relation to professionally objective evaluation. *Quintessence International.* 2010 May 41(5):e80-e83
5. Borse S, Chaware SH. Tooth shade analysis and selection in prosthodontics: A systematic review and meta-analysis. *J Indian Prosthodont Soc.* 2020;20(2):131–40.
6. Agrawal V, Kapoor Sonali. Color and Shade Management in Esthetic Dentistry. *Universal Research Journal of Dentistry.* 2013 Dec 1;3:120–7.
7. Knezović Zlatarić D. Osnove estetike u dentalnoj medicini. Zagreb: Hrvatska komora dentalne medicine; 2013;4:55-56.
8. Garg S, Chavda S. Color Masking White Fluorotic Spots by Resin Infiltration and Its Quantitation by Computerized Photographic Analysis: A 12-month Follow-up Study. *Operative Dentistry.* 2020 Jan 1;45(1):1–9.
9. Jarad FD, Russell MD, Moss BW. The use of digital imaging for colour matching and communication in restorative dentistry. *Br Dent J.* 2005 Jul;199(1):43–9.
10. Sîmpălean D, Petrișor MD, Mărușteri MȘ, Ghiga D, Bacărea V, Calinici T, et al. A Software Application to Detect Dental Color. *Applied Medical Informatics.* 2015 Sep 5;37(3):31–8.
11. Zenthöfer A, Cabrera T, Corcodel N, Rammelsberg P, Hassel AJ. Comparison of the Easyshade Compact and Advance in vitro and in vivo. *Clin Oral Investig.* 2014;18(5):1473–9.

12. Chu SJ, Trushkowsky RD, Paravina RD. Dental color matching instruments and systems. Review of clinical and research aspects. *J Dent.* 2010;38 Suppl 2:e2-16.
13. Kim-Pusateri S, Brewer JD, Davis EL, Wee AG. Reliability and accuracy of four dental shade-matching devices. *J Prosthet Dent.* 2009 Mar;101(3):193–9.
14. Eachempati P, Kumbargere Nagraj S, Kiran Kumar Krishanappa S, Gupta P, Yaylali IE. Home-based chemically-induced whitening (bleaching) of teeth in adults. *Cochrane Database Syst Rev.* 2018 Dec 18;2018(12):CD006202.
15. Watts A, Addy M. Tooth discolouration and staining: a review of the literature. *Br Dent J.* 2001 Mar 24;190(6):309–16.
16. Sulieman M. An overview of tooth discoloration: extrinsic, intrinsic and internalized stains. *Dent Update.* 2005 Oct;32(8):463–4, 466–8, 471.
17. Dahl JE, Pallesen U. Tooth bleaching--a critical review of the biological aspects. *Crit Rev Oral Biol Med.* 2003;14(4):292–304.
18. Abanto Alvarez J, Rezende KMPC, Marocho SMS, Alves FBT, Celiberti P, Ciamponi AL. Dental fluorosis: exposure, prevention and management. *Med Oral Patol Oral Cir Bucal.* 2009 Feb 1;14(2):E103-107.
19. Sánchez AR, Rogers RS, Sheridan PJ. Tetracycline and other tetracycline-derivative staining of the teeth and oral cavity. *Int J Dermatol.* 2004 Oct;43(10):709–15.
20. Crawford PJM, Aldred M, Bloch-Zupan A. Amelogenesis imperfecta. *Orphanet J Rare Dis.* 2007 Apr 4;2:17.
21. de La Dure-Molla M, Philippe Fournier B, Berdal A. Isolated dentinogenesis imperfecta and dentin dysplasia: revision of the classification. *Eur J Hum Genet.* 2015 Apr;23(4):445–51.
22. Yancovitz M, Anolik R, Pomeranz MK. Alkaptonuria. *Dermatology Online Journal [Internet].* 2010 Nov 1 [cited 2023 May 11];16(11). Available from: <https://escholarship.org/uc/item/7rt3x92b>

23. Siekert RG, Gibilisco JA. Discoloration of the teeth in alkaptonuria (ochronosis) and parkinsonism. *Oral Surg Oral Med Oral Pathol.* 1970 Feb;29(2):197–9.
24. Dai C, Chen C, Jiang L, Zhu Y, Wang C. Severe neonatal hyperbilirubinemia secondary to combined RhC hemolytic disease, congenital hypothyroidism and large adrenal hematoma: a case report. *BMC Pediatrics.* 2022 Sep 11;22(1):539.
25. Hattab FN, Qudeimat MA, al-Rimawi HS. Dental discoloration: an overview. *J Esthet Dent.* 1999;11(6):291–310.
26. Nikiforuk G, Fraser D. The etiology of enamel hypoplasia: a unifying concept. *J Pediatr.* 1981 Jun;98(6):888–93.
27. Kahler B. Present status and future directions - Managing discoloured teeth. *Int Endod J.* 2022 Oct;55 Suppl 4(Suppl 4):922–50.
28. Andrés CMC, Pérez de la Lastra JM, Juan CA, Plou FJ, Pérez-Lebeña E. Chemistry of Hydrogen Peroxide Formation and Elimination in Mammalian Cells, and Its Role in Various Pathologies. *Stresses.* 2022 Sep;2(3):256–74.
29. Tran L, Orth R, Parashos P, Tao Y, Tee CWJ, Thomas VT, et al. Depletion Rate of Hydrogen Peroxide from Sodium Perborate Bleaching Agent. *J Endod.* 2017 Mar;43(3):472–6.
30. Carey CM. Tooth Whitening: What We Now Know. *J Evid Based Dent Pract.* 2014 Jun;14 Suppl:70–6.
31. Iruša K, Alrahaem IA, Ngoc CN, Donovan T. Tooth whitening procedures: A narrative review. *Dentistry Review.* 2022 Sep 1;2(3):100055.
32. Sulieman M. An overview of bleaching techniques: 2. Night Guard Vital Bleaching and non-vital bleaching. *Dent Update.* 2005;32(1):39–40, 42–4, 46.
33. Iles D, Knezović Zlatarić D. Digitalni protokol u postupku estetskog izbjeljivanja zuba [Internet]. Velika Gorica: Dental Media; 2022 [cited 2023 Jun 8]. Available from: <https://dentalmedia.hr/digitalni-protokol-u-postupku-estetskog-izbjeljivanja-zuba/>.

34. Knezović Zlatarić D. Digitalna klinička komunikacija s pacijentom tijekom postupaka izbjeljivanja prirodnih zubi [Internet]. Velika Gorica: Dental Media; 2021 [cited 2023 Jun 9]. Available from: <https://dentalmedia.hr/digitalna-klinicka-komunikacija-s-pacijentom-tijekom-postupaka-izbjeljivanja-prirodnih-zubi/>.

6. ŽIVOTOPIS

Ivan Trnski rođen je 6. veljače 1999. godine u Bjelovaru, gdje završava osnovnu školu i gimnaziju. Studij dentalne medicine upisuje 2017. godine na Stomatološkom fakultetu Sveučilišta u Zagrebu. Za vrijeme studija asistirao je u privatnoj stomatološkoj ordinaciji.