

Primjena diodnog lasera u kirurgiji mekih tkiva usne šupljine

Kapetanović, Krešimir

Master's thesis / Diplomski rad

2023

Degree Grantor / Ustanova koja je dodijelila akademski / stručni stupanj: **University of Zagreb, School of Dental Medicine / Sveučilište u Zagrebu, Stomatološki fakultet**

Permanent link / Trajna poveznica: <https://um.nsk.hr/um:nbn:hr:127:494319>

Rights / Prava: [Attribution-NonCommercial-NoDerivatives 4.0 International/Imenovanje-Nekomercijalno-Bez prerada 4.0 međunarodna](#)

Download date / Datum preuzimanja: **2024-08-01**



Repository / Repozitorij:

[University of Zagreb School of Dental Medicine Repository](#)





Sveučilište u Zagrebu

Stomatološki fakultet

Krešimir Kapetanović

**PRIMJENA DIODNOG LASERA U
KIRURGIJI MEKIH TKIVA USNE
ŠUPLJINE**

DIPLOMSKI RAD

Zagreb, 2023.

Rad je ostvaren u: Stomatološki fakultet Sveučilišta u Zagrebu, Zavod za oralnu kirurgiju

Mentor rada: izv. prof. dr. sc. Dragana Gabrić, Stomatološki fakultet Sveučilišta u Zagrebu

Lektor hrvatskog jezika: Brigita Soldo, magistar hrvatskog jezika i književnosti i njemačkog jezika i književnosti

Lektor engleskog jezika: Sanda Salamun, profesor engleskog jezika i književnosti i španjolskog jezika i književnosti i sudski tumač za engleski i španjolski jezik

Sastav Povjerenstva za obranu diplomskog rada:

1. izv. prof. dr. sc. Dragana Gabrić
2. izv. prof. dr. sc. Ivona Bago
3. dr. sc. Marko Vuletić

Datum obrane rada: 5.07.2023.

Rad sadrži: 39 stranica

0 tablica

6 slika

Rad je vlastito autorsko djelo koje je u potpunosti samostalno napisano, uz naznaku izvora drugih autora i dokumenata korištenih u radu. Osim ako nije drukčije navedeno, sve ilustracije u radu (tablice, slike i dr.) izvorni su doprinos autora diplomskog rada. Autor je odgovoran za pribavljanje dopuštenja za korištenje ilustracija koje nisu njegov izvorni doprinos, kao i za sve eventualne posljedice koje mogu nastati zbog nedopuštenog preuzimanja ilustracija odnosno propusta u navođenju njihovog podrijetla.

PRIMJENA DIODNOG LASERA U KIRURGIJI MEKIH TKIVA USNE ŠUPLJINE

Sažetak

Napretkom i razvojem tehnologije oralnim se kirurzima pružaju različite opcije izvođenja kirurških zahvata. Kirurški skalpel dugo je godina zlatni standard izvođenja operacijskih zahvata, no brojna su istraživanja pokazala da se ti isti zahvati mogu izvesti brže, učinkovitije i sigurnije za pacijenta, ali i za terapeuta upotrebom lasera.

Postoje brojni laseri na tržištu, no za primjenu u oralnoj kirurgiji mekih tkiva svojim se svojstvima ističe diodni laser.

Prednosti kojima se diodni laser ističe u usporedbi s kirurškim skalpelom su smanjena mogućnost intraoperativnog krvarenja, dezinfekcija kirurške rane, izostanak šivanja te smanjeno ožiljkavanje i kontrakcija tkiva, što rezultira izvrsnim cijeljenjem rane.

Koristi se u brojnim kliničkim situacijama, kao što je hiperpigmentacija gingive, uklanjanje benignih oralnih vaskularnih lezija, granuloma i fibroma.

Ključne riječi: kirurški zahvat, skalpel, meka tkiva, diodni laser

USE OF DIODE LASER IN ORAL SURGERY OF SOFT TISSUE

Summary

Thanks to the progress and development of technology, oral surgeons are provided with various options for performing surgical procedures. For many years, the surgical scalpel has been the gold standard for performing surgical procedures, but numerous studies have shown that the same procedures can be performed faster, more efficiently, and more safely for both, the patient and the therapist, by the laser.

There are numerous lasers available on the market, but the diode laser stands out for applications in oral surgery of soft tissue due to its properties.

The advantages of the diode laser over the surgical scalpel include the reduced risk of intraoperative bleeding, disinfection of the surgical wound, absence of sutures, and reduced scarring and tissue contraction resulting in the excellent wound healing.

It is used in various clinical situations, such as gingival hyperpigmentation, removal of benign oral vascular lesions, granulomas and fibromas.

Keywords: surgical procedures, scalpel, soft tissues, diode laser

SADRŽAJ

1. UVOD.....	1
2. LASERI.....	3
2.1. Fizikalna svojstva.....	4
2.2. Odabir lasera za kirurški postupak.....	4
2.3. Interakcija lasera s tkivom.....	5
2.4. Prednosti upotrebe lasera.....	6
3. DIODNI LASER.....	7
4. KLINIČKA PRIMJENA DIODNOG LASERA.....	9
4.1. Terapijska primjena.....	10
4.1.1. Biostimulirajući učinak.....	10
4.1.2. Low Level Laser Therapy (LLLT).....	10
4.1.3. Antimikrobna fotodinamska terapija (aPDT).....	11
4.1.4. Periimplantitis.....	11
4.2. Operativni zahvati mekih tkiva usne šupljine.....	13
4.2.1. Implantologija.....	13
4.2.2. Benigne oralne vaskularne lezije (BOVL).....	14
4.2.2.1. Ekscizijska biopsija.....	14
4.2.2.2. Transmukozna termokoagulacija.....	14
4.2.2.3. Intralezijska fotokoagulacija.....	15
4.2.3. Piogeni granulom.....	15
4.2.4. Fiziološka hiperpigmentacija gingive.....	16
4.2.5. Frenektomija.....	17
4.2.5.1. Lingvalni frenulum.....	17
4.2.5.2. Labijalni frenulum.....	18
4.2.6. Fibrom.....	18
4.2.7. Mukokela.....	19
4.2.8. Produljenje kliničke krune zuba.....	19
4.2.9. Impaktirani zub.....	19

5. RASPRAVA.....	20
6. ZAKLJUČAK.....	23
7. LITERATURA.....	25
8. ŽIVOTOPIS.....	31

Popis skraćenica

LASER - *Light Amplification by Stimulated Emission of Radiation*

GaAs - galijev arsenid

PW - pulsni rad (engl. *pulse work*)

CW -kontinuirani rad (engl. *continuous work*)

BOVL - benigne oralne vaskularne lezije (engl. *benign oral vascular lesion*)

EB - ekscizijska biopsija (engl. *excisional biopsy*)

TMT - transmukozna termokoagulacija (engl. *transmucosal thermocoagulation*)

ILP - intralezijska laserska fotokoagulacija (engl. *intralesional laser photocoagulation*)

PGE2 - prostaglandin E2

TNF - tumorski faktor nekroze (engl. *tumor necrosis factor*)

LLLT - *Low Level Laser Therapy*

ATP - adenosine triphosphate

aPDT - antimikrobna fotodinamska terapija (engl. *antimicrobial photodynamic therapy*)

Ho:YAG - *Holmium Yttrium Aluminium Garne*

1. UVOD

Prvi je LASER (*Light Amplification by Stimulated Emission of Radiation*) bio glomazan i nepraktičan za kliničku upotrebu, no razvojem i napretkom tehnologije laseri postupno preuzimaju primat kao instrument izbora kojim se vrše ne samo oralno kirurški zahvati, nego i maksilofacijalni. Razlog tomu je što se mnogi zahvati izvode učinkovitije, brže te s manje popratnih komplikacija uspoređujući s onima koji su izvedeni skalpelom, elektrokauterom ili ultrazvučnim uređajima (1-4).

Svrha ovoga rada bila je istaknuti prednosti uporabe diodnog lasera, kao što su minimalna invazivnost, hemostaza, preciznost, neznatna mogućnost intraoperativne i postoperativne infekcije, izostanak oštećenja uzrokovanog dodiranjem tkiva i skalpela, manja bol, edem te nastanak ožiljaka i kontrakcija tkiva.

2. 1. Fizikalna svojstva

LASER emitira elektromagnetsko zračenje koje je monokromatsko, usko usmjereno i koherentno. Ono je velikog intenziteta što dovodi do obilnog prijenosa energije laserskom zrakom. Kako bi liječnik odabrao ispravan laser za kirurški postupak, mora poznavati njegovu valnu duljinu te širinu laserske zrake ili lasersku radijaciju. Ona se definira kao optička snaga po jedinici površine i prostornog kuta (5-8).

2.2. Odabir lasera za kirurški postupak

Kako bi se korištenjem lasera dobio željeni učinak, od iznimne je važnosti konačni ishod djelovanja lasera na tkivo. On je određen vremenom ekspozicije lasera na tkivu i efektivnom gustoćom snage lasera. Sposobnost svakog tkiva da apsorbira energiju određuje efektivnu gustoću. Dubina transmisije laserske energije upravo ovisi o valnoj duljini, vrsti tkiva i energiji po jedinici površine (6, 9).

Fizikalna svojstva tkiva koje je zahvaćeno laserom određuju kakav će učinak on imati, a to su prije svega valna duljina, pulsna energija i veličina laserske zrake, vrijeme tretiranja tkiva te koristi li se pulsni ili kontinuirani način rada (10).

Selektivna apsorpcija ključ je uspješnog ishoda. Kako bi zahvat laserom bio uspješan, iznimno je važno izabrati valnu duljinu lasera koju će kromofori u tkivu moći apsorbirati. Uspješnim apsorpiranjem energije, osigurava se selektivni tretman samo patološkog tkiva (5, 11).

Pravilnim odabirom valne duljine, vremena ekspozicije te intenziteta lasera, može se optimizirati biološki učinak na tkiva te svesti na minimum neželjene učinke na okolno zdravo tkivo (12).

2.3. Interakcija lasera s tkivom

Postoji pet mehanizama interakcije lasera s tkivom u biomedicini:

1. optički efekt koji se koristi u fluorescentnoj spektroskopiji prilikom dijagnostike karcinoma te optički koherentnoj tomografiji za snimke visoke rezolucije
2. fotomehanički (fotoakustični) učinak koji se koristi tijekom uklanjanja tetovaža, pigmentiranih lezija te lasersku litotripsiju
3. fotokemijski učinak koji se koristi u fotodinamskoj terapiji, stimulaciji kemijskih reakcija te polimerizaciji kompozitnih materijala
4. fototermalni učinak koji se koristi za uklanjanje vaskularnih lezija, uklanjanje dlaka laserskim putem te dermatološke tretmane laserom
5. fotobiostimulacijski i fotobiomodulacijski učinak koji se koriste u terapiji laserom niske energije (LLLT), lasersku akupunkturu, remodelaciju kolagena, protuupalne tretmane, terapiju plavim svjetlom za tretman akni te ubrzano cijeljenje rana (5,10, 13-15).

Većina kirurških lasera pripada skupini termalnih lasera čije se zračenje pretvara u termalnu energiju te uzrokuje denaturaciju proteina, dekompoziciju tkiva, mikroeksplozije stanične vode te spaljivanje tkiva (8, 9, 16-18).

2.4. Prednosti upotrebe lasera

Nekolicina je prednosti korištenja lasera u medicini: hemostaza, odlična vidljivost radnog polja, preciznost, poboljšana kontrola infekcije i eliminacija bakterijemije, nedostatak mehanički uzrokovane traume tkiva, smanjena postoperativna bol i edem, smanjeno ožiljkavanje i kontrakcija tkiva, mogućnost upotrebe u mikrokirurgiji, asepsa zbog beskontaktna ablacije te prevencija metastaza tumora (9, 19). Kvalitetnije cijeljenje tkiva rezultat je manje agresivne operacije, smanjene traume okolnog zdravog tkiva te manje miofibroblasta u ranama uzrokovanih laserom (3,17).

Intraoralnom upotrebom lasera, rane cijele minimalnim, a najčešće nikakvim ožiljcima te mekim vezivnim tkivom. Upravo zbog kvalitetnijeg cijeljenja te odlične hemostaze, intraoralne rane se ne moraju šivati. Ono obično traje od 2 do 3 tjedna te je dugotrajnije kada se usporedi s drugim vrstama rana, obzirom da laserske rane najčešće cijele *per secundam*. Odgoda u cijeljenju događa se zbog okluzije krvnih i limfatičnih žila laserom za vrijeme operacije (6).

3. DIODNI LASER

Aktivni materijal u strukturi diodnog lasera je poluvodički materijal, obično galijev arsenid (GaAs). Valna duljina lasera ovisi o tome koji je materijal korišten kao poluvodič, a u medicinske svrhe koriste se diodni laseri raspona 650-980 nm (6).

Raspon valne duljine 650-810 nm se koristi isključivo u terapijske svrhe, primjerice za fotodinamsku terapiju, dok se u oralnoj kirurgiji mekih tkiva koriste visokoenergetski diodni laseri, u rasponu valne duljine 810-980 nm. Fleksibilno optičko vlakno promjera 200-600 μm koristi se kao sredstvo prijenosa laserske zrake do ciljnog područja PW (pulsni rad) ili CW (kontinuirani rad) emisijom (19).

Voda apsorbira valne duljine diodnog lasera, ali i drugi kromofori, kao što su melanin i oksihemoglobin, što omogućuje diodnom laseru izvrsnu koagulaciju, dezinfekciju, inciziju i eksciziju s minimalnim štetnim učinkom na okolna tkiva te odlično postoperativno cijeljenje (6, 19, 20).

Krvne žile promjera manjeg od 0.5 mm, spontano okludiraju nakon izlaganja laserskoj zraci, što omogućuje izvrsnu vidljivost prilikom prolaska kroz tkivo. Također, oštećenje priležećeg tkiva je zanemarivo (6).

Postavke lasera prilikom svake pojedine operacije se ne mogu generalizirati, već se svakoj pojedinoj situacija mora pristupiti individualno kako bi se postigao najbolji mogući rezultat (3).

Kada tkivo zahvaćeno lazijom može podnijeti veći stupanj koagulacijske nekroze, može se koristiti CW način rada, kao što je slučaj kod incizija i ekscizija na oralnoj mukozi. Šivanje, kao niti bilo kakvo prekrivanje rane, nije potrebno te rana može ostati izložena oralnoj šupljini (6).

Manja trauma zdravog tkiva oko lezije, odnosno minimalno invazivna operacija te smanjena koncentracija miofibroblasta omogućavaju da laserske rane kvalitetnije cijele (3,17).

4. KLINIČKA PRIMJENA DIODNOG LASERA

4.1. Terapijska primjena

4.1.1. Biostimulirajući učinak

Diodni laser, svojim biostimulirajućim djelovanjem na tkivo i stanice, ubrzava cijeljenje rana, smanjuje akutnu i kroničnu bol te ima protuupalni učinak koji se postiže smanjenjem količine prostaglandina E2 (PGE2). Dokazano je da u akutnim upalnim stanjima smanjuje aktivnost tumorskog faktora nekroze (TNF), te neurotransmitora kao što su serotonin, beta-endorfin i acetilkolinesteraza, čime se postiže analgetski učinak (1-3, 15, 21-26).

4.1.2. Low level laser therapy (LLLT)

LLLT postupak podrazumijeva primjenu crvenog i infracrvenog svjetla u području lezije kako bi se ubrzalo cijeljenje, smanjila upala te umanjila akutna i kronična bol.

Crveno i infracrveno svjetlo smanjuju oksidativni stres i povećavaju razinu adenozin trifosfata (ATP), što dovodi do efikasnijeg staničnog metabolizma i smanjenja upale, povećanog lučenja faktora rasta, promjena u propusnosti stanične membrane. Dolazi do analgetskog učinka djelujući na koncentraciju i supresiju neurotransmitora te do jačanja imunološkog sustava povećavajući aktivnost limfocita.

Učinak LLLT-a je biokemijski, stoga ne dolazi do zagrijavanja i oštećenja tkiva (6).

4.1.3. Antimikrobna fotodinamska terapija (aPDT)

Antimikrobna fotodinamska terapija (aPDT) je svjetlom inducirana inaktivacija stanica, mikroorganizama i molekula, čijom se primjenom ciljaju patogeni mikroorganizmi.

Bakterije koje uzrokuju infekciju se oboje (toluidin, metilensko modrilo) te se izlože diodnom laseru odgovarajuće valne duljine. Molekule kisika u bojilu se, izlaganjem laserskom svjetlu, dovedu u pobuđeno stanje te nastane singlet kisik.

Singlet kisik je molekula kisika u elektronski pobuđenom stanju koja se odlikuje velikom količinom energije. Ona uzrokuje oksidaciju proteina stanične membrane i DNA, stoga brzo uništava bakterije i viruse (8, 17, 27).

4.1.4. Periimplantitis

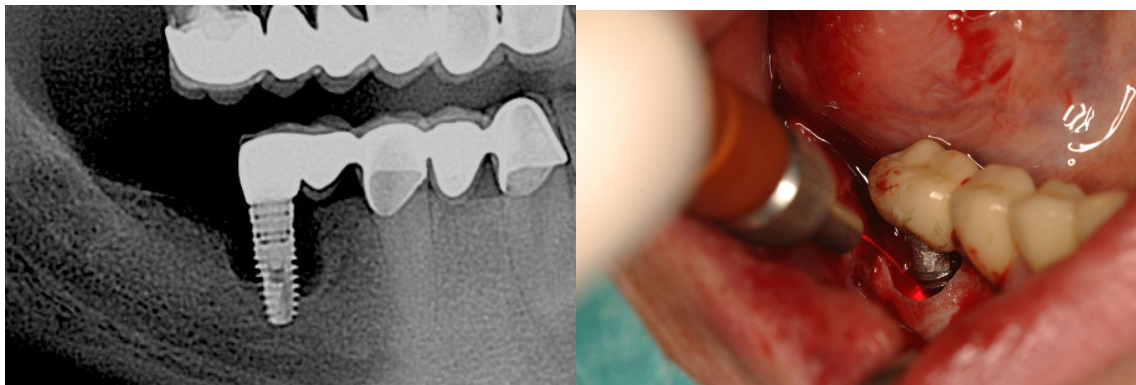
Dekontaminacija implantata i njegova dezinfekcija se učinkovito postižu galij-aluminij-arsen laserom, koji pripada skupini diodnih lasera. Obzirom na topografiju površine implantata, posebnu pozornost treba obratiti na način rukovanja laserom, odnosno vrijeme ekspozicije, snagu i način iradijacije ciljanog područja (CW ili PW).

In vitro studije su pokazala da diodni laser manje snage, na valnoj duljini od 810 nm, učinkovito eliminira *Porphyromonas gingivalis* na cirkonskoj i titanskoj površini implantata, dok je za eliminaciju *Streptococcus sanguinis* i *Porphyromonas gingivalis* na cirkonskoj površini potreban laser jačih postavki, odnosno veće snage (28, 29).

Diodni laser valne duljine 810 nm i snage 4 W je uzrokovao blagu promjenu hrapavosti površine implantata (30).

Diodni laseri valne duljine 810 nm i snage 1-3 W nisu pokazali promjenu polirane i hrapave površine implantata te su se pokazali sigurnim i učinkovitim izborom za dekontaminaciju i dezinfekciju kod pojave periimplantitisa (29, 31).

Dekontaminacija se postiže i kada se mehaničkom čišćenju površine implantata kao potporna terapija priključi aPDT, koristeći 0.1% otopinu riboflavina i plavo svjetlo diodnog lasera valne duljine 445 nm (32).



Slika 1. Upotreba diodnog lasera otvorenim pristupom u liječenju periimplantitisa.

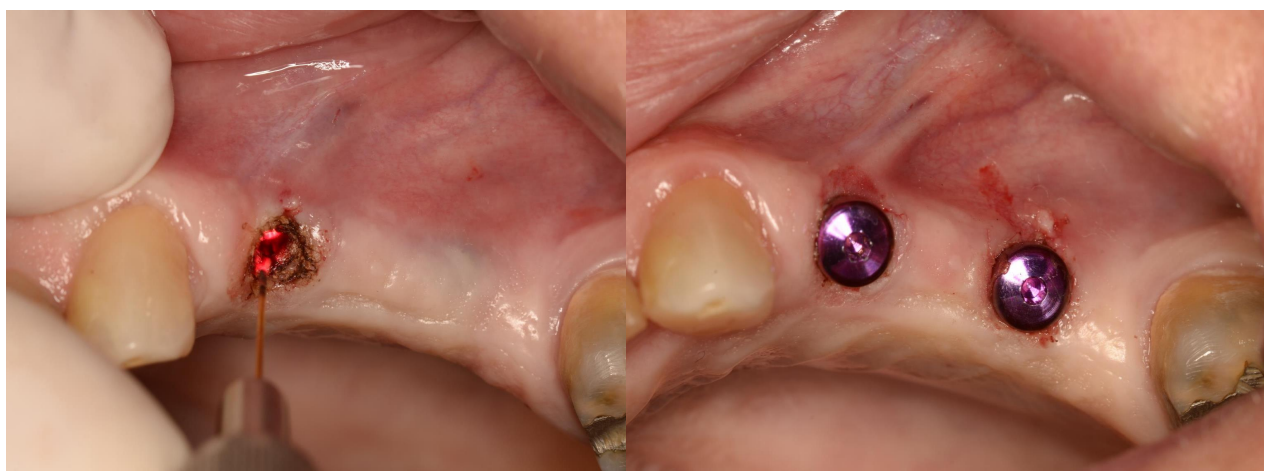Ljubaznošću izv. prof. dr. sc. Dragane Gabrić.

4.2. Operativni zahvati mekih tkiva usne šupljine

4.2.1. Implantologija

Diodnim laserom može se napraviti incizija pri otvaranju implantata ugrađenog dvofaznim postupkom. Laser je postavljen na valnu duljinu od 975 nm, snagu 4 W te CW način rada.

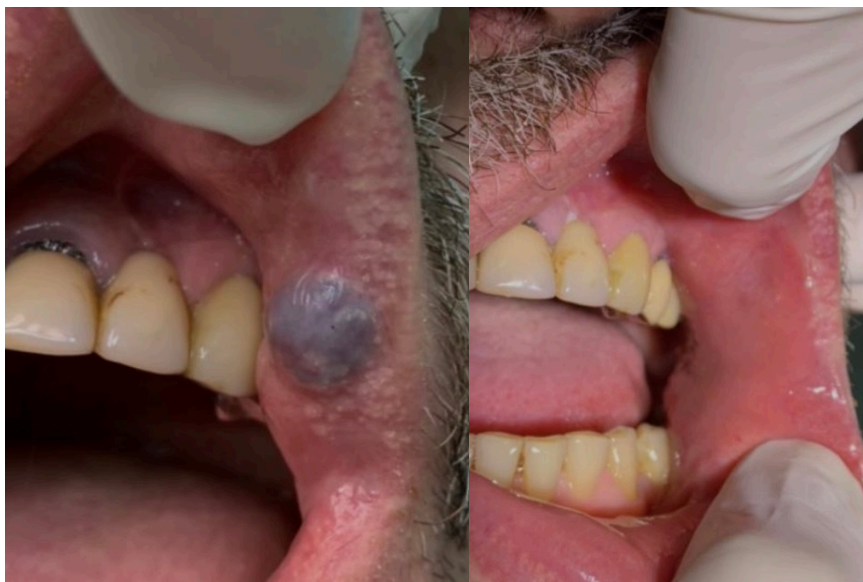Važno je svesti ekspoziciju tkiva laserskoj zruci na minimum kako bi spriječili provođenje topline do implantata. Kada koristimo ispravnu valnu duljinu, titanski implantati ne apsorbiraju, već reflektiraju lasersku svjetlost. Implantati obloženi hidroksiapatitom apsorbiraju energiju lasera te u takvim situacijama treba biti posebno oprezan (6).



Slika 2. Otvaranje implantata diodnim laserom. Ljubaznošću izv. prof. dr. sc. Dragane Gabrić.

4.2.2. Benigne oralne vaskularne lezije (BOVL)

Postoje 3 tehnike uklanjanja benignih oralnih vaskularnih lezija laserom: ekscizijska biopsija (EB), intralezijnska fotokoagulacija (ILP) i transmukozna termokoagulacija (TMT) (33).



Slika 3. Benigna oralna vaskularna lezija uklonjena diodnim laserom. Ljubaznošću izv. prof. dr. sc. Dragane Gabrić.

4.2.2.1. Ekscizijska biopsija

EB se izvodi perifernom incizijom patološke promjene. Takvim zahvatom se uklanjaju male promjene. Nedostatci su moguće profuzno krvarenje te velika vjerojatnost nastanka ožiljaka, posebice u estetskoj zoni. Ipak, manje je invazivna od klasičnog zahvata skalpelom (33).

4.2.2.2. Transmukozna termokoagulacija

Temelj TMT-e je zračenje patološke tvorbe s udaljenosti 2-3 mm. Prijenos energije se događa skenirajućim pokretima koji podrazumijevaju da se ne zadržavamo na istom

mjestu duže od 10 sekundi da ne bi došlo do ireverzibilnih termalnih učinaka. Lezija postaje svjetlija i manja zbog velike apsorpcije energije u krvi te posljedične dehidracije. Moguće je postaviti proziranu tanku staklenu pločicu preko lezije kako bi smanjili debljinu lezije i povećali učinkovitost lasera. Prednosti ove tehnike su što nema rizika od krvarenja, nisu potrebni šavovi, radno polje je pregledno i čisto, potrebna je samo površinska anestezija te relativno kratko vrijeme operacije. Jedini nedostatak je moguća potreba za nekoliko tretmana, dok se lezija u potpunosti ne ukloni.

TMT je od iznimne koristi kod pacijenata koji imaju nedostatak koagulacijskog faktora VIII (hemofilija A), jer koristeći ovu tehniku terapeut neće izazvati krvarenje, što osigurava optimalan ishod liječenja (33, 34).

4.2.2.3. Intralezijska fotokoagulacija

ILP tretman se izvodi na način da kirurg laserskim vlaknom uđe u leziju kako bi postigao izravno otpuštanje energije u patološkoj tvorbi. Određivanje točne veličine lezije prije zahvata je od ključne važnosti kako bi se rizik od oštećenja okolnog zdravog tkiva sveo na minimum. Položaj vlakna može se odrediti pomoću transiluminacije koju proizvodi laser. Ovaj tretman je koristan kod velikih i dubokih lezija, kao što su vaskularne malformacije jezika i veliki hemangiomi (35-38). Promjena boje, vidljiva kontrakcija te tvrdoća lezije znak su da je tretman gotov. ILP tehnika omogućava siguran tretman velikih vaskularnih lezija koje ne mogu biti tretirane EB metodom zbog rizika od masivnog krvarenja ili se koristi u estetskoj zoni kada bi tradicionalne kirurške metode uzrokovale velike i neestetske ožiljke (37). Iako se ILP smatra sigurnim kirurškim postupkom, glavni nedostaci su opasnost od krvarenja tijekom operacije te nemogućnost patohistološke analize (33).

4.2.3. Piogeni granulom

Azma i Sefavi (39) uklanjaju piogeni granulom diodnim laserom valne duljine 810 nm, snage 3.5 W, optičkog vlakna promjera 200 µm u CW načinu rada. Postupak se provodi na način da se učini ekscizijska biopsija od baze granuloma, koja je ujedno i

terapija lezije. Ukoliko dođe do pojačanog krvarenja, laserom se obuhvati operacijsko polje te nakon nekoliko sekundi dolazi do koagulacije. Epitel je u potpunosti zacijelio *per secundam* 10 dana nakon operacije.

4.2.4. Fiziološka hiperpigmentacija gingive

Melanin i hemoglobin izvrsno apsorbiraju svjetlost diodnog lasera, uspoređujući s ostalim tipovima lasera.

Kod hiperpigmentacije gingive koristi se laser valne duljine 940 nm, snage 1.5 W, u CW načinu rada, vlakna promjera 400 µm. Skenirajućim pokretima laserom prelazimo preko cijelog zahvaćenog područja, ne zadržavajući se niti na jednom mjestu. Kako bi se postigla deepitelizacija, ponovio se isti postupak, uz razliku da je vrh radnog dijela lasera bio u kontaktu s gingivom. Mokrom, sterilnom gazom je uklonjen višak epitela, nakon čega je slijedio još jedan ciklus iradijacije laserom kako bi došlo do koagulacije. Epitel je u potpunosti zacijelio *per secundam* mjesec dana nakon tretmana. Vidljiva je roza boja maksilarne u usporedbi s hiperpigmentiranom bojom mandibularne gingive (39).

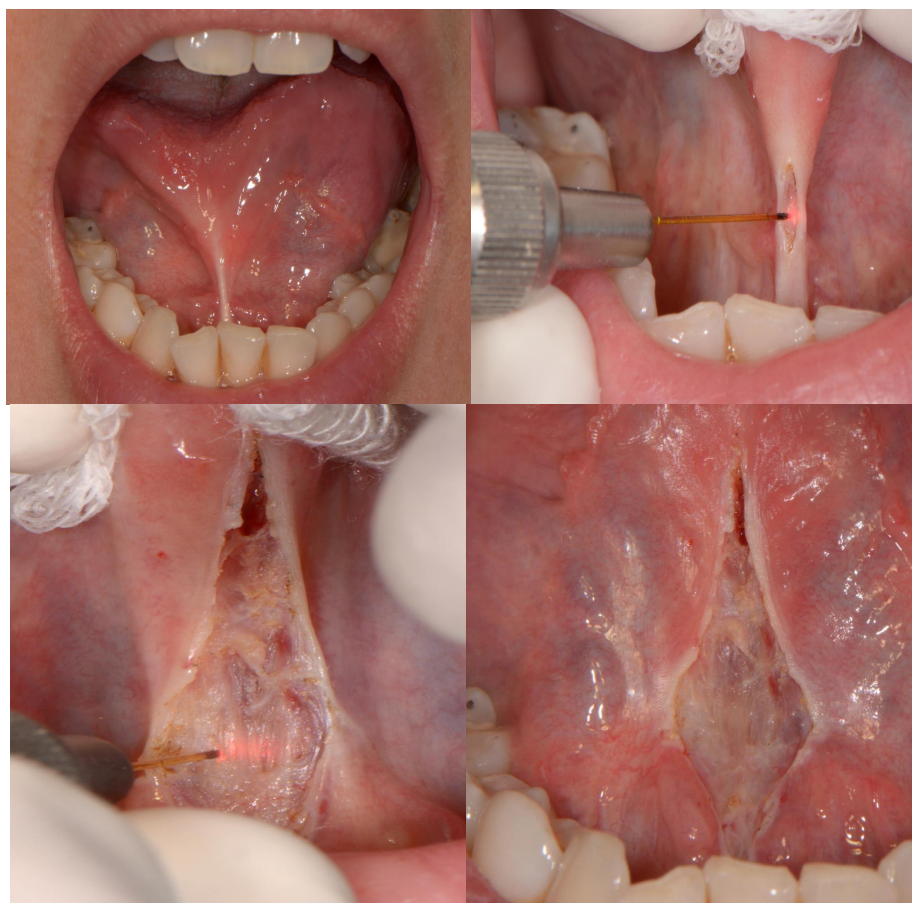4.2.5. Frenektomija

4.2.5.1. Lingvalni frenulum

Pattanshetty i suradnici uklonili su lingvalni frenulum diodnim laserom, valne duljine 810 nm, snage 1 W, vlakna promjera 300 μm , u CW načinu rada.

Laser je tijekom cijelog postupka bio u kontaktu s tkivom. Vrh radnog dijela je u pokretima iščerkavanja pomican od apeksa prema bazi frenuluma, polako uklanjajući napetost. Mokra sterilna gaza je korištena kako bi se uklonio debris, odnosno odstranjeno spaljeno tkivo te time ujedno spriječilo prekomjerno termičko oštećenje podležećeg mekog tkiva.

Tkivo je u potpunosti zacijelilo *per secundam* nakon 7 dana (40).



Slika 4. Lingvalni frenulum uklonjen diodnim laserom. Ljubaznošću izv. prof. dr. sc.

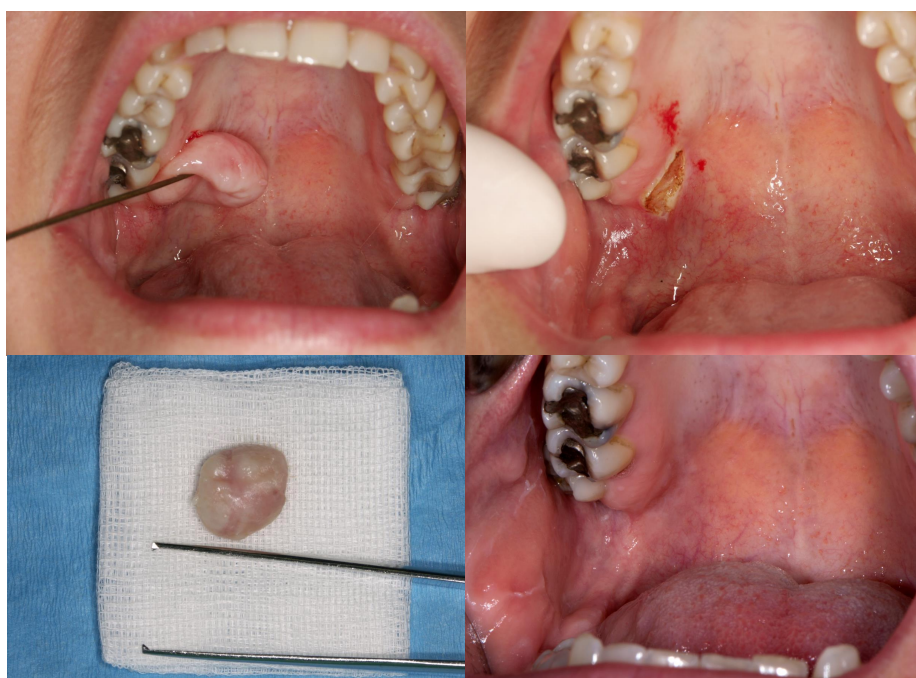Dragane Gabrić.

4.2.5.2. Labijalni frenulum

Bianchi i suradnici (41) su diodnim laserom valne duljine 980 nm, snage 2 W, vlakna promjera 320 μm u CW načinu rada, uz kontakt radnog dijela lasera s tkivom, uklonili labijalni frenulum pacijentu od 6 godina. Lezija je u potpunosti zacijelila *per secundam*.

4.2.6. Fibrom

Uklanjanje fibroma se provodi diodnim laserom na takozvanim fibrom postavkama, valne duljine 975 nm, snage 5 W, u CW načinu rada. 14 dana nakon operacije došlo je do potpunog cijeljenja (6).



Slika 5. Uklanjanje fibroma diodnim laserom. Ljubaznošću izv. prof. dr. sc. Dragane Gabrić.

4.2.7. Mukokela

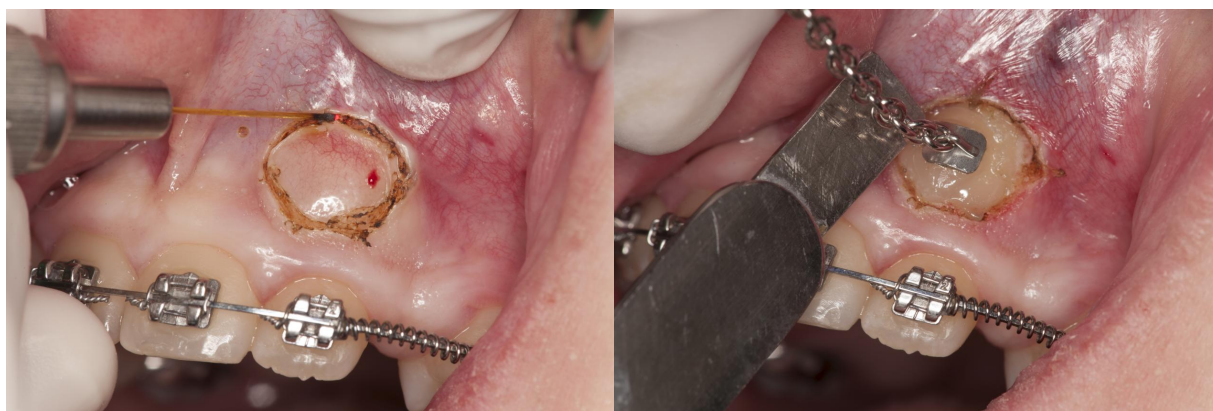Mukokela se uklanja diodnim laserom također na fibrom postavkama. Krov lezije se otvori te se učini ekscizija. Marginalni dijelovi rane se mogu zatvoriti defokusiranom laserskom zrakom. Rana cijeli približno 3 tjedna (6).

4.2.8. Produljenje kliničke krune zuba

Nakon podizanja mukoperiostalnog režnja, selektivne osteotomije s kirurškim svrdlom, i šivanja, pristupa se gingivektomiji koristeći diodni laser na takozvanim gingivektomija postavkama, valne duljine 975 nm, snage 3 W, u CW načinu rada (6).

4.2.9. Impaktirani zub

Ekspozicija impaktiranog zuba provodi se diodnim laserom na gingivektomija postavkama. Učini se kružna incizija oko krune impaktiranog zuba, a mukoza se odstrani polugom sve dok kruna zuba ne bude vidljiva (6).



Slika 6. Prikazivanje impaktiranog zuba diodnim laserom i ljepljenje ortodontske bravice. Ljubaznošću izv. prof. dr. sc. Dragane Gabrić.

5. RASPRAVA

Upotreba diodnog lasera u oralnoj kirurgiji pruža brojne prednosti nad upotrebom skalpela ili neke druge vrste lasera (42).

Diodni laser smanjuje rizik od intraoperativnog krvarenja, smanjuje oteklinu, pospješuje koagulaciju i smanjuje nastanak ožiljaka, vrijeme trajanja operativnog zahvata je skraćeno, nestala je potreba za šivanjem te je smanjena bol nakon zahvata, što su D'Arcangelo i suradnici (43) i Amaral i suradnici. (44) zaključili uspoređujući obje tehnike.

Bakhtiari i suradnici (45) su u svojoj studiji zaključili da diodni laser tijekom izvođenja kirurškog postupka istovremeno i dezinficira ranu. Također, zbog mogućnosti beskontaktnog izvođenja postupka, izostaje mehanička trauma tkiva (46-48).

Janda i suradnici su istraživali postoji li termičko oštećenje tkiva uzrokovano diodnim laserom, koji su u njihovom slučaju bili *Holmium Yttrium Aluminium Garnet* (Ho:YAG), *Neodymium-Doped Yttrium Aluminium Garnet* (Nd:YAG) s valnim duljinama 830 nm i 940 nm. Koristili su ih u kontaktnom načinu rada. Zaključak istraživanja je da diodni laser ima minimalni negativni termalni učinak na tkiva tokom izvođenja kirurškog postupka (49).

Goharkhay i suradnici (50) su na histološkoj razini promatrali razlike učinka diodnog lasera valne duljine 810 nm na oralnoj mukozi. Promatrali su vertikalno i horizontalno oštećenje tkiva, dubinu te širinu incizije. Rezultati istraživanja su doveli do zaključka da dubina i širina incizije ovisi o snazi, ali ne o širini radnog dijela lasera. Također, nije došlo do oštećenja vidljivih ljudskom oku na podliježećoj kosti. Zaključno su naveli da diodni laser izvrsno izvodi inciziju i eksciziju te da zona termalnog oštećenja okolnog tkiva koja je unutar poželjnog intervala jasno pokazuju da je diodni laser iznimno učinkovit, čemu dodatno doprinosi izvrsna sposobnost koagulacije.

Antimikrobna fotodinamska terapija diodnim laserom je, koristeći fotosenzitivno sredstvo kao što je toluidin i metilensko modrilo, pokazala iznimnu učinkovitost u smanjenju koncentracije patogenih mikroorganizama usne šupline. Zbog takvih svojstava se sve više koristi kao potporna terapija mehaničkome čišćenju u liječenju

periimplantatnih bolesti. Nekolicina *in vitro* studija pokazala je redukciju, ali i eliminaciju mikroorganizama s površine implantata (51-54).

Umjesto klasičnih bojila, metilenskog modrila i toluidina, moguće je koristiti i 0.1% riboflavin. Morelato i suradnici (32) su uspoređujući učinkovitost 0.2% klorheksidina, 0.1% metilenskog modrila i 0.1% riboflavina dokazali da ne postoji statistički značajna razlika u učinkovitosti redukcije mikroorganizama. Prednost riboflavina nad toluidinom i metilenskim modrilom je što je zbog svoje žute boje pogodan za upotrebu u frontalnoj regiji, dok će druga dva bojila uzrokovati vidljivo obojenje. Treba naglasiti da korištenje riboflavina, kao i drugih bojila ne može biti jedina, već isključivo potporna terapija.

Nedostaci diodnog lasera su duže vrijeme cijeljenja rane, što je evidentno kod velikih lezija, spaljivanje tkiva te nusprodukti koji se stvaraju tijekom izvođenja operacije, kao što su dim, neugodan miris i debris. Kada se uklanjanju egzofitične lezije uzrokovane humanim papilloma virusom, postoji mogućnosti da takvi nusprodukti uzrokuju slične lezije u respiratornom traktu liječnika (43).

Naposljetku, sigurnost medicinskog osoblja te pacijenta tokom operacije mora biti na prvome mjestu. Veliku pozornost treba posvetiti pravilnom postavljanju i instalaciji lasera te edukaciji osoblja koje će njime rukovati. Snaga koju laser proizvodi mora se neprestano provjeravati kako bi se pravovremeno primjetila greška u sustavu. Sigurnosni prekidač za brzi prekid napajanja treba biti dio svakog laserskog sustava. Pacijent i medicinsko osoblje prilikom svakog rukovanja laserom moraju nositi zaštitne naočale. Također, postavljanje mokrih sterilnih gazica u usnu šupljinu je efikasan način neutraliziranja refletirane i raspršene laserske energije (1, 3, 55).

.

6. ZAKLJUČAK

Upotreba diodnog lasera u oralnoj kirurgiji mekih tkiva rutinski je zahvat koji karakteriziraju brojne kliničke prednosti, kao što su izvrsna koagulacija, čime posljedično izostaje krvarenje, smanjena bol i oticanje te izostanak šivanja.

Osiguravanjem optimalnog ishoda, izvođenje operativnog zahvata diodnim laserom se uspješno profilira kao zlatni standard u oralnoj kirurgiji.

7. LITERATURA

1. Convissar RA. Principles and Practice of Laser Dentistry. St. Louis: Mosby Elsevier; 2010.
2. Clayman L, Kuo P. Lasers in Maxillofacial Surgery and Dentistry. New York: Thieme; 1997.
3. Strauss RA. Lasers in Oral and Maxillofacial Surgery. Dent Clin North Am. 2000;44(4):851-73.
4. Stabholz A, Zeltser R, Sela M, Peretz B, Moshonov J, Ziskind D, Stabholz A. The Use of Lasers in Dentistry: Principles of Operation and Clinical Applications. Compend Contin Educ Dent. 2003;24(12):935-48.
5. Niemz MH. Laser-Tissue Interactions: Fundamentals and Applications. In: Gerstman BS, editor. Biological and Medical Physics, Biomedical Engineering. Berlin: Springer-Verlag; 2007. 308 p.
6. Gabrić Pandurić D, Bago I, Filipović Zore I, Sušić M, Katanec D, Milenović A, Vučićević Boras V. Application of Diode Laser in Oral and Maxillofacial Surgery. In: Motamedi MH, editor. A Textbook of Advanced Oral and Maxillofacial Surgery. Vol. 2. 1st ed. Rijeka: IntechOpen; 2013. p. 341-82.
7. Golnabi H, Mahdih MH. Trend of Laser Research Developments in Global Level. Opt Laser Technol. 2006;38(2):122-31.
8. Deppe H, Horch HH. Laser Applications in Oral Surgery and Implant Dentistry. Lasers Med Sci. 2007;22(4):217-21.
9. Müller JG, Berlien P, Scholz C. The Medical Laser. Med Laser Appl. 2006; 21(2): 99-108.
10. Driggers RG. Volume 2: Encyclopedia of Optical Engineering. 1st ed. New York: Taylor&Francis; 2003. 2800 p.
11. Shokrollahi K, Raymond E, Murison MS. Lasers: Principles and Surgical Applications. J Surg. 2004;2(1):28-34.
12. Kapetanović K, Bjelica R, Gabrić D. Primjena Lasera u Liječenju Benignih Oralnih Vaskularnih Lezija. Vjesn Dent Med. 2022;29(2):18-23.
13. Dederich DN. Laser/Tissue Interaction. Alpha Omegan. 1991;84(4):33-6.

14. Dederich DN. Laser/Tissue Interaction: What Happens to Laser Light When it Strikes Tissue?. *J Am Dent Assoc.* 1993;124(2): 57-61.
15. Parker S. Verifiable CPD Paper: Laser-Tissue Interaction. *Br Dent J.* 2007; 202(2): 73-81.
16. Maiman TH. Stimulated Optical Radiation in Ruby. *Nature.* 1960;187(4736): 493.
17. Clayman L, Kuo P. *Lasers in Maxillofacial Surgery and Dentistry.* 1st ed. New York: Thieme; 1997. 208 p. 31
18. Convissar RA. *Principles and Practice of Laser Dentistry.* 2nd ed. St. Louis: Elsevier Mosby; 2015. 328 p. 32
19. Atieh MA, Fadhul I, Shah M, Hannawi H, Alsabeeha NHM. Diode Laser as an Adjunctive Treatment for Peri-implant Mucositis: A Systematic Review and Meta-analysis. *Int Dent J.* 2022 Dec;72(6):735-45.
20. Akbulut N, Kursun E, Tumer M, Kamburoglu K, Gulsen U. Is the 810-nm diode laser the best choice in oral soft tissue therapy?. *Eur J Dent.* 2013;7(2):207-11.
21. Dörtbudak O, Haas R, Mallath-Pokorny G. Biostimulation of Bone Marrow Cells With a Diode Soft Laser. *Clin Oral Implants Res.* 2000;11(6):540-45.
22. Pinheiro AL, Lopes CB, Sathaiah S, Duarte J. Laser Biomodulation in Bone Implants: a Raman Spectral Study. *Int Congr Ser.* 2003;1248:449.
23. Pinheiro AL, Limeira Junior Fde A, Gerbi ME, Ramalho LM, Marzola C, Ponzi EA. Effect of Low Level Laser Therapy on the Repair of Bone Defects Grafted With Inorganic Bovine Bone. *Braz Dent J.* 2003;14(3):177-81.
24. Blaya DS, Guimarães MB, Pozza DH, Weber JB, de Oliveira MG. Histologic Study of the Effect of Laser Therapy on Bone Repair. *J Contemp Dent Pract.* 2008;9(6):41-8.
25. Pinheiro AL. Recent Studies on Bone Regeneration. *Int Congr Ser.* 2003;1248:69.
26. De Medeiros VP, Toma L, Reginato RD, Katchburian E, Nader HB, Faloppa F. The Low Level Laser Therapy Effect on the Remodeling of Bone Extracellular Matrix. *Photochemistry and Photobiology* [Epub ahead of print].

27. Houk LD, Humphreys T. Masers to Magic Bullets: an Updated History of Lasers in Dermatology. *Clin Dermatol*. 2007;25(5):434-42.
28. Hauser-Gerspach I, Stübinger S, Meyer J. Bactericidal effects of different laser systems on bacteria adhered to dental implant surfaces: an in vitro study comparing zirconia with titanium. *Clinical Oral Implants Research*. 2010;21(3):277-83.
29. Rakašević D, Gabrić D. The Effect of Implant Surface Design and Their Decontamination Methods in Peri-Implantitis Treatment [Internet]. *Dentistry*. IntechOpen; 2022. Available from: <http://dx.doi.org/10.5772/intechopen.99753>
30. Lollobrigida M, Fortunato L, Serafini G, Mazzucchi G, Bozzuto G, Molinari A, Serra E, Menchini F, Voza I, De Biase A. The Prevention of Implant Surface Alterations in the Treatment of Peri-Implantitis: Comparison of Three Different Mechanical and Physical Treatments. *Int J Environ Res Public Health*. 2020 Apr 11;17(8):2624.
31. Stubinger S, Homann F, Etter C, Miskiewicz M, Saldamli B, Wieland M, et al. Surface alterations of polished and sandblasted and acid-etched titanium implants after Er: YAG, carbon dioxide, and diode laser irradiation. *Int J Oral Maxillofac Implants*. 2010;25(1):104-11.
32. Morelato L, Budimir A, Smojver I, Katalinić I, Vuletić M, Ajanović M, Gabrić D. A novel technique for disinfection treatment of contaminated dental implant surface using 0.1% riboflavin and 445 nm diode laser - An in vitro study. *Bioengineering (Basel)*. 2022;9(7):308.
33. Romeo U, Del Vecchio A, Russo C, Palaia G, Gaimari G, Arnabat-Dominguez J, España AJ. Laser treatment of 13 benign oral vascular lesions by three different surgical techniques. *Med Oral Patol Oral Cir Bucal*. 2013;18(2):279-84.
34. Angiero F, Benedicenti S, Romanos GE, Crippa R. Treatment of haemangioma of the head and neck with diode laser and forced dehydration with introduced photocoagulation. *Photomed Laser Surg*. 2008;26(2):113-8.
35. Miyazaki H, Kato J, Watanabe H, Harada H, Kakizaki H, Tetsumura A, et al. Intralesional laser treatment of voluminous vascular lesions in the oral cavity. *Oral Surg Oral Med Oral Pathol Oral Radiol Endod*. 2009;107(2):164-72.

36. Sarig O, Kimel S, Orenstein A. Laser Treatment of Venous Malformations. *Ann Plast Surg.* 2006;57(1):20-4.
37. Tasnádi G. Epidemiology and etiology of congenital vascular malformations. *Semin Vasc Surg.* 1993;6(4):200-3.
38. Burstein FD, Williams JK, Schwentker AR, Nahai F. Intralesional laser therapy treatment for hemangiomas: technical evolution. *J Craniofac Surg.* 2006;17(4):756-60.
39. Azma E, Safavi N. Diode laser application in soft tissue oral surgery. *J Lasers Med Sci.* 2013 Fall;4(4):206-11.
40. Walvekar A, Pai BSJ, Pattanshetty RS. Lingual frenectomy with diode laser therapy: A case report. *J Multi Dent Res.* 2018;4(1):39-44.
41. Bianchi N, Lorenzi C, Pinto A, Laureti A, Carosi P. Upper-lip laser frenectomy with a diode laser in a pediatric patient: a case report. *J Biol Regul Homeost Agents.* 2021 May-Jun;35(3 Suppl. 1):29-35.
42. Ortega-Concepción D, Cano-Durán JA, Peña-Cardelles JF, Paredes-Rodríguez VM, González-Serrano J, López-Quiles J. The application of diode laser in the treatment of oral soft tissues lesions. A literature review. *J Clin Exp Dent.* 2017;9(7):e925-e928.
43. D'Arcangelo C, Di Nardo Di Maio F, Prosperi GD, Conte E, Baldi M, Caputi S. A preliminary study of healing of diode laser versus scalpel incisions in rat oral tissue: a comparison of clinical, histological, and immunohistochemical results. *Oral Surg Oral Med Oral Pathol Oral Radiol Endod.* 2007;103:764–73.
44. Amaral MB, de Ávila JM, Abreu MH, Mesquita RA. Diode laser surgery versus scalpel surgery in the treatment of fibrous hyperplasia: a randomized clinical trial. *Int J Oral Maxillofac Surg.* 2015;44:1383–9.
45. Bakhtiari S, Taheri JB, Sehhatpour M, Asnaashari M, Attarbashi Moghadam S. Removal of an Extra-large Irritation Fibroma With a Combination of Diode Laser and Scalpel. *J Lasers Med Sci.* 2015;6:182–4.

46. Eliades A, Stavrianos C, Kokkas A, Kafas P, Nazaroglou I. 808 nm diode laser in oral surgery: A case report of laser removal of fibroma. *Res J Med Sci.* 2010;4(3): 175-8.
47. Pick RM, Pecaro BC. Use of the CO₂ laser in soft tissue dental surgery. *Lasers Surg Med.* 1987; 7: 207-13.
48. Pecaro BC, Garehime WJ. The CO₂ laser in oral and maxillofacial surgery. *J Oral Maxillofac Surg.* 1983; 725-8.
49. Janda P, Sroka R, Mundweil B, Betz CS, Baumgartner R, Leunig A: Comparison of thermal tissue effects induced by contact application of fiber guided laser systems. *Lasers Surg Med.* 2003;33: 93-101.
50. Goharkhay K, Moritz A, Wilder-Smith P, Schoop U, Kluger W, Jakolitsch S, et al. Effects on oral soft tissue produced by a diode laser in vitro. *Lasers Surg Med.* 1999; 25: 401-6.
51. Azizi, B., Budimir, A., Mehmeti, B., Jakovljević, S., Bago, I., Gjorgievska, E., & Gabrić, D. (2018). Antimicrobial Efficacy of Photodynamic Therapy and Light-Activated Disinfection Against Bacterial Species on Titanium Dental Implants. *Int J Oral Maxillofac Implants.* 33(4), 831-7.
52. Marotti, J., Tortamano, P., Cai, S., Ribeiro, M. S., Franco, J. E., & de Campos, T. T. (2013). Decontamination of dental implant surfaces by means of photodynamic therapy. *Lasers Med Sci.* 28(1), 303-9.
53. Azizi B, Budimir A, Bago I, Mehmeti B, Jakovljević S, Kelmendi J, Stanko AP, Gabrić D. Antimicrobial efficacy of photodynamic therapy and light-activated disinfection on contaminated zirconia implants: An in vitro study. *Photodiagnosis Photodyn Ther.* 2018;21:328-33.
54. Haas R, Dörtbudak O, Mensdorff-Pouilly N, Mailath G. Elimination of bacteria on different implant surfaces through photosensitization and soft laser. An in vitro study. *Clin Oral Implants Res.* 1997;8(4):249-54.
55. Walsh LJ. The use of lasers in implantology: an overview. *J Oral Implantol.* 1992;18(4):335-40.

8.. ŽIVOTOPIS

Krešimir Kapetanović rođen je 14. rujna 1998. godine.

Osnovnu školu Antuna Augustinčića završio je 2013. godine, a potom je upisao prirodoslovno-matematički smjer Gimnazije Lucijana Vranjanina, koju je pohađao od 2013. do 2017. godine. Tijekom srednje škole, uspješno je završio DSD (Deutsches Sprachdiplom) program za Njemačku jezičnu diplomu, postižući razinu C1.

Nakon završetka srednje škole, upisuje Stomatološki fakultet Sveučilišta u Zagrebu, gdje trenutno pohađa završnu godinu. Uzimajući u obzir jezične vještine, tečno se izražava na njemačkom i engleskom jeziku.

Posjeduje napredne računalne vještine i aktivno koristi programe kao što su Word, PowerPoint i Excel, posebno verzije za macOS. Također ima iskustva u programiranju u programskom jeziku Python.

U sklopu svoje stručne izobrazbe, objavio je članak pod mentorstvom prof. dr. sc. Marka Jakovca, Umjetnost dentalnog vizažizma. Također i članak pod mentorstvom izv. prof. dr. sc. Dragane Gabrić, Primjena lasera u liječenju benignih oralnih vaskularnih lezija. Sudionik je radnog tečaja na temu Postendodontska opskrba zuba, koji je vodio dr. Maciej Zarow.