

# Sijalolitijaza submandibularne žlijezde - prikaz slučaja

---

Štajcar, Karla

Master's thesis / Diplomski rad

2023

Degree Grantor / Ustanova koja je dodijelila akademski / stručni stupanj: **University of Zagreb, School of Dental Medicine / Sveučilište u Zagrebu, Stomatološki fakultet**

Permanent link / Trajna poveznica: <https://um.nsk.hr/um:nbn:hr:127:007017>

Rights / Prava: [Attribution-NonCommercial-NoDerivatives 4.0 International/Imenovanje-Nekomercijalno-Bez prerada 4.0 međunarodna](#)

Download date / Datum preuzimanja: **2024-11-05**



Repository / Repozitorij:

[University of Zagreb School of Dental Medicine Repository](#)





**SVEUČILIŠTE U ZAGREBU  
STOMATOLOŠKI FAKULTET**

**Karla Štajcar**

**SIJALOLITIJA  
SUBMANDIBULARNE ŽLIJEZDE  
PRIKAZ SLUČAJA**

**Diplomski rad**

**Zagreb, 2023.**

Rad je ostvaren na Zavodu za oralnu kirurgiju Stomatološkog fakulteta Sveučilišta u Zagrebu.

Mentor rada: prof. dr. sc. Berislav Perić, dr. med. dent.

Lektor hrvatskog jezika: Tanja Konforta, prof. hrvatskog jezika i književnosti

Lektor engleskog jezika: Rita Pećarić, prof. engleskog jezika

Rad sadrži: 31 stranica

7 slika

1 CD

Rad je vlastito autorsko djelo, koje je u potpunosti samostalno napisano uz naznaku izvora drugih autora i dokumenata korištenih u radu. Osim ako nije drukčije navedeno, sve ilustracije (tablice, slike i dr.) u radu su izvorni doprinos autora diplomskog rada. Autor je odgovoran za pribavljanje dopuštenja za korištenje ilustracija koje nisu njegov izvorni doprinos, kao i za sve eventualne posljedice koje mogu nastati zbog nedopuštenog preuzimanja ilustracija odnosno propusta u navođenju njihovog podrijetla.

## **ZAHVALA**

*Iskreno se zahvaljujem svom mentoru prof. dr. sc. Berislavu Periću, na susretljivosti, prenesenom znanju i pomoći, ne samo tijekom pisanja ovog rada, već i tijekom studiranja.*

*Želim zahvaliti svojim prijateljima i Marku, bez kojih bi ovo razdoblje života bilo poprilično dosadno.*

*Ovaj rad posvećujem ocu Vladimiru, bratu Luki i cijeloj obitelji, no posebno svojoj mami Aniti koja je bila tu i kad nisam znala da ju trebam.*

## **SIJALOLITIJAZA SUBMANDIBULARNE ŽLIJEZDE**

### **Sažetak**

U usnoj šupljini razlikujemo velike i male egzokrine žlijezde slinovnice. Velike žlijezde slinovnice ujedno su i parne žlijezde među koje spadaju najveća parotidna (podušna), submandibularna (podčeljusna), te sublingvalna (podjezična) žlijezda. Dnevna proizvodnja sline iznosi 1000 do 1500 mililitara. Regulacija izlučivanja sline se provodi parasimpatičkom i simpatičkom inervacijom žlijezda slinovnica.

Najčešća bolest koja se javlja kod žlijezda slinovnica je sijalolitijaza, označava ju razvijanje kalcifikata (sijalolita) unutar odvodnog sustava kanala žlijezda slinovnica. U 80% slučajeva sijalolit se razvija unutar submandibularne žlijezde, u 10% slučajeva to je parotidna žlijezda, a u samo 5% slučajeva je sublingvalna.

Uzimanje anamneze, bimanualna palpacija i intraoralni pregled, u sklopu fizikalnog pregleda, su najvažniji korak u postavljanju dijagnoze. Radiološke metode za potvrdu dijagnoze su ortopantomogram, CBCT, MSCT, zagrizna snimka dna usne šupljine, sijalografija. Terapija sijalolitijaze žlijezda slinovnica je kirurški zahvat.

U ovom radu je prikazan slučaj submandibularne sijalolitijaze kod muškarca starije životne dobi. Prikaz slučaja se sastoji od fizikalnog pregleda, postavljanja dijagnoze uz pomoć bimanualne palpacije, intraoralnog pregleda i ortopantomograma, terapije kirurškim zahvatom i kontrolnog pregleda.

**Ključne riječi:** žlijezde slinovnice; sijalolitijaza; submandibularna žlijezda

## **SIALOLITHIASIS OF THE SUBMANDIBULAR GLAND**

### **Summary**

In the oral cavity, we can find large and small exocrine salivary glands. The large salivary glands are also paired glands, which include the largest parotid, submandibular, and sublingual glands. The daily production of saliva is 1000 to 1500 milliliters. Saliva secretion is regulated by parasympathetic and sympathetic innervation of the salivary glands.

The most common disease that occurs in the salivary glands is sialolithiasis, it is characterized by the development of calcifications (sialoliths) within the drainage system of the salivary glands. In 80% of cases, sialolith develops within the submandibular gland, in 10% of cases it is in the parotid gland, and in only 5% of cases it is in sublingual gland.

Medical history, bimanual palpation and intraoral examination, as part of the physical examination, are the most important steps in establishing diagnosis. Radiological methods to confirm the diagnosis are orthopantomogram, CBCT, MSCT, bitewing scan of the lower jaw, sialography. The therapy of salivary glands sialolithiasis is a surgical procedure.

This master thesis presents a case of elderly man with submandibular sialolithiasis. The case presentation consists of physical examination, diagnosis with the help of bimanual palpation, intraoral examination and orthopantomogram, surgical therapy and control examination.

**Key words:** salivary glands; sialolithiasis; submandibular gland

# SADRŽAJ

<b>1. UVOD.....</b>	<b>1</b>
<b>1.1. Žlijezde slinovnice.....</b>	<b>3</b>
<b>1.2. Anatomija submandibularne žlijezde.....</b>	<b>5</b>
<b>1.3. Sekrecija sline.....</b>	<b>7</b>
<b>1.4. Sijalolitijaza.....</b>	<b>8</b>
1.4.1. Etiologija i patogeneza.....	9
1.4.2. Klinička slika.....	10
1.4.3. Dijagnoza.....	11
1.4.4. Liječenje.....	12
<b>2. PRIKAZ SLUČAJA.....</b>	<b>14</b>
<b>3. RASPRAVA.....</b>	<b>21</b>
<b>4. ZAKLJUČAK.....</b>	<b>25</b>
<b>5. LITERATURA.....</b>	<b>27</b>
<b>6. ŽIVOTOPIS.....</b>	<b>30</b>

## **POPIS KRATICA**

**a.** - arterija

**v.** - vena

**n.** - živac (*lat. nervus*)

**m.** - mišić (*lat. musculus*)

**RDG** - rendgen

**MSCT** - višeslojna kompjuterizirana tomografija

**CBCT** - *cone beam* kompjuterizirana tomografija





Žlijezde slinovnice egzokrine su žlijezde od kojih razlikujemo male, jednostavnije žlijezde smještene u submukozi usne šupljine i ždrijela, te tri velike parne žlijezde slinovnice a to su: podušna (parotidna), podčeljusna (submandibularna) i podjezična (sublingvalna) (1).

Velike žlijezde slinovnice su zaslužne za lučenje 95% ukupnog volumena izlučene sline, koja se u usnu šuplinu izlučuje putem sustava kanalića. Dok su male žlijezde slinovnice zaslužne za preostalih 5% volumena (2).

Izlučena slina ima važnu ulogu održavanja sluznice vlažnom, uz to ima i protektivnu, probavnu i regulatornu funkciju. U jednom danu žlijezde slinovnice prosječno proizvedu 1000-1500 ml sline, od čega se većina stvara u parotidnim žlijezdama (60%) (3).

Sijalolitijaza je bolest žlijezda slinovnica koja je relativno česta, te se najčešće javlja u submandibularnoj žlijezdi, zatim u parotidnoj te sublingvalnoj. Dolazi do stvaranja kalcificiranog kamenca, zvanog sijalolit, unutar izvodnih kanala velikih i malih žlijezda slinovnica ili unutar same žlijezde (4).

Bimanualnom palpacijom žlijezde se postavlja dijagnoza, tijekom pregleda treba paziti jer može doći do guranja sijalolita prema žlijezdi. Radiološkim metodama se potvrđuje dijagnoza, a to su ortopantomogram, zagrizne snimke dna usne šupljine, CBCT i MSCT (1,4).

Terapija sijalolitijaze ovisi o veličini sijalolita. U slučaju stvaranja malih sijalolita liječenje je konzervativno, dok kod velikih sijalolita i malih sijalolita kod kojih je neuspješno konzervativno liječenje, terapija izbora je kirurško odstranjivanje (4).

Svrha ovog rada je detaljan pregled etiologije, kliničke slike, dijagnoze te liječenja sijalolitijaze. Uz to i objasniti dijagnostičke i terapijske metode liječenja sijalolitijaze submandibularne žlijezde kroz prikaz slučaja.

## 1.1. Žlijezde slinovnice

Egzokrine žlijezde usne šupljine, žlijezde slinovnice luče posebnu tjelesnu tekućinu, a to je slina. Dije se na velike parne žlijezde i male žlijezde slinovnice. Velike parne žlijezde slinovnice su podušna (parotidna), podčeljusna (submandibularna) te podjezična (sublingvalna), dok su male žlijezde slinovnice nalaze po cijeloj sluznici u području submukoze (labijalno, bukalno, palatinalno, lingvalno, u ždrijelu, na gingivi, dnu usne šupljine, jeziku) (5).

Sve žlijezde slinovnice razvojno nastaju na isti način, to je uraštanjem epitela primitivne usne šupljine u susjedni mezenhim, a tragovi tog uraštanja su izvodni kanali velikih žlijezda slinovnica. U četvrtom tjednu embrionalnog razvoja nastaje parotidna žlijezda, u šestom tjednu se razvija submandibularna, dok do razvoja sublingvalne dolazi tijekom osmog tjedna trudnoće. Male žlijezde nastaju iz endodermalnog ili ektodermalnog tkiva, ovisno o njihovoj lokalizaciji (6).

Osim po veličini, žlijezde slinovnice dijelimo i na mukozne, serozne te seromukozne žlijezde. Parotidna žlijezda je čisto serozna žlijezda, submandibularna se sastoji od seroznih i mukoznih stanica, no pretežno je serozna, sublingvalna je također mješovita, no većinom je sastavljena od mukoznih stanica (7).

Parotidna žlijezda slinovnica potpuno je serozna žlijezda i od svih parnih žlijezda je najveća, masa joj je 14-28 grama te se anatomske dijeli na površinski dio (*pars superficialis*) i duboki dio (*pars profunda*). Ogranci VII. kranijalnog živca - ličnog živca (*n. facialis*) prolazeći kroz parotidnu žlijezdu tvore *pes anserinus major* (8). Granice parotidne žlijezde prema susjednim strukturama su određene njihovom lokalizacijom i nisu pravilne. Zigomatična kost je gornja granica parotidne žlijezde, donji rub mandibule predstavlja donju granicu širenja žlijezde, stražnja granica se sastoji od hrskavice zvukovoda, *m. sternocleidomastoideus* te mastoidnog nastavak, dok se površinski dio žlijezde uzdiže uz krak donje čeljusti (*ramus mandibulae*) i pruža iznad parnog maseteričnog mišića. Parotidna žlijezda svojim dubokim dijelom graniči

sa parafaringealnim prostorom kojim prolaze zajednička karotidna arterija (*a. carotis communis*), unutarnja jugularna vena (*v. jugularis interna*), četiri zadnja kranijalna živca (IX., X., XI., i XII.), te se u tom području nalazi i stiloidni nastavak na koji se hvataju mišići. Upravo zbog navedenih odnosa sa ličnim živcom i parafaringealnim prostorom te načela o očuvanju *n. facialis* u operativnim tehnikama, kirurški zahvati na parotidnoj žlijezdi se smještaju u skupinu teških operacija (1,9,10). Inervacija parotidne žlijezde sastoji se od simpatičkih i parasimpatičkih vlakana. Od aurikulotemporalnog živca (*n. auriculotemporalis*) dolaze parasimpatička sekretorna vlakna koja su odgovorna za lučenje razrijeđene, vodenaste sline velikog volumena, dok simpatička vlakna odgovorna za smanjenje lučenja sline i lučenja guste, ljepljive sline, dolaze od simpatičkog plexusa vanjske karotidne arterije (*a. carotis externa*). Opskrbu arterijskom krvi parotidna žlijezda prima od okcipitalne arterije, površinske temporalne i vanjske facijalne arterije, dok je stražnja facijalna vena odgovorna za drenažu venske krvi parotidne žlijezde. Glavni izvodni kanal parotidne žlijezde (*ductus Stenonis*) izlučuje slinu u usnu šupljinu kroz otvor (*papilla parotidea*) koji se nalazi u projekciji drugog gornjeg molara (7,11,12).

Submandibularna žlijezda slinovnica parna je velika žlijezda, koja se sastoji od mukoznih i seroznih stanica, no pretežno je serozna. Nalazi se u području submandibularnog trokuta, te je druga po veličini iza parotidne žlijezde. Proizvedena slina izlučuje se izvodnim kanalom (*ductus Warthoni*) (7,11,12).

Sublingvalna žlijezda slinovnica parna je mješovita žlijezda, sa više mukoznih nego seroznih stanica. Smještena je u dnu usne šupljine, gdje ispod jezika tvori udubinu (*fovea sublingualis*), dok sa gornjim svojim rubom nabor (*plica sublingualis*). Trokutastog je oblika, masa žlijezde je oko 4 grama, te je od svih velikih žlijezda slinovnica najvarijabilnija. Relativno često sublingvalna žlijezda nije jedinstvena, već nastaje udruživanjem desetak manjih žlijezdi koje čine cjelinu te je u 65% slučajeva dobro razvijena (13). Sublingvalne žlijezde nemaju fibroznu kapsulu kao parotidne i submandibularne žlijezde. Topografski se nalazi iznad *m. mylohyoideusa*, medijalnu granicu čini *m. styloglossus*, mandibula je dio lateralne granice žlijezde, dok je stražnja granica *m. hyoglossus*. Sublingvalna žlijezda je arterijski irigirana *a. lingualis* te ograncima *a. submentalis*, vensku krv odvodi pripadajući venski sustav.

Glavni izvodni kanal sublingvalne žlijezde je *ductus Bartollini*, uz spomenuti kanal nalazi se i veći broj manjih kanala (*ducti Rivini*) koji se otvaraju duž sublingvalnog nabora. Kod većine se glavni kanal sublingvalne žlijezde otvara u submandibularni izvodni kanal (1,9).

Osim velikih žlijezda slinovnica u usnoj šupljini i ždrijelu se nalaze i male žlijezde slinovnice (*glandulae salivariae minores*) u koje se ubrajaju bukalne, lingvalne, palatinalne, faringealne i labijalne žlijezde. One također mogu biti serozne i mukozne, otvaraju se u usnu šupljinu te imaju svoju patologiju (7). U male žlijezde slinovnice ubrajaju se i serozne Ebnerove žlijezde na bazi jezike (*papillae vallatae*, *papillae foliatae*) (14).

## 1.2. Anatomija submandibularne žlijezde

Submandibularna žlijezda slinovnica parna je mješovita žlijezda koja se sastoji od mukoznih i seroznih stanica, od kojih prevladavaju serozne. Serozni acinusi imaju uzak lumen i oblik seroznik stanica je piramidalan, dok mukozni acinusi imaju široki lumen i oblik stanica je cilindričan odnosno kubičan. Masa žlijezde je 7 do 16 grama, obložena je fibroznom kapsulom koja se relativno lagano pomiče zbog nedostatka septi koje ulaze u parenhim žljezdanog tkiva (1,4).

Topografski je smještena u submandibularnom trokutu, stražnja granica je stilomandibularni ligament koji odvaja submandibularnu žlijezdu od parotidne žlijezde, gornja granica se nalazi ispod ruba manibule, prednji i stražnji trbuh *m. digastricus* čine donju granicu submandibularnog trokuta te prednji dio žlijezde prijanja uz sam *m. mylohyoideus*. Preko gornje površine submandibularne žlijezde pruža se *a. facialis*, koja šalje svoje ogranke u žlijezdu prije prelaska donjeg ruba mandibule. Važno je očuvati *a. facialis* tijekom kirurških zahvata na žlijezdi, no glandularni ogranci se odstranjuju ako je potrebno (7,9).

Anatomski na podčeljusnoj žlijezdi razlikujemo površinski i duboki dio. Površinski dio žlijezde je veći od manjeg dubokog dijela. Izvodni kanal, *ductus Warthoni*, izlazi iz dubljeg dijela žlijezde, smjer pružanja mu je prema gore i naprijed te se križa sa *n. lingualis* (4).

Također se mora poštediti i mandibularni ogranak *n. facialis*, ako se nalazi ispod ruba donje čeljusti. Između submandibularne žlijezde i *m. hyoglossusa*, nalazi se XII. kranijalni živac - *n. hypoglossus*, koji se tijekom operacije žlijezde mora pronaći i sačuvati, upravo zbog svoje uloge u regulaciji jezične muskulature (govor, gutanje, osnovne jezične kretnje). Ako se submandibularna žlijezda mora upotpunosti ukloniti, tada se uklanja i dio *m. mylohyoideusa* zbog izvodnog kanala smještenog kroz spomenuti mišić kojeg prati i duboki dio submandibularne žlijezde (1,7,9).

Izvodni kanal submandibularne žlijezde (*ductus Warthoni*) prolazi naprijed iznad *m. mylohyoideusa*, zatim između *m. hyoglossusa*, *m. genioglossusa* i unutarne strane mandibule. U zadnjem dijelu svoga toka, submandibularni duktus priliježe uz sublingvalnu žlijezdu, te može doći do otvaranja sublingvalnog glavnog kanala na prednjem dijelu te žlijezde (*ductus Bartollini*) u submandibularni izvodni kanal. Na dnu usne šupljine, lateralno od frenuluma submandibularni duktus se otvara i tvori *carunculu sublingualis* kroz koju se luči slina u usnu šupljinu (7,15).

Arterijskom krvlju submandibularnu žlijezdu opskrbljuju ogranci *a. facialis* i *a. lingualis*, a drenaža venske krvi se odvija preko *v. facialis*. Limfatička drenaža submandibularne žlijezde se odvija pomoću *nodusa lymphoideusa submandibularisa* (7,11).

Submandibularna žlijezda inervirana je parasimpatičkim i simpatičkim sekretornim vlaknima. Simpatička vlakna stižu od pleksusa koji se nalazi oko *a. facialis*, dok parasimpatička vlakna dolaze od *chordae tympani* (7,10,11).

### 1.3. Sekrecija sline

Žljezdano tkivo velikih i malih žlijezda slinovnica građeno je od seroznih, mukoznih i mioepitelnih stanica. U velikim žlijezdama stanice su raspoređene u osnovne građevne jedinice zvane acinusi, koji se nalaze unutar režnjeva sastavljenih od žljezdanog tkiva i izvodnih kanalića. U acinusima počinje stvaranje sline, no do promjene njenog sastava dolazi prolaskom sline kroz izvodne kanale. Slina kao tjelesna tekućina se stvara mehanizmima osmoze i difuzije krvne plazme preko bazalne membrane između acinusnih stanica i sustava kapilara (9,15).

Serozne žljezdane stanice piramidalnog su oblika, široka baza stanice prijanja uz bazalnu laminu, dok je uski vrh usmjeren prema lumenom. Tvore kuglaste nakupine sa lumenom smještenim u sredini. U potpunosti izgrađuju parotidnu žlijezdu i male Ebnerove žlijezde, te čine većinu stanica u mješovitoj submandibularnoj žlijezdi. Slina koju proizvode serozne stanice je razrjeđena, vodenasta, no bogata je enzimima, posebno amilazom, enzimom potrebnim za razgradnju složenih ugljikohidrata (3,16).

Mukozne žljezdane stanice cilindričnog odnosno kubičnog oblika, smještene su kružno oko cilindričnog lumena stvarajući tubule. Proizvedena slina gusta je, velike viskoznosti, te sadrži glikoprotein mucin koji u dodiru s vodom stvara mukus. Mucin, koji pridnosi viskoelastičnim svojstvom u stvaranju mukusa i time stvaranjem barijere, je jedna od najvažnijih molekula u obrani usne šupljine od patogena (kandidijaza, virusne infekcija) (3,17).

Mioepitelne stanice su smještene na žljezdanim dijelovima sa unutarnje strane bazalne lamine te na početnim dijelovima izvodnih kanala. Glavna funkcija stanica je sprječiti povećanje volumena žljezdanog tkiva tijekom izlučivanja sline, jer dolazi do povišenja intraluminalnog tlaka (3).

Dnevno se proizvede 1000-1500 mililitara sline, najveći volumen od 60% pripada proizvodnji parotidne žlijezde, zatim 30% proizvede submandibularna žlijezda, dok se 5% proizvede u sublingvalnoj žlijezdi i 5% u malim žlijezdama slinovnicama (4).

Glavni sastojak sline je voda, te iznosi oko 99% ukupnog udjela, sadrži i soli od kojih su glavne soli karbonati i kalcijev fosfat, te enzime od kojih je najbitnija amilaza i glikoprotein mucin. Slina ima vrlo povoljan raspon pH-vrijednosti koji iznosi 6,0-7,0 (1,16).

Slina ima regulatornu, zaštitnu i probavnu ulogu: stvara bolus, pomaže pri gutanju i na početku probavnog sustava razgrađuje složene ugljikohidrate amilazom, mehanički štiti sluznicu pomoću mucina te uz prisustvo lizozima ima i antimikrobna djelovanja, slinom se izlučuju uzročnici različitih bolesti kao što su virusi, mehanički čisti zube gornje i donje čeljusti, posrednik je u stvaranju osjeta okusa, te je važna za kontrolu acidobazne ravnoteže tako što regulira odnose proteina, bikarbonata i fosfata (1,7).

Lučenje sline iz žlijezda slinovnica kontrolirano je parasimptičkom i simpatičkom inervacijom žlijezda. Podražajem na kolinergične parasimptičke i  $\alpha$ -adrenergične simpatičke receptore u bazalnoj membrani acinusa, dolazi do povećanog lučenja vode i kalija, dok se podraživanjem  $\beta$ -adrenergičkih simpatičkih receptora povećava lučenje amilaze (1,7).

Stimulacija parasimptičkim sekretornim vlaknima dovodi do stvaranja vodenaste, rijetke sline većeg volumena, dok stimulacija simpatičkim vlaknima rezultira stvaranjem guste, viskozne sline, manjeg volumena (3,7).

#### **1.4. Sijalolitijaza**

Sijalolitijaza je bolest žlijezda slinovnica koja se navodi kao jedna od najčešćih patoloških stanja slinovnica. Dolazi do stvaranja kalcificiranog kamenca (sijalolita) u izvodnim kanalima žlijezde. Točan uzrok razvitka sijalolitijaze nije razriješen, no navodi se nekoliko teorija i etioloških faktora (1,4).



### 1.4.1. Etiologija i patogeneza

Pojava sijalolitijaze neovisna je o dobi, no najviše se pojavljuje kod osoba od 20 do 50 godina, te je kod muškaraca dva puta češća nego kod žena. Submandibularna žlijezda je najčešća lokalizacija nastanka kalcificiranih konkremenata u čak 80% slučajeva, u parotidnoj žlijezdi pojavljuju se u 10% slučajeva, zatim u lingvalnoj u 5%, dok se vrlo rijetko pojavljuju u malim žlijezdama slinovnicama. Sijalolitijaza se u većini slučajeva javlja unilateralno, te je vrlo rijetka pojava bilateralna zahvaćenost žlijezda (4,11,14).

Jedna od teorija nastanka sijalolitijaze govori da je uzrok smanjen ili zaustavljen protok sline kroz odvodne kanale. Trauma također može biti faktor nastajanja, pa tako i velike koncentracije iona u slini, kao što su kalcijevi i fosfatni ioni. Važan faktor je i sastav sline, mukozna slina je gusta, ljepljiva, dok je serozna slina većeg volumena, no vodenasta i razrijeđena. Prisutan kronični sijaloadenitis je česta podloga za pojavu kamenca u zahvaćenoj žlijezdi. Morfološke karakteristike izvodnih kanala različitih žlijezda slinovnica isto pridonose razvitku sijalolitijaze. Sijaloliti su građeni od anorganskog i organskog dijela, kalcijev karbonat i kalcijev fosfat se odlažu oko organskog matriksa kojeg tvore epitelne stanice, sluz i bakterije (18,19).

Razlozi najčešće pojave sijalolitijaze u submandibularnoj žlijezdi su sastav sline koju proizvodi te anatomija same submandibularne žlijezde. Slina koju submandibularna žlijezda luči je veće pH-vrijednosti (alkaličnija) od sline parotidne žlijezde, u njenom sastavu je veća koncentracija fosfatnih, kalcijevih soli i oksalata, te je submandibularna žlijezda mješovita žlijezda tj. ne luči samo serozni sadržaj, već i mukozni visoke viskoznosti. Warthonov kanal submandibularne žlijezde znatno je duži od izvodnog kanala parotidne žlijezde i slina koja se luči kroz taj kanal putuje u suprotnom smjeru sile teže. Također do zaustavljenog protoka sline može doći i prilikom terapije antikolinergicima, lijekovima koji imaju kserostomični učinak (1,19).

### 1.4.2. Klinička slika

Kamenci se mogu stvarati u odvodnim kanalima unutar žlijezde ili kanalima izvan žlijezde slinovnice (intraglandularni, ekstraglandularni), ako se nalaze u distalnim dijelovima kanala mogu se napipati kao tvrda tvorba ispod mukoze.

Sijalolitijazu parotidne žlijezde najčešće karakteriziraju manji, multipli sijaloliti, dok je u submandibularnoj u najviše slučajeva prisutan jedan sijalolit. Ako se nalaze u odvodnom kanalu submandibularne žlijezde (Warthonov duktus), kamenci su elongirani, glatki i poprimaju oblik samog kanala, dok kamenci koji se nalaze u odvodnim kanalima unutar žlijezde imaju nepravilan oblik, oštih su rubova te imaju veći afinitet prema rastu (1,4).

Tijekom konzumiranja hrane i pića dolazi do pojave osjetljive, bolne otekline u području zahvaćene žlijezde slinovnice. Oteklina stvara smetnje i prilikom gutanja, govorenja, pa i nošenja protetskim radova. Položaj konkrementa, povišenje tlaka u žlijezdi te stupanj opstrukcije uvjetuje koliko su izraženi simptomi (4).

Sijaloliti smješteni intraglandularno često ne uzrokuju pojavu simptoma, ili su simptomi smanjeni i lakše se podnose od sijalolita smještenih ekstraglandularno. Do povlačenja i ponovnog pojavljivanja otekline i bolova dolazi upravo zbog ponavljanog zaglavljenja kamenca u kanalu (1).

U slučajevima teškog stanja, sijalolit upotpunosti dovede do opstrukcije glavnog izvodnog kanala, što dovodi do zaustavljenog otjecanja sline. Oteklina perzistira te može dovesti do infekcije i upale žlijezde sa povišenom tjelesnom temperaturom. Bolna oteklina i njeno širenje može dovesti do stvaranja apscesa (1,4).

### 1.4.3. Dijagnoza

Prije postavljanja dijagnoze i odabira dijagnostičkih metoda, vrlo je bitna temeljita anamneza i opće stanje bolesnika. Ispituju se subjektivni simptomi i tegobe, vrijeme kada je počelo i kakav je intenzitet promjena.

Fizikalnim preglednom, točnije bimanualnom palpacijom se postavlja dijagnoza sijalolitijaze žlijezda slinovnica. Palpacijom žlijezde i odvodnih kanala, osjetit će se tvrda, dobro ograničena tvorba. Pregled treba biti pažljiv kako ne bi došlo do pomicanja sijalolita u izvodnom kanalu prema žlijezdi, te tako zakompliciralo operacijski zahvat (4,7).

Uz bimanualnu palpaciju i radiološke metode, bitan je i intraoralni pregled kojim pregledavamo izvodne kanale i utvrđujemo smanjenu količinu izlučene slike, ako je došlo do smanjenja. Također se određuje postoji li upala, crvenilo ili čak gnojni sekret iz izvodnog kanala žlijezde slinovnice (4).

Za potvrđivanje dijagnoze sijalolitijaze, koriste se radiološke metode poput digitalne ortopantomografske snimke, zagrizne snimke dna usne šupljine, višeslojna kompjutorizirana tomografija (MSCT), *cone beam* kompjuterizirana tomografija (CBCT) ili sijalografije sa kontrastom (4,7).

Ortopantomogram je vrsta 2D ekstraoralne panoramske snimke, koja se snima uređajem ortopantomografom. Četiri su osnovna inteziteta zasjenjenja i transparentija na zapisu: zrak se prikazuje kao transparentija, masno tkivo daje minimalno zasjenjenje, mišići i parenhimalni organi srednje zasjenjenje, vapna poput kosti i kalcifikata daju jako zasjenjenje, dok metal daje intenzivno zasjenjenje. Sijaloliti se zbog anorganskog podrijetla dobro prikazuju, jakim zasjenjenjem poput kosti (20).

Zagrizna snimka dna usne šupljine snima se klasičnim dentalnim RDG uređajem, danas su to najčešće digitalne snimke. Analiza snimke jednaka je kao i analiza ortopantomograma, pri čemu je najbolji prikaz metala i kalcificiranih tvorevina. Ovu radiološku metodu koristimo kod sijalolitijaze submandibularne i sublingvalne žlijezde slinovnice (20).

MSCT ili višeslojna kompjuterizirana tomografija je radiološka metoda kojom se dobivaju snimke u više slojeva za detaljan prikaz ciljanog organa. Koristi rendgenske zrake koje iz više smjerova izlaze iz rendgenske cijevi te se dobivaju snimke u tri različite ravnine. Prednost ove metode je veća razlučivost od rendgenskih snimki, osjetljivost višeslojne kompjuterizirane tomografije je i do sto puta veća od obične RDG snimke (20).

CBCT ili *cone beam* kompjuterizirana tomografija, vrsta je uređaja koji koristi konične rendgenske zrake, mjerenje se zasniva na oslabljenju zraka prilikom prolaska kroz različita tkiva. Prednosti CBCT-a u usporedbi sa MSCT metodom su manje doze zračenja, vrijeme snimanja je kraće, te je CBCT uređaj manjih dimenzija i niže cijene. Najčešće se primjenjuje u oralnoj kirurgiji za prikaz patoloških promjena glave i vrata, te anatomskih struktura (20).

Ultrazvučni pregled nije radiološka metoda izbora, upravo iz razloga što ne daje jasne topografske odnose zahvaćene žlijezde slinovnice sa okolnim tkivom, i neki dijelovi žlijezde su prekriveni kostima te se zato ne prikazuju na snimci. Ultrazvučni pregled može dati informaciju nalazi li se kamenac u žlijezdi slinovnici, no bez detaljnih odnosa potrebnih za planiranje kirurške terapije (4,7).

U slučaju konkrementa organskog podrijetla, ortopantomogram neće biti od koristi iz razloga što takvi konkrementi neće dati dovoljan stupanj zasjenjenja na snimci. Tada je radiološka metoda izbora sijalografija sa kontrastom. Sijalografijom se može razlikovati radi li se o kamencu, tumoru ili stenozi (21).

#### 1.4.4. Liječenje

Terapija sijalolitijaze žlijezda slinovnica je kirurškim liječenjem. Lokalna anestezija se sastoji od bloka na donji alveolarni živac, dok se okolno tkivo anestezira infiltracijskom anestezijom. Ako se sijaloliti nalaze u zadnjoj trećini izvodnog kanala, pristup je intraoralni, širi se otvor kanala i pritiskom na kanal, od straga prema otvoru, uklanja se sijalolit. Veći kamenci također mogu biti uklonjeni incizijom kroz sluznicu i kanal iznad kamenca, nakon uklanjanja kamenca radi se postupak marsupijalizacije, što znači šivanje stijenki odvodnog kanala za susjednu sluznicu usne šupljine. Marsupijalizacijom se sprječava suženje izvodnog duktusa, i time pojava rekurentne upale žlijezde slinovnice (4,19).

Sijalolit se može nalaziti u srednjoj i proksimalnoj trećini izvodnog kanala ili u kanalima unutar same žlijezde, tada se kirurški, ekstraoralnim putem uklanja i žlijezda slinovnica sa kamencom. Tijekom kirurških zahvata na parotidnoj žlijezdi, *n. facialis* je najbitnija struktura koja se mora očuvati. *n. facialis* u parotidnu žlijezdu ulazi iznad *v. retromandibularis* i *a. carotis externa*, unutar žlijezde se dijeli na pet ograna - temporalni, zigomatični, bukalni, mandibularni, cervikalni (1,4).

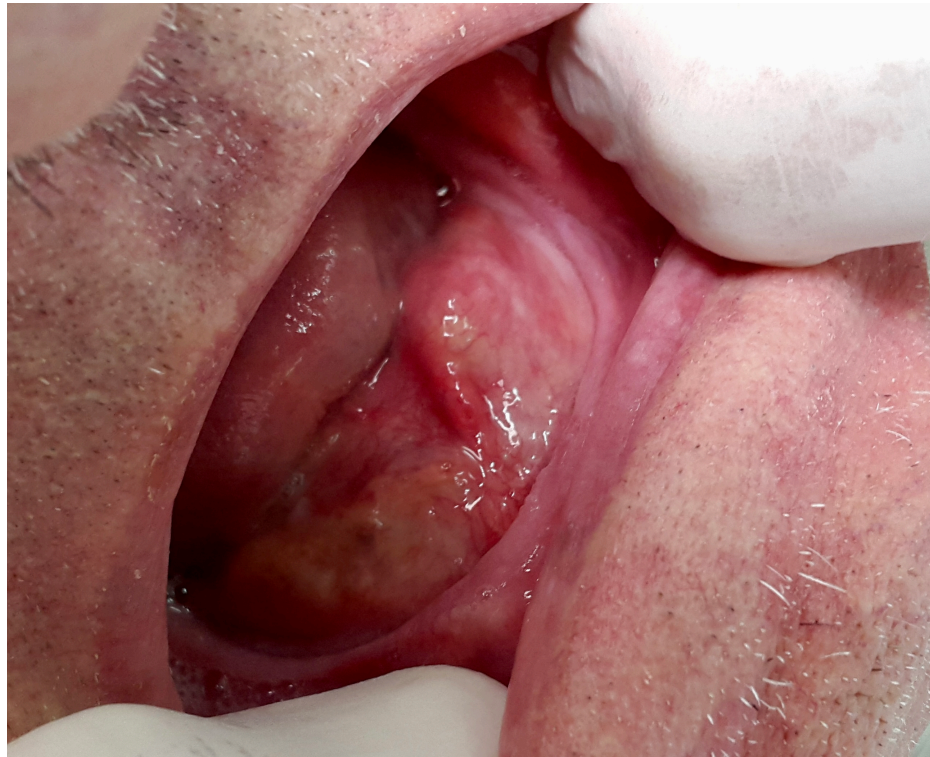Potpuno uklanjanje submandibularne žlijezde dovodi do disekcije stražnjeg ruba *m. mylohyoideusa*, važna struktura za očuvanje tijekom zahvata je *n. lingualis* koji se nalazi u neposrednoj blizini prednjeg dijela submandibularne žlijezde, također se mora pronaći te poštediti i *n. hypoglossus* koji se nalazi inferiorno, često se prilikom odstranjenja u obliku petlje može uočiti na bazi submandibularne žlijezde (1,7).

U nekim slučajevima kada su sijaloliti vrlo malih dimenzija, prilikom fizikalnog pregleda nisu očiti, te ne stvaraju osobite tegobe, terapija može biti konzervativna. Tada se liječenje sastoji od stavljanja toplih obloga na žlijezdu, masiranja zahvaćene žlijezde, obilne hidratacije te korištenje sredstva za stimulaciju lučenja sline kao što su tvrdi bomboni ili limunov sok (4).

## **2. PRIKAZ SLUČAJA**

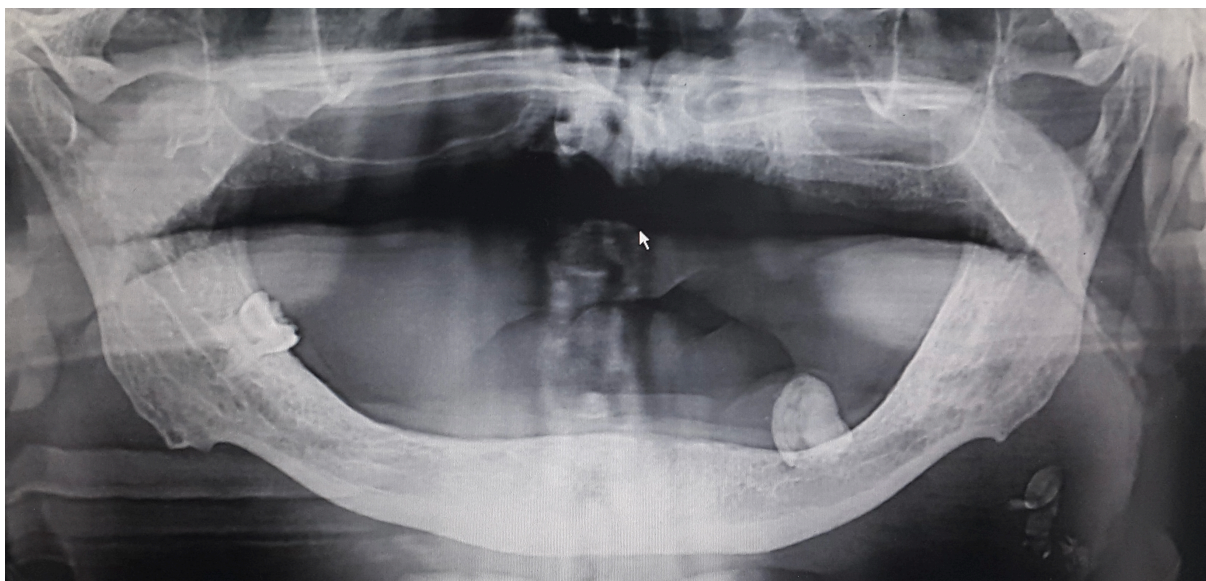
Muškarac starije životne dobi, bez osobitosti u anamnezi, upućen je, od strane svog stomatologa, u Kliničku bolnicu Dubrava na Zavod za oralnu kirurgiju zbog pojave otekline u dnu usne šupljine. Pacijent se žali na bolnost prilikom konzumacije hrane i pića, te na povećanje otekline nakon konzumacije, pogotovo kada se radi o kiseloj, ljutoj ili vrućoj hrani. Otežano guta, navodi osjećaj nelagode prilikom govora i tijekom nošenja donje potpune proteze.

Nakon detaljno skupljenih anamnestičkih podataka, napravljen je fizikalni intraoralni pregled kojim se uočila oteklina na lijevoj strani dna usne šupljine te izrazita crvenilost otvora izvodnog kanala submandibularne žlijezde (*caruncula sublingualis*). Zatim se bimanualnom palpacijom lijeve submandibularne žlijezde palpirala tvrda, dobro ograničena tvorba, izrazito osjetljiva na bol. Na temelju anamneze i fizikalnog pregleda postavlja se dijagnoza - sialolitijaza lijeve submandibularne žlijezde.



Slika 1. Oteklina na lijevoj strani dna usne šupljine  
(preuzeto s dopuštenjem autora prof. dr. sc. Berislava Perića)

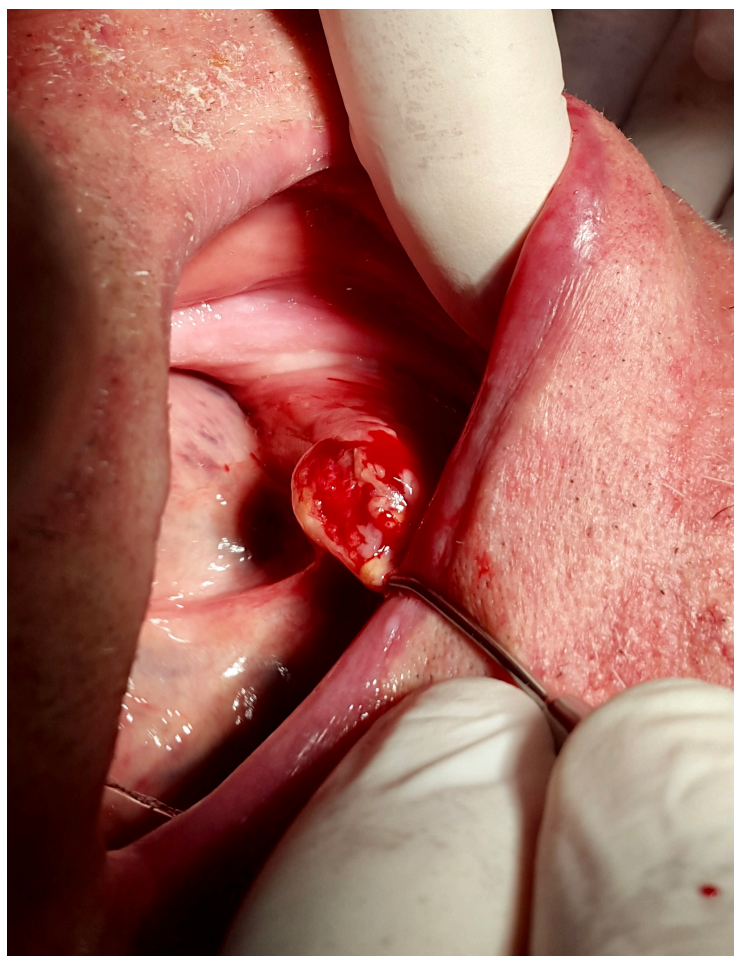Za potvrdu dijagnoze korišten je ortopantomogram kao radiološka metoda izbora. Na ortopantomogramskoj snimci se vidi jako zasjenjenje relativno ovalnog oblika, u području lijeve strane donje čeljusti. Jako zasjenjenje po skali inteziteta transparencije i zasjenjenja RDG zapisa, govori da se radi o kalcifikatu.



Slika 2. Sjena sijalolita na ortopantomogramskoj snimci  
(preuzeto s dopuštenjem autora prof. dr. sc. Berislava Perića)

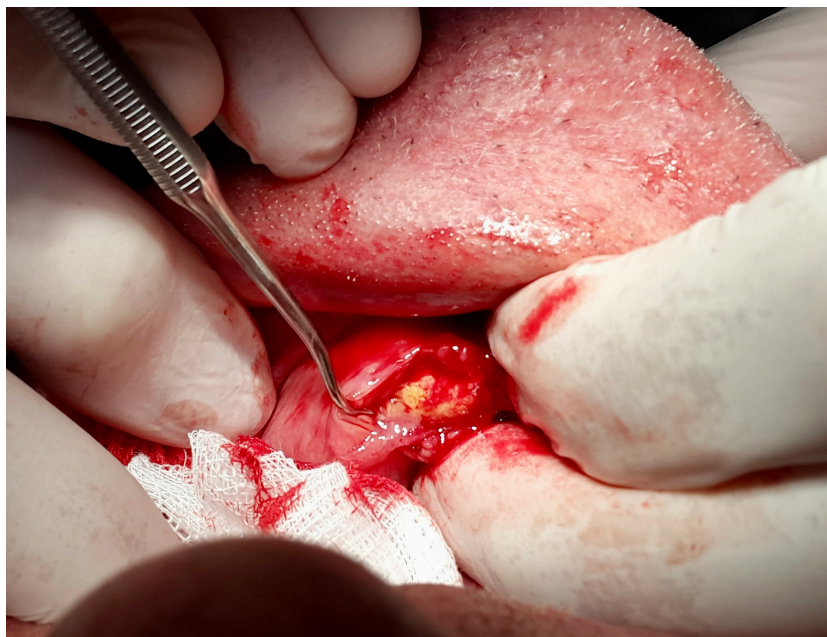Sijalolit je smješten u terminalnom dijelu izvodnog kanala (ductus Warthoni) te je indiciran intraoralni kirurški zahvat, koji se izvršio u lokalnoj anesteziji. Od tehnika lokalne anestezije primjenjena je provodna anestezija na donji alveolarni živac i infiltracijska anestezija okolnih tkiva. Incizija je napravljena kirurškim nožem kroz sluznicu i kanal u visini sijalolita. Uz pomoć usisnog uređaja i retraktora se postigla dobra vidljivost pozicije kamenca, zatim se laganim pritiskom kanala u smjeru od submandibularne žlijezde prema otvoru, kamenac pomaknuo prema usnoj šupljini.



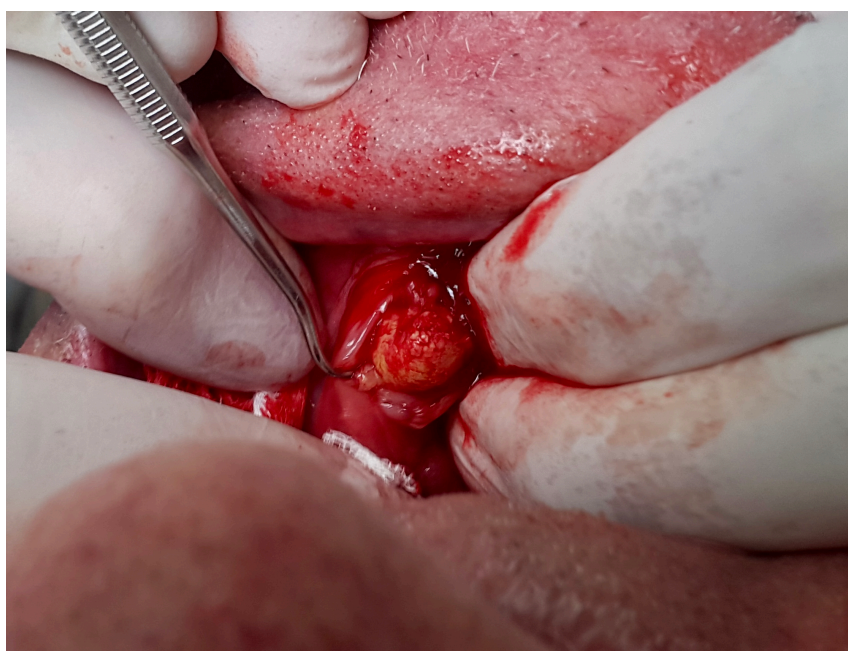

Slika 3. Incizija sluznice i kanala u razini sijalolita  
(preuzeto s dopuštanjem autora prof. dr. sc. Berislava Perića)

Nakon incizije i oslobađanja sijalolita, sijalolit se ekstirpira odnosno upotpunosti uklanja pomoću anatomske pincete (ravne pincete sa poprječnim udubljenjima) i savijenom kohleom (kohlea pogodna za donju čeljust). Pokreti moraju biti kontrolirani kako ne bi došlo do paranja sluznice, i kamenac se lagano gurao u smjeru otvora kako ne bi došlo do oštećenja zahvaćene žlijezde i okolnih struktura. S obzirom da je kamenac bio smješten u zadnjoj trećini izvodnog kanala, nije bilo potrebno uklanjati submandibularnu žlijezdu zajedno sa kamencom.

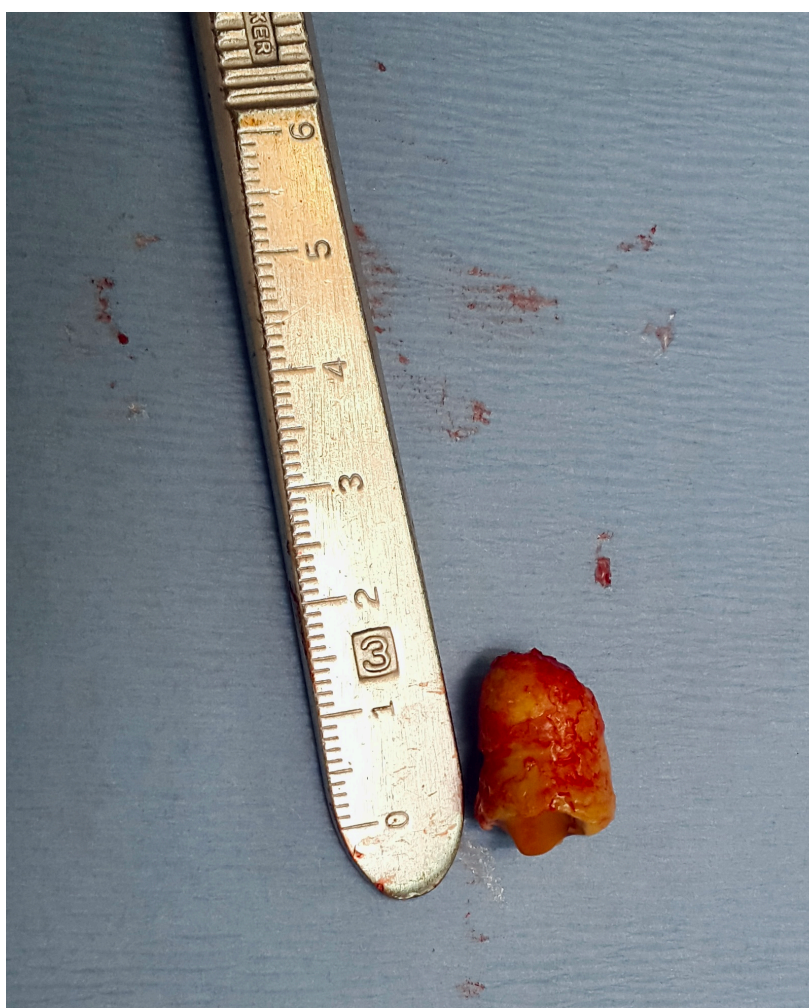


Slika 4. Ekstirpacija sijalolita iz izvodnog kanala submandibularne žlijezde  
(preuzeto s dopuštanjem autora prof. dr. sc. Berislava Perića)

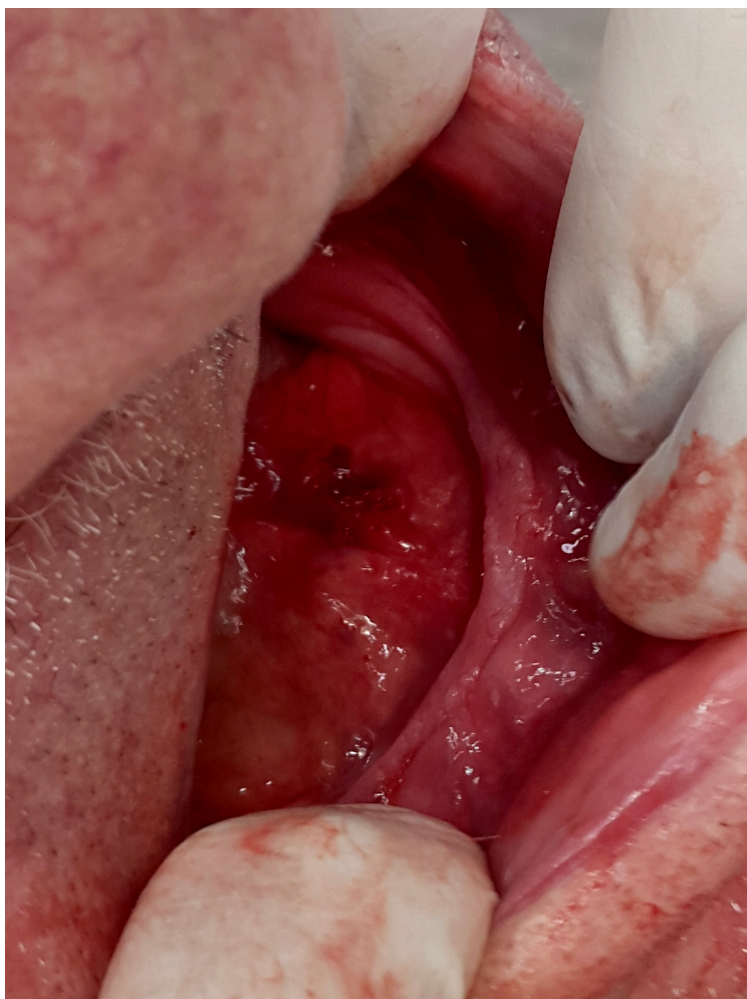

Slika 5. Vađenje sijalolita uz pomoć savijene kohlee  
(preuzeto s dopuštanjem autora prof. dr. sc. Berislava Perića)

Kirurški zahvat je obavljen kao i planirano, nije došlo do nikakvih komplikacija. Izvađeni sijalolit bio je veličine 15 milimetara, ovalnog oblika bez oštih rubova, tamnije žute boje te blago elongiran . S obzirom na zasjenjenje koje pokazuje na RDG snimci, zaključujemo da je anorganskog podrijetla. Postoperativno nije došlo do poteškoća, te je cijeljenje završeno bez tegoba. Prilikom kontrolnih pregleda se uočava normalna funkcija lijeve submandibularne žlijezde.



Slika 6. Sijalolit neposredno nakon što je uklonjen  
(preuzeto s dopuštenjem autora prof. dr. sc. Berislava Perića)



Slika 7. Sluznica neposredno nakon vađenja sijalolita  
(preuzeto s dopuštanjem autora prof. dr. sc. Berislava Perića)



Vrsta egzokrinih žlijezda u usnoj šupljini su žlijezde slinovnice, po veličini se dijele na velike, parne žlijezde i na male žlijezde smještene u submukozi cijele usne šupljine i ždrijela. Parotidna, submandibularna i sublingvalna žlijezda slinovnica su velike parne žlijezde. Također se dijele po vrsti stanica koje ih izgrađuju, a to su serozne i mukozne stanice. Stanice imaju različite uloge, serozne stanice proizvode vodenastu, razrijeđenu slinu sa visokom koncentracijom enzima (amilaza), dok mukozne stanice proizvode viskoznu slinu bogatu glikoproteinima (mucin) (5).

Parasimpatičkim i simpatičkim sekretornim vlaknima se regulira izlučivanje sline iz žlijezda slinovnica. Slina je tjelesna tekućina najvećim dijelom sastavljena od vode, čak oko 99%, ostatak spada na ione, enzime i glikoproteine. Dnevne količine izlučene sline iznose 1000-1500 mililitara, tijekom mirovanja najveći udio izlučene sline proizvedu submandibularne žlijezde (pretežito mukozna), dok stimulacijom, najviše sline proizvede parotidna žlijezda (serozna slina) (4).

Sijalolitijaza, bolest karakterizirana nastankom kalcificiranih konkremenata u intraglandularnim ili ekstraglandularnim odvodnim kanalima žlijezda slinovnica. Po učestalosti jedna je od najčešćih patoloških stanja slinovnica. Sijaloliti se u većini slučajeva razvijaju u submandibularnoj žlijezdi slinovnici i to 80%, otprilike 10% se razvije u parotidnoj žlijezdi slinovnici, dok u sublingvalnoj žlijezdi tek 7%, sijalolitijaza u malim žlijezdama slinovnicama je vrlo rijetka pojava (14).

Iako se sijalolitijaza može razviti kod bilo koga neovisno o starosti, najučestalija je pojava u dobi 20-50 godina, te je po dosadašnjim istraživanjima dvostruko češća pojava kod muškaraca, nego kod žena. Kamenci razvijeni u parotidnoj žlijezdi slinovnici su manji i multipli, u usporedbi sa kamencima u submandibularnoj žlijezdi koji su najčešće solitarni i većih dimenzija. Vrlo rijetko dolazi do bilateralnog razvoja sijalolitijaze, u pravilu je bolest koja se javlja unilateralno, na jednoj od parnih žlijezda slinovnica (1,4).

Postoji nekoliko teorija kako dolazi do razvijanja sijalolitijaze, no specifičan uzrok odnosno jedinstven etiološki faktor nije poznat. Jedna od teorija se temelji na blokiranom protoku proizvedene sline. Dok druga navodi veću lužnatost sline proizvedene u submandibularnoj žlijezdi, također slina submandibularne žlijezde nije čisto serozna kao što je slučaj kod parotidne žlijezde, nego sadrži i mukozni sekret koji ju čini viskoznijom. Povećana koncentracija iona (fosfatnih, kalcijских soli, karbonata) je također bitan etiološki faktor. Kronični sijaloadenitis (upala žlijezda slinovnica) pridonosi razvoju sijalolitijaze (18,19).

Dijagnostičke metode koje se koriste su detaljna anamneza, fizikalni pregled te radiološke metode. Postavljanje dijagnoze se vrši bimanualnom palpacijom zahvaćene žlijezde, nakon uzimanja anamneze. Kako bi dijagnoza bila potvrđena, mora se napraviti i jedna od radioloških metoda kao što su snimanje ortopantomograma, višeslojna kompjuterizirana tomografija, *cone beam* kompjuterizirana tomografija, zagrizna snimka dna usne šupljine, sijalografija s kontrastom (4).

U slučaju kamenca anorganskog podrijetla, na ortopantomogramskoj snimci će kamenac biti prikazan po intezitetu kao jako zasjenjenje. Korištenjem višeslojne kompjuterizirane tomografije, rezultat je točan prikaz smještaja sijalolita, žlijezde slinovnice i ostalih okolnih organa (4,20).

Liječenje sijalolitijaze je u većini slučajeva kirurškim zahvatom. Ako je došlo i do razvijanja infekcije, prepisuje se i antibiotik. Ako se sijalolit nalazi u posljednoj trećini izvodnog kanala, kirurški pristup je intraoralni i započinje se incizijom iznad kamenca, nakon davanja anestezije. Anestezija je provodna (donji alveolarni živac) i infiltracijska (okolno tkivo žlijezde). Kamenac se ekstirpira, te se po potrebi napravi marsupijalizacija. Potrebno je uklanjanje i žlijezde slinovnice zajedno sa kamencom, ako se taj kamenac nalazi u početnom dijelu odvodnog kanala ili čak u kanalima unutar žlijezde (4).

U malom broju slučajeva, kada je sijalolit vrlo malih dimenzija i nije očit prilikom kliničkog pregleda, liječenje može biti konzervativno što uključuje obilnu hidrataciju, masiranje žlijezde, stavljanje toplih obloga te korištenje sijalogoga (sredstva za stvaranje sline, na primjer limunov sok ili tvrdi bomboni) (4).

Prognoza liječenja je vrlo dobra, kirurško liječenje sijalolitijaze treba pratiti redovnim kontrolnim pregledima kako bi se ustanovila normalna funkcija zahvaćene žlijezde slinovnice, odnosno ako je došlo do ekstirpacije žlijezde prati se tijek cijeljenja.





Sijalolitijaza, kao najčešća bolest žlijezda slinovnica, predstavlja vrlo važan dio znanja iz područja oralne kirurgije koji doktor dentalne medicine mora posjedovati. S obzirom na jasnu i prepoznatljivu kliničku sliku, te usavršen slijed dijagnostičkih metoda, bolest je koja vrlo rijetko dovode do pogrešne dijagnoze. Kirurško uklanjanje sijalolita, terapija je izbora kod liječenja sijalolitijaze žlijezda slinovnica.

Razvoj kalcificiranih konkremenata se može javiti u velikim i malim žlijezdama slinovnicama, no ipak je submandibularna žlijezda najčešća lokalizacija (80% slučajeva). Liječenje sijalolitijaze submandibularne žlijezde započinje temeljitim uzimanjem anamneze, nakon čega slijedi fizikalni pregled, prvo intraoralni pregled sluznice, sa naglaskom na dno usne šupljine, zatim bimanualna palpacija zahvaćene žlijezde. Eksploracijom prstima osjeti se kruta, dobro ograničena tvorevina smještena ispod sluznice, osjetljiva na bol tijekom dodira kao i tijekom hranjenja i pijenja. Ukoliko se sijalolit nalazi u terminalnom dijelu izvodnog kanala, uočiti će se i crvenilo otvora zahvaćenog kanala. Dijagnoza se postavlja fizikalnim pregledom, no potvrđuje se ortopantomogramom, zagriznom snimkom dna usne šupljine, sijalografijom, višeslojnom kompjuteriziranom tomografijom. Nakon potvrđene dijagnoze sijalolitijaze submandibularne žlijezde, provodno se anestezira donji alveolarni živac i infiltracijskom anestezijom okolno tkivo. Kirurški zahvat započinje incizijom iznad sijalolita, te se sijalolit laganim pritiskom na odvodni kanal gura prema otvoru, uz pomoć pincete i kohlee se upotpunosti ukloni. Ukoliko je potrebno napravi se i marsupijalizacija, terminalni dio kanala se zašije za sluznicu usne šupljine kako bi se spriječilo suženje odnosno striktura kanala, koja je razlog za ponavljajuće upale žlijezde.



1. Simović S. Bolesti žlijezda slinovnica. Zagreb: Školska knjiga; 1994. p. 1-52, 77- 89
2. Cekić-Arambašin A i sur. Oralna medicina. 1st ed. Zagreb: Školska knjiga; 2005.
3. Junqueira LC, Carneiro J. Osnove histologije. 10th ed. Zagreb: Školska knjiga; 2005.
4. Lukšić I i sur. Maksilofacijalna kirurgija. Zagreb: Naklada Ljevak; 2019.
5. Guzzo M et al. Major and minor salivary gland tumors. Crit Rev Oncol Hematol; 2010.
6. Carlson GW. The salivary glands. Embryology, anatomy and surgical applications. Surg Clin North Am; 2000.
7. Bumber Ž, Katić V, Nikšić-Ivančić M, Pegan B, Petrić V, Šprem N. Otorinolaringologija. Zagreb: Naklada Ljevak; 2004.
8. McCormack L.J., Caudwell, E.W., Anson, B.J. The surgical anatomy of the facial nerve. Surgery; 1945.
9. Krmpotić-Nemanić J. Anatomija čovjeka. 2nd ed. Zagreb: Medicinska naklada; 2004.
10. Paulsen F, Waschke J. Sobotta - Gala, vrat i neuroanatomija. Hrvatska: Naklada Slap; 2013.
11. Bagatin M, Virag M i sur. Maksilofacijalna kirurgija. Zagreb: Školska knjiga; 1991.
12. Šutalo J i sur. Patologija i terapija tvrdih zubnih tkiva. Zagreb: Naklada Zadro; 1994. p. 131-6.
13. Castelli W.A., Huelke D.F., Celis A. Some basic anatomic features in paralingual space surgery. Oral Surg. 27: 613, 1969.
14. Rauch S. Sperchelsteine in Die Speicheldrüsen des Menschen. Stuttgart: Georg Thieme Verlag; 1959.

15. Kalogjera L, Trotić R, Ivkić M. Skripta iz otorinolaringologije za studente stomatologije. Zagreb: Znanje; 2001. p. 64-5
16. Guyton AC, Hall JE. Medicinska fiziologija. 12th ed. Zagreb: Medicinska naklada; 2012.
17. Frenkel ES, Ribbeck K. Salivary mucins in host defense and disease prevention. *J Oral Microbiol.* 2015 Dec 22;7:29759
18. Gorlin RJ, Goldman HM. Thoma's Oral Pathology. 6th Ed. CV Mosby, St Louis 1970.
19. Cawson RA, Gleeson MJ, Eveson JW. Pathology and surgery of the salivary glands. Oxford: ISIS Medical Media; 1997.
20. Krolo I, Zadavec D i sur. Dentalna radiologija. 1st ed. Zagreb: Medicinska naklada; 2016.
21. Bradley PJ, Guntinas-Lichius O. Salivary Gland Disorders and Diseases: Diagnosis and Management. New York: Thieme Medical Publishers, Inc.; 2011.



Karla Štajcar rođena je 19.05.1997. godine u Zagrebu. Svoje školovanje započinje u osnovnoj školi Cvjetno naselje. Tijekom pohađanja osnovne škole dodjeljena su joj dva priznanja grada Zagreba za uspješnost na državnim natjecanjima iz područja strojarskih konstrukcija i elektrotehnike. Zatim upisuje matematičko-informatički smjer u XV. Gimnaziji u Zagrebu. Kao voditelj ekipe Prve pomoći, dvije godine ostvaruje izvrstan rezultat na državnim natjecanjima, te osvaja međunarodnu nagradu sudjelovanjem na Comenius projektu. Nakon mature upisuje Stomatološki fakultet Sveučilišta u Zagrebu. Kao voditelj Sportske udruge Stomatološkog fakulteta organizira sudjelovanje sportaša na svim velikim natjecanjima, član je organizacijskom odbora projekta EVP Zagreb, te Summercamp-a Dubrovnik. Tijekom školovanja trenira odbojku, pohađa školu stranih jezika te se bavi plesom. Radila je kao voditelj sportskih programa u turističkom naselju Zaton, te asistirala u ordinacijama dentalne medicine. Bila je član Dobrovoljnog vatrogasnog društva Črnomerec, te je aktivni volonter u Crvenom križu Zagreb.