

# Upotreba autologne kosti u liječenju periimplantitisa

---

Žabarović, Marko

Professional thesis / Završni specijalistički

2023

Degree Grantor / Ustanova koja je dodijelila akademski / stručni stupanj: **University of Zagreb, School of Dental Medicine / Sveučilište u Zagrebu, Stomatološki fakultet**

Permanent link / Trajna poveznica: <https://um.nsk.hr/um:nbn:hr:127:335178>

Rights / Prava: [Attribution-NonCommercial 4.0 International](#)/[Imenovanje-Nekomercijalno 4.0 međunarodna](#)

Download date / Datum preuzimanja: **2024-07-05**



Repository / Repozitorij:

[University of Zagreb School of Dental Medicine Repository](#)





Sveučilište u Zagrebu  
Stomatološki fakultet

Marko Žabarović

# **UPOTREBA AUTOLOGNE KOSTI U LIJEČENJU PERIIMPLANTITISA**

POSLIJEDIPLOMSKI SPECIJALISTIČKI RAD

Zagreb, 2023.

Rad je ostvaren u: Zavod za parodontologiju, Stomatološki fakultet, Sveučilište u Zagrebu

Naziv poslijediplomskog specijalističkog studija: Dentalna implantologija

Mentor rada: prof. dr. sc. Darije Plančak, Zavod za parodontologiju

Lektorica hrvatskog jezika: Ana Škrmeta, lektorica hrvatskog jezika

Lektor engleskog jezika: Marija Matić, magistra engleskog jezika i književnosti / magistra sociologije

Sastav povjerenstva za ocjenu poslijediplomskog specijalističkog rada:

- 1.
- 2.
- 3.

Sastav povjerenstva za obranu poslijediplomskog specijalističkog rada:

- 1.
- 2.
- 3.
- 4.

Datum obrane rada:

Rad sadržava: 53 stranice

2 tablice

9 slika

1 CD

Rad je autorsko djelo, koje je u potpunosti samostalno napisano uz naznaku izvora drugih autora i dokumenata korištenih u radu. Osim ako nije drukčije navedeno, sve ilustracije (tablice, slike i dr.) u radu izvorni su doprinos autora poslijediplomskog specijalističkog rada. Autor je odgovoran za pribavljanje dopuštenja za korištenje ilustracija koje nisu njegov izvorni doprinos, kao i za sve eventualne posljedice koje mogu nastati zbog nedopuštenog preuzimanja ilustracija, odnosno propusta u navođenju njihova podrijetla.

*Zahvaljujem svojoj obitelji na bezgraničnom strpljenju koje mi ukazuju cijeli život i tijekom cijelog mog školovanja. Prerijetko vam govorim koliko sam vam zahvalan.*

*Veliko hvala mom mentoru, prof. dr. sc. Dariju Plančaku, na njegovoj podršci i pristupu, uvijek punom razumijevanja.*

## Sažetak

### UPOTREBA AUTOLOGNE KOSTI U LIJEČENJU PERIIMPLANTITISA

Dentalni implantati postaju sve uobičajeniji terapijski modalitet opskrbe bezubih područja te alternativa klasičnim protetičkim radovima. Prevalencija upalnih bolesti periimplantatnih tkiva, mukozitisa i periimplantitisa, visoka je i u kontinuiranom porastu zbog sve većeg broja postavljenih implantata. Jedinstvene, općeprihvaćene smjernice za liječenje periimplantatnih bolesti, ne postoje. Mukozitis, kao reverzibilna upala, uspješno se može liječiti nekirurškim, antiinfektivnim protokolima. Periimplantitis, koji predstavlja ireverzibilni gubitak kosti oko implantata, danas predstavlja izazov za liječenje te ima daleko lošije ishode liječenja od parodontitisa, ireverzibilne upale oko prirodnog zuba. Nekirurško liječenje periimplantitisa daje limitirane rezultate. Kirurško liječenje podrazumijeva neaugmentativne, augmentativne i kombinirane tehnike. Augmentativne tehnike podrazumijevaju upotrebu različitih koštanih nadomjesnih materijala, membrana i biološki aktivnih tvari. I dok su se autologni koštani transplantati oduvijek smatrali zlatnim standardom u augmentacijskim postupcima, kada se koriste kao jedini materijal u sklopu augmentativnog kirurškog zahvata za liječenje periimplantitisa, čini se da daju slabije rezultate u usporedbi s protokolima u kojima se miješaju sa ksenogenim ili aloplastičnim transplantatom ili u usporedbi sa samim ksenogenim transplantatom. Miješanje autologne kosti sa ksenogenim ili aloplastičnim transplantatima mogu poboljšati svojstva pojedinačnih materijala. Ksenogeni i aloplastični transplantati u slučaju miješanja s autolognom kosti osiguravaju sporiju resorpciju i osteokonduktivnost koja je pogodna u cijeljenju nakon kirurške terapije periimplantitisa. Potrebna su daljnja istraživanja za utvrđivanje optimalnog odabira materijala i kirurških tehnika u svrhu postizanja što boljih i dugotrajnih terapijskih rezultata.

**Ključne riječi:** periimplantitis; koštani nadomjesni materijali; regenerativna kirurška terapija; parodontna kirurgija; autologna kost

## **Summary**

### **THE USE OF AUTOLOGOUS BONE IN TREATMENT OF PERIIMPLANTITIS**

Dental implants are becoming an increasingly common therapeutic modality for tooth loss and an alternative to classic prosthetic treatment. The prevalence of peri-implant inflammatory diseases, mucositis and peri-implantitis, is high and continuously on the rise due to the increasing number of placed implants. There are no generally accepted guidelines for the treatment of peri-implant diseases. Mucositis as a reversible inflammation can be successfully treated with non-surgical, anti-infective protocols. Peri-implantitis, which represents the irreversible loss of bone around the implant, is still challenging to treat and has far worse treatment outcomes than periodontitis, an irreversible inflammation around the natural tooth. Non-surgical treatment of peri-implantitis gives limited results. Surgical treatment includes non-augmentative, augmentative and combined techniques. Augmentative techniques involve the use of different bone replacement materials, membranes and biologics. While autologous bone grafts have always been considered the gold standard in augmentation procedures, when used as the sole material in augmentative surgery for the treatment of peri-implantitis, they appear to produce inferior results compared to protocols in which they are combined with xenogeneic or alloplastic grafts or in comparison with the xenogeneic transplant alone. Mixing autologous bone with xenogeneic or alloplastic grafts can improve the properties of individual materials. Xenogeneic and alloplastic grafts in the case of combining with autologous bone ensure slower resorption and osteoconductivity, which is convenient for healing after surgical therapy of peri-implantitis. Further research is needed to determine the optimal selection of materials and surgical techniques in order to achieve the best possible and long-lasting therapeutic results.

**Keywords:** peri-implantitis; bone substitute materials; regenerative surgical therapy; periodontal surgery; autogenous bone

## SADRŽAJ

<b>1. UVOD</b> .....	<b>1</b>
<b>2. RAZRADA</b> .....	<b>5</b>
2.1. Anatomija periimplantatnih tkiva i razlika u usporedbi sa zubom .....	6
2.2. Klasifikacija periimplantatnih bolesti i stanja .....	9
2.3. Etiologija periimplantatnih patologija .....	12
2.3.1. Mikrobiološke implikacije u etiopatogenezi periimplantatnih bolesti.....	12
2.3.2. Čimbenici rizika za razvoj periimplantatnih bolesti .....	14
2.4. Terapija periimplantatnih bolesti .....	16
2.4.1. Terapija mukozitisa.....	16
2.4.2. Nekirurško liječenje periimplantitisa .....	18
2.5. Kirurško liječenje periimplantitisa .....	20
2.5.1. Strategije dekontaminacije implantata .....	20
2.5.2. Neaugmentativne metode.....	21
2.5.2.1. Pristup otvorenog reznja.....	21
2.5.2.2. Resektivna terapija .....	22
2.5.3. Augmentativne metode .....	22
2.6. Koštani nadomjesni materijali .....	23
2.6.1. Autologni koštani transplantati .....	26
2.6.2. Alogeni koštani transplantati .....	26
2.6.3. Ksenogeni koštani transplantati .....	27
2.6.4. Aloplastični materijali.....	27
2.7. Počeci istraživanja o kirurškom liječenju periimplantitisa u životinjskim modelima...	27
2.8. Je li autologna kost doista „zlatni standard“ u regenerativnom liječenju? .....	28
2.9. Autologna kost i ishodi liječenja periimplantitisa – rezultati istraživanja.....	29

2.9.1. Autologna kost kao jedini korišteni materijal u regenerativnom liječenju periimplantitisa .....	29
2.9.2. Autologna kost u kombinaciji s drugim koštanim nadomjesnim materijalima za regenerativnu terapiju periimplantatnih defekata .....	32
<b>3. RASPRAVA.....</b>	<b>33</b>
<b>4. ZAKLJUČAK.....</b>	<b>38</b>
<b>5. LITERATURA .....</b>	<b>40</b>
<b>6. ŽIVOTOPIS.....</b>	<b>52</b>



## Popis skraćenica

<b>GS</b>	gingivni sulcus, engl. <i>gingival sulcus</i>
<b>JE</b>	spojni epitel, engl. <i>junctional epithelium</i>
<b>CTA</b>	vezivnotkivni pričvrstak, engl. <i>connective tissue attachment</i>
<b>BOP</b>	krvarenje pri sondiranju, engl. <i>bleeding on probing</i>
<b>KTW</b>	širina pojasa keratiniziranog tkiva, engl. <i>keratinized tissue width</i>
<b>ODF</b>	pristup otvorenog režnja, engl. <i>open flap debridement</i>
<b>BOP</b>	krvarenje pri sondiranju, engl. <i>bleeding on probing</i>
<b>PPD</b>	dubina sondiranja, engl. <i>periodontal pocket depth</i>
<b>SUPP</b>	supuracija/gnojenje, engl. <i>suppuration</i>
<b>OFD</b>	pristup otvorenog režnja, engl. <i>open flap debridement</i>
<b>FDDBA</b>	suho smrznuti alogeni koštani transplantat, engl. <i>freeze-dried bone allograft</i>
<b>DFDBA</b>	demineralizirani suho smrznuti alogeni koštani transplantat, engl. <i>demineralized freeze-dried bone allograft</i>
<b>GBR</b>	vođena koštana regeneracija, engl. <i>guided bone regeneration</i>
<b>GTR</b>	vođena regeneracija tkiva, engl. <i>guided tissue regeneration</i>

## **1. UVOD**

Dentalni implantati su protetički nadomjesci od umjetnog materijala koji se ugrađuju u alveolarnu kost te nadomještaju korijen zuba (1). Najčešće korišteni materijal za njihovu izradu jesu titanijske legure, iako je upotreba dentalnih implantata od cirkonij-oksidne keramike u kontinuiranom porastu. Kirurški ugrađeni implantat prolazi proces tzv. oseointegracije, koja podrazumijeva postizanje njegova integriteta s okolnom kosti. Intrakoštani dio dentalnog implantata služi kao nosač protetičke suprastrukture. Takva struktura može biti mobilna ili fiksna. Primjer mobilne suprastrukture jest pokrovna proteza, pri čemu je implantat u funkciji njezine retencije. Fiksne suprastrukture, koje mogu biti ili cementirane ili učvršćene vijčanom vezom, uvelike se razlikuju - od pojedinačnih krunica do mostova različitih raspona, pa čak i semicirkularnih mostova u pojedinoj čeljusti, poput All-On-X koncepta (2). Dentalni implantati danas su među pacijentima veoma popularna alternativa klasičnim protetičkim radovima u svrhu opskrbe bezubih područja.

Povijest dentalnih implantata kao koncepta ugradnje stranog tijela u čeljusnu kost, u područja gdje nedostaje prirodni zub, seže u civilizaciju Maja, 600AD, gdje su pronađeni dokazi o grubim implantatima izrađenim od školjki i slonovače. Ipak, dentalna implantologija, u obliku u kojem je poznajemo danas, počela se razvijati tek 60-ih godina prošlog stoljeća. Ocem moderne dentalne implantologije smatra se švedski ortoped Per-Ingvar Brånemark. Proveo je pivotalna istraživanja koja su dovela do spoznaje i definicije fenomena oseointegracije.

Tržište dentalnim implantatima svjedoči kontinuiranom porastu broja proizvođača implantata kao odgovoru na njihovo ustoličenje kao standarda u liječenju bezubosti. Ipak, informacije o broju implantata koji se godišnje ugrađuju tek su procjene, ali ne i točno podaci. Globalne procjene tržišta implantata sugeriraju da se godišnje proda 12 – 18 milijuna implantata, dok je u Europi taj broj oko 5,5 – 6 milijuna implantata godišnje (3).

Istraživanje iz 2016. godine, koje je procjenjivalo podatke iz *National Health and Nutrition Examination Surveys*, državnog programa u Sjedinjenim Američkim Državama koji uključuje dugogodišnje praćenje nutritivnog statusa stanovnika, potvrdilo je kontinuirani porast upotrebe dentalnih implantata u praćenoj populaciji. Elani i suradnici 2016. godine među prvima su objavili podatke o trendovima u upotrebi dentalnih implantata procjenjujući podatke iz sedmog američkog NHANES istraživanja (engl. *National Health and Nutrition Examination Surveys* – američki nacionalni program koji procjenjuje zdravlje i nutritivni status osoba dječje i odrasle dobi u SAD-u, op.a.) (4). U istraživanju je procijenjeno da je

1999. godine 0,7% Amerikanaca imalo dentalne implantate, a taj je broj porastao na 5,7% 2016. godine. Autori su procijenili da bi taj postotak mogao dosegnuti 23%.

U Kraljevini Švedskoj od 2008. godine postoji Nacionalni registar kvalitete za karijes i parodontne bolesti (šve. *Svenskt kvalitetsregister för Karies och Parodontit*, SKaPa), koji elektronički prikuplja podatke o pacijentima iz suradnih organizacija koje pružaju dentalnu skrb (3,5). Godine 2018. taj registar imao je informacije o otprilike 6,9 milijuna ljudi, dok je ukupna populacija države oko 10 milijuna. U SkaPa izvješću za razdoblje 2015./2016., procijenjeno je da 2,8% pojedinaca u registru ima jedan ili više dentalnih implantata, što je porast u odnosu na 1,7% za razdoblje 2009./2010. (6).

Godine 2018. održana je konsenzusna konferencija, u organizaciji Europskog udruženja za oseointegraciju (engl. *European Association for Osseointegration*, EAO). Skupina eksperata sugerirala je potrebu za ustanovljenjem registra dentalnih implantata po uzoru na registar kvalitete iz područja medicine. S obzirom na ubrzani razvoj dentalnih implantata, kirurških tehnika i protetičkih materijala te njihovu primjenu, koja je veoma često malo ili nimalo poduprta znanstvenim dokazima, ekspertni tim smatra da bi postojanje takvog registra poboljšalo kvalitetu liječenja i ishoda terapije (3).

Naime, uspjeh implantoprotetičke terapije uobičajeno se klinički procjenjuje ishodom „preživljenja implantata” (engl. *implant survival*). Preživljenje implantata dominantan je ishod i u kliničkim istraživanjima. Taj ishod odražava prisutnost ili gubitak implantata. Ipak, preživljenje implantata kao jedini ishod, nedovoljan je za potpunu procjenu implantološke terapije. Preživljenje protetičke suprastrukture, marginalni gubitak kosti, mehaničke, tehničke i biološke komplikacije i ishodi temeljeni na pacijentu (percepcija estetike i utjecaj na kvalitetu života), samo su neki od ishoda sve više zastupljenih u znanstvenoj literaturi koji daju cjelovitiji uvid u uspješnost (i ograničenja) implantološke terapije (6).

Biološke komplikacije implantoprotetičke terapije podrazumijevaju razvoj upalnih patologija periimplantatnog tkiva. Pojavi tih bioloških komplikacija prethodi formacija i dugoročno neuklanjanje bakterijskog biofilma, koji uzrokuje upalne promjene (7). I dok mukozitis predstavlja reverzibilni oblik upale periimplantatnog tkiva, periimplantitis karakterizira progresivni gubitak koštanog tkiva oko implantata. Neliječenje periimplantitisa finalno dovodi do gubitka implantata. Nažalost, i sama terapija periimplantitisa jest kompleksna i veoma često ne sasvim predvidivih ishoda. Zahtijeva provođenje nekirurške i kirurške

terapije, pri čemu kirurško liječenje može biti resektivno, regenerativno ili kombinacija tih modaliteta, a može uključivati i kirurške intervencije na mekim periimplantatnim tkivima (8).

Svrha je ovoga rada predstaviti pregled literature na temu jednog od kirurških modaliteta liječenja periimplantitisa – regenerativnu kiruršku terapiju s upotrebom autologne kosti.



## 2.1. Anatomija periimplantatnih tkiva i razlika u usporedbi sa zubom

Anatomska tkiva oko implantata dijele određene karakteristike s tkivima oko zuba, uz pojedine značajne kliničke i histološke razlike. Nakon postavljanja implantata i na završetku faze cijeljenja, zdravo tkivo oko implantata podrazumijeva integraciju i tvrdih i mekih zdravih tkiva uz površinu implantata. Intrakoštani dio implantata ima funkciju analognu korijenu zuba – služi kao strukturno sidrište nadomjestka. Nadogradnja (engl. *abutment*) implantata u kontaktu je s mekim, transmukoznim tkivom (9).

Intrakoštani dio implantata, koji je oseointegriran, u neposrednoj je čvrstoj vezi s alveolarnom kosti. To čini i jednu od glavnih razlika između korijena zuba i implantata – zub ima parodontni ligament. Parodontni ligament čine kolagena vlakna koja su s jedne strane uložena u alveolarnu kost, a s druge u cement korijena i u prosjeku je širine 0,15 mm do 0,21 mm. Samim time je i propriocepcija i taktilna osjetljivost zuba i implantata drukčija.

Krvna opskrba tkiva oko implantata primarno dolazi iz dviju skupina krvnih žila – supraparodontalnih i intrakoštanih, za razliku od zuba koji imaju i krvnu opskrbu krvnih žila parodonta (10).

Meko tkivo, točnije vezivo oko zuba i implantata, dijeli neke kliničke i histološke značajke, dok također pokazuje neke razlike, kao što su stanični sastav i orijentacija kolagenih vlakana. Kolagena vlakna oko implantata pružaju se iz periosta alveolarne kosti i usmjerena su paralelno s površinom nadogradnje/suprastrukture implantata, dok se kod prirodnih zuba vlakna pružaju okomito na površinu korijena i učvršćena su u cement korijena. Nadalje, periimplantatno vezivno tkivo bogato je kolagenskim vlaknima, ali siromašno stanicama te se u literaturi često uspoređuje histološki s ožiljkastim tkivom. Nasuprot tome, vezivno tkivo oko prirodnih zubi bogato je fibroblastima (zaduženima za uobičajene metaboličke aktivnosti tkiva) i u usporedbi s vezivnim tkivom oko implantata, ima manje kolagenih vlakana (11,12).

Biološka širina (engl. *biologic width*, BW) je fiziološki oblikovana i stabilna okomita dimenzija dentogingivnog spoja, koja se sastoji od dubine sulkusa spojnog epitela (engl. *junctional epithelium*, JE) i vezivotkivnog pričvrstka (engl. *connective tissue attachment*, CTA). Pojedini literaturni navodi uključuju i sulkus (engl. *gingival sulcus*, GS) u biološku širinu, dok drugi tu dimenziju nazivaju dentogingivnim kompleksom. Poput zubi, i dentalni implantati imaju sličnu periimplantatnu strukturu mekog tkiva. Njezina dimenzija se nešto razlikuje kod dentalnih implantata te je definirana s nekoliko čimbenika, kao npr. vrstom implantata (jednodijelni, dvodijelni). Godine 1961., u prvom istraživanju tog tipa na

kadaveričnim uzorcima, koje je histološki analiziralo BW dimenziju, Gargulio i sur. izmjerili su prosječnu širinu od 2,04 mm (JE + CTA) i 2,73 mm (GS + JE + CTA) (13). Biološka širina oko implantata je veća. U kliničkom istraživanju Kan i suradnici sondirali su do kosti (engl. *bone sounding*) oko implantata te izmjerili prosječnu ekstenziju biološke širine od 6,17 mm na mezijalnim mjernim mjestima, 5,93 mm na distalnim mjestima te 3,63 na bukalnim mjestima implantata (14).

Prethodno spomenuta različita usmjerenost kolagenih vlakana u vezivnom tkivu oko zuba i implantata također je povezana s histološkim značajkama upale. Izostanak horizontalnih vlakana u vezivnom tkivu implantata predstavlja i izostanak prirodne obrane alveolarne kosti pred upalnim infiltratom u gingivi. Tako u stanju upale kod implantata, za razliku od zuba, postoji direktni kontakt upalnog infiltrata s alveolarnom kosti. Nadalje, histološka istraživanja na životinjskom i ljudskom modelu pokazala su i razliku u veličini, sastavu i prostiranju upalnog infiltrata u parodontitisu i periimplantitisu (15,16). U usporedbi s parodontitisom, u periimplantitisu upalna je lezija 2x veća ( $3,48 \pm 2,54 \text{ mm}^2$  u periimplantitisu /  $1,49 \pm 1,05 \text{ mm}^2$  u parodontitisu), veća je gustoća upalnih stanica, apikalnija je u odnosu na epitel džepa i nije okružena zonom neinfiltiranog vezivnog tkiva. U periimplantatnoj leziji također dominiraju plazma stanice, a ne neutrofilii (15).

Usporedba histoanatomskih značajki zuba i implantata predstavljena je u Tablici 1.



**Tablica 1.** Sličnosti i razlike zuba i dentalnog implantata

	<b>Zub</b>	<b>Dentalni implantat</b>
<b>Parodontna vlakna</b>	Uložena u alveolarnu kost i cement zuba Različite grupe vlakana: dentogingivalna, alveologingivalna, transeptalna, interpapilarna, dentoperiostalna, cirkularna, intercirkularna, intergingivalna	Protežu se paralelno s površinom implantata/nadogradnje Dvije grupe vlakana – paralelna, cirkumferentna
<b>Sveza</b>	Parodontni ligament	Oseointegracija
<b>Vezivno tkivo</b>	Manji broj kolagenih vlakana Veći broj stanica Više vaskularizacije	Veći broj kolagenih vlakana Manji broj fibroblasta Vezivo nalikuje ožiljkastom tkivu Manje vaskularizirano
<b>Krvna opskrba</b>	Tri glavna izvora - krvne žile parodontnog ligamenta, kosti i suprapariostalne regije	Dva glavna izvora – suprapariostalne krvne žile i intrakoštane krvne žile
<b>Prostor parodontnog ligamenta</b>	0,15 mm do 0,21 mm	Ne postoji – implantat i kost u direktnom kontaktu
<b>Biološka širina</b>	Spojni epitel: 0,97–1,14 mm Vezivno tkivo: 0,77–1,07 mm Biološka širina: 2,04–2,91 mm	Spojni epitel: 1,88 mm Vezivno tkivo: 1,05 mm Biološka širina: 3,08 mm
<b>Dubina sondiranja</b>	≤ 3 mm u zdravlju	Može biti >3 mm, ovisno o više faktora
<b>Propriocepcija</b>	Mehanoreceptori parodonta	Oseopercepcija
<b>Taktilna osjetljivost</b>	Visoka	Slaba
<b>Aksijalna mobilnost</b>	25–100 μm	3–5 μm
<b>Uporište pri lateralnoj primjeni sila</b>	Apikalna trećina korijena	Krestalna kost

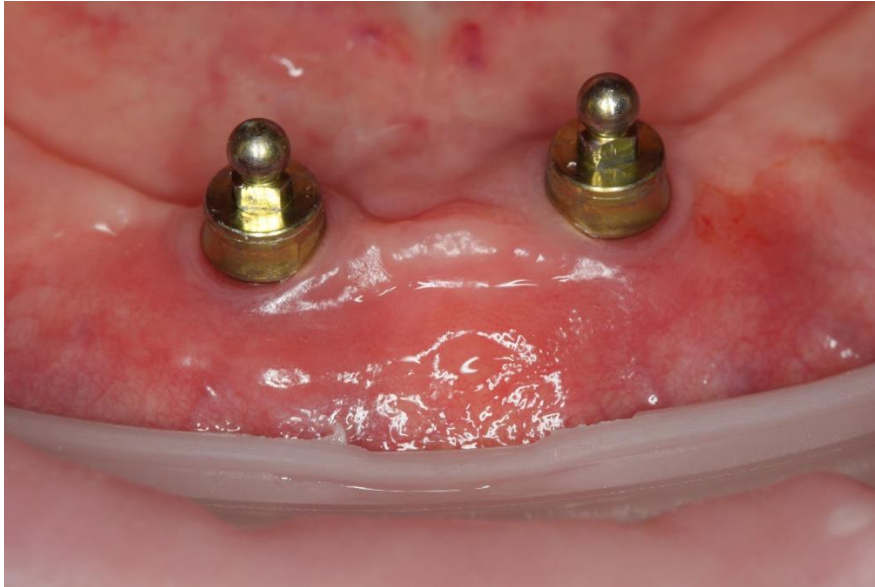
## 2.2. Klasifikacija periimplantatnih bolesti i stanja

Svjetska radionica za klasifikaciju parodontnih i periimplantatnih bolesti i stanja, koja se održala 2017. godine u Chicagu, u SAD-u, donijela je jednu od najvećih promjena u implantološkoj znanstvenoj, akademskoj i kliničkoj zajednici – prvu konsenzusnu definiciju periimplantatnih stanja i bolesti (17). Naime, do čikaške radionice definicije slučajeva periimplantatnog zdravlja, mukozitisa i periimplantitisa nisu postojali.

Upravo je izostanak jedinstvene definicije slučajeva mukozitisa i periimplantitisa jedan od glavnih razloga zašto se pregledom tematske literature mogu naći različiti podaci o prevalenciji ovih dviju patologija. Jedan od najznačajnijih sustavnih pregleda na temu prevalencije periimplantatnih patologija prije predstavljanja nove klasifikacije, onaj autora Derksa i Tomasija, ukazao je na raspon prevalencije mukozitisa od 19 do 65% (težinski prosjek 43%) i periimplantitisa od 1 do 47% (težinski prosjek 22%) (18).

Slučaj **periimplantatnog zdravlja** klinički se dijagnosticira vizualnom inspekcijom i kliničkim mjerenjem te utvrđivanjem sljedećih značajki:

- odsutnost vizualnih znakova upale mekog tkiva;
- odsutnost krvarenja pri sondiranju (engl. *bleeding on probing*, BOP);
- dubina sondiranja koja generalno ne prelazi 5 mm i nije promijenjena (povećanje dubine) u periodu praćenja pacijenta;
- odsutnost gubitka kosti nakon početnog cijeljenja (koji ne bi trebao biti  $\geq 2$ mm).



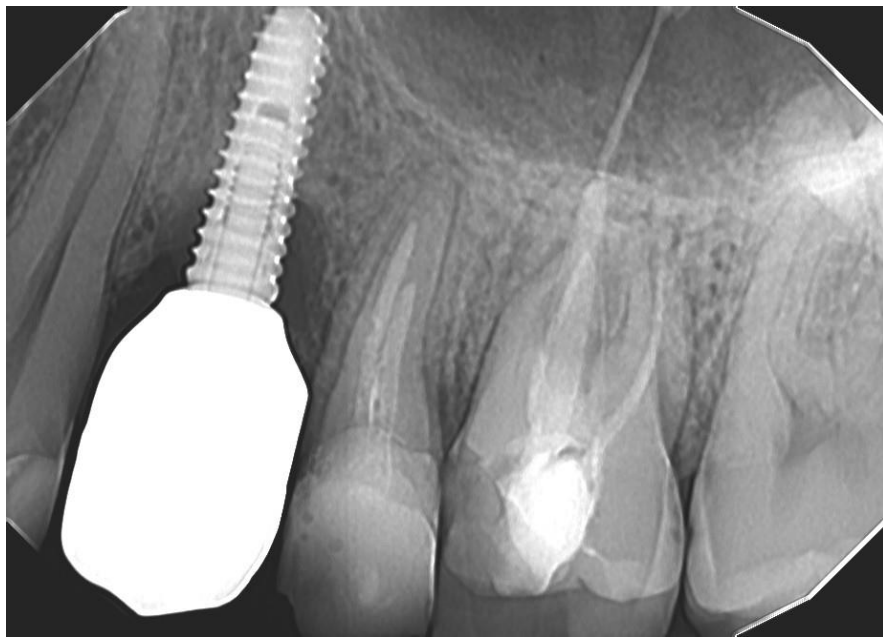
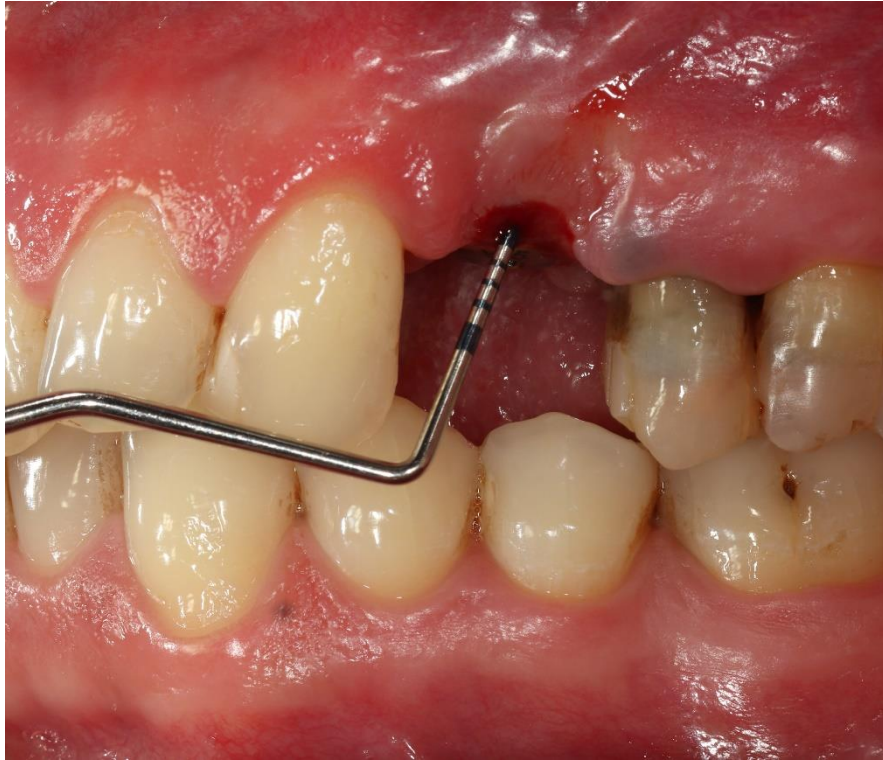
**Slika 1.** Periimplantatno zdravlje implantata za retenciju donje pokrovne proteze  
*Ustupljeno ljubaznošću izv. prof. dr. sc. Joška Viskića*

Slučaj **periimplantatnog mukozitisa** je promjena mekog tkiva oko implantata koju karakterizira:

- vizualna inspekcija prisutnih znakova upale (crvenilo, otečenost);
- krvarenje ili gnojenje pri sondiranju;
- moguća promjena dubine sondiranja (povećanje dubine) u usporedbi s početnim mjerenjem (engl. *baseline*) nakon postavljanja suprastrukture;
- odsutnost gubitka kosti nakon početne remodelacije.

Slučaj **periimplantitisa** podrazumijeva upalu tkiva implantata koju karakterizira:

- upalna promjena periimplantatnog mekog tkiva uz krvarenje i/ili gnojenje pri sondiranju;
- povećanje dubine sondiranja u usporedbi s početnim mjerenjem nakon postavljanja suprastrukture;
- progresivni gubitak kosti nakon 1 godine od postavljanja protetičke suprastrukture koji se može detektirati radiografski;
- u slučaju odsutnosti početnih dubina sondiranja i radiografskih nalaza, gubitak kosti  $\geq 3\text{mm}$  i/ili dubine sondiranja  $\geq 6\text{mm}$  i prisutno krvarenje pri sondiranju (19).



**Slike 2. i 3.** Pacijent s periimplantitisom bez prethodno zabilježenih kliničkih i radiografskih podataka. Dijagnoza je donesena na temelju dubine sondiranja (cirkumferentno dubine veće od 8 mm) i retroalveolarne RTG snimke na kojoj je vidljiv gubitak kosti >3 mm

*Ustupljeno ljubaznošću dr. sc. Larise Musić*

## **2.3. Etiologija periimplantatnih patologija**

Upalne patologije oko implantata etiopatogenetski slične su upalama oko prirodnog zuba, iako postoje i pojedine razlike među njima. Tako su primarni etiološki čimbenik periimplantantnih upalnih bolesti bakterije, kao u slučaju upalnih patologija oko zuba. Dijele i pojedine čimbenike rizika, uz poneke razlike, kao što će biti predstavljeno u nastavku. Prethodno je također navedena razlika u dimenziji i lokalizaciji upalne lezije u gingivi u slučaju paradontitisa i periimplantitisa kao posljedice histoanatomskih razlika.

### **2.3.1. Mikrobiološke implikacije u etiopatogenezi periimplantatnih bolesti**

Kako su dentalni implantati inicijalno bili primjenjivani za rehabilitaciju bezubih pacijenata, komplikacije i neuspjeh implantološke terapije dugo su bile pridavane različitim drugim čimbenicima, osim mikroorganizama, npr. okluzalnim preopterećenjem implantata. Pivotalno istraživanje Ericssona i suradnika na životinjskom modelu, objavljeno 1992. godine, pokazalo je da akumulacijom plaka oko implantata, baš kao i oko zuba, dolazi do stvaranja i uspostavljanja upalne lezije (20). Nasuprot tome, Ericsson i suradnici u drugom su istraživanju pokazali da implantati izloženi svakodnevnoj kontroli plaka pokazuju zdrava okolna tkiva. Prestankom profilaktičkih postupaka dolazi do pojave upale i, histološki, upalnog staničnog infiltrata u rubnom dijelu periimplantatne sluznice (21).

Već 1994. godine objavljeno je istraživanje Pontoriera i suradnika koji su u kliničkom istraživanju usporedili kliničke i mikrobiološke ishode eksperimentalnog gingivitisa i periimplantatnog mukozitisa u 20 zdravih bezubih pacijenata. Prestanak režima oralne higijene trajao je 3 tjedna. Istraživanje nije pokazalo značajne razlike u testiranim parametrima između ove dvije grupe pacijenata te su autori zaključili da je razvoj periimplantatnog mukozitisa zbog nakupljanja plaka sličan razvoju gingivitisa (22).

Marginalni rub gingive, spoj čvrste neljušteće površine zuba i ljuštećeg epitela gingive, podložan je stalnoj kolonizaciji mikroorganizmima. I u stanju gingivnog/parodontnog zdravlja, u tkivu je prisutan određen broj neutrofila koji vrše funkciju imunološkog nadzora. Neuklanjanje bakterijskog biofilma potiče upalnu reakciju. Reverzibilna upala mekog tkiva oko implantata, perrimplantatni mukozitis, baš kao u slučaju gingivitisa, može se izliječiti uklanjanjem biofilma i povratiti stanje zdravlja. Ipak, valja naglasiti da je početni odgovor domaćina na bakterijski izazov u mukozitisu identičan onom koji se javlja kod gingivitisa, ali

produljeno nakupljanje biofilma izaziva izraženiji upalni odgovor u periimplantatnim mekim tkivima, nego u dentogingivnoj jedinici (23). Kao što je prethodno spomenuto, pretpostavlja se da su ovakve razlike u upalnom odgovoru rezultat strukturnih razlika (vaskulariziranost, razlika u omjeru fibroblasta i kolagena). U eksperimentalnom modelu parodontitisa i periimplantitisa, koji su potaknuti postavljanjem ligatura oko zubi i implantata, progresija mukozitisa u periimplantitis slijedila je vrlo sličan slijed događaja kao razvoj parodontitisa iz gingivitisa (24). Međutim, lezije periimplantitisa imale su razdoblja brže progresije, pri čemu je infektivna lezija dosegla alveolarnu koštanu srž. Stoga je razumno pretpostaviti da periimplantitis kod ljudi također pokazuje razdoblja ubrzanog razaranja koja su izraženija od onih uočenih u slučajevima parodontitisa.

Prelazak reverzibilne upale gingivitisa/mukozitisa u parodontitis/periimplantitis povezuje se s disbiozom unutar samog biofilma, iako „okidač” nije u potpunosti razjašnjen. Bakterijske vrste, pa tako i patogeni, koji se mogu detektirati u mikrobnj flori koja nastanjuje implantat i zube slična je i u zdravlju i u bolesti. Pri prelasku iz mukozitisa u periimplantitis može se detektirati promjena mikrobiote manjih količina „mlađeg” biofilma kojim dominiraju gram-pozitivni koki i mali broj gram-negativnih vrsta prema obilnijem i starijem biofilmu u kojem raste broj gram-negativnih anaeroba i fakultativnih anaeroba (25). Istraživanja Socranskog, Haffajee i suradnika pokazala su da se u subgingivnom dentalnom biofilmu bakterijske vrste mogu pronaći u grupama, poznatijim kao „bakterijski kompleksi“. Jedan od tih kompleksa koji je naročito povezan s kliničkim karakteristikama aktivnog parodontitisa, poznat je kao „crveni kompleks“. Njega čine tri usko povezane bakterije – *Tanarella forsythia* (Tf), *Treponema denticola* (Td) i *Porphyromonas gingivalis* (Pg) (26–28). Ti parodontopatogeni također se mogu detektirati i u biofilmu periimplantatnih lezija, baš kao i *Aggregatibacter actinomycetemcomitans* i bakterije drugih kompleksa po Scoranskom, narančastog i narančasto-asociranog kompleksa.

Mikrobiološke analize periimplantatnih lezija pokazale su postojanje i pojedinih drugih mikrobnih vrsta koje nisu tipične za upalne lezije oko zubi. Tako se čini da se s nastankom periimplantitisa mogu povezati i atipične bakterijske vrste, poput bakterija *Staphylococcus aureus*, *Streptococcus epidermidis*, *Pseudomonas aeruginosa*, *Enterobacter* spp., ali i gljivica *Candida albicans* (29,30). Tamura i suradnici su u periimplantatnim lezijama uz „tradicionalne” parodontopatogene, također izolirali i utvrdili visoke koncentracije asaharolitičkih anaerobnih gram-pozitivnih štapića, kao što su *E. nodatum*, *E. brachy*, *E. saphenum*, *Filifactor alocis*, *Slackia exigua* i gram-negativne anaerobne štapiće (31).

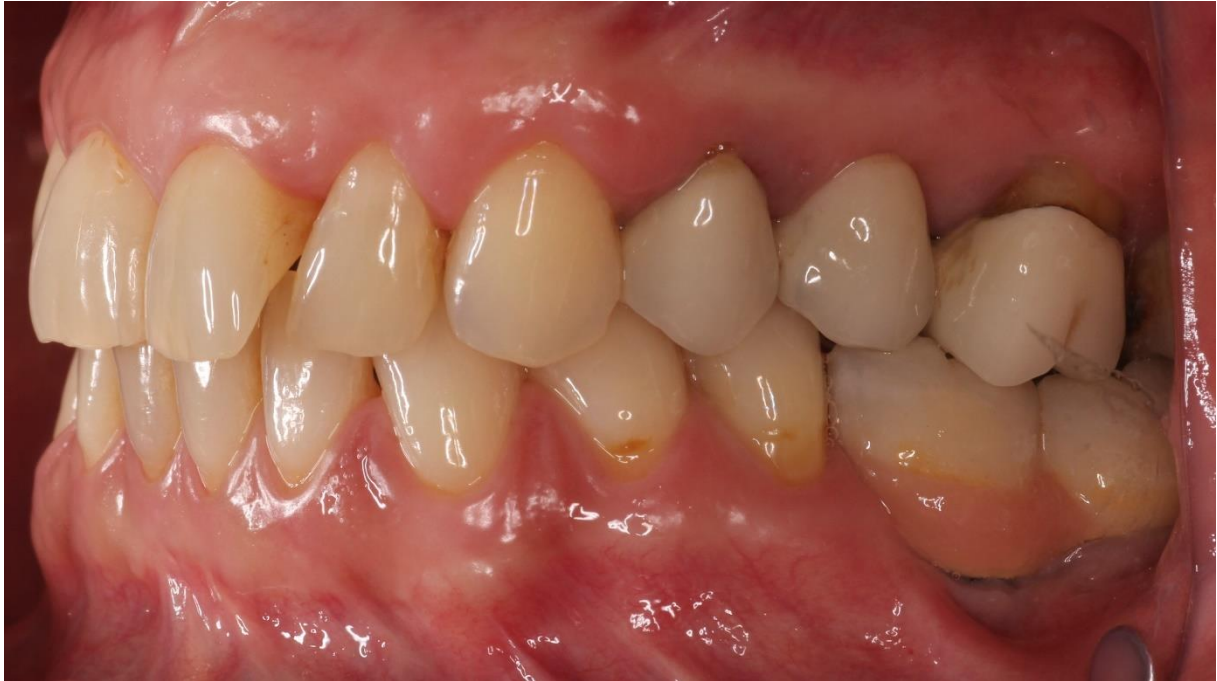### 2.3.2. Čimbenici rizika za razvoj periimplantatnih bolesti

Čimbenikom rizika bolesti smatraju su događaji/ponašanja/značajke pojedinca koji su povezani s povećanim rizikom od nastanka određene bolesti. Ta povezanost ne mora značiti da je riječ o direktnoj kauzalnosti (uzročnosti). Čimbenici rizika povezani s mikrobnom etiologijom i ponašanjima pacijenta, koji su dosadašnjim istraživanjima snažno povezani s nastankom periimplantatnih bolesti, jesu loša oralna higijena pacijenta (32,33), povijest parodontitisa (34) i izostanak potporne terapije (35). Kod skupina pacijenata s prethodno navedenim čimbenicima rizika, površinu implantata veoma brzo mogu kolonizirati parodontopatogene bakterije, čak i kad su pacijenti, naročito s poviješću parodontitisa, bezubi ili podvrgnuti multiplim ekstrakcijama. Naime, aktivni parodontni džepovi nisu isključivo jedina niša iz kojih se parodontopatogene bakterije mogu izolirati. One naseljavaju i duboke rezidualne džepove, dorzalni dio jezika te jamice i udubine mekih tkiva dna usne šupljine i nepčanih lukova. To su mjesta na kojima se stvaraju anaerobni uvjeti i stoga predstavljaju tzv. ekstrakrevikularne (izvansulkusne) „spremnike“ parodontopatogenih bakterija. Bakterije migriraju iz spremnika i nanovo koloniziraju tvrde površine, bilo da su prirodne (caklina) ili umjetne (protetički materijali) (36). Samim time, ekstrakcija zuba zahvaćenih parodontitisom nije jamstvo eliminacije parodontopatogena iz usne šupljine. Kolonizacija implantata parodontopatogenima dogodi se već za 14 dana po njihovu eksponiranju i postavljanju suprastrukture, a nakon 4 tjedna mogu se detektirati i u subgingivnom uzorku biofilma (37). Djelomično ozubljene osobe s implantatima imaju bakterijsku floru koja sadržava više patogenih bakterija nego potpuno bezube osobe (38).

Od sistemnih čimbenika rizika snažni su znanstveni dokazi koji povezuju pušenje (39) i od sistemskih bolesti nekontroliranu šećernu bolest (40,41) s razvojem periimplantitisa. Prema sustavnom preglednom radu i meta-analizi iz 2022. godine, pušači imaju 140.2% veći rizik od neuspjeha implantološke terapije u usporedbi s nepušačima (42). Sustavni pregledni rad i meta-analiza Monje i suradnika iz 2017. godine ukazuju na to da pacijenti s nekontroliranom šećernom bolesti imaju 50% veći rizik od razvoja periimplantitisa od zdravih pacijenata, a taj rizik povećava se kod pušača. Analiza nije ukazala na povezanost šećerne bolesti i mukozitisa (43). Od ostalih sistemskih čimbenika rizika istraživanja sugeriraju moguću povezanost periimplantitisa s genetskim čimbenicima, poput genskoga polimorfizma IL-1RN (44–46).

Od čimbenika rizika povezanih s implantatom (engl. *implant-related*), dosadašnja literatura sugerira da bi materijal i površinske karakteristike implantata, dizajn protetičkih radova na

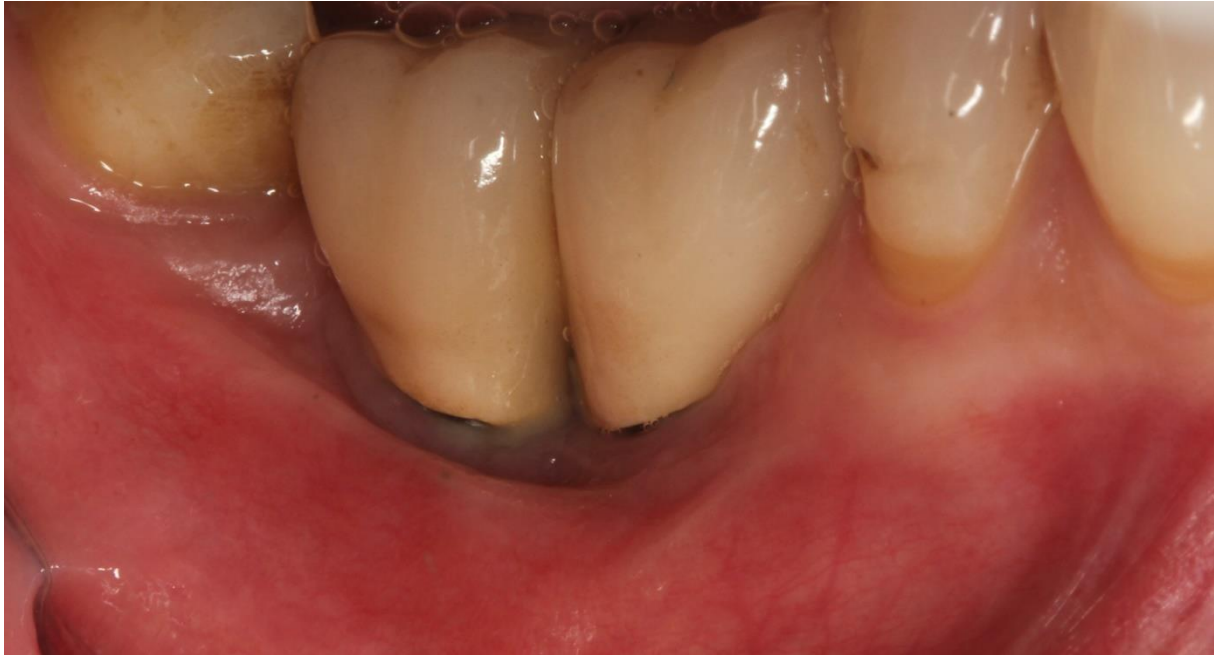implantatima (47) i okluzalno preopterećenje (48) mogli biti povezani s razvojem periimplantitisa. Zaostali cement, u slučajevima kada se suprastruktura cementira na nadogradnju implantata, jedan je od snažno povezanih čimbenika za razvoj periimplantatne upale (49–52), naročito kod pacijenata s poviješću parodontitisa (53).



**Slika 4.** Pacijentica s periimplantitisom implantata na poziciji 46 i 47 i višestrukim čimbenicima rizika – poviješću (neliječenog) parodontitisa, dizajnom protetičkog rada (krunice na implantatima u bloku) koji ne dopušta adekvatno uklanjanje naslaga ispod protetičkog rada i između implantata  
*Ustupljeno ljubaznošću dr. sc. Larise Musić*

Širina pojasa keratiniziranog tkiva (engl. *keratinized tissue width*, KTW) oko implantata jedan je od primjera čimbenika rizika za koje u znanstvenoj literaturi postoje oprečne informacije (54,55). Ipak, posljednji sustavni pregledni rad i meta-analiza podataka iz 21 pojedinačnog istraživanja, objavljen 2022. godine, zaključio je da je nedovoljna širina pojasa KT povezana s povećanom prevalencijom periimplantitisa, nakupljanjem plaka, upalom mekog tkiva, recesijom sluznice, gubitkom rubne kosti i većom nelagodom pacijenta (56).





**Slika 5.** Potpuna odsutnost pojasa keratiniziranog tkiva bukalno od implantata na pozicijama 46 i 47 zahvaćenim periimplantitisom  
*Ustupljeno ljubaznošću dr. sc. Larise Musić*

## **2.4. Terapija periimplantatnih bolesti**

U studenome 2022. godine održala se radionica u organizaciji Europske federacije za parodontologiju (engl. *European Federation of Periodontology*, EFP) s ciljem izrade smjernica za prevenciju i liječenje periimplantatnih bolesti. Smjernice, koje nisu bile javno dostupne u vrijeme pisanja ovog poslijediplomskog rada, temeljit će se na 13 sustavnih preglednih radova koji su evaluirali znanstvene dokaze o ishodima intervencija za prevenciju i liječenje mukozitisa i periimplantitisa (57). Do budućih Smjernica ne postoji jedinstven stručni i znanstveni konsenzus o protokolima liječenja periimplantatnih bolesti (8,58,59).

### **2.4.1. Terapija mukozitisa**

Terapija mukozitisa uključuje profesionalne intervencije i procedure koje pacijent provodi kod kuće.

Profesionalne intervencije u liječenju mukozitisa mogu uključivati mehaničke postupke i upotrebu dodatnih antimikrobnih sredstava. Cilj mehaničkih postupaka jest ukloniti biofilm i tvrde naslage (kamenac i zaostali cement, ako postoji), a da se ne mijenja površina implantata

(60). Oni uključuju debridman s kiretama i/ili strojnim instrumentima, često u kombinaciji s poliranjem površine implantata i/ili protetičkim komponentama s pomoću gumene čašice i paste za poliranje ili s pomoću zračnog poliranja. Kirete za mehaničko čišćenje površine implantata trebale bi biti izrađene od materijala jednake ili manje tvrdoće od materijala implantata. Tako se najčešće koriste upravo titanske kirete. Karbonske i teflonske kirete slične su tvrdoće, mekše od titana, zbog čega ne oštećuju površinu implantata, iako su karbonske kirete sklone pucanju. Plastične kirete, iako se često spominju u literaturi kao prigodna opcija za čišćenje površine implantata, veoma su osjetljive na primjenu mehaničke sile pri instrumentaciji i ograničenih su mogućnosti uklanjanja tvrdih naslaga (61,62). Sa strojnim instrumentima mehaničku instrumentaciju površine moguće je izvršiti upotrebom nastavaka s posebnim slojem polieter-eter-ketona koji ne oštećuje površinu vrata implantata, a mehanički uklanja meke i tvrde naslage (63). Cilj dodatnih antimikrobnih sredstava, antiseptika, lokalno i sustavno primijenjenih antibiotika, jest poboljšanje ishoda mehaničke instrumentacije. Antiseptici, kao dodatna sredstva u liječenju mukozitisa, imaju ulogu sprječavanja rekolonizacije bakterija. Istraživanja koja su procjenjivala učinak terapijskih postupaka, koji uključuju i antiseptike, najčešće su kao dio protokola pacijentima uključivala upotrebu klorheksidinske otopine ili gelove, u koncentracijama od 0,5%, 0,12% i 0,2%, u trajanju od 2 tjedna do 3 mjeseca nakon mehaničke terapije (60,61,64). Od lokalnih antibiotika opisano je korištenje tetraciklinskih vlakana, s pozitivnim učinkom na parodontološke parametre (65). Dodatna primjena sustavnih antibiotika, azitromicina, uz mehaničku instrumentaciju, nije pokazala značajne prednosti nad samom mehaničkom instrumentacijom (66). Prilikom procjene intervencija oralne higijene kod kuće, uspoređeni su različiti režimi kontrole plaka.

Mehanička kontrola plaka koju provodi pacijent kod kuće oralnohigijenskim postupcima nužna je za dugoročno održavanje ishoda profesionalne terapije. Rezultati istraživanja koja su procjenjivala različite oralnohigijenske režime u sklopu liječenja mukozitisa sugeriraju da otopine za ispiranje usne šupljine, korištenje oralnog irigatora s 0,06% otopinom klorheksidina i ispiranje usne šupljine 0,12% otopinom klorheksidina i zubne paste s triklosanom, pokazuje poboljšanje indeksa plaka i/ili krvarenja u usporedbi s negativnim kontrolama, iako značajniji pozitivan utjecaj na dubine sondiranja nije uočen provođenjem jednog od navedenih režima (64,67,68).

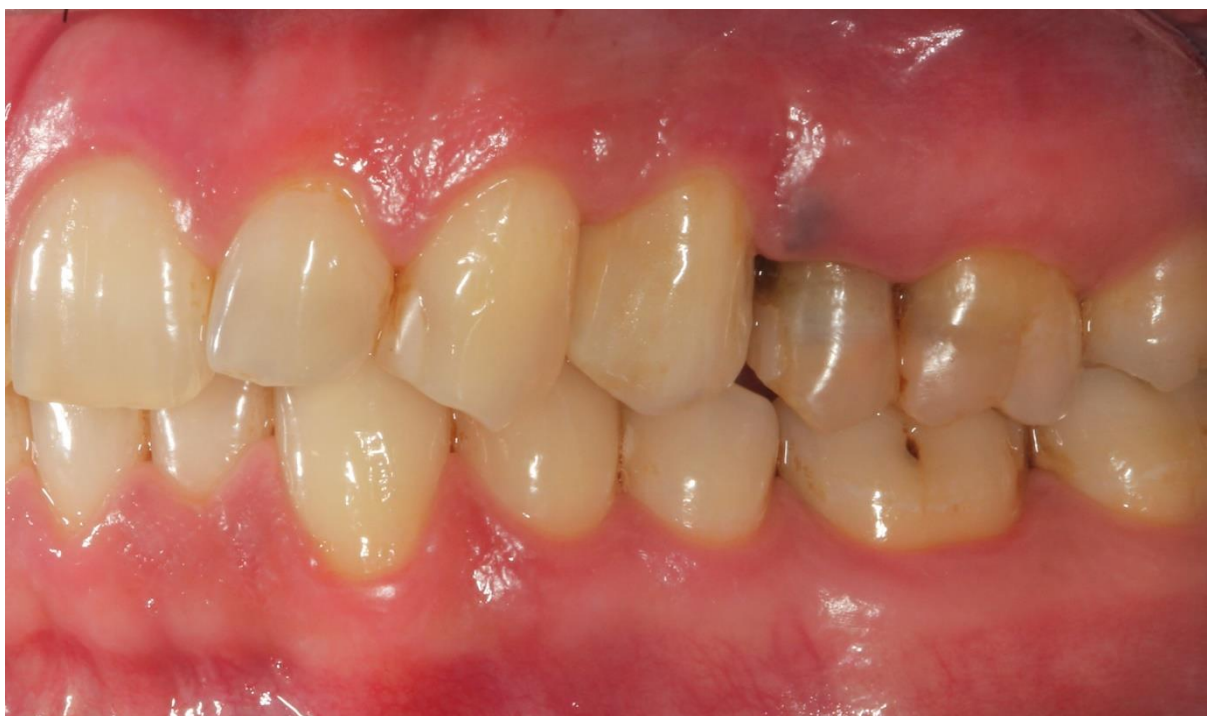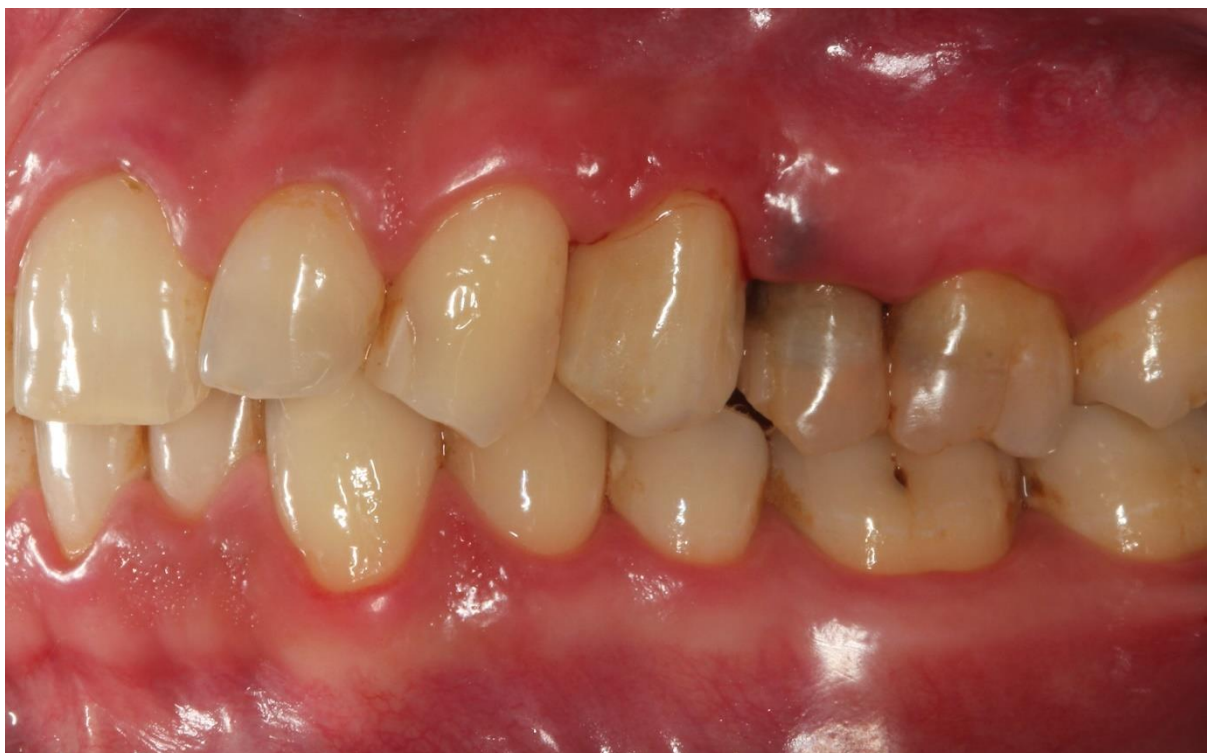Sustavni pregledni rad koji je uključio 14 pojedinačnih istraživanja, evaluirajući ishod nekirurškog liječenja periimplantatnog mukozitisa, zaključio je da je taj tip liječenja uspješan u zaustavljanju bolesti (69).

## 2.4.2. Nekirurško liječenje periimplantitisa

Sustavni pregledni rad Figuro i suradnika iz 2012. godine o znanstvenom izvješćivanju, mjernim ishodima i učinkovitosti proceduralnih metoda za prevenciju i liječenje periimplantatnog mukozitisa i periimplantitisa naglašava veliku varijabilnost i nisku kvalitetu dokaza u kliničkim istraživanjima, zbog čega nije moguće ekstrahirati relevantne kliničke informacije. Cochrane sustavni pregledni rad iz iste godine navodi kako ne postoje pouzdani dokazi na kojima bi se moglo zaključiti koja intervencija je najučinkovitija za liječenje periimplantitisa (70). Lee i suradnici su u retrospektivnom istraživanju ukazali na visoki postotak progresije periimplantitisa usprkos liječenju, kod 64,4% pacijenata i 63,0% implantata u periodu od  $6,4 \pm 2,7$  godina praćenja (71).

I dok je nekirurško liječenje periimplantatnog mukozitisa uspješno, ista metoda liječenja periimplantitisa, kada se provodi samostalno, ne daje zadovoljavajuće i predvidive rezultate (69). Klinička osnova za provođenje nekirurške terapije periimplantitisa jest kontrola infekcije postupcima uklanjanja biofilma, čime se smanjuje i bakterijsko opterećenje. S obzirom na to da periimplantitis karakterizira gubitak potporne kosti i ekspozicija navoja implantata, mehanički debridman, koji je pretpostavka nekirurškog liječenja, mora adresirati specifičnosti implantata: izložena hrapava mikropovršina implantata i različite vrste konekcija nadogradnji (72).

Iako se kod uznapredovalih slučajeva ne očekuje potpuni uspjeh liječenja nekirurškim modalitetom, novija istraživanja iz 2019. i 2020. sugeriraju da se u dijelu pacijenata, uz korištenje sustavnih antibiotika kao dodatne terapijske mjere, može postići značajno poboljšanje periimplantatnog statusa. Tako su Estefanía-Fresco i suradnici objavili rezultate 12-mjesečnog praćenja pacijenata kod kojih je provedena nekirurška terapija. Zabilježeno je generalno i konzistentno poboljšanje kliničkih parametara, a prosječni iznos dobitka kosti bio je 0.91 mm (73). Liñares i sur. (74–76), Narta i sur. te Blanco i sur. u svojim su kliničkim istraživanjima (minimalno praćenje 12 mjeseci), uz mehaničku instrumentaciju ultrazvučnim instrumentom i upotrebom ili kireta ili primjenom zračnog poliranja, pacijentima propisali sedmodnevni režim sustavno primijenjenog metronidazola. U svim istraživanjima pokazalo se da je ovaj protokol efikasan u zaustavljanju daljnje progresije periimplantitisa, uz poboljšanje parodontoloških, mikrobioloških i radiografskih parametara, iako je krajnji cilj terapije postignut tek u dijelu pacijenata.



**Slika 6 i 7.** Smanjenje kliničke prezentacije upale mekog tkiva oko implantata na poziciji 24 nakon provođenja nekirurške terapije kao pripreme za daljnju kiruršku terapiju  
*Ustupljeno ljubaznošću dr. sc. Larise Musić*

## **2.5. Kirurško liječenje periimplantitisa**

Klinički racional kirurškog liječenja, kao sljedećeg koraka u liječenju periimplantitisa kod slučajeva u kojima nekirurško liječenje nije bilo uspješno, preuzeto je iz sekvence liječenja parodontitisa.

Kirurško liječenje periimplantitisa uključuje dva glavna pristupa: neaugmentativne i augmentativne metode te kombinaciju ova dva pristupa. Obje metode uključuju procedure kojima se nastoji dekontaminirati površina implantata, stoga će prije samog detaljnijeg prikaza kirurških tehnika biti predstavljene strategije dekontaminacije implantata.

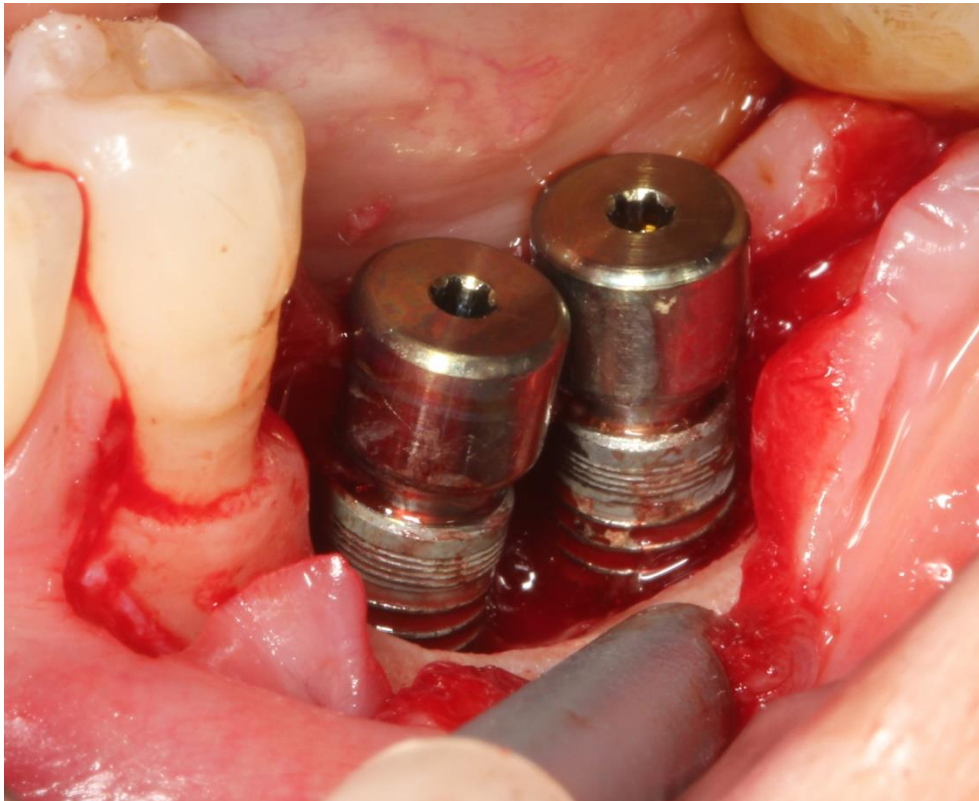
### **2.5.1. Strategije dekontaminacije implantata**

Širok je izbor procedura za dekontaminaciju površine implantata u kirurškom postupku liječenja periimplantitisa. Mehanička sredstva učinkovita su u uklanjanju mekih i tvrdih naslaga, a uključuju već prethodno navedene ručne i strojne instrumente te titanske četkice koje se koriste i u nekirurškoj terapiji. Sve raširenija je i upotreba sustava za zračno poliranje s prašcima na bazi natrij bikarbonata, eritritola i glicina. Ipak, zbog specifičnosti hrapavosti mikropovršine implantata, mehaničkim sredstvima nije moguće postići uvjete u kojima su u potpunosti eliminirani mikrobi. Stoga se u mehaničku instrumentaciju površine zagovara kombinacija tretiranja površine kemijskim dodacima (77). Cilj kemijskih dodataka jest smanjenje broja bakterija uništavanjem njihovih staničnih komponenti i eliminacijom proizvedenih endotoksina, a najčešće se upotrebljavaju sterilna fiziološka otopina, limunska kiselina, fosforna kiselina, etilendiamintetraoctena kiselina (EDTA) i klorheksidin diglukonat (78,79). Upotreba lokalnih antibiotika također se sugerira u svrhu smanjenja opterećenja bakterija (80). Pojedini antibiotici, poput tetraciklina, također inhibiraju i matriksne metaloproteinaze i kolagenaze, enzime povezane s razgradnjom tkiva. Ostale alternativne strategije dekontaminacije površine uključuju korištenje lasera (81), implantoplastiku i elektrolizu.

Kada se evaluiira učinak prethodno navedenih strategija, moguće je izvući sljedeće zaključke. Mehaničke strategije samostalno nisu dovoljne za dekontaminaciju površine. Implantoplastika pokazuje kliničku uspješnost kad se primjenjuje s resektivnom ili kombiniranom kirurškom terapijom (82), međutim kod uskih implantata i onih s unutarnjom konekcijom, može dovesti do frakture implantata. Titanske četkice su uspješne u disrupciji obilnih naslaga, čak i onih



tvrdih, dok se zračnim poliranjem lagano odstranjuje meka naslaga bez promjene površine implantata. Od kemijskih sredstava vodikov peroksid i limunska kiselina najuspješniji su u smanjenju bakterijske koncentracije (83). Daljnjem smanjenju bakterija može pridonijeti tetraciklin-hiklat. Laseri su uvelike uspješni u dekontaminaciji površine, naročito Er:YAG i Er,Cr:YSGG laseri, uz ograničeni negativni utjecaj na površinu implantata. Elektroliza se također pokazala uspješnom u disrupciji biofilma i reoseintegraciji, međutim potrebni su daljnji, kvalitetni dokazi za sigurnu i rašireniju primjenu (84).



**Slika 8.** Kontaminirana površina implantata zahvaćenih periimplantitisom  
*Ustupljeno ljubaznošću doc. dr. sc. Domagoja Vražića i dr. sc. Larise Musić*

## **2.5.2. Neaugmentativne metode**

### **2.5.2.1. Pristup otvorenog režnja**

Pristup otvorenog režnja (engl. *open flap debridement*, OFD) kirurška je tehnika čiji je cilj ostvarivanje pristupa kontaminiranoj površini implantata. Zahvat započinje preparacijom režnja pune dubine, pristupom leziji, uklanjanjem granulacijskog tkiva, dekontaminacijom površine implantata te šivanjem režnja u prvotnoj ili apikalnijoj poziciji. Ishodi liječenja OFD

pristupom dovode do značajne redukcije znakova upale – krvarenja pri sondiranju (engl. *bleeding on probing*, BOP), dubine sondiranja (*probing depth*, PD) i supuracije (85,86). Uspjeh terapije, definiran kao  $PD \leq 5$  mm, BOP (-), odsutnost supuracije i izostanak gubitka kosti  $\geq 0,5$  mm, vidljiv je tek u limitiranom broju pacijenata. U usporedbi triju modaliteta liječenja, tek je 33%, 22% i 27% implantata ostvarilo uspjeh terapije nakon mehaničke dekontaminacije, zračnog poliranja površine ili plastičnih kireta (85). Kad se OFD-u i mehaničkoj dekontaminaciji dodaju sustavni antibiotici, terapijski uspjeh postiže se kod 47% implantata (86). Terapijski uspjeh postignut je kod 67% pacijenata u redovnoj potpornoj terapiji liječenih ovom neaugmentativnom metodom, prema istraživanju Serina i suradnika (87). Pristup otvorenog režnja rezultira i retrakcijom mekog tkiva koja može varirati u prosjeku i do 2 mm (88).

### **2.5.2.2. Resektivna terapija**

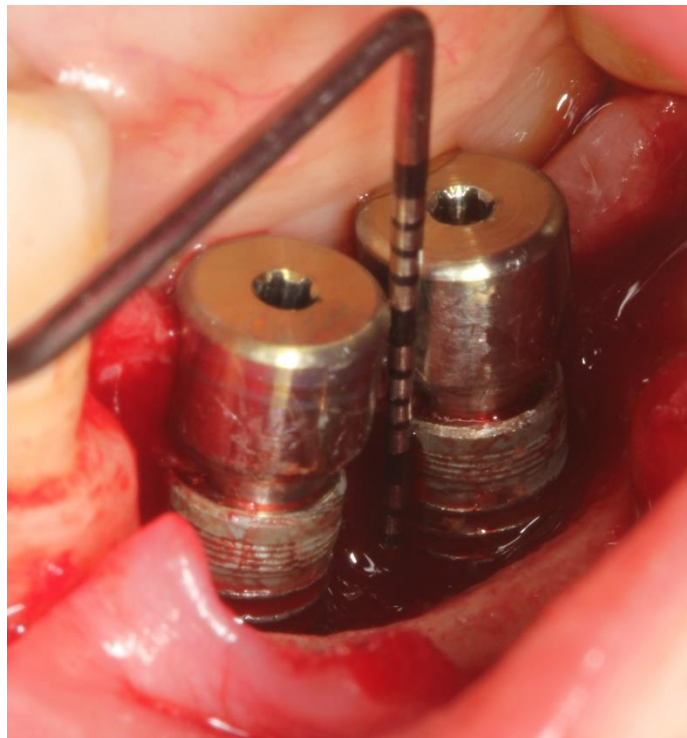
Resektivna terapija periimplantitisa indicirana je kad postoji horizontalni gubitak kosti uz izložene navoje implantata u neestetskim područjima. Uključuje smanjenje ili uklanjanje džepova oko implantata uz apikalno pozicioniranje režnja ili rekonturiranje kosti s ili bez implantoplastike. Zahvat započinje preparacijom režnja i pristupanjem defektu, a potom se uklanja granulacijsko tkivo i dekontaminira površina implantata. Slijedi koštano rekonturiranje uz opciju implantoplastike. Zahvat završava apikalnijom adaptacijom režnja, neposredno iznad novoformiranog koštanog ruba.

Kirurška resektivna terapija učinkovita je u poboljšanju parodontoloških parametara upale i smanjenju dubine sondiranja, a dodatno poboljšanje može biti postignuto implantoplastikom (89). Prema prethodno navedenoj definiciji, terapijski uspjeh 3 godine nakon liječenja bio je ocijenjen kod 61% implantata s nemodificiranom površinom. Uspjeh liječenja implantata s modificiranom površinom bio je tek 23% (90). Upravo su se karakteristike površine implantata pokazale kao važan prognostički čimbenik u uspješnosti liječenja periimplantitisa resektivnim metodama (80).

### **2.5.3. Augmentativne metode**

Za razliku od dviju prethodno opisanih metoda, augmentativna terapija periimplantitisa ima cilj regenerirati nastali koštani defekt, ograničiti nastanak recesije periimplantatnog mekog

tkiva i, idealno, postići reoseintegraciju eksponiranih navoja implantata. Indikacije za augmentativne tehnike uključuju prisutnost intrakoštanog defekta dubine najmanje 3 mm te 3 ili 4 koštana zida. Augmentativni kirurški postupak uključuje preparaciju režnja za pristupanje defektu i uklanjanje granulacijskog tkiva. Na završetku dekontaminacije površine implantata u koštani defekt postavljaju se koštani nadomjesni materijali te po potrebi membrane. Sam režanj potrebno je adekvatno adaptirati kako bi se postiglo primarno zatvaranje i time spriječilo eksponiranje materijala i komplikacije cijeljenja (91). Augmentativne kirurške tehnike, uz upotrebu različitih materijala, bit će detaljno opisane u nastavku.



**Slika 9.** Kraterasta anatomija periimplantatnog koštanog defekta, dubine 5 mm  
*Ustupljeno ljubaznošću doc. dr. sc. Domagoja Vražića i dr. sc. Larise Musić*

## **2.6. Koštani nadomjesni materijali**

Cilj upotrebe koštanih nadomjesnih materijala (transplantata/presadaka) jest nadomjestiti izgubljeno koštano tkivo te potaknuti cijeljenje. Tri su mehanizma kojima koštani nadomjesni materijali mogu djelovati nakon postavljanja u koštani defekt i rezultirati stvaranjem nove koštane mase:

- osteogeneza – stvaranje kosti rezultat je presadnje tkiva koje sadržava žive osteoblaste i/ili prekursorske stanice;



- osteoindukcija – proces poticanja primitivnih, nediferenciranih i pluripotentnih stanica na stvaranje novog koštanog tkiva;
- osteokondukcija – proces u kojem koštani nadomjesni materijali služe kao nosač/skela za urastanje živih prekursorskih stanica iz okolnog tkiva (92).

Koštani nadomjesni materijali se, s obzirom na svoje podrijetlo, mogu podijeliti na autologne, alogene, ksenogene i aloplastične. Osvrt na koštane nadomjesne materijale dan je u nastavku, s posebnim naglaskom na autologne materijale. Usporedba svojstava koštanih nadomjesnih materijala nalazi se u Tablici 2.

**Tablica 2.** Osobitosti koštanih nadomjesnih materijala [prilagođeno prema (93,94)].

Kategorija	Tip	Prednosti	Mane
<b>Autologni koštani nadomjesni materijal</b>	Intraoralna kost: uzlazni dio ramusa mandibule, simfiza mandibule, tuber maksile, egzostoze	Svojstvo osteogeneze, osteoinduktivnosti i osteokonduktivnosti Nema mogućnosti prijenosa bolesti ili imunološke reakcije	Morbiditet donorskog mjesta Ograničena dostupnost Potreba za općom anestezijom i hospitalizacijom u slučaju uzimanja s ekstraoralnih mjesta
	Ekstraoralna mjesta: kalvarija lubanje, fibula, ilijačna kost		
<b>Alogeni koštani nadomjesni materijal</b>	Svježa ili smrznuta kost	Svojstvo osteoinduktivno i osteokonduktivnosti	Opasnost od transmisije bolesti i imunološke reakcije
	FDBA DFDBA	Relativna dostupnost	Različito u svojstvima, ovisno o metodi proizvodnje
<b>Ksenogeni koštani nadomjesni materijal</b>	Govedeg, svinjskog ili konjskog podrijetla, koralji	Svojstvo osteokonduktivnosti	Opasnost od transmisije bolesti i imunološke reakcije
		Visoka dostupnost Jeftinija cijena	Različito u svojstvima, ovisno o metodi proizvodnje
<b>Aloplastični nadomjesni materijali</b>	Polimeri (prirodni/sintetski)	Svojstvo osteokonduktivnosti	Različito u svojstvima, ovisno o metodi proizvodnje
	Biokeramički (bioaktivno staklo, kalcij-sulfat, kalcij-fosfat) Kalcij-fosfat keramički (sintetički hidroksiapatiti i $\beta$ -TCP)	(pojedini i osteoinduktivnosti) Visoka dostupnost Jeftinija cijena	

### **2.6.1. Autologni koštani transplantati**

Transplantat autologne (autogene) kosti podrazumijeva presađivanje koštanog materijala unutar iste jedinke, uzetog s donorskog i presađenog na primateljsko mjesto. Presađivati se može i kortikalna i spužvasta kost, ili, najčešće, njihova kombinacija. Prednost korištenja spongiozne kosti jest što se ona prije revaskularizira u odnosu na kortikalni koštani transplantat. Kortikalni transplantat ima veliku čvrstoću u početku koja se tijekom vremena smanjuje. U periodu od 6 mjeseci kortikalni autogeni transplantat je od 40% do 50% mekši u odnosu na normalnu kost. Spongioza je u početku nakon transplantacije mekša, ali tijekom vremena, biomehaničkom stimulacijom, i ona dobiva čvrstoću. Ovisno o lokalizaciji donorskog mjesta u tijelu, razlikujemo intraoralne i ekstraoralne transplantate (95,96).

Od svih koštanih nadomjesnih materijala, samo autogena kost ima osteokonduktivne, osteoinduktivne i osteogene karakteristike u usporedbi s drugim koštanim nadomjescima i kompozitnim/kombiniranim materijalima (97). Zbog svojih svojstava i odsutnosti imunoloških reakcija, autologni koštani transplantati smatraju se „zlatnim standardom“ i najučinkovitijim materijalom u postupcima regeneracije kosti. Ipak, ograničenja transplantacije autolognim koštanim materijalima jesu ograničenost intraoralnih izvora i mogućeg volumena kosti za uzimanje, povećanje morbiditeta zbog otvaranja drugog radnog polja i nepredvidiva resorpcija (98,99).

Detaljni prikaz uloge autolognog koštanog transplantata i ishoda regenerativno-kirurškog liječenja periimplantitisa istim iznesen je detaljnije u daljnjem tekstu.

### **2.6.2. Alogeni koštani transplantati**

Transplantat alogene kosti podrazumijeva materijal ljudskog podrijetla koji se presađuje iz jedne u drugu jedinku. S obzirom na svoje podrijetlo, ovi materijali prolaze temeljitu obradu radi smanjenja rizika od prijenosa bolesti ili poticanja imunološke reakcije.

Alogeni materijali na tržištu su dostupni u obliku suho smrznutog koštanog transplantata (engl. *freeze dried bone allograft*, FDBA) i demineraliziranog suho smrznutog koštanog transplantata (engl. *demineralized freeze-dried bone allograft*) (99).

### 2.6.3. Ksenogeni koštani transplantati

Iako životinjskog podrijetla, ksenogeni koštani transplantati obrađeni su i pripremljeni na način da im je odstranjena organska komponenta (100). Anorganska tvar zadržava svoju mikro i makroporoznu strukturu te na taj način djeluje kao matriks za urastanje živih stanica iz okolnog tkiva (101). Za razliku od autolognog i alogenog materijala, ksenogeni transplantati ne resorbiraju se u potpunosti, već ostaju uključeni u novonastalo koštano tkivo.

### 2.6.4. Aloplastični materijali

Kategoriju aloplastičnih materijala sačinjava velik broj materijala različitog sastava. Poticaj za njihov razvoj primarno je krenuo iz smjera adresiranja nedostatka autolognih materijala. Za kliničku primjenu dolaze u obliku slobodnih granula, u štrcaljki kao granulati za injekcijsku primjenu ili kao blok transplantati (102). Za razliku od autolognih i alogenih materijala, aloplastični materijali imaju primarno osteokonduktivno svojstvo. Ipak, novija istraživanja polariziranih aloplastičnih materijala na bazi hidroksilapatita i  $\beta$ -TCP-a i bifazične kalcij fosfatne biokeramike govore u prilog njihovoj osteoinduktivnosti (103–106).

## 2.7. Počeci istraživanja o kirurškom liječenju periimplantitisa u životinjskim modelima

Istraživanja u životinjskom modelu prva su ukazala na mogućnost reoseintegracije implantata zahvaćenog periimplantitisom nakon kirurške terapije. Među prvim publiciranim istraživanjima bilo je ono Grundera i suradnika iz 1993. godine. Autori su u životinjskom modelu kirurški liječili eksperimentalno uzrokovani periimplantitis postavljanjem e-PTFE membrane i „potapanjem” implantata [engl. *expanded poly(tetrafluoroethylene)*, e-PTFE] u testnoj skupini i bez membrane, bez uklanjanja nadogradnje (engl. *abutment*), uz zatvaranje režnja oko nadogradnje implantata u kontrolnoj skupini. Histološka analiza uzetih uzoraka pokazala je da nije bilo razlike između skupina u količini dobivene kosti oko implantata s periimplantitisom (107). Niz sličnih istraživanja s upotrebom membrana i/ili nadomjesnih materijala provele su i druge istraživačke skupine, npr. Jovanovic i sur. (1993.) (108), Persson i sur. (1996.) (109), Huerzler i sur. (1995. i 1997.) (110,111).

Uz pitanje ishoda liječenja upotrebom različitih materijala, daljnja istraživanja nastojala su odgovoriti na pitanje postoji li razlika u regeneraciji oko implantata s različitim površinama.

Godine 2001. Persson i suradnici objavili su rezultate protokola u kojem su periimplantatne lezije s 50% gubitka početne razine kosti, uzrokovane postavljanjem ligature oko implantata, liječili kirurški (pristup, dekontaminacija površine implantata, prekrivanje implantata reznjem). 6 mjeseci nakon ovog postupka uzeli su uzorke biopsijom te su pokazali da je došlo do rezolucije periimplantitisa i zapunjenja kosti (engl. *bone fill*) defekata, pri čemu je reoseintegracija bila značajno veća kod implantata s hrapavom površinom, 84%, (engl. *rough implant surface*), nego strojno obrađenom, tj. poliranom površinom (engl. *turned/machine surface*), 22% (112).

Upotreba autologne kosti kao nadomjesnog materijala u liječenju periimplantitisa također je prvotno bila procjenjivana u životinjskom modelu. Schou i suradnici analizirali su u životinjskom modelu ishod regenerativnog liječenja periimplantitisa s 4 klinička protokola: (B+M) upotrebom autologne kosti i membrane; (B) upotrebom samo autologne kosti; (M) upotrebom samo membrane; (C) pristupom otvorenog reznja (113,114). Analizom histoloških uzoraka utvrđeno je da su implantati liječeni upotrebom autologne kosti i membrane pokazali najveći dobitak kosti i reoseintegracije. Prosječni dobitak kosti od 4,7 mm zabilježen je u B+M, a 4,0 mm u B skupini, 3,0 mm u M skupini i 1,9 mm u C skupini (114). Stereološka analiza pokazala je prosjek kost-implantata (engl. *bone-to-implant*), kontakt od 45% u B+M skupini, 22% u B skupini, 22 u M skupini i 14% u C skupini (113).

## **2.8. Je li autologna kost doista „zlatni standard“ u regenerativnom liječenju?**

Kao što je već prethodno navedeno, autologna kost oduvijek se smatrala „zlatnim standardom“ u augmentaciji i regeneraciji koštanih i parodontnih defekata (engl. *guided bone regeneration*, GBR; engl. *guided tissue regeneration*, GTR), temeljeno na njezinim optimalnim biološkim svojstvima. Ipak, korištenje autologne kosti, osim njezine ograničene dostupnosti i morbiditeta pacijenta, ima i negativnu stranu u smislu gubitka volumena tijekom cijeljenja i do 40% (115). Istraživanje Araúja i Lindhea iz 2011. godine otvorilo je daljnju raspravu o autolognoj kosti kao materijalu s idealnim biološkim svojstvima. Araújo i Lindhe u svom su istraživanju na životinjskom modelu ispitivali može li se augmentacijom postekstrakcijske rane korištenjem komadića (engl. *chips*) autologne kosti omogućiti očuvanje grebena nakon vađenja zuba. Nakon ekstrakcije zubi, u ekstrakcijsku ranu stavljeni su ili ksenogeni transplantat (podrijetlom goveđi) ili komadići autologne kosti skinuti s bukalne koštane ploče. Nakon 3 mjeseca cijeljenja uzete su biopsije s eksperimentalnih mjesta, materijal je pripremljen te histološki analiziran. Uočeno je da je većina autolognih komadića

kosti tijekom cijeljenja resorbirana i da koštani transplantat očito nije ometao cijeljenje ekstrakcijske rane ili procese koji su rezultirali resorpcijom grebena. Autori su zaključili da autologna kost neće (i) niti stimulirati niti usporiti stvaranje nove kosti i (ii) neće spriječiti resorpciju grebena do koje dolazi tijekom cijeljenja nakon vađenja zuba (116). To je istraživanje otvorilo pitanje jesu li autologni koštani transplantati, usprkos svojim osteogenetskim i osteoinduktivnim svojstvima, pogodni u kliničkim situacijama kada je potrebna spora resorpcija i očuvanje prostora biomaterijalom.

## **2.9. Autologna kost i ishodi liječenja periimplantitisa – rezultati istraživanja**

### **2.9.1. Autologna kost kao jedini korišteni materijal u regenerativnom liječenju periimplantitisa**

Von Arx i suradnici objavili su 1997. godine jedan od prvih prikaza slučajeva upotrebe autologne kosti u kombinaciji s resorptivnom membranom u liječenju uznapređovaloga gubitka kosti oko implantata (117). Pacijent, 31 godina starosti, nepušač, 3 tjedna nakon postavljanja implantata u molarnoj regiji lijeve strane mandibule javio se sa simptomima otoka i boli. Nakon inicijalne antiinfektivne lokalne i sustavne terapije upala se djelomično smiruje. 6 tjedana nakon ugradnje na radiografskoj snimci bio je jasno vidljiv defekt oblika poput kratera, uz sondiranje do 10 mm mezijalno i 8 bukalno od implantata. Kirurška terapija uključivala je augmentaciju autolognom kosti i prekrivanje defekta resorptivnom membranom. Implantat je prekriven režnjem. Inicijalni period cijeljenja nije prošao uredno te je bilo potrebno saniranje akutne upale. Ipak, 6 mjeseci nakon kirurškog zbrinjavanja periimplantitisa, meko tkivo oko implantata bilo je zdravog izgleda, a na radiografskoj snimci bila je vidljiva potpuna koštana regeneracija prethodnog koštanog defekta.

Behneke i suradnici objavili su 2000. godine rezultate praćenja 17 pacijenata i 25 implantata s uznapređovalim periimplantitisom. Kirurško liječenje uključivalo je podizanje režnja, uklanjanje granulacijskog tkiva i zračno poliranje površine implantata. Kao koštani nadomjesni materijal, u jednoj je skupini korištena kombinacija kortikalne i spužvaste autologne kosti. Režanj je adaptiran oko vrata implantata, čime je omogućeno transmukozno cijeljenje. Analizom ishoda kirurškog liječenja, nakon 3 godine praćenja, uočena je redukcija prosječnoga gubitka kosti od 6,2 na 2,3 mm (62,9%) (118).

Khoury i Muchmann su 2001. godine objavili rezultate trogodišnjeg praćenja 25-ero pacijenata s 41 periimplantatnim defektom i gubitkom kosti koji prelaze >50% dužine implantata. Pacijenti su bili podijeljeni u tri skupine s obzirom na planirano daljnje kirurško liječenje: FG skupina kod koje je upotrijebljena samo autologna kost; FGM skupina kod koje je upotrijebljena autologna kost i neresorptivna membrana; FGRM skupina kod koje je upotrijebljena autologna kost i resorptivna membrana. Prije same kirurške terapije pacijenti su podvrgnuti nekirurškom liječenju. Dubine sondiranja nekirurškom su terapijom bile prosječno reducirane  $1,3 \pm 1,1$  mm u FGRM skupini i  $1,5 \pm 1,2$  mm u FG i FGM skupina. Kirurško liječenje provedeno je nakon 6 mjeseci od nekirurškog liječenja. Pacijenti su potom uključeni u potpurnu terapiju s frekvencijom dolazaka svakih 3 i 6 mjeseci. U skupini u kojoj je korištena neresorptivna membrana, ponovni kirurški pristup (engl. *re-entry*) za uklanjanje mebrane bio je proveden 6 mjeseci nakon inicijalnog kirurškog zahvata. 3 godine nakon kirurškog liječenja dubine sondiranja i dobitak kosti značajno su poboljšani u sve tri skupine. Prosječno smanjenje dubine sondiranja bilo je  $5,1 \pm 2,7$  mm u FG skupini,  $5,4 \pm 3,0$  mm u FGM skupini i  $2,6 \pm 1,6$  mm u FGRM. Dobitak kosti bio je  $3,2 \pm 2,4$  mm u FG skupini,  $3,4 \pm 2,4$  mm u FGM skupini i  $2,3 \pm 1,6$  mm u FGRM skupini. Značajno poboljšanje u smanjenju intrakoštanog defekta i pomičnosti implantata bili su prisutni isključivo u FG i FGM skupini. Autori su naveli da je frekvencija komplikacija tijekom perioda cijeljenja bila značajno povezana s upotrebom membrana. U čak 60% implanata kod kojih je korištena neresorptivna membrana zabilježena je neka od postkirurških komplikacija (dehiscijencija, ekspozicija, fistula ili formacija sekvestra), što objašnjava najlošije rezultate u liječenju ovim kirurškim protokolom. Implantati liječeni bioresorptivnim membranama rjeđe su pokazivali postoperativne komplikacije. Ukupno je čak 17 od 29 mjesta (58,6%) liječenih membrana bilo kompromitirano postkirurškom komplikacijom. Autori su zaključili da je upotreba autologne kosti adekvatan terapijski odabir u liječenju periimplantitisa te da se nešto bolji klinički ishodi mogu očekivati uz upotrebu (resorptivnih) membrana. Ipak, naglašavaju da iako određena anatomija periimplantatnih defekata zahtijeva upotrebu membrana, njihovoj rutinskoj upotrebi potrebno je pristupiti s oprezom, napose kad su u pitanju neresorptivne membrane (119).

Uspoređujući rezultate svog istraživanja s prethodno publiciranim rezultatima Behneke i suradnika, Khoury i Muchman zaključili su da se s obzirom na sličan dobitak kosti u oba istraživanja (62,9% u istraživanju Behneke i sur. vs 64,3% u istraživanju Khouryja i Muchmanna) može zaključiti da mjesto uzimanja autolognog transplantata, tip površine implantata i dekontaminacija površina nisu nužno varijable koje odlučuju o uspjehu

regeneracije, uzevši u obzir da su se razlikovale u ova dva istraživanja, nego su to početna dubina i širina periimplantatnog defekta.

Nasuprot tome, Romanos i Nentwig su u seriji slučajeva 15 pacijenata s 29 implantata zahvaćenih periimplantitisom koristili CO<sub>2</sub> laser upravo s ciljem bolje dekontaminacije površine implantata (120). Periimplantatne defekte punili su ili autolognom kosti ili ksenogenim transplantatom, nakon čega su defekte prekrili kolagenom membranom. Pacijente su u prosjeku pratili 27 mjeseci. Klinička i radiološka evaluacija nakon perioda praćenja ukazivala je na gotovo potpuno punjenje defekata kod svih implantata, iako su implantati regenerirani ksenogenim transplantatom pokazivali radiografski bolje koštano punjenje od autolognih. Autori su zaključili da rezultati sugeriraju kako kombinacija laserski potpomognute dekontaminacije s augmentativnim tehnikama može biti efikasan tretman za liječenje periimplantitisa.

Haas i suradnici su također koristili vrstu fotodinamske terapije (iradijacija valnim duljima 906 nm nakon primjene toluidinskog modrila) za dekontaminaciju površine 24 implantata kod 17 pacijenata. Primjenjivali su autolognu kost u defekt, a potom ih prekrili neresorptivnom membranom (e-PTFE). Membrane su ostavljene bar 6 tjedana *in situ*. Prosječni radiografski dobitak kosti bio je 2 mm +/- 1,90 mm nakon 9,5 mjeseci. Autori su zaključili da je riječ o obećavajućem kliničkom protokolu za liječenje periimplantitisa, uzimajući u obzir kliničke komplikacije koje dolaze s upotrebom neresorptivnih membrana (121).

Aghazadeh i suradnici u svojoj su publikaciji iz 2012. godine (122) objavili rezultate svog kliničkog istraživanja u kojem je ukupno 45-ero pacijenata slučajnim odabirom bilo uključeno u jednu od tri skupine, liječene različitim kirurškim protokolima. Skupina u kojoj su za augmentaciju periimplantatnih defekata bili korišteni autologni koštani transplantat (kortikalna kost uzeta iz područja mandibularnog ramusa) i kolagena membrana (AB) te skupina u kojoj su za augmentaciju periimplantatnih defekata korišteni ksenogeni (goveđi) koštani transplantat i kolagena membrana (BDX). Pacijenti su prije samog kirurškog zahvata prošli antiinfektivnu fazu terapije uz instrukcije u oralnu higijenu. Nakon kirurškog zahvata uključeni su u potpurnu terapiju frekvencijom dolazaka svaka 3 mjeseca. Nakon 12 mjeseci praćenja, značajno bolji rezultati ostvareni su u BDX skupini za varijable razine kosti, krvarenja pri sondiranju, indeksa plaka i supuracije. Uspoređujući mogućnost da se nakon liječenja jednom od ovih dviju metoda na mjestu zahvaćenog implantata postigne uspjeh



terapije (definiran kao  $PD \leq 5$  mm, bez supuracije, bez daljnjeg gubitka kosti i  $BOP < 25\%$ ), BDX skupina imala je 3.2x veće šanse da postigne taj ishod.

### **2.9.2. Autologna kost u kombinaciji s drugim koštanim nadomjesnim materijalima za regenerativnu terapiju periimplantatnih defekata**

Pregledom literature vidljivo je da se autologna kost koristi i u kombinaciji s drugim materijalima u regenerativnoj terapiji periimplantatnih defekata. Svrha „miješanja” različitih materijala jest iskorištavanje dobrih svojstava svakog od pojedinih materijala. U kliničkim situacijama u kojima je poželjna spora resorpcija i održavanje adekvatnog prostora unutar koštanog defekta, upravo kombiniranje „žive” kosti sa ksenogenim ili aloplastičnim koštanim transplantatima može pridonijeti boljim ishodima kirurškog postupka.

Wiltfang i suradnici u svojoj su publikaciji iz 2010. godine (123) prezentirali rezultate jednogodišnjeg praćenja 22-oje pacijenata s 36 periimplantatnih defekata koje su, nakon antiinfektivne faze terapije, kirurški liječili kombinacijom autologne i ksenogene kosti u omjeru 1:1. Za dekontaminaciju površine implantata kombinirana je mehanička instrumentacija i aplikacija ortofosforne kiseline. Autologna kost uzeta je s prigodnog mjesta u blizini i pomiješana s jednim od novijih ksenogenih materijala na tržištu u to doba. Pacijenti su po skidanju šavova bili uključeni u potpurnu terapiju s frekvencijom dolazaka svaka 3 mjeseca. Nakon godine dana ponovno su evaluirani klinički i radiografski parametri. Prosječna redukcija dubine sondiranja bila je 4 mm, a dobitak kosti u prosjeku 3,5 mm. Prosječna redukcija krvarenja bila je 36%, a supuracije 72%. Autori su zaključili da ova metoda, unutar limitacija istraživanja, daje obećavajuće i klinički zadovoljavajuće rezultate.

Deppe i suradnici uspoređivali su ishode liječenja s (17 implantata, 9-ero pacijenata) ili bez (15 implantata, 7-ero pacijenata) dekontaminacije površine implantata laserom, nakon čega su periimplantatni defekti punjeni kombinacijom autologne kosti i  $\beta$ -TCP u omjeru 1:1 i prekriveni e-PTFE membranom. S obzirom na ishode istraživanja, autori su zaključili da je metoda dekontaminacije površine implantata igrala manje važnu ulogu jer se kombinacijom ovih dvaju materijala u obje grupe postigla značajna redukcija dubine koštanog defekta (124).

### **3. RASPRAVA**

Povećanjem broja postavljenih implantata, povećava se i frekvencija bioloških komplikacija koju vezujemo uz ovu terapiju – periimplantatni mukozitis i periimplantitis. Unatoč sada već brojnim istraživanjima, čiji je cilj identificirati najbolji pristup liječenju ovih stanja, još uvijek ne postoji univerzalno prihvaćen terapijski protokol koji je garancija za što uspješnije i što predvidivije rješavanje ovih bioloških komplikacija.

Razvoj upala periimplantatnog tkiva povezan je s prisutnošću biofilma koji, uz pojedine iznimke, nalikuje mikrobioti koja se povezuje i s upalama mekog tkiva oko prirodnih zubi. Slično odnosu gingivitisa i parodontitisa, mukozitis, koji je reverzibilna upala mekih tkiva, prethodi periimplantitisu, koji karakterizira nepovratan gubitak potporne kosti implantata. Za razliku od parodontitisa, koji se uobičajeno razvija iz kroničnog (dugogodišnjeg) gingivitisa i sam ima kronični tijek progresije, podaci dostupnih istraživanja sugeriraju da se periimplantitis razvija već unutar prvih nekoliko godina od opterećenja. Bolest brzo napreduje, nelinearnim obrascem (125).

Slijedeći kliničke protokole iz liječenja upalnih bolesti parodonta, liječenje upalnih bolesti periimplantatnih tkiva također uključuje nekirurško (antiinfektivno) i kirurško liječenje. I dok se kod mukozitisa, kao i kod gingivitisa, nekirurškim liječenjem može u potpunosti vratiti zdravlje mekih tkiva, liječenje periimplantitisa zahtijeva i kirurški korak terapije. Jedan od razloga za neuspjeh nekirurškog liječenja periimplantitisa zasigurno je limitirani pristup kontaminiranoj površini implantata te specifičnostima same površine. Površina korijena zuba, iako jednako pokrivena mekim tkivom i nedostupna kontroli golim okom, strojnim se i ručnim instrumentima uspješno može od mekih i tvrdih naslaga i zagladiti, iako valja naglasiti da se kvaliteta instrumentacije i količina uklonjenih naslaga smanjuje obrnuto proporcionalno s dubinom džepa (126,127). Specifičnost implantata jesu njegova anatomija i površina, koje odlikuju prisutnost navoja i velika mikropovršina, inače nužni elementi za što bolju oseointegraciju implantata nakon njegova postavljanja. Kao što je već prethodno spomenuto, na nešto bolje rezultate u nekirurškom liječenju ukazuju novija istraživanja s dodatnom primjenom antibiotika. Za čvrste zaključke o uspješnosti i limitacijama takvog liječenja potrebna su daljnja, visokokvalitetna klinička istraživanja s većim brojem ispitanika.

Kirurške tehnike u liječenju periimplantitisa mogu se podijeliti na resektivne i augmentativne. Resektivne tehnike imaju cilj prikazati defekt i površinu implantata te na taj način poboljšati instrumentaciju same površine implantata. Time se ostvaruje potencijal za cijeljenjem i, ultimativno, smanjuje rizik za daljnju progresiju bolesti. Cilj augmentativnih tehnika je,

između ostalog, i dodatno regenerirati nastali koštani defekt i postići reoseintegraciju (91,128).

Istraživanja u životinjskim modelima pokazala su da se korištenjem koštanih materijala, kojima se popunjava periimplantatni defekt, nužno ne poboljšavaju ishodi liječenja periimplantitisa u smislu radiografskog dobitka kosti, rezolucije periimplantatne lezije, učestalosti postizanja reoseintegracije i razine ruba mekog tkiva u usporedbi s operacijama reznja (129,130).

Kada se razmatra augmentativna kirurgija kao terapijski odabir, lokacija implantata, morfologija periimplantatnog defekta i karakteristike površine implantata pokazali su se kao čimbenici koji utječu na ishod i uspjeh liječenja (131–133). Tako se terapija implantata u maksili pokazala uspješnijom u usporedbi s implantatima zahvaćenima periimplantitisom u mandibuli. Augmentativna terapija također je daleko uspješnija u kraterskim tipovima defekata u usporedbi s dehiscijencijskim tipovima defekata (132). Značajno bolji rezultati u vidu poboljšanja indeksa krvarenja i plaka te dubine sondiranja vide se kod implantata s umjerenom hrapavom površinom (pjeskarena, jetkana kiselinom) u kombinaciji s hrapavom površinom (titanijско plazma raspršivanje). Implantati s hrapavom površinom također imaju manju šansu uspjeha terapija (PD<5 mm, BOP(-), Supp (-), bez daljnjeg gubitka kosti), 14% vs 58% kod implantata s umjerenom hrapavom površinom (133).

Predloženo je da se uspjeh augmentativne terapije evaluira nakon perioda cijeljenja od 6 mjeseci, a da se za ocjenu koristi kompozitni ishod koji uključuje kliničke mjere koje ukazuju na aktivnost bolesti (BOP, Supp, PD), radiografsko punjenje koštanog defekta i recesiju mekog tkiva. Uzimajući u obzir ove varijable, terapijski uspjeh kreće se u rasponu između 11% i 66,7% na razini implantata i 42,3% na razini pacijenta, u periodu praćenja od 1 do 7 godina (88,122).

Augmentativna terapija može se provesti koristeći koštani nadomjesni materijal kojim se puni periimplantatni koštani defekt ili se mogu koristiti i membrane, resorptivne i neresorptivne. Iako se autologni koštani transplantat još uvijek smatra zlatnim standardom u augmentacijskim zahvatima, iz prethodno prezentiranih rezultata komparativnih istraživanja, čini se da ksenogeni transplantati ipak daju bolje kliničke i radiografske rezultate. Ksenogeni transplantati također daju bolje rezultate u augmentativnim kirurškim postupcima liječenja periimplantitisa i u usporedbi s aloplastičnim rezultatima, što je poznato iz istraživanja gdje su ove dvije skupine nadomjesnih materijala i uspoređivane (134). Kombinacija autologne kosti

sa ksenogenim transplantatom [istraživanje Wiltfanga i sur. (123)] ili  $\beta$ -TCP-a [istraživanje Deppe i sur. (124)] također pokazuje bolje rezultate u usporedbi sa samostalnim korištenjem autologne kosti zbog kombiniranih poželjnih svojstava obiju skupina nadomjesnih materijala. U kontekstu ksenogenih/aloplastičnih materijala, to je sporija resorpcija i povećana osteokonduktivnost. Ipak, valja naglasiti da vizualna popunjenost koštanog defekta, koja se vidi radiografski, više vidljiva kod radioopaknih ksenogenih i aloplastičnih materijala, nije isključivi faktor za utvrđivanje dugoročnog uspješnog kirurškog tretmana periimplantitisa (135).

Posljednjih nekoliko godina publicirano je nekoliko preglednih radova, sustavnih preglednih radova i/ili meta-analiza, čiji je cilj bio ocijeniti uspjeh augmentacijske/rekonstruktivne terapije za implantate zahvaćene periimplantitisom (70). Još 2012. godine, Cochrane sustavni pregledni rad Esposito i sur. zaključio je da ne postoje čvrsti dokazi koji bi sugerirali najuspješniju terapijsku intervenciju. Taj je sustavni pregledni rad uključio tek 3 istraživanja s kirurškom intervencijom za liječenje periimplantitisa.

Godine 2016. Daugela i suradnici publicirali su sustavni pregledni rad i meta-analizu o ishodima isključivo kirurških intervencija za liječenje periimplantitisa. Uključeno je 18 pojedinačnih istraživanja. Meta-analiza je pokazala da je prosječna promjena u radiološki procjenjivanoj popunjenosti kosti 1,87 mm, smanjenje dubine sondiranja 2,78 mm, smanjenje BOP-a 52,5%. Od istraživanja u kojima se u sklopu kirurške intervencije koristila autologna kost uključena su istraživanja Romanosa i sur. (120), Deppea i sur. (124), Aghazadeha i sur. (122) i Wiltfanga (123). Upravo su u istraživanjima od Aghazadeha i sur. i Deppea i sur. bili najmanji iznosi prosječne promjene radiološki procjenjivane popunjenosti kosti te su autori postavili pitanje opravdanosti titule zlatnog standarda autologne kosti u ovom tipu kirurških intervencija.

Godine 2019. sustavni pregledni rad i meta-analiza Tomasija i sur. uključio je isključivo randomizirana klinička istraživanja ili prospektivne studije slučajeva s minimalno 12 mjeseci praćenja, koji su evaluirali ishode rekonstruktivnih kirurških liječenja periimplantitisa. Autori su uključili 16 istraživanja, od čega su istraživanja u kojima su se koristili autologni koštani transplantati bila ona Aghazadeha i sur. (122), Behneke i sur. (118), Khouryja i Buchmanna (119) i Wiltfanga i sur. (123). Težinska prosječna promjena (engl. *weighted mean difference*) u radiografskoj razini marginalne kosti bila je 2,0 mm, težinski prosječni dobitak kliničkog pričvrstka 1,8 mm, težinsko prosječno povećanje recesije 0,7 mm, težinsko prosječno

smanjenje dubina sondiranja 2,8 mm. Autori su zaključili da iako rezultati sugeriraju kako rekonstruktivna kirurška terapija defekata oko implantata pokazuje obećavajuće rezultate, dostupni su dokazi ograničeni, uz nedostatke u dizajnu i kvaliteti provedenih istraživanja.

Postoji potreba za daljnjim, kvalitetnim istraživanjima za donošenje jasnih zaključaka o najboljim kirurškim terapijskim postupcima za liječenje periimplantatnih bolesti. Rezultati Radionice EFP-a, koji će tek biti objavljeni, trebali bi ponuditi jasnije smjernice za liječenje periimplantatnih bolesti.

#### **4. ZAKLJUČAK**

Podaci dostupni iz dosad objavljenih kliničkih istraživanja sugeriraju da se odabir kirurškog modaliteta liječenja periimplantatnih bolesti treba temeljiti na uznapredovanju bolesti i anatomiji defekta, uz poštovanje pacijentovih očekivanja.

Augmentativne tehnike indicirane su kod periimplantitisa koji se prezentiraju s intrakoštanim, kraterastim defektima. Nije moguće izvući snažne zaključke o superiornosti augmentativnih zahvata u usporedbi s neaugmentativnima, iako se čini da ta vrsta kirurških zahvata može pružiti bolje terapijske rezultate. Također ne postoje snažni dokazi koji bi potvrdili superiornost određenog augmentativnog protokola ili dekontaminacijskog postupka koji se provodi u sklopu kirurškog zahvata.

Iako se autologni koštani transplantati oduvijek smatraju zlatnim standardom u augmentacijskim postupcima, kada se koriste kao jedini materijal u sklopu augmentativnog kirurškog zahvata za liječenje periimplantitisa, čini se da daju slabije rezultate u usporedbi s protokolima u kojima se miješaju sa ksenogenim ili aloplastičnim transplantatom ili u usporedbi sa samim ksenogenim transplantatom. Miješanje autologne kosti sa ksenogenim ili aloplastičnim transplantatima mogu poboljšati svojstva pojedinačnih materijala. Ksenogeni i aloplastični transplantati, u slučaju miješanja s autolognom kosti, osiguravaju sporiju resorpciju i osteokonduktivnost koja je pogodna u cijeljenju nakon kirurške terapije periimplantitisa.





1. Institut za hrvatski jezik i jezikoslovlje. Zubni usadak | Struna | Hrvatsko strukovno nazivlje [Internet]. [cited 2023 Feb 3]. Available from: <http://struna.ihjj.hr/naziv/zubni-usadak/17371/>
2. Guillaume B. Dental implants: A review. *Morphologie*. 2016;100(331):189–98.
3. Klinge B, Lundström M, Rosén M, Bertl K, Klinge A, Stavropoulos A. Dental Implant Quality Register—A possible tool to further improve implant treatment and outcome. *Clinical Oral Implants Research*. 2018;29(S18):145–51.
4. Elani HW, Starr JR, Da Silva JD, Gallucci GO. Trends in Dental Implant Use in the U.S., 1999-2016, and Projections to 2026. *J Dent Res*. 2018;97(13):1424–30.
5. Von Bültzingslöwen I, Östholm H, Gahnberg L, Ericson D, Wennström JL, Paulander J. Swedish Quality Registry for Caries and Periodontal Diseases – a framework for quality development in dentistry. *Int Dent J*. 2020;69(5):361–8.
6. Tomasi C, Derks J. Etiology, occurrence, and consequences of implant loss. *Periodontology 2000*. 2022;88(1):13–35.
7. Lang NP, Wilson TG, Corbet EF. Biological complications with dental implants: their prevention, diagnosis and treatment. *Clin Oral Implants Res*. 2000;11 Suppl 1:146–55.
8. Renvert S, Polyzois I, Persson GR. Treatment modalities for peri-implant mucositis and peri-implantitis. *Am J Dent*. 2013;26(6):313–8.
9. Eggert FM, Levin L. Biology of teeth and implants: The external environment, biology of structures, and clinical aspects. *Quintessence Int*. 2018;49(4):301–12.
10. Kim JI, Choi BH, Li J, Xuan F, Jeong SM. Blood vessels of the peri-implant mucosa: a comparison between flap and flapless procedures. *Oral Surg Oral Med Oral Pathol Oral Radiol Endod*. 2009 Apr;107(4):508–12.
11. Ivanovski S, Lee R. Comparison of peri-implant and periodontal marginal soft tissues in health and disease. *Periodontol 2000*. 2018;76(1):116–30.
12. Cinquini C, Marchio V, Di Donna E, Alfonsi F, Derchi G, Nisi M, et al. Histologic Evaluation of Soft Tissues around Dental Implant Abutments: A Narrative Review. *Materials (Basel)*. 2022;15(11):3811.
13. Gargiulo AW, Wentz FM, Orban B. Dimensions and Relations of the Dentogingival Junction in Humans. *Journal of Periodontology*. 1961;32(3):261–7.
14. Kan JYK, Rungcharassaeng K, Umezu K, Kois JC. Dimensions of Peri-Implant Mucosa: An Evaluation of Maxillary Anterior Single Implants in Humans. *Journal of Periodontology*. 2003;74(4):557–62.
15. Carcuac O, Berglundh T. Composition of Human Peri-implantitis and Periodontitis Lesions. *J Dent Res*. 2014;93(11):1083–8.

16. Carcuac O, Abrahamsson I, Albouy JP, Linder E, Larsson L, Berglundh T. Experimental periodontitis and peri-implantitis in dogs. *Clin Oral Implants Res.* 2013;24(4):363–71.
17. Caton JG, Armitage G, Berglundh T, Chapple ILC, Jepsen S, Kornman KS, et al. A new classification scheme for periodontal and peri-implant diseases and conditions – Introduction and key changes from the 1999 classification. *Journal of Clinical Periodontology.* 2018;45(S20):S1–8.
18. Derks J, Tomasi C. Peri-implant health and disease. A systematic review of current epidemiology. *J Clin Periodontol.* 2015;42 Suppl 16:S158-171.
19. Renvert S, Persson GR, Pirih FQ, Camargo PM. Peri-implant health, peri-implant mucositis, and peri-implantitis: Case definitions and diagnostic considerations. *Journal of Clinical Periodontology.* 2018;45(S20):S278–85.
20. Ericsson I, Berglundh T, Marinello C, Liljenberg B, Lindhe J. Long-standing plaque and gingivitis at implants and teeth in the dog. *Clin Oral Implants Res.* 1992;3(3):99–103.
21. Ericsson I, Persson LG, Berglundh T, Marinello CP, Lindhe J, Klinge B. Different types of inflammatory reactions in peri-implant soft tissues. *J Clin Periodontol.* 1995;22(3):255–61.
22. Pontoriero R, Tonelli MP, Carnevale G, Mombelli A, Nyman SR, Lang NP. Experimentally induced peri-implant mucositis. A clinical study in humans. *Clin Oral Implants Res.* 1994;5(4):254–9.
23. Heitz-Mayfield LJA, Lang NP. Comparative biology of chronic and aggressive periodontitis vs. peri-implantitis. *Periodontol 2000.* 2010 Jun;53:167–81.
24. Marinello CP, Berglundh T, Ericsson I, Klinge B, Glantz PO, Lindhe J. Resolution of ligature-induced peri-implantitis lesions in the dog. *J Clin Periodontol.* 1995 Jun;22(6):475–9.
25. Salcetti JM, Moriarty JD, Cooper LF, Smith FW, Collins JG, Socransky SS, et al. The clinical, microbial, and host response characteristics of the failing implant. *Int J Oral Maxillofac Implants.* 1997;12(1):32–42.
26. Socransky SS, Haffajee AD, Cugini MA, Smith C, Kent RL. Microbial complexes in subgingival plaque. *J Clin Periodontol.* 1998;25(2):134–44.
27. Haffajee AD, Cugini MA, Dibart S, Smith C, Kent RL, Socransky SS. Clinical and microbiological features of subjects with adult periodontitis who responded poorly to scaling and root planing. *J Clin Periodontol.* 1997;24(10):767–76.
28. Socransky SS, Haffajee AD. Periodontal microbial ecology. *Periodontol 2000.* 2005;38:135–87.
29. Slots J, Rams TE. New views on periodontal microbiota in special patient categories. *J Clin Periodontol.* 1991;18(6):411–20.

30. Leonhardt A, Renvert S, Dahlén G. Microbial findings at failing implants. *Clin Oral Implants Res.* 1999;10(5):339–45.
31. Tamura N, Ochi M, Miyakawa H, Nakazawa F. Analysis of bacterial flora associated with peri-implantitis using obligate anaerobic culture technique and 16S rDNA gene sequence. *Int J Oral Maxillofac Implants.* 2013;28(6):1521–9.
32. Ferreira SD, Silva GLM, Cortelli JR, Costa JE, Costa FO. Prevalence and risk variables for peri-implant disease in Brazilian subjects. *J Clin Periodontol.* 2006;33(12):929–35.
33. Schwarz F, Becker K, Sahm N, Horstkemper T, Rousi K, Becker J. The prevalence of peri-implant diseases for two-piece implants with an internal tube-in-tube connection: a cross-sectional analysis of 512 implants. *Clin Oral Implants Res.* 2017;28(1):24–8.
34. Ogata Y, Nakayama Y, Tatsumi J, Kubota T, Sato S, Nishida T, et al. Prevalence and risk factors for peri-implant diseases in Japanese adult dental patients. *J Oral Sci.* 2017;59(1):1–11.
35. Rocuzzo M, Bonino F, Aglietta M, Dalmaso P. Ten-year results of a three arms prospective cohort study on implants in periodontally compromised patients. Part 2: clinical results. *Clin Oral Implants Res.* 2012;23(4):389–95.
36. Johnson JD, Chen R, Lenton PA, Zhang G, Hinrichs JE, Rudney JD. Persistence of Extracrevicular Bacterial Reservoirs After Treatment of Aggressive Periodontitis. *J Periodontol.* 2008;79(12):2305–12.
37. Koka S, Razzoog ME, Bloem TJ, Syed S. Microbial colonization of dental implants in partially edentulous subjects. *J Prosthet Dent.* 1993;70(2):141–4.
38. de Waal YC, Winkel EG, Meijer HJ, Raghoobar GM, van Winkelhoff AJ. Differences in peri-implant microflora between fully and partially edentulous patients: a systematic review. *J Periodontol.* 2014;85(1):68–82.
39. Strietzel FP, Reichart PA, Kale A, Kulkarni M, Wegner B, Kuchler I. Smoking interferes with the prognosis of dental implant treatment: a systematic review and meta-analysis. *J Clin Periodontol.* 2007;34(6):523–44.
40. Daubert DM, Weinstein BF, Bordin S, Leroux BG, Flemming TF. Prevalence and predictive factors for peri-implant disease and implant failure: a cross-sectional analysis. *J Periodontol.* 2015;86(3):337–47.
41. Wagner J, Spille JH, Wiltfang J, Naujokat H. Systematic review on diabetes mellitus and dental implants: an update. *International Journal of Implant Dentistry.* 2022;8(1):1.
42. Mustapha AD, Salame Z, Chrcanovic BR. Smoking and Dental Implants: A Systematic Review and Meta-Analysis. *Medicina.* 2022;58(1):39.
43. Monje A, Catena A, Borgnakke WS. Association between diabetes mellitus/hyperglycaemia and peri-implant diseases: Systematic review and meta-analysis. *J Clin Periodontol.* 2017;44(6):636–48.

44. Rakic M, Petkovic-Curcin A, Struillou X, Matic S, Stamatovic N, Vojvodic D. CD14 and TNF $\alpha$  single nucleotide polymorphisms are candidates for genetic biomarkers of peri-implantitis. *Clin Oral Investig*. 2015;19(4):791–801.
45. Casado PL, Villas-Boas R, de Mello W, Duarte MEL, Granjeiro JM. Peri-implant disease and chronic periodontitis: is interleukin-6 gene promoter polymorphism the common risk factor in a Brazilian population? *Int J Oral Maxillofac Implants*. 2013;28(1):35–43.
46. Laine ML, Leonhardt A, Roos-Jansåker AM, Peña AS, van Winkelhoff AJ, Winkel EG, et al. IL-1RN gene polymorphism is associated with peri-implantitis. *Clin Oral Implants Res*. 2006;17(4):380–5.
47. Serino G, Ström C. Peri-implantitis in partially edentulous patients: association with inadequate plaque control. *Clin Oral Implants Res*. 2009;20(2):169–74.
48. Naert I, Duyck J, Vandamme K. Occlusal overload and bone/implant loss. *Clin Oral Implants Res*. 2012;23 Suppl 6:95–107.
49. Korsch M, Obst U, Walther W. Cement-associated peri-implantitis: a retrospective clinical observational study of fixed implant-supported restorations using a methacrylate cement. *Clin Oral Implants Res*. 2014;25(7):797–802.
50. Staubli N, Walter C, Schmidt JC, Weiger R, Zitzmann NU. Excess cement and the risk of peri-implant disease - a systematic review. *Clin Oral Implants Res*. 2017;28(10):1278–90.
51. Garzon H, Camilo A, Camilo T, Johana C, Javier C, Jefferson C, et al. Relationship Between Dental Cement Materials of Implant-Supported Crowns with Peri-Implantitis Development in Humans: A Systematic Review of Literature. *J Long Term Eff Med Implants*. 2018;28(3):223–32.
52. Dalago HR, Schuldt Filho G, Rodrigues MAP, Renvert S, Bianchini MA. Risk indicators for Peri-implantitis. A cross-sectional study with 916 implants. *Clin Oral Implants Res*. 2017;28(2):144–50.
53. Linkevicius T, Puisys A, Vindasiute E, Linkeviciene L, Apse P. Does residual cement around implant-supported restorations cause peri-implant disease? A retrospective case analysis. *Clin Oral Implants Res*. 2013;24(11):1179–84.
54. Lin GH, Chan HL, Wang HL. The Significance of Keratinized Mucosa on Implant Health: A Systematic Review. *Journal of Periodontology*. 2013;84(12):1755–67.
55. Hämmerle CHF, Tarnow D. The etiology of hard- and soft-tissue deficiencies at dental implants: A narrative review. *J Periodontol*. 2018;89 Suppl 1:S291–303.
56. Ramanauskaite A, Schwarz F, Sader R. Influence of width of keratinized tissue on the prevalence of peri-implant diseases: A systematic review and meta-analysis. *Clin Oral Implants Res*. 2022;33 Suppl 23:8–31.
57. Perio Workshop 2022 develops clinical practice guideline on management of peri-implant diseases [Internet]. European Federation of Periodontology. [cited 2023 Mar

- 12]. Available from: <https://www.efp.org/news-events/news/perio-workshop-2022-develops-clinical-practice-guideline-on-management-of-peri-implant-diseases-30875/>
58. Figuero E, Graziani F, Sanz I, Herrera D, Sanz M. Management of peri-implant mucositis and peri-implantitis. *Periodontol* 2000. 2014;66(1):255–73.
  59. Graziani F, Figuero E, Herrera D. Systematic review of quality of reporting, outcome measurements and methods to study efficacy of preventive and therapeutic approaches to peri-implant diseases. *J Clin Periodontol*. 2012;39:224–44.
  60. Heitz-Mayfield LJA, Salvi GE, Botticelli D, Mombelli A, Faddy M, Lang NP, et al. Anti-infective treatment of peri-implant mucositis: a randomised controlled clinical trial. *Clin Oral Implants Res*. 2011;22(3):237–41.
  61. Porras R, Anderson GB, Caffesse R, Narendran S, Trejo PM. Clinical Response to 2 Different Therapeutic Regimens to Treat Peri-Implant Mucositis. *Journal of Periodontology*. 2002;73(10):1118–25.
  62. Máximo MB, de Mendonça AC, Renata Santos V, Figueiredo LC, Feres M, Duarte PM. Short-term clinical and microbiological evaluations of peri-implant diseases before and after mechanical anti-infective therapies. *Clin Oral Implants Res*. 2009;20(1):99–108.
  63. Thöne-Mühling M, Swierkot K, Nonnenmacher C, Mutters R, Flores-de-Jacoby L, Mengel R. Comparison of two full-mouth approaches in the treatment of peri-implant mucositis: a pilot study. *Clin Oral Implants Res*. 2010;21(5):504–12.
  64. Felo A, Shibly O, Ciancio SG, Lauciello FR, Ho A. Effects of subgingival chlorhexidine irrigation on peri-implant maintenance. *Am J Dent*. 1997;10(2):107–10.
  65. Schenk G, Flemmig TF, Betz T, Reuther J, Klaiber B. Controlled local delivery of tetracycline HCl in the treatment of periimplant mucosal hyperplasia and mucositis. A controlled case series. *Clin Oral Implants Res*. 1997;8(5):427–33.
  66. Hultin M, Gustafsson A, Hallström H, Johansson LA, Ekfeldt A, Klinge B. Microbiological findings and host response in patients with peri-implantitis. *Clin Oral Implants Res*. 2002;13(4):349–58.
  67. Ramberg P, Lindhe J, Botticelli D, Botticelli A. The effect of a triclosan dentifrice on mucositis in subjects with dental implants: a six-month clinical study. *J Clin Dent*. 2009;20(3):103–7.
  68. Ciancio SG, Lauciello F, Shibly O, Vitello M, Mather M. The effect of an antiseptic mouthrinse on implant maintenance: plaque and peri-implant gingival tissues. *J Periodontol*. 1995;66(11):962–5.
  69. Suárez-López Del Amo F, Yu SH, Wang HL. Non-Surgical Therapy for Peri-Implant Diseases: a Systematic Review. *J Oral Maxillofac Res*. 2016;7(3):e13.
  70. Esposito M, Grusovin MG, Worthington HV. Treatment of peri-implantitis: what interventions are effective? A Cochrane systematic review. *Eur J Oral Implantol*. 2012;5 Suppl:S21-41.

71. Lee SB, Lee BA, Choi SH, Kim YT. Long-term outcomes after peri-implantitis treatment and their influencing factors: a retrospective study. *J Periodontal Implant Sci.* 2021;52(3):194–205.
72. Renvert S, Polyzois I, Claffey N. How do implant surface characteristics influence peri-implant disease? *J Clin Periodontol.* 2011;38 Suppl 11:214–22.
73. Estefanía-Fresco R, García-de-la-Fuente AM, Egaña-Fernández-Valderrama A, Bravo M, Aguirre-Zorzano LA. One-year results of a nonsurgical treatment protocol for peri-implantitis. A retrospective case series. *Clin Oral Implants Res.* 2019;30(7):702–12.
74. Blanco C, Pico A, Dopico J, Gándara P, Blanco J, Liñares A. Adjunctive benefits of systemic metronidazole on non-surgical treatment of peri-implantitis. A randomized placebo-controlled clinical trial. *Journal of Clinical Periodontology.* 2022;49(1):15–27.
75. Nart J, Pons R, Valles C, Esmatges A, Sanz-Martín I, Monje A. Non-surgical therapeutic outcomes of peri-implantitis: 12-month results. *Clin Oral Investig.* 2020;24(2):675–82.
76. Liñares A, Pico A, Blanco C, Blanco J. Adjunctive Systemic Metronidazole to Nonsurgical Therapy of Peri-implantitis with Intrabony Defects: A Retrospective Case Series Study. *Int J Oral Maxillofac Implants.* 2019;34(5):1237–45.
77. Carral C, Muñoz F, Permuy M, Liñares A, Dard M, Blanco J. Mechanical and chemical implant decontamination in surgical peri-implantitis treatment: preclinical “in vivo” study. *J Clin Periodontol.* 2016;43(8):694–701.
78. de Waal YCM, Raghoobar GM, Meijer HJA, Winkel EG, van Winkelhoff AJ. Implant decontamination with 2% chlorhexidine during surgical peri-implantitis treatment: a randomized, double-blind, controlled trial. *Clin Oral Implants Res.* 2015;26(9):1015–23.
79. de Waal YCM, Raghoobar GM, Huddleston Slater JJR, Meijer HJA, Winkel EG, van Winkelhoff AJ. Implant decontamination during surgical peri-implantitis treatment: a randomized, double-blind, placebo-controlled trial. *J Clin Periodontol.* 2013;40(2):186–95.
80. Carcuac O, Derks J, Charalampakis G, Abrahamsson I, Wennström J, Berglundh T. Adjunctive Systemic and Local Antimicrobial Therapy in the Surgical Treatment of Peri-implantitis: A Randomized Controlled Clinical Trial. *J Dent Res.* 2016;95(1):50–7.
81. Rakašević D, Lazić Z, Rakonjac B, Soldatović I, Janković S, Magić M, et al. Efficiency of photodynamic therapy in the treatment of peri-implantitis – A three-month randomized controlled clinical trial. *Srp Arh Celok Lek.* 2016;144(9–10):478–84.
82. Bianchini MA, Galarraga-Vinueza ME, Bedoya KA, Correa BB, de Souza Magini R, Schwarz F. Implantoplasty Enhancing Peri-implant Bone Stability Over a 3-Year Follow-up: A Case Series. *Int J Periodontics Restorative Dent.* 2020;40(1):e1–8.
83. de Waal YCM, Winning L, Stavropoulos A, Polyzois I. Efficacy of chemical approaches for implant surface decontamination in conjunction with sub-marginal

- instrumentation, in the non-surgical treatment of peri-implantitis: A systematic review. *J Clin Periodontol.* 2022. Epub ahead of print.
84. Mellado-Valero A, Buitrago-Vera P, Solá-Ruiz MF, Ferrer-García JC. Decontamination of dental implant surface in peri-implantitis treatment: a literature review. *Med Oral Patol Oral Cir Bucal.* 2013;18(6):e869-876.
  85. Toma S, Brex MC, Lasserre JF. Clinical Evaluation of Three Surgical Modalities in the Treatment of Peri-Implantitis: A Randomized Controlled Clinical Trial. *J Clin Med.* 2019;8(7):966.
  86. Hallström H, Persson GR, Lindgren S, Renvert S. Open flap debridement of peri-implantitis with or without adjunctive systemic antibiotics: A randomized clinical trial. *J Clin Periodontol.* 2017;44(12):1285–93.
  87. Serino G, Turri A, Lang NP. Maintenance therapy in patients following the surgical treatment of peri-implantitis: a 5-year follow-up study. *Clin Oral Implants Res.* 2015;26(8):950–6.
  88. Renvert S, Roos-Jansåker AM, Persson GR. Surgical treatment of peri-implantitis lesions with or without the use of a bone substitute-a randomized clinical trial. *J Clin Periodontol.* 2018;45(10):1266–74.
  89. Keeve PL, Koo KT, Ramanauskaite A, Romanos G, Schwarz F, Sculean A, et al. Surgical Treatment of Periimplantitis With Non-Augmentative Techniques. *Implant Dent.* 2019;28(2):177–86.
  90. Carcuac O, Derks J, Abrahamsson I, Wennström JL, Petzold M, Berglundh T. Surgical treatment of peri-implantitis: 3-year results from a randomized controlled clinical trial. *J Clin Periodontol.* 2017;44(12):1294–303.
  91. Jepsen S, Schwarz F, Cordaro L, Derks J, Hämmerle CHF, Heitz-Mayfield LJ, et al. Regeneration of alveolar ridge defects. Consensus report of group 4 of the 15th European Workshop on Periodontology on Bone Regeneration. *J Clin Periodontol.* 2019;46 Suppl 21:277–86.
  92. Albrektsson T, Johansson C. Osteoinduction, osteoconduction and osseointegration. *European Spine Journal.* 2001;10(0):S96–101.
  93. Zhao R, Yang R, Cooper PR, Khurshid Z, Shavandi A, Ratnayake J. Bone Grafts and Substitutes in Dentistry: A Review of Current Trends and Developments. *Molecules.* 2021;26(10):3007.
  94. Horowitz RA. Current State of Bone Replacement Grafting Materials for Dental Implants. *Compend Contin Educ Dent.* 2021;42(8):466–7.
  95. Misch CE, Dietsh F. Bone-grafting materials in implant dentistry. *Implant Dent.* 1993;2(3):158–67.
  96. Misch CM. Autogenous bone: is it still the gold standard? *Implant Dent.* 2010;19(5):361.



97. Galindo-Moreno P, Avila G, Fernández-Barbero JE, Mesa F, O'Valle-Ravassa F, Wang HL. Clinical and histologic comparison of two different composite grafts for sinus augmentation: a pilot clinical trial. *Clin Oral Implants Res.* 2008;19(8):755–9.
98. Nkenke E, Neukam FW. Autogenous bone harvesting and grafting in advanced jaw resorption: morbidity, resorption and implant survival. *Eur J Oral Implantol.* 2014;7 Suppl 2:S203-217.
99. Jensen AT, Jensen SS, Worsaae N. Complications related to bone augmentation procedures of localized defects in the alveolar ridge. A retrospective clinical study. *Oral Maxillofac Surg.* 2016;20(2):115–22.
100. Lei P, Sun R, Wang L, Zhou J, Wan L, Zhou T, et al. A New Method for Xenogeneic Bone Graft Deproteinization: Comparative Study of Radius Defects in a Rabbit Model. *PLOS ONE.* 2015;10(12):e0146005.
101. Schorn L, Sine A, Berr K, Handschel J, Depprich R, Kübler NR, et al. Influence of Xenogeneic and Alloplastic Carriers for Bone Augmentation on Human Unrestricted Somatic Stem Cells. *Materials (Basel).* 2022;15(14):4779.
102. Fukuba S, Okada M, Nohara K, Iwata T. Alloplastic Bone Substitutes for Periodontal and Bone Regeneration in Dentistry: Current Status and Prospects. *Materials (Basel).* 2021;14(5):1096.
103. Nohara K, Itoh S, Akizuki T, Nakamura M, Fukuba S, Matsuura T, et al. Enhanced new bone formation in canine maxilla by a graft of electrically polarized  $\beta$ -tricalcium phosphate. *J Biomed Mater Res B Appl Biomater.* 2020;108(7):2820–6.
104. Itoh S, Nakamura S, Nakamura M, Shinomiya K, Yamashita K. Enhanced bone regeneration by electrical polarization of hydroxyapatite. *Artif Organs.* 2006;30(11):863–9.
105. Puttini I de O, Poli PP, Maiorana C, de Vasconcelos IR, Schmidt LE, Colombo LT, et al. Evaluation of Osteoconduction of Biphasic Calcium Phosphate Ceramic in the Calvaria of Rats: Microscopic and Histometric Analysis. *J Funct Biomater.* 2019;10(1):7.
106. Ho KN, Salamanca E, Chang KC, Shih TC, Chang YC, Huang HM, et al. A Novel HA/ $\beta$ -TCP-Collagen Composite Enhanced New Bone Formation for Dental Extraction Socket Preservation in Beagle Dogs. *Materials (Basel).* 2016;9(3):191.
107. Grunder U, Hürzeler MB, Schüpbach P, Strub JR. Treatment of ligature-induced peri-implantitis using guided tissue regeneration: a clinical and histologic study in the beagle dog. *Int J Oral Maxillofac Implants.* 1993;8(3):282–93.
108. Jovanovic SA, Kenney EB, Carranza FA, Donath K. The regenerative potential of plaque-induced peri-implant bone defects treated by a submerged membrane technique: an experimental study. *Int J Oral Maxillofac Implants.* 1993;8(1):13–8.
109. Persson LG, Ericsson I, Berglundh T, Lindhe J. Guided bone regeneration in the treatment of periimplantitis. *Clin Oral Implants Res.* 1996;7(4):366–72.

110. Hürzeler MB, Quiñones CR, Morrison EC, Caffesse RG. Treatment of peri-implantitis using guided bone regeneration and bone grafts, alone or in combination, in beagle dogs. Part 1: Clinical findings and histologic observations. *Int J Oral Maxillofac Implants*. 1995;10(4):474–84.
111. Hürzeler MB, Quiñones CR, Schüpback P, Morrison EC, Caffesse RG. Treatment of peri-implantitis using guided bone regeneration and bone grafts, alone or in combination, in beagle dogs. Part 2: Histologic findings. *Int J Oral Maxillofac Implants*. 1997;12(2):168–75.
112. Persson LG, Berglundh T, Lindhe J, Sennerby L. Re-osseointegration after treatment of peri-implantitis at different implant surfaces. An experimental study in the dog. *Clin Oral Implants Res*. 2001;12(6):595–603.
113. Schou S, Holmstrup P, Skovgaard LT, Stoltze K, Hjørtting-Hansen E, Gundersen HJG. Autogenous bone graft and ePTFE membrane in the treatment of peri-implantitis. II. Stereologic and histologic observations in cynomolgus monkeys: Schou et al. *Clinical Oral Implants Research*. 2003;14(4):404–11.
114. Schou S, Holmstrup P, Jørgensen T, Stoltze K, Hjørtting-Hansen E, Wenzel A. Autogenous bone graft and ePTFE membrane in the treatment of peri-implantitis. I. Clinical and radiographic observations in cynomolgus monkeys. *Clin Oral Implants Res*. 2003;14(4):391–403.
115. Becker W, Urist M, Becker BE, Jackson W, Parry DA, Bartold M, et al. Clinical and histologic observations of sites implanted with intraoral autologous bone grafts or allografts. 15 human case reports. *J Periodontol*. 1996;67(10):1025–33.
116. Araújo MG, Lindhe J. Socket grafting with the use of autologous bone: an experimental study in the dog. *Clin Oral Implants Res*. 2011;22(1):9–13.
117. von Arx T, Kurt B, Hardt N. Treatment of severe peri-implant bone loss using autogenous bone and a resorbable membrane. Case report and literature review. *Clin Oral Implants Res*. 1997;8(6):517–26.
118. Behneke A, Behneke N, d’Hoedt B. Treatment of peri-implantitis defects with autogenous bone grafts: six-month to 3-year results of a prospective study in 17 patients. *Int J Oral Maxillofac Implants*. 2000;15(1):125–38.
119. Khoury F, Buchmann R. Surgical Therapy of Peri-Implant Disease: A 3-Year Follow-Up Study of Cases Treated With 3 Different Techniques of Bone Regeneration. *Journal of Periodontology*. 2001;72(11):1498–508.
120. Romanos GE, Nentwig GH. Regenerative therapy of deep peri-implant infrabony defects after CO<sub>2</sub> laser implant surface decontamination. *Int J Periodontics Restorative Dent*. 2008;28(3):245–55.
121. Haas R, Baron M, Dörtbudak O, Watzek G. Lethal photosensitization, autogenous bone, and e-PTFE membrane for the treatment of peri-implantitis: preliminary results. *Int J Oral Maxillofac Implants*. 2000;15(3):374–82.

122. Aghazadeh A, Rutger Persson G, Renvert S. A single-centre randomized controlled clinical trial on the adjunct treatment of intra-bony defects with autogenous bone or a xenograft: results after 12 months. *J Clin Periodontol.* 2012;39(7):666–73.
123. Wiltfang J, Zernial O, Behrens E, Schlegel A, Warnke PH, Becker ST. Regenerative Treatment of Peri-Implantitis Bone Defects with a Combination of Autologous Bone and a Demineralized Xenogenic Bone Graft: A Series of 36 Defects: Regenerative Treatment of Peri-Implantitis Bone Defects. *Clinical Implant Dentistry and Related Research.* 2012;14(3):421–7.
124. Deppe H, Horch HH, Neff A. Conventional versus CO2 laser-assisted treatment of peri-implant defects with the concomitant use of pure-phase beta-tricalcium phosphate: a 5-year clinical report. *Int J Oral Maxillofac Implants.* 2007;22(1):79–86.
125. Derks J, Schaller D, Håkansson J, Wennström JL, Tomasi C, Berglundh T. Peri-implantitis - onset and pattern of progression. *J Clin Periodontol.* 2016;43(4):383–8.
126. Caffesse RG, Sweeney PL, Smith BA. Scaling and root planing with and without periodontal flap surgery. *J Clin Periodontol.* 1986;13(3):205–10.
127. Oda S, Nitta H, Setoguchi T, Izumi Y, Ishikawa I. Current concepts and advances in manual and power-driven instrumentation. *Periodontol 2000.* 2004;36:45–58.
128. Renvert S, Polyzois IN. Clinical approaches to treat peri-implant mucositis and peri-implantitis. *Periodontol 2000.* 2015;68(1):369–404.
129. Ramos UD, Suaid FA, Wikesjö UME, Susin C, Taba M, Novaes AB. Comparison between two antimicrobial protocols with or without guided bone regeneration in the treatment of peri-implantitis. A histomorphometric study in dogs. *Clin Oral Implants Res.* 2017;28(11):1388–95.
130. Almohandes A, Carcuac O, Abrahamsson I, Lund H, Berglundh T. Re-osseointegration following reconstructive surgical therapy of experimental peri-implantitis. A pre-clinical in vivo study. *Clin Oral Implants Res.* 2019;30(5):447–56.
131. Isler SC, Unsal B, Soysal F, Ozcan G, Peker E, Karaca IR. The effects of ozone therapy as an adjunct to the surgical treatment of peri-implantitis. *J Periodontal Implant Sci.* 2018;48(3):136–51.
132. Schwarz F, Sahn N, Schwarz K, Becker J. Impact of defect configuration on the clinical outcome following surgical regenerative therapy of peri-implantitis. *J Clin Periodontol.* 2010;37(5):449–55.
133. Rocuzzo M, Pittoni D, Rocuzzo A, Charrier L, Dalmaso P. Surgical treatment of peri-implantitis intrabony lesions by means of deproteinized bovine bone mineral with 10% collagen: 7-year-results. *Clin Oral Implants Res.* 2017;28(12):1577–83.
134. Schwarz F, Sahn N, Bieling K, Becker J. Surgical regenerative treatment of peri-implantitis lesions using a nanocrystalline hydroxyapatite or a natural bone mineral in combination with a collagen membrane: a four-year clinical follow-up report. *J Clin Periodontol.* 2009;36(9):807–14.

135. Salvi GE, Lang NP. Diagnostic parameters for monitoring peri-implant conditions. *Int J Oral Maxillofac Implants*. 2004;19 Suppl:116–27.

## **6. ŽIVOTOPIS**

Marko Žabarović rođen je 14. kolovoza 1986. godine u Zagrebu gdje završava osnovnoškolsko i srednjoškolsko obrazovanje. Diplomirao je na Stomatološkom fakultetu Sveučilišta u Zagrebu 2013. godine. Specijalističko usavršavanje iz parodontologije pri Klinici za stomatologiju KBC-a Zagreb završava 2019. godine te stječe titulu specijalista parodontologije. Zaposlen je u KB Dubrava.