

Interdisciplinarna suradnja kod terapije impaktiranih zuba

Zečević Čulina, Maja

Master's thesis / Diplomski rad

2023

Degree Grantor / Ustanova koja je dodijelila akademski / stručni stupanj: **University of Zagreb, School of Dental Medicine / Sveučilište u Zagrebu, Stomatološki fakultet**

Permanent link / Trajna poveznica: <https://um.nsk.hr/um:nbn:hr:127:723202>

Rights / Prava: [Attribution-NonCommercial 4.0 International/Imenovanje-Nekomercijalno 4.0 međunarodna](#)

Download date / Datum preuzimanja: **2025-03-31**



Repository / Repozitorij:

[University of Zagreb School of Dental Medicine Repository](#)





Sveučilište u Zagrebu

Stomatološki fakultet

Maja Zečević Čulina

INTERDISCIPLINARNA SURADNJA KOD TERAPIJE IMPAKTIRANIH ZUBA

DIPLOMSKI RAD

Zagreb, 2023.

Rad je ostvaren u: Stomatološki fakultet Sveučilišta u Zagrebu, Zavod za ortodontiju

Mentor rada: prof. dr. sc. Sandra Anić Milošević, dr. med. dent., Zavod za ortodontiju, Stomatološki fakultet Sveučilišta u Zagrebu

Lektor hrvatskog jezika: Danica Crnobrnja, prof. hrvatskog jezika i književnosti i magistar knjižničarstva

Lektor engleskog jezika: Željka Kljajić, prof. hrvatskog i engleskog jezika i književnosti

Rad sadrži: 47 stranica

10 slika

Rad je vlastito autorsko djelo, koje je u potpunosti samostalno napisano uz naznaku izvora drugih autora i dokumenata korištenih u radu. Osim ako nije drukčije navedeno, sve su ilustracije (tablice, slike i dr.) u radu izvorni doprinos autora diplomskog rada. Autor je odgovoran za pribavljanje dopuštenja za korištenje ilustracija koje nisu njegov izvorni doprinos, kao i za sve eventualne posljedice koje mogu nastati zbog nedopuštenog preuzimanja ilustracija odnosno propusta u navođenju njihovog podrijetla.

Zahvala

Zahvaljujem svojoj mentorici, prof. dr. sc. Sandri Anić Milošević, dr. med. dent., na pomoći, stručnim savjetima, razumijevanju i dostupnosti prilikom izrade ovoga rada.

Hvala mojoj obitelji, a najveće hvala mojoj majci Ani na požrtvornosti, ljubavi i bezuvjetnoj podršci.

Hvala i svim mojim kolegama i prijateljima koje sam upoznala tijekom studiranja, jer su svojom nazočnošću uljepšali moje studentsko razdoblje.

INTERDISCIPLINARNA SURADNJA KOD TERAPIJE IMPAKTIRANIH ZUBA

Sažetak

U normalnim uvjetima zub eruptira kada se razvije 1/2-3/4 njegove konačne duljine korijena. Impakcija zuba u većini se slučajeva dijagnosticira nakon toga razdoblja i općenito je bez simptoma te iz toga razloga pacijenti ulaze u terapiju kasnije od optimalnog. Impakcija zuba čest je problem u svakodnevnoj ortodontskoj praksi i u većini slučajeva prepoznaje se slučajno tijekom rutinskog kliničkog pregleda i analize radiološke snimke. Najčešće impaktirani zubi su mandibularni treći kutnjaci, zatim maksilarni očnjaci, mandibularni drugi pretkutnjaci i maksilarni središnji sjekutići. Ukoliko se dijagnoza impaktiranosti postavi dovoljno rano, moguće je postići prirodno nicanje zuba primjenom interceptivne terapije, odnosno pravodobnom ekstrakcijom mliječnog prethodnika. U slučajevima kada to nije moguće postići, liječenje impaktiranih zuba zahtijeva interdisciplinarnu suradnju ortodonta, oralnog kirurga, a ponekad i parodontologa. Terapija se temelji na kirurškoj ekspoziciji impaktiranog zuba jednom od metoda kirurškog prikaza i ortodontskim pomacima kako bi se impaktirani zub doveo u zubni luk. Na početku terapije potrebno je ortodontski osigurati dovoljno mjesta u zubnom luku za smještaj impaktiranog zuba. Zatim slijedi odabir prikladne metode kirurškog prikaza koji ovisi o položaju impaktiranog zuba, a vrlo je važno procijeniti postoji li dovoljno pričvrstne gingive kako bi se izbjeglo uključivanje parodontologa u proces terapije. Ukoliko, uslijed kompliciranosti slučaja, nijedna tehnika kirurške ekspozicije nije zadovoljavajuća, može se izvesti autotransplantacija ili pristupiti vađenju zuba. Ako situacija dozvoljava izvođenje jedne od metoda kirurškog prikaza, nakon razdoblja cijeljenja započinje se ortodontsko izvlačenje i smještanje zuba u pravilni položaj u zubnom luku. Liječenje je dugotrajno, komplicirano i izazovno, a uspješnost terapije ovisi o mnogobrojnim faktorima.

Ključne riječi: impaktirani zub; metode kirurškog prikaza; ortodontsko izvlačenje

INTERDISCIPLINARY TREATMENT OF IMPACTED TEETH

Summary

Under normal conditions, a tooth erupts when approximately half to three-quarters of its final root length has developed. Tooth impaction is typically diagnosed after this period and is generally asymptomatic, which is why patients often seek treatment later than optimal. Tooth impaction is a common problem in everyday orthodontic practice and is usually identified incidentally during routine clinical examinations and radiographic analysis. The most commonly impacted teeth are mandibular third molars, followed by maxillary canines, mandibular second premolars, and maxillary central incisors. If the diagnosis of impaction is made early enough, natural tooth eruption can be achieved through interceptive treatment, such as timely extraction of the primary predecessor. Otherwise, the treatment of impacted teeth requires interdisciplinary collaboration between an orthodontist, an oral surgeon, and sometimes a periodontist. Treatment involves surgically exposing the impacted tooth using appropriate techniques and aligning it within the dental arch through orthodontic movements. Sufficient space must be created within the arch initially, and the choice of surgical exposure technique depends on the tooth's position and the presence of adequate attached gingiva. If, due to the complexity of the case, none of the surgical exposure techniques are satisfactory, autotransplantation can be performed, or extraction of the tooth may be considered. If the situation allows for one of the tooth exposure methods to be performed, orthodontic traction begins after a healing period, which involves positioning the tooth correctly within the dental arch. The treatment is lengthy, complicated, challenging, and the success of the therapy depends on many factors.

Key words: impacted tooth; surgical exposure techniques; orthodontic traction

SADRŽAJ

1. UVOD	1
2. ETIOLOGIJA IMPAKTIRANOSTI ZUBA	3
2.1. Lokalni uzroci impakcije zuba	4
2.2. Sistemski uzroci impakcije zuba	6
3. EPIDEMIOLOGIJA IMPAKTIRANOSTI ZUBA	8
4. DIJAGNOSTIKA IMPAKTIRANOSTI ZUBA	10
4.1. Klinički pregled	11
4.2. Radiološka dijagnostika	12
5. INTERDISCIPLINARNI PRISTUP KOD TERAPIJE IMPAKTIRANIH ZUBA	14
5.1. Uloga ortodonta.....	15
5.1.1. Metode pričvršćivanja	15
5.1.2. Ortodontska mehanika za izvlačenje zuba u luk	15
5.2. Uloga oralnog kirurga	16
5.2.1. Gingivektomija	16
5.2.2. Apikalno pomaknuti reznj	17
5.2.3. Metoda zatvorenog reznja	17
5.2.4. Autotransplantacija	17
5.3. Uloga parodontologa	18
6. IMPAKTIRANI SREDIŠNJI MAKSILARNI SJEKUTIĆI	19
7. IMPAKTIRANI MAKSILARNI OČNJACI	22
7.1. Labijalno impaktirani maksilarni očnjaci	23
7.1.1. Ektopična labijalna impakcija	23
7.1.2. Labijalna koronalna nedislocirana impakcija	24
7.1.3. Labijalna apikalna nedislocirana impakcija.....	24
7.1.4. Labijalna visoka nedislocirana impakcija	25
7.2. Palatinalno impaktirani maksilarni očnjaci	26
7.2.1. Jednostavne palatinalne impakcije	28
7.2.2. Složene palatinalne impakcije	28
8. IMPAKTIRANI MANDIBULARNI OČNJACI	30
8.1. Horizontalno impaktirani očnjaci.....	31
8.2. Vertikalno impaktirani očnjaci	32
9. IMPAKTIRANI PRETKUTNJACI	33

9.1. Impaktirani mandibularni drugi pretkutnjaci	35
10. RASPRAVA	36
11. ZAKLJUČAK	40
12. LITERATURA	42
13. ŽIVOTOPIS	46

Popis skraćenica

SLOB – Same Lingual Opposite Buccal

BAMA – Buccal Always Moves Away

CBCT – Cone Beam Computed Tomography

NiTi – nikal-titan

TADs – temporary anchorage devices

1. UVOD

Impakcija zuba predstavlja patološko stanje do kojega dolazi kada uslijed mehaničke prepreke zub ne može niknuti u svoj normofunkcijski položaj (1). U funkcionalno normalnoj čeljusti mehaničku prepreku može predstavljati drugi zub, kost uzlaznog kraka mandibule ili manjak mjesta u zubnom luku (2). Također, u određenim stanjima, prepreku može predstavljati i gusta kost iznad zuba ili prekomjerno meko tkivo (3). Prevalencija impaktiranih zuba u općoj populaciji varira između 0,8 – 3,6 %. U kliničkoj se praksi erupcija zuba očekuje kada je u kosti formirana 1/2 - 3/4 korijena zuba. Međutim, impakcija se većinom dijagnosticira kasnije kada se zub već potpuno formirao u kosti. Stoga je vrlo važno da kliničar pravodobno reagira kada uoči impakciju, jer se ranom detekcijom preveniraju moguće komplikacije. Terapija impaktiranih zuba zahtijeva multidisciplinarnu suradnju ortodonta, oralnog kirurga, a katkad i parodontologa (4).

Važno je istaknuti da svaki zub može biti impaktiran, iako je veća vjerojatnost impakcije onih zuba koji kasnije niču uslijed nedostatka prostora uzrokovanog manjom duljinom alveolarnog grebena od duljine zubnog luka (3).

Najčešći impaktirani zubi su donji treći kutnjaci, zatim gornji očnjaci, donji drugi pretkutnjaci, gornji treći kutnjaci te gornji središnji sjekutići (5).

Ovisno o dobi, zdravstvenom stanju, procjeni mogućnosti nicanja zuba, prisutnosti ili odsutnosti kliničkih smetnji i patoloških procesa, postoji nekoliko opcija liječenja impaktiranih zuba:

1. interceptivna terapija
2. kirurško-ortodonska terapija s metodama kirurškog prikaza
3. terapijska ili profilaktička kirurška ekstrakcija (uz naknadno ortodonsko zatvaranje prostora ili kod odraslih pacijenata implantoprotetska sanacija)
4. autotransplantacija (6).

Svrha ovoga rada je prikazati mogućnosti liječenja impaktiranih zuba za koje je potrebna interdisciplinarna suradnja specijalista različitih stomatoloških disciplina, kako bi ishod terapije bio zadovoljavajuć.

2. ETIOLOGIJA IMPAKTIRANOSTI ZUBA

Impakcija zuba je stanje u kojemu se zub potpuno formirao unutar kosti, ali uslijed određene zapreke nisu iznikli na svome mjestu, niti na bilo kojem mjestu u zubnom luku ni izvan luka. Također, moguća je pojava i tzv. poluimpaktiranog zuba. Takav je zub djelomično iznikao iz kosti, ali mu je mehanička zapreka onemogućila daljnje nicanje. Uzroci impakcije dijele se na lokalne i sistemske uzroke (3).

2.1. Lokalni uzroci impakcije zuba

Mehanička prepreka predstavlja najčešći lokalni uzrok impaktiranosti zuba. Takva prepreka nastaje kao rezultat alveolarne diskrepance, odnosno nesrazmjera između duljine zubnog luka i duljine alveolarnog grebena koji rezultira manjkom prostora za erupciju zuba koji niče zadnji u određenoj skupini. Međutim, potrebno je navesti i ostale lokalne čimbenike koji mogu rezultirati impakcijom:

- rana ekstrakcija/prerani gubitak mliječnog zuba što rezultira smanjenjem prostora za nicanje trajnog nasljednika
- produljeno zadržavanje mliječnog zuba, tj. poremećaj resorpcije korijena mliječnog zuba
- prisutnost prekobrojnog zuba
- dilaceracija korijena
- prisutnost cisti, benignih ili malignih tumorskih tvorbi
- trauma zuba
- zadebljana sluznica
- ankiloza
- rascjep nepca i rascjep alveolarnog grebena
- idiopatski (3,4).

Do preranog gubitka mliječnog zuba može doći uslijed rane ekstrakcije uzrokovane karijesnom destrukcijom zubne strukture ili određenog hormonalnog poremećaja koji uzrokuje prijevremenu ekfolijaciju mliječnog zuba. Posljedično, rezultat može biti impakcija trajnog zuba nasljednika jer tada dolazi do mezijalnog pomaka zuba u posteriornom segmentu čeljusti. Ova se situacija najčešće odnosi na zonu odupiranja na čije se mjesto trebaju smjestiti trajni očnjak te prvi i drugi pretkutnjak. Navedeni zubi tvore tzv. CP2 segment, koji uslijed preranog gubitka mliječnih prethodnika i posljedično pomaka u posteriornom segmentu rezultira manjkom mjesta za smještaj trajnih nasljednika (7).

U slučaju poremećaja u resorpciji korijena mliječnog zuba, posljedično dolazi do zaostajanja zuba u čeljusti kada mliječni zub predstavlja mehaničku prepreku za nicanje trajnog zuba (7).

Traumatska ozljeda mliječnog zuba može imati posljedice na zametak trajnog zuba što se najčešće primjećuje kod trajnih gornjih središnjih sjekutića. Osim toga, dentalna trauma može izazvati resorpciju korijena bočnog sjekutića ili premještanje zubnog pupoljka što može utjecati na normalno izbijanje susjednog očnjaka i rezultirati njegovom impaktiranošću (7).

Dilaceracija korijena često nastaje kao posljedica traume mliječnog prethodnika, najčešće sjekutića, iako etiologija dilaceracija još uvijek nije temeljito razjašnjena. U ranim stadijima razvoja, zametak trajnog zuba, npr. maksilarnog sjekutića, nalazi se palatinalno i superiorno u odnosu na apeks mliječnog sjekutića te polako mijenja smjer prema labijalno tako da se kruna trajnog zuba sve više približava resorbirajućem korijenu mliječnog prethodnika. Ukoliko se tada dogodi akutna trauma, sila će biti prenesena preko korijena mliječnog zuba na incizalni brid trajnog zuba što će izazvati rotaciju u apikalnom smjeru prema zubnom folikulu. Međutim, u toj fazi razvoj korijena još nije potpuno završen, a dio korijena koji se razvio rotirat će se u istom smjeru kao i kruna, dok će se daljnji razvoj korijena odvijati u istom smjeru kao i prije traume. Posljedično, nastaje nekonvencionalni kut između prijetraumatskih i poslijetraumatskih dijelova zuba, što rezultira kurvaturom longitudinalne osi trajnog sjekutića te nastaje dilaceracija korijena zuba (8).

Prisutnost cisti ili tumorskih tvorbi koje se nalaze na putu u kosti koji zub mora proći kako bi erupirao, predstavlja složenu mehaničku prepreku. Najčešća cistična promjena koja rezultira impaktiranošću je folikularna cista. To je razvojna cista koja se na rentgenskom nalazu vidi kao unilokularno ovalno ili okruglo prosvjetljenje u koje redovito strši kruna ili dio krune neizraslog zuba. Klinički se u početku razvoja folikularne ciste ne viđaju objektivne niti subjektivne smetnje. Na mjestu razvoja zaostaje mliječni zub, a zub uzročnik ne postoji u zubnom nizu. Ukoliko se cista inficira, dolazi do pojave simptoma. S druge strane, ako cista raste asimptomatski, nakon višegodišnjeg rasta jedini simptom je deformacija jedne strane čeljusti, jer cista raste u smjeru najmanjeg otpora kosti te usporedno razmiče korijenove zuba (9). Odontom je benigni odontogeni tumor koji nastaje kao posljedica hiperplastične aktivnosti nakupina stanica koje su se odvojile ili preostale od dijelova zubnog grebena ili zubne vrećice. S obzirom na stupanj razvoja dijeli se na jedinstveno složeni i rastavljeno složeni odontom. U kliničkoj praksi viđa se kao uzrok impaktiranosti zuba, a na njega se može posumnjati kada se na rentgenskom nalazu vidi sjena

intenziteta kalcificiranih zubnih tkiva ispod koje se nazire impaktirani zub, a sve zajedno je odvojeno zonom prosvjetljenja od okolne kosti (2, 9).

Posebnu skupinu čine pacijenti s rascjepom nepca i alveolarnog grebena. S obzirom da na mjestu rascjepa nema kosti nego se nalazi fibrozno tkivo, zubi na mjestu rascjepa ostaju impaktirani. Maksilofacijalni kirurg uzima autologni koštani presadak sa zdjelične kosti (*crista iliaca*) i zatvara prazninu kako bi se omogućilo nicanje impaktiranog zuba kroz koštano tkivo. Taj se zahvat naziva osteoplastika i najčešće se izvodi kada se razvilo 2/3 - 1/2 korijena trajnog očnjaka koji najčešće i biva impaktiran, u dobi od 8 do 11 godina (10, 11).

Važno je istaknuti razliku između impaktiranih i retiniranih zuba. Pod pojmom retinirani zubi podrazumijevaju se zubi koji ne mogu niknuti iz kosti zbog bilo kojeg drugog razloga koji nije mehaničke prirode:

- pogrešan smjer uzdužne osovine zubnog zametka
- predubok položaj zametka
- patološki procesi koji su oštetili zametak ili razvijeni zub
- pomanjkanje impulsa za nicanje
- zametak zuba na pogrešnom mjestu
- hereditarni uzroci (2).

2.2. Sistemski uzroci impakcije zuba

Impaktirani zubi također se mogu pojaviti u sklopu različitih sindroma, metaboličkih i hormonalnih poremećaja:

- kleidokranijalna disostoza
- sindromi kraniofacijalnih disostoza
- Gardnerov sindrom
- Downov sindrom
- Crouzonov sindrom
- Yunis-Varonov sindrom
- endokrine disfunkcije (12).

U sklopu nekih oboljenja moguća je i pojava multiplih impaktiranih zuba. Najčešće se takvo stanje nalazi kod Gardnerovog sindroma, Downovog sindroma i kleidokranijalne disostoze. Također, kod hipotireoze, hipopituitarizma, hipoparatiroidoze i deficijencija vitamina A, C i D može doći do pojave multiple impaktiranosti (12).

3. EPIDEMIOLOGIJA IMPAKTIRANOSTI ZUBA

Najčešći impaktirani zubi su donji treći kutnjaci (umnjaci). Prevalencija impakcije trećeg kutnjaka iznosi od 16,7 % do 68,6 %, a terapija tih zuba većinom završava ekstrakcijom (13). Većina studija pokazala je da ne postoji statistički značajna povezanost između impakcije umnjaka i određenog spola. Međutim, neka su istraživanja otkrila veću učestalost u žena nego u muškaraca (14).

S izuzetkom umnjaka, najčešće impaktirani zubi su maksilarni očnjaci. Studije o učestalosti impakcija maksilarnih očnjaka pokazale su prevalenciju u općoj populaciji od 0,27 % u državljana Japana do čak 2,4 % kod državljana Italije (15).

Studije također pokazuju da su slučajevi impakcije maksilarnih očnjaka čak 2,3 - 3 puta češći u žena, nego u muškaraca. Maksilarni očnjaci mogu biti impaktirani palatinalno, labijalno ili u liniji sa zubnim lukom. Palatinalna impakcija je najviše učestali tip (15). Prema istraživanju Ericsona, incidencija palatinalno impaktiranih maksilarnih očnjaka u omjeru s bukalnim impakcijama je 85 % prema 15 % (16). Procjenjuje se da se palatinalna impakcija očnjaka pojavljuje u 1,0 – 2,5 % populacije (5).

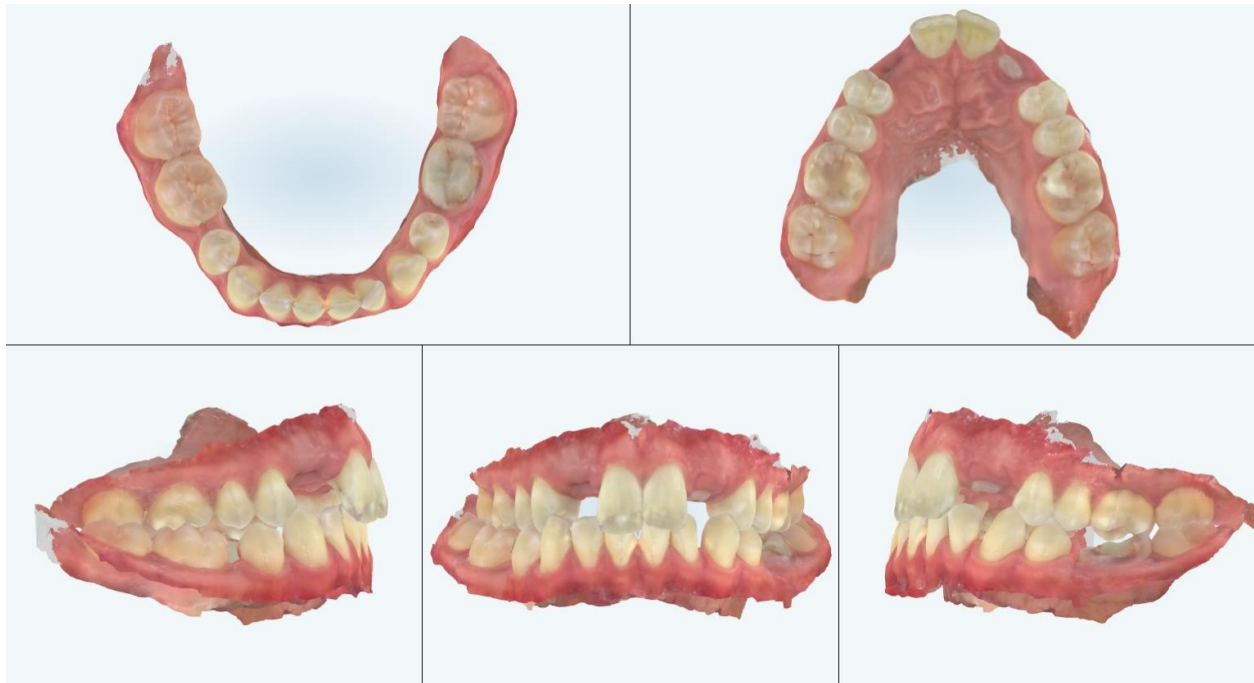Impakcija zuba uglavnom je asimptomatska i ukoliko pacijenti ne započnu s procesom liječenja u adolescentskoj dobi, kasnije se rijetko odlučuju za liječenje. U većini se slučajeva impakcija zuba otkriva slučajno prilikom rutinskog pregleda stomatologa, kroz klinički pregled ili pomoću ortopantomografske snimke. Bitno je naglasiti važnost ranog otkrivanja i pravodobne intervencije kako bi se spriječile moguće štetne posljedice (17).

4. DIJAGNOSTIKA IMPAKTIRANOSTI ZUBA

Pravodobna i precizna dijagnoza igra ključnu ulogu u postizanju uspješnih terapijskih ishoda. U nekim slučajevima, primjena interceptivne terapije može čak spriječiti razvoj impakcije zuba. Rana dijagnostika omogućuje identifikaciju impaktiranih zuba prije početka ortodontske terapije, potičući njihovo spontano izbijanje i skraćujući trajanje ortodontskog liječenja. Dijagnoza impaktiranih zuba postavlja se temeljem pozornog kliničkog pregleda i radiološke dijagnostike (5).

4.1. Klinički pregled

Postavljanje dijagnoze impaktiranog zuba temelji se na nekoliko dijagnostičkih pokazatelja. Prisustvo perzistirajućeg mliječnog zuba ili praznine u zubnom luku, bez ikakvog prisjećanja pacijenta o ekstrakciji, može ukazivati na mogućnost postojanja impaktiranog zuba (Slika 1.). Koštana izbočenja na alveolarnom grebenu praćena oticanjem i bolom, kao i pulpitični bolovi bez vidljivog uzroka mogu upućivati na prisutnost impaktiranog zuba ili drugih patoloških procesa (2, 6). Za rano postavljanje dijagnoze impaktiranog očnjaka ključno je provesti sveobuhvatni klinički pregled, uz pozornu vizualnu procjenu i prepoznavanje karakterističnih znakova kao što su kašnjenje u nicanju zuba i prisutnost mliječnog očnjaka u zubnom nizu. Dodatno se preporučuje primijeniti digitalnu bimanualnu palpaciju – temeljiti pregled područja iznad korijena mliječnog očnjaka. U slučaju da nema bukalnog otoka iznad korijena mliječnog očnjaka u dobi od devet ili deset godina ili se primijeti palatinalni otok, može se posumnjati na impakciju trajnog očnjaka koju je potrebno potvrditi rendgenskom snimkom. Također, nagib lateralnog sjekutića prema distalnoj ili labijalnoj strani može dodatno ukazivati na prisutnost impaktiranog zuba, stoga je važno obratiti pozornost na njegov položaj tijekom kliničkog pregleda. Pretjerani distalni nagib krune lateralnog sjekutića i njegova rotacija mogu biti rezultat pritiska krune impaktiranog očnjaka koji je pomaknut mezijalno i smješten na palatinalnoj strani korijena lateralnog sjekutića. S druge strane, labijalni nagib lateralnog sjekutića može biti posljedica pritiska impaktiranog očnjaka koji je pomaknut mezijalno i smješten na labijalnoj strani korijena lateralnog sjekutića (18, 19).



Slika 1. Klinički prikaz stanja pacijenta s hipodoncijom gornjih lateralnih sjekutića, donjih drugih pretkutnjaka i impakcijom gornjih očnjaka (digitalni otisak).

Preuzeto s dopuštenjem autora: prof. dr. sc. Sandra Anić Milošević, dr. med. dent.

4.2. Radiološka dijagnostika

Impaktirani se zubi najčešće otkriju slučajno tijekom snimanja rentgenske snimke u svrhu određivanja dentalnog statusa, u većini slučajeva na ortopantomogramskoj snimci. Ortopantomogram pruža pregled stanja zuba u obje čeljusti, iako nije precizan kao pojedinačne intraoralne snimke, dovoljan je za postavljanje dijagnoze impakcije zuba (2, 20).

Intraoralne snimke koje mogu biti od koristi su periapikalna i aksijalna (zagrizna) snimka. Periapikalna snimka često nije dovoljna za precizno planiranje sigurnog kirurškog zahvata jer ne prikazuje potpuno položaj impaktiranog zuba i njegov odnos prema susjednim anatomskim strukturama. To je veliki nedostatak kada su u pitanju npr. duboko impaktirani maksilarni očnjaci, ali i sve ektopične impakcije (2). Za preciznije određivanje položaja impaktiranog zuba koristi se "Same Lingual Opposite Buccal" (SLOB) pravilo koje uključuje usporedbu dvije snimke istog zuba snimljenih s pomakom tubusa distalno ili mezijalno. Prema SLOB pravilu, lingvalna struktura koja je bliža filmu, zadržava isti ili sličan položaj, dok se bukalna struktura koja je bliža izvoru zračenja,

mijenja (21). Također postoji "Buccal Always Moves Away" (BAMA) pravilo koje se primjenjuje kada se izrade dvije različite rendgenske snimke dvaju objekata. Prema BAMA pravilu, bukhalno smješteni objekt pomaknut će se u istom smjeru kao i usmjerena rendgenska zraka u odnosu na lingvalni objekt (5, 22).

Aksijalnom snimkom moguće je odrediti položaj zuba s obzirom na susjedne zube i alveolarni greben. Međutim, ako su zubi locirani točno u sredini alveolarnog grebena, a ne oralno ili vestibularno u odnosu na njega, tada se pomoću ove snimke može odrediti samo oblik zuba i tada ona nije od pomoći prilikom planiranja kirurškog zahvata (2).

Najpreciznija radiološka metoda za prikazivanje točnog položaja impaktiranog zuba i okolnih struktura je *cone beam* kompjutorizirana tomografija (CBCT). Ova se metoda temelji na trodimenzionalnoj rekonstrukciji dobivenoj pomoću jednog rendgenskog snopa koničnog oblika. Prednost korištenja CBCT-a nad ortopantomogramskom snimkom je preciznije planiranje kirurške i ortodontske terapije zbog trodimenzionalnog prikaza stanja. Također, biranjem preglednog polja interesnog područja, doza zračenja se smanjuje na najmanju moguću (20, 23). U radiološkoj dijagnostici impaktiranih zuba mogu se također koristiti i druge metode poput latero-lateralnih i postero-lateralnih kranioograma, kose postranične snimke stražnjeg dijela mandibule (posebno korisne kod donjih umnjaka radi prikaza njihovog odnosa s mandibularnim kanalom), stereoskopsko snimanje po Parmi koje uključuje mezijalnoekscentrične i distalnoekscentrične intraoralne snimke te postero-anteriorna kosa snimka lubanje (Watersova projekcija) koja je korisna u slučaju atipičnih položaja impaktiranih zuba, poput onih smještenih u zigomatičnoj kosti ili sinusu (2).

5. INTERDISCIPLINARNI PRISTUP KOD TERAPIJE IMPAKTIRANIH ZUBA

5.1. Uloga ortodonta

Tijekom horizontalne nivelacije, uključivanje impaktiranog zuba u zubni luk izaziva niz poteškoća. Usprkos tomu, jednake tehnike izvlačenja primjenjuju se na sjekutiće, očnjake i pretkutnjake. Za razliku od impakcije ostalih zuba, impakcija trećih kutnjaka, uslijed nedostatka prostora, abnormalne pozicije i ponavljajućih upalnih procesa koja se često susreće, u najvećem broju slučajeva rezultira alveotomijom te stoga ne zahtijeva ortodontsku terapiju (23).

5.1.1. Metode pričvršćivanja

Suvremeni pristup pričvršćivanja ortodontskog elementa na prikazani zub uključuje izravno lijepljenje ortodontskog elementa na labijalnu površinu zuba. Ovaj postupak izvodi ortodont tijekom kirurškog zahvata u suradnji s oralnim kirurgom. Ukoliko je prikazana površina labijalne plohe impaktiranog zuba dovoljno velika, lijepi se ortodontska bravica. Međutim, u nekim slučajevima dugme ili kuka predstavljaju bolji izbor zbog manjih dimenzija. Kada je element zalijepljen, komad tankog lančića priveže se s jedne strane za zalijepljeni element, a s druge se ostavlja da visi u usnu šupljinu, nakon čega se režanj reponira i zašije (23).

5.1.2. Ortodontska mehanika za izvlačenje zuba u luk

Ortodontsko izvlačenje impaktiranog zuba treba započeti što je ranije moguće nakon kirurškog zahvata, odnosno završetka razdoblja zacjeljivanja. U idealnoj situaciji, prije kirurškog prikazivanja postavi se fiksna ortodontska naprava pa se ortodontska vuča može trenutno primijeniti. U većini se slučajeva ne susreće takva idealna situacija, stoga je potrebno pričekati dva do tri tjedna, a u nekim slučajevima i šest tjedana kako bi se ostvario prvi ortodontski pomak (23).

Prije početka ortodontskog izvlačenja, nužno je stvoriti prostor za smještaj impaktiranog zuba i stabilizirati ostatak zubnog luka. Dakle, cilj je završiti nivelaciju ostalih zuba prije kirurškog zahvata kako bi tijekom kirurškog zahvata mogao biti postavljen debeli žičani stabilizirajući luk, po mogućnosti četvrtasti čelični luk najmanje dimenzije 0,018". Kao što je već spomenuto, horizontalna nivelacija impaktiranog zuba predstavlja primjer vrlo problematične ekstremne nivelacije. Stoga, najučinkovitiji način dovođenja takvog zuba u pravilni položaj je pomoću pomoćnog nikal-titanskog (NiTi) žičanog luka koji se postavlja preko stabilizirajućeg čeličnog luka, što većina *slotova* bravica i dopušta. Također, postoje i brojne druge mogućnosti koje uključuju posebne opruge za nivelaciju koje se leme na osnovni luk ili su savijene na tanjem luku ili opruge koje imaju oblik poluge od pomoćne cjevčice prvog kutnjaka. Ukoliko nije moguće

ostvariti mehaničku svezu preko ostalih zuba u luku jer zubni luk nije dovoljno ozubljen, postoji mogućnost iniciranja erupcije impaktiranog zuba magnetnom silom. Mali se magnet veže za impaktirani maksilarni zub, a veći privlačeći magnet se stavlja u mobilnu napravu koja prekriva nepce. Nedostatak ove metode je u tome što krajnji rezultat u potpunosti ovisi o pacijentovoj volji i motivaciji na koju nije moguće utjecati (23).

Potencijalni problem ortodontske terapije impaktiranog zuba je ankiloza. Ukoliko se dogodi fuzija zuba sa susjednom kosti, nije moguće ortodontski izvući zub i tada dolazi do pomaka sidrišnih zuba. Ponekad je moguće osloboditi ankilozirani zub laganom luksacijom kako bi se slomila ankilozirana zona. Bitno je odmah nakon luksacije primijeniti ortodontsku vuču kako zub ne bi ponovno ankilozirao. Ovo je jedina metoda kojom je moguće nadvladati ankilozu i dovesti u luk zub koji inače ne bi bilo moguće pomaknuti (5, 23).

5.2. Uloga oralnog kirurga

Nakon preciznog određivanja položaja impaktiranog zuba pomoću rentgenskih snimki može se planirati dizajn režnja pogodan za prikazivanje zuba. Važno je imati na umu da zub mora eruptirati kroz pričvrsnu gingivu, a ne kroz alveolarnu mukožu. Na taj se način sprječava parodontna kompromitacija gingivnog ruba. U slučaju kada se impaktirani zub nalazi u mandibularnom luku ili s labijalne strane maksilarnog alveolarnog grebena, režanj se odiže s alveolarnog grebena i zašije tako da se pričvrsna gingiva prenese u područje prikazane krune zuba. Kada je zub smješten s palatinalne strane maksilarnog alveolarnog nastavka, način odizanja režnja je manje problematičan zbog debele palatinalne sluznice koja se tamo nalazi. Iako se u nekim slučajevima može očekivati samostalna erupcija zuba nakon kirurškog uklanjanja zapreke, u većini je slučajeva potrebno ortodontsko izvlačenje, čak i kod zuba koji su pravilno usmjereni. Metode kirurškog prikaza impaktiranih zuba su gingivektomija, apikalno pomaknuti režanj, metoda zatvorenog režnja i autotransplantacija zuba (5, 23).

5.2.1. Gingivektomija

Gingivektomija je metoda izbora kada je kruna zuba odnosno incizalni brid pozicioniran na mukogingivnom spojištu ili iznad njega. Ovim zahvatom uklanja se oko dvije trećine tkiva koje prekriva krunu impaktiranog zuba, ali se zahvat izvodi jedino ukoliko je moguće osigurati

minimalno tri milimetra gingive oko prikazanog zuba. Lijepljenjem bravice sprječava se prerastanje tkiva (5).

5.2.2. Apikalno pomaknuti režanj

Prednost je ove metode u mogućnosti stvaranja predvidivog područja pričvrstne gingive s obzirom da se labijalna gingiva pomiče preko impaktiranog zuba. Međutim, veliki je nedostatak koji se javlja zbog poremećenog izvornog gingivnog crteža te je takav problem najuočljiviji u frontalnom dijelu, diskrepanca gingivnih rubova u smislu apikalnije položenog gingivalnog ruba prethodno impaktiranog zuba u odnosu na susjedni zub. Također, uslijed povlačenja sluznice (lažni nabor sluznice), može doći do recidiva, odnosno reintruzije zuba. Zbog navedenih nedostataka, ova se metoda kirurškog prikaza više ne koristi u slučajevima visokolabijalnih impakcija. Iznimka je ektopični labijalno impaktirani zub kada se ortodontskom mehanikom zub smješta u luk što predstavlja dugotrajni proces (5).

5.2.3. Metoda zatvorenog reznja

U ovoj se metodi prvo odigne režanj i pristupi uklanjanju tankog sloja kosti koji prekriva impaktirani zub. Kost se ukloni kirurškim svrdlima i kiretama te se prikaže oko dvije trećine krune zuba. Zatim se postavlja lančić za izvlačenje zuba. Moguće ga je lijepiti neposredno na zub ili se na zub lijepi dugme koje se ligaturom poveže s lančićem. Lančić bi trebao imati dovoljnu savitljivost da ne dođe do pucanja, ali i dovoljnu krutost da se ne istegne prilikom djelovanja sila. Također, karike lančića trebale bi biti dovoljno male da ih ortodont može postupno uklanjati prilikom erupcije. Sada se izvodi repozicija reznja, a lančić se smješta u inciziju na sredini grebena. Lančić se veže na bravicu susjednog zuba metalnom ili elastomernom ligaturom. Ortodont započinje izvlačenje za 7 - 14 dana (5).

5.2.4. Autotransplantacija

Ovo je metoda izbora kod izrazito horizontalno ili vertikalno rotiranih impaktiranih zuba. Izvodi se tako što se odigne režanj u punoj debljini te se ukloni sloj kosti koji prekriva zub. Pristupa se odljuštenju folikula impaktiranog zuba od koštane kripe. Bezubi dio alveolarnog grebena pripremi se tzv. greenstick nepotpunim lomom labijalne stijenke te se zub smješta u tako osteotomiranu kost. Postavlja se u infraokluziju i zatim veže sa susjednim zubima pomoću čvrste žice i kompozita. Režanj se repozicionira te tada nastupa razdoblje zacjeljivanja koji traje tri do četiri mjeseca. Ortodontska terapija ne smije započeti prije završetka razdoblja zacjeljivanja (5).

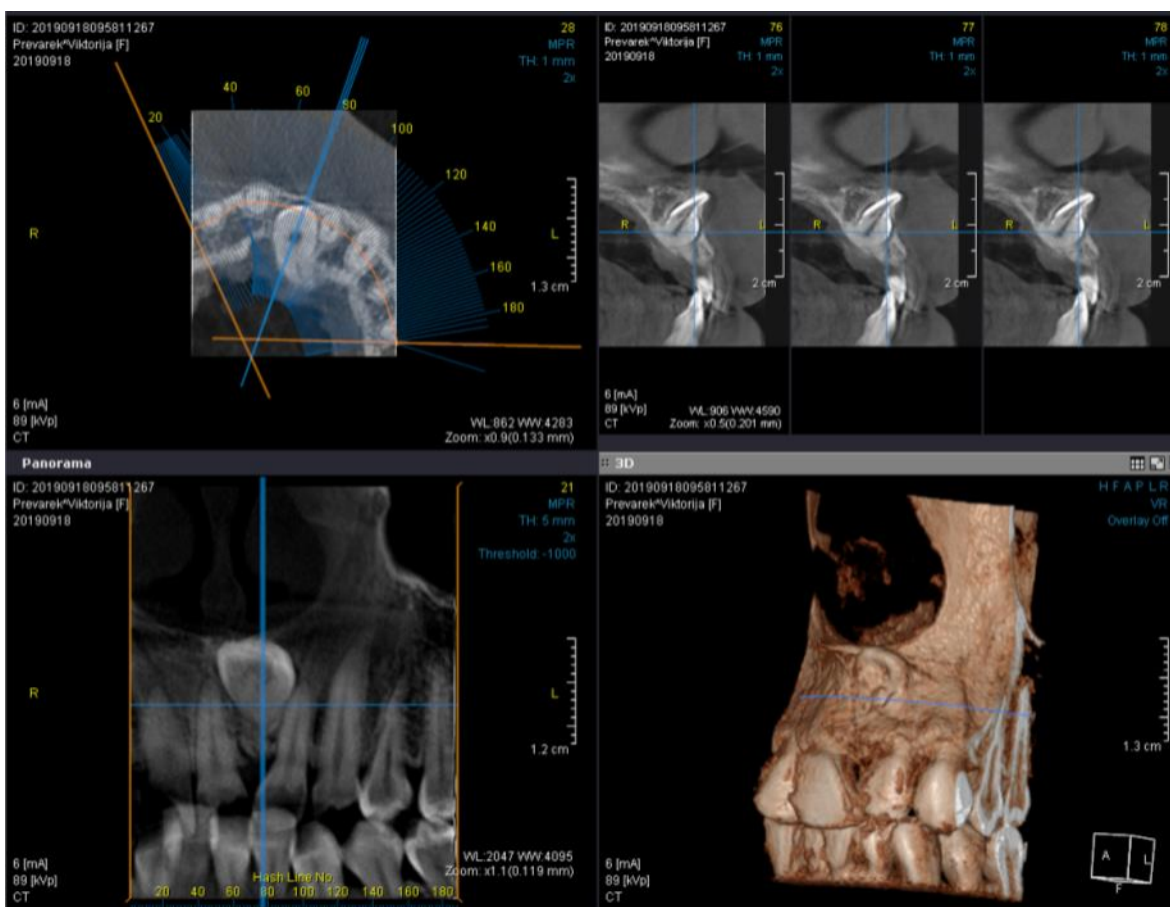
5.3. Uloga parodontologa

Estetska komponenta terapije impaktiranosti je većinom glavni razlog suradnje s parodontologom. Naime, parodontološki rezultati pacijenata tretiranih jednom od metoda kirurškog prikaza većinom su jednaki bez obzira na korištenu metodu. Međutim, estetski su rezultati vrlo varijabilni s obzirom na korištenu metodu. Kada se zub eksponira metodom apikalno pomaknutog režnja, često dolazi do apikalnog pomicanja gingivnog ruba što rezultira estetskim problemom – produženom kliničkom krunom zuba (5).

Česta je i pojava recesija, osobito kod ektopičnih impakcija. Što je zub apikalnije smješten, mogućnost pojave recesije je veća. Međutim, veliku ulogu predstavlja i tanki gingivni fenotip kod kojega češće dolazi do recesija kao i prirodene dehiscijencije koje se u nekih pacijenata susreću i prije početka terapije te predstavljaju indikativni znak za mogući naknadni parodontološki problem (5, 24). U ovakim je slučajevima pacijenta potrebno uputiti parodontologu kako bi se izvelo presađivanje slobodnog vezivotkivnog transplantata čime se postiže potpuno prekrivanje korijena eksponiranog uslijed recesije gingive (5). Također, ukoliko ortodont zaključi da postoji opasnost od labijalnih recesija uslijed ortodontskih sila, pacijenta može uputiti parodontologu kako bi se preventivno izvelo presađivanje slobodnog gingivnog transplantata i izbjegli naknadni problemi. Slobodnim se gingivnim transplantatom postiže nadoknada pomične, nekeratinizirane sluznice, keratiniziranom gingivom, najčešće palatinalnom sluznicom. Ovim se zahvatom recesija ne prekriva, ali je slobodni gingivalni transplantat pomaže zaustaviti (5, 24).

6. IMPAKTIRANI SREDIŠNJI MAKSILARNI SJEKUTIĆI

Meziodens ili prekobrojni zub smješten lateralno od sredine gornje čeljusti može predstavljati prepreku na eruptivnom putu središnjih sjekutića i dovesti do njihove impaktiranosti. Pravodobna dijagnoza meziodensa i precizno planirani kirurški pristup koji pažljivo uklanja prekobrojni zub bez oštećenja folikula impaktiranog središnjeg sjekutića, omogućuje prirodno izbijanje impaktiranog zuba. Također, zapreku može predstavljati i tumorska tvorba kao što je odontom, a ponekad razlog impakcije može biti i ektopičan položaj zuba (Slika 2.). Dilaceracija korijena također je česti uzrok impakcije središnjeg sjekutića, a najčešće nastaje uslijed traume mliječnog sjekutića čiji korijen leži blizu zametka trajnog zuba (5, 25). Chaushu i suradnici su u svojoj studiji dokazali da se najveći broj neuspjeha kirurško-ortodontskih terapija impaktiranih maksilarnih sjekutića događa upravo u slučajevima impakcije uslijed dilaceracije (26).



Slika 2. Ektopična impakcija zuba 21 – CBCT snimka.

Preuzeto s dopuštanjem autora: prof. dr. sc. Sandra Anić Milošević, dr. med. dent.

Terapija impaktiranog maksilarnog sjekutića započinje uklanjanjem zapreke, ukoliko ortodont procijeni da će to dovesti do spontanog nicanja zuba. Međutim, ponekad i nakon uklanjanja zapreke, impaktirani zub ne iznikne bez daljnje terapijske intervencije. U takvim situacijama, ukoliko je korijen impaktiranog zuba dovoljno razvijen, potrebno je kirurškim putem prikazati zub. Prije kirurškog prikazivanja impaktiranog maksilarnog sjekutića, potrebno je krenuti s ortodontskom terapijom. Terapija započinje postavljanjem ortodontske bravice na preostali središnji sjekutić i oba lateralna sjekutića te oni tako povezani predstavljaju sidrište za izvlačenje impaktiranog sjekutića. Ukoliko se procijeni da postoji nedostatak prostora za smještaj impaktiranog sjekutića, potrebno je stvoriti prostor pomoću potisne opruge, ali tada je nužno i pojačati sidrište uključivanjem prvih kutnjaka. Tijekom ovoga procesa koristi se NiTi okrugla žica, a kada dođe do otvaranja dovoljno prostora, prelazi se na stabilizacijsku četvrtastu žicu. Kirurške metode prikazivanja središnjeg maksilarnog sjekutića su gingivektomija, apikalno pomaknuti režanj, metoda zatvorenog reznja i autotransplantacija zuba. S obzirom na položaj zuba unutar kosti, oralni kirurg odlučuje kojom će metodom prikazati zub (5).

Poslijeoperativnom ortodoncijom nastoji se postići erupcija sjekutića kroz sredinu alveolarnog grebena. Iz toga je razloga silu kojom se izvlači zub potrebno usmjeriti na sredinu alveolarnog grebena. Ukoliko se sila ne usmjeri ispravno, dolazi do kompromitiranja estetike, jer zub niče labijalno te dolazi do pomicanja gingivnog ruba i pojavljuje se razlika u duljinama kliničkih kruna sjekutića. Kako bi se postigao pravilni put erupcije, moguće je poslužiti se tzv. Ballista petljom kojom se sila usmjerava vertikalno iz sredine bezubog alveolarnog grebena. Petlja se napravi od čelične žice dimenzije 0,018". Vertikalni dio petlje jednako je dugačak kao i udaljenost između luka i sredine alveolarnog grebena. Lančić se s jedne strane lijepi na zub, a s druge strane ligira na petlju. Kada zub eruptira, na njega se lijepi bravica i provodi se daljnja ortodontska terapija kako bi se osiguralo pravilno smještanje zuba u luk (5).

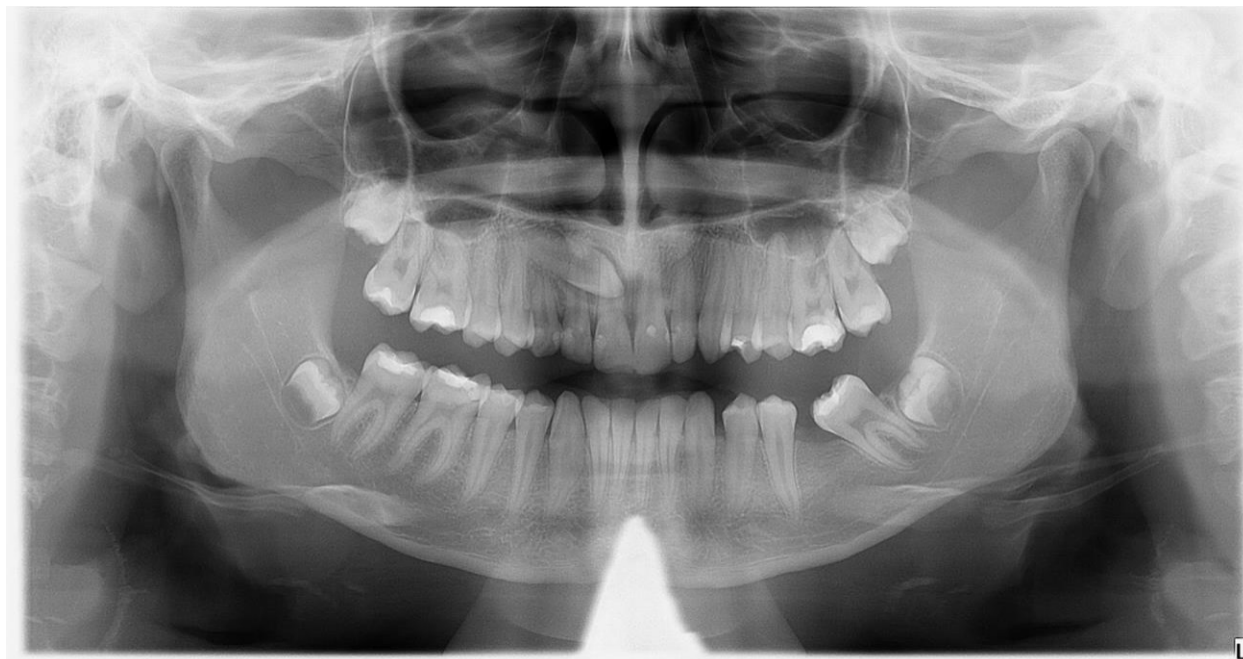7. IMPAKTIRANI MAKSILARNI OČNJACI

Maksilarni očnjaci su drugi po učestalosti impaktiranosti. U dvije trećine slučajeva radi se o palatinalnom tipu impakcije, a u trećini slučajeva prisutna je labijalna impakcija očnjaka (27).

7.1. Labijalno impaktirani maksilarni očnjaci

7.1.1. Ektopična labijalna impakcija

Kod ovoga tipa impakcije, impaktirani se očnjak najčešće nalazi mezijalno od lateralnog inciziva (Slika 3.). U ovome slučaju, metoda izbora kirurškog prikaza zuba je apikalno pomaknuti režanj. Ukoliko je prisutno dovoljno labijalne kosti, odiže se puni mukoperiostalni režanj, a ako je prisutna labijalna dehiscijencija, izvede se djelomični raskoljeni režanj. U režanj treba uključiti najmanje dva milimetra gingive, ali oko sjekutića treba ostaviti najmanje dva milimetra gingive. Kost se ukloni i učini se otvor veći od krune zuba. Ortodontska terapija može započeti šest tjedana nakon zahvata. Ukoliko ortodont sumnja na mogućnost prerastanja gingive preko zuba u tom razdoblju, na zub se može zalijepiti bravica (5).

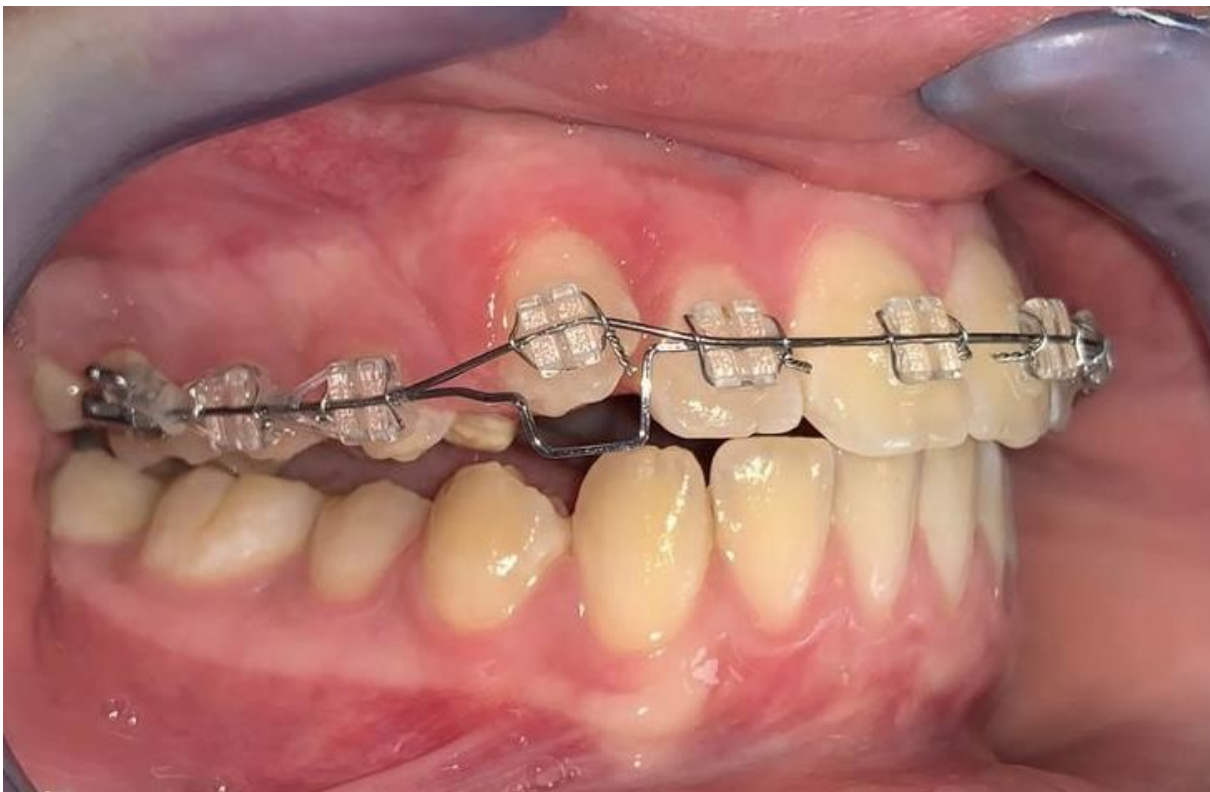

Slika 3. Ektopična labijalna impakcija desnog maksilarnog očnjaka.

Preuzeto s dopuštenjem autora: prof. dr. sc. Sandra Anić Milošević, dr. med. dent.

7.1.2. Labijalna koronalna nedislocirana impakcija

Kod ovoga tipa impakcije, vrh impaktiranog zuba nalazi se koronalno od caklinsko-cementnog spojišta okolnih zuba te je prisutna široka zona pričvrstne gingive. Metoda izbora kirurškog prikaza zuba je gingivektomija. Jednostavnim rezom otkriju se dvije trećine krune zuba, bez uklanjanja kosti. Postavlja se zaštitni zavoj kako bi se spriječilo prerastanje gingive. Nakon razdoblja zacijeljenja u trajanju od tri tjedna, lijepi se bravica na zub i počinje se s ortodontskom terapijom. U većini slučajeva, impaktirani je zub smješten na sredini alveolarnog grebena, pravilno orijentiran te nakon kirurškog prikaza nivelacija zuba ne predstavlja poteškoću (Slika 4.) (5, 28).



Slika 4. Nivelacija impaktiranog maksilarnog očnjaka pomoću sekundarnog luka.

Preuzeto s dopuštanjem autora: prof. dr. sc. Sandra Anić Milošević, dr. med. dent.

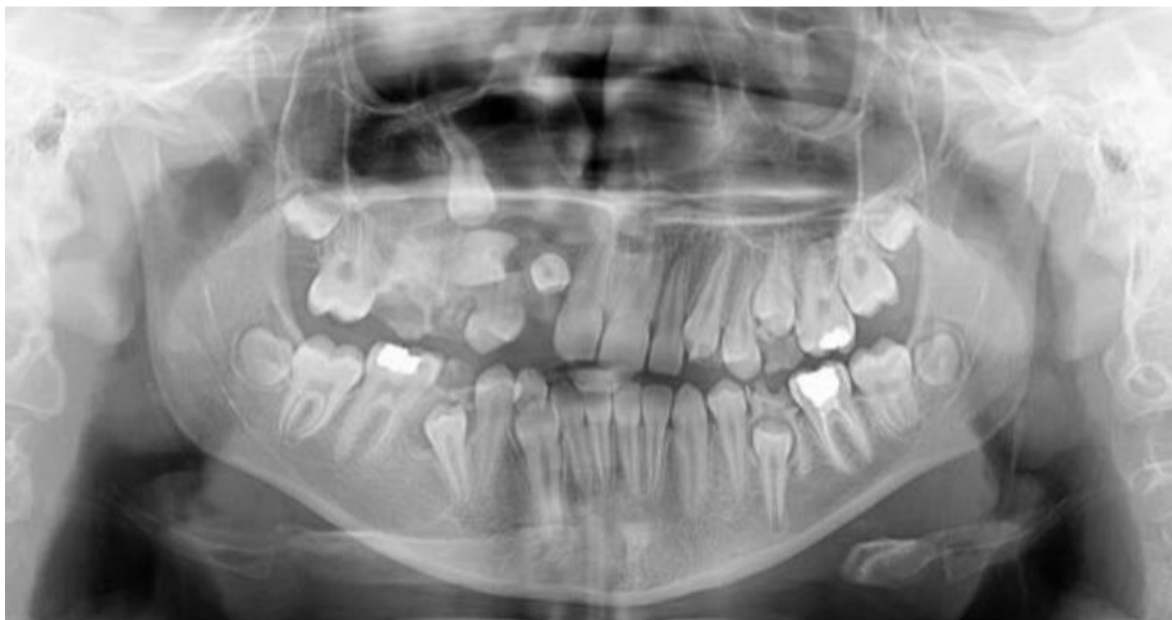7.1.3. Labijalna apikalna nedislocirana impakcija

Vrh impaktiranog zuba u ovome se slučaju nalazi u razini ili iznad caklinsko-cementnog spojišta okolnih zuba. Metoda izbora kirurškog prikaza je apikalno pomaknuti režanj ili metoda zatvorenog reznja, ovisno o kutu impakcije. Kada je zub nagnut pod kutom od 30 - 45° preporučuje se metoda

apikalno pomaknutog režnja, dok u situacijama kada zub ima minimalan nagib preporuča se prikazati zub metodom zatvorenog režnja (5).

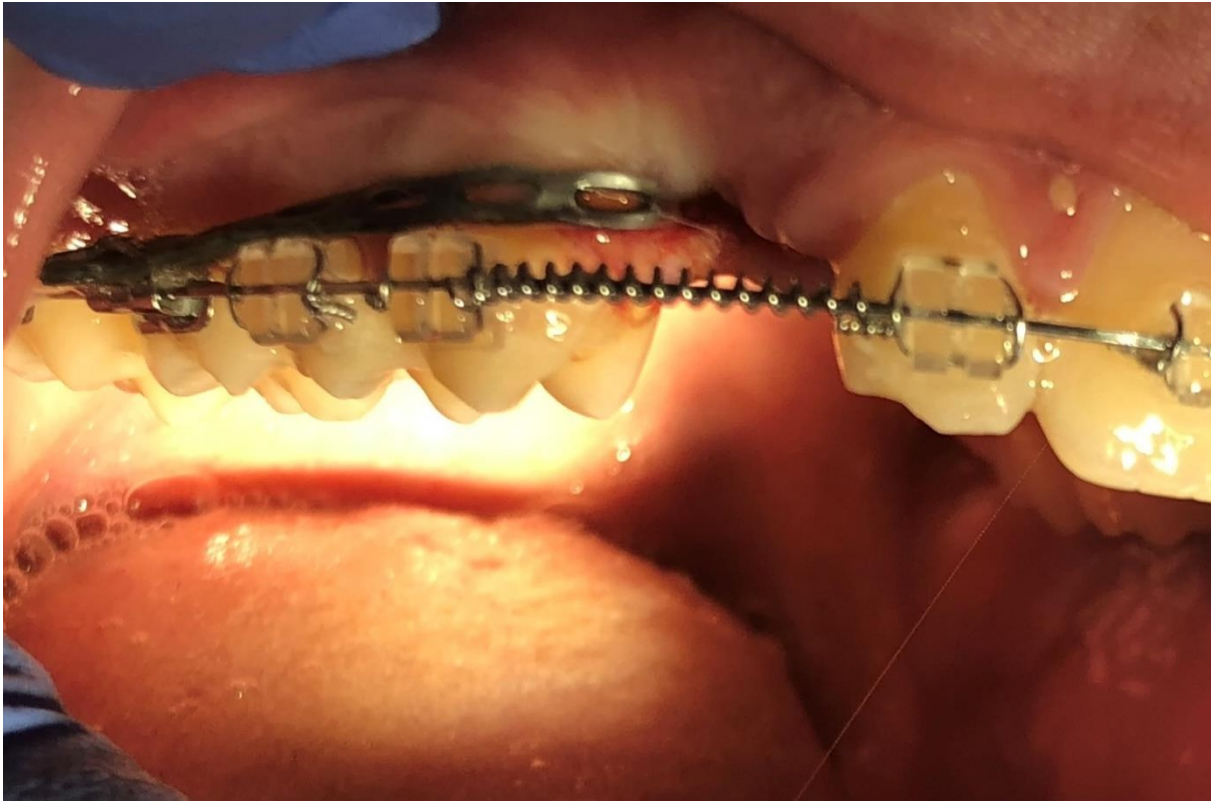7.1.4. Labijalna visoka nedislocirana impakcija

Ovdje se impaktirani zub nalazi u projekciji sredine alveole te je položen visoko apikalno (Slika 5.). Metoda izbora kirurškog prikaza je metoda zatvorenog režnja. Učini se rez po sredini grebena s rasteretnim okomitim rezovima labijalno, ili, ukoliko pozicija zuba dozvoli, sulkularna incizija s palatinalne strane susjednog zuba. Zatim se uklanja kost kako bi se oslobodio najširi dio krune. Lančić se adhezivnim postupkom lijepi na labijalnu plohu zuba. Izvrši se repozicija režnja, a lančić prolazi ispod režnja ili izlazi kroz inciziju na sredini grebena. Zatim se veže na luk ili na susjednu bravicu, a s prvom se aktivacijom može krenuti za dva do tri tjedna od operativnog zahvata (Slika 6.) (5).



Slika 5. Labijalna visoka nedislocirana impakcija zuba 13.

Preuzeto s dopuštenjem autora: prof. dr. sc. Sandra Anić Milošević, dr. med. dent.



Slika 6. Ortodontsko izvlačenje labijalno impaktiranog maksilarnog očnjaka.

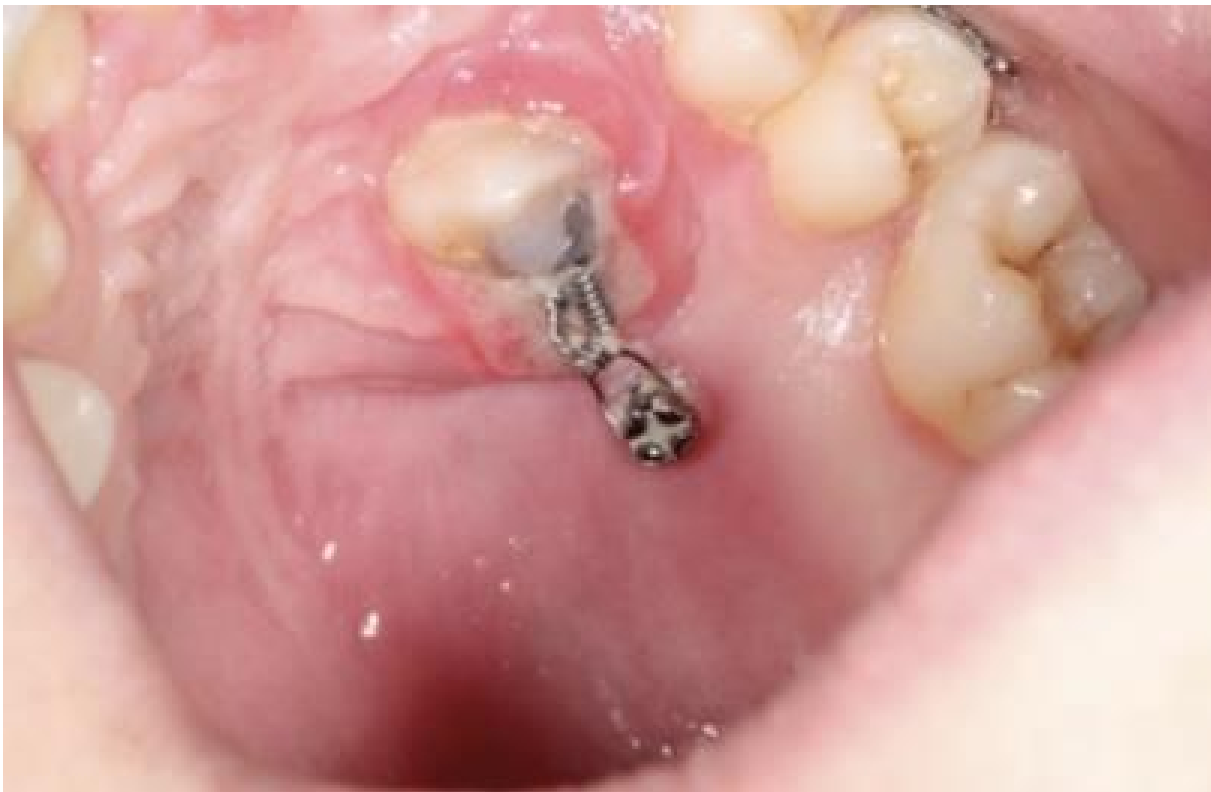Preuzeto s dopuštenjem autora: prof. dr. sc. Sandra Anić Milošević, dr. med. dent.

7.2. Palatinalno impaktirani maksilarni očnjaci

Palatinalno impaktirani očnjaci predstavljaju složeni dentalni problem te je terapija, ovisno o težini slučaja, interseptivna ili kirurško-ortodontska. Ukoliko se ovakva impakcija dijagnosticira dovoljno rano i ako kruna impaktiranog očnjaka nije blizu korijena lateralnog sjekutića, moguće je u sklopu interseptivne terapije izvaditi mliječni očajnik kako bi se olakšalo nicanje trajnog impaktiranog očnjaka. Pravo vrijeme za ovaj interseptivni postupak je dob od 10 do 13 godina (29). Unatoč tomu, ako se impaktirani očajnik nalazi previše mezijalno, ovakva će terapija biti neučinkovita. U slučaju kada postoji nedostatak prostora u luku, moguće je uz vađenje mliječnog očnjaka ortodontski otvoriti prostor između gornjeg lateralnog sjekutića i mliječnog kutnjaka ili prvog trajnog pretkutnjaka (ovisno o pacijentovoj dobi) te tako omogućiti očnjaku nicanje prema

sredini grebena. U nekim slučajevima moguće je postići nicanje palatinalno impaktiranog očnjaka uz kombinaciju ekstrakcije mliječnog očnjaka i uporabu cervikalnog headgeara (5).

Kada se palatinalna impakcija očnjaka dijagnosticira tek nakon nicanja svih ostalih trajnih zuba, samostalna kirurška ili kirurško-ortodonska terapija su jedina moguća rješenja. Tada je metoda izbora kirurškog prikaza metoda zatvorene erupcije. Nakon zacijeljivanja tkiva postoje dvije varijante nastavka terapije – spontano nicanje ili ortodonsko izvlačenje. Kada se zub ortodonski izvlači, potrebno je eruptivnu silu usmjeriti lingvalno i zub vući prema distalno i palatinalno kako bi se izbjegao dodir očnjaka i palatinalne kosti te tako spriječilo oštećenje korijena lateralnog sjekutića. Kada se zub vuče lateralno prema bezubom grebenu, dolazi do pritiska krune na palatinalnu kost i nekroze čiji je rezultat resorpcija kosti, a iza krune izostaje remodelacija kosti. U terapiju se mogu uključiti i mini vijak implantati (engl. TADs – *temporary anchorage devices*) (Slika 7.) (5, 30) .



Slika 7. Izvlačenje zuba pomoću mini vijak implantata.

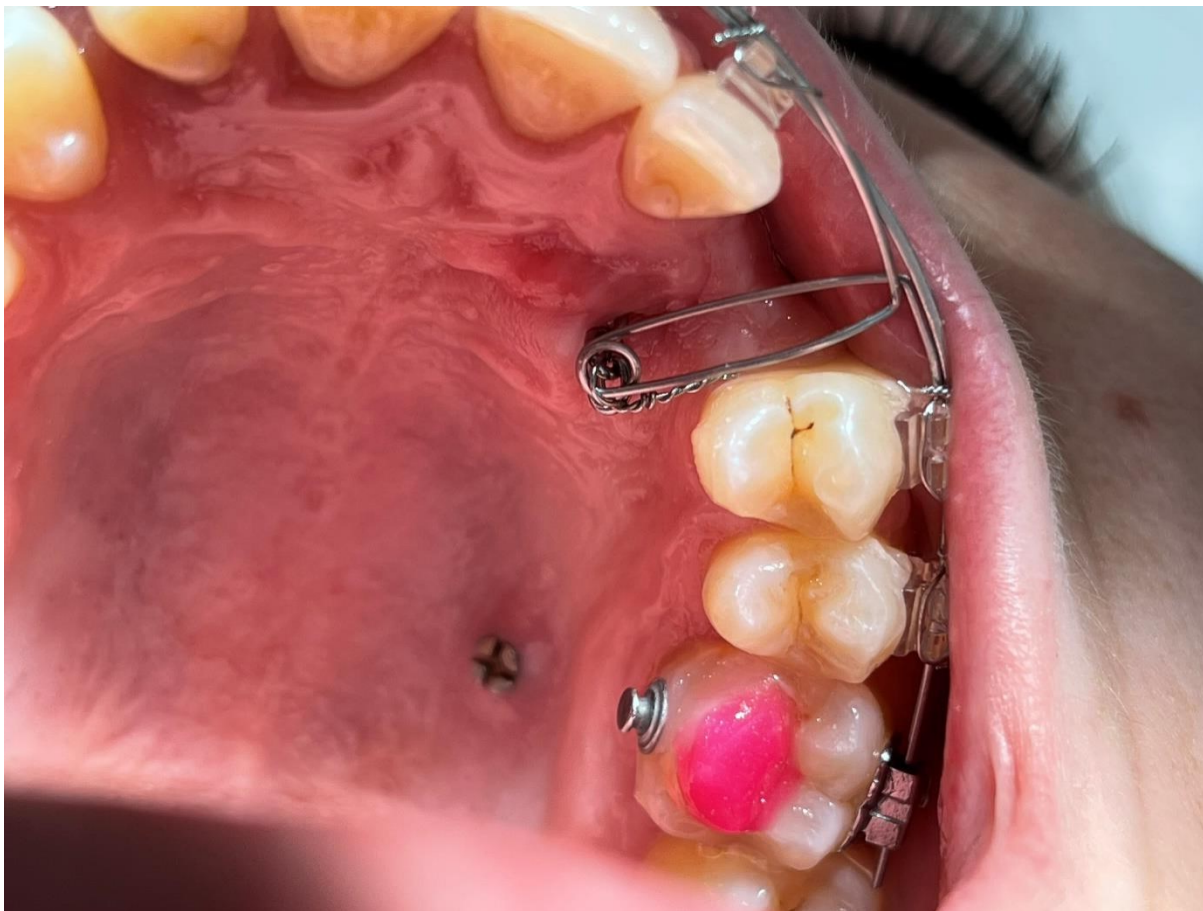Preuzeto s dopuštenjem autora: prof. dr. sc. Sandra Anić Milošević, dr. med. dent.

7.2.1. Jednostavne palatinalne impakcije

Palatinalno impaktirani očnjaci koji se ne nalaze preduboko u alveoli, svrstavaju se u jednostavne palatinalne impakcije. Slijed terapije kod ovakvih impakcija je kirurško otvaranje, spontano nicanje i zatim početak ortodontske terapije. Ovisno o položaju zuba u alveoli, metode izbora kirurškog prikaza su ekscizijska gingivektomija ("punch" metoda) ili odizanje režnja i uklanjanje kosti s krune. Ukoliko postoji opasnost od prerastanja gingive preko prikazanog zuba, moguće ga je prekriti parodontnim zavojem koji se uklanja nakon 14 dana. Kada se zub nalazi duboko u kosti, stave se bravica i parodontni zavoj koji se može ostaviti i do 5 mjeseci, dok zub ne nikne iznad površine nepca. Bravica u ovome slučaju predstavlja mehaničku retenciju zavoja (5).

7.2.2. Složene palatinalne impakcije

Ukoliko je impaktirani očnjak smješten duboko u alveoli ili blizu/iznad vrška korijena lateralnog sjekutića, svrstava se u složene palatinalne impakcije. Nakon kirurške ekspozicije, tako duboke impakcije nije moguće dugo zadržati otvorenima, stoga je potrebno vrlo brzo krenuti s ortodontskom vučom. Na eksponirani zub lijepi se bravica te se skalpelom režanj proširi u oblik prozorčića kroz koji se nakon repozicije režnja vidi zub s bravicom. Na bravicu se pričvrsti lančić koji izlazi kroz režanj i veže se na žicu. Za dva do tri tjedna može se započeti ortodontsko izvlačenje. I u ovome je slučaju moguće lančić vezati na Ballista petlju kako bi se sila usmjerila vertikalno iz sredine grebena (Slika 8.). Kod ovakvih impakcija, kako bi se sila usmjerila distalno i ekstruzivno, potrebno je u terapiju uvesti transpalatinalni luk (5, 30).



Slika 8. Smještanje zuba u luk pomoću Ballista petlje.

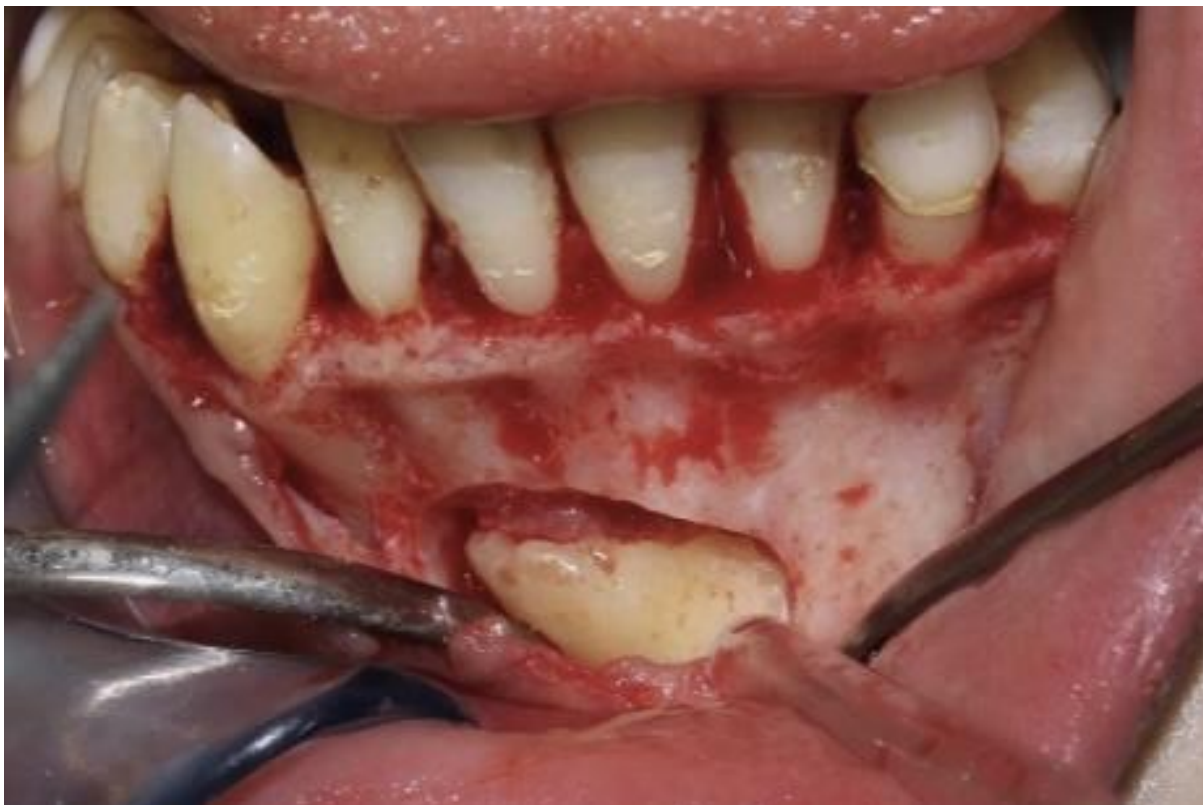Preuzeto s dopuštanjem autora: prof. dr. sc. Sandra Anić Milošević, dr. med. dent.

8. IMPAKTIRANI MANDIBULARNI OČNJACI

Donji su očnjaci u većini slučajeva impaktirani labijalno ili u sredini alveole. Terapija je kirurško-ortodonska. Prije kirurškog zahvata potrebno je otvoriti prostor u luku za smještaj zuba. Labijalno impaktirani očnjaci su većinom smješteni ektopično ili pod kutom te je tada metoda izbora kirurškog prikaza apikalno pomaknuti režanj. Očnjaci impaktirani u sredini alveole većinom su pozicionirani vertikalno te ih je jednostavno prikazati metodom zatvorene erupcije. Kod ovakvih je impakcija ponekad potrebna suradnja s parodontologom. Naime, u slučajevima ektopičnih impakcija, ponekad je potreban slobodni vezivni ili gingivni transplantat. Slobodnim se vezivnim transplantatom prekrivaju gingivne recesije ukoliko se pojave tijekom terapije, a slobodnim gingivnim transplantatom augmentira gingiva prije kirurškog prikaza (5). S obzirom na položaj uzdužne osi impaktiranog očnjaka, ove impakcije se dijele na horizontalne i vertikalne (5).

8.1. Horizontalno impaktirani očnjaci

Horizontalna impakcija mandibularnog očnjaka predstavlja složenu situaciju u kliničkoj praksi. Ako impaktirani očnjak ne prelazi medijalnu liniju, moguće ga je smjestiti u zubni luk. Tada se prvo pristupi prijeoperacijskom stvaranju prostora u luku, a zatim se apikalno pomaknutim režnjem prikazuje zub (Slika 9.). Tada se lijepi bravica, stavlja parodontni zavoj, a ortodonsko izvlačenje može započeti za četiri do šest tjedana. Kod ovakvih impakcija, u terapiju se mogu uključiti i mini vijak implantati. Najčešće se pozicioniraju između prvog i drugog pretkutnjaka blizu mukogingivnog spojišta otvaranjem sluznice *punch* metodom ili odizanjem režnja. U slučaju kada je impaktirani očnjak smješten previše blizu ili prelazi medijalnu liniju, gotovo je nemoguće postići ortodonski pomak i jedino je rješenje vađenje zuba (5).



Slika 9. Horizontalna impakcija zuba 33.

Preuzeto s dopuštanjem autora: prof. dr. sc. Sandra Anić Milošević, dr. med. dent.

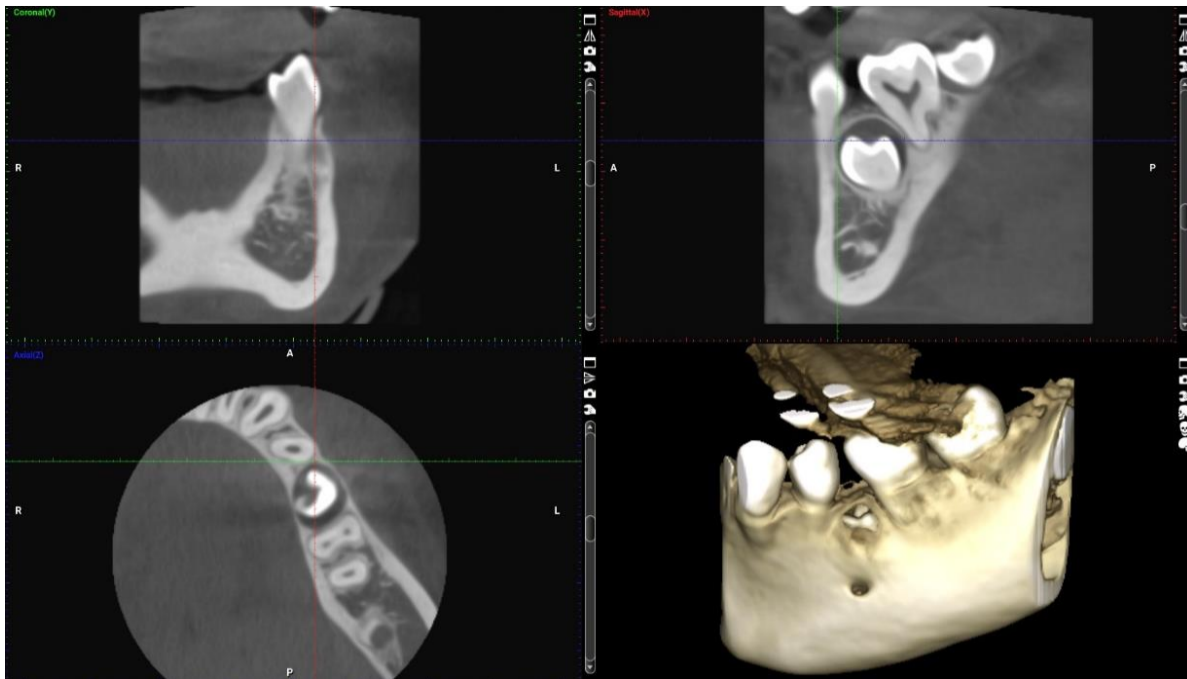
8.2. Vertikalno impaktirani očnjaci

Vertikalna impakcija u većini slučajeva ne predstavlja složeni problem. Nakon prikaza zuba metodom zatvorene erupcije, moguće je izravno na zub pričvrstiti lančić adhezivnim postupkom. Režanj se reponira, a lančić izlazi kroz inciziju na hrptu grebena i pričvršćuje se na bravicu susjednog zuba. Izvlačenje započinje za dva tjedna, a od velike je pomoći Ballista petlja kako bi se osiguralo pomicanje zuba kroz sredinu grebena što će održati zdravlje gingive i spriječiti nastanak recesija. Kada zub nikne, na njega se lijepi bravica kako bi se doveo u konačni položaj u zubnom luku (5).

9. IMPAKTIRANI PRETKUTNJACI

Impakcije maksilarnih pretkutnjaka su vrlo rijetke te su stoga impakcije ove skupine zuba u gornjoj i donjoj čeljusti opisane zajedno. Najčešće impaktirani pretkutnjak je mandibularni drugi pretkutnjak (Slika 10.). U najvećem broju slučajeva, pretkutnjaci su impaktirani u sredini alveole ili palatinalno, odnosno lingvalno. Bukalne impakcije su rijetkost. Metode izbora za kirurški prikaz pretkutnjaka su metoda zatvorene erupcije i predortodonsko kirurško otvaranje zuba. Ukoliko se zaključi da niti jedna od tih metoda ne bi rezultirala uspjehom, može se učiniti autotransplantacija. U najgorem mogućem slučaju, metoda izbora je vađenje zuba (5).

Kod impaktiranosti gornjih pretkutnjaka, tijek terapije je identičan kao kod palatinalnih impakcija očnjaka. Odigne se režanj, ukloni kost i prikaže kruna zuba. Zatim se lijepi bravica, učini fenestracija režnja te se bravica prekrije parodontnim zavojem. Nakon što zub nikne, započinje ortodonska vuča i smještanje u zubni luk (5).



Slika 10. Impaktirani mandibularni drugi pretkutnjak – CBCT snimka.

Preuzeto s dopuštenjem autora: prof. dr. sc. Sandra Anić Milošević, dr. med. dent.

9.1. Impaktirani mandibularni drugi pretkutnjaci

Metoda zatvorene erupcije je metoda izbora kirurškog prikaza kada se radi o lingvalno impaktiranim mandibularnim drugim pretkutnjacima. Nakon što se odigne puni mukoperiostalni režanj, ukloni kost i prikaže kruna, izravno se lijepi lančić na zub te se učini repozicija reznja. Lančić izlazi kroz inciziju na sredini grebena i pričvršćuje se na bravicu susjednog zuba ili se izvlači Ballista petljom. Moguće je na zub pričvrstiti kolčić za izvlačenje zuba. Nakon repozicije reznja kolčić ostaje otkriven te, nakon dva do tri tjedna, započinje pomak pomoću elastomernog lančića. Lingvalni luk ili mini vijak implantati osiguravaju sidrište za pomak impaktiranog zuba od kutnjaka. Ponekad je, uslijed rotiranosti impaktiranog zuba, moguće zalijepiti elemente za ortodonsko izvlačenje samo na lingvalnu plohu zuba. Tada se u većini slučajeva zub ostavlja u luku tako rotiran za 180° s obzirom da rotacije tako pozicioniranih zuba često dovode do recidiva (5, 31).

Ukoliko je impaktirani donji pretkutnjak smješten u sredini alveole uspravno ili gotovo uspravno, također se izvlači pomoću Ballista petlje. Za uspješnost takvog izvlačenja jedini je uvjet jednaka udaljenost od sredine alveolarnog grebena do žičanog luka (5).

Autotransplantacija je metoda izbora u slučajevima kada je položaj impaktiranog pretkutnjaka toliko težak da pokušaj njegovog izvlačenja predstavlja opasnost za okolne strukture. Odigne se mukoperiostalni režanj, pažljivo se ukloni kost u obliku bukalnog prozorčića te se kroz njega izvadi folikul impaktiranog zuba. Folikul se stavlja u ležište koje je prethodno pripremljeno osteotomijom te se obvezno smješta u infraokluziju kako ne bi došlo do traumatizacije autotransplantiranog zuba i, posljedično, mogućih komplikacija. Učini se repozicija reznja. Ortodonski pomak može započeti za tri mjeseca. Ovo je vrlo kompliciran kirurški zahvat zbog mogućeg oštećenja folikula i nastanka ankiloze u daljnjoj terapiji, ali i opasnosti od ozljede mandibularnog živca (5, 32).

Impakcija zuba je dijagnoza u dentalnoj medicini za čije je liječenje potrebno formirati interdisciplinarni tim doktora dentalne medicine kako bi ishod terapije bio zadovoljavajući. U najvećem se broju slučajeva terapija temelji na suradnji ortodonta i oralnog kirurga, iako je u nekim situacijama potrebna i parodontološka obrada (2, 4). Dijagnoza impaktiranosti zuba postavlja se na temelju kliničkog pregleda i radiološke dijagnostike što ne predstavlja složeni proces. Međutim, doktori dentalne medicine često, uslijed premalo razvijene svijesti o ovome problemu, ne upute pacijenta na vrijeme na liječenje što kasnije dovodi do komplikacija u terapiji. Najčešći impaktirani zub je donji umnjak, zatim gornji očnjak i donji drugi premolar. To su zubi koji zadnji niču u svojim skupinama te zbog nesrazmjera u duljini zubnog luka i alveolarnog grebena nemaju mjesta za spontano nicanje unutar zubnog luka (5). Postoje i druga stanja čija posljedica može biti impakcija, kao na primjer prerani gubitak mliječnog prethodnika, dilaceracija korijena, trauma ili prisutnost tumorskog procesa (3, 7). Ukoliko se ne prepoznaju na vrijeme, impaktirani zubi u određenom postotku izazivaju i patološke procese (4). Istraživanje Saricaa i sur. pokazalo je da od 208 slučajeva impakcije zuba, u njih 133 je nađen gubitak kosti kao najčešća pojava, posebice kod donjih umnjaka, zatim resorpcija korijena, ciste, tumori te karijes zuba (33). S obzirom da većina impakcija donjih umnjaka završava ekstrakcijom, rijetko kada zahtijevaju interdisciplinarnu suradnju. Međutim, impakcije maksilarnih očnjaka, kao druge po učestalosti, zahtijevaju ranu intervenciju i predstavljaju složeni proces liječenja. Ukoliko se impakcija prepozna tijekom mješovite denticije, oko 10. - 13. godine života djeteta, moguće je djelovati interceptivnom terapijom, iako ishod u najvećoj mjeri ovisi o položaju i dubini impakcije (29). Studija Naumove pokazala je da palatinalno impaktirani očnjaci s mezioangularnim kutom od 103 stupnja, udaljenošću vrha kvržice očnjaka od ravnine zubnog luka od 2,5 mm i udaljenosti vrha kvržice očnjaka od središnje linije od 11 mm u pacijenata mlađih od 11 godina vjerojatno će izbiti bez interceptivne ekstrakcije mliječnog prethodnika. Međutim, palatinalne impakcije s nepovoljnijim položajem, tj. mezioangularnim kutom od 116 stupnjeva, ravninom vrh kvržice očnjaka - zubni luk od 5 mm i ravninom kvržice očnjaka -središnja linija od 6 mm, u pacijenata starijih od 11 - 12 godina, neće spontano izbiti u usprkos interceptivnom vađenju mliječnog očnjaka (29). Jedinstvena se situacija susreće i u pacijenata s rascjepom nepca i alveolarnog grebena. U tih je pacijenata potrebno napraviti osteoplastiku kako bi se popunile praznine nastale rascjepom i osigurali uvjeti za izvlačenje impaktiranog zuba ortodontskom terapijom (10, 11). Istraživanje Antunesa i sur. pokazalo je da na uzorku od 42 pacijenta s rascjepom i 57 impaktiranih zuba, u 97,61 % slučajeva

se radilo o impaktiranom maksilarnom očnjaku, a nakon zahvata presađivanja autolognog koštanog grafta, ortodontsko izvlačenje impaktiranih zuba bilo je potrebno samo u pacijenata s transforaminalnim rascjepom, a u pacijenata s preforaminalnim rascjepom došlo je do spontane erupcije zuba (34).

Ako se zaključi da je interceptivna terapija nedostatna, pristupa se pripremanju pacijenta za kirurško izvlačenje zuba. U prvoj fazi terapije, ortodont otvara prostor za smještaj zuba u luk ukoliko je postojeći prostor nedovoljan. Zatim se u suradnji s oralnim kirurgom odlučuje kojom metodom kirurškog prikaza je najbolje prikazati zub što ovisi o njegovom položaju koji se detaljno analizira pomoću CBCT snimke. Ukoliko se radi o jednostavnim impakcijama u kojih je kruna impaktiranog zuba smještena koronalno u odnosu na caklinsko-cementna spojišta okolnih zuba, dovoljno je prikazati zub gingivektomijom. Međutim, u slučaju dubokih impakcija zub se prikazuje apikalno pomaknutim režnjem, metodom zatvorenog režnja ili se izvede autotransplantacija zuba (5). Nakon razdoblja cijeljenja, započinje ortodontska vuča kojom se nastoji ostvariti nivelacija zuba u zubni luk. Ako je prisutna ankiloza ili dilaceracija korijena, pomak neće biti moguć (23). Valladares Neto i sur. u svojem istraživanju na dilaceriranom maksilarnom središnjem sjekutiću odlučili su se za endodontsko punjenje zuba i apikotomiju s obzirom da je dilaceracija bila prisutna u apikalnom dijelu korijena. Nakon zahvata, zub je uspješno izvučen u luk (35).

Terapija dubokih ektopičnih impakcija može za komplikaciju imati recesije gingive, nesrazmjer u duljini kliničkih kruna ili dehiscijencije labijalne plohe alveolarne kosti. Tada je u terapiju potrebno uključiti i parodontologa (5, 24). Parkin i sur. proveli su istraživanje o očuvanju parodontnog zdravlja nakon terapije palatinalno impaktiranih maksilarnih očnjaka. Analizirana su 62 pacijenata, od kojih je 33 kirurški prikazano metodom otvorene erupcije, a 29 metodom zatvorenog režnja. Nije zabilježena statistički značajna razlika u vrijednostima parodontnih indeksa između zuba prikazanih ovim dvjema tehnikama. Međutim, zabilježena je značajna razlika u gubitku pričvrstka između operiranih impaktiranih i neoperiranih kontralateralnih očnjaka. U 20 od 62 impaktirana zuba nađena je poslijeoperacijska recesija, dok je samo u četiri slučaja nađena recesija na kontralateralnom zubu (36). Ukoliko se u ranim fazama terapije procijeni rizik za nastanak parodontoloških komplikacija, moguće ih je prevenirati slobodnim gingivnim ili vezivnotkivnim transplantatima (5).

Kada se zaključi da uslijed složene impakcije nije moguće dovesti zub u luk klasičnom kirurško-ortodontskom terapijom, može se izvesti autotransplantacija zuba. Pristupa se odljuštenju folikula impaktiranog zuba od koštane kripe, pod uvjetom da se razvilo $\frac{1}{2}$ do $\frac{3}{4}$ korijena zuba. Bezubi dio alveolarnog grebena pripremi se tzv. *greenstick* nepotpunim lomom labijalne stijenke te se zub smješta u tako osteotomiranu kost, a ortodonska vuča započinje nakon razdoblja cijeljenja (5). U istraživanju Plakwicza i sur. koje je obuhvatilo 9 impaktiranih premolara, uspješnost autotransplantacija je bila je 100%-tna te se autotransplantirani premolari nisu statistički značajno razlikovali od kontrolne skupine, osim što su imali širi pojas keratinizirane gingive, veće vrijednosti dubina sondiranja, obliterirane pulpne kanale i blago povećani omjer kruna - korijen (37).

Ukoliko je položaj impaktiranog zuba takav da ga se ne može dovesti u luk ni autotransplantacijom, pristupa se vađenju zuba. Nakon ekstrakcije, ukoliko postoji prostor u luku, moguće ga je zatvoriti ortodontskom terapijom ili implantoprotetskom sanacijom (5).

Interdisciplinarna suradnja kod terapije impaktiranih zuba ključna je za uspješni ishod terapije. Temeljitim kliničkim pregledom i analizom rendgenskih snimki, specijalist ortodontije određuje smjer terapije koji može biti kirurško-ortodontsko izvlačenje impaktiranog zuba, autotransplantacija ili ekstrakcija zuba. U najvećem broju impaktiranosti, terapija izbora je kirurško-ortodontsko izvlačenje zuba. Međutim, ukoliko se ne odabere odgovarajuća metoda kirurškog prikaza i ne primijeni prikladna ortodontska biomehanika, dolazi do kompromitacije parodontološkog zdravlja, kao i nezadovoljavajuće estetike. Te je komplikacije moguće izbjeći ukoliko se na početku terapije uoče indikativni znakovi za mogući naknadni parodontološki problem, kao što je tanki gingivni fenotip kod kojega češće dolazi do recesija, kao i prirodene dehiscijencije kosti. Tada se u interdisciplinarni tim uključuje i specijalist parodontologije koji provodi preventivne zahvate kako bi se naknadne komplikacije svele na minimum. Terapija impaktiranih zuba predstavlja dugotrajni i izazovni proces. Međutim, dobra suradnja članova interdisciplinarnog tima i pomno isplaniran tijek terapije, kao i motiviranost pacijenta u procesu liječenja, u većini slučajeva rezultiraju uspješnim završetkom terapije.

12. LITERATURA

1. American Association of Oral and Maxillofacial Surgery. Impacted teeth. *Oral Health*. 1998;88:21-2.
2. Miše I. *Oralna kirurgija*. 3. izd. Zagreb: Medicinska naklada; 1991. 443 p.
3. Kasić S, Sušić M. Impaktirani zubi – klasifikacija, indikacije i kontraindikacije za ekstrakciju. *Sonda*. 2014;15(28):54-6.
4. Kaczor-Urbanowicz K, Zadurska M, Czochrowska E. Impacted Teeth: An Interdisciplinary Perspective. *Adv Clin Exp Med*. 2016;25(3):575-85.
5. Kokich VG, Mathews DP. *Ortodontska i kirurška terapija impaktiranih zubi*. 1. izd. Zagreb: Media ogled; 2014. 177 p.
6. Čabov T. *Oralnokirurški priručnik*. Pretiskano izd. Zagreb: Medicinska naklada; 2021. 144 p.
7. Buljanović A, Negovetić Vranić D, Karlović Z, Verzak Ž. Etiologija, prevencija i posljedice preranog gubitka mlječnih zuba. *Paediatr Croat*. 2021;65:131-5.
8. Topouzelis N, Tsaousoglou P, Pisoka V, Zouloumis L. Dilaceration of maxillary central incisor: a literature review. *Dent Traumatol*. 2010;26(5):427-33.
9. Knežević G i suradnici. *Oralna kirurgija 2*. 1. izd. Zagreb: Medicinska naklada; 2003. 292 p.
10. Vuletić M, Knežević P, Jokić D, Rebić J, Žabarović D, Macan D. Alveolar Bone Grafting in Cleft Patients from Bone Defect to Dental Implants. *Acta Stomatol Croat*. 2014;48(4):250-7.
11. Batra P, Sharma J, Duggal R, Parkash H. Secondary bone grafting in cleft lip and palate with eruption of tooth into the graft: a case report. *J Indian Soc Pedod Prev Dent*. 2004;22(1):8-12.
12. Henner N, Pignoly M, Antezack A, Monnet-Corti V. Periodontal approach of impacted and retained maxillary anterior teeth. *J Dentofacial Anom Orthod*. 2018;21:204.
13. Hashemipour MA, Tahmasbi-Arashlow M, Fahimi-Hanzaei F. Incidence of impacted mandibular and maxillary third molars: A radiographic study in a Southeast Iran population. *Med Oral Patol Oral Cir Bucal*. 2013;18:140–5.
14. Hugoson A, Kugelberg CF: The prevalence of third molars in a Swedish population. An epidemiological study. *Community Dent Health*. 1988;5:121–38.
15. Sacerdoti R, Baccetti T. Dentoskeletal features associated with unilateral or bilateral palatal displacement of maxillary canines. *Angle Orthod*. 2004;74:725-32.
16. Ericson S, Kurol J. Early treatment of palatally erupting maxillary canines by extraction of the primary canines. *Eur J Orthod*. 1988;10:283–95.

17. Becker A. Orthodontic treatment of impacted teeth. 3. izd. Oxford: Wiley-Blackwell; 2012. 437 p.
18. Shapira Y, Kuflinec MM. Tooth transpositions--a review of the literature and treatment considerations. *Angle Orthod.* 1989;59(4):271-6.
19. Katalinić A, Mady Maričić B, Špalj S, Ivančić Jokić N, Bakarčić D, Hrvatin S. Dijagnostika i terapija kod impakcije gornjeg očnjaka. *Medicina Fluminensis.* 2012;48(2):186-92.
20. Zadavec D, Krolo I. Dentalna radiologija. 1. izd. Zagreb: Medicinska naklada; 2016. 348 p.
21. Chenail B, Aurelio JA, Gerstein H. A model for teaching the Buccal Object Moves Most Rule. *J Endod.* 1983;9(10):452-3.
22. Becker A, Abramovitz I, Chaushu S. Failure of treatment of impacted canines associated with invasive cervical root resorption. *Angle Orthod.* 2013;83(5):870-6.
23. Proffit WR, Fields HW Jr, Sarver DM. Ortodoncija. 4. izd. Zagreb: Naklada Slap; 2010. 755 p.
24. Frank CA, Long M. Periodontal concerns associated with the orthodontic treatment of impacted teeth. *Am J Orthod Dentofacial Orthop.* 2002;121(6):639-49.
25. Cozza P, Marino A, Condo R. Orthodontic treatment of an impacted dilacerated maxillary incisor: a case report. *J Clin Pediatr Dent.* 2005;30(2):93-7.
26. Chaushu S, Becker T, Becker A. Impacted central incisors: factors affecting prognosis and treatment duration. *Am J Orthod Dentofacial Orthop.* 2015;147(3):355-62.
27. Becker A, Chaushu S. Etiology of maxillary canine impaction: a review. *Am J Orthod Dentofacial Orthop.* 2015;148(4):557-67.
28. Mathews DP. Surgical and Orthodontic Management of the Ectopic, Labially Impacted, Maxillary Canines: A Case Series. *Int J Periodontics Restorative Dent.* 2022;42(6):713-20.
29. Naoumova J. Interceptive Treatment Of Palatally Displaced Canines. *Swed Dent J Suppl.* 2014;234:7-118.
30. Migliorati M, Cevidanes L, Sinfonico G, Drago S, Dalessandri D, Isola G, Biavati AS. Three dimensional movement analysis of maxillary impacted canine using TADs: a pilot study. *Head Face Med.* 2021;17(1):1.
31. McNamara CM, Field D, Leonard T, Shue J. Second premolars: a review and case report of two impaction cases. *Singapore Dent J.* 2000;23(1):33-6.

32. Krasny M, Krasny K, Kamiński A. Alternative Methods of Repositioning Impacted Maxillary Canines in the Dental Arch-En Bloc Autotransplantation of a Tooth. *Transplant Proc.* 2020;52(7):2236-8.
33. Sarica I, Derindag G, Kurtuldu E, Naralan ME, Caglayan F. A retrospective study: Do all impacted teeth cause pathology? *Niger J Clin Pract.* 2019;22(4):527-33.
34. Antunes CL, Aranha AM, Bandeca MC, de Muisis CR, Borges ÁH, Vieira EM. Eruption of Impacted Teeth after Alveolar Bone Graft in Cleft Lip and Palate Region. *J Contemp Dent Pract.* 2018;19(8):933-6.
35. Valladares Neto J, de Pinho Costa S, Estrela C. Orthodontic-surgical-endodontic management of unerupted maxillary central incisor with distoangular root dilaceration. *J Endod.* 2010;36(4):755-9.
36. Parkin NA, Milner RS, Deery C, Tinsley D, Smith AM, Germain P, Freeman JV, Bell SJ, Benson PE. Periodontal health of palatally displaced canines treated with open or closed surgical technique: a multicenter, randomized controlled trial. *Am J Orthod Dentofacial Orthop.* 2013;144(2):176-84.
37. Plakwicz P, Czochrowska EM. The prospective study of autotransplanted severely impacted developing premolars: periodontal status and the long-term outcome. *J Clin Periodontol.* 2014;41(5):489-96.

Maja Zečević Čulina rođena je 29. prosinca 1997. godine u Zagrebu. Završila je Osnovnu školu Izidora Kršnjavoga i prirodoslovno-matematičku V. gimnaziju u Zagrebu. Stomatološki fakultet Sveučilišta u Zagrebu upisala je 2017. godine. Dobitnica je Rektorove nagrade za individualni znanstveni rad za akademsku godinu 2020./2021. na temu “Utjecaj kiselosti medija na erozijsko trošenje visoko-viskozno staklenoionomernog cementa i staklohibridnog materijala”. Tijekom studija bila je aktivna članica Studentske sekcije za oralnu kirurgiju u sklopu koje je sudjelovala na 4. i 5. simpoziju studenata dentalne medicine kao voditeljica radionica “CBCT” i “Kirurško šivanje”. Dobitnica je Stipendije Grada Zagreba za izvrsnost. Od treće godine studija asistira u privatnoj ordinaciji dentalne medicine. Aktivno govori engleski i francuski jezik.