

Utjecaj odabira materijala implantatne nadogradnje na završnu estetiku implantoprotetske terapije

Anić Zirdum, Katarina

Professional thesis / Završni specijalistički

2023

Degree Grantor / Ustanova koja je dodijelila akademski / stručni stupanj: **University of Zagreb, School of Dental Medicine / Sveučilište u Zagrebu, Stomatološki fakultet**

Permanent link / Trajna poveznica: <https://um.nsk.hr/um:nbn:hr:127:538554>

Rights / Prava: [Attribution-NonCommercial 4.0 International/Imenovanje-Nekomercijalno 4.0 međunarodna](#)

Download date / Datum preuzimanja: **2024-08-27**



Repository / Repozitorij:

[University of Zagreb School of Dental Medicine Repository](#)





Sveučilište u Zagrebu

Stomatološki fakultet

Katarina Anić Zirdum

**UTJECAJ ODABIRA MATERIJALA
IMPLANTATNE NADOGRAĐNJE NA
ZAVRŠNU ESTETIKU
IMPLANTOPROTETSKE TERAPIJE**

POSLIJEDIPLOMSKI SPECIJALISTIČKI RAD

Zagreb, 2023.

Rad je ostvaren u: Sveučilište u Zagrebu, Stomatološki fakultet, Zavod za fiksnu protetiku
Naziv poslijediplomskog specijalističkog studija: Dentalna implantologija

Mentor rada: izv. prof. dr. sc. Joško Viskić

Lektor hrvatskog jezika: Nikolina Huđber Mesar, prof.

Lektor engleskog jezika: Vedrana Dujnić Petrač, prof.

Sastav Povjerenstva za ocjenu poslijediplomskog specijalističkog rada:

- 1.
- 2.
- 3.

Sastav Povjerenstva za obranu poslijediplomskog specijalističkog rada:

- 1.
- 2.
- 3.
- 4.

Datum obrane rada:

Rad sadrži: 52 stranice

0 tablica

13 slika

1 CD

Rad je vlastito autorsko djelo koje je u potpunosti samostalno napisano uz naznaku izvora drugih autora i dokumenata korištenih u radu. Osim ako nije drukčije navedeno, sve ilustracije (tablice, slike i dr.) u radu su izvorni doprinos autora poslijediplomskog specijalističkog rada. Autor je odgovoran za pribavljanje dopuštenja za korištenje ilustracija koje nisu njegov izvorni doprinos, kao i za sve eventualne posljedice koje mogu nastati zbog nedopuštenog preuzimanja ilustracija odnosno propusta u navođenju njihovog podrijetla.

Zahvala

Zahvalila bih svojim roditeljima, pogotovo svojoj majci, na upornosti i snazi koju je uspješno prenijela na mene. Upravo zbog nje sam odlučila koračati tim putem.

Također, veliko hvala suprugu i djeci što su mi uvijek podrška za sve moje ideje i projekte.

Zahvalila bih svojem mentoru na strpljenju i predanosti svojem pozivu te prijateljima koji su uvijek uz mene.

Sažetak

UTJECAJ ODABIRA MATERIJALA IMPLANTATNE NADOGRAĐNJE NA ZAVRŠNU ESTETIKU IMPLANTOPROTETSKE TERAPIJE

Na estetiku dentalne implantološke terapije uvelike možemo utjecati odabirom materijala za implantatnu nadogradnju. Implantatne nadogradnje služe kao poveznica između implantata i konačnog nadomjeska. Svrha ovog rada bila je procijeniti utjecaj izbora materijala za nadogradnju implantata na estetiku terapije implantoprotetske terapije.

Tri uobičajena materijala za nadogradnju uključuju titanij, cirkonij-oksidi i litij-disilikat. Dok titanijske nadogradnje nude mehaničku i funkcijsku stabilnost, njihova metalna boja može biti vidljiva kroz gingivu i narušiti estetiku. Cirkonij-oksidi nude poboljšanu estetiku s bijelom bojom koja oponaša prirodne zube, ali njihova krutost može ograničiti njihovu upotrebu. Litij-disilikatne nadogradnje nude optimalnu estetiku s mehaničkim svojstvima koja je vrlo slična prirodnim zubima i sposobnost usklađivanja s bojom okolnog zuba.

Osim na estetiku samog materijala za nadogradnju, izbor konačnog materijala za restauraciju također može utjecati na estetiku cjelokupne suprastrukture. Potpuno keramički materijali mogu se odabrati kako bi se poboljšala cjelokupna estetika restauracije.

Izbor materijala za nadogradnju implantata važan je čimbenik u estetici implantološke terapije. Individualne keramičke nadogradnje nude najbolju estetiku zbog svoje translucencije i sposobnosti usklađivanja s bojom okolnog zuba, dok nadogradnje od titana mogu narušiti estetiku zbog svoje metalne boje. Za postizanje optimalne estetike u terapiji dentalnim implantatima ključan je pravilan odabir materijala za nadogradnju i završnu restauraciju.

Ključne riječi: implantoprotetska terapija; estetska zona; cirkonij-oksidi keramika, indeks ružičaste estetike; indeks bijele estetike; indeks estetike implantatnog nadomjestka

Summary

INFLUENCE OF MATERIAL CHOICE OF THE IMPLANT ABUTMENT ON THE FINAL ESTHETICS OF DENTAL IMPLANT THERAPY

The selection of implant abutment material can greatly influence the esthetics of dental implant therapy. Implant abutments serve as the link between the implant and the final restoration. The purpose of this review was to evaluate the influence of implant abutment material choice on the esthetics of dental implant therapy.

Three common abutment materials include titanium, zirconia, and custom-made ceramic. While titanium abutments offer strength and stability, their metal colour can be visible through the gingiva and detract from esthetics. Zirconia abutments offer improved esthetics with a white colour that mimics natural teeth, but their brittleness may limit their use. Custom-made ceramic abutments offer optimal esthetics with a translucent quality that closely resembles natural teeth and the ability to match surrounding tooth colour.

In addition to the esthetics of the abutment material itself, the final restoration material choice can also impact the esthetics of the implant therapy. Materials such as composite resins, porcelain veneers, and ceramics can be selected to enhance the overall esthetics of the restoration.

In conclusion, the selection of implant abutment material is an important factor in the esthetics of dental implant therapy. Custom-made ceramic abutments offer the best esthetics due to their translucency and ability to match surrounding tooth colour, while titanium abutments may detract from esthetics due to their metal colour. The proper selection of abutment and final restoration materials is essential for achieving optimal esthetics in dental implant therapy.


Keywords: implant-prosthetic therapy; aesthetic zone; zirconium oxide ceramics; pink esthetic score; white esthetic score; implant crown esthetics index

SADRŽAJ


1. UVOD.....	1
1.1. Svrha rada.....	4
2. GRAĐA PERIMPLANTATNOG TKIVA.....	5
2.1. Građa i funkcija parodontnog tkiva.....	6
2.2. Građa i funkcija periimplantatnog tkiva.....	8
3. DIJELOVI IMPLANTOPROTETSKIH SUSTAVA	14
3.1. Vrste implantoprotetskih sustava.....	15
3.2. Materijali za izradu implantatnih nadogradnji	19
3.2.1. Metalne nadogradnje.....	21
3.2.2. Keramičke nadogradnje.....	23
3.2.3. Hibridne nadogradnje	27
4. ESTETSKI INDEKSI U IMPLANTOPROTETSKOJ TERAPIJI	31
4.1. Indeks ružičaste estetike.....	33
4.2. Index bijele estetike.....	34
4.3. Indeks estetike implantatnog nadomjestka	36
5. RASPRAVA	38
6. ZAKLJUČAK	42
7. LITERATURA.....	44
8. ŽIVOTOPIS.....	51

Popis skraćenica

CAD	engl. <i>computer aided design</i> – Računalno potpomognut dizajn
CAM	engl. <i>computer aided manufacturing</i> – Računalno potpomognuta proizvodnja
Cr-Co	krom-kobalt
PEEK	polieter-eter-keton
PES	engl. <i>pink eshetic score</i> – Indeks ružičaste estetike
WES	engl. <i>white esthetic score</i> – Index bijele estetike
ICAI	engl. <i>implant crown aesthetic index</i> – Indeks estetike implantatne krunice




1. UVOD



Dentalna implantologija grana je dentalne medicine koja se razvija na dnevnoj osnovi. Izazovi koji se pojavljuju u svakodnevnoj praksi prešli su početne zahtjeve uspješne oseintegracije te se uspješnost implantoprotetske terapije evaluira na puno višoj razini. Želje pacijenata i dostignuća u razvoju implantoprotetske terapije stavljaju kliničara u poziciju da sve više naglasak stavljaju na estetske ishode implantoprotetske terapije. Postizanje estetskih rezultata rezultat je korištenja ispravnih i provjerenih kirurških i protetičkih protokola, ali veliku ulogu u finalnom estetskom rezultatu ima i ispravan odabir materijala (1). Također, upravljanje periimplantatnim tkivima oko nadomjeska je ključno u postizanju estetike implantoprotetske terapije. Svi kirurški i protetički koncepti teže optimalnom očuvanju tvrdih i mekih tkiva te biomimetičkom pristupu – što vjernijem imitiranju prirodnih struktura zuba na svim razinama. Da bi se postigli estetski stabilni dugoročni rezultati, treba uzeti u obzir dubinu implantata, kut, buko-lingvalni položaj i transmukoznu visinu i prostor te optimizirani izlazni profil restauracije i dimenzije zuba koji se restaurira. Odgovarajući odabir vrste, oblika, materijala, dimenzije komponenata i spojeva implantata igraju važnu ulogu u finalnoj estetskoj uspješnosti implantoprotetske terapije (2).

Upravo razvojem dentalnih materijala dogodila se značajna promjena u postizanju i očuvanju estetike implantoprotetske terapije. Titanij je materijal koji je revolucionarizirao dentalnu medicinu i omogućio današnju modernu implantoprotetsku terapiju (3, 4). Biokompatibilnost, koja je prvenstveno obilježena inertnošću i izuzetno niskom korozijom, omogućila je tako uspješnu primjenu titanija kao materijal izbora za direktan kontakt s kosti. Izostanak upalnog odgovora i afinitet koštanih stanica za hrapavu površinu implantata izrađenih od titanija obilježavaju osnove oseintegracije.

Titanij, kao materijal za izradu suprastruktura, pokazao se kao dugoročno stabilan i funkcijski prihvatljiv, međutim, u posljednjem desetljeću pokazuje neke nedostatke, prvenstveno estetske.



Zato su se razvijali mnogi materijali koji bi zamijenili titanij, kao npr:

- litij-disilikat
- aluminij-oksidi
- cirkonij-oksidi
- polimer-eter-keton.

Svi navedeni materijali pokazuju bolja estetska svojstva od titanija, ali zbog mehaničkih nedostataka imaju više ili manje ograničenu indikaciju za upotrebu u izradi suprastrukture. Dva su glavna čimbenika koja doprinose postizanju optimalne estetike: prvo - kliničar bi trebao koristiti materijale boje kao prirodni zubi kako bi se izbjegao sivi izgled prekrivajuće sluznice; drugo - implantatne nadogradnje trebaju biti odgovarajuće oblikovane tako da okolno meko tkivo bude pravilno poduprto (5).

Kako se moderna implantoprotetska terapija sve više se koncentrira na estetske rezultate, imperativno je bilo definirati kako evaluirati estetiku kompletnog nadomjestka te su razvijena tri glavna načina ocjenjivanja:


- Ocjena ružičaste estetike (*pink esthetic score* - PES) Fürhauser i sur. (7)
- Ocjena bijele estetike (*white esthetic score* - WES) Belsera i sur. (8)
- Indeks estetike implantatne krunice – (implant crown aesthetic index - ICAI) Meijer i sur. (6)

Ti indeksi omogućuju znanstvenicima, kliničarima i pacijentima da objektivno i subjektivno analiziraju ishode implantoprotetske terapije i da se predvidljivo postignu što bolji rezultati (9).




1.1 Svrha rada

Cilj ovog rada je prikazati biološke, funkcijske, mehaničke, a najviše estetske čimbenike u odabiru materijala koji se koriste u izradi implantatnih nadogradnji te njihov utjecaj na ukupnu estetiku implantoprotetske terapije.



2. GRAĐA PERIMPLANTATNOG TKIVA




Građa strukture usne šupljine, maksile i mandibule, prvenstveno oko prirodnih zuba podijeljena je na tvrda i meka tkiva. Tvrda tkiva usne šupljine su alveolarna kost te tvrda zubna tkiva - caklina, dentin i cement. Meka tkiva oko zuba čini gingiva, podležeće vezivno tkivo i parodontni ligament. Prirodni zubi su pričvršćeni u alveolarnoj kosti s pomoću parodontalnog ligamenta, što omogućuje određenu fleksibilnost i kretanje. To omogućuje prirodnim zubima da apsorbiraju sile žvakanja i, do određene mjere, potencijalne parafunkcijske sile bez oštećenja. Održavanjem zdravlja parodonta te menadžmentom njegova oblika postizemo sklad, prirodnost i simetriju morfologije gingive, što je važno za percepciju estetike.

2.1. Građa i funkcija parodontnog tkiva

Prirodni zubi dio su biološke cjeline organizma te su u konstantnoj interakciji preko živčanih impulsa i imunološkog odgovora s ostatkom tijela. To omogućuje bržu i bolju reakciju na potencijalne promjene te nastale biološke, kemijske, mehaničke i termičke nokse koje se događaju u usnoj šupljini te učinkovitiji obrambeni odgovor.

Za očuvanje estetike prirodnog zuba biološka širina predstavlja anatomsko-morfološku jedinicu koja je od značajne važnosti pri razumijevanju biologije parodontnog tkiva.

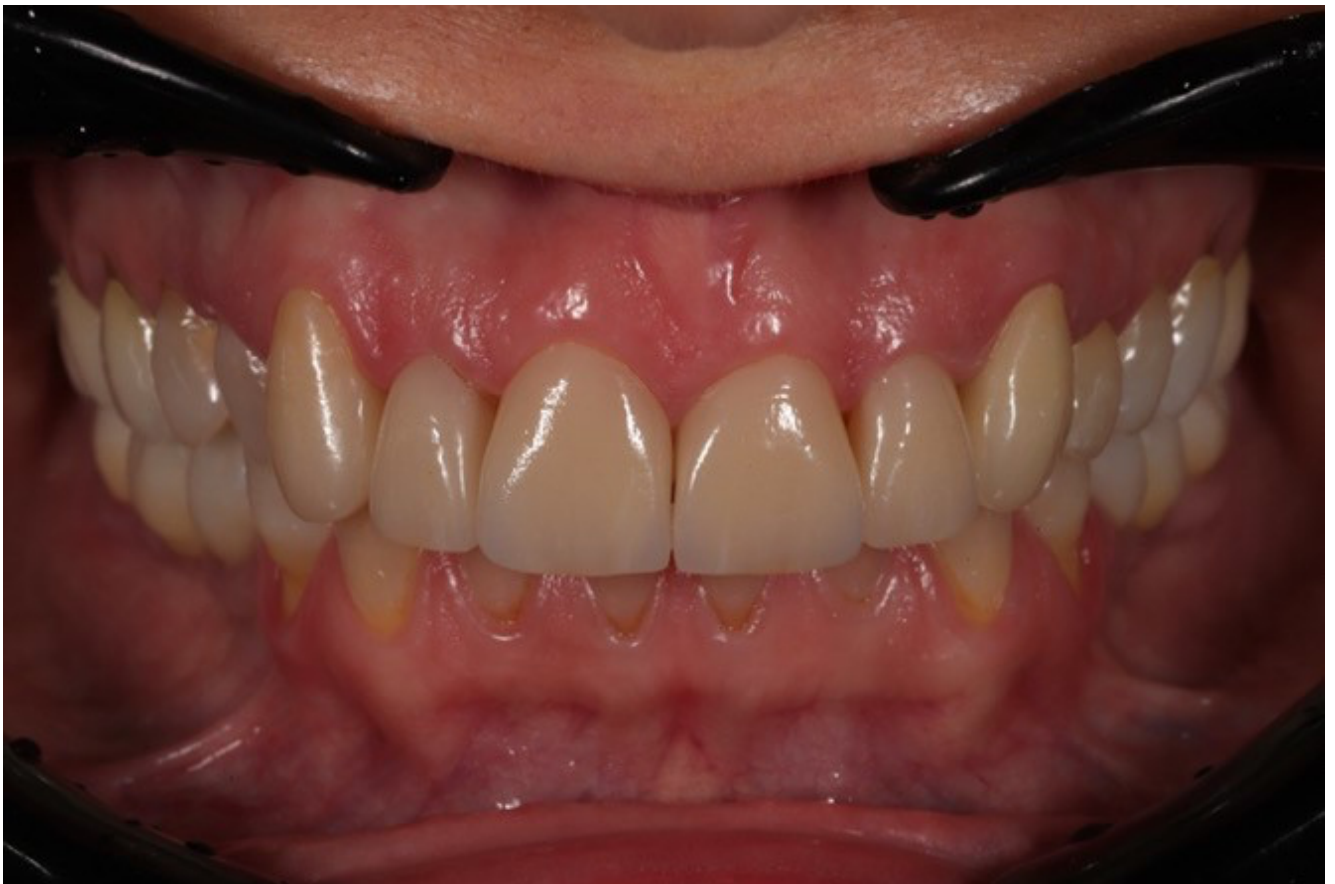Biološka je širina vertikalna struktura veličine 2,04 milimetara (mm) iznad vrha alveolarne kosti čije područje zauzimaju spojni epitel i vezivnotkivni pričvrstak, koji s gingivnim sulkusom čini dentogingivni kompleks.



U literaturi se pronalaze prosječne vrijednosti veličine tih struktura (10):

- dubine sulkusa od 0,69 mm,
- spojnog epitela 0,97 mm
- vezivnotkivni pričvrstak 1,09 mm

Ako je područje biološke širine zdravo, bez bioloških, mehaničkih, kemijskih i termičkih iritansa, estetika parodontnog tkiva je očuvana (Slika 1.).



Slika 1. Prikaz estetski prihvatljivog, zdravog parodontnog tkiva. *Preuzeto ljubaznošću izv. prof. dr. sc. Joška Viskića*




2.2. Građa i funkcija periimplantatnog tkiva

Kada se promatra anatomija periimplantatnog tkiva, pojam biološke širine mijenja se u periimplantatna biološka širina. Tkivo oko implantata, iako sličnih vrijednosti (2,5 mm), razlikuje se i kvantitativno i kvalitativno.

U procesu oseintegracije tijelo implantata ankilozira i u direktnom je kontaktu s kosti. Takav dodir osigurava biološku i funkcijsku stabilnost implantata te predstavlja poželjan ishod terapije.

Ipak, razlika je u odnosu na prirodan zub očita. Zbog nedostatka parodontnog ligamenta implantat nije nimalo pomičan u svom ležištu te nije moguće pomicanje implantata (fiziološko ili ortodontsko), kao što je to kod prirodnog zuba. To također znači da neće moći apsorbirati sile na isti način kao i prirodan zub, a prekomjerna sila može uzrokovati oštećenje tijela implantata, implantatne nadogradnje, implantoprotetskog nadomjestka ili okolnog periimplantatnog tkiva i kosti.

Zubni implantati su osjetljiviji na biološki uzrokovane promjene, što znači da je imunološki odgovor oslabljen u odnosu na prirodan zub. Pojavom mukozitisa periimplantatne sluznice i periimplantitisa s upalom sluznice, pojavom džepova i gubitkom kosti nastaje i progredira brže u odnosu na prirodni zub. Zbog toga je važno održavati dobru oralnu higijenu i dolaziti na redovite stomatološke preglede kako bi se pratilo zdravlje implantata i okolnih tkiva.




Perimplantatno tkivo nastaje na dva načina (11):

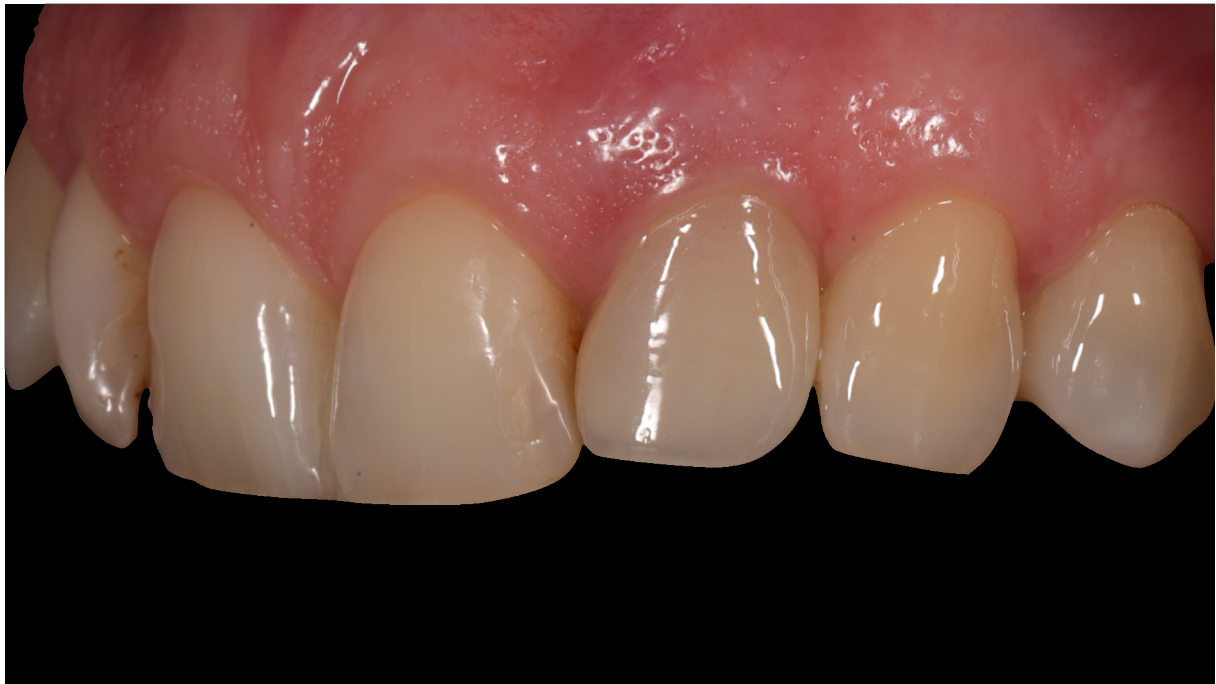- cijeljenjem i prilagodbom biološke širine prirodnog zuba nakon ekstrakcije i imedijatne implantacije s imedijatnim opterećenjem privremenim nadomjeskom
- cijeljenjem sluznice bezubog grebena na mjestu implantacije oko nadogradnje za cijeljenje ili privremenog nadomjeska.

U oba slučaja nakon kirurške faze postavljanja implantata primarnim cijeljenjem rane nakon zatvaranja mukoperiostalnog režnja ili sekundarno cijeljenjem oko privremenog nadomjestka nastaje spojni epitel na implantatu. Na mjestu ugrađenog implantata mukoza grebena se prilagođava funkcionalnim zahtjevima te prelazi u periimplantatnu mukoza čija je vanjska površina prekrivena dobro keratiniziranim oralnim epitelom koji se u marginalnom dijelu nastavlja na spojni epitel ili transmukozni pričvrstak. Transmukozni pričvrstak postaje tkivna prepreka koja sprječava prodiranje tvari iz usne šupljine do koštanog tkiva koje učvršćuje implantat. Mjesto pripoja epitela na površinu implantata ili implantatne nadogradnje oblikom i sastavom nalikuju prirodnim zubima, no postoje i područja vezivnog tkiva između epitela i dijela alveolarne kosti koji prvi dodiruje implantat (12,13).

Za razliku od gingive perimplantatna sluznica je delikatnija. Transmukozni pričvrstak orijentiran je prema implantatnoj nadogradnji te se prekida na razini 2 mm apikalno od gornjeg ruba mekog tkiva. Vezivnotkivni pričvrstak, koji svojom veličinom 1 – 1.5 mm podliježe transmukoznom pričvrsku, u direktnom je kontaktu s površinom implantata. Unutar transmukoznog i vezivnotkivnog pričvrška oko implantoprotetskog nadomjeska stvara se prsten kolagenih vlakana. Međutim, potrebno je dugo vremena da taj prsten sazre u jak i robustan spoj. Veliki nedostatak predstavlja nepostojanje kolagenih vlakana koja se radijalno šire iz vezivnog pričvrška i direktno se sidre na površinu korijena zuba. Takav spoj nije moguće postići na




površini implantata. U najboljem slučaju može doći do slabog pričvršćivanja hemidezmosmima (14). Ipak, jednom kada je kolageni prsten formiran, djeluje kao stabilizator i brtvilo arhitekture periimplantatnog mekog tkiva. U odnosu na prirodne zube, oko implantata se vezivno tkivo transkumoznog pričvrška sastoji od više kolagena, a mnogo manje vezivnih stanica fibroblasta i manje je prokrvljeno. Formiranje keratinizirane sluznice indikator je uspješne uspostave stabilnog transmukoznog pričvrška te predstavlja nužni uvjet dugoročne estetske i funkcijske stabilnosti periimplantatnog mekog tkiva (Slika 2.) (15).

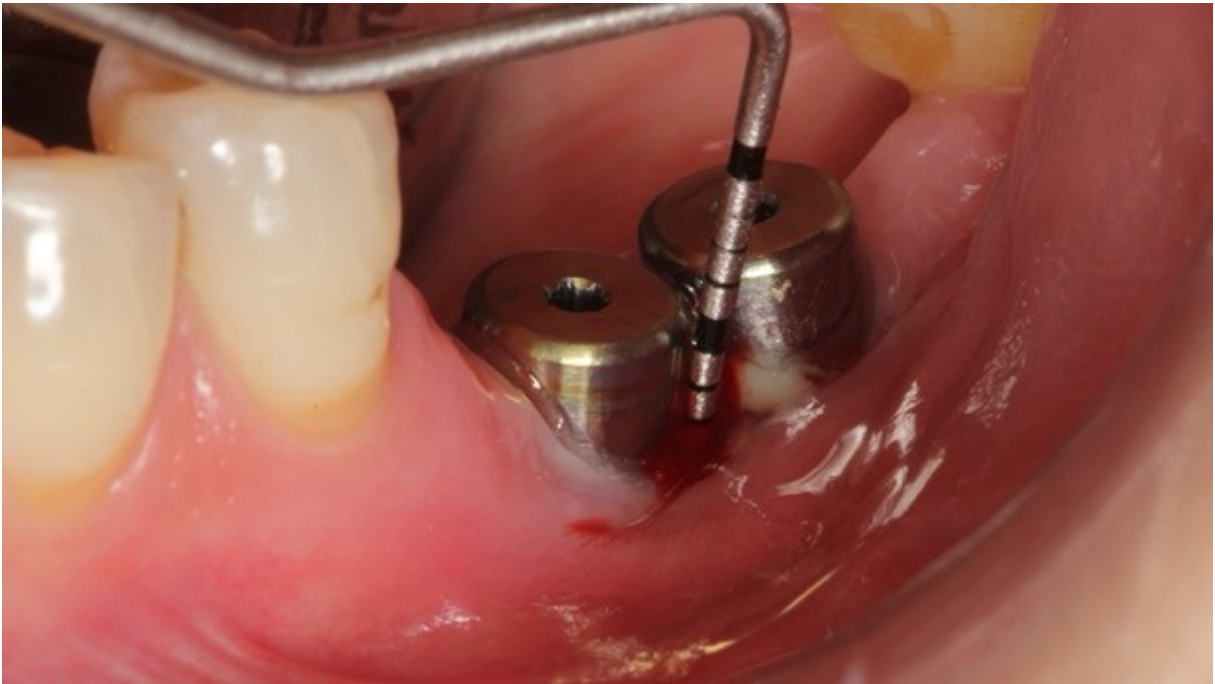


Slika 2. Prikaz estetski i funkcijski stabilnog periimplantatnog mekog tkiva oko zuba 22.
Preuzeto ljubaznošću izv. prof. dr. sc. Joška Viskića

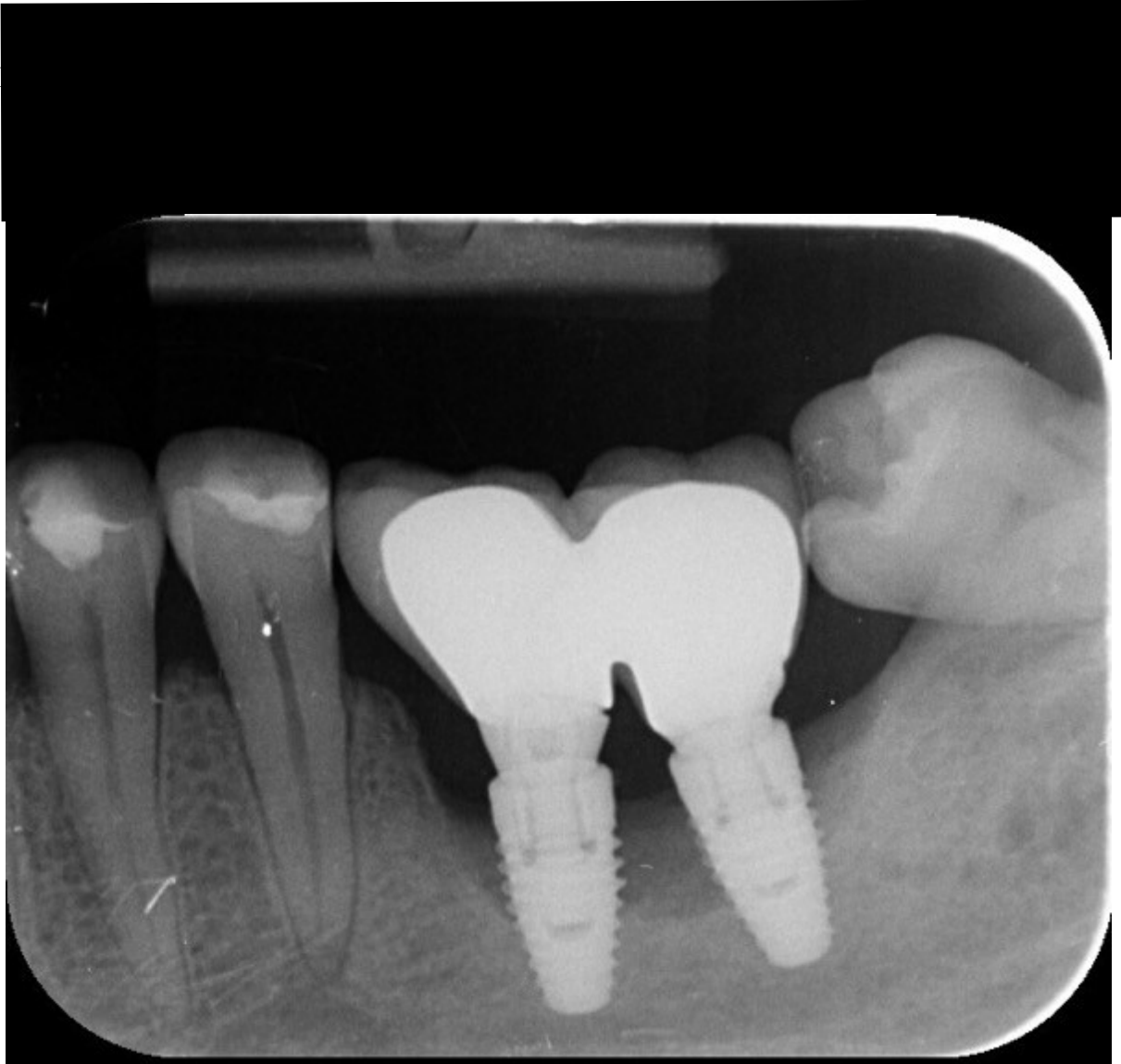
Mukozitis i periimplantitis koji nastaju oko implantata napreduju neusporedivo brže nego kod prirodnog zuba te penetriraju u dubinu tkiva. To se događa prvenstveno jer niži broj vezivnih



stanica fibroblasta ne proizvodi prikladnu količinu kolagena i reparatnog matriksa koji bi omogućio obnavljanje tkiva i prestanak progresije nastale upalne promjene (Slika 3. i 4.) (16).




Slika 3. Klinički prikaz periimplantitisa. Evidentni su odsutnost pojasa keratiniziranog tkiva, hvatište alveolarne mukoze je do samog mekotkivnog ruba, dubina sondiranja od 7 mm te izraženi znakovi upale – profuzno krvarenje pri sondiranju i supuraciju. *Preuzeto ljubaznošću dr.sc. Larise Musić*




Slika 4. Retroalveolarna snimka istog slučaja gdje je vidljiv značajan gubitak kosti kao posljedica periimplantitisa. *Preuzeto ljubaznošću dr.sc. Larise Musić*


Kliničke preporuke koje donosi konsenzus izjava Junga i sur. objavljena 2017. godine (15):
navodi sljedeće:

1. Kako bi se smanjio rizik od estetskih komplikacija, sveobuhvatan parodontni pregled koji uključuje interproksimalno sondiranje treba izvršiti prije postavljanja implantata kako bi se procijenila klinička razina epitelnog i vezivnog pričvrška na susjednim zubima.

- 
2. Kliničar treba poduzeti sve moguće napore kako bi spriječio gubitak interproksimalne krestalne kosti i klinički gubitak pričvrška kako bi se postigli najbolji mogući estetski rezultati.
 3. Prije operacije kliničar treba identificirati anatomske čimbenike rizika i razmotriti odgovarajuća protetska rješenja za optimizaciju ispuna prostora papile.
 4. Prije početka liječenja potrebno je informirati bolesnika o čimbenicima rizika za nepotpuno punjenje papile, kao i o planiranim postupcima liječenja.



3. DIJELOVI IMPLANTOPROTETSKIH SUSTAVA



Implantoprotetski sustavi raznoliki su u svojem dizajnu i primjeni. Svaki od proizvođača implantoloških sustava razvija i prilagođava svoj implantat te naglašava neke od prednosti svake vrste dizajna. Međutim, postoje osnovne značajke koje svi sustavi dijele i osnovna podjela koja ih razlikuje.

3.1. Vrste implantoprotetskih sustava


Trenutačno na raspolaganju u implantoprotetskoj terapiji postoje dvije vrste sustava (17):

- jednodijelni
- dvodijelni.

Jednodijelni sustavi pokazuju prednost u odnosu na dvodijelne zbog svoje bolje mehaničke i funkcijske stabilnosti i robusnosti dizajna. Međutim, kako su i intra i ekstraosealni/transmukozni dio u jednom dijelu i jednoj aksijalnoj ravnini, takvo pozicioniranje implantata te protetske mogućnosti opskrbe suprastrukturama dosta su ograničene. Iz tog razloga jednodijelni sustavi su skoro u potpunosti zapostavljeni u odnosu na dvodijelne te su indikacije ograničene prvenstveno na implantoprotetske nadoknade pokrovnim protezama.

U modernoj implantoprotetskoj terapiji za nadoknadnu izgubljenih ili nedostajućih zuba koriste se dvodijelni implantatni sustavi, a oni se sastoje od:

- intraosealnog implantatnog tijela
- implantatne nadogradnje
- vijka
- protetske suprastrukture.




Intraosealni dio implantata jedini je dio sustava koji je u direktnoj vezi s kosti i, u nekim kliničkim situacijama, u kontaktu s mekim perimplantatnim tkivima. Može biti izrađen od više vrsta materijala.


Za izradu intraosealnog implantatnog tijela od materijala koriste se:

- titanij Tip IV (99.5% Ti)
- titanij Tip V (TiAlVa legura)
- cirkonij-oksidi
- tantal.

Implantati su u velikoj većini izrađeni od titanija i njegovih legura, nešto rjeđe od cirkonijoksida, dok su implantati izrađeni od tantala izuzetno rijetki. Titanij je srebrno-bijela metalna kovina koja se modernim metalurškim procesima toplinskog raspadanja proizvodi iz titantetraiodida, a proizvodnja je također moguća i iz rude rutila, što predstavlja najstabilniji oksid titana. Izuzetno je nekoroziivan, ne provodi toplinu, ima visoku tvrdoću i visoke vrijednosti rastezljivosti, otporan je na deformaciju, uz niske vrijednosti gustoće i težine. Pokazuje vrlo dobru radiolucenost i ekonomski je prihvatljiv (18). Koristi se kao 99,5% komercijalno čisti titan ili kao legura Ti-6Al-4V koja se sastoji od 90% titana, 6% aluminija, 4% vanadija (19). Legura posjeduje nešto kvalitetnija mehanička svojstva, tj. bolje podnosi tlačna, vlačna i smična opterećenja. Primjena titanija i njegovih legura u industriji izrazito je široka zbog njegovih mehaničkih svojstava, biokompatibilnosti i otpornosti na koroziju. Titanij i njegove legure počinju se koristiti u implantoprotetskoj terapiji u dentalnoj medicini od 1970-ih godina i revolucionarnih istraživanja Brånemarka i sur. (3,4). Od tada nalaze svoju primjenu u više grana dentalne medicine, pretežno u implantološkoj, ortodontskoj, endodontskoj te protetskoj terapiji (20).




Upotreba titanija i njegovih legura u implantoprotetskoj terapiji dolazi zbog svojstava izvanredne biokompatibilnosti, inertnosti i mogućnosti oseintegracije. Titanij je na visokim temperaturama prilikom lijevanja vrlo reaktivan materijal te lako ulazi u proces oksidacije u atmosferskim uvjetima. Na površini nastaje debeli oksidni sloj titanijeva oksida (Slika 5.) (20).



Slika 5. SEM prikaz površine titanija Tip IV s oksidnim slojem. Tipično siva površina titanija nakon oksidacije poprima drugačiju boju stvaranjem titanijeva dioksida. *Preuzeto ljubaznošću izv. prof. dr. sc. Joška Viskića*


Proces oseintegracije počiva na dobrom vezivanju koštanih proteina i kolagena alveolarne kosti s titanijevim oksidima na površini implantata (17).

Ipak, titanij kao materijal za izradu dentalnih implantata ima svoja ograničenja. Titanij ima izuzetno visoko talište od 1668°C , što zahtijeva poseban način proizvodnje te posljedično i višu cijenu. Također, mehanička svojstva titanija kao Youngov modul elastičnosti (120 GPa) u



odnosu na Youngov modul elastičnosti kosti (14 - 20 GPa) (20, 21) onemogućuju apsorpiranje žvačnih sila, te moguć gubitak kosti prilikom nepovoljnog opterećenja implantata. Sve to čini titanij donekle nepovoljnim za izradu dentalnih implantata. Još jedan nedostatak je i sivkasta boja koja u kliničkim situacijama tankog periimplantatnog tkiva koje prekriva vrat implantata ili kod gubitka marginalne kosti i recesije mekih tkiva može dovesti do nepovoljne vidljivosti metalnog vrata ili tijela implantata (22).


Rješenje estetski nepovoljnog izgleda implantata izrađenih od titanija pojavilo se izradom implantata od keramike na bazi cirkonij-oksida. Mehanička svojstva usporediva su s titanijem, visoka čvrstoća i žilavost, otpornost na trošenje i savijanje, a prednosti su u odnosu na titanij snježnobijela boja, koja je sličnija prirodnom zubu, i dobra biokompatibilnost te niska razina prijanjanja plaka. Ipak, nedostaci takvih implantata su što su većinom jednokomadni sustavi te, unatoč postignutom napretku, i dalje postoje značajni nedostaci u količini dostupne literature i količine istraživanja takvih implantata, najviše povezano s problemima mehaničke stabilnosti i lokalne citotoksičnosti (23).



3.2. Materijali za izradu implantatnih nadogradnji

Nadogradnja dentalnog implantata predstavlja neizostavan dio implantatnog sustava koji omogućava sidrenje protetskog dijela, fiksnog ili mobilnog, u tijelo implantata koje je sidreno u kosti. Ova struktura sastoji se od tri dijela: dijela kojim je vezana za tijelo implantata, dijela kojim je vezana za protetički nadomjestak i transgingivalnog dijela koji je okružen mekim tkivom.

Nadogradnje se mogu klasificirati prema različitim kriterijima kao što su: način izrade (konfekcijske, individualne), materijal (titanij, kirurški nehrđajući čelik, krom kobalt legura (Cr-Co), cirkonij-oksidna keramika, zlato, polietar-eter-keton (PEEK), način vezanja s implantatom (vanjski spoj, unutarnji spoj), način vezanja s protetskim dijelom (fiksacija vijcima, cementiranjem) te kut nadogradnje (ravne nadogradnje, angulirane nadogradnje) (24). Odabir vrste implantatne nadogradnje oduvijek je bio krucijalan dio implantološke terapije. Tijekom godina konfekcijske implantatne nadogradnje koje isporučuju proizvođači implantata bili su jedina opcija dostupna kliničarima. To je značilo da su liječnici morali prihvatiti sve nedostatke ovih proizvoda, uključujući unaprijed predodređeni položaj cementne linije i nedostatak pravilnog oblikovanja profila (22). Trenutačno je u literaturi sve više dokaza da upotreba standardnih konfekcijskih implantatnih nadogradnja i cementiranje implantoprotetskog nadomjeska na njih više nije opravdana. Postoje uvjerljivi dokazi o nepravilnom uklanjanju zaostatnog cementa koji posljedično može dovesti do mukozitisa i periimplantitisa (25, 26). Konfekcijske nadogradnje također ne mogu pratiti vertikalne i horizontalne razlike u arhitekturi i položaju sluznice, tj. ne zadovoljavaju uvjete da ostanu dovoljno duboke u bukalnom rubu, a da ne budu preduboko interproksimalno (27).




Stoga se suvremena implantoprotetika protetska ne može zamisliti bez upotrebe individualnih implantatnih nadogradnji (28). Takve nadogradnje imaju prilagođeni oblik koji prati periimplantatnu liniju mekog tkiva na mjestu implantacije. To donosi dvije velike prednosti:

- potporu mekim tkivima
- povoljno mjesto ruba cementiranja za čišćenje viška cementa.

Bitna stavka prilikom implantoprotetske terapije je i spoj između implantata i nadogradnje. Kriteriji odabira implantatnih sustava su brojni i složeni, a jedan od najvažnijih parametara je oblik spoja između implantata i nadogradnje (29). Kako bi se osigurala stabilnost i dugovječnost ovog spoja, potrebno je uzeti u obzir različite čimbenike, kao što su širina baze nadogradnje u odnosu na širinu implantata te kut između spoja nadogradnje i implantata unutar implantata. U idealnom slučaju širina baze nadogradnje i implantata bi trebala biti jednaka, čime se postiže optimalan dosjed nadomjestka na implantat. To je ključno za prijenos opterećenja i izbjegavanje gubitka kosti u blizini spoja. Međutim, u estetskoj zoni se često izbjegava ovaj tip spoja zbog uočenog gubitka kosti u blizini (30).

Kako bi se smanjio problem mikropropuštanja, platforma implantata može se preoblikovati tako da je širina nadogradnje uža u odnosu na širinu implantata. Također, postavljanjem stranice implantata i nadogradnje pod kutom stvara se monoblok koji se pokazao kao pouzdano rješenje kod kontinuiranih cikličnih opterećenja koja se javljaju u stomatognatnom sustavu.

Unatoč brojnim prednostima implantatnih sustava postoje i određeni nedostaci. Kontrola dosjeda može biti teška, a može doći i do loma implantata. Također, ovi se sustavi ne mogu koristiti kod velikih žvačnih sila. Sve ove činjenice potrebno je uzeti u obzir prilikom odabira odgovarajućeg implantatnog sustava za svakog pacijenta pojedinačno (31).



Materijali iz kojih se izrađuju implantatne nadogradnje također imaju značajnu ulogu u uspješnosti i dugovječnosti implantoprotetske terapije, kako funkcijske tako i estetske. Kroz povijest dentalne implantologije koristili su se razni materijali za izradu implantatnih nadogradnji.


U modernoj implantoprotetskoj terapiji koriste se sljedeći materijali za izradu bilo konfekcijskih, bilo individualno prilagođenih implantatnih nadogradnji (17,32,33):

- metali (titanij i njegove legure, kirurški nehrđajući čelik, Cr-Co legura, zlatne legure)
- keramika (litij-disilikat, cirkonij-oksidi, aluminijski oksid)
- polimeri (PEEK)
- hibridni (kombinacija metala i estetskog materijala).

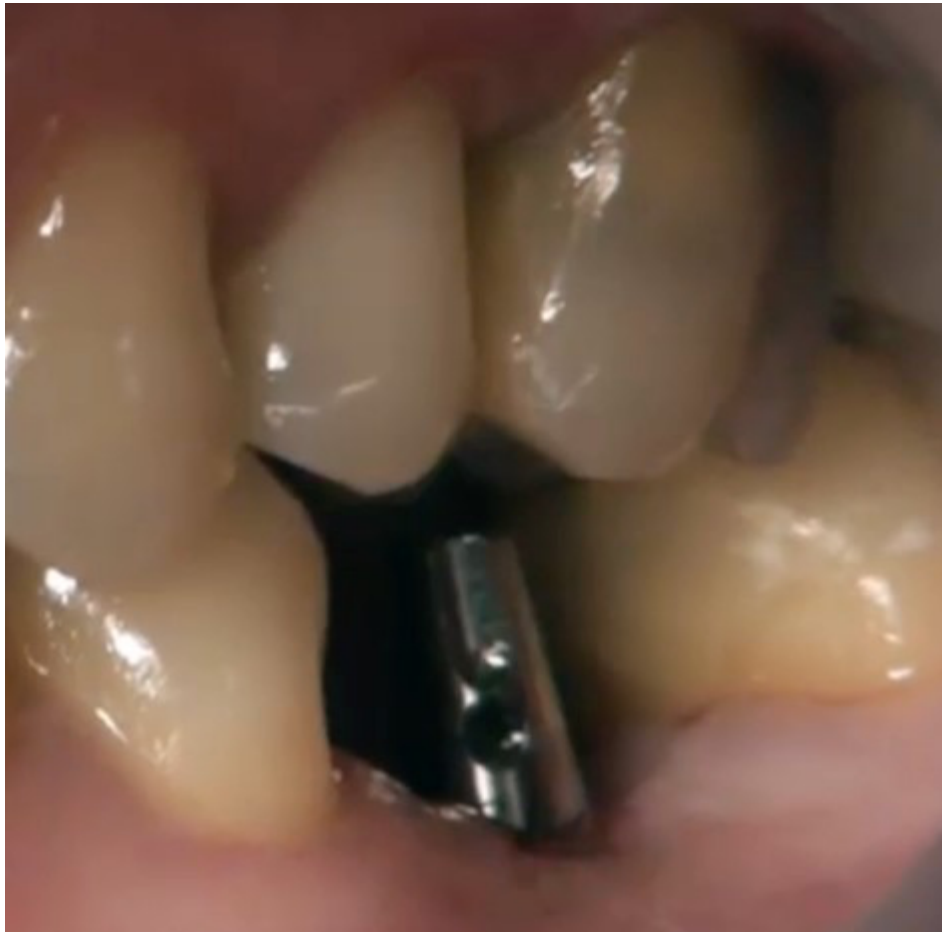Od navedenih vrsta materijala za izradu trajnih implantatnih nadogradnji najčešće se koriste metalne, keramičke i hibridne nadogradnje.

3.2.1. Metalne nadogradnje

Iako su se u kliničkom radu koristili razni metali i njihove legure, titanij je materijal izbora za nadogradnje (Slika 6). Zbog već navedenih svojstva biokompatibilnosti, kemijske i biološke stabilnosti jedan je od preferiranih materijala za izradu nadogradnji u implantoprotetskoj terapiji. Još jedna prednost je mogućnost izrade nadogradnje iz jednog komada. Glavno ograničenje u upotrebi titanija kao materijala za izradu implantatnih nadogradnji je njegova siva boja, koja se može vidjeti kroz meko tkivo oko implantata, stvarajući sivi, tamniji izgled periimplantatnog tkiva (28). Zato alternativni materijali u boji zuba (keramike ili polimeri)



pokazuju prihvatljivije estetske rezultate, osobito kod pacijenata s tankim biotipom gingive (17).



Slika 6. Prikaz implantoprotetske konfekcijske nadogradnje izrađene iz titanija na zubu 36.

Preuzeto ljubaznošću izv. prof. dr. sc. Joška Viskića



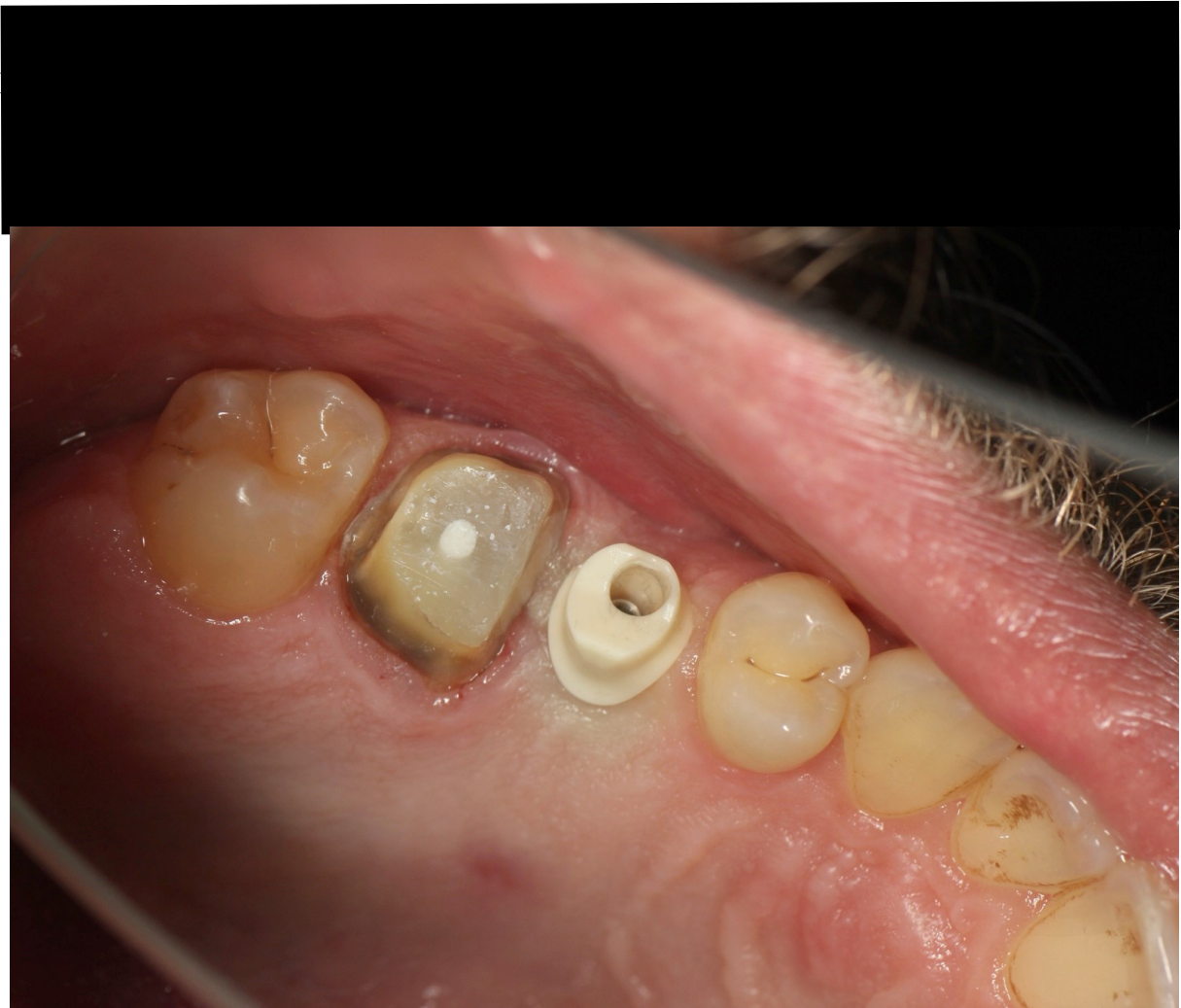3.2.2. Keramičke nadogradnje

Keramički materijali koji se koriste u dentalnoj medicini široka su skupina raznovrsnih materijala koji kao osnovnu zajedničku karakteristiku imaju dobru biokompatibilnost i estetska svojstva prilagođavanja prirodnim zubima i okolnim tkivima (34, 35).

Keramički materijali koji se po kombinaciji svojih mehaničkih i estetskih svojstava mogu koristiti kao materijali za izradu implantatne nadogradnje su:

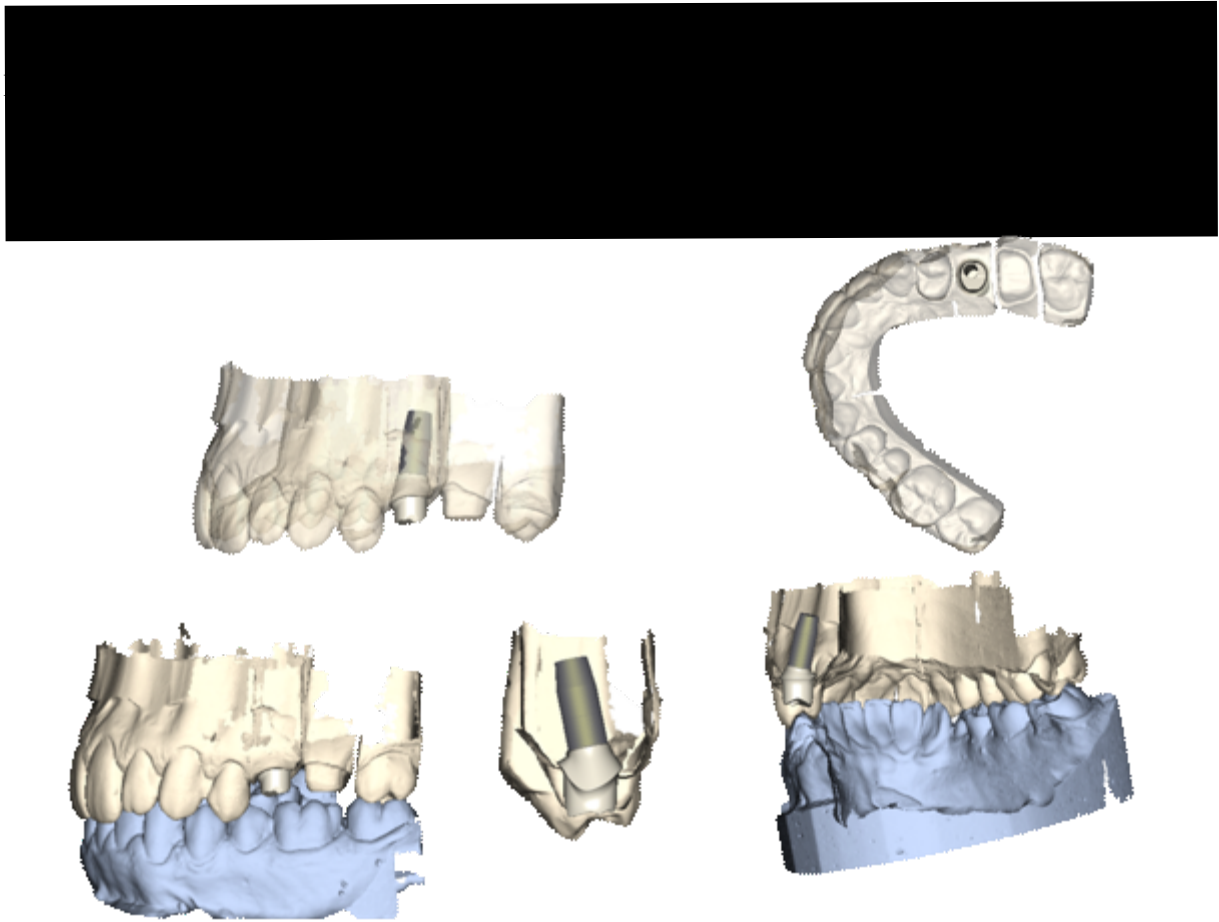
- litij-dislikat
- aluminijski-oksidi
- cirkonijski-oksidi.

Iako litij-dislikat i aluminijski-oksidi imaju indikaciju za korištenje prilikom izrade implantatne nadogradnje, njihova upotreba je rijetka. Slabija mehanička svojstva litij-dislikata i kompliciranija i zastarjela tehnologija izrade aluminijski-oksidne keramike polako su istisnula primjenu ovih materijala za izradu implantatnih nadogradnja u implantoprotetskoj terapiji. Materijal čija je primjena postala zlatni standard te se koristi u svakodnevnom radu za izradu implantatnih nadogradnji u implantoprotetskoj terapiji jer cirkonijski-oksidi (Slika 7. i 8.).



Slika 7. Potpuno cirkonij-oksida individualna implantatna nadogradnja na zubu 25. *Preuzeto ljubaznošću izv. prof. dr. sc. Joška Viskića*

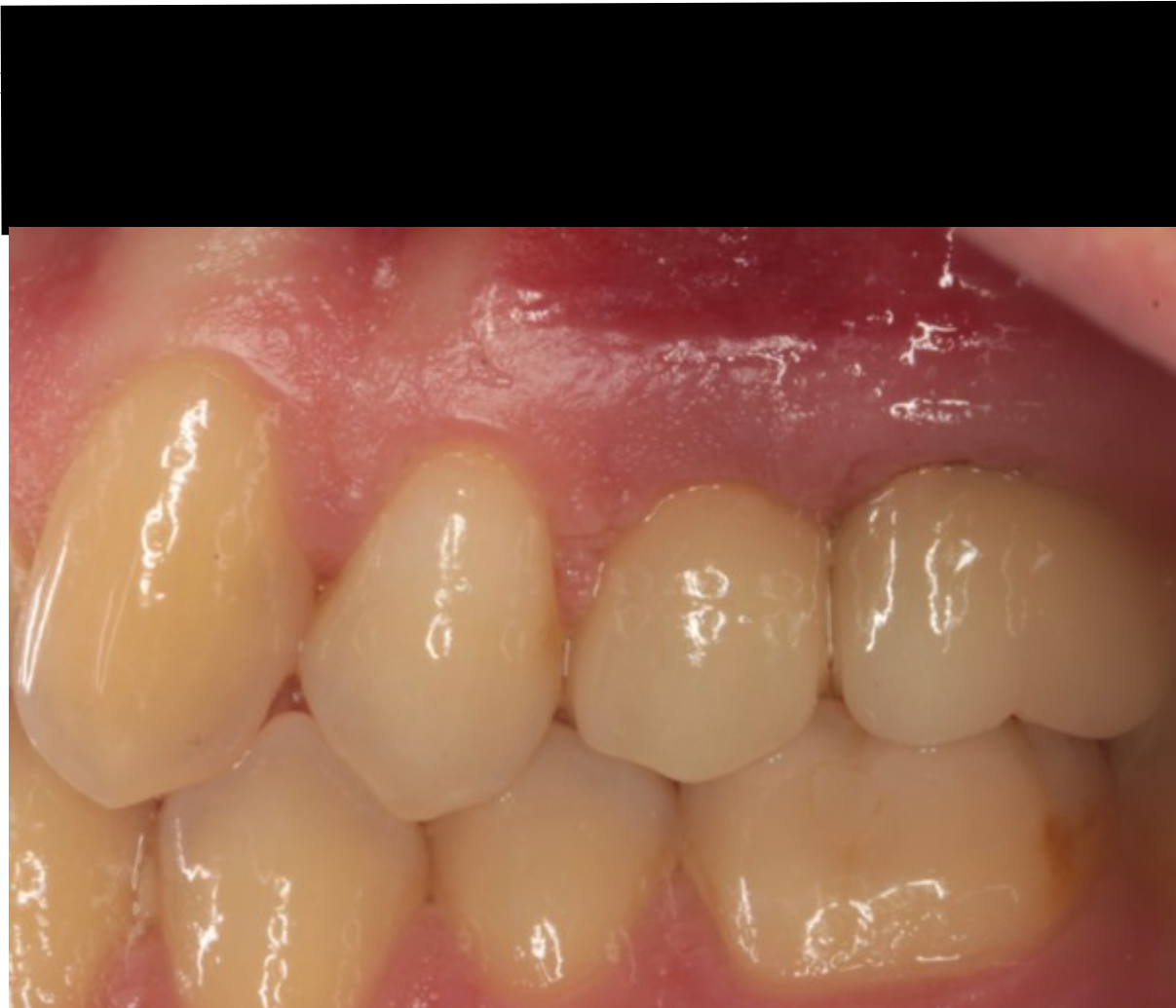Cirkonijev-oksidi (itrijem stabilizirani teragonalni cirkonijeva polikristala – Y-TZP) koji se koriste za izradu implantatnih nadogradnja u implantoprotetskoj terapiji su inertni, strukturno postojani materijali, izuzetno gusti i otporni na koroziju. Također, to je materijal s niskom slobodnom energijom površine, što promovira slabiju adheziju plaka i bakterija te posljedično manju mogućnost nastanka mukozitisa i periimplantitisa (36).



Slika 8. Digitalno planiranje i dizajn potpuno cirkonij-oksidne individualne implantatne nadogradnje na zubu 25. *Preuzeto ljubaznošću izv. prof. dr. sc. Joška Viskića*


S obzirom na biokompatibilnost, visokopolirane i čiste površine od titanija i cirkonij-oksida pokazale su načine kolonizacije bakterijskom zajednicom slične onima pronađenim u preostalim prirodnim zubima, kao i niske vrijednosti indikatora upale (22). Međutim, adherencija fibroblasta hemidezmosomalnim vezama na površinu cirkonijeva oksida i stvaranje transmukoznog pričvrška brža je i jača na cirkonijoksidnim implantatnim nadogradnjama nego na implantatnim nadogradnjama izrađenima od titanija (37).

Estetska svojstva cirkonij-oksidnih nadogradnji također su superiorna u odnosu na implantatne nadogradnje izrađene od titanija. Cirkonij-oksidne nadogradnje svojom bojom vjernije imitiraju prirodan zub, a zbog svojstava transparencije i translucencije omogućavaju dublju difuziju upadajućeg svjetla, što rezultira prirodnijim izgledom mekih tkiva (Slika 8) (38).



Slika 8. Prirodni izgled nadomjeska i periimplantatnog tkiva zuba 25 s izrađenom potpuno cirkonij-oksидnom individualnom implantatnom nadogradnjom. *Preuzeto ljubaznošću izv. prof. dr. sc. Joška Viskića*

Unatoč dobrom kliničkom uspjehu cirkonij-oksидnih implantatnih nadogradnja treba biti oprezan pri odabiru tog restorativnog materijala. Cirkonij-oksид kao kruti keramički materijal za implantatne nadogradnje mehanički je slabiji od titanija. Cirkonij-oksидne implantatne nadogradnje su se pokazale sklonije lomovima od titanijskih (39-41). U petogodišnjoj kliničkoj prospektivnoj studiji zabilježena je stopa loma nadogradnji od 7,8%, posebno kod uskih promjera implantata (kod četiri od pet prijeloma bile su uske platforme) (42). Da bi postigli dugoročnu funkcijsku i estetsku stabilnost cirkonij-oksидnih implantatnih nadogradnja, potrebno je strogo pridržavati se minimalnih dimenzija koje je preporučio proizvođač.



Posljedično, cirkonij-oksidge implantatne nadogradnje treba izbjegavati kada se oćekuju velike okluzalne sile ili u slućajevima kada nedostatak prostora ne dopušta odgovarajuću debljinu materijala (27).

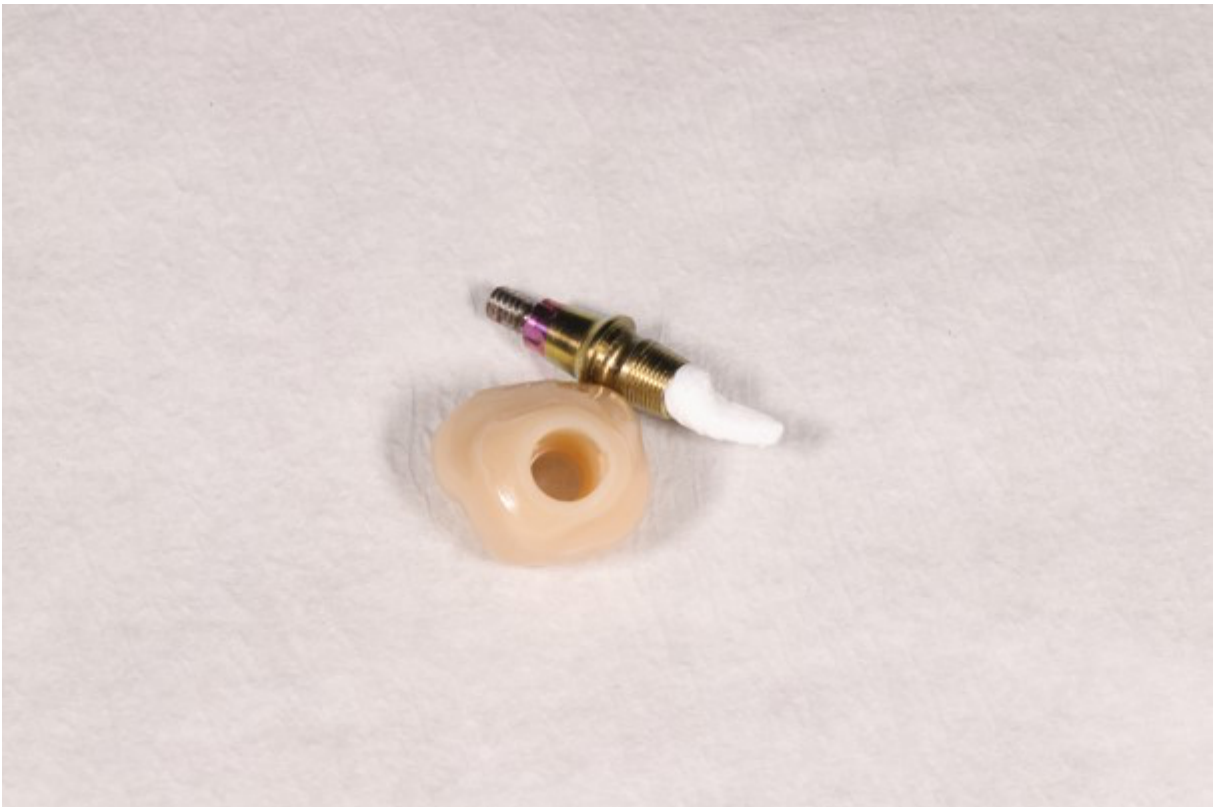3.2.3. Hibridne nadogradnje

Hibridne nadogradnje su koncept koji spaja najbolje karakteristike titanija - preciznosti dosjeda nadogradnje u tijelo implantata i dugoroćne stabilnosti, s estetskim i bioloćkim prednostima keramićkih materijala (Slika 9.) (43).




Slika 9. Hibridna nadogradnja izrađena iz dva dijela - titanijske baze (Ti-base) i CAD/CAM-a izrađenog u potpunosti od cirkonij-oksidge transmukoznog dijela bataljka

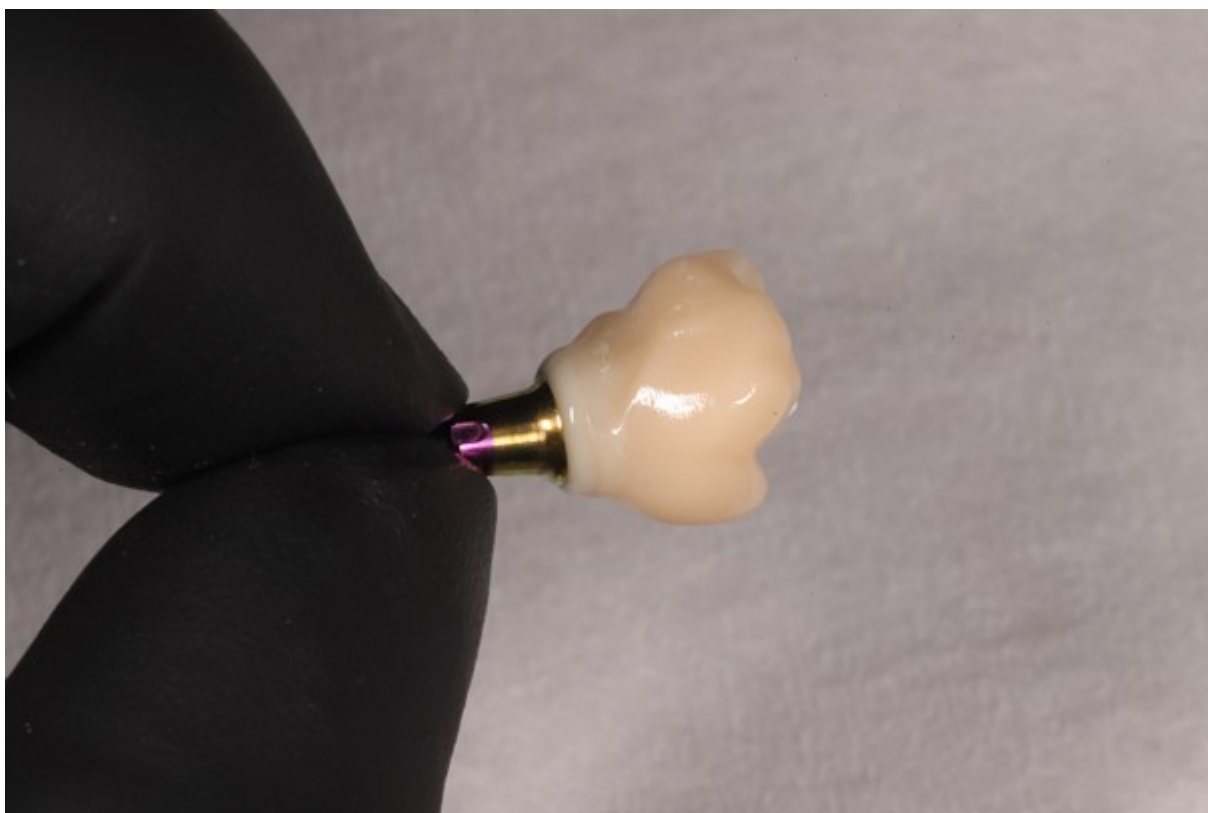
Dvije komponente hibridnih nadogradnji su titanska baza (*Ti-base*), koja je pričvršćena vijcima na tijelo implantata i dodiruje platformu implantata i vijak abutmenta, te suprastruktura izrađena od materijala poput litij disilikata, cirkonij-oksidne keramike ili kompozita na bazi smole (Slika 10.).



Slika 10. Prikaz dva dijela hibridnog nadomjeska izrađenog od titanijske baze (*Ti-base*) i CAD/CAM-a izrađenog u potpunosti od cirkonij-oksidnog nadomjeska. *Preuzeto ljubaznošću izv. prof. dr. sc. Joška Viskića*

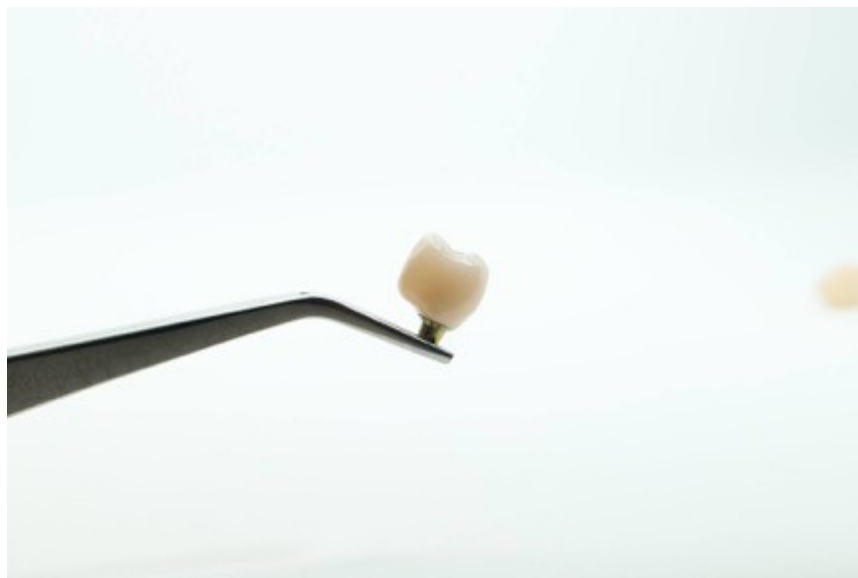

Na slici 10. također je vidljivo i da se prije cementiranja cirkonij-oksidge nadomjeska na *Ti-base* pristupni kanal za vijak zatvara inertnim materijalom, u ovom slučaju teflonskom trakom. Može se koristiti i vosak ili termoplastični materijali. Dvije komponente se ekstraoralno rjeđe spajaju ili spajanjem trenjem ili najčešće lijepljenjem cementom na bazi smole (Slika 11.).




Slika 11. Prikaz spajanja dva dijela hibridnog nadomjeska izrađenog od titanijske baze (*Ti-base*) i CAD/CAM-a izrađenog u potpunosti od cirkonij-oksidge nadomjeska adhezivnim cementom na bazi smole, prije polimerizacije i uklanjanja cementa. *Preuzeto ljubaznošću izv. prof. dr. sc. Joška Viskića*


Gornja konstrukcija od keramike izrađuje se s pomoću računalno potpomognutog dizajniranja – računalno potpomognute proizvodnje (CAD/CAM) ili tehnikama toplog prešanja (44). Taj koncept testiran je u nekoliko pretkliničkih i životinjskih studija i rezultati su se pokazali usporedivi s tradicionalnim jednodijelnim implantatnim nadogradnjama od titanija u pogledu bioloških rezultata (45-48). Štoviše, spoj od adhezivnog cementa na bazi smole nije utjecao na anatomiju mekog tkiva niti je inducirao gubitak koštane mase (48). Ti rezultati pokazuju da bi čak i litij-disilikatna keramika spojena na titanovu bazu mogla biti još jedna opcija za korištenje keramike visoke čvrstoće za izradu hibridnih implantatnih nadogradnji. Implantatne nadogradnje iz litij-disilikata mogu se prešati ili glodati (CAD/CAM radni tijek) u individualno željenoj anatomiji i zatim zalijepiti na titansku bazu. Zatim se na nju intraoralno cementira keramička krunica. Alternativno, monolitna litij-disilikatna krunica se preša ili gloda, spaja izravno na titansku bazu dajući monolitni nadomjestak koji se pričvršćuje vijkom (Slika 12.). Međutim, malo je dokaza koji se tiču kliničke učinkovitosti implantatne nadogradnje od litij-disilikata spojenog na titanijsku bazu kroz produženo vrijeme upotrebe u oralnom mediju (49).



Slika 12. Monolitna litij-disilikatna krunica na titanijskoj bazi. *Preuzeto ljubaznošću izv. prof. dr. sc. Joška Viskića*



5. ESTETSKI INDEKSI U IMPLANTOPROTETSKOJ TERAPIJI



Estetski ishod implantoprotetske terapije vrlo je važan jer se temelji na kombinaciji prirodnog izgleda mekog periimplantatnog tkiva i prirodnog izgleda samog fiksnog ili mobilnog protetskog nadomjestka (13, 17). Estetsku zonu definiramo kao dentoalveolarni segment koji je vidljiv tijekom pacijentovog osmijeha i predstavlja područje koje je estetski važno za pacijenta i kliničara. Budući da se taj segment često izlaže i vidljiv je tijekom uobičajene svakodnevne komunikacije, moderna stomatologija nudi brojne učinkovite terapijske mogućnosti za rješavanje nedostatka jednog ili više zuba. Kako bi se objektivno procijenili ishodi terapije, koriste se različiti indeksi i ocjene estetske zone. Stoga, uspješan estetski ishod implantoprotetske terapije zahtijeva precizno planiranje i provedbu terapije uzimajući u obzir sve relevantne faktore koji utječu na prirodan izgled mekog periimplantatnog tkiva i implantatnog nadomjestka (1,2).

Procjene estetike dentalnih implantata mogu se kategorizirati u dvije glavne vrste: metričke parametre i estetske indekse. Dok se metrički parametri mogu objektivno izmjeriti raznim tehnikama i proizvesti kontinuirani rezultat, estetski indeksi obično daju kategorizirani ishod koji je podložniji osobnoj interpretaciji (50).

Za upotrebu u modernoj implantoprotetskoj terapiji razvijena su tri glavna načina ocjenjivanja estetskog ishoda:

- Indeks ružičaste estetike (*pink esthetic score* - PES) – Fürhauser i sur. (7)
- Indeks bijele estetike (*white esthetic score* - WES) – Belsera i sur. (8)
- Indeks estetike implantatne krunice (*implant crown aesthetic index* - ICAI) – Meijer i sur.(6)




4.1. Indeks ružičaste estetike - *pink esthetic ecore* (PES):

PES je skala ocjenjivanja koja se koristi za procjenu estetike periimplantatnog tkiva. PES se originalno temeljio na sedam varijabli:

- mezijalna papila
- distalna papila
- razina vestibulanog mekog tkiva
- kontura mekog tkiva
- defekti alveolarnog nastavka
- boja sluznice
- tekstura sluznice.

Procijenjene su papile na medijalnoj i distalnoj strani kako bi se utvrdilo jesu li potpune, nepotpune ili nedostajuće. Ostale varijable su procijenjene uspoređivanjem s referentnim zubom, tj. zubom u istom položaju (u prednjem dijelu) ili susjednim zubom (u predjelu premolara). Svaki kriterij ocjenjuje se s 0, 1 ili 2 boda, pri čemu je 2 najbolji, a 0 najslabiji rezultat. Najveći mogući broj bodova koji pokazuje savršeno podudaranje mekog tkiva oko implantata i referentnog zuba je 14. Ukupna ocjena se zatim pretvara u ocjenu prema tablici koja pokazuje razinu estetike periimplantatnog tkiva, kao što je prikazano u gornjoj tablici. Ova skala koristi se kao alat za procjenu kvalitete implantoprotetske terapije i pomaže doktorima dentalne medicine da poboljšaju estetiku periimplantatnog tkiva (7).



PES je kasnije modificiran te se temelji na 5 varijabli, a ukupan rezultat smanjen je s 14 na 10 bodova:


- mezijalna papila
- distalna papila
- zaobljenost vestibularne sluznice
- razina vestibularne sluznice
- konveksnost korijena/boja sluznice.

4.2. Indeks bijele estetike – *white esthetic score* (WES)

WES je skala ocjenjivanja koja se koristi za procjenu estetike implantatnog nadomjestka. WES se temelji na pet varijabli i uključuje parametre odgovorne za estetiku samog zuba na implantatu:

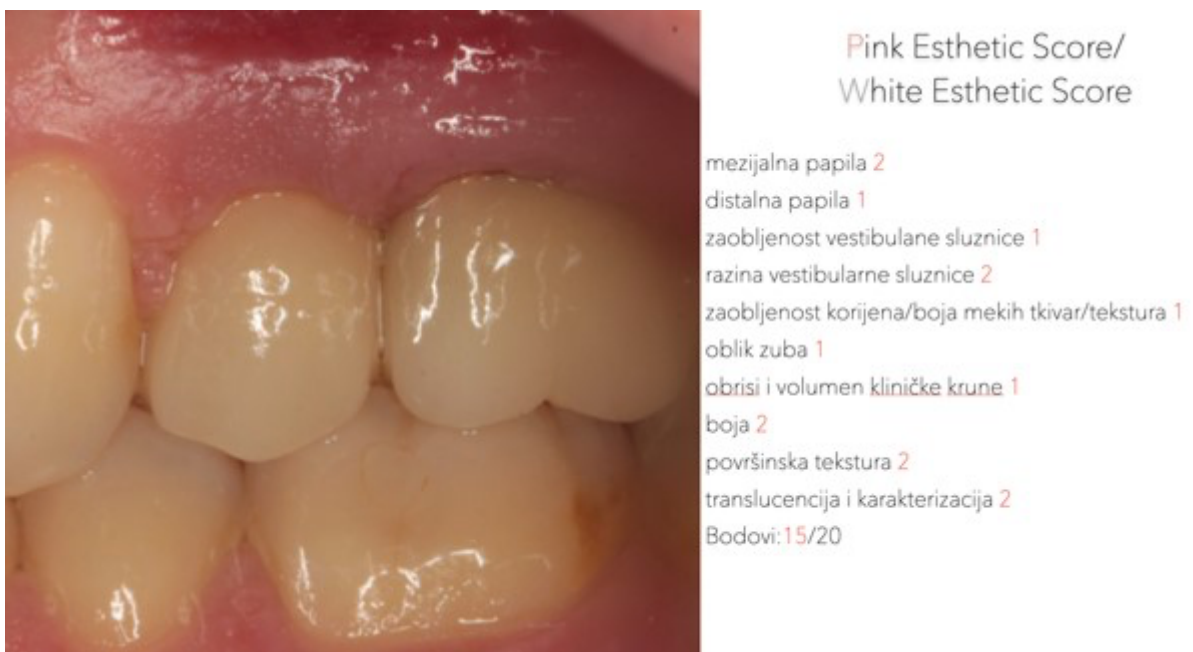- oblik zuba
- obrisi i volumen kliničke krune
- boja zuba
- površinska tekstura
- translucencija i karakterizacija.

Svaki kriterij ocjenjuje se s 0 do 2 boda, a ukupna ocjena kreće se od 0 do 10 bodova (8). Kod implantoprotetske rehabilitacije postizanje bijele estetike predstavlja ključni čimbenik uspjeha. Važno je pažljivo odabrati materijal za izradu protetske suprastrukture te prilagoditi njezinu veličinu, oblik, boju i optička svojstva kako bi se postigao skladan izgled estetske zone i osmijeha pacijenta. Također, postoje tri osnovna oblika zuba: trokutasti, ovoidni i kvadratični. Trokutasti oblik zuba predstavlja najveći izazov s estetskog stajališta jer je često povezan s tankim biotipom gingive i izraženim gracilnim papilama, što otežava rekonstrukciju mekih




periimplantatnih tkiva s interdentalnom papilom. Kao rezultat toga postizanje crveno-bijele estetike često predstavlja izazov u implantoprotetskoj terapiji u takvim situacijama (51)

Kombiniranjem ova dva indeksa dobiva se PES/WES indeks koji promatra cjelokupnu estetiku i mekih tkiva i nadomjeska te ima ukupnu ocjenu 20 (Slika 13).



Slika 13. Prikaz PES/WES indeksa na implantoprotetskom nadomjesku zuba 25. *Preuzeto ljubaznošću izv. prof. dr. sc. Joška Viskića*




4.3. Indeks estetike implantatne krunice - *implant crown aesthetic index (ICAI)*

ICAI je razvijen kako bi se objektivno procijenio cjelokupni estetski ishod pojedinačnog implantata i omogućila detaljna estetska evaluacija. Iz literature je izdvojeno devet stavki koje su odabrane zbog njihova utjecaja na estetski rezultat implantoprotetske terapije. Stavke su bazirane na anatomskom obliku, boji i površinskim karakteristikama krunice i na anatomski oblik, boju i površinu karakteristike periimplantatnog mekog tkiva. Devet odabranih stavki su:

- meziodistalna dimenzija krunice
- položaj incizalnog brida krunice
- labijalni konveksitet krunice
- boja i translucencija krunice
- površina krunice
- pozicija labijalnog ruba periimplantatne sluznice
- pozicija sluznice u aproksimalnim prostorima
- kontura labijalne mukoze
- boja i površina labijalne sluznice.


Odlučeno je koristiti susjedni i kontralateralni zub kao referencu, a ne općeprihvaćena pravila za oblik i položaj zuba. Ta pravila izvedena su iz mladih pacijentica i ne mogu se primijeniti na sve pacijente jer se moraju održavati proporcije između općeg oblika lica, veličine, spola i drugih zuba. Kazneni bodovi dodijeljeni su za svaku od ovih stavki ako se ne podudaraju sa željenom situacijom: jedan kazneni bod za manja odstupanja i pet kaznenih bodova za veća odstupanja.




Ukupan broj bodova vodi do prosudbe o estetici:

- 0 kaznenih bodova = izvrsno
- 1 ili 2 boda = zadovoljavajuće
- 3 ili 4 boda = umjereno
- 5 ili više bodova = loša estetika.

Modificirani ICAI predložen je korištenjem manje kaznenih bodova od izvornog indeksa (52). Iako je temeljen na nekoliko stručnjaka, stupanj specijalizacije utječe na pouzdanost modificiranog ICAI-a (53). Zanimljivo je da je modificirani ICAI više korelirao s estetskim procjenama pacijenata nego ICAI (52).



5. RASPRAVA




Različite terapije dostupne su kliničarima za nadomještanje zuba koji nedostaju, od mobilno protetskih nadomjestaka do implantoprotetske terapije (17). Implantoprotetska terapija jedna je od opcija koja može vratiti funkcijske i estetske aspekte izgubljenih zuba, a također pomaže u poboljšanju emocionalne dobrobiti pacijenta. U usporedbi s tradicionalnom protetikom mobilni i fiksno protetski nadomjesci nošeni s implantatima mogu poboljšati kvalitetu života pacijenta (49). Bliska veza između implantata i implantatne nadogradnje ključni je čimbenik u osiguravanju dugoročnog estetskog i funkcijskog uspjeha te estetske stabilnosti nadomjeska poduprtog implantatima (38). Međutim, postavljanje implantata u estetsku zonu može predstavljati izazov. Ključno je osigurati da implantoprotetski nadomjestak oponaša morfologiju, boju, karakteristike površine i izgled mekog tkiva susjednih i kontralateralnih zuba. U tom smislu, trodimenzionalni položaj implantata, biotip gingivalnog tkiva i odabir materijala protetskih komponenti igraju ključnu ulogu tijekom planiranja liječenja (1).

Debljina i kvaliteta periimplantatnih mekih tkiva mogu imati značajan utjecaj na estetske rezultate. Važno je prepoznati da debljina mekog periimplantatnog tkiva prirodno varira između pacijenata, a tanki biotip je rjeđi u populaciji nego debeli. Nadalje, tanki biotip ima tendenciju biti više proziran, što može rezultirati neželjenim efektom prosijavanja materijala tijela implantata ili implantatne nadogradnje (9). Stoga je bitno pažljivo razmotriti odabir materijala komponenta implantata kako bi se osigurao zadovoljavajući sveukupni estetski ishod i izgled mekog tkiva.

Dostupne su različite protetske mogućnosti za estetske nadomjeske u implantoprotetskoj terapiji, a odabir materijala ovisit će o mehaničkim i estetskim svojstvima. Kliničaru je ključno imati sveobuhvatno razumijevanje čimbenika koji su uključeni u postavljanje jednog implantata u estetskoj zoni i donositi informirane odluke tijekom procesa planiranja tretmana kako bi se postigli optimalni rezultati.


Odabir implantatne nadogradnje u implantoprotetskoj terapiji uključuje nekoliko razina odlučivanja. Vrsta pričvršćenja nadogradnje za tijelo implantata, razina prilagodbe




(konfekcijske ili individualne) i vrsta materijala tri su relevantna parametra koja treba uzeti u obzir. U prisustvu tankog fenotipa potpuno keramički materijali trebaju se koristiti za nadogradnje i/ili krunice. Kada se koriste potpuno keramički materijali, savjetuje se upotreba hibridne nadogradnje s titanijskom bazom (49). Individualne nadogradnje pružaju poboljšanu potporu mekom tkivu i stoga bi trebali imati prednost u estetski zahtjevnim situacijama. Individualne nadogradnje poboljšavaju položaj cementne linije ovisno o položaju sluznice kada se koriste krunice učvršćene cementom. Krunice se mogu spojiti na implantate vijkom ili cementnom retencijom. Međutim, kada se koristi protokol cementiranja, potrebno je obratiti posebnu pozornost na uklanjanje zaostalog viška cementa kako bi se izbjegle biološke komplikacije (25 – 27).

Zabrinutost u vezi s keramičkim implantatnim nadogradnjama povezana je s njihovom mogućnošću podnošenja funkcijskog opterećenja. Različite studije su izvijestile o visokoj učestalosti horizontalnih i okomitih prijeloma tijekom umetanja vijka ili funkcije tijela implantata zbog tankih cirkonij-oksidnih implantanih nadogradnji. Hibridne implantatne nadogradnje najviše se koriste u prednjem dijelu maksile zbog visokih estetskih zahtjeva. To je područje izloženo štetnim horizontalnim okluzijskim opterećenjima koja nisu usmjerena duž duge osi implantante nadogradnje. Ta opterećenja predisponiraju implantatnu nadogradnju za vlačna naprezanja te povećavaju mogućnost odvajanja suprastrukture od *Ti-base* (22).


Vazoruas i sur. pokazali su da je razlika u boji između gingive oko prirodnog zuba i periimplantatne sluznice prisutna uvijek, bez obzira na debljinu tkiva i vrstu materijala nadomjeska (38). Ipak, u istom istraživanju hibridne cirkonij-oksidne nadogradnje pokazale su najbolja estetska svojstva i najmanju razliku u boji, a slijede ih ružičaste anodizirane i na kraju sive nadogradnje od titanija. Vrsta materijala nadogradnje značajno je utjecala na vrijednosti PES-a samo za tanku skupinu tkiva. Tijekom jednogodišnjeg praćenja nije bilo značajnih dokaza o razlici u zadovoljstvu pacijenata između cirkonij-oksidnih i ružičasto anodiziranih implantatnih nadogradnji. Zbog toga ružičaste anodizirane titanijske nadogradnje mogu biti



poželjna alternativa cirkonij-oksidsnim implantatnim nadogradnjama na mjestima s tankom periimplantatnom sluznicom, osobito u slučajevima povećanih biomehaničkih opterećenja (38).




6. ZAKLJUČAK





Estetika implantoprotetske terapije uvelike ovisi o materijalu, obliku i boji implantatne nadogradnje. Cjelokupna terapija zahtijeva pripremu i analizu pacijenta te odlično poznavanje materijala. Da bi uspješno postigli estetsku i funkcijsku integraciju implantoprotetskog rada, bitnu ulogu imaju vještina i iskustvo operatera. Pažljivim izborom materijala i poznavanjem prednosti i nedostataka smanjujemo mogućnost postizanja neuspjeha i nezadovoljstva pacijenta s finalnim izgledom implantoprotetske terapije.


Iako postoji više materijala koji mogu postići izuzetno dobre estetske rezultate, hibridne nadogradnje iz cirkonij-oksidnog materijala optimalan su izbor zbog izvrsnih estetskih, funkcijskih i bioloških svojstava te dugoročne stabilnosti prilikom funkcijskog opterećenja u ustima.

Završetkom izrade implantoprotetskog nadomjeska ne završava implantoprotetska terapija. Uspjeh se postiže doživotnim redovnim kontrolama, čišćenjem i održavanjem implantoprotetskog nadomjeska te mandatornom rendgenskom kontrolom. Samo na taj način osiguravamo dugoročni estetski uspjeh, bez obzira na materijal nadogradnje.





- 
1. Buser D, Martin W, Belser UC. Optimizing esthetics for implant restorations in the anterior maxilla: anatomic and surgical considerations. *Int J Oral Maxillofac Implants*. 2004;19(Suppl):43–61.
 2. Gamborena I, Sasaki Y, Blatz MB. Transmucosal abutments in the esthetic zone: Surgical and prosthetic considerations. *J Esthet Restor Dent*. 2023. Jan 11. doi: 10.1111/jerd.13006. Epub ahead of print.
 3. Brånemark PI, Hansson BO, Adell R. Osseointegrated implants in the treatment of the edentulous jaw: Experience from a 10-year period. *Scand J Plast Reconstr Surg*. 1977;16(1):1–132.
 4. Brånemark PI. Osseointegration and its experimental background. *J Prosthet Dent*. 1983;50(3):399–410.
 5. Hamilton A, Putra A, Nakapaksin P, Kamolroongwarakul P, Gallucci GO. Implant prosthodontic design as a predisposing or precipitating factor for peri-implant disease: A review. *Clin Implant Dent Relat Res*. 2023. doi: 10.1111/cid.13183. Epub ahead of print.
 6. Meijer HJ, Stellingsma K, Meijndert L, Raghoobar GM. A new index for rating aesthetics of implant-supported single crowns and adjacent soft tissues – the Implant Crown Aesthetic Index. *Clin Oral Implants Res*. 2005;16(2) 645-9.
 7. Fürhauser R1, Florescu D, Benesch T, Haas R, Mailath G, Watzek G. Evaluation of soft tissue around single-tooth implant crowns: the pink esthetic score. *Clin Oral Implants Res*. 2005;16(6):639-44.
 8. Belser UC, Grutter L, Vailati F, Bornstein MM, Weber HP, Buser D. Outcome evaluation of early placed maxillary anterior single-tooth implants using objective aesthetic criteria: a cross-sectional, retrospective study in 45 patients with a 2- to 4-year follow-up using pink and white esthetic scores. *J of Periodontol*. 2009;80(2):140-51.


- 
9. Cosyn J, Thoma DS, Hämmerle CH, De Bruyn H. Esthetic assessments in implant dentistry: objective and subjective criteria for clinicians and patients. *Periodontol* 2000. 2017;73(1):193-202.
 10. Wolf HF, Rateitschak EM, Rateitschak KH. *Parodontologija. Stomatološki atlas*. 1. izd. Zagreb; Naklada Slap; 2008.
 11. Schropp L, Wenzel A, Kostopoulos L, Karring T. Bone healing and soft tissue contour changes following single-tooth extraction: A clinical and radiographic 12-month prospective study. *Int J Periodontics Restorative Dent*. 2003;23(4):313–23.
 12. Weijden F, Dell’Acqua F, Slot D. Alveolar bone dimensional changes of post-extraction sockets in humans: A systematic review. *J Clin Periodontol*. 2009;36(12):1048–58.
 13. Grunder U, Gracis S, Capelli M. Influence of 3-D Bone-to-Implant Relationship on Esthetics. *Int J Periodontics Restorative Dent*. 2005;25(2):113–9.
 14. Rodríguez X, Vela X, Calvo-Guirado JL, Nart J, Stappert CF. Effect of platform switching on collagen fiber orientation and bone resorption around dental implants: a preliminary histologic animal study. *Int J Oral Maxillofac Implants*. 2012;27(5):1116-22.
 15. Jung RE, Heitz-Mayfield L, Schwarz F. Evidence-based knowledge on the aesthetics and maintenance of peri-implant soft tissues: Osteology Foundation Consensus Report Part 3-Aesthetics of peri-implant soft tissues. *Clin Oral Implants Res*. 2018;29(Suppl 1):14–7.
 16. Wilson TGJ, Valderrama P, Burbano M, Blansett J, Levine R, Kessler H, et al. Foreign bodies associated with peri-implantitis human biopsies. *J Periodontol*. 2015;86(1):9–15.
 17. Wolfart S, Harder S, Reich S, Sailer I, Weber V. *Implantoprotetika –koncept usmjeren na pacijenta*. 1. izd. Zagreb; Media Ogled; 2015.
 18. Živko Babić J, Jerolimov V. *Metali u stomatološkoj protetici*. 1 izd. Zagreb; Školska knjiga; 2007.

- 
19. Singh VA. *Clinical Implantology*. 1st ed. New Delhi; Elsevier; 2013.
 20. Viskić J. Utjecaj obrade površine titana dobivenoga metalurgijom praha na veznu čvrstoću s obložnom keramikom (doktorski rad). Zagreb; Stomatološki fakultet Sveučilište u Zagrebu; 2015.
 21. Rho JY, Ashman RB, Turner CH. Young's modulus of trabecular and cortical bone material: ultrasonic and microtensile measurements. *J Biomech*. 1993;26(2):111-9.
 22. Linkevicius T, Vaitelis J. The effect of zirconia or titanium as abutment material on soft peri-implant tissues: a systematic review and meta-analysis. *Clin Oral Implants Res*. 2015;26 (Suppl 11):139-47.
 23. Chopra D, Jayasree A, Guo T, Gulati K, Ivanovski S. Advancing dental implants: Bioactive and therapeutic modifications of zirconia. *Bioact Mater*. 2021;13(1):161-78.
 24. Varga V. *Komplikacije protetski vođene implantoprotetske terapije* (diplomski rad). Zagreb; Stomatološki fakultet Sveučilište u Zagrebu; 2021.
 25. Linkevicius T, Vindasiute E, Puisys A, Peciuliene V. The influence of margin location on the amount of undetected cement excess after delivery of cement-retained implant restorations. *Clin Oral Implants Res*. 2011;22(12):1379-84.
 26. Korsch M, Obst U, Walther W. Cement-associated peri-implantitis: a retrospective clinical observational study of fixed implant-supported restorations using a methacrylate cement. *Clin Oral Implants Res*. 2014;25(7):797-802.
 27. Zarauz C, Pitta J, Pradies G, Sailer I. Clinical Recommendations for Implant Abutment Selection for Single-Implant Reconstructions: Customized vs Standardized Ceramic and Metallic Solutions. *Int J Periodontics Restorative Dent*. 2020;40(1):31-37.
 28. Grunder U. *Implantati u estetskoj zoni: terapijski koncept korak po korak*. 1. izd. Zagreb; Quintessence publishing; 2016.


- 
29. Shafie HR. General information about implant abutments, In: Shafie HR, editor. Clinical and laboratory manual of dental implant abutments. 1 izd. Hoboken; Wiley Blackwell; 2014.
30. Lazzara RJ, Porter SS. Platform switching: a new concept in implant dentistry for controlling postrestorative crestal bone levels. *Inter J of Perio & Resto Dent.* 2006;26(1):9-17.
31. Annibaldi S, Bignozzi I, Cristalli MP, Graziani F, La Monaca G, Polimeni A. Periimplant marginal bone level: A systematic review and meta-analysis of studies comparing platform switching versus conventionally restored implants. *J Clin Periodontol.* 2012;39(11):1097–113.
32. Heboyan A, Zafar MS, Karobari MI, Tribst JPM. Insights into Polymeric Materials for Prosthodontics and Dental Implantology. *Materials (Basel).* 2022;15(15):5383.
33. Nakamura K, Kanno T, Milleding P, Ortengren U. Zirconia as a dental implant abutment material: a systematic review. *Int J Prosthodont.* 2010;23(4):299-309.
34. Mehulić K i sur. 1 izd. Dentalni materijali. Zagreb; Medicinska naklada; 2017.
35. Koutayas SO, Vagkopoulou T, Pelekanos S, Koidis P, Strub JR. Zirconia in dentistry: part 2. Evidence-based clinical breakthrough. *Eur J Esthet Dent.* 2009;4(4):348-80.
36. Linkevicius T. Zero bone loss – Koncepti bez gubitka kosti. 1 izd. Zagreb; Quintessence publishing Hrvatska; 2021.
37. Mustafa K, Wennerberg A, Arvidson K, Messelt EB, Haag P, Karlsson S. Influence of modifying and veneering the surface of ceramic abutments on cellular attachment and proliferation. *Clin Oral Implants Res.* 2008;19(11):1178-87.
38. Vazouras K, Gholami H, Margvelashvili-Malament M, Kim YJ, Finkelman M, Weber HP. An Esthetic Evaluation of Different Abutment Materials in the Anterior Maxilla: A Randomized Controlled Clinical Trial Using a Crossover Design. *J Prosthodont.* 2022;31(8):673-80.

- 
39. Mühlemann S, Truninger TC, Stawarczyk B, Hämmerle CH, Sailer I. Bending moments of zirconia and titanium implant abutments supporting all-ceramic crowns after aging. *Clin Oral Implants Res.* 2014;25(1):74-81.
 40. Leutert CR, Stawarczyk B, Truninger TC, Hämmerle CH, Sailer I. Bending moments and types of failure of zirconia and titanium abutments with internal implant-abutment connections: a laboratory study. *Int J Oral Maxillofac Implants.* 2012;27(3):505-12.
 41. Truninger TC, Stawarczyk B, Leutert CR, Sailer TR, Hämmerle CHF, Sailer I. Bending moments of zirconia and titanium abutments with internal and external implant-abutment connections after aging and chewing simulation. *Clin. Oral Impl. Res.* 2012;23(1):12-8.
 42. Nilsson A, Johansson LÅ, Lindh C, Ekfeldt A. One-piece internal zirconia abutments for single-tooth restorations on narrow and regular diameter implants: A 5-year prospective follow-up study. *Clin Implant Dent Relat Res.* 2017;19(5):916-925.
 43. Bonyatpour M, Giti R, Erfanian B. Implant angulation and fracture resistance of onepiece screw-retained hybrid monolithic zirconia ceramic restorations. *PLoS One.* 2023;18(1):e0280816.
 44. Zirak M, Vojdani M, Khaledi A, Farzin M. Tensile bond strength of three custom-made tooth-colored implant superstructures to titanium inserts. *J Dent (Shiraz).* 2019;20:131-6.
 45. Gehrke P, Johansson D, Fischer C, Stawarczyk B, Beuer F. In vitro fatigue and fracture resistance of one- and two-piece CAD/CAM zirconia implant abutments. *Int J Oral Maxillofac Implants.* 2015;30(3):546-54.
 46. Gehrke P, Tabellion A, Fischer C. Microscopical and chemical surface characterization of CAD/CAM zirconia abutments after different cleaning procedures. A qualitative analysis. *J Adv Prosthodont.* 2015;7(2):151-9.

- 
47. Sailer I, Asgeirsson AG, Thoma DS, Fehmer V, Aspelund T, Özcan M, Pjetursson BE. Fracture strength of zirconia implant abutments on narrow diameter implants with internal and external implant abutment connections: A study on the titanium resin base concept. *Clin Oral Implants Res.* 2018;29(4):411-23.
48. Mehl C, Gassling V, Schultz-Langerhans S, Açil Y, Bähr T, Wiltfang J, Kern M. Influence of Four Different Abutment Materials and the Adhesive Joint of Two-Piece Abutments on Cervical Implant Bone and Soft Tissue. *Int J Oral Maxillofac Implants.* 2016;31(6):1264-72.
49. Naumann M, Scholz P, Krois J, Schwendicke F, Sterzenbach G, Happe A. Monolithic hybrid abutment crowns (screw-retained) versus monolithic hybrid abutments with adhesively cemented monolithic crowns. *Clin Oral Implants Res.* 2023;34(3):209-20.
50. Cosyn J, Wessels R, Garcia Cabeza R, Ackerman J, Eeckhout C, Christiaens V. Soft tissue metric parameters, methods and aesthetic indices in implant dentistry: A critical review. *Clin Oral Implants Res.* 2021;32(Suppl 2):93-107.
51. Grbavac A. *Implantoprotetska terapija u estetskoj zoni (diplomski rad).* Zagreb; Stomatološki fakultet Sveučilišta u Zagrebu; 2019.
52. Vilhjálmsón VH, Klock KS, Størksen K, Bårdsen A. Aesthetics of implant-supported single anterior maxillary crowns evaluated by objective indices and participants' perceptions. *Clin Oral Implants Res.* 2011;22(12):1399-403.
53. Vaidya S, Ho YL, Hao J, Lang NP, Mattheos N. Evaluation of the influence exerted by different dental specialty backgrounds and measuring instrument reproducibility on esthetic aspects of maxillary implant-supported single crown. *Clin Oral Implants Res.* 2015;26(3):250-6. Erratum in: *Clin Oral Implants Res.* 2016;27(2):266.



6. ŽIVOTOPIS



Katarina Anić Zirdum rođena je 20. studenog 1979. godine u Bjelovaru. Osnovnu školu i opću gimnaziju pohađala je u Čazmi. Po završetku srednjoškolskog obrazovanja upisala je Stomatološki fakultet Sveučilišta u Zagrebu, gdje je i diplomirala 2007. godine.

Od 2007. do 2010. godine radila je u Domu zdravlja u Čazmi, u ordinaciji dr. Marije Anić, a od 2010. do 2012. radila je za Dom zdravlja, također u Čazmi. U vlastitoj ordinaciji u Čazmi radi od 2012. godine do danas.

Od 2011. postala je vijećnik u Hrvatskoj komori dentalne medicine za Bjelovarsko-bilogorsku županiju te od tada aktivno sudjeluje u radu HKDM-a i u organizaciji tečajeva trajne edukacije. 2020. godine upisala je poslijediplomski specijalistički studij Dentalne implantologije na Stomatološkom fakultetu Sveučilišta u Zagrebu.

U slobodno vrijeme aktivno se bavi sportom, a 2021. godine krenula je trčati maratone kao članica AK-a Sljeme te joj je želja istrčati najpoznatije svjetske maratone. Sretno je udana i majka je dvoje djece.