

# Akutna stanja u parodontologiji

---

Jelić-Balta, Dorotea

Master's thesis / Diplomski rad

2023

Degree Grantor / Ustanova koja je dodijelila akademski / stručni stupanj: **University of Zagreb, School of Dental Medicine / Sveučilište u Zagrebu, Stomatološki fakultet**

Permanent link / Trajna poveznica: <https://um.nsk.hr/um:nbn:hr:127:246235>

Rights / Prava: [Attribution-NonCommercial-NoDerivatives 4.0 International/Imenovanje-Nekomercijalno-Bez prerada 4.0 međunarodna](#)

Download date / Datum preuzimanja: **2024-07-22**



Repository / Repozitorij:

[University of Zagreb School of Dental Medicine Repository](#)





Sveučilište u Zagrebu

Stomatološki fakultet

Dorotea Jelić-Balta

# **AKUTNA STANJA U PARODONTOLOGIJI**

**DIPLOMSKI RAD**

Zagreb, 2023.

Rad je ostvaren na Zavodu za parodontologiju Stomatološkog fakulteta Sveučilišta u Zagrebu

Mentor rada: izv. prof. dr. sc. Ana Badovinac, Zavod za parodontologiju Stomatološkog fakulteta Sveučilišta u Zagrebu

Lektor hrvatskog jezika: Iva Ban, profesorica kroatistike i fonetike

Lektor engleskog jezika: Mario Šavorić, profesor engleskog i hrvatskog jezika i književnosti

Sastav Povjerenstva za obranu diplomskog rada:

1. \_\_\_\_\_
2. \_\_\_\_\_
3. \_\_\_\_\_

Dan obrane rada: \_\_\_\_\_

Rad sadrži: 37 stranica

3 tablice

4 slike

Rad je vlastito autorsko djelo, koje je u potpunosti samostalno napisano uz naznaku izvora drugih autora i dokumenata korištenih u radu. Osim ako nije drugačije navedeno, sve ilustracije (tablice, slike i dr.) u radu jesu izvorni doprinos autora diplomskog rada. Autor je odgovoran za pribavljanje dopuštenja za korištenje ilustracija koje nisu njegov izvorni doprinos, kao i za sve eventualne posljedice koje mogu nastati zbog nedopuštenog preuzimanja ilustracija odnosno propusta u navođenju njihova podrijetla.

## **Zahvala**

*Zahvaljujem Njemu na snazi, odlučnosti, mudrosti, utjesi i na poravnavanju svih mojih putova.*

Zahvaljujem dragoj mentorici, prof. dr. sc. Ani Badovinac na savjetima za pisanje diplomskog rada, ali i na svim savjetima i lekcijama za budući klinički rad.

Zahvaljujem svojim roditeljima, Željku i Tini, na vječnoj podršci, razumijevanju i ljubavi kroz cijelo moje školovanje. Hvala mojim sestrama Lukreciji, Rafaeli, bratu Ivanu Luki i baki Zdenki te ostatku obitelji što su uvijek moji najvjerniji navijači u životu. Posebno hvala djedu Ivanu koji je oduvijek moj najveći uzor.

Hvala mojim prijateljicama Veroniki, Ceciliji i Sari što su zajedno sa mnom prolazile najljepše i najteže periode studiranja, ali i života. Hvala mojoj Klari koja je prolazila sa mnom sve, od upisivanja fakulteta pa do pisanja diplomskog rada i u svemu tome bila mi najveća podrška.

Zahvaljujem svim svojim mentorima, posebno doktoricama Sonji Jukić, Valentini Kostrić i Eli Kristek Zorić, što su uvijek bile spremne nesebično podijeliti znanje, savjete i ohrabrenja.

Hvala svim profesorima, djelatnicima na fakultetu i kolegama na svom prenesenom znanju.

*Rad posvećujem pokojnoj teti Delfi, hvala ti na svim molitvama!*

## **AKUTNA STANJA U PARODONTOLOGIJI**

### **Sažetak**

Akutna stanja u parodontologiji su bolesti parodonta koje uzrokuju njegovu destrukciju, a karakterizira ih nagli početak, rapidna progresija i izrazita bol. Među ova stanja ubrajamo parodontni apsces, nekrotizirajuće bolesti i endo-paro lezije. Glavni uzročnik nastanka ovih bolesti su anaerobne bakterije iz roda Porphyromonas, Prevotella, Fusobacterium, Treponema i Actinobacillus. Uz bakterije bitnu ulogu u razvoju bolesti imaju i predisponirajući faktori, npr. stres, pušenje i loša oralna higijena.

Parodontni apsces je lokalizirana i ograničena nakupina gnoja unutar gingivnog zida. Očituje se kao okrugla izbočina gingive, a klinički je vidljiva eksudacija gnoja.

Nekrotizirajuće bolesti obuhvaćaju nekrotizirajući gingivitis, parodontitis i stomatitis. Nekrotizirajući gingivitis dovodi do destrukcije gingive u području interdentalnih papila. Kod nekrotizirajućeg parodontitisa destrukcija dovodi do gubitka pričvrstka. Nekrotizirajući stomatitis označava proširenje destrukcije na sluznicu jezika, nepca i obraza.

Endodontsko parodontne lezije rezultat su patološke komunikacije između pulpe i parodontnog džepa što rezultira nastankom defekata kosti, gubitak pričvrstka i nekroze pulpe.

Terapija se odnosi na zbrinjavanje akutnog stanja i kontrole boli. Nakon smirivanja akutnog stanja potrebno je napraviti adekvatnu parodontološku i endodontsku terapiju, ovisno o stanju. U slučaju postojanja sistemskih simptoma pacijentu se propisuje i primjena antibiotika.

**Ključne riječi:** akutna stanja, parodontni apsces, nekrotizirajuće bolesti, endodontsko parodontne lezije

## **ACUTE CONDITIONS IN PERIODONTOLOGY**

### **Summary**

Acute conditions in periodontology are diseases of the periodontium that cause its destruction, and are characterized by sudden onset, rapid progression and severe pain. These conditions include periodontal abscess, necrotizing diseases and endo-perio lesions. The main cause of these diseases are anaerobic bacteria from the genera Porphyromonas, Prevotella, Fusobacterium, Treponema and Actinobacillus. In addition to bacteria, predisposing factors such as stress, smoking and poor oral hygiene also play an important role in the development of the disease.

A periodontal abscess is a localized and limited accumulation of pus within the gingival wall. It manifests itself as a round protrusion of the gingiva, and the exudation of pus is clinically visible.

Necrotizing diseases include necrotizing gingivitis, periodontitis and stomatitis. Necrotizing gingivitis leads to the destruction of the gingiva in the area of the interdental papillae. In necrotizing periodontitis, the destruction leads to the loss of attachment. Necrotizing stomatitis means the extension of destruction to the mucous membrane of the tongue, palate and cheeks.

Endodontic periodontal lesions are the result of pathological communication between the pulp and the periodontal pocket, which results in the formation of bone defects, loss of attachment and necrosis of the pulp.

Therapy works towards the treatment of the acute condition and pain control. After the acute condition subsides, it is necessary to perform adequate periodontal and endodontic therapy, depending on the condition. In case of systemic symptoms, the patient is prescribed antibiotics.

**Key words:** acute conditions, periodontal abscess, necrotizing diseases, endodontic periodontal lesions

## Sadržaj

1. UVOD.....	1
2. AKUTNA STANJA U PARODONTOLOGIJI .....	3
2.1. Parodontni apsces.....	5
2.1.1. Klasifikacija i etiologija parodontnih apscesa.....	5
2.1.2. Mikrobiologija, patogeneza i histopatologija parodontnih apscesa.....	7
2.1.3. Klinička slika i dijagnostika parodontnog apscesa .....	7
2.1.4. Terapija parodontnog apscesa .....	8
2.2. Nekrotizirajuće parodontne bolesti .....	9
2.2.1. Klasifikacija i etiologija nekrotizirajućih parodontnih bolesti .....	9
2.2.2. Mikrobiologija, patogeneza i histopatologija nekrotizirajućih parodontnih bolesti	12
2.2.3. Klinička slika i dijagnostika nekrotizirajućih parodontnih bolesti .....	12
2.2.4. Terapija nekrotizirajućih parodontnih bolesti .....	14
2.3. Endodonsko-parodontne lezije .....	16
2.3.1. Klasifikacija i etiologija endodonsko-parodontnih lezija .....	16
2.3.2. Mikrobiologija, patogeneza i histopatologija endodonsko-parodontnih lezija .....	18
2.3.3. Klinička slika i dijagnostika endodonsko-parodontnih lezija .....	18
2.3.4. Terapija endodonsko-parodontnih lezija.....	19
3. RASPRAVA .....	21
4. ZAKLJUČAK .....	24
5. LITERATURA.....	26
6. ŽIVOTOPIS.....	36

## **Popis skraćenica**

AIDS – engl. acquired immunodeficiency syndrome, hrv. sindrom stečene imunodeficijencije

HIV – engl. human immunodeficiency viruses, hrv. virus humane imunodeficijencije

mg – engl. milligrams, hrv. miligrami

MTA – engl. mineral trioxide aggregate, hrv. mineral trioksid agregat

NG – engl. necrotizing gingivitis, hrv. nekrotizirajući gingivitis

NP – engl. necrotizing periodontitis, hrv. nekrotizirajući parodontitis

NS – engl. necrotizing stomatitis, hrv. nekrotizirajući stomatitis



## **1. UVOD**

Akutna stanja u parodontologiji su bolesti koje zahvaćaju parodontno tkivo i uzrokuju njegovu destrukciju, a javljaju se s naglim početkom i brзом progresijom. Uzrokuju izrazitu bol i otežavaju normalno funkcioniranje pacijenta (1). Ove su lezije sklone ubrzanom širenju destrukcije tkiva zbog čega zahtijevaju hitno zbrinjavanje i svrstavaju se u hitna stanja u stomatologiji (2). Nastaju uslijed infekcije uzrokovane bakterijama biofilma, ali povezuju se s nizom predisponirajućih faktora koji dovode do prodiranja i razmnožavanja bakterija u tkivu parodonta.

Cilj je pravovremena dijagnostika bolesti i provođenje adekvatne terapije kako bi se spriječile moguće komplikacije. Komplikacije koje se mogu razviti su gubitak zuba, kronična progresija bolesti i diseminacija infekcije. Komplikacije nastaju i uslijed jake boli koja se razvija kod ovih pacijenata i dovodi do otežanog unosa tekućine i hrane što rezultira narušenom kvalitetom života i lošim općim stanjem pacijenta. Dijagnostika se temelji na anamnezi, kliničkoj slici i radiološkim pretragama. Najveći problem danas predstavlja mali broj novih istraživanja usmjerenih na terapiju akutnih stanja u parodontologiji na temelju kojih bi se unaprijedile terapijske smjernice u liječenju ovih bolesti. Ono što je sigurno jest da prvo treba zbrinuti akutno stanje kako bi se zaustavila progresija bolesti i kako bi se simptomi stavili pod kontrolu. Nakon smirivanja simptoma liječi se bolest koja je prethodila akutnoj egzacerbaciji ili rezidualna lezija koja zaostaje uslijed povlačenja simptoma. Na kraju je najvažnija motivacija pacijenta u održavanju oralne higijene i poticaj na uklanjanje loših životnih navika koje često stoje u pozadini ovih bolesti (2).

Akutna stanja u parodontologiji mogu ukazivati i na neku od sistemskih bolesti, kod kojih se akutne parodontne bolesti javljaju sekundarno, kao što su infekcija virusom humane imunodeficijencije (HIV), tuberkuloza, malnutricija, dijabetes i histocitoze. Kliničar stoga pri dijagnostici mora uzeti u obzir mogućnost postojanja sistemske bolesti te usmjeriti pacijenta na dodatne pretrage (2, 3, 4).

Svrha je ovog rada dati osnovni pregled klasifikacije akutnih stanja u parodontologiji, njihove etiologije, simptomatologije i dijagnostike te, u konačnici, provođenja terapije s ciljem sprječavanja progresije bolesti, sprječavanja recidiva i poboljšanja kvalitete života pacijenta.

## **2. AKUTNA STANJA U PARODONTOLOGIJI**

Na Svjetskoj radionici za klasifikaciju parodontnih i periimplantatnih bolesti i stanja 2017. godine u akutne parodontne lezije ubrojeni su parodontni apsces, nekrotizirajuće parodontne bolesti i akutne endodonsko-parodontne lezije. Izvješće s radionice također navodi tri osnovne karakteristike koje ova stanja odvajaju od ostalih parodontnih bolesti, a to su:

1. brzi i iznenadni početak,
2. ubrzano razaranje parodonta i
3. izrazita bol (5).

Nova klasifikacija parodontnih i periimplantatnih bolesti i stanja nekrotizirajuće parodontne bolesti svrstava u parodontitise, a parodontni apsces i endodonsko-parodontne lezije u ostala stanja koja zahvaćaju parodont (6).

Neki autori u ovu skupinu bolesti ubrajaju i lezije koje imaju akutni početak, a zahvaćaju gingivu, kao što su infektivne bolesti gingive, bolesti gingive kao posljedica sistemskih bolesti i traumatske lezije. Ove bolesti i stanja nisu uzrokovani bakterijama dentalnog biofilma i rijetko se radi o opsežnim destrukcijama, što ih bitno razlikuje od akutnih parodontnih stanja i zbog toga su izostavljene iz klasifikacije, ali mogu zahtijevati hitnu intervenciju što treba uzeti u obzir pri kliničkom radu (2).

## **2.1. Parodontni apsces**

Parodontni apsces je lezija koja dovodi do brzog razvoja destrukcije parodonta, a očituje se kao lokalizirana i ograničena nakupina gnoja unutar gingivnog zida parodontnog džepa (7). Prema Lewisu, na temelju istraživanja provedenog u Ujedinjenom Kraljevstvu, parodontni apsces treći je po učestalosti među stanjima koja zahtijevaju hitnu stomatološku intervenciju dok su na prvom i drugom mjestu dentoalveolarni apsces i perikoronitis (8). Učestalije se javlja kod pacijenata s razvijenim parodontitisom i bitan je pokazatelj cjelokupnog stanja zahvaćenog zuba (7, 9). Također, pojava parodontnog apscesa kod pacijenata za vrijeme potporne parodontološke terapije smatra se najučestalijim uzrokom vađenja zuba budući da ti zubi dugoročno nemaju dobru prognozu (10, 11, 12). Osim boli i mogućeg gubitka zuba, parodontni apsces može dovesti i do diseminacije infekcije te uzrokovati pulmonalnu aktinomikozu, apsces mozga, cervikalni nekrotizirajući fascitis i nekrozu kaveroznog sinusa (13, 14, 15, 16).

### **2.1.1. Klasifikacija i etiologija parodontnih apscesa**

Radna skupina 2 Svjetske radionice za klasifikaciju parodontnih i periimplantatnih bolesti i stanja 2017. godine donijela je klasifikaciju parodontnih apscesa koja se temelji na njihovoj etiologiji. Glavna je podjela na apscese koji su nastali kod pacijenata s parodontitisom i na one koji su nastali kod pacijenata koji nemaju parodontitis (Tablica 1.) (5).

Parodontni apsces kod pacijenata s parodontitisom može nastati kao akutna egzacerbacija ili nakon parodontološke terapije, a smatra se da nastaje zbog marginalnog zatvaranja parodontnog džepa, što dovodi do nakupljanja gnoja i porasta tlaka. Sve to pogoduje ubrzanom širenju infekcije kroz tkivo parodonta (17). Marginalno zatvaranje džepa može nastati kod zavijenih parodontoloških džepova, kod furkacija zuba zahvaćenih parodontitisom i kod vertikalnih defekata (18, 19). Uzrok može biti i promjena u vrsti ili virulenciji mikroorganizama džepa (19). Kada se radi o pacijentima kod kojih je apsces nastao nakon provedene terapije, bila ona inicijalna ili kirurška, najčešći je uzrok zaostajanje i potiskivanje malih komadića subgingivnog kamenca ili neadekvatno provedena terapija (20). Nastanak parodontnog apscesa uočen je i nakon antibiotske terapije kojoj nije prethodio niti jedan drugi oblik terapije. Uzrokom se

smatra promjena u subgingivalnom sastavu mikroorganizama (21, 22, 23). Osim antibiotika, među ostalim lijekovima koji uzrokuju parodontni apsces navodi se nifedipin koji dovodi do hiperplazije gingive (24).

Parodontni apsces kod pacijenata koji ne boluju od parodontitisa nastaje kao posljedica impakcije nekog stranog tijela, nepoželjnih navika koje dovode do traume parodonta, ortodontskih čimbenika, hiperplazije gingive i anatomske ili patološke promjene površine zuba (npr. resorpcija korijena, invaginiran zub, caklinske perle, perforacije uslijed endodontske terapije itd.) (Tablica 1.) (5).

Tablica 1. Klasifikacija parodontnih apscesa temeljena na etiološkim čimbenicima (5)

<b>Parodontni apsces kod pacijenata s parodontitisom (u postojećem parodontnom džepu)</b>	Akutna egzacerbacija	Neliječeni parodontitis		
		Pacijent koji ne odgovara na terapiju		
		Pacijent uključen u potpurnu parodontološku terapiju		
	Poslije liječenja	Poslije struganja		
		Poslije operacije		
		Poslije lijekova	Sistemske antimikrobne	Ostali: nifedipin
<b>Parodontni apsces kod pacijenata koji ne boluju od parodontitisa (ne treba postojati parodontni džep)</b>	Impakcija		Zubni konac, ljuska kokica, čačkalice i sl.	
	Nepoželjne navike		Griženje noktiju, stiskanje zuba i sl.	
	Ortodontski čimbenici		Ortodontske sile ili križni zagriz	
	Hiperplazije			
	Promjena površine korijena	Teške anatomske anomalije	Invaginirani zubi, dens evaginatus ili odontodisplazija	
		Male anatomske anomalije	Caklinske perle, razvojne brazde, oštećenja cementa	
	Jatrogeni čimbenici		Perforacije	
	Teške ozljede korijena		Fisure ili frakture, sindrom slomljenog zuba	
	Eksterna resorpcija korijena			

### **2.1.2. Mikrobiologija, patogeneza i histopatologija parodontnih apscesa**

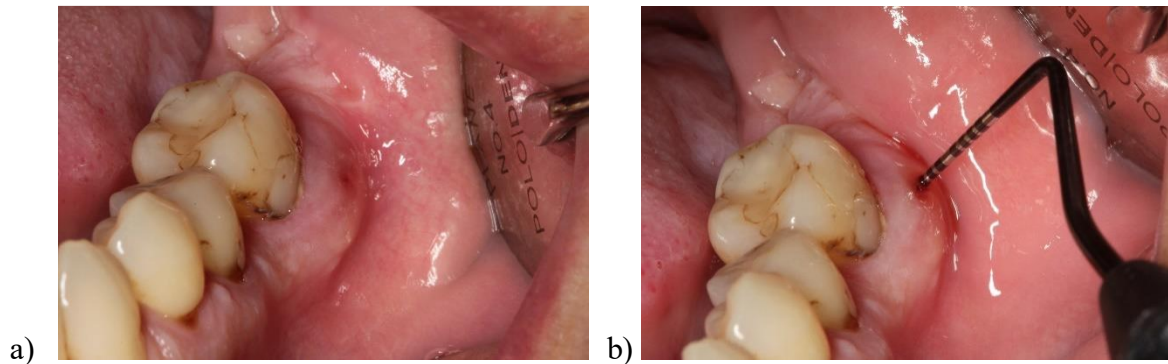
Parodontni apsces kao i druge gnojne upale orofacijalnog područja najčešće uzrokuju bakterije koje su dio normalne fiziološke flore usne šupljine te je gotovo uvijek riječ o polimikrobnoj infekciji (25). Metodama kulture i molekularne dijagnostike kao najdominantnija bakterija parodontnog apscesa pokazala se *Porphyromonas gingivalis*. Od ostalih bakterija detektiranih u apscesu u visokom postotku su *Prevotella intermedia*, *Fusobacterium nucleatum*, *Prevotella melaninogenica*, *Treponema denticola*, *Actinobacillus actinomycetem* i *Campylobacter rectus* (23, 26, 27, 28, 29, 30). Specifičnost u mikroflori pokazali su apscesi nastali uslijed terapije parodontitisa sistemskim antimikrobnim lijekovima kod kojih se nije provodio ni jedan drugi tip terapije. Ovi apscesi sadržavali su iste mikroorganizme kao ostali parodontni apscesi, ali identificiran je i *Staphylococcus aureus* što je stvorilo sumnju o mogućnosti postojanja oportunističke infekcije kod ovih pacijenata (21, 22, 23).

Nakon što bakterije nasele parodontni džep okolno parodontno tkivo reagira stvaranjem upale posredovane upalnim stanicama. Formira se upalno tkivo koje ućahuri infekciju, a kako upalne stanice čiste inficirano tkivo, stvara se gnoj koji svojim nakupljanjem u konačnici formira apsces. Histološki apsces sastoji se od vanjskog sloja oralnog epitela, ispod njega nalazi se zona akutne upale, potom sloj infiltriran neutrofilima s razorenim vezivnim tkivom, a u središtu se nalazi nekrotični epitel džepa s ostacima granulacijskog tkiva (18).

### **2.1.3. Klinička slika i dijagnostika parodontnog apscesa**

Parodontni apsces može se manifestirati kao okrugla izbočina gingive u projekciji lateralne stijenke korijena zuba uzročnika. Najčešće se javlja gnoj koji izlazi ili kroz postojeću fistulu ili kroz parodontološki džep. Gnoj se može uočiti inspekcijom ili se pojavi nakon aplikacije pritiska na gingivu (17). Pacijent se može žaliti na blažu ili izraženiju bol. Gingiva je u tom području edematozna i omekšana (Slika 1). Zahvaćen zub može pokazivati povećanu pomičnost i osjetljivost na perkusiju (31). Kod nekih pacijenata mogu se javiti i opći simptomi: povišena tjelesna temperatura, osjećaj slabosti i povećani limfni čvorovi (32). Radiološki vidljivo može biti samo proširenje parodontne pukotine ili, u težim slučajevima, manji ili veći defekti kosti (7). Rijetko se javljaju stanja u kojima pacijent ima multiple parodontne apscese. U tom slučaju

treba sumnjati na prisutnost primarne bolesti koja bi mogla biti uzrok ovog stanja (npr. dijabetes) (33). Radiološki i klinički nalaz parodontnog apscesa često se preklapa s nalazom periapikalnog apscesa, lateralne periapikalne ciste, vertikalne frakture i endo-paro lezija zbog čega su detaljna anamneza, inspekcija i klinički testovi kao što su testovi vitaliteta ključni u postavljanju definitivne dijagnoze (17, 34).



Slika 1. Parodontni apsces zuba 36 (a, b)

Preuzeto s dopuštenjem autora: prof. dr. sc. Ana Badovinac

#### 2.1.4. Terapija parodontnog apscesa

Prvo zbrinjavanje pacijenta s parodontnim apscesom odnosi se na rješavanje akutnog stanja i kontrolu simptoma. U slučajevima kad je oštećenje zuba i njegovog potpornog aparata znatno napredovalo, indicirano je vađenje. Prva intervencija trebala bi biti drenaža apscesa koja se postiže struganjem površine korijena, pritiskom na gingivu u projekciji apscesa i ispiranjem džepa fiziološkom otopinom, a kontrola bi se trebala obaviti za 24 do 48 sati. Primjena sistemskih antibiotika indicirana je u slučaju postojanja općih simptoma ili nemogućnosti postizanja adekvatne drenaže iako neki autori zagovaraju uvođenje antibiotika bez obzira na postojanje općih simptoma (7). Antibiotik izbora u većini je slučajeva metronidazol, 400 miligrama (mg) tri puta dnevno tijekom 2 do 3 dana. Drugi izbor je amoksisicilin s klavulonskom kiselinom (500 mg + 125 mg, 3 puta dnevno) ili azitromicin (500 mg, jedanput dnevno) (2). Kirurška terapija provodi se kod apscesa koji nastaje u dubokim vertikalnim koštanim defektima kada je potpuno čišćenje moguće postići jedino pod kontrolom oka (19). Nakon smirivanja akutnog stanja, obično kroz tjedan dana, potrebno je napraviti konačnu terapiju struganja i poliranja korijenova (7).



## **2.2. Nekrotizirajuće parodontne bolesti**

Nekrotizirajuće parodontne bolesti su skupina bolesti koje uključuju nekrotizirajući gingivitis (NG), nekrotizirajući parodontitis (NP) i nekrotizirajući stomatitis (NS), a uzrokovane su mikroorganizmima dentalnog biofilma (17). Ova skupina bolesti može se shvatiti kao ista bolest u različitim fazama progresije (35). NG definiramo kao akutnu upalu gingive koja dovodi do njezine nekroze, a uglavnom je ograničena na gingivu interdentalnih papila. NP, za razliku od NG-a, dovodi do destrukcije kosti i stvaranja koštanih defekata zahvaćajući parodontni ligament i alveolarnu kost. NS najekstremnija je progresija bolesti koja osim parodonta zahvaća i ostatak sluznice usne šupljine te se širi preko mukogingivalnog spojišta, stvarajući velike koštane defekte, a može uzrokovati osteitis i stvaranje sekvestara (5, 2). U konačnici, ove bolesti mogu dovesti do gubitka zuba i lošeg općeg stanja pacijenta (36). Smatraju se akutnim stanjima u parodontologiji i zahtijevaju hitno zbrinjavanje zbog rapidne i ekstenzivne destrukcije tkiva značajnije od ostalih upalnih bolesti uzrokovanih oralnim mikroorganizmima (17). Ove se bolesti u razvijenim zemljama javljaju u postotku manjem od 0.5 %, za razliku od nerazvijenih zemalja gdje se nekrotične bolesti javljaju nešto učestalije zbog loših životnih uvjeta (37, 38, 39, 40).

### **2.2.1. Klasifikacija i etiologija nekrotizirajućih parodontnih bolesti**

Klasifikacija nekrotizirajućih parodontnih bolesti na nekrotizirajući gingivitis, nekrotizirajući parodontitis i nekrotizirajući stomatitis, odnosi se na lokalizaciju i proširenost bolesti u usnoj šupljini (35). Radna skupina 2 Svjetske radionice za klasifikaciju parodontnih i periimplantatnih bolesti i stanja 2017. godine predlaže klasifikaciju nekrotizirajućih bolesti s obzirom na potencijalno ugrožavajuće faktore i uzimajući u obzir opće stanje pacijenata koje prethodi razvoju nekrotizirajuće bolesti.

Nekrotizirajuće parodontne bolesti uzrokovane su bakterijskom infekcijom iako ključnu ulogu u razvoju bolesti imaju predisponirajući faktori. Nova klasifikacija razlikuje pojavu nekrotizirajućih bolesti kod kroničnih i teško kompromitiranih pacijenata te kod privremeno i umjereno kompromitiranih (Tablica 2.) (5). Glavni rizični faktor su bolesti i stanja koja utječu

na imunološki sustav pacijenta, a najčešće je riječ o HIV-pozitivnim pacijentima, ali tu se ubrajaju i druge bolesti kao što su leukemija, neutropenija, dijabetes te pacijenti na dugotrajnoj imunosupresivnoj terapiji (41, 42, 43). Razvijanje nekrotizirajućih parodontnih bolesti kod HIV-pozitivnih nešto je učestalije, a to se posebno odnosi na NP koji se javlja od 0 do 11 % kod ovih pacijenata (44, 45, 46). Uzrok je nastanka slabljenje imunološkog sustava uslijed destrukcije i pada broja CD4 limfocita (47). Daljnje smanjivanje broja CD4 limfocita kod neliječenih pacijenata rezultira razvojem sindroma stečene imunodeficijencije (AIDS). Pacijenti s razvijenim AIDS-om skloniji su bržoj progresiji bolesti, opsežnijoj destrukciji i razvoju komplikacija. Komplikacije koje se mogu razviti su nekrotizirajući stomatitis, osteitis i veliki koštani defekti (48). Ostali predisponirajući faktori koji dovode do razvoja nekrotizirajućih parodontnih bolesti su teške malnutricije, lošiji standardi života te teže virusne infekcije, posebice kod djece te dovode do lošeg općeg stanja pacijenata što ih čini podložnima razvoju nekrotizirajućih bolesti (5). Teške malnutricije odnose se uglavnom na manjak antioksidansa što ometa normalnu reakciju tijela na infekciju, a to su niske razine retinola, askorbinske kiseline te cinka i albumina (2, 5). Veći rizik imaju pacijenti s postojećim gingivitisom i lošom oralnom higijenom. Također, povećana je incidencija u manje razvijenim zemljama s lošijim standardom života (35, 48). Stres se često povezuje s ovim bolestima jer rezultira smanjenom mikrocirkulacijom parodonta uslijed povećanih razina kortizola u krvi, a uz stres često dolazi i do lošije higijene i prehrane što dodatno potencira pojavnost nekrotizirajućih bolesti (49, 35). Alkoholizam je također uzrok nutritivnog deficita što ga uz njegovo direktno toksično djelovanje na cijeljenje kostiju, uvrštava u rizični čimbenik (50). Pušački dim uzrokuje upalu i toksičan je za veliki broj stanica. Pušači imaju i povećan broj mikroorganizma te više plaka, a nikotin smanjuje cirkulaciju gingive (51, 52, 53). Lijekovi koji uzrokuju hiperplaziju gingive sekundarno mogu uzrokovati nekrotizirajuće parodontne bolesti, npr. amlodipin koji se koristi u terapiji hipertenzije, a u toj su skupini i ostali antikonvulzivi, imunosupresivi i blokatori kalcijevih kanala (54).

Tablica 2. Klasifikacija nekrotizirajućih parodontnih bolesti (5)

Kategorija	Pacijenti	Predisponirajuća stanja	Kliničko stanje
<b>Nekrotizirajuće parodontne bolesti kod kroničnih, teško kompromitiranih pacijenata</b>	Kod odraslih	HIV +/-AIDS s brojem CD4 < 200 i zabilježenim virusnim opterećenjem	NG, NP, NS, Noma.  Moguća progresija.
		Ostala teška sistemska stanja (imunosupresije)	
	Kod djece	Teške malnutricije	
		Teški životni uvjeti	
		Teške (virusne) infekcije	
	<b>Nekrotizirajuće parodontne bolesti kod privremeno i/ili umjereno kompromitiranih pacijenata</b>	Kod pacijenta s gingivitisom	Nekontrolirani čimbenici: stres, prehrana, pušenje, navike
Prijašnji NP: rezidualni krateri			
Lokalni čimbenici: blizina korjenova, malpozicija zuba			Lokalizirani NG. Možuća progresija u NP.
Kod pacijenata s parodontitisom		Učestali predisponirajući čimbenici za NP (pogledaj u članku)	NG. Rijetko progredira.
			NP. Rijetko progredira.

### **2.2.2. Mikrobiologija, patogeneza i histopatologija nekrotizirajućih parodontnih bolesti**

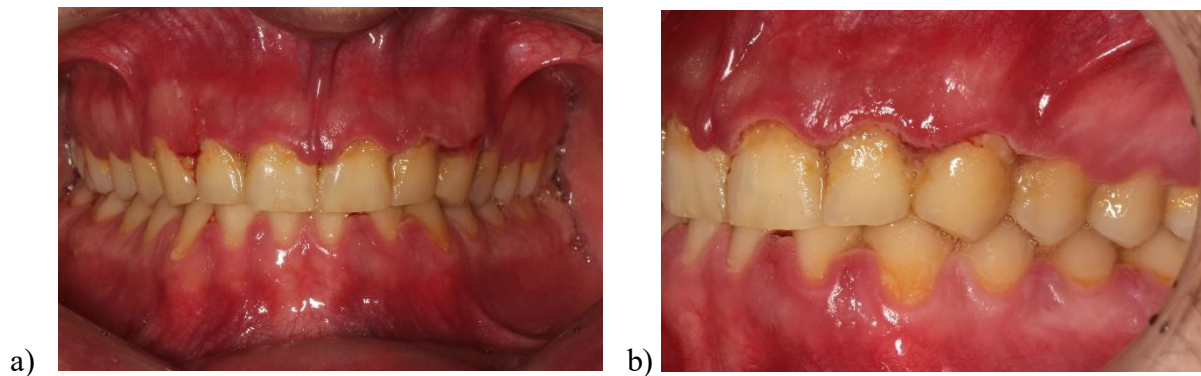
Uzročnici koji su najčešće identificirani u slučajevima nekrotizirajućih bolesti su spirohete i fuziformne bakterije, a dominiraju *Treponema* spp., *Selenomonas* spp., *Fusobacterium* spp. i *P. intermedia* (2, 55). Ove bakterije su komenzali usne šupljine, a imaju sposobnost razaranja epitela i vezivnog tkiva stvaranjem endotoksina i različitih enzima (49, 43). Proces patogeneze nije potpuno razjašnjen jer su moguća dva puta razvoja bolesti: prva je mogućnost da bakterije sekundarno nasele već nekrotično tkivo i dovedu do razvoja nekrotizirajućih bolesti, a druga je mogućnost da se radi o oportunističkoj infekciji (56).

Histopatološki nalaz ukazuje na postojanje četiri zone. Zona najbliža površini je bakterijska zona sa pseudomembranom. Ispod se nalazi zona koja je bogato prožeta neutrofilima i bakterijskim stanicama, zatim slijedi nekrotična zona i ispod nje zona sa spirohetama u kojoj je tkivo još očuvano, ali invadirano bakterijama (57).

### **2.2.3. Klinička slika i dijagnostika nekrotizirajućih parodontnih bolesti**

Dijagnostika nekrotizirajućih parodontnih bolesti temelji se na anamnezi i kliničkoj slici te su druge metode dijagnostike rijetko potrebne (58). Simptomi i klinička slika nekrotizirajućeg gingivitisa, nekrotizirajućeg parodontitisa i nekrotizirajućeg stomatitisa mogu se više ili manje preklapati, no s obzirom na proširenost bolesti, uglavnom ih je moguće razlikovati (2).

Nekrotizirajući gingivitis očituje se kao pojava nekrotičnih područja na gingivi koja obično započinju u interdentalnim papilama. Nekroza se može širiti prema marginalnom rubu gingive. U ekstremnijim slučajevima stvaraju se i ulkusi prekriveni pseudomembranama koje nastaju od ostataka nekrotičnog tkiva, upalnih stanica i bakterija. Na gingivi je vidljiv linearni eritem koji dijeli zdravo i bolesno tkivo. Pacijent se žali na bolove, otežano jede i otežano održava higijenu. Vidljivo je spontano krvarenje ili se ono javlja nakon sondiranja. Kod nekih pacijenata postoje opći simptomi: povišena tjelesna temperatura i povećani limfni čvorovi (17, 59). U anamnezi pacijenti često navode pušenje ili stres u posljednjem periodu, a kliničkim pregledom vidljiv je plak (60, 61). Često je prisutna halitoza (62) (Slika 2).



Slika 2. Klinički izgled nekrotizirajućeg gingivitisa (a, b).

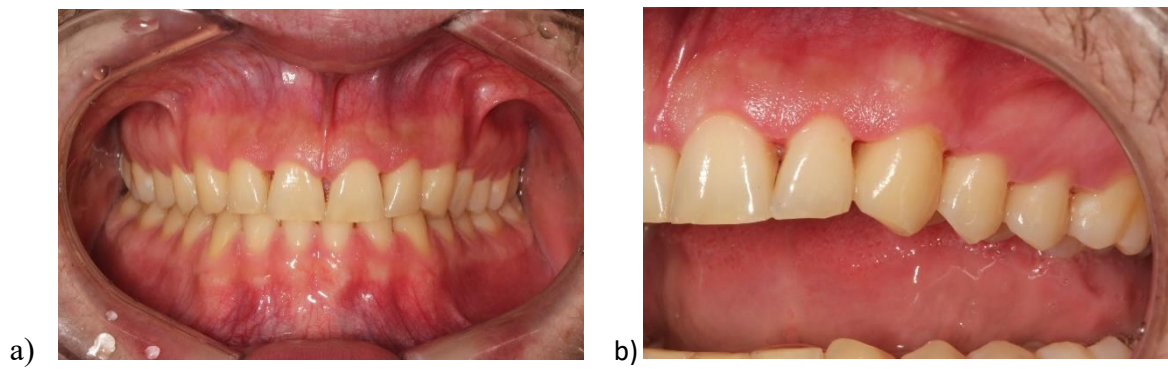
Preuzeto s dopuštenjem autora: prof. dr. sc. Ana Badovinac

Nekrotizirajući parodontitis nastupa simptomatski slično NG, ali destrukcija tkiva je opsežnija te dolazi do gubitka pričvrstka, stvarnja aproksimalnih kratera i moguća je pojava sekvstriranja kosti. Gubitak pričvrstka nastaje uslijed širenja nekroze u područje parodontnog ligamenta i alveolarne kosti, što se očituje pojavom parodontoloških džepova u slučaju da pacijent nije prije bolovao od parodontitisa (63). Aproksimalni krateri posljedica su nekrotičnog raspada interdentalnih papila što dovodi do njihove podijele na bukalni i oralni dio dok centralni dio ostaje kao nekrotična udubina (17, 64, 65). Sekvstriranje kosti označava nekrotični raspad kosti gdje se ti nekrotični dijelovi odvajaju od zdrave kosti, nastaje širenjem bolesti, a češće se razvija kod imunokompromitiranih. Pojava općih simptoma također je moguća, gingiva je naotčena, crvena i sklona krvarenju jednako kao kod NG-a (47).

Nekrotizirajući stomatitis razvija se kod teških imunokompromitiranih stanja, najčešće kod pacijenata oboljelih od AIDS-a. Bolest se širi na ostatak oralne sluznice i u dublje slojeve kosti što dovodi do stvaranja većih sekvestara kosti. Mogu biti zahvaćeni jezik, nepce i bukalna sluznica. Ostatak kliničke slike poklapa se s NG-om i NP-om. Kod ovih pacijenata prisutni su simptomi boli, otežanog unošenja hrane i tekućine, a moguće je postojanje i općih simptoma. Komplikacije nastaju uslijed dubljeg širenja infekcije u kosti kada nastaje osteitis ili oštećenje u gornjoj čeljusti koje dovodi do stvaranja komunikacije između usne šupljine i maksilarnog sinusa (58, 66, 67).

#### **2.2.4. Terapija nekrotizirajućih parodontnih bolesti**

Nekrotizirajuće bolesti kao i ostala akutna stanja u parodontologiji brzo napreduju. Kako bi se spriječile velike destrukcije tkiva i razvoj komplikacija, važno je brzo intervenirati (59). Prva intervencija odnosi se na zbrinjavanje akutnog stanja i stavljanje bolesti pod kontrolu kako bi se zaustavila progresija te na kontrolu simptoma i olakšavanje pacijentu (17). Nakon postavljanja dijagnoze slijedi supragingivno uklanjanje plaka i kamenca ultrazvučnim instrumentima uz kontrolu boli lokalnom anestezijom (2). U akutnoj se fazi ne preporučuje ručna instrumentacija površine zuba budući da je tkivo u tom trenutku osjetljivo i pacijent je u bolovima. Ukoliko postoje pseudomembrane na ulceracijama, preporučuje se njihovo uklanjanje gazom umočenom u klorheksidin (47, 60). Nakon toga se pacijentu daju detaljne upute. Sljedećih dana pacijent ne smije provoditi mehaničko čišćenje usne šupljine već plak treba kontrolirati kemijski uporabom 0,12 – 0,2 % klorheksidina dva puta dnevno, a sve do smirivanja akutne faze treba dolaziti na kontrolu i mehaničko čišćenje plaka u ordinaciji ultrazvučnim instrumentima. Za kontrolu boli preporučuju mu se nesteroidni protuupalni lijekovi. Ključ u terapiji je modifikacija lokalnih i sistemskih predisponirajućih faktora, stoga se pacijentu savjetuje da smanji pušenje, stres i poboljša prehranu. Ponekad u pozadini nekrotizirajućih bolesti stoje imunokompromitirajuća stanja. Stoga treba uzeti opći status pacijenta i detaljnu anamnezu i u slučaju sumnje poslati pacijenta na dodatne pretrage. Kod potvrđenih imunokompromitiranih pacijenata i u slučaju postojanja općih sistemskih simptoma kao što su povećana tjelesna temperatura, malaksalost i povećani limfni čvorovi, indicirana je primjena sistemskih antibiotika. Preporučuje se primjena metronidazola, 400 mg tri puta dnevno sedam dana, samog ili u kombinaciji s amoksicilinom, 250 mg tri puta dnevno sedam dana. Nakon smirivanja akutnog stanja slijedi terapija prethodno postojećeg gingivitisa ili parodontita, budući da se nekrotizirajuće bolesti uglavnom javljaju kod pacijenata koji već imaju neki oblik gingivitisa ili parodontitisa. Indicirana je i kirurška terapija u slučaju zaostalih defekata, posebice onih koji otežavaju pravilno provođenje oralne higijene. Pacijenta je važno uputiti u razlog razvoja bolesti i motivirati ga na mijenjanje loših navika i pravilno provođenje oralne higijene (35, 47, 56, 60) (Slika 3).



Slika 3. Klinički izgled pacijenta nakon terapije nekrotizirajućeg gingivitisa (a, b)

Preuzeto s dopuštanjem autora: prof. dr. sc. Ana Badovinac

### **2.3. Endodontsko-parodontne lezije**

Endodontsko-parodontne lezije su stanja u kojima postoji patološka komunikacija između pulpnog i parodontnog tkiva zuba, a može se raditi o akutnom ili kroničnom obliku (5). Ove lezije predstavljaju dijagnostički problem u kliničkoj praksi zbog činjenice da su endodontske lezije kao i parodontne lezije česte bolesti koje se javljaju samostalno te ih je teško diferencijalno odvojiti od endodontsko-parodontnih lezija. Njihova dijagnostika ipak je ključna u provođenju terapije, ali i kasnijem praćenju oporavka pacijenta (68). Nastanak ovih kombiniranih lezija objašnjava se činjenicom da pulpa zuba i parodont komuniciraju preko više fizioloških putova. Glavna je komunikacija putem apikalnog foramena, a ostale su komunikacije putem akcesornih i lateralnih kanala te preko dentinskih tubulusa, ali komunikacija može nastati i uslijed patoloških promjena na površini korijena zuba (69, 70). Stoga promjene koje se događaju u pulpi mogu biti uzrok promjena u parodontu ili obrnuto, a mogu biti i uzrok pogoršanja već postojećeg stanja. Poseban entitet ipak mogu biti lezije koje su se razvile na istom zubu, odvojeno u parodontu i pulpi i nisu utjecale jedna na drugu (17, 71).

#### **2.3.1. Klasifikacija i etiologija endodontsko-parodontnih lezija**

Klasifikacije ovih lezija unazad nekoliko godina temeljile su se na određivanju primarnog izvora lezije. U izvješću o konsenzusu Radne skupine 2 Svjetske radionice za klasifikaciju parodontnih i periimplantatnih bolesti i stanja 2017. godine navode se lezije koje su primarno nastale u pulpi i potom zahvatile parodont, lezije koje su započele destrukcijom parodonta te se proširile na endodontski prostor i na kraju, kao zaseban slučaj, pojavnost dvije istodobne lezije na istom zubu. Nova klasifikacija razlikuje endodontsko-parodontne lezije koje su nastale na zubu s oštećenom površinom korijena gdje postoji patološka komunikacija između pulpe i parodonta i one bez postojećeg oštećenja korijena (Tablica 3.) (5). Glavni je uzrok bakterijska infekcija koja se putem pulpe širi u parodont ili obrnuto (72, 73, 74). Patološke komunikacije koje mogu biti uzrok nastanka endodontsko-parodontnih lezija nastaju uslijed traumatskih i ijtrogenih faktora, a najčešće govorimo o perforacijama pulpne komorice ili korijenskih



kanala, frakture korijena i eksterne resorpcije korijena. Perforacija u području komorice ili korijena najčešće nastaje uslijed instrumentacije endodontskog prostora te ti zubi uglavnom imaju lošu prognozu (68). Frakture zuba mogu biti frakture krune i frakture korijena, a ovisno o zahvaćenosti pulpe razlikujemo komplicirane i nekomplicirane frakture (75). Posebno je značajna vertikalna fraktura koja može nastati uslijed traume ili uslijed primjena velikih sila prilikom kondenzacije gutaperke u toku punjenja korijenskih kanala te je česti uzrok razvoja endodontsko-parodontnih lezija (17, 76). Eksterna resorpcija korijena može biti površinska, nadomjesna i upalna resorpcija, a razvija se uslijed traume zuba, infekcije ili ortodontske terapije (77). Ukoliko nema patoloških promjena na površini korijena, širenje infekcije je putem apikalnog foramena, lateralnih i akcesornih kanala ili dentinskih tubulusa, a izvor infekcije može biti karijesna lezija na zubu ili parodontološka bolest s postojanjem parodontnih džepova (68).

Tablica 3. Klasifikacija endo-paro lezija (5)

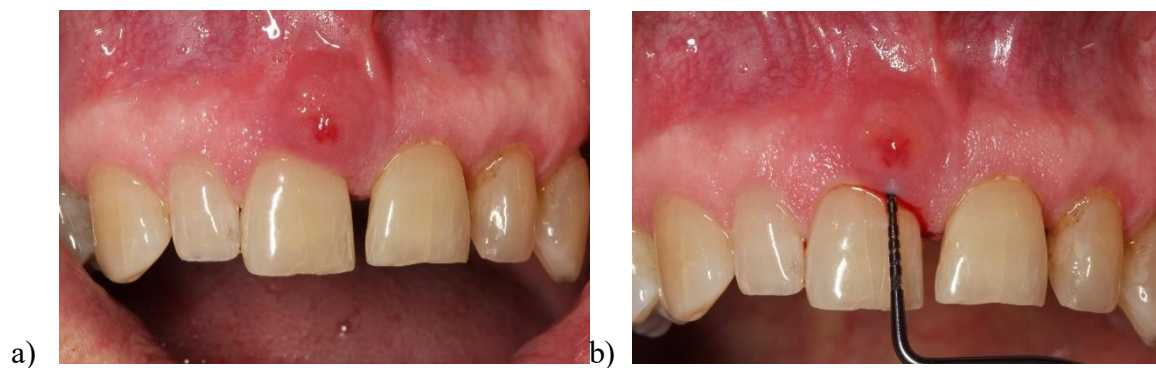<b>Endo-paro lezija s oštećenjem korijena</b>	Fraktura ili napuknuće korijena	
	Perforacija korijenskoga kanala i pulpne komore	
	Eksterna resorpcija korijena	
<b>Endo-paro lezija bez oštećenja korijena</b>	Endo-paro lezija kod pacijenta s parodontitisom	Razred 1- uski duboki parodontni džep na 1 površini zuba
		Razred 2 - široki duboki parodontni džep na 1 površini zuba
		Razred 3 - duboki parodontni džepovi na 2 i više površina zuba
	Endo-paro lezija kod pacijenata koji ne boluju od parodontitisa	Razred 1 - uski duboki parodontni džep na 1 površini zuba
		Razred 2 - široki duboki parodontni džep na 1 površini zuba
		Razred 3 - duboki parodontni džepovi na 2 i više površina zuba

### **2.3.2. Mikrobiologija, patogeneza i histopatologija endodontsko-parodontnih lezija**

Endodontsko-parodontne lezije uzrokovane su bakterijama te su slični patogeni pronađeni i u korijenskim kanalima i u parodontološkim džepovima. Najdominantnije bakterije su *P. gingivalis*, *T. forsythia* i ostale bakterije iz roda *Fusobacterium*, *Prevotella* i *Treponema*. Kao i u ostalim endodontskim i parodontološkim bolestima dominiraju anaerobne bakterije što je posljedica okoliša u kojem se nalaze (78, 79, 80). Jednom kada bakterije dospiju u parodont odnosno endodontski prostor, uzrokuju infekciju i tijelo reagira razvojem upale. Zbog povezanosti parodonta i pulpe zuba, mikroorganizmi se mogu slobodno širiti između ta dva prostora kao i medijatori upale (81, 82). Histološki se ove lezije sastoje od granulacijskog tkiva infiltriranog upalnim stanicama od kojih prevladavaju neutrofil. Na rubovima lezije smanjen je broj upalnih stanica i povećani su fibroblasti koji sudjeluju u cijeljenju (17).

### **2.3.3. Klinička slika i dijagnostika endodontsko-parodontnih lezija**

Dijagnostika endodontsko-parodontnih lezija predstavlja nedoumicu za kliničara. Najveći problem predstavlja određivanje primarnog uzroka nastanka lezije odnosno dolazi li lezija primarno iz endodontskog prostora ili iz parodonta. Neki autori smatraju da određivanje primarne lezije u terapijskom smislu nema značaj budući da ove lezije u većini slučajeva zahtijevaju i endodontsku i parodontološku terapiju (83, 84). Naglasak se u dijagnostici stoga stavlja na općenito stanje zuba i stupanj destrukcije tkiva na temelju čega se zubu određuje dugoročna prognoza. U dijagnostici se uzima detaljna anamneza tijekom koje treba otkriti je li riječ o mogućoj traumi zuba ili endodontskom liječenju koje je prethodilo pojavi simptoma. Potom slijedi klinički i radiološki pregled, traže se moguće frakture, perforacije ili eksterne resorpcije korijena. U slučajevima kada nema znakova traume i ijtrogenih oštećenja, radi se kompletni status zubi i parodontološka obrada. Klinički se ponekad vide ispuni s rubnim propuštanjem, velike karijesne lezije ili duboki parodontološki džepovi. Pomažu i testovi vitaliteta te test osjetljivosti na perkusiju. Radiološki se najčešće vide koštane resorpcije koje sežu od apikalnog foramena duž lateralne površine korijena i, ukoliko postoje, frakture ili perforacije. Pacijenti se žale na bol koja se javlja spontano. Test na palpaciju je pozitivan dok su testovi vitaliteta negativni. Ponekad dolazi do formiranja fistule ili gnojenja iz parodontnog džepa. Zub može pokazivati povećanu mobilnost ovisno o progresiji destrukcije (85).



Slika 4. Klinički nalaz endo-paro lezije zuba 11 (a). Dubina sondiranja u području endo-paro lezije (b).

Preuzeto s dopuštenjem autora: prof. dr. sc. Ana Badovinac

#### 2.3.4. Terapija endodontsko-parodontnih lezija

Terapija endodontsko-parodontnih lezija određuje se nakon detaljne dijagnostike. U slučajevima postojanja fraktura, perforacija i eksternih resorpcija terapija je najčešće ekstrakcija te se rijetko uspije zadržati zub. Ukoliko dijagnostički nisu utvrđeni traumatski ili ijtrogeni uzrok, usmjerava se na liječenje lezije pod pretpostavkom da se radi o primarno endodontskoj leziji, budući da razlika između primarno endodontske i primarno parodontološke lezije koje su se proširile na parodont odnosno pulpu najčešće nije klinički i radiografski prepoznatljiva (86, 87).

Ukoliko postoji perforacija korijena ili dna pulpne komorice, terapija ovisi o smještaju i dostupnosti perforacije. Perforacije smještene u području furkacije, ulaza u korijenske kanale i u središnjem dijelu korijenskog kanala mogu se klinički zatvoriti primjenom mineral trioksid agregata (MTA). MTA je danas najčešći materijal koji se koristi u ovu svrhu zbog pokazivanja regenerativnog djelovanja. Za perforacije u području apikalne trećine korijenskog kanala moguće je perforaciju pokušati zatvoriti kirurški, ali ta se metoda pokazala rijetko uspješnom. U ostalim situacijama na višekorijenskim zubima može se provesti hemisekcija ili u konačnici ekstrakcija zuba (17, 88).

Terapija frakture zuba ovisi o vrsti frakture i zahvaćenosti pulpe. Ostale traumatske ozljede u vidu lukasacija i avulzije uglavnom se zbrinjavaju postavljanjem imobilizacije i kasnijim

endodontskim liječenjem. U nastanku endodontsko-parodontnih lezija ipak su najzastupljenije vertikalne frakture koje mogu ostati i nedijagnosticirane sve do stvaranja lezije uslijed širenja infekcije kroz nastalu frakturu. Zubi zahvaćeni vertikalnom frakturom indicirani su za vađenje, a eventualno kod višekorijenskih može se učiniti hemiskecija (17).

Eksterne resorpcije uslijed upale mogu se zaustaviti endodontskim liječenjem ukoliko resorpcija nije zahvatila veliku površinu tkiva i uzrokovala veliki defekt. Najčešća je komplikacija uslijed resorpcije ankiloza zuba. Ukoliko je defekt obuhvatio veliki dio tkiva, zub je indiciran za vađenje (17).

U ostalim slučajevima u kojima nema traumatskih i ijtrogenih ozljeda, prvo slijedi endodontska obrada zuba nakon čega pacijent dolazi na reevaluaciju lezije za 2 do 3 mjeseca. Nakon 2 do 3 mjeseca treba napraviti novi detaljni klinički i radiološki pregled te procijeniti cijeljenje lezije i stanje parodonta. Ukoliko defekt parodonta u tom periodu perzistira, potrebno je napraviti i parodontološku terapiju. U slučajevima kada se radilo o primarnoj endodontskoj leziji koja se proširila u područje parodonta, defekt parodonta zacjeljuje i nakon endodontske terapije bez potrebe za parodontološkom obradom. S druge strane, primarne parodontne lezije i kombinirane lezije zahtijevat će i jednu i drugu terapiju. Ukoliko je destrukcija zahvatila veći dio tvrdih tkiva zuba i/ili tkivo parodonta, indicirana je ekstrakcija zuba (17, 68, 89, 90).

### **3. RASPRAVA**

Akutna stanja u parodontologiji su skupina bolesti koje zahvaćaju parodontno tkivo te uzrokuju njegovo razaranje, a karakterizira ih brzi i nagli početak s destrukcijom koja se ubrzano širi i uzrokuje izrazite bolove za pacijenta. Zbog ubrzanog širenja i neugodnosti koju pacijentu uzrokuju ove bolesti, smatraju se hitnim stanjima i zahtijevaju hitnu intervenciju. Glavni uzrok nastanka su bakterije biofilma usne šupljine koje uslijed brojnih predisponirajućih faktora dovode do infekcije parodontnog tkiva. Najčešće su uzročnici anaerobne bakterije roda *Fusobacterium*, *Prevotella* i *Treponema*. Prema novoj klasifikaciji iz 2017. godine, u ova stanja ubrajamo parodontni apsces, nekrotizirajuće parodontne bolesti i endodontsko-parodontne lezije.

Parodontni apsces je lokalizirana i dobro ograničena nakupina gnoja u parodontnom džepu. Razvija se kod pacijenata koji boluju od parodontitisa kao akutna aktivacija bolesti ili kao komplikacija terapije. Može se razviti i kod pacijenata koji ne boluju od parodontitisa i onda se povezuje s impakcijom stranog tijela, štetnim navikama, ortodoncijom te anatomske i patološke promjenama na korijenu. Sva ova stanja predstavljaju predisponirajuće faktore koji stvaraju uvjete za bakterijsku infekciju. Osim boli, simptomi koji se javljaju su edem gingive i pojava supuracije iz parodontnog džepa. Zub može pokazivati povećanu mobilnost i biti osjetljiv na perkusiju, što su znakovi progresije lezije. Ponekad se javljaju i opći simptomi. Dijagnostika je složena i sastoji se od detaljne anamneze, kliničkog pregleda i testova te radiološke analize. Prvo zbrinjavanje ovih pacijenata odnosi se na uspostavljanje drenaže gnoja struganjem površine korijena i kontrolu boli, a nakon zbrinjavanja akutnih simptoma slijedi provođenje parodontološke obrade. U slučaju postojanja općih simptoma indicirana je primjena sistemskih antibiotika.

Nekrotizirajuće parodontne bolesti su nekrotizirajući gingivitis, nekrotizirajući parodontitis i nekrotizirajući stomatitis. Nekrotizirajući gingivitis uzrokuje nekrozu gingive koja je uglavnom ograničena na područje interdentalnih papila, ponekad nastaju i ulceracije s pseudomembranama, linearni eritem odvaja zdravu od bolesne gingive, a znaju se javiti i opći simptomi. Nekrotizirajući parodontitis javlja se sa svim simptomima NG-a, ali dolazi i do gubitka pričvrstka, stvaranja malih sekvestara kosti i aproksimalnih kratera. Nekrotizirajući stomatitis najteži je oblik nekrotizirajućih bolesti kod kojeg dolazi do širenja infekcije na ostatak sluznice usne šupljine, odnosno može se proširiti na jezik, nepce i bukalnu sluznicu.

Nastaju i veliki koštani defekti. Sve nekrotizirajuće bolesti očituju se nelagodnom pacijenta kojemu je bolno uzimanje hrane i tekućine. Ova stanja najčešće se povezuju s bolestima koje zahvaćaju imunološki sustav i uzrokuju njegovu deficijenciju, a posebno je karakteristična pojava kod HIV-pozitivnih. Osim kod imunokompromitiranih, povezuju se i sa stanjima koja privremeno slabe imunološki odgovor kao što su stres, pušenje, alkoholizam i malnutricija. Terapija se odnosi na zbrinjavanje u akutnoj fazi pri čemu se mehanički, ultrazvučnim instrumentima uklanjaju plak i kamenac. Pacijent se upućuje da sljedećih dana ne četka zube, već da isključivo kemijski, 0,12 % - 0,2 % klorheksidinom, kontrolira plak te dolazi svaki dan u ordinaciju na čišćenje sve do smirivanja akutnog stanja. Nakon smirivanja uzima se parodontološki status i posredno planira daljnja terapija. Antibiotici se propisuju u slučaju postojanja sistemskih simptoma ili kod imunokompromitiranih pacijenata. Važno je pacijenta motivirati na uklanjanje loših navika i pravilno provođenje higijene.

Endodontsko-parodontne lezije su stanja nastala uslijed patološke komunikacije između pulpe i parodonta koja omogućava širenje bakterijske infekcije između ta dva prostora. Najčešće se povezuju s prethodnim frakturama zuba, perforacijama korijena ili eksternim resorpcijama, a rjeđe se radi o širenju infekcije putem apikalnog foramena, lateralnih i akcesornih kanala te dentinskih tubulusa. Pacijent se žali na bolove, zubi pokazuju najčešće negativan test na vitalitet, osjetljivi su na perkusiju i ponekad pokazuju povećanu mobilnost. Radiološki se najčešće vidi koštani defekt koji seže od apikalnog foramena do lateralnog ruba korijena zuba. Može doći i do supuracije iz nastale fistule ili kroz parodontni džep. Terapija u slučaju perforacije korijena, frakture ili eksterne resorpcije je zbrinjavanje tog stanja i potom promatranje pacijenta. U slučajevima u kojima uzrok nisu traumatske ili ijtrogeno stvorene komunikacije, prvo se provodi endodontska terapija, a nakon 2 do 3 mjeseca po potrebi i parodontološka terapija.

#### **4. ZAKLJUČAK**



Akutna stanja u parodontologiji predstavljaju važan klinički entitet koji zahtijeva brzu dijagnostiku i hitnu intervenciju zbog mogućeg kompliciranja bolesti, ali i zbog otežanog funkcioniranja pacijenta, što može rezultirati lošim općim stanjem.

Dijagnostika je ovih stanja otežana zbog brojnih preklapanja i nespecifičnih simptoma u odnosu na druge bolesti koje zahvaćaju usnu šupljinu. Važno je uzeti detaljnu opću medicinsku anamnezu i stomatološku anamnezu, a potom napraviti detaljan klinički i radiološki pregled. Nova klasifikacija ovih stanja detaljno ih povezuje s etiološkim čimbenicima, što kliničaru može znatno olakšati dijagnostiku te ga usmjeriti u pravome smjeru.

Terapija akutnih stanja u parodontologiji uslijed manjka istraživanja danas predstavlja najveću dilemu kliničaru. Pokazuje se potreba za novim saznanjima i dokazima na temelju kojih bi se postavile jasne terapijske smjernice za zbrinjavanje ovih bolesti.

## **5. LITERATURA**

1. Parameter on acute periodontal diseases. American Academy of Periodontology. J Periodontol. 2000;71(5 Suppl):863–6.
2. Herrera D, Alonso B, de Arriba L, Santa Cruz I, Serrano C, Sanz M. Acute periodontal lesions. Periodontol 2000. 2014;65(1):149–77.
3. Melnick SL, Roseman JM, Engel D, Cogen RB. Epidemiology of acute necrotizing ulcerative gingivitis. Epidemiol Rev. 1988;10:191–211.
4. Kinane DF, Marshall GJ. Periodontal manifestations of systemic disease. Aust Dent J. 2001 ;46(1):2–12.
5. Papapanou PN, Sanz M, Buduneli N, Dietrich T, Feres M, Fine DH, i ostali. Periodontitis: Consensus report of workgroup 2 of the 2017 World Workshop on the Classification of Periodontal and Peri-Implant Diseases and Conditions. J Clin Periodontol. 2018;45 Suppl 20:S162–70.
6. Caton JG, Armitage G, Berglundh T, Chapple ILC, Jepsen S, Kornman KS, i ostali. A new classification scheme for periodontal and peri-implant diseases and conditions - Introduction and key changes from the 1999 classification. J Clin Periodontol. 2018;45 Suppl 20:S1–8.
7. Herrera D, Roldán S, Sanz M. The periodontal abscess: a review. J Clin Periodontol. 2000;27(6):377–86.
8. Lewis MA, Meechan C, MacFarlane TW, Lamey PJ, Kay E. Presentation and antimicrobial treatment of acute orofacial infections in general dental practice. Br Dent J. 1989;166(2):41–5.
9. Becker W, Berg L, Becker BE. The long term evaluation of periodontal treatment and maintenance in 95 patients. Int J Periodontics Restorative Dent. 1984;4(2):54–71.
10. McLeod DE, Lainson PA, Spivey JD. Tooth loss due to periodontal abscess: a retrospective study. J Periodontol. 1997;68(10):963–6.

11. Chace R, Low SB. Survival characteristics of periodontally-involved teeth: a 40-year study. *J Periodontol.* 1993;64(8):701–5.
12. Silva GLM, Soares RV, Zenóbio EG. Periodontal abscess during supportive periodontal therapy: a review of the literature. *J Contemp Dent Pract.* 2008;9(6):82–91.
13. Suzuki JB, Delisle AL. Pulmonary actinomycosis of periodontal origin. *J Periodontol.* 1984;55(10):581–4.
14. Chan CH, McGurk M. Cervical necrotising fasciitis--a rare complication of periodontal disease. *Br Dent J.* 1997;183(8):293–6.
15. Gallagher DM, Erickson K, Hollin SA. Fatal brain abscess following periodontal therapy: a case report. *Mt Sinai J Med N Y.* 1981;48(2):158–60.
16. Pearle MS, Wendel EF. Necrotizing cavernositis secondary to periodontal abscess. *J Urol.* 1993;149(5):1137–8.
17. Lindhe J, Karring T, Lang N. *Clinical periodontology and implant dentistry.* 4. izd. Blackwell Publishers Ltd.; 2003.
18. DeWitt GV, Cobb CM, Killoy WJ. The acute periodontal abscess: microbial penetration of the soft tissue wall. *Int J Periodontics Restorative Dent.* 1985;5(1):38–51.
19. Kareha MJ, Rosenberg ES, DeHaven H. Therapeutic considerations in the management of a periodontal abscess with an intrabony defect. *J Clin Periodontol.* 1981;8(5):375–86.
20. Dello Russo NM. The post-prophylaxis periodontal abscess: etiology and treatment. *Int J Periodontics Restorative Dent.* 1985;5(1):28–37.
21. Helovuo H, Paunio K. Effects of penicillin and erythromycin on the clinical parameters of the periodontium. *J Periodontol.* 1989;60(8):467–72.
22. Helovuo H, Hakkarainen K, Paunio K. Changes in the prevalence of subgingival enteric rods, staphylococci and yeasts after treatment with penicillin and erythromycin. *Oral Microbiol Immunol.* 1993;8(2):75–9.

23. Topoll HH, Lange DE, Müller RF. Multiple periodontal abscesses after systemic antibiotic therapy. *J Clin Periodontol.* 1990;17(4):268–72.
24. Koller-Benz G, Fritzsche A, Krapf R. Nifedipine induced gingival abscesses. *BMJ.* 09. 1992;304(6836):1225.
25. Tabaqchali S. Anaerobic infections in the head and neck region. *Scand J Infect Dis Suppl.* 1988;57:24–34.
26. van Winkelhoff AJ, Carlee AW, de Graaff J. *Bacteroides endodontalis* and other black-pigmented *Bacteroides* species in odontogenic abscesses. *Infect Immun.* 1985;49(3):494–7.
27. Hafström CA, Wikström MB, Renvert SN, Dahlén GG. Effect of treatment on some periodontopathogens and their antibody levels in periodontal abscesses. *J Periodontol.* 1994;65(11):1022–8.
28. Newman MG, Sims TN. The predominant cultivable microbiota of the periodontal abscess. *J Periodontol.* 1979;50(7):350–4.
29. Ashimoto A, Chen C, Bakker I, Slots J. Polymerase chain reaction detection of 8 putative periodontal pathogens in subgingival plaque of gingivitis and advanced periodontitis lesions. *Oral Microbiol Immunol.* 1996;11(4):266–73.
30. Chen J, Wu X, Zhu D, Xu M, Yu Y, Yu L, i ostali. Microbiota in Human Periodontal Abscess Revealed by 16S rDNA Sequencing. *Front Microbiol.* 2019;10:1723.
31. Ibbott CG, Kovach RJ, Carlson-Mann LD. Acute periodontal abscess associated with an immediate implant site in the maintenance phase: a case report. *Int J Oral Maxillofac Implants.* 1993;8(6):699–702.
32. Herrera D, Roldán S, González I, Sanz M. The periodontal abscess (I). Clinical and microbiological findings. *J Clin Periodontol.* 2000;27(6):387–94.

33. Yousefi Y, Meldrum J, Jan AH. Periodontal Abscess. U: StatPearls [Internet]. Treasure Island (FL): StatPearls Publishing; 2023 [citirano 19. travanj 2023.]. Dostupno na: <http://www.ncbi.nlm.nih.gov/books/NBK560625/>
34. Alharbi OA, Ahmad MZ, Agwan AS, Sadaf D. Management of Acute Periodontal Abscess Mimicking Acute Apical Abscess in the Anterior Lingual Region: A Case Report. *Cureus*. 2019;11(9):e5592.
35. Horning GM, Cohen ME. Necrotizing ulcerative gingivitis, periodontitis, and stomatitis: clinical staging and predisposing factors. *J Periodontol*. 1995;66(11):990–8.
36. Gasner NS, Schure RS. Necrotizing Periodontal Diseases. U: StatPearls [Internet]. Treasure Island (FL): StatPearls Publishing; 2023 [citirano 19. travanj 2023.]. Dostupno na: <http://www.ncbi.nlm.nih.gov/books/NBK557417/>
37. Barnes GP, Bowles WF, Carter HG. Acute necrotizing ulcerative gingivitis: a survey of 218 cases. *J Periodontol*. 1973;44(1):35–42.
38. Sheiham A. An epidemiological survey of acute ulcerative gingivitis in Nigerians. *Arch Oral Biol*. 1966;11(9):937–42.
39. Albandar JM, Tinoco EMB. Global epidemiology of periodontal diseases in children and young persons. *Periodontol 2000*. 2002;29:153–76.
40. Arendorf TM, Bredekamp B, Cloete CA, Joshipura K. Seasonal variation of acute necrotising ulcerative gingivitis in South Africans. *Oral Dis*. 2001;7(3):150–4.
41. Gowdey G, Alijanian A. Necrotizing ulcerative periodontitis in an HIV patient. *J Calif Dent Assoc*. 1995;23(1):57–9.
42. Phiri R, Feller L, Blignaut E. The severity, extent and recurrence of necrotizing periodontal disease in relation to HIV status and CD4+ T cell count. *J Int Acad Periodontol*. 2010;12(4):98–103.

43. Bermejo-Fenoll A, Sánchez-Pérez A. Necrotising periodontal diseases. *Med Oral Patol Oral Cirugia Bucal*. 2004;9 Suppl:114–9; 108–14.
44. Bodhade AS, Ganvir SM, Hazarey VK. Oral manifestations of HIV infection and their correlation with CD4 count. *J Oral Sci*. 2011;53(2):203–11.
45. Reichart PA. Oral manifestations in HIV infection: fungal and bacterial infections, Kaposi's sarcoma. *Med Microbiol Immunol (Berl)*. 2003;192(3):165–9.
46. Holmstrup P, Westergaard J. Periodontal diseases in HIV-infected patients. *J Clin Periodontol*. 1994;21(4):270–80.
47. Todescan S, Nizar R. Managing patients with necrotizing ulcerative periodontitis. *J Can Dent Assoc*. 2013;79:d44.
48. Pindborg JJ. Gingivitis in military personnel with special reference to ulceromembranous gingivitis. *Odontol Tidskr*. 1951;59(6):403–99.
49. Loesche WJ, Syed SA, Laughon BE, Stoll J. The bacteriology of acute necrotizing ulcerative gingivitis. *J Periodontol*. 1982;53(4):223–30.
50. Tkacz K, Gill J, McLernon M. Necrotising periodontal diseases and alcohol misuse - a cause of osteonecrosis? *Br Dent J*. 2021;231(4):225–31.
51. Semlali A, Chakir J, Goulet JP, Chmielewski W, Rouabhia M. Whole cigarette smoke promotes human gingival epithelial cell apoptosis and inhibits cell repair processes. *J Periodontal Res*. 2011;46(5):533–41.
52. Zhang W, Song F, Windsor LJ. Cigarette smoke condensate affects the collagen-degrading ability of human gingival fibroblasts. *J Periodontal Res*. 2009;44(6):704–13.
53. Bergström J. Tobacco smoking and chronic destructive periodontal disease. *Odontology*. 2004;92(1):1–8.

54. Damdoun M, Varma SR, Jaber MA, Nambiar M. Necrotizing Ulcerative Gingivitis, a Rare Manifestation as a Sequel of Drug-Induced Gingival Overgrowth: A Case Report. *Case Rep Dent.* 2021;2021:4120148.
55. Riviere GR, Wagoner MA, Baker-Zander SA, Weisz KS, Adams DF, Simonson L, i ostali. Identification of spirochetes related to *Treponema pallidum* in necrotizing ulcerative gingivitis and chronic periodontitis. *N Engl J Med.* 1991;325(8):539–43.
56. Brook I. Microbiology and management of periodontal infections. *Gen Dent.* 2003;51(5):424–8.
57. Listgarten MA. Electron microscopic observations on the bacterial flora of acute necrotizing ulcerative gingivitis. *J Periodontol.* 1965;36:328–39.
58. Corbet EF. Diagnosis of acute periodontal lesions. *Periodontol 2000.* 2004;34:204–16.
59. Johnson BD, Engel D. Acute necrotizing ulcerative gingivitis. A review of diagnosis, etiology and treatment. *J Periodontol.* 1986;57(3):141–50.
60. Atout RN, Todescan S. Managing patients with necrotizing ulcerative gingivitis. *J Can Dent Assoc.* 2013;79:d46.
61. Malek R, Gharibi A, Khlil N, Kissa J. Necrotizing Ulcerative Gingivitis. *Contemp Clin Dent.* 2017;8(3):496–500.
62. Rowland RW. Necrotizing ulcerative gingivitis. *Ann Periodontol.* 1999;4(1):65–73; discussion 78.
63. Novak MJ. Necrotizing ulcerative periodontitis. *Ann Periodontol.* 1999;4(1):74–8.
64. Okubo M, Kuraji R, Kamimura H, Numabe Y, Ito K, Sato T, i ostali. A Case of Necrotizing Periodontitis in a Care-Requiring Elderly Person Treated and Managed by Interprofessional Collaboration. *Dent J.* 2022;10(5):79.



65. Berres F, Marinello CP. [Necrotizing ulcerative periodontitis. Diagnosis, treatment and follow-up--a case report]. *Schweiz Monatsschrift Zahnmed Rev Mens Suisse Odontostomatol Riv Mens Svizzera Odontol E Stomatol*. 2004;114(5):479–95.
66. Williams CA, Winkler JR, Grassi M, Murray PA. HIV-associated periodontitis complicated by necrotizing stomatitis. *Oral Surg Oral Med Oral Pathol*. 1990;69(3):351–5.
67. Magan-Fernandez A, O’Valle F, Pozo E, Liebana J, Mesa F. Two cases of an atypical presentation of necrotizing stomatitis. *J Periodontal Implant Sci*. 2015;45(6):252–6.
68. Al-Fouzan KS. A new classification of endodontic-periodontal lesions. *Int J Dent*. 2014;2014:919173.
69. Adriaens PA., De Boever JA.,Loesche WJ. Bacterial invasion in root cementum and radicular dentin of periodontally diseased teeth in humans. A reservoir of periodontopathic bacteria. *J Periodontol* [Internet]. 1988 [citirano 01. svibanj 2023.];59(4). Dostupno na: <https://pubmed.ncbi.nlm.nih.gov/3164373/>
70. Adriaens PA., De Boever JA.,Loesche WJ. Ultrastructural observations on bacterial invasion in cementum and radicular dentin of periodontally diseased human teeth. *J Periodontol* [Internet]. 1988 [citirano 01. svibanj 2023.];59(8). Dostupno na: <https://pubmed.ncbi.nlm.nih.gov/3171862/>
71. Czarnecki RT., Schilder H. A histological evaluation of the human pulp in teeth with varying degrees of periodontal disease. *J Endod* [Internet]. 1979 [citirano 01. svibanj 2023.];5(8). Dostupno na: <https://pubmed.ncbi.nlm.nih.gov/398874/>
72. Haapasalo M, Ranta H, Ranta K, Shah H. Black-pigmented *Bacteroides* spp. in human apical periodontitis. *Infect Immun*. 1986;53(1):149–53.
73. Trope M, Tronstad L, Rosenberg ES, Listgarten M. Darkfield microscopy as a diagnostic aid in differentiating exudates from endodontic and periodontal abscesses. *J Endod*. 1988;14(1):35–8.

74. Jansson L, Ehnevid H, Blomlöf L, Weintraub A, Lindskog S. Endodontic pathogens in periodontal disease augmentation. *J Clin Periodontol*. 1995;22(8):598–602.
75. Lk B. Dental trauma guidelines. *J Endod* [Internet]. 2013. [citirano 01. svibanj 2023.];39(3 Suppl). Dostupno na: <https://pubmed.ncbi.nlm.nih.gov/23439046/>
76. Nair MK, Nair UDP null, Gröndahl HG, Webber RL, Wallace JA. Detection of artificially induced vertical radicular fractures using tuned aperture computed tomography. *Eur J Oral Sci*. 2001;109(6):375–9.
77. Ahangari Z, Nasser M, Mahdian M, Fedorowicz Z, Marchesan MA. Interventions for the management of external root resorption. *Cochrane Database Syst Rev* [Internet]. 2015 [citirano 01. svibanj 2023.];2015(11). Dostupno na: <https://www.ncbi.nlm.nih.gov/pmc/articles/PMC7185846/>
78. Didilescu AC, Rusu D, Anghel A, et al.. Investigation of six selected bacterial species in endo-periodontal lesions. *Int Endod J* [Internet]. 2012 [citirano 01. svibanj 2023.];45(3). Dostupno na: <https://pubmed.ncbi.nlm.nih.gov/22077868/>
79. Sassone LM, Fidel RA, Faveri M, Figueiredo L, Fidel SR, Feres M A microbiological profile of unexposed and exposed pulp space of primary endodontic infections by checkerboard DNA-DNA hybridization. *J Endod* [Internet]. 2012 [citirano 01. svibanj 2023.];38(7). Dostupno na: <https://pubmed.ncbi.nlm.nih.gov/22703649/>
80. Rôças IN, Alves FR, Rachid CT, et al. Microbiome of Deep Dentinal Caries Lesions in Teeth with Symptomatic Irreversible Pulpitis. *PloS One* [Internet]. 2016 [citirano 01. svibanj 2023.];11(5). Dostupno na: <https://pubmed.ncbi.nlm.nih.gov/27135405/>
81. Simon JHS, Glick DH, Frank AL. The relationship of endodontic-periodontic lesions. *J Endod*. 2013;39(5):e41-46.
82. Seltzer S, Bender IB, Ziontz M. THE INTERRELATIONSHIP OF PULP AND PERIODONTAL DISEASE. *Oral Surg Oral Med Oral Pathol*. 1963;16:1474–90.

83. Hx M. Periodontic-endodontic lesions. *Ann Periodontol* [Internet]. 1999 [citirano 01. svibanj 2023.];4(1). Dostupno na: <https://pubmed.ncbi.nlm.nih.gov/10863379/>
84. Chapple IL, Lumley PJ. The periodontal-endodontic interface. *Dent Update*. 1999;26(8):331–6, 338, 340–1.
85. Herrera D, Retamal-Valdes B, Alonso B, Feres M. Acute periodontal lesions (periodontal abscesses and necrotizing periodontal diseases) and endo-periodontal lesions. *J Periodontol*. 2018;89 Suppl 1:S85–102.
86. Chang KM, Lin LM. Diagnosis of an advanced endodontic/periodontic lesion: report of a case. *Oral Surg Oral Med Oral Pathol Oral Radiol Endod*. 1997;84(1):79–81.
87. Solomon C, Chalfin H, Kellert M, Weseley P. The endodontic-periodontal lesion: a rational approach to treatment. *J Am Dent Assoc* 1939. 1995;126(4):473–9.
88. Carrotte P. Endodontics: Part 9. Calcium hydroxide, root resorption, endo-perio lesions. *Br Dent J*. 2004;197(12):735–43.
89. Jivoinovici R, Suci I, Dimitriu B, Perlea P, Bartok R, Malita M, i ostali. Endo-periodontal lesion--endodontic approach. *J Med Life*. 2014;7(4):542–4.
90. Rotstein I, Simon JH. The endo-perio lesion: a critical appraisal of the disease condition. *Endod Top*. 2006;13(1):34–56.

## 6. ŽIVOTOPIS

Dorotea Jelić-Balta rođena je 3. studenog 1998. u Zagrebu. Osnovnu školu završila je u Čazmi nakon čega upisuje Gimnaziju Bjelovar. Srednju školu završava 2017., a iste godine upisuje studij Dentalne medicine na Stomatološkom fakultetu Sveučilišta u Zagrebu. Aktivno je sudjelovala u projektima Udruge studenata dentalne medicine te bila voditeljica Javnozdravstvenog odbora. Tijekom studiranja znanje je nadopunjavala radom kao dentalni asistent u privatnoj stomatološkoj ordinaciji. Dobitnica je posebne Rektorove nagrade za društveno koristan rad u akademskoj i široj zajednici.