

Primjena trombocitima obogaćenog fibrina u augmentativnim tehnikama čeljusti

Bakaran, Anja

Master's thesis / Diplomski rad

2016

Degree Grantor / Ustanova koja je dodijelila akademski / stručni stupanj: **University of Zagreb, School of Dental Medicine / Sveučilište u Zagrebu, Stomatološki fakultet**

Permanent link / Trajna poveznica: <https://um.nsk.hr/um:nbn:hr:127:568164>

Rights / Prava: [Attribution-NonCommercial-NoDerivs 3.0 Unported / Imenovanje-Nekomercijalno-Bez prerađivanja 3.0](#)

Download date / Datum preuzimanja: **2024-07-23**



Repository / Repozitorij:

[University of Zagreb School of Dental Medicine Repository](#)



SVEUČILIŠTE U ZAGREBU
STOMATOLOŠKI FAKULTET

Anja Bakaran

**PRIMJENA TROMBOCITIMA
OBOGAĆENOG FIBRINA (PRF) U
AUGMENTATIVNIM TEHNIKAMA
ČELJUSTI**

DIPLOMSKI RAD

Zagreb, rujan, 2016.

Rad je ostvaren na Stomatološkom fakultetu Sveučilišta u Zagrebu, Zavod za oralnu kirurgiju.

Voditelj rada: doc. dr. sc. Dragana Gabrić, dr. med. dent.

Zavod za oralnu kirurgiju

Lektor hrvatskog jezika: Tihana Rikert, prof.

Lektor engleskog jezika: Vlasta Kadrić, prof.

Rad sadrži:

- 50 stranica
- 11 slika
- 1 tablicu
- 1 CD

Zahvaljujem svojoj mentorici doc. dr. sc. Dragani Gabrić, dr. dent. med. na odličnoj suradnji, korisnim savjetima i pomoći tijekom studija i izrade ovog diplomskog rada.

Zahvaljujem svojim roditeljima i bratu što nikada nisu prestali vjerovati u mene i što su me podržavali i pomagali mi tijekom cijelog obrazovanja.

Također, zahvaljujem svojim prijateljima na svim zajedničkim suradnjama, učenju, putovanjima i lijepo provedenim trenucima te velikoj podršci tijekom ispitnih rokova.

Zahvaljujem jednoj meni vrlo posebnoj osobi što je uvijek bila uz mene, pomažući mi i prolazeći sa mnom dobre i loše trenutke ovog studiranja.

SADRŽAJ

1. UVOD.....	1
2. SVRHA RADA.....	2
3. REGENERATIVNE TEHNIKE	3
4. TROMBOCITIMA OBOGAĆENA PLAZMA	4
4.1. Priprema PRP-a.....	5
4.2. Primjena PRP-a.....	5
5. TROMBOCITIMA OBOGAĆEN FIBRIN.....	7
5.1. Općenita spoznaja	7
5.2. Mehanizam djelovanja PRF-a.....	7
5.3. Priprema PRF-a.....	9
5.4. Prednosti PRF-a	11
6. PRF U DENTALNOJ MEDICINI	13
6.1. PRF u parodontologiji.....	13
6.2. PRF u dentalnoj implantologiji.....	14
6.3. PRF u dječjoj dentalnoj medicini.....	16
7. PRF U ORALNOJ KIRURGIJI.....	18
7.1. Postekstrakcijska alveola	18
7.2. Postekstrakcijska bol (lat. <i>dolor post extractionem</i>).....	19
7.3. Oroantralna komunikacija i oroantralna fistula.....	19
7.4. Osteonekroza čeljusti	21
7.5. Alveotomija.....	22
7.6. Cistektomija	22
7.7. Ekscizija.....	24
7.8. Sluznički defekti.....	24
8. PRF U AUGMENTATIVNIM TEHNIKAMA	25
8.1. Veliki koštani defekti	26
8.1.1. Horizontalna augmentacija.....	26
8.1.2. Vertikalna augmentacija	28
8.2. Regenerativna parodontna kirurgija.....	29

8.3. Podizanje dna maksilarnog sinusa	30
8.3.1. Aplikacija PRF-membrane na Schneiderovu membranu	32
8.3.2. Aplikacija PRF-membrane preko lateralnog prozora	32
8.3.3. Aplikacija PRF-a umjesto koštanog nadomjestka.....	32
8.4. PRF kod prezervacije alveole.....	33
8.5. PRF u onkologiji	35
8.5.1. Osteonekroza čeljusti	35
8.5.2. Resekcija tumora čeljusti	38
9. RASPRAVA	39
10. ZAKLJUČAK	41
11. SAŽETAK	42
12. SUMMARY	43
13. LITERATURA	44
14. ŽIVOTOPIS	50

Popis kratica korištenih u radu:

PRF – trombocitima obogaćen fibrin (engl. *platelet rich fibrin*)

PRP – trombocitima obogaćena plazma (engl. *platelet rich plasma*)

PPP – trombocitima siromašna plazma (engl. *platelet poor plasma*)

GBR – vođena regeneracija kosti (engl. *guided bone regeneration*)

GTR – vođena regeneracija tkiva (engl. *guided tissue regeneration*)

GF – faktori rasta (engl. *growth factors*)

PDGF – trombocitni faktor rasta (engl. *platelet-derived growth factor*)

TGF- β – transformirajući faktor rasta – β (engl. *transforming growth factor beta*)

IGF-1 – inzulinu sličan faktor rasta – 1 (engl. *insulin-like growth factor – 1*)

VEGF – vaskularni endotelni faktor rasta (engl. *vascular endothelial growth factor*)

ACD-A – limunska dekstroza (eng. *anticoagulant citrate dextrose, solution A*)

BIONJ – bisfosfonatima uzrokovana osteonekroza čeljusti (engl. *bisphosphonate induced osteonecrosis of the jaws*)

EGF – epidermalni faktor rasta (engl. *epidermal growth factor*)

PD-EGF – epidermalni faktor rasta iz trombocita (engl. *platelet-derived epidermal grow factor*)

FDBA – suho-smrznuti koštani allograft (engl. *freeze-dried bone allograft*)

CIST – kumulativna interceptivna potporna terapija (engl. *cumulative interceptive supportive therapy*)

MTA – mineral trioksid agregat (eng. *mineral trioxide aggregate*)

CBCT – Cone Beam kompjutorizirana tomografija (engl. *Cone Beam computer tomography*)

CTG – vezivnotkivni transplantat (engl. *connective tissue graft*)

CAF – koronarno pomaknuti režanj (engl. *coronally advanced flap*)

EMD – proteinski derivat matriksa cakline (engl. *enamel matrix derivate, Emdogain*)

CHX – klorheksidin (engl. *chlorhexidine*)

1. UVOD

Trombocitima obogaćen fibrin (PRF) autologni je biomaterijal koji predstavlja drugu generaciju trombocitnih koncentrata. Regenerativni potencijal trombocita otkriven je u 70-ima, kada je uočeno je da oni sadrže faktore rasta koji su odgovorni za povećano stvaranje kolagena, stanične mitoze, rast krvnih žila, poticanje drugih stanica koje migriraju na mjesto ozljede te indukciju stanične diferencijacije. Tehniku uporabe predstavili su Choukroun i suradnici 2001.god. u Francuskoj. Ima povoljna biološka svojstva koja ubrzavaju mekotkivno te koštano cijeljenje, zbog čega široko područje primjene nalazi u oralnoj kirurgiji te drugim specijalističkim područjima. Nastaje centrifugiranjem krvi pacijenta, a sastoji se od trombocita i plazme. Nasljednik je trombocitima obogaćene plazme (PRP) s višestrukim prednostima. Najveće su prednosti rada s PRF-om jednostavnost priprema preparata, dostupnost svakom pacijentu te minimalna trauma. Primjenjuje se u parodontnoj, oralnoj, maksilofacijalnoj i plastičnoj kirurgiji te u otorinolaringologiji. Neka od područja primjene su: revaskularizacija mladih trajnih zuba s nekrotičnom pulpom, augmentacija sinusa nakon podizanja dna maksilarnog sinusa, prezervacija alveola nakon vađenja zuba, vođena regeneracija kosti (engl. *guided bone regeneration*, GBR), vođena regeneracija tkiva(engl. *guided tissue regeneration*, GTR) te cijeljenje mekih tkiva u mukogingivnoj kirurgiji.

2. SVRHA RADA

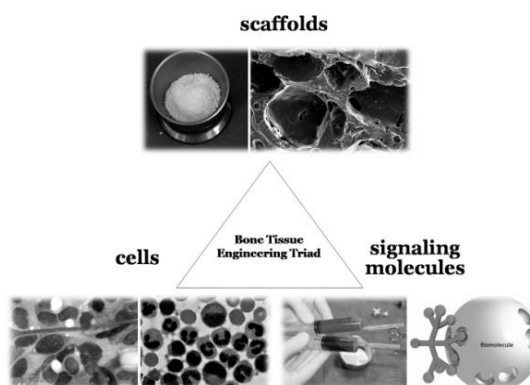
Svrha je ovog rada objasniti široku primjenu trombocitima obogaćenog fibrina (engl. *platelet rich fibrin*, PRF) kako u oralnoj kirurgiji, tako i u ostalim srodnim granama kao što su parodontologija, dječja dentalna medicina, dentalna implantologija te u onkoloških pacijenata.

Ova se inovativna tehnika koristi posljednjih desetak godina i smatra se vrlo uspješnom pokazujući odlične rezultate regeneracije koštanog i mekog tkiva usne šupljine.

3. REGENERATIVNE TEHNIKE

Tretiranje oštećenja kosti ostaje značajan klinički problem u slučaju opsežnog gubitka koštane mase uslijed patoloških događaja kao što su trauma, upala, odstranjivanje tumora i skeletnih abnormalnosti, odnosno slučajevi u kojima su ugroženi regenerativni procesi, uključujući avaskularnu nekrozu i osteoporozu. Regenerativna medicina na temelju znanosti o matičnim stanicama i tkivnoj tehnologiji smatra se idealnom alternativnom tehnikom za regeneraciju kosti.

Regenerativne se tehnike koriste trima elementima: kolagen (koštani minerali), faktori rasta i stanice (osteoblasti, fibroblasti).



Slika 1. *Bone tissue engineering triad* (Preuzeto: Bulgin D, Hodžić E, *Reparative regeneration of bone tissue defects by using autologous biomaterials combined with biodegradable matrices*)

Ti elementi služe za definiranje prostora koji će oblikovati regenerirano koštano tkivo. Oni moraju osigurati privremenu funkciju defekta dok se kost ne regenerira te moraju olakšati „urastanje“ koštanog tkiva, a možda i uključivanje stanica, proteina i/ili gena za ubrzavanje regeneracije kostiju (1).

4. TROMBOCITIMA OBOGAĆENA PLAZMA

Trombocitima obogaćena plazma (PRP) novi je pristup za regeneraciju tkiva, što postaje vrijedan dodatak za promicanje liječenja u mnogim postupcima u dentalnoj medicini i oralnoj kirurgiji, osobito u starijih bolesnika (2). Whitman i suradnici 1997. prvi su koristili trombocitima obogaćenu plazmu u oralnim kirurškim zahvatima, dokazujući velike prednosti jer povećavaju osteoprogenitorne stanice u kostima domaćina. Međutim, korištenje predstavlja rizik zbog goveđeg trombina koji se koristi za rukovanje PRP-om jer može generirati antitijela protiv faktora V, XI i trombina koji mogu dovesti do zgrušavanja krvi te time ugroziti život (3).

Trombocitima obogaćena plazma (PRP) predložena je kao metoda uvođenja koncentriranih faktora rasta PDGF, TGF-B i IGF-I na mjesto kirurškog zahvata, obogaćujući prirodni krvni ugrušak kako bi se ubrzao proces zacjeljivanja rane i potaknula koštana regeneracija (4).

Humani krvni ugrušak sastoji se od oko 95% crvenih krvnih stanica, 5% trombocita i manje od 1% bijelih krvnih stanica. PRP-ugrušak, za razliku od toga, sadrži 4% crvenih krvnih stanica, 95% trombocita i 1% bijelih krvnih stanica. PRP se dobiva centrifugiranjem pacijentove vlastite krvi i sadrži faktore rasta (šest faktora rasta) (4) koji utječu na cijeljenje rana potičući proliferaciju fibroblasta i zarastanje kosti, porast vaskularizacije tkiva i stvaranje kolagena te mitozu mezenhimalnih matičnih stanica i osteoblasta (4). PRP nema fibrinske mrežice, zbog čega se faktori rasta jednokratno i nekontrolirano otpuštaju prilikom pripreme i aplikacije PRP-a. Faktori rasta

imaju ograničeno vrijeme djelovanja, nakon čega se inaktiviraju i razgrađuju. Cijeljenje rana složen je proces koji zahtijeva interakciju različitih stanica tijekom vremena, stoga jednokratno otpuštanje faktora rasta neposredno djeluje samo na početni stadij cijeljenja rana uz izostanak produljenog učinka važnog u regeneraciji mekog tkiva i kosti (4).

4.1. Priprema PRP-a

Prikupljena krv za pripremu PRP-a odmah se miješa s antikoagulantom (limunska dekstroza ACD-A): 2 ml ACD-A i 20 ml krvi ili 7 ml ACD-A i 60 ml krvi, kako bi se spriječila aktivacija trombocita. Za vrijeme prvog centrifugiranja krv se razdvaja u tri sloja: na dnu epruvete nalazi se sloj crvenih krvnih stanica, u sredini sloj bogat trombocitima i na vrhu acelularna plazma bogata plazmatskim molekulama (fibrinogen) koja se naziva trombocitima siromašna plazma (engl. *platelet poor plasma*, PPP). Sterilnom štrcaljkom aspiriraju se prva gornja dva sloja i nešto malo sloja s crvenim krvnim stanicama i zatim se opet centrifugiraju, ali bez antikoagulanta. Drugo centrifugiranje brže je i duže od prvog. Nakon drugog centrifugiranja moguće je prikupiti PRP sloj. Neposredno prije aplikacije PRP-a potrebno je umjetno polimerizirati koncentrat trombocita upotrebom kalcijeva klorida i govedeg trombina. Polimerizacija nastupi za 6 – 10 sekundi (4).

4.2. Primjena PRP-a

Trombocitima obogaćena plazma primjenjuje se za ubrzanje regeneracije kosti nakon zahvata. Istraživanja provedena na ljudima pokazala su

obećavajuće rezultate te se ova metoda počela primjenjivati prilikom ekstrakcije zuba, u parodontnoj kirurgiji te implantologiji. Korištenje PRP-a također je bilo predloženo za liječenje bisfosfonatima uzrokovane osteonekroze čeljusti (BIONJ) s ciljem povećanja zacjeljivanja rana i koštanog sazrijevanja. Može se koristiti samostalno kod manjih koštanih defekata (oko zuba ili implantata), dok se kod većih zahvata koristi u kombinaciji s osteokonduktivnim transplantatom, pokazujući bolje rezultate (2).

5. TROMBOCITIMA OBOGAĆEN FIBRIN

5.1. Općenita spoznaja

Trombocitima obogaćen fibrin (engl. *platelet rich fibrin*, PRF) autologni je biomaterijal koji predstavlja drugu generaciju trombocitnih koncentrata (4). Tisseel (Baxter, Beč, Austrija) prvi predstavlja tkivno „ljepilo“ koje se koristilo samo za uspostavljanje hemostaze jer ne sadrži faktore rasta. Prvi materijal koji sadrži faktore rasta je trombocitima obogaćena plazma (PRP). PRP je formirana dodavanjem umjetnog koagulansa u krv, ali ima ograničenja, zahtjev za dva kruga centrifugiranja te kratko vrijeme oslobađanja čimbenika rasta jer ne sadrži fibrinsku mrežicu kao PRF.

Tehniku uporabe trombocitima obogaćenog fibrina predstavili su u Francuskoj 2001. godine Choukroun i sur. Nasljednik je trombocitima obogaćene plazme (PRP) s višestrukim prednostima. Najveće su prednosti rada s PRF-om jednostavnost priprema preparata, dostupnost svakom pacijentu te minimalna trauma (4).

5.2. Mehanizam djelovanja PRF-a

Tijekom oralno-kirurških zahvata dolazi do oštećenja tkiva i prekida kontinuiteta stijenki krvne žile, izazivajući krvarenje, što potiče agregaciju trombocita i stvaranje fibrinskog ugruška. Fibrin u procesu cijeljenja potiče hemostazu te formira matricu koja potiče angiogenezu i tkivnu modelaciju (5). Aktivacijom trombocita u odgovoru na oštećenje tkiva omogućuje se

stvaranje trombocitnog čepa i krvnog ugruška te lučenje više faktora rasta. Alfa-granule, koje se nalaze u trombocitima, sadrže određene faktore rasta: faktor rasta podrijetlom iz trombocita (PDGF), transformirajući faktor rasta β (TGF- β , uključujući izomere TGF- β -1 i TGF- β -2), vaskularni endotelni faktor rasta (VEGF), epidermalni faktor rasta iz trombocita (PD-EGF) te inzulinu sličan faktor rasta (IGF-1) koji se nalazi i u plazmi (4).

TABLICA 1. Faktori rasta sadržani u α -granulama trombocita ⁴		
Faktor	Ciljno tkivo/stanice	Funkcija
PD-EGF	Stanice krvnih žila, stanice kože, fibroblasti	Sekrecija citokina, rast stanica, kemotaksija, diferencijacija
PDGF	Fibroblasti, stanice glatkih mišića, hondroci, osteoblasti, mezenhimalne matične stanice	Rast stanica, kemotaksija, rast krvnih žila, granulacija, sekrecija faktora rasta, formiranje matriksa s koštanim morfogogenetskim proteinom (BMP-om) kolagen i kost
TGF- β 1	Stanice krvnih žila, stanice kože, fibroblasti, monociti, TGF-obitelj (uključujući BMP), osteoblasti	Rast krvnih žila, sinteza kolagena, inhibicija rasta, apoptoza, diferencijacija, aktivacija
IGF- 1, 2	Kost, krvne žile, koža, fibroblasti	Rast, diferencijacija i kemotaksija stanica, sinteza kolagena
VEGF/ECGF	Stanice krvnih žila	Rast stanica, migracija, urastanje novih krvnih žila, antiapoptoza
bFGF	Stanice krvnih žila, stanice glatkih mišića, koža, fibroblasti	Rast stanica, kemotaksija, rast krvnih žila

Tablica 1. Faktori rasta sadržani u α -granulama trombocita (4)

Nakon aktivacije trombocita α -granule spajaju se sa staničnom membranom i luče aktivne oblike faktora rasta (6). Za vrijeme zarastanja rana trombociti luče spomenute faktore rasta koji upravljaju proliferacijom, kemotaksijom, sintezom ekstracelularnog matriksa i morfogeneozom tkiva. Upotrebom PRF-a moguće je višestruko povećati koncentraciju faktora rasta te ubrzati i pospješiti proces cijeljenja potičući proliferaciju fibroblasta i zarastanje kosti, porast vaskularizacije tkiva i stvaranje kolagena te mitozu mezenhimalnih matičnih stanica i osteoblasta (4).

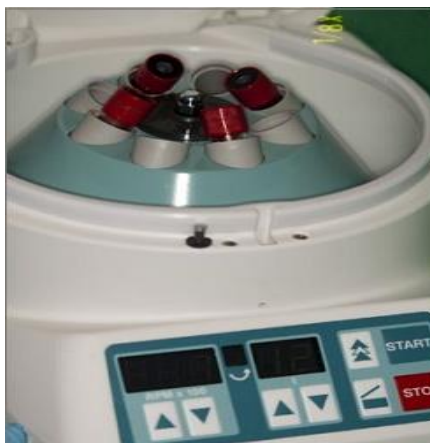PRF je nova generacija trombocitnog koncentrata koji čini fleksibilnu i snažnu fibrinsku mrežicu koja sadrži velike količine trombocitnih i

leukocitnih citokina. Takva fibrinska mrežica predstavlja osnovu po kojoj migriraju endotelne stanice, osteoblasti i druge stanice tijekom zarastanja tkiva. Otpuštanjem citokina i faktora rasta PRF potiče sintezu kolagena i formiranja kosti (7). Upravo zbog toga fibrinska mrežica ima važnu ulogu u regenerativnim svojstvima PRF-a (4).

PRF je pripravak koji nastaje samo centrifugiranjem krvi pacijenta, bez ikakvih dodatnih aditiva, stoga za njegovu pripremu nisu potrebni ni antikoagulans ni goveđi trombin, čime je, u usporedbi s PRP-om, jednostavnija metoda i duže oslobađa faktore rasta.

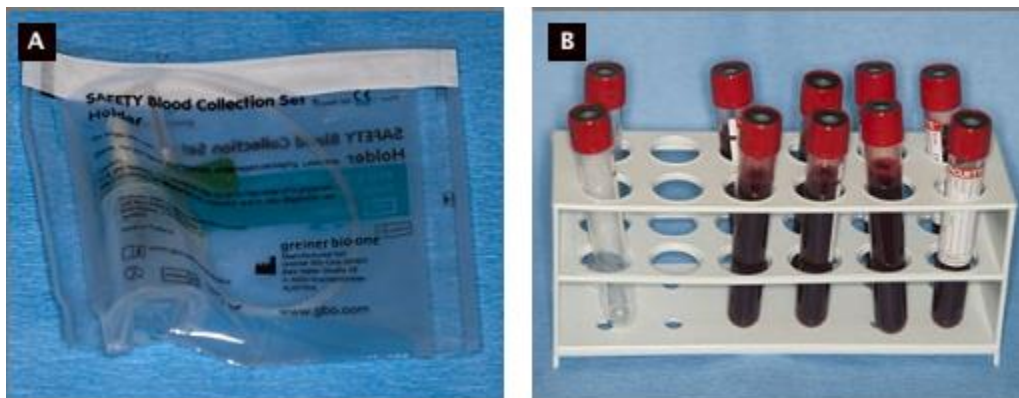5.3. Priprema PRF-a

Za pripremu PRF-a potrebna je centrifuga (PC-02 stolna centrifuga)



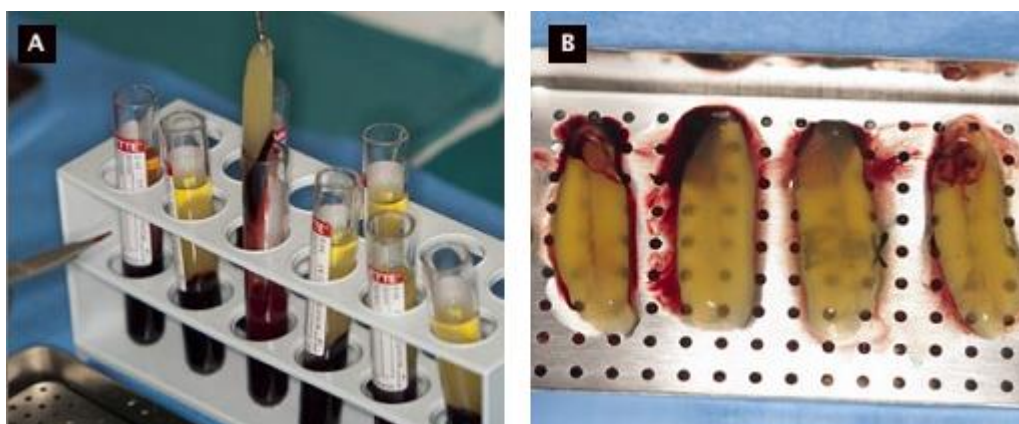
Slika 2. Centrifuga za PRF (4)

i set za uzimanje krvi: leptir igla (24G), epruveta od 9 ml i podveznik.



Slika 3. Set za venepunkciju (4)

PRF-protokol je jednostavan: nakon venepunkcije izvadi se 20– 60 ml krvi, koja se pohranjuje u više epruveta od 9 ml, bez antikoagulansa i odmah se centrifugira na 3000 okretaja u minuti kroz deset minuta. Zbog izostanka antikoagulansa, pokreće se koagulacijska kaskada, fibrinogen se pretvara u fibrin, koji se višestruko ukrižuje i stvara gustu fibrinsku mrežicu. Tako nastaje fibrinski ugrušak koji sadrži polovicu leukocita i gotovo sve aktivne trombocite prisutne u prikupljenoj krvi.



Slika 4. PRF- ugrušci nakon centrifuge (4)

Za pripremu PRF-a bitna je brzina prikupljanja krvi i početka centrifugiranja. U PRF-tehnici fibrin se polimerizira prirodno i sporo za vrijeme centrifugiranja, što omogućava stvaranje homogene 3D-organizirane strukture, u koju su ugrađeni faktori rasta i trombociti. Također, struktura fibrina čini kostur (kalup) po kojem migriraju endotelne stanice, osteoblasti i druge stanice za vrijeme zarastanja tkiva. Prisutnost tako organizirane fibrinske mrežice na početku zarastanja rane ubrzava angiogenezu rane, što omogućuje bržu migraciju osteoblasta i početak stvaranja kosti. Carrol i suradnici dokazali su na istraživanju provedenom u *in vitro* uvjetima da se iz PRF-a otpušta šest faktora rasta u nepromijenjenoj koncentraciji tijekom sedam dana (4).

5.4. Prednosti PRF-a

PRF predstavlja inovaciju u upotrebi trombocitnog gela, specifičan zbog jednostavne primjene, malih troškova i korištenja minimalno umjetnih biokemijskih agensa. Za razliku od PRP-tehnike, ne zahtijeva upotrebu antikoagulansa, goveđeg trombina i ostalih gelirajućih agensa. Dobiva se isključivo centrifugiranjem prirodne ljudske krvi bez aditiva (8-10).

PRF akumulira trombocite i citokine u fibrinskom ugrušku. Oni imaju vrlo važnu ulogu, no odlučujući element odgovoran za pravi terapijski potencijal PRF-a predstavlja fibrinska mrežica. Fibrinska mrežica koja se stvara PRF metodom ima različite učinke od fibrinskog ljepila obogaćenog citokinima u PRP-tehnici, zbog čega se faktori rasta jednokratno i nekontrolirano otpuštaju

prilikom pripreme i aplikacije PRP-a što im ograničava vrijeme djelovanja, nakon čega se inaktiviraju i razgrađuju (8-10).

Tijekom idućih 7 do 11 dana fibrinska se mrežica razgrađuje, dok se faktori rasta progresivno otpuštaju. Upravo zbog toga fibrinska mrežica ima važnu ulogu u regenerativnim svojstvima PRF-a i daje mu prednost pred poznatijom tehnikom primjene trombocitima obogaćene plazme (11).

6. PRF u dentalnoj medicini

6.1. PRF u parodontologiji

Cilj je svake parodontne terapije postići zacjeljivanje rana i regeneraciju parodontnog tkiva. Zbog toga je PRF (L-PRF matrica) pronašao svoju primjenu i u ovom području dentalne medicine s ciljem ubrzanja ozdravljenja tvrdih i mekih zubnih tkiva. Meka tkiva predstavljaju prvu liniju obrane protiv bakterijskih infekcija. Nastajanje fibrinske mrežice omogućuje učinkovitu migraciju i proliferaciju stanica te time stvaranje ožiljka (12).

PRF se koristi za liječenje bakterijskih infekcija parodonta te u različitim zahvatima plastične parodontne kirurgije, što uključuje i prekrivanje recesija gingive kao i u regenerativnoj parodontologiji (12-15).

Parodontitis je danas vrlo česta bolest. To je kronična bakterijska infekcija koja uzrokuje destrukciju potpornih struktura zuba. Obnova tako izgubljenog tkiva otežana je najčešće zbog nedostatka potpornih struktura. Dokazano je kako PRF ima potencijal za poboljšanje rekonstrukcije parodonta te se zato koristi u liječenju ove bolesti (14).

Recesija gingive je apikalna migracija gingive s izlaganjem površine korijena. Etiologija je multifaktorijalna. Pacijenti se mogu žaliti na preosjetljivost zuba i narušenu estetiku te prekomjerno zadržavanje plaka u tom području koji kasnije može biti uzrok nastanka karijesa korijena zuba. Istraživanjima je dokazano kako lateralno pomaknut režanj uz PRF i kolagenu membranu daje

zadovoljavajuće rezultate. Rezultati ovise i o veličini recesije te kvaliteti potpornih struktura zuba. Glavna je prednost ove tehnike rad „u jednom koraku“ te rezultati pokazuju potpunu pokrivenost korijena, kao i povećanu zonu keratinizirane gingive. PRF pokazuje pozitivne rezultate u kliničkoj praksi i velika očekivanja za budućnost (15).

6.2.PRF u dentalnoj implantologiji

Pod uspješnom ugradnjom implantata podrazumijevamo implantat koji se oseointegrirao s kosti, što znači, terapija je uspješna ako implantat klinički nije pomičan, nema bolova, infekcija, neuropatija, ozljeda živaca u okolici implantata, ako nema rendgenske prozračnosti u okolici implantata te ako je prosječna resorpcija kosti u godini dana nakon implantacije manja od 0,2 mm (16).

Kako koštani gubitci zahtijevaju dodatne regenerativne postupke, PRF je pronašao svoju primjenu i u dentalnoj implantologiji.

Istraživanjem, korišten je u kombinaciji s umjetnom kosti (goveđa, Bio-Oss) u slučaju teške maksilarne atrofije, uspoređujući rezultat s kontrolnom skupinom kod koje je korišten samo Bio-Oss. PRF je pokazao bolje rezultate smanjujući vrijeme ozdravljenja koje je prosječno 150 dana, dok je ovom terapijom stabilnost implantata postignuta za oko 106 dana (17).

Kod podizanja dna maksilarnog sinusa, također, gel trombocita koristi se u kombinaciji s transplantatom zamrznute osušene kosti (engl. *freeze-dried bone*

allograft, FDDBA) kako bi poboljšao regeneraciju kosti što omogućava raniju ugradnju implantata (18).

Periimplantitis je uznapredovali gubitak potporne kosti oko oseointegriranog implantata u funkciji koji se javlja zajedno s upalnim promjenama mekih tkiva. Započinje u koronarnom dijelu implantata kao mukozitis, a tada oseointegracija u apikalnom dijelu nije ugrožena. Povećanim nakupljanjem plaka, upala se širi u apikalnom smjeru pa dolazi do poremećene oseointegracije i povećane pokretljivosti implantata, a ako upala napreduje, može dovesti i do gubitka implantata. Bakterijska infekcija i lokalni biomehanički faktori predstavljaju dva osnovna etiološka čimbenika za razvoj periimplantitisa. Slabija organizacija (manje fibroblasta), kao i manja prokrvljenost periimplantantnog mekog tkiva razlog je što se to tkivo ne može oduprijeti progresiji upale. Odgovor periimplantatnog tkiva na pretjerano opterećenje tijekom funkcije može imati utjecaja na koštano tkivo koje u tom slučaju nestaje (19).

Terapija infekcije oko implantata provodi se prema CIST (kumulativna interceptivna potporna terapija), koja uključuje mehaničko čišćenje, antiseptičku i antibiotsku terapiju te regenerativnu/resektivnu terapiju (19). Regenerativnom dijelu terapije pripada i PRF. Ne primjenjuje se dok infekcija nije zaustavljena. Indicirana je ako postoji cirkularni gubitak kosti, kao i dvostrani i trostrani koštani defekt (15).

Unatoč raznim tehnikama „pomlađivanja“ površine implantata mehaničkim četkanjem površina, upotrebom abraziva sa zračnim prahom, primjeni

kemikalija (limunska kiselina, klorheksidin) i lasera javlja se samo ograničena reoseintegracija. Vjerojatno zato jer je biofilm promijenio karakteristike površine tijela titana, promijenio mu tanki sloj titan dioksida i snizio površinsku energiju potrebnu za interakciju implantata i stanica domaćina. Zaključno, iz pregleda literature o kirurškom liječenju periimplantitisa, kombinirano liječenje sistemskim antibioticima, dekontaminacija površine implantata te primjena koštanog nadomjestka ima najveći postotak uspjeha (19).

Istraživanja su pokazala kako PRF ima ograničenu primjenu i može se koristiti samo kao pomoćno sredstvo u terapiji periimplantitisa. Dobre rezultate pokazuje samo potpuno provedena CIST terapija (20).

Iako, istraživanjem na životinjama, PRF korišten sam u terapiji defekata kod periimplantitisa veličine 3x5 mm (širina x dužina), postignuti su uspješni rezultati cijeljenja (21).

6.3. PRF u dječjoj dentalnoj medicini

Regenerativna endodoncija podrazumijeva biološki tretman osmišljen kako bi zamijenio oštećene strukture i stanice u pulpo-dentinskom kompleksu sa živim tkivom koje omogućava normalnu fiziološku funkciju. Ti su postupci vrlo važni kod liječenja nezrelih trajnih zuba nekrotične pulpe jer omogućavaju daljnji razvoj korijena i jačanje stijenki dentina. Regenerativna endodoncija uključuje revaskularizaciju korijenskog kanala terapijom zgrušavanja krvi i matičnih stanica, kao što su postnatalne terapije matičnih

stanica. Revaskularizacija korijenskog kanala putem zgrušavanja krvi omogućava „dezinfekciju“ nekrotičnog sadržaja pulpe, a zatim se instrumentacijom preko apeksa korijenskog kanala potiče krvarenje u prostor kanala. PRF može poslužiti kao sredstvo za revaskularizaciju mladih trajnih zuba kod kojih je nezavršen rast korijena s nekrotičnom pulpom. Kako je PRF bogat faktorima rasta, poboljšava staničnu proliferaciju i diferencijaciju te djeluje kao matriks za urastanje tkiva (22-24).

Provedena su istraživanja u kojima se uspoređivalo djelovanje MTA-a (engl. *mineral trioxide aggregate*) i PRF-a u procesu revaskularizacije te je dokazano kako nema značajnih razlika, osim što je korištenje PRF-a ekonomičnije. Dakle, oboje pokazuju dobre rezultate u poticanju završetka razvoja korijena kod kojeg je pulpa nekrotična. Suprotno tome, u nekim su se istraživanjima pokazali neuspjesi terapije jer nije bilo moguće ostvariti revaskularizaciju izazivanjem krvarenja instrumentacijom „preko apeksa“ korijenskog kanala niti kontrolirati sastav i koncentraciju stanica koje se nalaze u krvnom ugrušku (23).

7. PRF u oralnoj kirurgiji

Defekti tkiva čeljusti s kojima se susrećemo u oralnoj kirurgiji posljedica su trauma, patoloških procesa te fiziološkog procesa starenja. Razlikuju se od slučaja do slučaja te su često vrlo opsežni pa preostalo tkivo, posebno koštano, ostaje preslabo za mogućnost spontanog cijeljenja. U prošlosti su mogućnosti liječenja bile vrlo ograničene zbog nepoznavanja metoda terapije te nedostatka materijala, a posebno u slučaju augmentacije i regeneracije resorbirane kosti. Bez terapije defekti su cijelili stvaranjem ožiljka bez koštane potpore. Danas je pomoću novih terapija i otkrića materijala omogućeno potpuno cijeljenje i regeneracija koštanog i mekog tkiva.

Tako je trombocitima obogaćen fibrin (PRF) pronašao svoju široku primjenu, kako u ostalim granama dentalne medicine, i u oralnoj kirurgiji. Koristi se u terapiji nakon ekstrakcije zuba, oroantralne komunikacije i fistule, osteonekroze čeljusti, alveotomije, cistektomije, ekscizije te u liječenju defekata sluznice i kosti, kao i kod resekcija tumora čeljusti.

7.1. Postekstrakcijska alveola

Alveolitis sicca dolorosa (lat. *siccus*; *3-suh*; *dolor-oris*, *m*, *bol*) upala je postekstrakcijske rane s prisutnošću boli koja traje dulje od 24 sata i počinje 2 do 3 dana nakon vađenja zuba. Jedna je od najčešćih komplikacija koje se javljaju nakon ekstrakcije. Bol mogu uzrokovati zaostali frakturirani fragmenti stijenke alveole i strana tijela, ali se ne mogu smatrati alveolitisom, iako poneki autori i u tim slučajevima koriste termin *alveolitis sicca*. Pacijent

se, osim na bol, često žali na neugodan zadah i okus. Liječi se konzervativno, kirurški i konzervativno-kirurški, što je i najprihvatljivija metoda (26).

Danas je dostupna i metoda liječenja PRF-om koji sadrži faktore rasta pomoću kojih ubrzava cijeljenje rane čime smanjuje mogućnost nastanka komplikacija, a L-PRF (engl. *leukocyte-platelet rich fibrin*) koji sadrži i leukocite sprječava daljnju infekciju (27, 28).

7.2. Postekstrakcijska bol (lat. *dolor post extractionem*)

Postekstrakcijska bol ili *dolor post extractionem* patološki je poremećaj normalnog cijeljenja rane gdje zbog raznih čimbenika ne dolazi do fiziološkog stvaranja krvnog ugruška ili dolazi do njegovog raspada (kolikvacije). U oba slučaja posljedice su iste, javlja se lokalna upala alveole, a slobodni završetci živaca izloženi su raznim mehaničkim, termičkim i kemijskim utjecajima koji rezultiraju nastankom intenzivne boli.

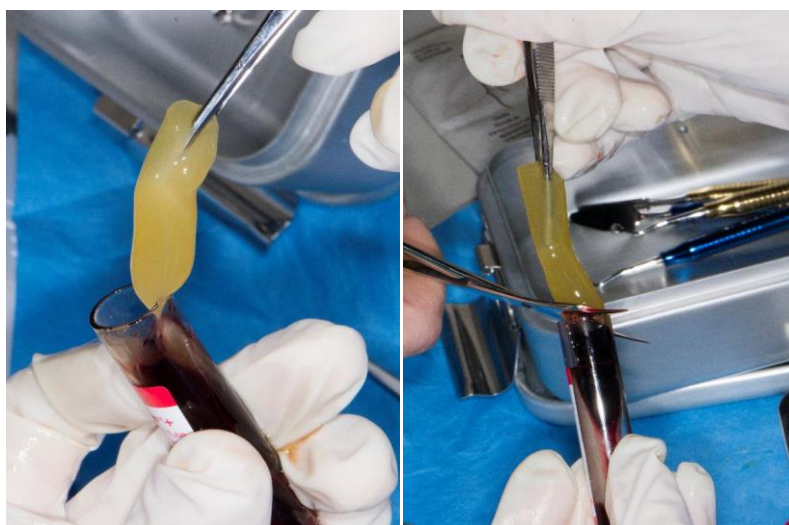
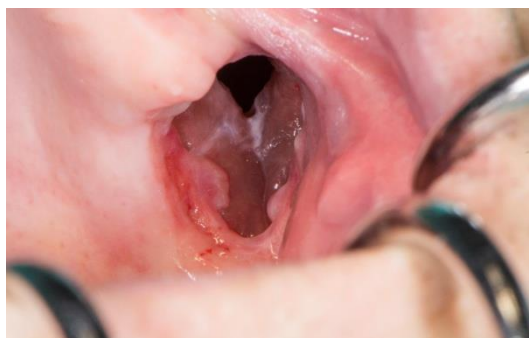Liječi se konzervativno, konzervativno-kirurški i kirurški (29).

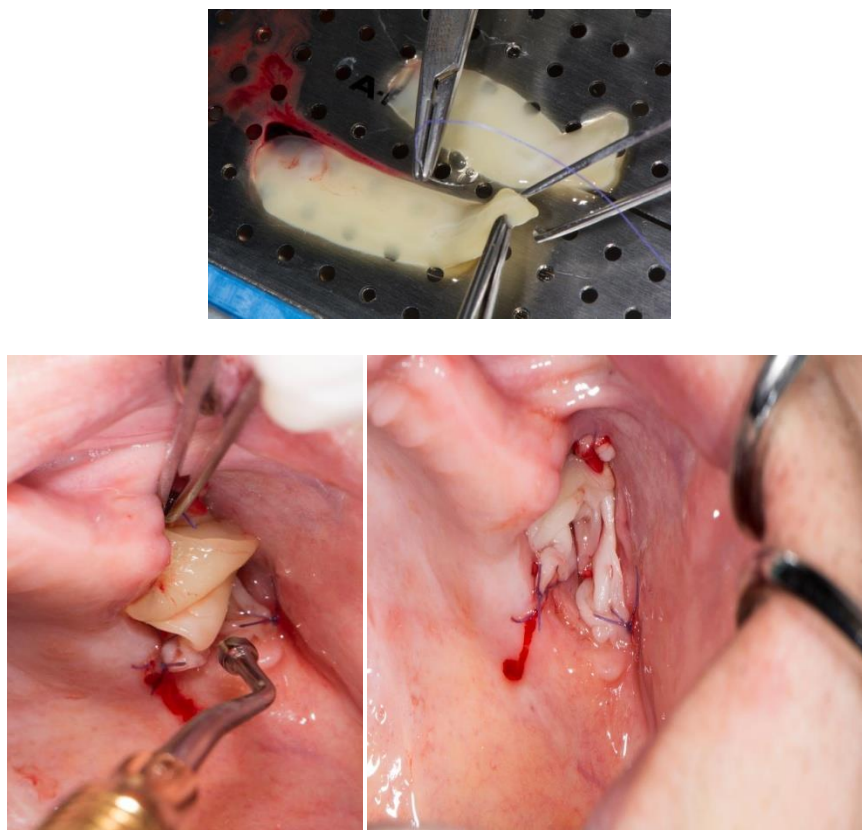
PRF se počeo primjenjivati kako bi spriječio nastanak upale. Fibrinska mrežica koja sadrži velike količine trombocita i faktora rasta potiče stvaranje ugruška te time sprječava nastanak upale (30).

7.3. Oroantralna komunikacija i oroantralna fistula

Alveolarni recesus maksilarnog sinusa u različitim je topografskim odnosima prema zubnim korjenovima, ovisno o tome je li jače ili slabije razvijen. Komunikacija između recesususa i zubnih korjenova ne postoji, već su vrškovi

korjenova odvojeni koštanom lamelom od recesususa ili pak sluznicom sinusa. Periapikalni procesi, odontogene ciste ili pak patološki procesi u maksilarnom sinusu mogu razoriti opisano područje i tada vrškovi korjenova strše u alveolarni recesus. Korjenovi drugog pretkutnjaka te prvog i drugog kutnjaka najbliže su alveolarnom recesusu, a kod jako razvijenog recesususa i korjenovi prvog pretkutnjaka i umnjaka. Vađenjem tih zubi, posebno ako ih od maksilarnog sinusa dijeli samo tanka koštana lamela ili samo sinusna sluznica, može doći do nastanka oroantralne komunikacije (31). Perzistirajuća oroantralna komunikacija dovodi do nastanka fistule. Liječenje ovisi o veličini komunikacije. PRF se pokazao uspješnim u terapiji (32, 33).





Slika 5. Oroantralna fistula; prikaz slučaja. Ljubaznošću doc.dr.sc. Dragane Gabrić,
dr.dent.med.

7.4. Osteonekroza čeljusti

Osteonekroza je propadanje koštanog tkiva karakterizirano inhibicijom osteoblastogeneze te apoptozom osteocita. Etiološki povezana je s mnogim bolestima (srpasta anemija, sistemski lupus, dekompresijska bolest) i terapijskim metodama (kortikosteroidi, radioterapija). Osim toga, danas se osteonekroza etiopatogenetski također povezuje s terapijom bisfosfonatima, posebno kod pacijenata kojima je provedena parodontološka i oralnokirurška terapija (34).

PRF se koristi u terapiji osteonekroze s ciljem povećanja revaskularizacije i regeneracije koštanog i epitelnog tkiva. Istraživanja potvrđuju uspješnost terapije (35).

7.5. Alveotomija

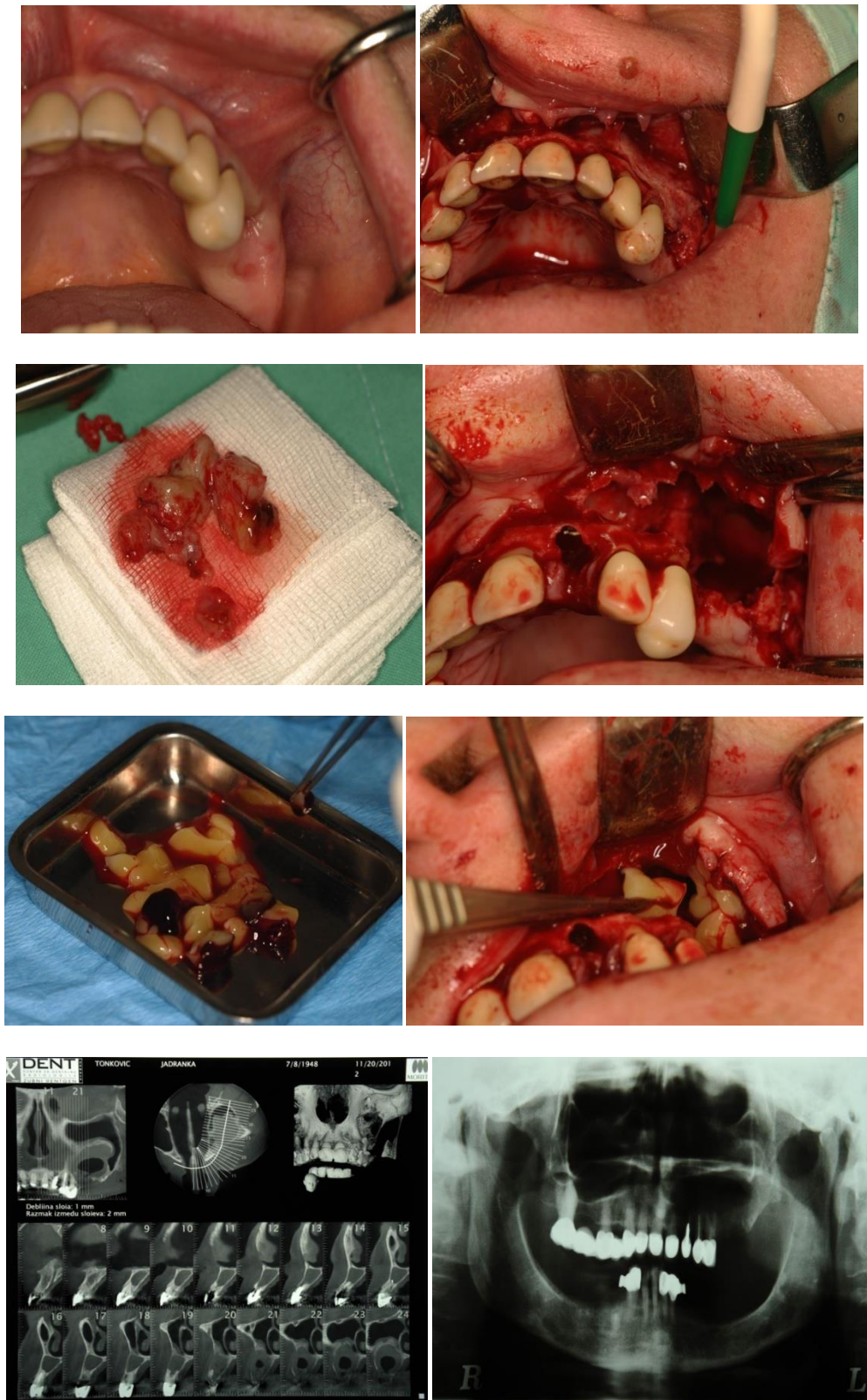
Terapija retiniranih i impaktiranih trećih molara je kirurško uklanjanje istih, tj. alveotomija. Alveotomija u području trećih molara označava ciljano odstranjivanje kosti koja inkludira umnjak te onemogućuje njegovo izvlačenje. Nakon uklanjanja njegova koštanog oklopa, zub se ekstrahira (36).

Istraživanjem, uspoređivana je primjena PRP-a (kontrolna skupina) i PRF-a nakon alveotomije impaktiranog trećeg kutnjaka, čime je dokazano kako PRF pokazuje bolju mogućnost regeneracije tkiva (37).

7.6. Cistektomija

Cistektomija je postupak odstranjenja ciste čeljusti. U usnoj se šupljini najčešće pojavljuju radikularne ciste (2/3 svih zubnih cista).

Nekoliko je postupaka liječenja ciste, ovisno i o njezinoj veličini. PRF se također uveo u terapiju pokazujući uspješne rezultate. Nakon enukleacije ciste, u kombinaciji s koštanim graftom, stavlja se PRF s ciljem bržeg oporavka, uz druge prednosti kao što su ekonomičnost i dostupnost (38).



Slika 6. Cistektomija velike ciste; prikaz slučaja. Ljubaznošću doc. dr. sc. Dragane Gabrić,
dr.dent.med.

7.7. Ekscizija

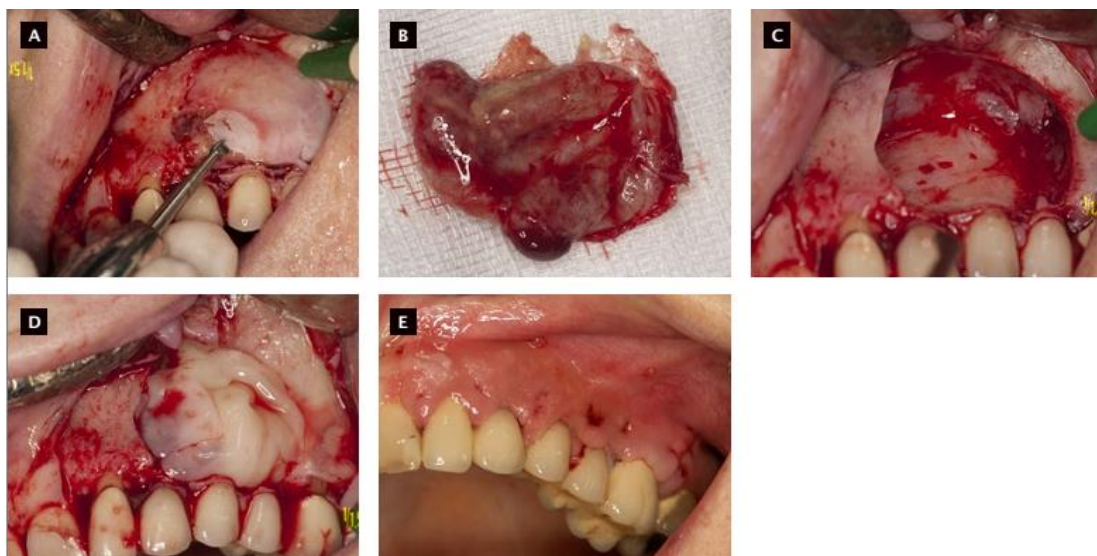
Liječenje nekontroliranih i težih oblika oralnih bolesti (npr. lichen i leukoplakia) je ekscizija. Kako bi se ubrzalo cijeljenje rane, nakon zahvata koristit će se PRF. PRF sadrži citokine i faktore rasta koji potiču brže cijeljenje ekscizijske rane, a istraživanja su pokazala vrlo uspješne rezultate nakon njegove primjene (39).

7.8. Sluznički defekti

Postoje različiti defekti sluznice, poput hiperkeratoza, koje je potrebno liječiti. PRF je pronašao svoju primjenu u liječenju takvih defekata. Provedeno je istraživanje u kojem se pomoću PRF membrane liječila hiperkeratoza sluznice. Ishod terapije pokazao se uspješnim te se PRF počeo koristiti za regeneraciju različitih oblika površinskih defekata oralne sluznice (40).

8. PRF u augmentativnim tehnikama

PRF-graft koristi se u augmentativnim tehnikama zaostalih koštanih defekata, samostalno ili u kombinaciji s biomaterijalom. Prednost je samostalne primjene ekonomska dostupnost zahvata za pacijenta.



Slika 7. Primjena PRF-a u augmentaciji koštanog defekta nakon cistektomije maksile (4)

Prilikom augmentacije alveolarnog grebena tehnikom GBR-a, PRF-membrana može se koristiti za zaštitu i stabilizaciju koštanog nadomjestka. PRF će ubrzati zarastanje mekog tkiva te smanjiti mogućnosti dehiscijencije i ekspozicije membrane. Svaka ekspozicija membrane rezultira smanjenom količinom regenerirane kosti. Kod neresorptivnih membrana ekspozicija i prijevremeno uklanjanje kosti javlja se i u 40% slučajeva. PRF-ugrušak škarama se može usitniti na manje komadiće i dodati koštanom nadomjestku koji će bolje međusobno povezati graft u cjelinu, potaknuti neoangiogenezu, proliferaciju i kemotaksiju osteoprogenitornih stanica. PRF-membrana, za

razliku od komercijalnih resorptivnih ili neresorptivnih, ekonomski je prihvatljivija, čime se smanjuju troškovi za pacijenta (4).

8.1. Veliki koštani defekti

Kako je svaki slučaj jedinstven, indikacije za vrstu kirurškog zahvata potrebnog u pojedinim slučajevima postavljamo individualno, ovisno o značajkama koštanog defekta, koristeći biomaterijale kojima bi se mogao ostvariti optimalan učinak. Treba imati na umu kako je bez koštane potpore nemoguće postići željenu harmoniju mekih tkiva pa će svaki takav slučaj s koštanim defektom pratiti indikacija za jedan od predloženih kirurških zahvata. Na kraju, sve se ipak svodi na samostalni odabir kliničara o vrsti terapije.

Koštana augmentacija složen je i osjetljiv kirurški zahvat, no nužno potreban ako se žele ostvariti dobri i predvidivi rezultati u daljnjoj implanto-protetskoj terapiji. Vremenski, zahvati augmentacije alveolarnog grebena podijeljeni su na one koji se rade prije i one nakon postave implantata. Postavljanje implantata često zahtijeva rekonstrukciju bezubog grebena u horizontalnoj i vertikalnoj dimenziji.

8.1.1. Horizontalna augmentacija

Indikacija za horizontalnu blok augmentaciju jest stanje u kojem postoji očuvana visina grebena, no rezidualna širina je manja od tri mm. Za točnu procjenu širine preporučena je sagitalna snimka, danas lako dostupna na CBCT-u. Kliničkim pregledom lako se može previdjeti razmjera defekta jer se

pokazalo kako meka tkiva mogu imati tendenciju povećanja volumena nakon ekstrakcije zuba. Običnom ortopantomogramskom snimkom nemoguće je odrediti stupanj resorpcije koštanog tkiva u horizontalnoj dimenziji. Debljina mekih tkiva nakon ekstrakcije zuba, posebice u frontalnoj maksilarnoj regiji, ponekad može zamaskirati stvarnu rezidualnu količinu tvrdog koštanog tkiva. Povećanje koštanog volumena augmentacijom koštanim blokom nakon urednog zacjeljivanja bez komplikacija u horizontalnoj dimenziji iznosi četiri do pet milimetara. Najčešća komplikacija koja se javlja kod augmentacije koštanim blokom jest dehiscijencija mekih tkiva, koja se može javiti u do šest posto slučajeva. Očekivana stopa preživljavanja implantata u kosti augmentiranoj blok tehnikom iznosi i do 99 posto. Resorpcija koštanog bloka relativan je problem. Ona je obično površinska i može biti i do 50 posto volumena, stoga se uvijek preporuča upotreba predimenzioniranog koštanog bloka, računajući na minimalnu resorpciju koja će biti prisutna kod druge operacije s ugradnjom implantata. Stupanj resorpcije može se minimalizirati prekrivanjem ksenogenim biomaterijalom i membranom. Pokazalo se kako ksenogeni koštani nadomjestak u kombinaciji s membranom ima protektivnu funkciju pa je konačan ishod drastična smanjenost površinske resorpcije bloka, stoga treba naglasiti kako će stupanj resorpcije u konačnici ovisiti o više čimbenika, u prvom redu o tehnici (s prekrivanjem biomaterijalom i membranom ili bez), podrijetlu grafta (intraoralno ili ekstraoralno) te vremenu zacjeljenja (41).

Pokazano je da kod primjene čimbenika rasta nije potrebna membrana za uspješnu horizontalnu regeneraciju kosti te se tako postupak GBR-a znatno

pojednostavnjuje i izbjegavaju se potencijalne komplikacije ekspozicije membrane te neuspjeh regeneracije. To je razlog zbog kojega je terapija izbora korištenje PRF-a. Trombociti, leukociti, faktori rasta i citokini koje PRF sadrži čine ga uspješnijim od ostalih biomaterijala u iscjeljivanju s ogromnim potencijalom za kost i regeneraciju mekih tkiva (42).

Vrijeme postave implantata ovisi o tehnici augmentacije. Koštani blok već nakon trećeg mjeseca pokazuje visok stupanj integracije s okolnim tkivom. U slučaju augmentacije isključivo autolognim koštanim blokom preporuča se postava implantata već nakon tri mjeseca da bi se reducirala daljnja resorpcija grafta. Kod augmentacije grebena blokom u kombinaciji sa ksenogenim koštanim nadomjestkom i membranom čeka se četiri do šest mjeseci za ugradnju implantata. Nakon šestog mjeseca nastupa opsežnija resorpcija grafta (41).

8.1.2. Vertikalna augmentacija

Vertikalna blok (*onlay*) augmentacija složen je i vrlo izazovan zahvat nadoknade izgubljene visine alveolarnog grebena s obzirom na sva anatomska ograničenja koja prate taj gubitak visine. Manjak mekih tkiva i nepredvidljiva resorpcija najveći su problem. Indikacija za vertikalnu blok augmentaciju stanje je u kojem postoji gubitak visine grebena veći od četiri milimetra. Blok augmentacijom moguće je dobiti do pet milimetara visine. Ipak valja imati na umu visoku incidenciju komplikacija, od kojih je dehiscijencija i izloženost grafta najčešća, gotovo više od osam posto slučajeva. Stopa preživljavanja implantata u vertikalno augmentiranim

grebenima iznosi više od 96 posto. Moguća je resorpcija grafta do 15 posto u visini tijekom prve tri godine.

Kako bi se pokušale smanjiti mogućnosti komplikacija, također se PRF uvodi u terapiju. Kao i kod horizontalne augmentacije, cilj je potaknuti regeneraciju kosti i mekih tkiva, ubrzati oseintegraciju implantata, a time i cijeljenje (41).

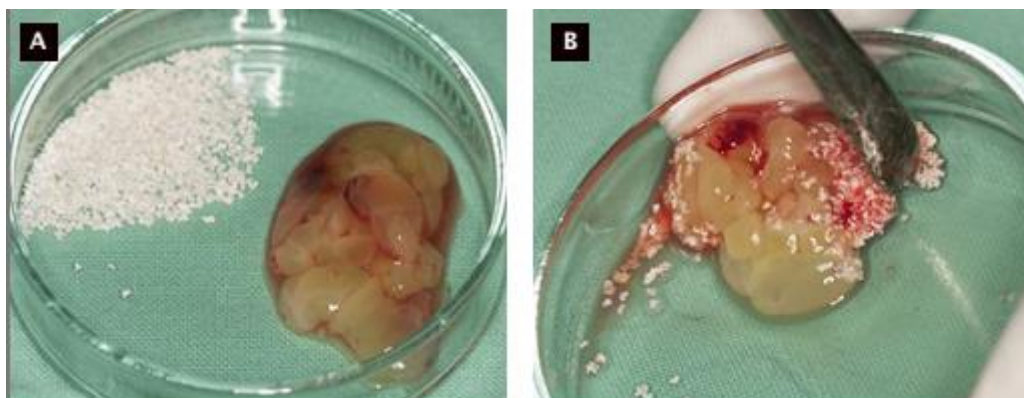
8.2. Regenerativna parodontna kirurgija

U regenerativnoj parodontnoj kirurgiji PRF se može koristiti kao dodatak koštanom nadomjestku ili kao zamjena za koštani nadomjestak za ispunjavanje infrakoštanih parodontnih defekata. Nakon odizanja režnja, debridmana infrakoštanog defekta te struganja i poliranja površine korijena, defekt se ispuni PRF-om i prekrije PRF-membranom te fiksira resorptivnim šavovima oko susjednog zuba. U odnosu na početnu situaciju, smanjuje se dubina parodontnog džepa, a ispunjenost koštanog defekta i razina kliničkog pričvrstka poboljšavaju se. Rezultati su bolji ako se u infrakoštanim defektima aplicira ksenograftni koštani nadomjestak uz dodatak PRF-a. Zamjena kolagene membrane, koja se inače koristi u GTR-tehnici, PRF-membranom smanjuje troškove liječenja, eliminira gubitak vremena potreban za adaptaciju i postavljanje membrane te značajno pojednostavljuje kiruršku tehniku. U usporedbi s vezivotkivnim transplantatom (engl. *connective tissue graft*, CTG), kod prekrivanja gingivalnih recesija, korištenjem PRF-membrane dobiveni su slični rezultati kao i kod prekrivanja gingivnih recesija kod tehnike koronarno pomaknutog (engl. *coronally advanced flap*, CAF)

režnja. Upotrebom CTG-a širina keratiniziranog tkiva bila je veća, dok je u PRF-skupini cijeljenje tkiva bilo brže, a pacijenti su imali manje neugodnosti. Slični su se rezultati dobili i kada se uspoređivala upotreba PRF-a i EMD-a u prekrivanju gingivalnih recesija tehnikom koronarno pomaknutog režnja (4).

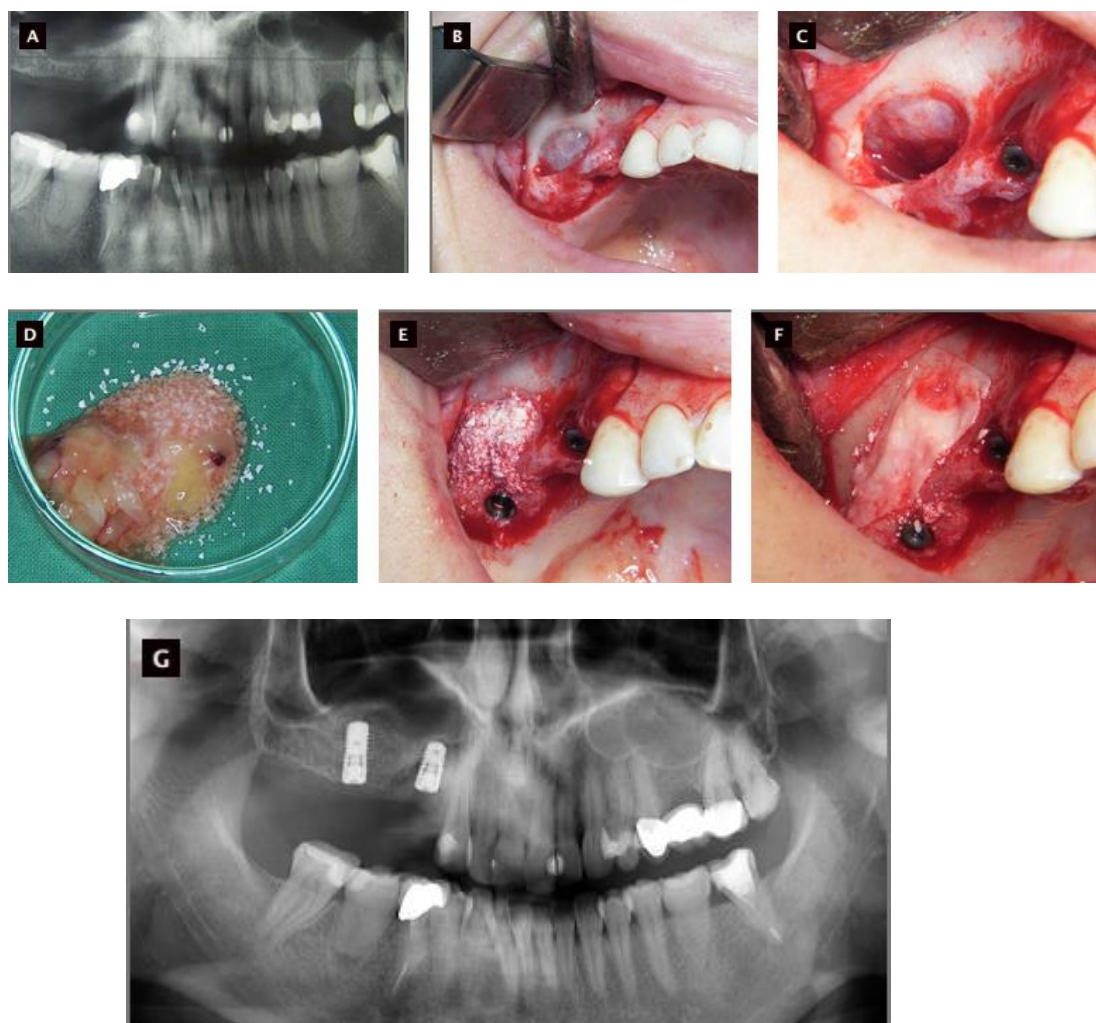
8.3. Podizanje dna maksilarnog sinusa

PRF se koristi kod zahvata lateralnog pristupa sinus liftinga, kao i kod transkrestalnog pristupa osteotomima. Aplikacija PRF-a s koštanim nadomjestkom. Nakon centrifugiranja PRF-a ugrušak se posebnim sterilnim škarama nareže na sitne komade i pomiješa s koštanim nadomjestkom.



Slika8. Miješanje PRF-ugruška i umjetnog koštanog nadomjestka (4)

U slučaju ksenogenog ili aloplastičnog nadomjestka PRF će pojačati osteoinduktivna svojstva nadomjestka, djelujući na proliferaciju i kemotaksiju osteoblasta unutar susjednih zidova sinusa te na poboljšanu migraciju i odlaganje kosti na čestice grafta.



Slika 9. Preoperativni ortopantomogram, pneumatizacija desnog maksilarnog sinusa (slika a); Lateralni pristup prozorom za elevaciju dna maksilarnog sinusa (slika b, c); Augmentacija sinusa kombinacijom PRF- ugruška i ksenogenog koštanog materijala, uz ugradnju dentalnih implantata (slika d-f); Postoperativni ortopantomogram (slika g) (4)

Klinički se može očekivati brža mineralizacija grafta. Također, doći će do izražaja pozitivan utjecaj PRF-a na meka tkiva u smislu ubrzanog cijeljenja i sprječavanja dehiscijencije rane. Čestice grafta mogu se hidrirati sa serumskim eksudatom bogatim vitronektinom, staničnim adhezijskim

proteinom koji povezuje čestice grafta i time poboljšava svojstva rukovanja graftom (4).

8.3.1. Aplikacija PRF-membrane na Schneiderovu membranu

PRF-membrana djeluje kao mehanička i biološka zaštita Schneiderove membrane, štiteći je od perforacija koje mogu nastati kompakcijom čestica koštanog nadomjestka u sinusnu šupljinu. PRF-membranom mogu se sanirati postojeće perforacije, a faktori rasta mogu ubrzati njezino cijeljenje. Također, može se stabilizirati koštani nadomjestak oko vrha implantata (4).

8.3.2. Aplikacija PRF-membrane preko lateralnog prozora

PRF-membrana može se aplicirati umjesto resorptivne kolagene membrane preko lateralnog prozora kako bi se spriječila invaginacija mukogingivnog tkiva. Njezine su prednosti da je ekonomski prihvatljivija kao autologni biomaterijal i biološki je aktivna jer otpušta faktore rasta koji ubrzavaju cijeljenje mekog tkiva i kosti (4).

8.3.3. Aplikacija PRF-a umjesto koštanog nadomjestka

PRF kao zamjena za koštane nadomjestke može se koristiti kod tehnike lateralnog pristupa i kod tehnike krestalnog pristupa osteotomima. U lateralnom pristupu nakon elevacije Schneiderove membrane, PRF-membrana polaže se preko iste da bi zaštitila i zatvorila postojeće

perforacije. Nakon postavljanja implantata sinusna se šupljina ispuni s nekoliko PRF-cilindara, a pristupna fenestra pokrije se jednom ili dvjema PRF-membranama da bi spriječila invaginaciju mekog tkiva u sinusnu šupljinu. Kod vertikalne tehnike, PRF-čep aplicira se osteotomom unutar sinusa kao zamjena za koštani nadomjestak (4).

8.4.PRF kod prezervacije alveole

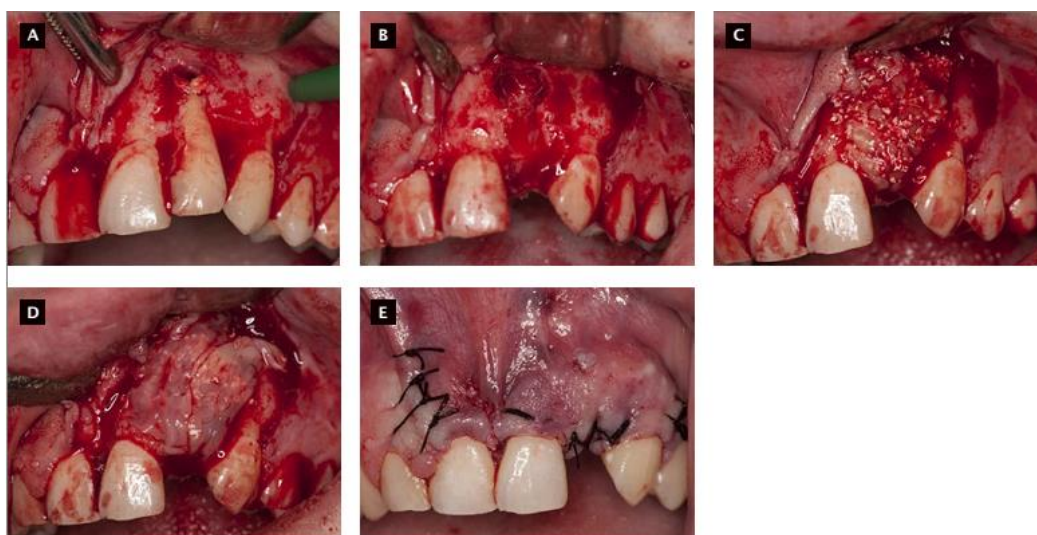
PRF se može koristiti samostalno u tehnikama prezervacije alveole da bi se očuvale dimenzije i ubrzalo zarastanje koštanog i mekog tkiva. Nakon četiri mjeseca zarastanja postekstrakcijske alveole ispunjene su zreloom kosti, bez invaginacija mekih tkiva. Dimenzije alveolarnih grebena gotovo su očuvane, s minimalnim gubitkom širine od 7,38% i visine grebena od 7,13% (46). U istraživanjima u kojima su korištene resorptivne membrane i koštani nadomjestci, nađene su resorpcije od 17,79% visine i 11,59% širine, a u nekim istraživanjima i veće (47). Dakle, umjetni koštani nadomjestci usporavaju zarastanje alveole i umanjuju kvalitetu regenerirane kosti (4).

8.4.1.Ostale prednosti kod korištenja PRF-a samostalno u regeneraciji kosti su:

1. brže izvođenje prezervacije alveole kada se ne koristi membrana, jer je za adaptaciju membrane potrebno više vremena
2. eliminacija komplikacija i smanjena količina regenerirane kosti kao posljedica ekspozicije membrane
3. bolja kvaliteta kosti jer novoformirana kost neće sadržavati čestice umjetnog koštanog nadomjestka

4. prevencija smanjenja dimenzija alveolarnog grebena prilikom cijeljenja jer izostaje upalna reakcija ili reakcija na strano tijelo, prisutna prilikom zarastanja alveole ispunjene koštanim nadomjestkom, koja može dovesti do resorpcije unutarnjih stijenki alveole i uzrokovati stanjenje alveole (4).

Danas se PRF u tehnici prezervacije alveole trozidnog koštanog defekta koji su obično posljedica uzdužnih fraktura korijena zubi najčešće koristi u kombinaciji s nekim od umjetnih koštanih nadomjestaka (4).



Slika 10. Primjena PRF ugrađivanja u kombinaciji s ksenogenim koštanim nadomjestkom u augmentaciji koštanog defekta zaostalog nakon ekstrakcije zuba s uzdužnom frakturom korijena (4)

8.5. PRF u onkologiji

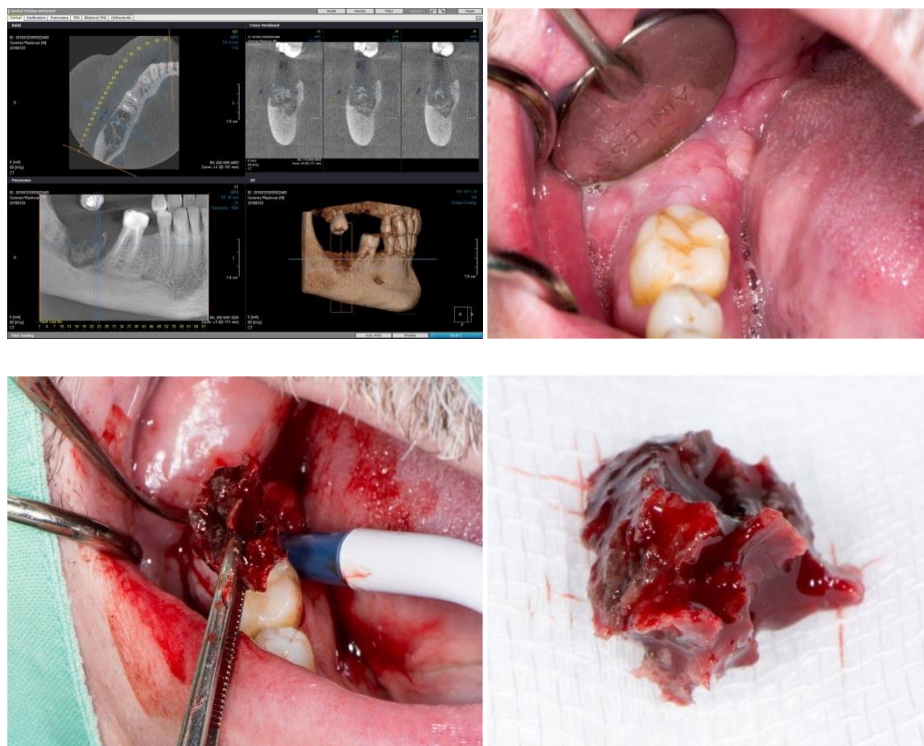
8.5.1. Osteonekroza čeljusti

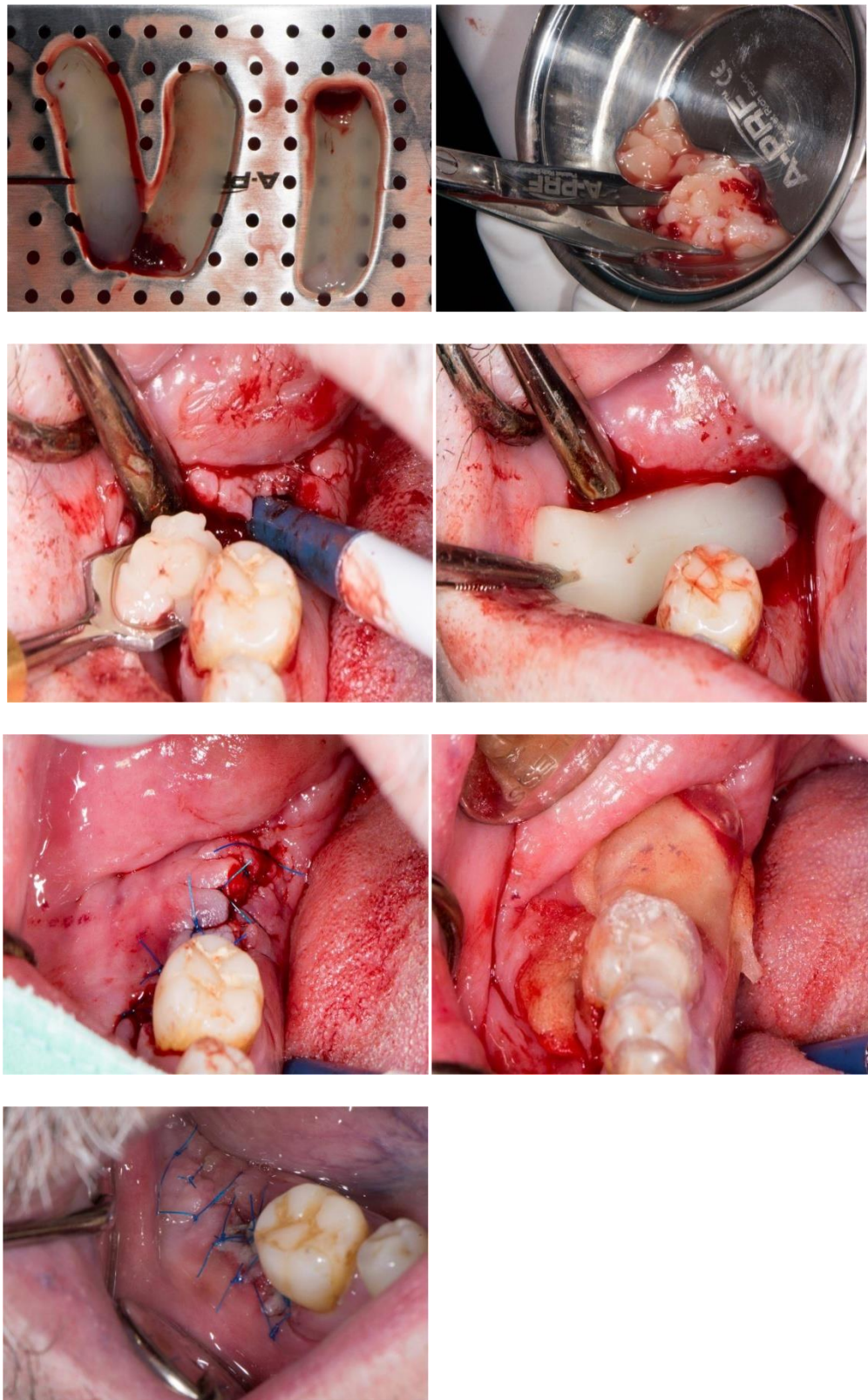
Osteonekroza čeljusti je odumiranje koštanog tkiva čeljusti praćena bolovima i oticanjem čeljusti, pomičnošću zuba i nastankom ogoljelih površina kosti na čeljusti što je praćeno simptomima infekcije. Danas doktori dentalne medicine sve češće susreću osteonekrozu, povezujući ju s pacijentima koji koriste lijekove, bisfosfonate te u literaturi ovu nuspojavu opisuju kao „bisfosfonatima inducirana osteonekroza čeljusti (BIONJ)“ (43).

Bisfosfonati se u medicini primjenjuju od 60-ih godina 20.stoljeća. Tada su ponajprije korišteni u terapiji Pagetove bolesti. Danas se bisfosfonati koriste u terapiji različitih bolesti kao što su osteoporoza, Morbus Paget, koštano metastaziranje solidnih tumora i hiperkalcemije. Terapija ovim lijekovima različito utječe na kvalitetu života, producirajući značajan morbiditet u zahvaćenih pacijenata. Terapija BIONJ-a dugotrajna je i katkada s upitnim rezultatom. Ako pacijent zadovoljava sljedeća tri kriterija, može se postaviti dijagnoza BIONJ-a. To su trenutno ili prijašnje liječenje bisfosfonatima, ekspanirana kost u maksilofacijalnoj regiji koja perzistira duže od 8 tjedana, anamneza bez radioterapije čeljusti. BIONJ na početku izgleda kao nekrotizirajuća parodontna bolest ili kao ulkus koji ne cijeli. Ostali simptomi BIONJ-a su avaskularna nekroza kosti, ekstraoralna fistula, patološki prijelomi čeljusti (43).

Liječi se ovisno o stupnju bolesti redom uključujući vodice za ispiranje usta (0.12% CHX), antibioticima (penicilin u kombinaciji s metronidazolom) kod

osteomijelitisa. U slučaju alergije na penicilin koriste se kinolonski preparati, doksiciklin, eritromicin i azitromicin) i kirurško uklanjanje sekvestara nekrotične kosti. Kod težih infekcija nastala situacija rješava se kombinacijom penicilina i metronidazola ili kinolonskog preparata ili eritromicina/klindamicina s metronidazolom. Prekid terapije uz kirurško liječenje (sekvestrektomija) u kombinaciji s antibioticima može dovesti do izlječenja. Kirurško liječenje podrazumijeva i uporabu PRF-a (43). PRF ubrzava vaskularizaciju, a time i koštano te epitelno cijeljenje nastalog defekta. Hiperbarična komora prije i nakon dentalnog zahvata omogućava cijeljenje s manje komplikacija kod pacijenata koji koriste bisfosfonate (44).





Slika 11. Bisfosfonatima uzrokovana osteonekroza čeljusti; prikaz slučaja. Ljubaznošću dr. sc. Marka Granića, dr.med.dent.

8.5.2. Resekcija tumora čeljusti

Specifičnost usne šupljine jest u činjenici da njezin epitel ima sposobnost stvaranja zuba, pa u tome zbivanju nastaju mogućnosti razvoja cijelog niza tvorbi neoplastičkog karaktera, koje se mogu razviti u bilo kojem trenutku razvoja zuba. Za najveći broj tumora druge etiologije, koji se pojavljuju u usnoj šupljini i čeljustima, postoje sličnosti usporedive s tumorima koji se pojavljuju u istovrsnim tkivima drugih dijelova tijela (45). Većinom rastu asimptomatski dok svojom veličinom ne počnu destruirati kost i tkivo, pokazujući i ostale simptome (bol, pečenje, nemogućnost gutanja i govora...) te ostavljajući trajne deformacije.

Liječenje je konzervativno, enukleacijom i kirurški, radikalnom resekcijom čeljusti. Danas je terapija izbora radikalno, kirurški zbog sklonosti recidiviranju (45).

Provedena su istraživanja u kojima se dokazalo kako PRF i u liječenju odontogenih tumora poput ameloblastoma i odontoma daje dobre rezultate, potičući regeneraciju kosti i parodontnog tkiva unutar 6 mjeseci (46).

9. Rasprava

Trombocitima obogaćen fibrin (PRF) predstavlja inovaciju u uporabi trombocitnog gela. Sastoji se od fleksibilne i snažne fibrinske mrežice i velike količine trombocita te njihovih faktora rasta.

Prvi je materijal koji sadrži faktore rasta trombocitima obogaćena plazma (PRP). PRP je formirana dodavanjem umjetnog koagulansa u krv te, za razliku od PRF-a, ne sadrži fibrinsku mrežicu zbog čega se faktori rasta otpuštaju jednokratno i nekontrolirano prilikom pripreme i aplikacije PRP-a što neposredno djeluje samo na početni stadij cijeljenja rane uz izostanak produljenog učinka važnog u regeneraciji koštanog i mekog tkiva. Upravo zbog toga fibrinska mrežica ima važnu ulogu u regenerativnim svojstvima PRF-a. Zbog toga trombocitima obogaćen fibrin ima višestruke prednosti ispred trombocitima obogaćene plazme. Najveće su prednosti jednostavnost postupka pripreme preparata, minimalna trauma te dostupnost svakom pacijentu jer nastaje centrifugiranjem samo njegove vlastite krvi.

Za pripremu PRF-a bitna je brzina prikupljanja krvi i početka centrifugiranja. U PRF-tehnici fibrin se polimerizira prirodno i sporo za vrijeme centrifugiranja, što omogućava stvaranje homogene 3D-organizirane strukture, u koju su ugrađeni faktori rasta i trombociti. Također, struktura fibrina čini kostur (kalup) po kojem migriraju endotelne stanice, osteoblasti i druge stanice za vrijeme zarastanja tkiva. Prisutnost tako organizirane fibrinske mrežice na početku zarastanja rane ubrzava angiogenezu rane, što omogućuje bržu migraciju osteoblasta i početak stvaranja kosti. Carrol i

suradnici dokazali su na istraživanju provedenom u *in vitro* uvjetima da se iz PRF-a otpušta šest faktora rasta u nepromijenjenoj koncentraciji tijekom sedam dana. Tijekom idućih 7 do 11 dana fibrinska se mrežica razgrađuje, dok se faktori rasta progresivno otpuštaju.

Brojnim istraživanjima dokazano je kako se uporabom PRF-a ubrzava mekotkivno i koštano cijeljenje, smanjuje mogućnost infekcije rane te postoperativna bol.

10. Zaključak

Jednostavnost pripreme te dostupnost svakom pacijentu, uz minimalnu traumu, najveće su prednosti trombocitnih koncentrata, što će zasigurno utjecati na buduću primjenu u oralnoj kirurgiji. Potrebna su daljnja istraživanja biološke aktivnosti fibrinskih molekula zbog boljeg razumijevanja trombocitnih i upalnih komponenti PRF-a te širenja polja kliničke primjene.

11. Sažetak

Trombocitima obogaćen fibrin (engl. *platelet rich fibrin*, PRF) autologni je biomaterijal koji predstavlja drugu generaciju trombocitnih koncentrata. Tehniku uporabe PRF-a predstavili su u Francuskoj 2001. godine Choukroun i sur. Nasljednik je trombocitima obogaćene plazme (PRP) s višestrukim prednostima.

PRF se sastoji od trombocita, leukocitnih citokina, faktora rasta i fibrinske mrežice koja ih međusobno povezuje. Trombociti stvaraju trombocitni čep, tj. krvni ugrušak te potiču lučenje faktora rasta. Faktori rasta upravljaju proliferacijom, kemotaksijom, sintezom matriksa i morfogenezom tkiva. Otpuštanjem citokina i faktora rasta PRF potiče sintezu kolagena te formiranje kosti.

PRF nastaje samo centrifugiranjem krvi pacijenta bez uporabe dodatnih aditiva.

Primjenjuje se u parodontnoj, oralnoj, maksilofacijalnoj i plastičnoj kirurgiji te u otorinolaringologiji kao dodatno sredstvo u liječenju različitih oblika koštanih i sluzničkih defekata, trauma i infekcija.

Najveće su prednosti rada s PRF-om jednostavnost priprema preparata, mali troškovi, dostupnost svakom pacijentu te minimalna trauma.

12. Summary

Platelet Rich Fibrin (engl. *Platelet Rich Fibrin*, PRF) is autologous biomaterial which represents the second generation of platelet concentrates. The technique of the use of PRF was presented in France, in 2001, by Choukroun et al. It is the successor of the platelet-rich plasma (PRP) with multiple benefits.

PRF consists of platelet, leukocyte cytokines, growth factors and fibrin network that interconnects them. Platelets produce platelet plug ie. blood clot and stimulate the secretion of growth factors. Growth factors govern proliferation, chemotaxis, synthesis of matrix and tissue morphogenesis. The release of cytokines and growth factors in PRF stimulates collagen synthesis and bone formation.

PRF occurs by only centrifuging patient's blood without the use of additional additives.

It is applied in periodontal, oral, maxillofacial and plastic surgery and in otorhinolaryngology as an additional tool in the treatment of various forms of bone and mucosal defects, trauma and infections.

The biggest advantages of working with PRF are the ease of product preparation, low cost, availability to each patient and minimal trauma.

13. Literatura

1. Nguyen TT, Mui B, Mehrabzadeh M, Chea Y, Chaudhry Z, Chaudhry K, Tran DS. Regeneration of Tissues of the Oral Complex: current clinical trends and research advances. *J Can Dent Assoc* 2013; 79:d1.
2. Albanese A, Licata ME, Polizzi B, Campisi G. Platelet-rich plasma (PRP) in dental and oral surgery: from the wound healing to bone regeneration. *Immun Ageing*. 2013; 10(1):23.
3. Marx RE, Carlson ER, Eichstaedt RM, Schimelle SR, Strauss JE, Georgeff KR. Platelet rich plasma; Growth factor enhancement for bone grafts. *Oral Surg Oral Med Oral Pathol Oral radiol Endod*. 1998; 85(6):638-46.
4. Blašković M, Gabrić Pandurić D, Katanec D, Brozović J, Gikić M, Sušić M. Primjena trombocitima obogaćenog fibrina u oralnoj kirurgiji. *Medix*. 2013; 18(103):176-81.
5. Hamdan AA, Loty S, Isaac J, Bouchard P, Berdal A, Sautier JM. Platelet poor plasma stimulates proliferation but inhibits differentiation of rat osteoblastic cells in vitro. *Clin Oral Impl Res*. 2009; 20(6):616-23.
6. Borie E, García Oliví D, Orsi IA, Garlet K, Weber B, Beltrán V, Fuentes R. Platelet-rich fibrin application in dentistry. *Int J Clin Exp Med*. 2015; 8(5):7922–929.

7. White JG, Krumwiede M. Further studies of the secretory pathway in thrombin-stimulated human platelets. *Blood*. 1987; 69(4):1196-203.
8. Zijderveld SA, Zerbo IR, van den Bergh JP, Schulten EA, ten Bruggenkate CM. Maxillary sinus floor augmentation using a beta-tricalcium phosphate (Cerabsorb) alone compared to autogenous bone grafts. *Int J Oral Maxillofac Implants*. 2005; 20(3):432-40.
9. <http://www.choufanidental.com/chin-bone-block-graft/>.
10. Lundgren S, Sennerby L. Bone Reformation. *Contemporary Bone Augmentation Procedures in Oral and Maxillofacial Implant Surgery*. *British Dental Journal*. 2009; 206(11):602-602.
11. Van Hinsbergh VW, Colleen A, Koolwijk P. Role of fibrin matrix in angiogenesis. *Ann N Y Acad Sci*. 2001; 936:426-37.
12. Anuroopa P, Padmavathi P, Vinaya Kumar R, Krishna Kripal. Role and Efficacy of L-PRFmatrix in the Regeneration of Periodontal Defect: a New Perspective. *J Clin Diagn Res*. 2014; 8(12):ZD03–05.
13. Vinaya Kumar R, Shubhashini N. Platelet rich fibrin: a new paradigm in periodontal regeneration. *Cell Tissue Bank*. 2013; 14(3):453-63.
14. Kriti A, Chetan C, Kumar N. Lateral sliding bridge flap technique along with platelet rich fibrin and guided tissue regeneration for root coverage. *J Indian Soc Periodontol*. 2013; 17(6):801–05.

15. Muthukumaraswamy A, Shaju JP, Nath S. Platelet Rich Fibrin Regeneration. *Open Dent J.* 2016; 10(Supl 1, M4): 174–81.
16. Granić M, Katanec D. Praćenje cijeljenja dentalnih implantata. *Sonda.* 2007; 8 (14-15): 72-4.
17. Tatullo M, Marrelli M, Cassetta M, Pacifici A, Stefanelli LV, Scacco S, Dipalma G, Pacifici L, Inchingolo F. Platelet-rich fibrin (PRF) in reconstructive surgery of atrophied maxillary bones: Clinical and Histological Evaluations. *Int J Med Sci.* 2012; 9(10):872-80.
18. Choukroun J, Diss A, Simonpieri A, Girard MO, Schoeffler C, Dohan SL, Dohan AJ, Mouhyi J, Dohan DM. Platelet-rich fibrin (PRF): A second-generation platelet concentrate. Part V: Histologic evaluations of PRF effects on bone allograft maturation in sinus lift. *Oral Surg Oral Med Oral Pathol Oral Radiol Endod.* 2006; 101(3):e56-60.
19. Perković V, Plančak D. Periimplantatne bolesti. *Sonda.* 2010; 11(20):56-8.
20. Lee JW, Kim SG, Kim JY, Lee YC, Choi JY, Dragos R, Rotaru H. Restoration of a peri-implant defect by platelet-rich fibrin. *Oral Surg Oral Med Oral Pathol Oral Radiol.* 2012; 113(4):459-63.
21. Boora P, Rathi M, Bhorla M. Effect of platelet rich fibrin (PRF) on peri-implant soft tissue and crestal bone in one-stage implant placement: A randomized controlled trial. *J Clin Diagn Res.* 2015; 9(4):ZC18-21.

22. Keswani D, Pandey RK. Revascularization of an immature tooth with a necrotic pulp using platelet-rich fibrin: a case report. *Int Endod J.* 2013; 46(11):1096-104.
23. Bezgin T, Yilmaz AD, Celik BN, Sonmez H. Concentrated platelet-rich plasma used in root canal revascularization: 2 case reports. *Int Endod J.* 2014; 47(1):41-9.
24. Banchs F, Trope M. Revascularization of immature permanent teeth with apical periodontitis: new treatment protocol. *J Endod.* 2004; 30(4):196-200.
25. Polat GG, Yıldırım COM, Altun C, Dinçer D, Özkan CK. The use of platelet rich plasma in the treatment of immature teeth with periapical lesion: a case report. *Restor Dent Endod.* 2014; 39(3):230–34.
26. Salarić I, Gabrić Pandurić D. Alveolitis sicca dolorosa. *Sonda.* 2009; 10(19):47-50.
27. <http://dx.doi.org/10.1155/2015/369273>.
28. Girish Rao S, Preethi B, Nagesh KS, Gundu H, Rao R, Mirle B, Kharbhari L, Gangaprasad B. Bone Regeneration in Extraction Sockets with Autologous Platelet Rich Fibrin Gel. *J Maxillofac Oral Surg.* 2013; 12(1):11–16.
29. Blažeković A. Postekstrakcijska bol ili dolor post extractionem. *Sonda.* 2002; 4(6): 100-01.
30. Eshaghpour M, Dastmalchi P, Nekooei AH, Nejat AH. Effect of platelet-rich fibrin on frequency of alveolar osteitis following mandibular third

- molar surgery: A double-blinded randomized clinical trial. *J Oral Maxillofac Surg.* 2014; 72(8):1463-7.
31. Olaf J, Kobler P. Oroantralna komunikacija. *Sonda.* 2004; 6(11): 56-7.
32. Dohan DM, Choukroun J, Diss A et al. (2006a). Platelet-rich fibrin (PRF): a second-generation platelet concentrate. Part I: technological concepts and evolution. *Oral Surg Oral Med Oral Pathol Oral Radiol Endod.* 2006; 101(3):e37-44.
33. Dohan DM, Choukroun MD, Diss A et al. (2006b). Platelet-rich fibrin (PRF): a second-generation platelet concentrate. Part II: platelet-related biologic features. *Oral Surg Oral Med Oral Pathol Oral Radiol Endod.* 2006; 101(3):e45-50.
34. Badel T, Keros J, Krapac L, Pavičin IS. Povezanost osteonekroze čeljusti i terapije bisfosfonatima. *Arh Hig Rada Toksikol* 2010; 61(3):371-80.
35. Gallesio G, Arata V, Pol R, Scoletta M. Platelet-rich therapies in the treatment of intravenous bisphosphonate-related osteonecrosis of the jaw: A report of 32 cases. *Oral Oncol.* 2012; 48(5):469-74.
36. Brozović J, Gabrić Pandurić D, Sušić M. Alveotomija – indikacije, kontraindikacije i kirurški postupak. *Sonda.* 2008/09; 9(16):64-8.
37. Doiphode AM, Hegde P, Tripathi V. Evaluation of the efficacy of platelet-rich plasma and platelet-rich fibrin in alveolar defects after removal of impacted bilateral mandibular third molars. *J Int Soc Prev Community Dent.* 2016; 6(1):S47-52.

38. Gaurav V, Deepali J, Alkesh Vijayrao G, Pawar GR. Management of radicular cyst using Platelet-rich fibrin i iliac bone graft – A case report. *J Clin Diagn Res.* 2015; 9(6):ZD34–36.
39. Himani P, Sujata M, Aditya B, Jitendra D. Treatment of oral mucosal lesions by scalpel excision and platelet-rich fibrin membrane grafting: A review of 26 sites. *J Oral Maxillofac Surg.* 2015; 73(9):1865-74.
40. Himani P, Sujata M, Jitender D. A new covering material for oral defects. *J Oral Biol Craniofac Res.* 2014; 4(2):144–46.
41. Krhen T. Indikacije i tehnike koštanih augmentacija kod implanto-protetske terapije u estetskoj zoni. Zagreb: Stomatološki fakultet Sveučilišta u Zagrebu; 2015. 65-73.
42. Rosamma J, George S, Nagrale V. Clinical evaluation of autologous platelet rich fibrin in horizontal alveolar bony defects. *J Clin Diagn Res.* 2014; 8(11):ZC43–47.
43. Šebečić V, Brajdić D. Što bi stomatolog trebao znati o bisfosfonatima? *Sonda.* 2008/09; 9(16):48-51.
44. Gallesio G, Arata V, Pol R, Scoletta M. Platelet-rich therapies in the treatment of intravenous bisphosphonate-related osteonecrosis of the jaw: A report of 32 cases. *Oral Oncol.* 2012; 48(5):469-74.
45. Knežević G. Odontogeni tumori. *Sonda.* 2002; 4(6):38-9.
46. Singh WR, Aheibam K, Nameirakpam A. Post-Odontoma autotransplantation of an impacted tooth: A case report. *J Oral Biol Craniofac Res.* 2015; 5(2):120–23.

14. Životopis

Anja Bakaran rođena je 29. ožujka 1989. godine u Osijeku.

Nakon završene osnovne škole upisuje opću gimnaziju u Valpovu koju završava odličnim uspjehom. Stomatološki fakultet Sveučilišta u Zagrebu upisuje 2008. godine.

Tijekom cijelog studija bila je aktivna članica projekta *Humanijada*. Sudjelovala je u projektu tvrtke 3M ESPE i, pod vodstvom prof. dr. sc. Amira Čatića, dr. dent. med., dobila je nagradu za najbolji otisak za radni model iz područja fiksne protetike tijekom akademske godine 2013./2014. Također, sudjelovala je na studentskom tečaju ugradnje Bredent implantata u Ulmu.