

Poremećaji nicanja zubi

Puntijar, Anamarija

Master's thesis / Diplomski rad

2016

Degree Grantor / Ustanova koja je dodijelila akademski / stručni stupanj: **University of Zagreb, School of Dental Medicine / Sveučilište u Zagrebu, Stomatološki fakultet**

Permanent link / Trajna poveznica: <https://um.nsk.hr/um:nbn:hr:127:997374>

Rights / Prava: [Attribution-NonCommercial-NoDerivs 3.0 Unported / Imenovanje-Nekomercijalno-Bez prerada 3.0](#)

Download date / Datum preuzimanja: **2025-02-17**



Repository / Repozitorij:

[University of Zagreb School of Dental Medicine Repository](#)



SVEUČILIŠTE U ZAGREBU
STOMATOLOŠKI FAKULTET

Anamarija Puntijar

**POREMEĆAJI NIKANJA ZUBI –
ETIOLOGIJA I TERAPIJA**

DIPLOMSKI RAD

Zagreb, kolovoz 2016.

Rad je ostvaren na Zavodu za dječju i preventivnu stomatologiju Stomatološkog fakulteta Sveučilišta u Zagrebu

Voditelj rada: doc.dr.sc.Tomislav Škrinjarić, dr.med.dent., Zavod za dječju i preventivnu stomatologiju Stomatološkog fakulteta Sveučilišta u Zagrebu

Lektor hrvatskog jezika: Diana Kučinić, prof.hrvatskog jezika i književnosti

Prisavlje 8, 10 000 Zagreb

091/6300-482

Lektor engleskog jezika: Jadranka Butković, dipl.anglist i germanist

Amruševa 10, 10 000 Zagreb

091/5794-782

Rad sadrži: 44 stranice

20 slika

3 tablice

1 CD

*Ovaj rad posvećujem svojoj mami, sestri i Josipu koji su mi bili
neizmjerena potpora tijekom cijelog fakultetskog obrazovanja.*

*Iskreno zahvaljujem svom mentoru, doc.dr.sc. Tomislavu Škrinjariću
na pomoći i strpljenju tijekom izrade diplomskog rada.*

SADRŽAJ

1.0.	UVOD.....	1
2.0.	SVRHA RADA.....	2
3.0.	RAZVOJ ZUBA.....	3
4.0.	PROCES NICANJA ZUBI.....	6
5.0.	KRONOLOGIJA NICANJA ZUBI.....	9
6.0.	POREMEĆAJI NICANJA ZUBI.....	11
6.1.	Natalni i neonatalni zubi.....	11
6.2.	Zakašnjelo nicanje zubi.....	12
6.3.	Eruptivna cista.....	14
6.4.	Ektopično nicanje zubi.....	15
7.0.	IMPAKTIRANI I RETINIRANI ZUBI.....	18
8.0.	ANKILOZA.....	21
9.0.	ODONTOGENE CISTE.....	24
9.1.	Razvojne odontogene ciste.....	25
9.2.	Upalne odontogene ciste.....	26
9.3.	Liječenje odontogenih cisti.....	26
10.0.	ODONTOMI.....	28
10.1.	Jedinstveno složeni odontom.....	29
10.2.	Rastavljeno složeni odontom.....	30
11.0.	PREKOBROJNI ZUBI.....	32
12.0.	RASPRAVA.....	35
13.0.	ZAKLJUČAK.....	37

14.0.	SAŽETAK	38
15.0.	SUMMARY	39
16.0.	LITERATURA.....	40
17.0.	ŽIVOTOPIS	44

1.0. UVOD

Poznavanje mehanizma razvoja zubi i procesa njihova nicanja vrlo je važno za razumijevanje patoloških stanja koja se mogu javiti u dječjoj dobi, kako bi se pravilno i na vrijeme dijagnosticirala te pravovremeno liječila.

Poznavanje etiologije patoloških stanja bitno je za eventualnu prevenciju, uz educiranje roditelja. Nicanje zubi je događaj koji pokazuje napredovanje djeteta u rastu i razvoju.

Vrijeme erupcije zubi različito je za svako pojedino dijete, zbog čega je teško procijeniti vrijeme kad moramo razmišljati o patologiji. Prema istraživanjima, zaključeno je da su dopuštene varijacije u vremenu do šest mjeseci od prosječnog vremena nicanja zubi (1). Prema tome, razlikujemo prerano nicanje i zakašnjelo nicanje. Prerano nicanje ili *dentitio praecox* nije razlog za zabrinutost, no zakašnjelo nicanje zubi ili *dentitio tarda* predstavlja stanje za koje treba utvrditi uzrok i, ovisno o njemu, započeti s određenom terapijom.

Među glavne razloge abnormalnog nicanja zubi ubrajamo odontome, traume, prekobrojne zube i ciste. Koji god uzrok bio, zahtijeva pažnju te provedbu najbolje terapije, kako bismo omogućili postavljanje zuba na njegovo mjesto unutar zubnog luka. Na taj način omogućujemo pacijentu normalno funkcioniranje i održavanje oralne higijene te prevenciju bolesti zuba i potpornih struktura.

2.0. SVRHA RADA

Svrha rada je prikazati mehanizam razvoja zubi i proces njihova nicanja te različite poremećaje koji se mogu javiti tijekom nicanja zubi. Nadalje, rad prikazuje etiologiju poremećaja i mogućnosti liječenja.

3.0. RAZVOJ ZUBA

Razvoj zuba ili odontogeneza je složeni biološki proces koji započinje epitelno-mezenhimalnom interakcijom u šestom tjednu intrauterinog razvoja. Može se podijeliti u sedam stadija koji se bez jasnog prijelaza nastavljaju jedan na drugi (1).

1. Stadij dentalne lamine
2. Stadij pupoljka (faza inicijacije)
3. Stadij kape (faza proliferacije)
4. Stadij zvona (faza histodiferencijacije i morfodiferencijacije)
5. Stadij krune (faza apozicije i mineralizacije)
6. Formiranje korijena
7. Erupcija

Razvoj zuba započinje kad stanice neuralnog grebena migriraju u prvi brahijalni luk, gdje stvaraju pojas ektomezenhima ispod epitela stomodeuma. Djelovanjem stanica neuralnog grebena na ektodermalni epitel dolazi do proliferacije bazalnih epitelnih stanica usne šupljine u ektomezenhim. Na taj se način uz osnovu gornje i donje čeljusti razvijaju dva paralelna ektodermalna zadebljanja. Unutrašnje zadebljanje je dentalna lamina (zubni greben) iz koje će se razviti zubi, a vanjsko je vestibularna lamina koja propada i na njezinome mjestu nastaje predvorje usne šupljine (1).

Stanice dentalne lamine se umnogostručavaju i prodiru u vezivno tkivo, tvoreći zadebljanja ili pupoljke koji predstavljaju zubne zametke, a nazivaju se caklinski organi. Slobodni kraj svakog pupoljka zadeblja se i produbi, tvoreći zubnu kapu koja

je uskim epitelnim tračkom zubnog grebena još uvijek povezana s epitelom usne šupljine, ali ubrzo dolazi do resorpcije epitelnog tračka (1, 2).

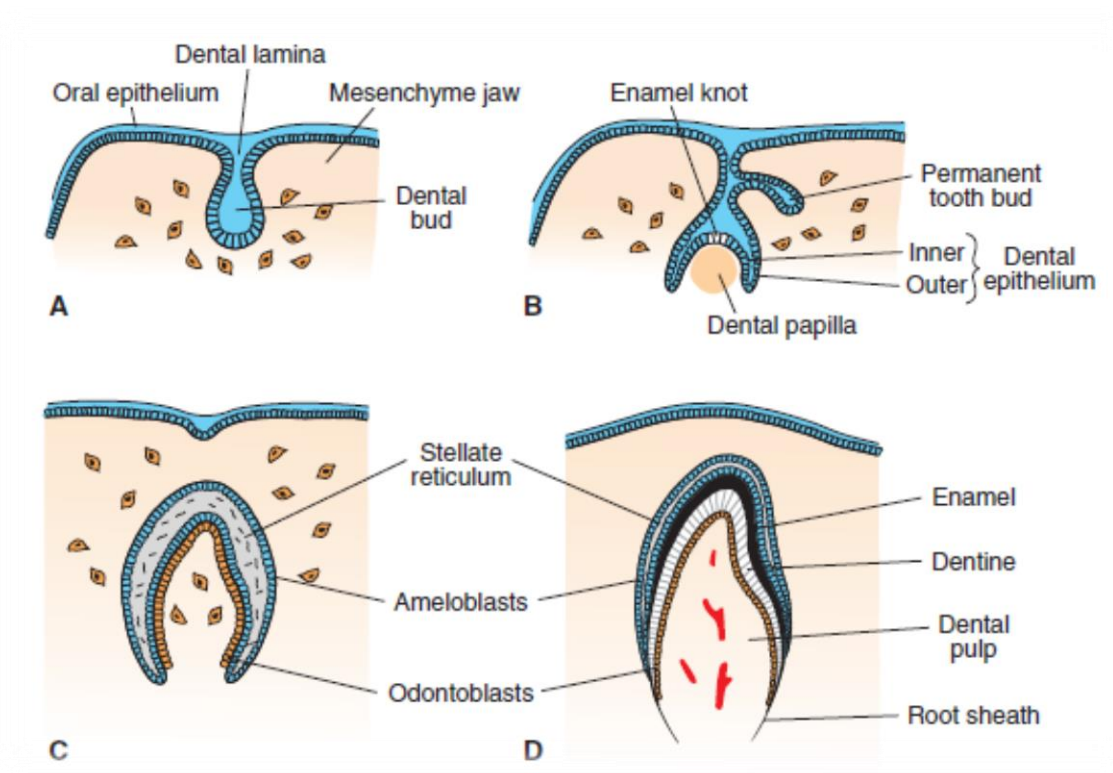
Umnogostručavanjem stanica caklinskog organa u području cervikalne petlje dolazi do njegovog izduživanja te povećanja dubine konkaviteta, što mu daje izgled zvona.

U ovom stadiju caklinski se organ sastoji od nekoliko slojeva stanica. Od površine prema unutrašnjosti prvi sloj je vanjski caklinski epitel, zatim zvjezdolika mrežica i unutrašnji caklinski epitel. Između zvjezdolike mrežice i unutrašnjeg caklinskog epitela postoji sloj spljoštenih epitelnih stanica (*stratum intermedium*). Stanice unutrašnjeg caklinskog epitela, koje su u dodiru sa *stratumom intermediumom*, diferenciraju se u preameloblaste. Ispod unutrašnjeg caklinskog epitela nalazi se bazalna membrana koja odvaja caklinski organ od zubne papile koja se nalazi u konkavitetu caklinskog organa. Zubna papila sadrži nediferencirane mezenhimalne stanice koje se, ako su u dodiru s bazalnom membranom, diferenciraju u preodontoblaste. Caklinski organ i zubna papila okruženi su zgusnutim slojem ektomezenhimalnih stanica koje tvore zubni folikul iz kojeg će se razviti potporna tkiva zuba (1).

Preameloblasti počinju slati signale preodontoblastima koji se diferenciraju u odontoblaste i počinju odlagati predentin koji potiče preameloblaste da se diferenciraju u ameloblaste i počnu odlagati caklinu. Odlaganje dentina napreduje u cervikalnom smjeru, a odlaganje cakline u suprotnom (1, 2).

Kada dentinogeneza i amelogeneza dosegnu razinu cervikalne petlje, počinje formiranje korijena. Proliferacijom cervikalne petlje nastaje Hertwigova ovojnica koja izlučuje proteine koji su slični caklini. Napredovanjem dentinogeneze, u

Hertwigovoj ovojnici nastaju fenestracije kroz koje prolaze stanice zubnog folikula i dolaze u dodir s proteinima sličnima caklini te se diferenciraju u cementoblaste koji počinju stvarati cementoid. Produljivanjem Hertwigove ovojnice dolazi do savijanja njenog donjeg ruba prema sredini, prilikom čega nastaje epitelna dijafragma kojom se ograničava izgradnja korijenskog dentina. Fragmentacijom Hertwigove ovojnice prije formiranja dentina nastaju lateralni kanali (1).



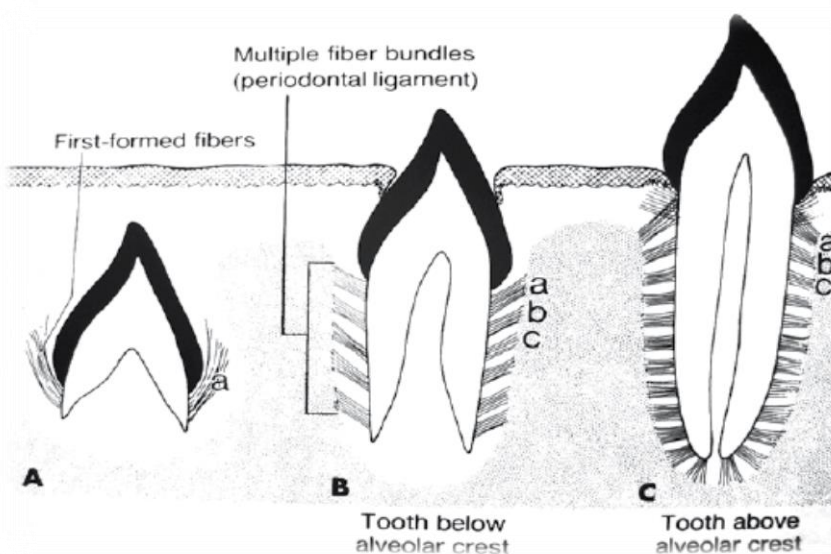
Slika 1. Stadiji razvoja zuba. a) stadij pupoljka, 8 tjedana; b) stadij kape, 10 tjedana; c) stadij zvona, 3 mjeseca; d) 6 mjeseci. Preuzeto iz: (2)

4.0. PROCES NICANJA ZUBI

Erupcija zuba je pomak zuba u aksijalnom smjeru od mjesta njegovog razvoja u kosti do funkcionalne pozicije u oralnoj šupljini. To je precizno koordiniran proces, kontroliran kaskadom signalnih događaja između dentalnog folikula i osteoblasta/osteoklasta u alveolarnoj kosti (3). U skladu s rastom čeljusti, zub nastavlja kontinuirani vertikalni, mezijalni i transverzalan pomak sve do odrasle dobi (1).

Nicanje se odvija u nekoliko faza (1).

1. Preeruptivna faza: u kojoj dolazi do pomaka krune zuba iz koštane kripke kroz kost i sluznicu usne šupljine.
2. Eruptivna faza: koja traje od pojave zuba u usnoj šupljini do trenutka kad zub dosegne funkcijski položaj u okluzalnoj ravnini. Dolazi do završnog formiranja korijena, parodontnog ligamenta i dentogingivnog spojišta.
3. Posteruptivna faza: u kojoj dolazi do pomaka zuba unutar zubnog luka u svim smjerovima.



Slika 2. Nicanje zuba. Preuzeto iz: (1)

Erupcija zubi je najintenzivnija tijekom najintenzivnijeg djetetovog rasta, dakle od kraja prve godine do treće godine te za vrijeme puberteta. Kad završi rast, usporava se i proces nicanja zubi (4).

Faktori koji utječu na erupciju zuba (5):

- 1. Nasljeđe:** različiti genetski poremećaji mogu uzrokovati zakašnjelo nicanje ili dovesti do toga da zub uopće ne eruptira. Genetski poremećaji se dijele na one koji utječu na razvoj cakline ili zubnog zametka (kao što je *amelogenesis imperfecta*) i one koji utječu na aktivnost osteoklasta (kao što je kleidokranijalna displazija).
- 2. Spol:** prema istraživanjima, zubi djevojčicama niču ranije nego dječacima, i to otprilike četiri do šest mjeseci ranije. Također, razlikuje se kronologija nicanja, pa tako kod djevojčica možemo očekivati nicanje gornjeg ocnjaka prije drugog premolara, a mandibularni drugi premolar prije drugog molara, dok je kod dječaka uočen pravilan slijed nicanja zubi.
- 3. Ishrana:** kronična neishranjenost u ranom djetinjstvu može uzrokovati zakašnjelo nicanje zubi.
- 4. Prijevremeni porod:** može uzrokovati zakašnjelo nicanje u mliječnoj i trajnoj denticiji, no neka istraživanja pokazuju da nema razlike u maturaciji i erupciji zubi kod djece rođene prijevremeno i djece rođene u terminu.
- 5. Socioekonomski faktori:** smatra se da djeca višeg socioekonomskog statusa imaju bolju prehranu i zdravstvenu njegu, što utječe na ranije nicanje zubi. Neka su istraživanja pokazala da djeci višeg socioekonomskog statusa prvi niču donji sjekutići, a djeci nižeg socioekonomskog statusa donji prvi kutnjak.

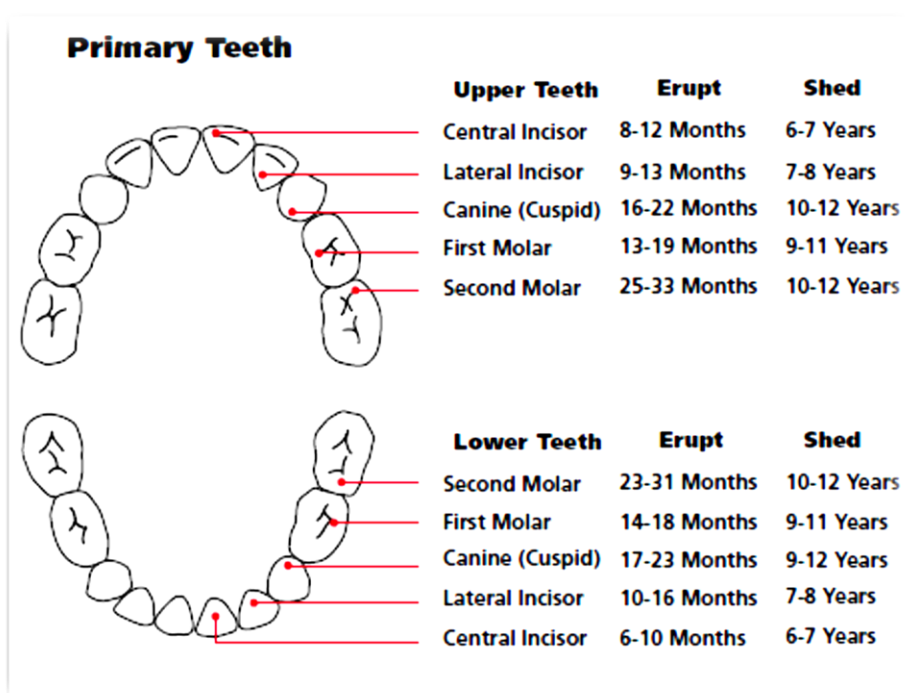
- 6. Težina i visina:** višoj i većoj djeci zubi niču ranije nego djeci koja zaostaju u rastu. Također, istraživanja su pokazala da pretiła djeca sazrijevaju ranije i zubi im niču i do godinu i pol ranije nego djeci normalne tjelesne mase.
- 7. Hormoni:** poremećaji endokrinih žlijezda, kao što su hipotireoidizam, hipopituitarizam, hipoparatiroidizam, mogu biti uzrok zakašnjelog nicanja zubi.
- 8. Sistemske bolesti:** dokazano je da jedino dijabetes ubrzava nicanje zubi, dok svi ostali sistemski poremećaji uzrokuju zakašnjelo nicanje.

Nova istraživanja ukazuju na tri moguća razloga koji dovode do nicanja zubi.

Prvi razlog je resorpcija kosti iznad krune zuba, koju uzrokuje dentalni folikul, čime se stvara prostor za put nicanja. Drugi razlog je membrana korijena, u kojoj inervacija dovodi do povišenja tlaka koji uzrokuje pomicanje zuba u aksijalnom smjeru. Treći razlog je remodeliranje parodontne membrane, koje nastaje apoptozom stanica najbližih korijenu (4).

5.0. KRONOLOGIJA NICANJA ZUBI

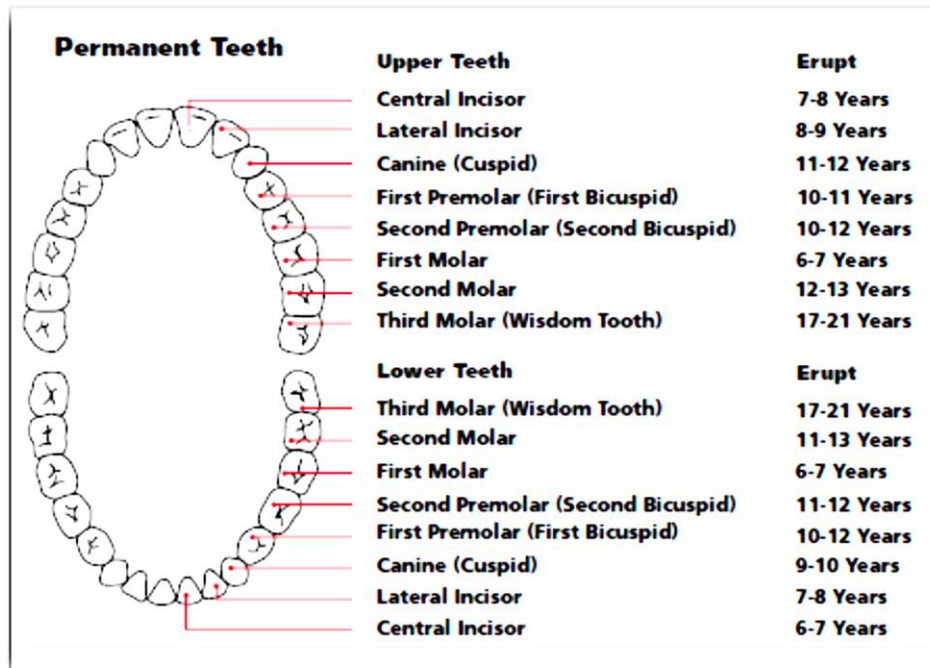
Nicanje mliječnih zubi započinje oko šestog mjeseca života, a završava oko treće godine, kad bi dijete trebalo imati svih 20 mliječnih zubi u usnoj šupljini. Prvi zub koji niče je donji centralni inciziv, a zadnji je drugi kutnjak (6).



Slika 3. Kronologija nicanja mliječnih zubi. Preuzeto iz: (6)

U šestoj godini započinje razdoblje mješovite denticije, nicanjem prvog trajnog kutnjaka. Mješovita denticija traje do otprilike 12. godine života, kad ispadne zadnji mliječni zub - očnjak (7). Nakon toga započinje razdoblje trajne denticije u kojoj se još očekuje nicanje drugog trajnog kutnjaka do 13. godine i trećeg trajnog kutnjaka oko 18. godine. Najveće varijacije su kod trećeg molara koji u brojnim slučajevima

ostaje trajno retiniran u kosti ili može niknuti u bilo kojem trenutku poslije 18. godine.



Slika 4. Redosljed nicanja trajnih zubi. Preuzeto iz: (7)

6.0. POREMEĆAJI NIKANJA ZUBI

Nicanje zubi je vremenski određen i kompleksan događaj na kojeg utječu genetski, ekološki i sistemski čimbenici, zbog čega je teško utvrditi kad je vrijeme nicanja izvan granica normalnog (8). Odstupanje veće od šest mjeseci od prosječnog vremena nicanja smatra se abnormalnim (9).

6.1. NATALNI I NEONATALNI ZUBI

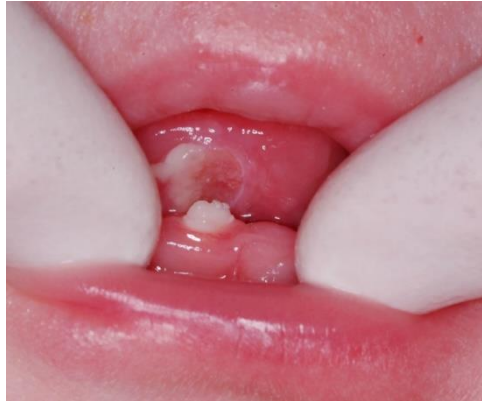Natalni zubi novorođenče ima čim se rodi, a neonatalni zubi niču u usnoj šupljini tijekom prvih 30 dana djetetovog života (8).

Od etioloških faktora navode se genetski poremećaj koji se prenosi autosomno dominantno, endokrini poremećaji, bolesti majke u trudnoći (visoka temperatura, sifilis, smanjen imunitet) (10).

Natalni zubi mogu se javiti u sklopu raznih sindroma te ukazivati na ozbiljne sistemske poremećaje kao što su Ellis van Creveldov sindrom (hondroektodermna displazija), Hallermann-Streiffov sindrom (okulomandibulodiscefalija) te *Pachyonychia congenita* sindrom (8). Harris i suradnici (1976.) opisali su Harrisov sindrom kojeg karakteriziraju natalni zubi, otvoren *ductus arteriosus*, dijafragmalna hernija, intestinalna dilatacija i hipomobilnost. Harrisov sindrom ima letalan ishod (8).

Klinički nalaz takvih zubi ovisi o stupnju maturacije, pa se mogu manifestirati kao zubi slični normalnim zubima, ali najčešće su mali, diskolorirani i hipoplastični s nerazvijenim korijenom, zbog čega su jako pomični i najčešće ispadaju tijekom sisanja (8, 10).

Mogu izazvati različite komplikacije, kao što su ozljede jezika, dehidracija, odbijanje hrane, nemogućnost sisanja. Ekstrakcija takvih zubi je indicirana jedino ako postoji opasnost od gutanja zuba ili aspiracije, s pažnjom usmjerenom na hipoprotrombinemiju (9, 10).



Slika 5. Natalni zubi (središnji mandibularni inciziv). Izvor: doc.dr.sc. Tomislav Škrinjarić.

6.2. ZAKAŠNJELO NICANJE ZUBI

Zakašnjelo nicanje zubi ili *dentitio tarda* je stanje u kojem nicanje kasni više od šest mjeseci od prosječnog vremena nicanja zubi, a može biti uzrokovano lokalnim i sistemskim čimbenicima (9).

Od lokalnih faktora najčešći uzrok je fizikalna barijera koju mogu uzrokovati prekobrojni zubi, tumori, rendgenske zrake i traume. Istraživanjima na ozračenim životinjama uočeno je da rendgenske zrake uzrokuju ankilozu, oštećenje korijena, parodontnih stanica i smanjenje rasta mandibule, što dovodi do otežanog nicanja zubi ili onemogućuje nicanje. Trauma mliječnih zubi može utjecati na nicanje trajnog nasljednika zbog dilaceracije ili pomaka zametka (11).

Od sistemskih faktora kao uzroci se spominju kronična malnutricija, poremećaj endokrinih žlijezda, anemija i bubrežne bolesti (11).

Tablica 1. Lokalni čimbenici povezani sa zakašnjelim nicanjem zubi.

Preuzeto iz: (11)

- Mucosal barriers-scar tissue: trauma/surgery
- Supernumerary teeth
- Odontogenic tumors (eg, adenomatoid odontogenic Tumors, odontomas)
- Nonodontogenic tumors
- Enamel pearls
- Injuries to primary teeth
- Ankylosis of deciduous teeth
- Premature loss of primary tooth
- Lack of resorption of deciduous tooth
- Apical periodontitis of deciduous teeth
- Regional odontodysplasia
- Drugs -Phenytoin
- Ectopic eruption
- Arch-length deficiency and skeletal pattern
- Radiation damage
- Oral clefts Segmental odontomaxillary dysplasia

Tablica 2. Sistemski čimbenici povezani sa zakašnjelim nicanjem.

Preuzeto iz: (11)

- Nutrition
- Vitamin D-resistant rickets
- Endocrine disorders (Hypothyroidism ,Hypopituitarism, hypoparathyroidism, pseudohypoparathyroidism)
- Long-term chemotherapy
- HIV infection
- Cerebral palsy
- Dysosteosclerosis
- Anemia
- Cellac disease
- Prematurity/low birth weight
- Ichthyosis
- renal failure

Ako zubi ne niknu u očekivano vrijeme, potrebno je napraviti kompletnu dijagnostiku kako bi se utvrdio razlog i odredila terapija. Uzima se temeljita medicinska i stomatološka anamneza, obavlja klinički pregled i rendgenska analiza. Različitost u nicanju zubi na desnoj i lijevoj strani čeljusti može upućivati na postojanje tumora, što zahtijeva daljnju dijagnostiku (11). Ortopan je bitan za

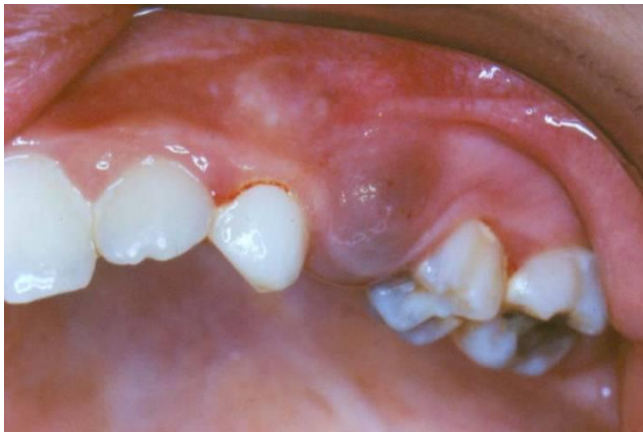određivanje pozicije zubi, stadija razvoja i eventualno postojanje patoloških promjena, kao i utvrđivanje nepostojanja zubnog zametka.

Terapijski postupci uključuju kirurško uklanjanje fizikalnih barijera, ortodontsku terapiju i potrebu za stvaranjem mjesta u zubnom luku, te liječenje sistemske bolesti, ako se dijagnosticira (11).

6.3. ERUPTIVNA CISTA

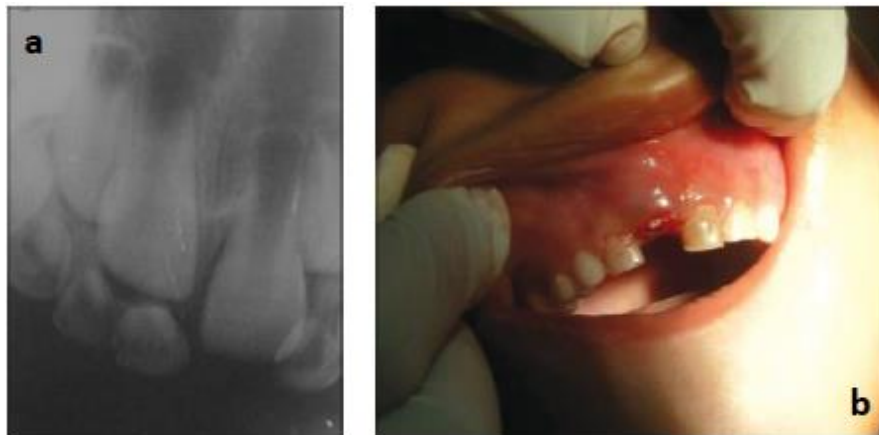
Eruptivna cista je benigna cista formirana od mekog tkiva na mjestu nicanja zuba. Uzrok nastajanja takvih cisti je nepoznat, premda se kao mogući uzroci spominju rani karijes, trauma te nedostatak mjesta za smještaj zuba u zubnom luku. To je asimptomatsko stanje, iako se ponekad javlja bol prilikom palpacije. Eruptivna cista izgleda kao kupolasto plavkasto izbočenje na sluznici alveolarnog grebena, meko na dodir.

Radiološki je eruptivnu cistu teško uočiti jer su i cista i zub u mekom tkivu (12).



Slika 6. Eruptivna cista povezana s nicanjem zuba 14. Izvor: doc.dr.sc. Tomislav Škrinjarić.

Prema novim istraživanjima najčešće se javlja između šeste i devete godine života, u vrijeme nicanja trajnih inciziva i prvog trajnog kutnjaka. Terapija eruptivne ciste najčešće nije potrebna jer spontano rupturira i na taj način omogućuje zubu da eruptira. Terapija u obliku kirurške incizije potrebna je kad cista krvari, izaziva bol ili uzrokuje infekciju. Dovoljna je incizija površinskog dijela ciste kod zuba koji eruptira. Kod zuba koji još ne pokazuje znakove erupcije potrebno je napraviti eksciziju dijela gingive, kako bi se omogućila drenaža tekućine. Osim klasične incizije skalpelom, može se koristiti Er, Cr-YSGG laser koji ima brojne prednosti, među kojima su smanjeno krvarenje, baktericidno djelovanje, koagulacijski učinak, bolje i brže zacjeljivanje i izostanak postoperativne boli (12).

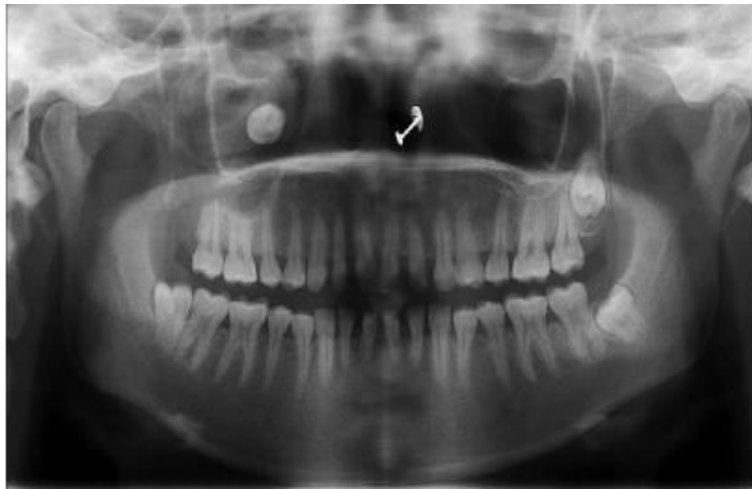

Slika 7. a) periapikalna snimka prikazuje erupciju zuba 11. Cistična šupljina nije vidljiva; b) ekspozicija krune zuba 11. Preuzeto iz: (12)

6.4. EKTOPIČNO NICANJE ZUBI

Poremećaj nicanja trajnih zubi, pri kojem zub ne niče na svom uobičajenom mjestu unutar zubnog luka, zove se ektopično nicanje. Kao najčešći uzrok navodi se nedostatak prostora za smještaj zuba, što može biti posljedica nedovoljne širine zubnog luka ili prevelike meziodistalne širine zuba koji niče (13). Od ostalih uzroka

spominju se smanjen rast čeljusti, prerani gubitak mliječnih zubi i prerano nicanje gornjeg prvog trajnog kutnjaka (14). Razlikujemo distopiju koja označava manja odstupanja u položaju izniklih zubi i heterotopiju koja označava velika odstupanja, kao što su ekstraoralna nicanja – nicanje zuba u maksilarnom sinusu, orbiti, nosnoj šupljini (13).

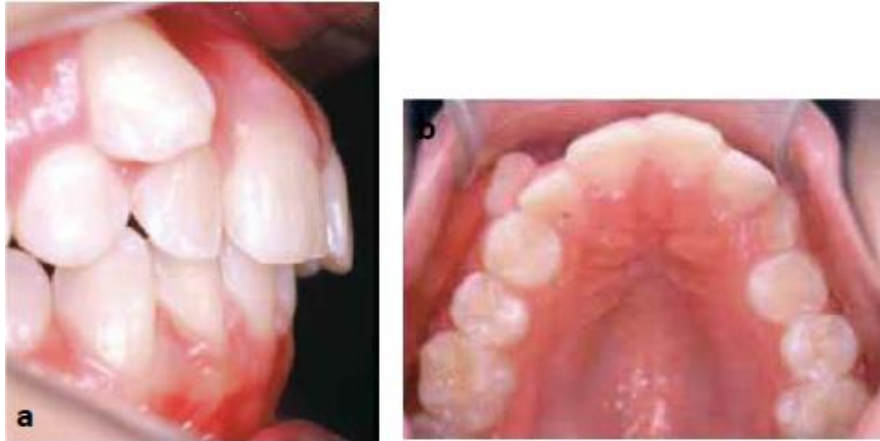


Slika 8. Ortopan na kojem se vidi zub u maksilarnom sinusu. Preuzeto iz: Mohan S, Kankariya H, Harjani B, Sharma H. Ectopic third molar in the maxillary sinus. *Natl J Maxillofac Surg.* 2011;2:222-4.

Najčešće ektopično niču gornji prvi trajni kutnjaci, zatim očnjaci te drugi premolari i središnji sjekutići (15).

Ektopično nicanje gornjeg prvog trajnog molara nastaje kao posljedica njegovog mezijalnog položaja u erupciji. Prema istraživanjima, kod 66% slučajeva ektopični prvi kutnjaci na kraju zauzmu svoj normalan položaj bez potrebe za ortodontskom terapijom, što se naziva reverzibilni oblik ektopičnog nicanja. Kad je riječ o ireverzibilnom obliku, kutnjaci ostaju na svom ektopičnom položaju i zahtijevaju intervenciju (14). Očnjaci i drugi premolari niču ektopično zbog manjka prostora u

zubnom luku, a najčešće niču palatinalno. Središnji sjekutići ektopično niču zbog prekobrojnog zuba, odontoma ili ranije traume, a niču visoko u fornixu (15).



Slika 9. a) infralabijalni položaj zuba 13; b) okluzalna fotografija. Preuzeto iz: Valladares Neto J, Rino Neto J, Paiva JB. Orthodontic movement of teeth with short root anomaly: Should it be avoided, faced or ignored? Dental Press J Orthod. 2013 Nov-Dec;18(6):72-85.

Rana dijagnoza ektopičnog nicanja bitna je zbog sprečavanja razvoja malokluzije, a dijagnosticira se na temelju kliničke slike i radioloških snimki. Na ektopično nicanje moramo posumnjati kad ne vidimo zub na njegovom predviđenom mjestu u zubnom luku te ako primjetimo priličnu zbijenost preostalih zubi. Kao komplikacija ektopičnog nicanja može se javiti prerana resorpcija mliječnih zubi ili susjednih trajnih zubi.

Terapija ovisi o težini slučaja, a može biti samo ortodonska ili kombinirana kirurško-ortodonska (13).

7.0. IMPAKTIRANI I RETINIRANI ZUBI

Impaktirani i retinirani zubi su se u potpunosti formirali unutar kosti, ali nisu eruptirali niti na svome mjestu, niti na bilo kojem drugom mjestu u zubnom luku ili izvan njega. Impaktirani zub se definira kao zub koji nije eruptirao zbog mehaničke zapreke, dok retinirani zub nije eruptirao iz bilo kojeg drugog razloga, osim mehaničkog (16).

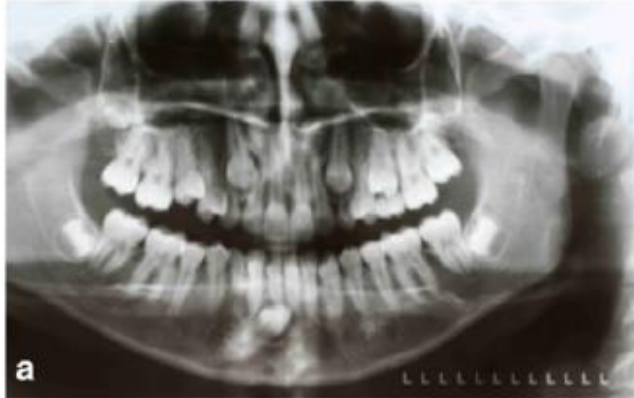Uzroci retencije zuba mogu se podijeliti na lokalne, sistemske i strukturne (17).

1. Lokalni uzroci: povezani s mliječnim zubima (ankiloza, kronični periapikalni apsces, prijevremeni gubitak zuba), povezani s trajnim zubima (ankiloza, koronalne ili radikularne morfološke anomalije, anomalije pozicije zuba).
2. Sistemski uzroci: nasljeđe, poremećaji endokrinih žlijezda, metabolički poremećaji (hipovitaminoza, rahitis), infekcije (kongenitalni sifilis, rubeola, šarlah).
3. Strukturni poremećaji: hipoplazija maksile, skeletni otvoreni zagriz, kongenitalni poremećaji (rascjep usne i nepca, kleidokranijalna displazija, Downov sindrom).

Impakcija može biti djelomična (dio krune zuba vidljiv je u zubnom luku) ili potpuna (nijedan dio zuba nije vidljiv). Oko poluimpaktiranih zubi nastaje upala mekog tkiva – perikoronitis, koja može dovesti do širenja infekcije, a simptomi su jaka bol u zahvaćenom području, trizmus, disfagija, submandibularni limfadenitis, edem i crvenilo (18). Potpuna impakcija može biti enosealna (zub je u potpunosti retiniran u kosti), oseomukozna (zub je retiniran djelomično u kosti i djelomično u mukozi) ili

mukozna (zub je u potpunosti retiniran u mukozi). Takvi zubi mogu izazvati resorpciju korijena susjednog zuba (17).

Najčešći impaktirani zubi su gornji i donji treći kutnjaci, zatim gornji očnjaci koji su najčešće položeni palatinalno te donji drugi premolari (17).



Slika 10. Impaktirani donji desni očnjak. Preuzeto iz: (17)

Retinirani i impaktirani zubi najčešće se otkrivaju slučajno na rendgenskoj snimci. Sumnja na retinirane zube može pobuditi manjak zuba u zubnom luku (kad pacijent nije vadio zub), perzistiranje mliječnog zuba, koštana ispupčenja, otekline i bolovi. Vrlo je bitan ortopan na kojem uočavamo broj retiniranih zubi, njihov položaj u kosti i mogući razlog retencije. Zbog planiranja terapije, moramo utvrditi položaj retiniranog zuba i njegov odnos prema susjednim strukturama, za što je bitan trodimenzionalni prikaz CBCT-om (16, 17).

Terapijskih postupci su (17):

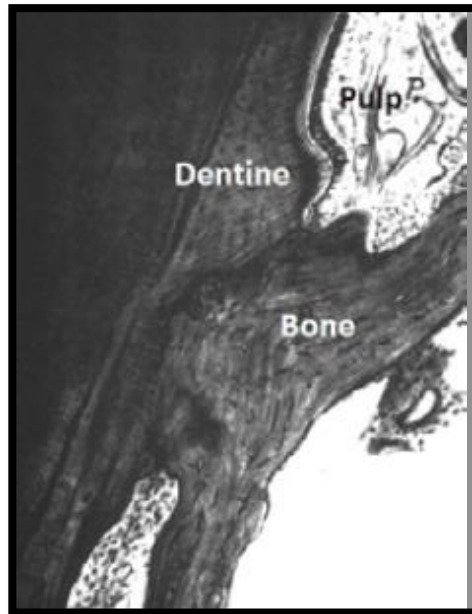
1. Klasična ortodonska terapija: u slučajevima manje promjene položaja retiniranog zuba.
2. Kirurško-ortodonska terapija: kod impaktiranih zubi s abnormalnim nagibom i položajem u kosti te za omogućavanje pristupa impaktiranom zubu zbog

provedbe forsirane erupcije (13, 17). Provodi se postupak kortikotomije, što znači da se uklanja kost koja priječi erupciju zuba (16).

3. Kirurška terapija: kad je erupcija onemogućena patološkom zaprekom.
4. Radikalna kirurška terapija: ako postoji značajna morfološka anomalija ili anomalija položaja zuba u kosti, u slučaju infekcije, ciste, tumora, destrukcije susjednog zuba (13, 17). Postupci koji se provode su alveotomija i autotransplantacija zuba (16).

8.0. ANKILOZA

Ankiloza je stapanje površine korijena zuba s alveolarnom kosti, a nastaje kao posljedica traume zuba uz gubitak vitalnog parodontnog tkiva kao jedan od oblika procesa cijeljenja (19). U normalnim uvjetima fibroblasti parodontnog ligamenta izlučuju lokalne regulatorne čimbenike koji blokiraju osteogenezu. U slučaju traume ili upale dolazi do prestanka aktivnosti fibroblasta, pa je omogućeno stvaranje nove kosti (20).



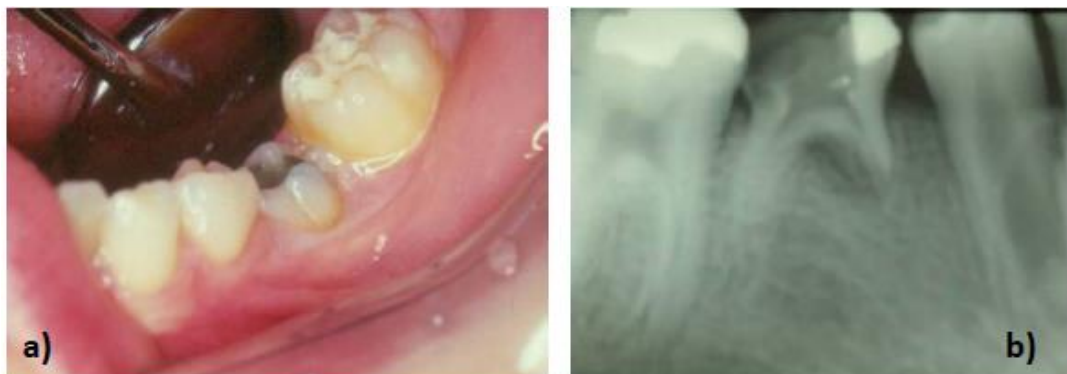Slika 11. Fuzija dentina i kosti. Uočava se nepostojanje parodontnog ligamenta. Preuzeto iz: (20)

Ankiloza može biti prolazna ili progresivna. Prolazna ankiloza nastaje prilikom manjih oštećenja parodontnog ligamenta, pa se ankiloza resorbira i nadomješta normalnim parodontnim ligamentom. Progresivna ankiloza nastaje prilikom avulzije i intruzije zuba, kada dolazi do prekida neurovaskularne opskrbe pulpe i prekida niti parodontnog ligamenta (19, 20).

Osim upale i traume, ankiloza može biti prisutna u nekih sistemskim poremećajima, kao što su kleidokranijalna disostoza, ektodermalna displazija, endokrini poremećaji. Ustanovljena je i genetska povezanost jer se ankilozirani zubi često susreću među članovima obitelji. Ankiloza je deset puta češća u mliječnoj denticiji nego u trajnoj, a najčešće su ankilozirani mliječni kutnjaci. U trajnoj denticiji najčešće su ankilozirani kutnjaci, zatim gornji očnjaci i sjekutići (20).

Dijagnoza se postavlja na temelju medicinske i stomatološke anamneze, kliničkog pregleda i radiološke analize. Anamnezom saznajemo o eventualnom postojanju sistemskih poremećaja ili prethodnim traumama zuba (20).

Kliničkim pregledom možemo utvrditi neke od znakova ankiloze, kao što su zub u infraokluziji, visoki metalni ton na perkusiju te gubitak fiziološke pomičnosti zuba. Metalni ton na perkusiju važan je dijagnostički znak kad se radi o zubu u infraokluziji jer ukazuje na ankilozirani zub, a ne na zub koji još nije u potpunosti eruptirao. Radiografskom analizom uočavamo infraokluzalni položaj ankiloziranog zuba, naginjanje susjednih zubi te nestajanje granice parodontnog ligamenta (20).



Slika 12. a) ankiloza zuba 75; b) periapikalna snimka na kojoj se vidi infraokluzalni položaj zuba 75. Izvor: doc.dr.sc. Tomislav Škrinjarić.

Kad je riječ o mliječnim zubima, najčešće nema potrebe za intervencijom, ali je rendgenskim snimkama potrebno pratiti nicanje trajnog nasljednika. Eksfolijacija zuba očekuje se sa šest do 12 mjeseci kašnjenja. Ako primjetimo da ankilozirani mliječni zub sve više tone u infaokluziju, a nicanje trajnog zuba znatno je usporeno, takav zub treba ekstrahirati te postaviti držač mjesta, kako se ne bi zatvorio prostor, dok ne nikne trajni zub (20).

9.0. ODONTOGENE CISTE

Ciste su patološke tvorbe kuglastog oblika sa dvije ovojnice i šupljinom ispunjenom vodenastim, koloidnim ili kašastim sadržajem. Vanjska ovojnica je vezivna, a unutrašnja epitelna i luči cistični sadržaj. Elementi nastanka ciste nalaze se u kosti i mekim tkivima usne šupljine (21).

Tablica 3. Podjela cista čeljusti prema Svjetskoj zdravstvenoj organizaciji iz 1992. Preuzeto iz: WHO, Histological Typing of Odontogenic Tumors, From Second Edition, 1992.

Epitelne ciste		
Razvojne	Odontogene	<ul style="list-style-type: none"> - gingivalne ciste u djece (Epsteinove perle) - odontogene keratociste (primordijalne ciste) - folikularne - eruptivne - lateralne periodontalne - gingivalne ciste odraslih - glanduralne odontogene
	Neodontogene	<ul style="list-style-type: none"> - nazolabijalne - nazopalatinalne
Upalne	Radikularne	<ul style="list-style-type: none"> - apikalne lateralne - rezidualne
	Parodontalne	<ul style="list-style-type: none"> - upalne kolateralne

Uzrok nastanka odontogenih cisti je sam zub. Mogu nastati kao posljedica kronične upale pulpe, potpornih tkiva ili elemenata razvoja zuba (21). Javljaju se u različitim oblicima, od malih bezopasnih cisti koje se otkrivaju slučajno do agresivnih i razarajućih oblika koji imaju maligni potencijal (22).

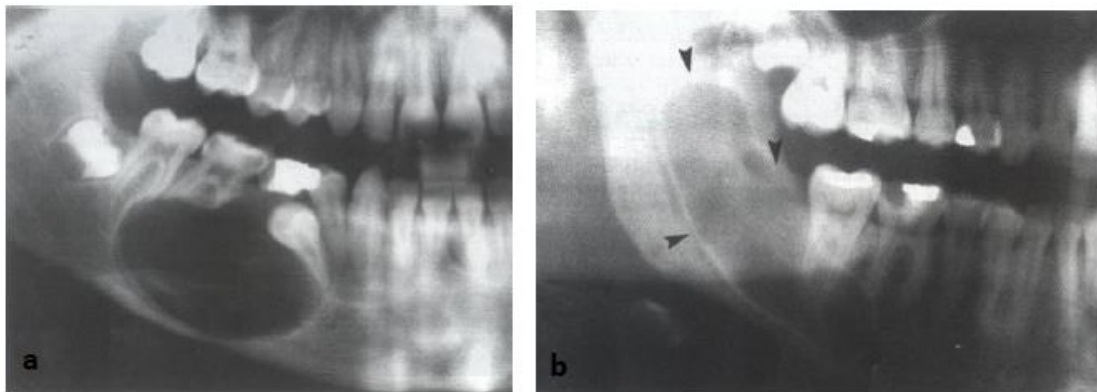
9.1. RAZVOJNE ODONTOGENE CISTE

Razvojne odontogene ciste nastaju iz epitela usne šupljine u bilo kojoj fazi razvoja zuba. Uglavnom su asimptomatske, no neke mogu uzrokovati kortikalnu ekspanziju i eroziju (23).

Ciste koje uzrokuju poremećaje u nicanju zubi su (21):

- 1. Odontogena keratocista:** ako se pojavi na mjestu gdje nedostaje zub, možemo zaključiti iz kojeg se zuba razvila. Ako su prisutni svi zubi, moguć je njezin razvoj iz zametka prekobrojnog zuba. Zbog agresivnog rasta i velikog postotka recidiva, Svjetska zdravstvena organizacija je 2003.godine preklasificirala odontogenu keratocistu i svrstala je u odontogene tumore pod nazivom keratocistični odontogeni tumor. Danas se opisuje kao benigni unilokularni ili multilokularni intrakoštani tumor s potencijalom za agresivni, infiltrativni rast (21, 22).
- 2. Folikularna cista:** u početku ne stvara smetnje, no rastući, uzrokuje deformaciju čeljusti s razmicanjem postojećih zuba. Karakteristični nalaz je retinirani ili impaktirani zub oko čije se krune razvila cista. Na rendgenskoj snimci je vidljivo unilokularno prosvijetljenje u kojem se nalazi kruna zuba te razmicanje korijena, po čemu je možemo razlikovati od tumora koji korijene resorbiraju (21).

3. Glandularna odontogena cista: lokalno agresivna cista s čestim recidivima, najčešće se javlja u mandibuli. Uglavnom je asimptomatska, iako se nekad mogu javiti oticanje i bol (24). Klinički, rendgenološki i histološki nalikuju mukoepidermoidnom karcinomu, zbog čega se pacijenti moraju pratiti tijekom nekoliko godina (21).



Slika 13. a) folikularna cista donje čeljusti; b) odontogena keratocista. Preuzeto iz: (21)

9.2. UPALNE ODONTOGENE CISTE

Upalne odontogene ciste nastaju širenjem infekcije iz korijenskog kanala u periapeks ili kroz parodontni džep uzduž korijena zuba. Upalne ciste nisu uzroci poremećenog nicanja zubi. Ovdje se ubrajaju apikalne i rezidualne radikularne ciste (21).

9.3. LIJEČENJE ODONTOGENIH CISTI

Ako zub koji je uzročnik želimo sačuvati, prije kirurškog zahvata potrebno ga je endodontski liječiti i puniti otprilike jedan sat prije zahvata (21). Kirurških zahvati su enukleacija, marsupijalizacija i trajna poslijeoperativna sukcija.

Prema novim istraživanjima, liječenje velikih i agresivnih cisti provodi se enukleacijom ciste, što znači potpunim odljuštenjem cistične čahure. Takvo liječenje prevenira oštećenja *nervusa alveolarisa inferiora* ili maksilarnog sinusa i ima manji postotak recidiva (25).

Partsch I metoda, poznata kao marsupijalizacija, kirurški je zahvat kojim se liječe velike ciste u donjoj čeljusti. Zbog dugotrajnog i neugodnog postoperativnog tijeka, ova se metoda sve manje koristi, a zamijenila ju je trajna poslijeoperativna sukcija. Liječenje ciste tom metodom traje osam do deset dana, nakon čega je pacijent spreman za uobičajeni život (21).

Partsch II metoda je kirurški zahvat koji se koristi za liječenje malih cista u čeljusti. Uklanja se koštana stijenka, kako bi se dobio otvor kroz koji se može izljuštiti cistična čahura. (21).

10.0. ODONTOMI

Odontomi su odontogeni tumori koji se sastoje se od kalcificiranih zubnih tkiva epitelne i mezenhimalne osnove (21). Prema Svjetskoj zdravstvenoj organizaciji, svrstavaju se među benigne odontogene tumore koji se razvijaju iz odontogenih tkiva sa stvaranjem tvrdog zubnog tkiva ili bez njega. Dovode do poremećaja u nicanju zubi, najčešće do zakašnjelog ili ektopičnog nicanja (26).

Najčešći su od svih benignih odontogenih tumora (do 67%), a javljaju se najčešće kod mladih do 30. godine života. Neagresivni su i sporo rastu (27). Klinički simptomi mogu biti zakašnjelo nicanje, izostanak nicanja jednog trajnog zuba ili više njih, otekline i bol, a najčešće se otkrivaju slučajno na rutinskim rendgenskim snimkama (28).

Etiologija nastanka odontoma još je uvijek nejasna. Može se razviti iz zubnog zametka ili zuba u razvoju zbog traume, infekcije ili nasljeđa. Uglavnom se javljaju u maksili i to u području inciziva i očnjaka, a u mandibuli u području molara (26). Razlikujemo kliničku i histološku podjelu odontoma.

Klinička podjela (27):

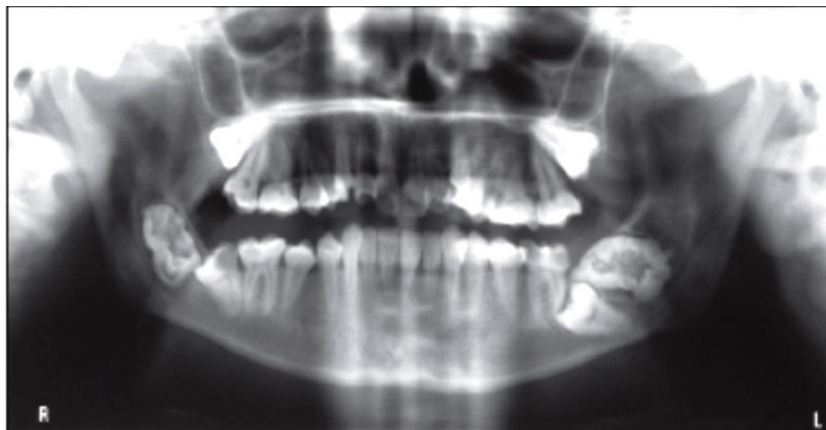1. Intraosealni/centralni odontom: nastaje u kosti i može erupirati u usnu šupljinu, kad se naziva erupirani odontom.
2. Ekstraosealni/periferni odontom: nastaje u mekom tkivu, vrlo rijetko se javlja i najčešće dolazi do njegove eksfolijacije.

Histološka podjela: jedinstveno složeni (complex) odontom i rastavljeno složeni (compound) odontom (27).

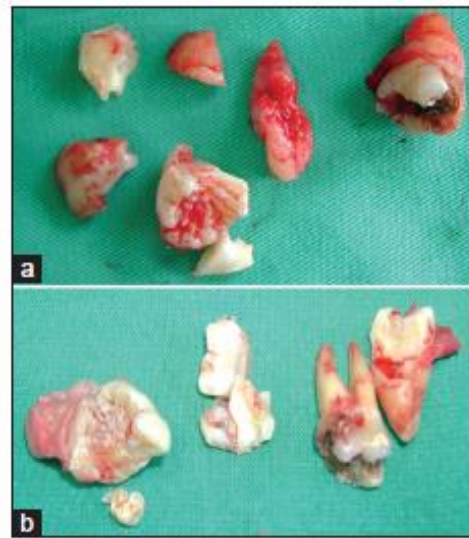Terapija odontoma je kirurško izluštenje tvorbe iz kosti zajedno s mekim tkivom koje ga okružuje, nakon čega se uzorak šalje na patohistološku analizu, kako bi se potvrdio nalaz odontoma. Idealno vrijeme za uklanjanje odontoma je kada trajni zub uz leziju ima nerazvijen korijen jer to omogućuje normalan daljni razvoj i erupciju trajnog zuba. Nažalost, često se događa da se zajedno s odontomom izvadi i trajni zub koji je uz njega vezan (29).

10.1. JEDINSTVENO SLOŽENI ODONTOM

Jedinstveno složeni odontom je novotvorina koja se sastoji od jedinstvene amorfnе mase u kojoj su prisutna sva kalcificirana zubna tkiva, ali su nepravilne građe i slabije diferencirana od normalnih zubnih tkiva. Nepravilno su ispremiješana, pa čine jedinstvenu masu kalcificiranog tkiva u kosti od koje su odijeljena vezivnom čahuricom. Najčešće se javlja u mandibuli u području lateralnih zubi. Na rendgenskoj snimci se vidi kao sjena intenziteta kalcificiranih zubnih tkiva, koja je zonom prosvijetljenja odvojena od okolne kosti (21, 26).



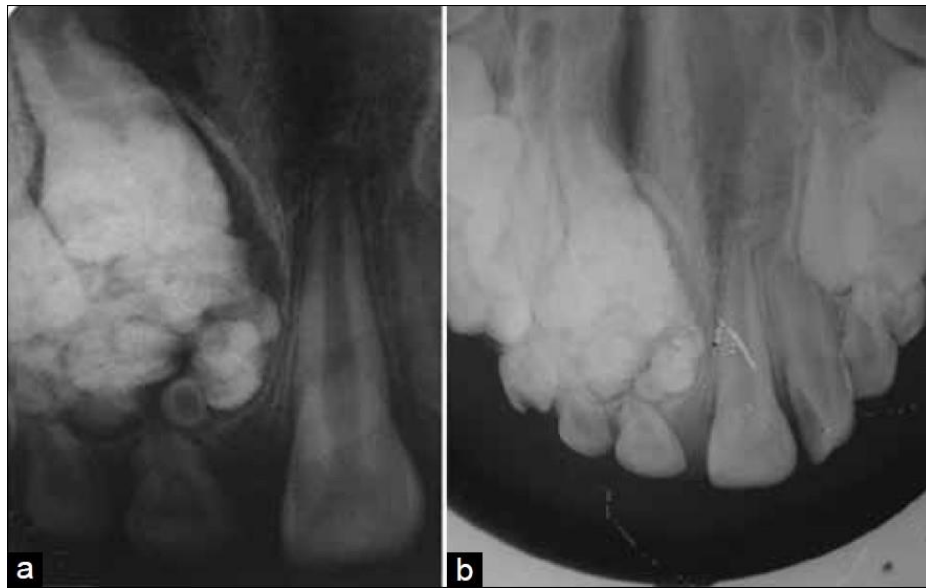
Slika 14. Ortopan prikazuje bilateralne radioopakne strukture u području mandibule sa impaktiranim zubom 37 i poluimpaktiranim 47. Preuzeto iz: (27)



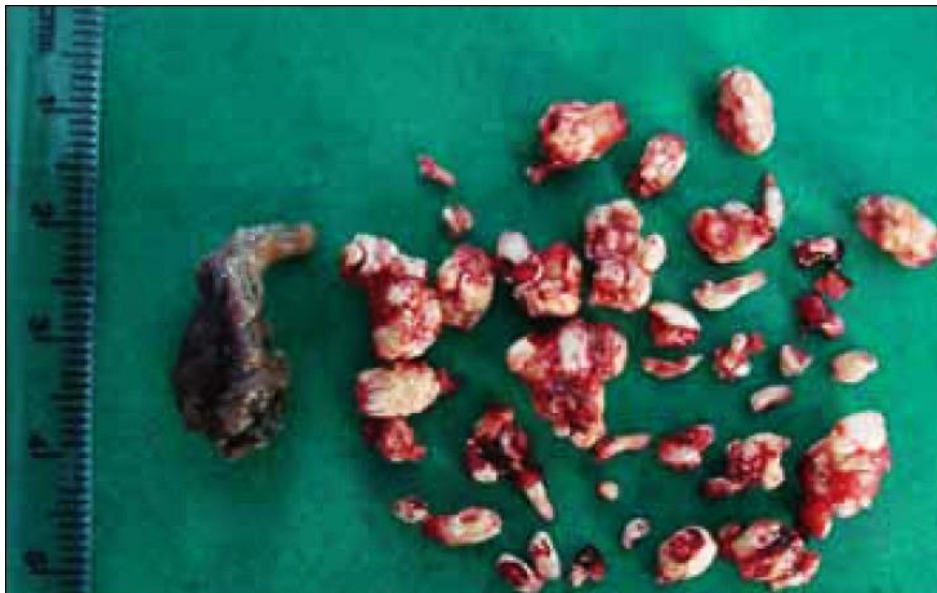Slika 15. a) i b) Ekstrahirana tkiva bilateralno. Preuzeto iz: (27)

10.2. RASTAVLJENO SLOŽENI ODONTOM

Rastavljeno složeni odontom sastoji se od mnogo malih struktura koje nalikuju na zube, a međusobno su odvojene vezivnim tkivom koje ih također odvaja od okolne kosti. Predstavljaju viši stupanj razvoja zuba i zubnih tkiva nego kod jedinstveno složenih odontoma. Različite je veličine i može sadržavati nekoliko desetaka do nekoliko stotina komadića tkiva (26). Na rendgenskim snimkama vidljiv je kao sjena intenziteta kalcificiranih tkiva koja su međusobno odijeljena zonama prosvijetljenja, kao i od okolne kosti. Češći je od jedinstveno složenih odontoma, a najčešće se javlja u maksili u području prednjih zubi (21, 29).



Slika 16. a) periapikalna snimka prikazuje radioopaknu strukturu povezanu sa zubima 51 i 52. b) okluzalna snimka prikazuje veličinu lezije. Preuzeto iz: Sreedharan S, Krishnan IS. Compound odontoma associated with impacted maxillary incisors. J Indian Soc Pedod Prev Dent. 2012;30:275-8.

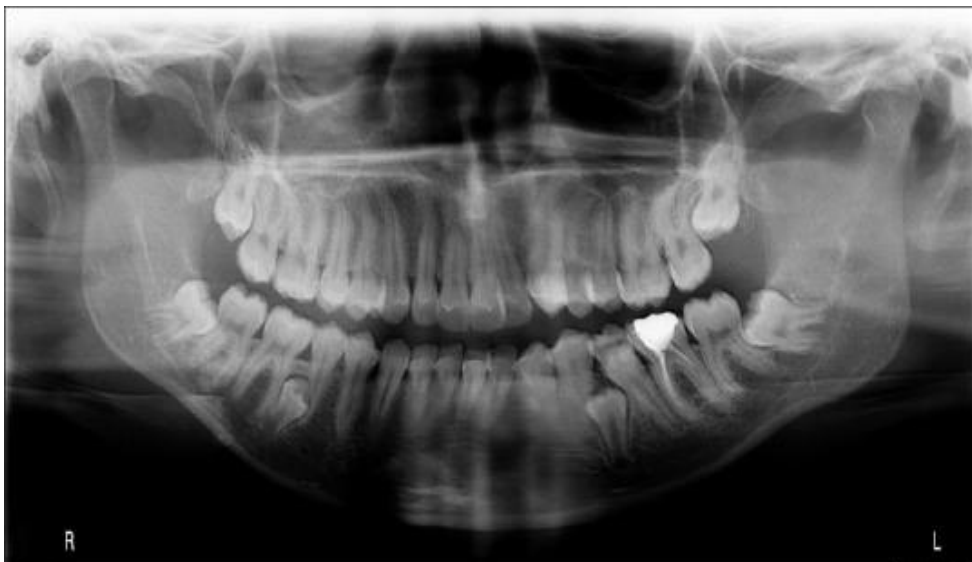

Slika 17. Otprilike 50 komadića uklonjenih zajedno sa vezivnom kapsulom. Preuzeto iz: Sreedharan S, Krishnan IS. Compound odontoma associated with impacted maxillary incisors. J Indian Soc Pedod Prev Dent. 2012;30:275-8.

11.0. PREKOBROJNI ZUBI

Stanje koje je karakterizirano većim brojem zubi nego u normalnoj denticiji nazivamo prekobrojnim zubima ili hiperdoncijom. Može se javiti kao solitarni ili multipli oblik, unilateralno ili bilateralno i u obje čeljusti (30). Javlja se i u mliječnoj i u trajnoj denticiji, ali češće u trajnoj. Može biti izolirana anomalija ili simptom nekog sindroma, kao što su kleidokranijalna displazija, Gardnerov sindrom, Ehlers-Danlosov sindrom. Kao izolirana anomalija, u čeljusti postoji samo jedan ili eventualno dva prekobrojna zuba, dok se u sklopu sindroma javljaju multipli prekobrojni zubi (31).

Etiologija nastanka prekobrojnih zubi još je nejasna, no postoje razne teorije. Najčešća teorija pretpostavlja da se prekobrojni zubi razvijaju zbog hiperaktivnosti dentalne lamine. Ostale teorije spominju nasljeđe, okolišne faktore i razdvajanje zubnog zametka (26, 31).



Slika 18. Prekobrojni bilateralni mandibularni premolarni. Preuzeto iz: (31)

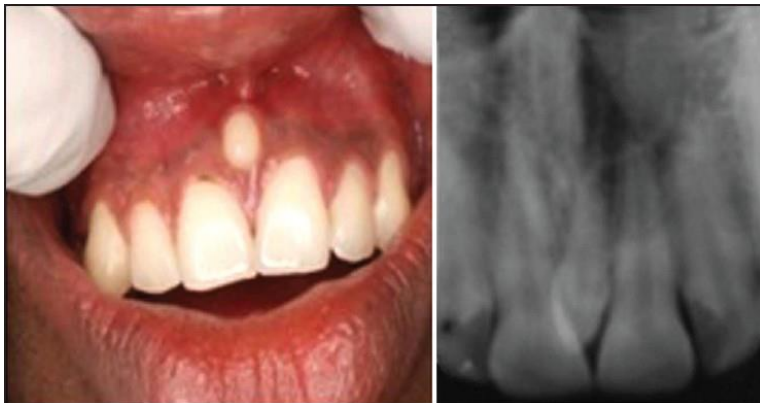Dvije su glavne podjele prekobrojnih zuba: prema obliku i lokaciji.

Podjela prema obliku (32):

1. **Suplementarni:** zub ima normalan oblik i veličinu.
2. **Rudimentarni:** zub ima abnormalan oblik koji može biti koničan, molariformni ili tuberkuloidni.

Podjela prema lokaciji (32):

1. **Meziodens:** između gornjih središnjih sjekutića, najčešći od svih prekobrojnih zuba.
2. **Paramolar:** nalazi se vestibularno između drugog i trećeg molara.
3. **Distomolar:** smješten distalno od trećeg molara.

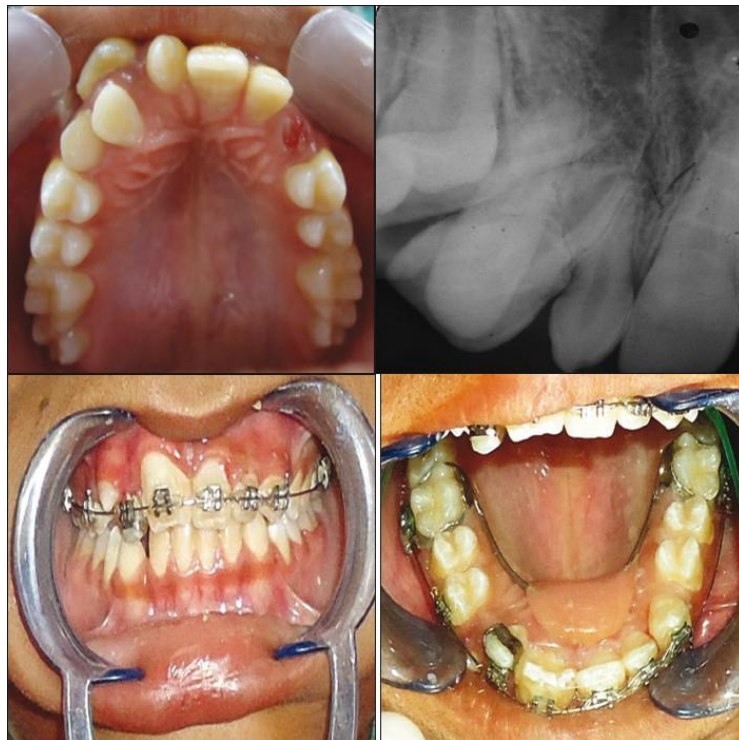


Slika 19. Fotografija i periapikalna radiološka snimka prikazuju konični oblik meziodensa. Preuzeto iz: (30)

Prekobrojni zubi mogu eruptirati ili ostati impaktirani te izazvati brojne komplikacije, među kojima su izostanak erupcije ili resorpcija susjednog zuba, razvoj odontogenih cisti, dijasteme ili zbijenost zubi (31, 32).

Dijagnosticiraju se na temelju kliničkog pregleda i rendgenskih snimki, najčešće slučajno tijekom rutinskog pregleda.

Liječenje prekobrojnih zubi ovisi o njihovom broju i lokalizaciji. Ako je zub postavljen duboko u alveolarnom grebenu i ne izaziva nikakve smetnje, nije potrebna intervencija, već samo redovito kliničko i rendgenološko praćenje. Ako prekobrojni zub ometa normalno nicanje ili postavljanje normalnog zuba na njegov položaj u zubnom luku, potrebno ga je ukloniti. Meziodens se preporuča ekstrahirati i to kad su korijeni središnjih sjekutića završili rast i razvoj, kako bi se spriječio poremećaj trajne denticije (21, 32).



Slika 20. Preoperativna fotografija i rendgenska snimka pokazuju konični meziodens koji je doveo do ektopičnog položaja zuba 11. Poslijeoperativne fotografije pokazuju poravnanje središnjih sjekutića. Preuzeto iz: Kumar A, Namdev R, Bakshi L, Dutta S. Supernumerary teeth: Report of unusual cases. Contemp Clin Dent. 2012;3 Suppl 1:71-7.

12.0. RASPRAVA

Poremećaji nicanja zubi su brojni, a dugotrajna klinička istraživanja navode velik broj mogućih uzroka za koje nije još dokazana uzročno-posljedična veza. Nedavno otkriće gena PTH1R (receptor paratireoidnog hormona) koji je uzrok nasljednih oblika poremećaja u kojima u potpunosti izostaje erupcija, navodi na mišljenje da bi i ostali poremećaji mogli biti genetski uzrokovani. S obzirom na to, etiološki čimbenici trebali bi se dijeliti u dvije osnovne grupe: biološka disfunkcija (primarna retencija, primarna nemogućnost erupcije) i fizička opstrukcija (ciste, mehaničke zapreke) te na taj način olakšati dijagnosticiranje poremećaja (3).

Prema podacima iz literature može se uočiti da postojanje jednog poremećaja utječe na razvoj drugog, pa primjerice, impaktirani zubi mogu dovesti do razvoja ciste, prekobrojni zubi mogu biti uzrok odontoma ili ektopičnog nicanja. Zbog toga je važna rana dijagnoza anomalije, kako bi se spriječio razvoj nekog drugog poremećaja (33).

Ektopično nicanje je jedno od najčešćih poremećaja u nicanju zubi s prevalencijom 3%, a navodi se kao posljedica evolucijskih promjena (14).

Prilično česti su i prekobrojni zubi s prevalencijom 0,1 do 3,6%, a češći su u trajnoj denticiji (0,5 do 5,3%) nego u mliječnoj (0,2 do 0,8%). Kliničari se ne mogu usuglasiti oko terapije prekobrojnih zubi, pa neki zagovaraju ekstrakciju, a drugi redovito kontrolno praćenje, sve dok prekobrojni zubi ne počnu stvarati probleme. Neslaganje postoji i kad je riječ o vremenu ekstrakcije, pa primjerice, Rao i Chidzonga tvrde da bi ekstrakciju trebalo provesti kad je korijen susjednog zuba završio rast i razvoj, a Omer i suradnici proveli su istraživanje na temelju kojeg su

zaključili da se najmanje komplikacija razvija kad je korijen susjednog zuba u razvojnoj fazi C prema Demirijanu (32).

Prekobrojni zubi su dovedeni u vezu s nastankom folikularne ciste, koja je druga najčešća odontogena cista. Smatra se da se folikularna cista formira oko prekobrojnog zuba u 5 do 6% slučajeva, najčešće oko meziodensa (0,15 do 1,9%). Kako bi se prevenirale komplikacije uzrokovane meziodensom, među kojima je razvoj folikularne ciste, potrebna je rana dijagnoza i kirurška ekstrakcija (34).

Česti poremećaji su i impaktirani/retinirani zubi, čija se prevalencija razlikuje od populacije do populacije. Chu i suradnici su proveli istraživanje među kineskom populacijom i dobili prevalenciju 28,3% impaktiranih trećih molara, dok su Fardhi i suradnici iz istraživanja na grčkoj populaciji ustanovili tek 6,2% impaktiranih umnjaka, a najveću prevalenciju su imali očnjaci (59,6%) (35).

Mohamed i suradnici proveli su istraživanje o oblicima liječenja impaktiranih zubi. Svrha njihovog rada bila je utvrditi koji je oblik liječenja najčešći s obzirom na dob pacijenta. Prema dobivenim podacima, zaključili su da se najveći broj operacija impaktiranih zubi odnosi na retinirane očnjake (4,22%); najčešći zahvat je alveolotomija (76,2% pacijenata starijih od 30 godina); slijedi kortikotomija (23% pacijenata između 15 i 19 godina); najmanje proveden zahvat je autotransplantacija (0,8% pacijenata između 15 i 19 godina) (36).

13.0. ZAKLJUČAK

Nicanje zubi je kompleksan događaj koji još nije u potpunosti razjašnjen. Provode se mnoga istraživanja na životinjama, kako bi se ustanovio točan mehanizam erupcije zubi i faktori koji je omogućavaju. Kad u potpunosti shvatimo fiziološku erupciju zubi, moći ćemo bolje razumijeti patologiju nicanja.

Postoji velik broj stanja i bolesti koje uzrokuju poremećaje nicanja zubi, a većina je asimptomatska i dijagnosticira se slučajno tijekom rutinskog pregleda. Zbog toga su važni rani pregledi u dječjoj dobi i redovite kontrole, kako bismo na vrijeme uočili nepravilnosti u denticiji i započeli s odgovarajućom terapijom.

Ako kod djeteta uočimo nedostatak zubi u zubnom luku, trebamo napraviti detaljnu dijagnostiku, da dobijemo dijagnozu i utvrdimo uzrok. Najvažnije dijagnostičko sredstvo je ortopan na kojem možemo vidjeti cistične ili tumorozne promjene, prekobrojne zube i retinirane/impaktirane zube, pa na osnovi toga isplanirati terapiju. Važno je ustanoviti i etiologiju pojedinog poremećaja jer nas to usmjerava na izbor najbolje terapije.

S terapijom je najbolje započeti što prije, kako bismo spriječili posljedice na cijeli stomatognati sustav i omogućili normokluziju, a to možemo kirurškom, ortodontskom ili kombiniranom kirurško-ortodontskom intervencijom.

14.0. SAŽETAK

Poznavanje mehanizma razvoja i procesa nicanja zubi važno je zbog razumijevanja patoloških stanja koja se mogu javiti u dječjoj dobi, kako bismo ih na vrijeme uočili i liječili. Nicanje zubi je vremenski određen i kompleksan događaj na kojeg utječu lokalni, sistemski i genetski čimbenici. Kašnjenje erupcije zubi dulje od šest mjeseci treba obvezno klinički i radiološki provjeriti.

Kad je riječ o poremećajima u nicanju zubi, u mliječnoj denticiji najčešće su eruptivne ciste i ankiloza koja može utjecati na nicanje trajnog nasljednika. Poremećaji u mliječnoj denticiji većinom ne zahtijevaju intervenciju.

U trajnoj denticiji su češći prekobrojni i retinirani/impaktirani zubi koji mogu dovesti do daljnjih poremećaja u nicanju, kao što su ektopično nicanje, razvoj odontoma ili odontogenih cisti. Takva stanja zahtijevaju kiruršku intervenciju, često kombiniranu s ortodontskom terapijom.

Stanja koja uzrokuju poremećeno nicanje zubi većinom su asimptomatska i slučajno se otkrivaju na rutinskim rendgenskim snimkama. Najvredniji je ortopan na kojem možemo utvrditi poziciju zuba, stadij razvoja i eventualno postojanje patoloških promjena, kao i nepostojanje zubnog zametka. Važno je provoditi rane preglede djece, kako bismo na vrijeme uočili nepravilnosti u zubnom luku, postavili dijagnozu i započeli s pravovremenim liječenjem koje će djetetu omogućiti nesmetan razvoj i normalno funkcioniranje.

15.0. SUMMARY

Tooth eruption disorders – etiology and therapy

Knowledge on the mechanisms of tooth development and the processes of tooth eruption is important for understanding childhood dental pathology, its timely recognition and treatment. Teeth eruption is time-determined and complex occurrence influenced by local, systemic and genetic factors. Teeth eruption delayed for more than six months calls for a mandatory clinical and X-ray check-up.

The most common primary dentition disorders are eruption cysts and ankylosis, which may affect the eruption of the succedaneous tooth. In general, primary dentition disorders do not require an intervention.

Disorders more commonly seen with permanent dentition are tooth retention, impacted and supernumerary teeth that may cause further eruption disturbances, such as ectopic eruption and the development of odontomata or odontogenic cysts. The above disorders require surgical intervention, often combined with orthodontic treatment.

States that cause eruption disturbances are mostly asymptomatic and get to be discovered by chance during routine X-ray examinations. Within this context, the most valuable diagnostic tool is a panoramic radiograph that allows for the determination of tooth position and its developmental stage, as well as for the identification of possible pathology or the absence of tooth germ. In children, early dental check-ups should be arranged so as to timely detect dental arch irregularities, diagnose the disorder and start treatment, all of that so as to allow for a normal growth and functioning of a child.

16.0. LITERATURA

1. Meštrović S, Njemirovskij V, Soldo M. Razvoj zuba i potpornih struktura. Sonda. 2010;20:40-3.
2. Sadler T.W. Langman's medical embryology. 12th ed. Philadelphia: Lippincott Williams & Wilkins; 2012.
3. Frazier-Bowers SA, Puranik CS, Mahaney MC. The etiology of eruption disorders-further evidence of a genetic paradigm. Semin Orthod. 2010 Sep 1;16(3):180-5.
4. Kjaer I. Mechanism of human tooth eruption: review article including a new theory for future studies on the eruption process. Scientifica. vol. 2014, Article ID 341905, 13 pages, 2014. doi:10.1155/2014/341905.
5. Almonaitiene R, Balciuniene I, Tutkuvienė J. Factors influencing permanent teeth eruption. Part one-general factors. Baltic Dent and Maxillofac J. 2010;12(3):67-72.
6. ADA Division of Communications, The Journal of the American Dental Association, ADA Council on Scientific Affairs. Tooth eruption: the primary teeth. JADA. 2005 Nov;136:1619.
7. ADA Division of Communications, The Journal of the American Dental Association, ADA Council on Scientific Affairs. Tooth eruption: the permanent teeth. JADA. 2006 Jan;137:127.
8. Škrinjarić I. Orofacijalna genetika. Zagreb: Školska knjiga; 2006.
9. Gabrić D. Abnormalnosti u nicanju zuba. Sonda. 2004;6:14-6.

10. Mhaske S, Yuwanati MB, Mhaske A, Ragavendra R, Kamath K, Saawarn S. Natal and neonatal teeth: an overview of the literature. *ISRN Pediatr.* 2013 Aug 18;2013:956269. doi:10.1155/2013/956269.
11. Peedikayil FC. Delayed tooth eruption. *e-J Dent.* 2011 Oct-Dec;1(4):81-6.
12. Nagaveni NB, Umashankara KV, Radhika NB, May Satisha TS. Eruption cyst: A literature review and four case reports. *Indian J Dent Res.* 2011;22(1):148-51.
13. Dukić W, Musić L, Pejakić M. Lokalni poremećaji u nicanju zubi II. Sonda. 2014;15(27):77-9.
14. Yaseen SM, Naik S, Uloopi KS. Ectopic eruption: A review and case report. *Contemp Clin Dent.* 2011;2:3-7.
15. Arslanagić Muratbegović A i sur. Dječja dentalna medicina. Zagreb: Naklada Slap; 2015.
16. Čabov T. Oralnokirurški priručnik. Zagreb: Medicinska naklada; 2009.
17. Tecco S, Lacarbonara M, Dinoi MT, Gallusi G, Marchetti E, Mummolo S et al. The retrieval of unerupted teeth in pedodontics: two case reports. *J Med Case Rep.* 2014 Oct 9;8:334. doi: 10.1186/1752-1947-8-334.
18. Gabrić Pandurić D, Brozović J, Sušić M, Katanec D. Kirurška terapija impaktiranih i retiniranih trećih molara. *Medix.* 2009;80/81:252-5.
19. Škrinjarić I. Traume zuba u djece. Zagreb: Globus; 1988.
20. Dukić W, Musić L, Pejakić M. Lokalni poremećaji u nicanju zubi 1.dio: ankiloza zubi. Sonda. 2013;14(26):49-51.
21. Knežević G i suradnici. Oralna kirurgija. Zagreb: Medicinska naklada; 2003.

22. Nayak MT, Singh A, Singhvi A, Sharma R. Odontogenic keratocyst: What is in the name? *J Nat Sci Biol Med.* 2013;4(2):282-285. doi:10.4103/0976-9668.116968.
23. Yazdani J, Kahnamouii SS. Developmental Odontogenic Cysts of Jaws: A Clinical Study of 245 Cases. *J Dent Res Dent Clin Dent Prospects.* 2009;3(2):64-66. doi:10.5681/joddd.2009.015.
24. Fowler CB, Brannon RB, Kessler HP, Castle JT, Kahn MA. Glandular odontogenic cyst: analysis of 46 cases with special emphasis on microscopic criteria for diagnosis. *Head Neck Pathol.* 2011;5(4):364-375. doi:10.1007/s12105-011-0298-3.
25. Park HS, Song IS, Seo BM, Lee JH, Kim MJ. The effectiveness of decompression for patients with dentigerous cysts, keratocystic odontogenic tumors, and unicystic ameloblastoma. *J Korean Assoc Oral Maxillofac Surg.* 2014;40(6):260-265. doi:10.5125/jkaoms.2014.40.6.260.
26. Pippi R. Odontomas and supernumerary teeth: is there a common origin? *Int J Med Sci.* 2014;11(12):1282-1297. doi:10.7150/ijms.10501.
27. Miloglu O, Yalcin E, Dagistan S, Bayrakdar IS, Calik M, Ertas U. A rare case of bilateral complex odontomas: clinical, radiological and histopathological findings. *J Oral Maxillofac Radiol.* 2014 Sep-Dec;2(3):88-91.
28. Nelson BL, Thompson LDR. Compound odontoma. *Head Neck Pathol.* 2010;4:290-1.
29. Pacifici A, Carbone D, Marini R, Pacifici L. Surgical management of compound odontoma associated with unerupted tooth . *Case Rep Dent.* 2015;2015:902618. doi:10.1155/2015/902618.

30. Gopakumar D, Thomas J, Ranimol P, Vineet DA, Thomas S, Nair VV.
Prevalence of supernumerary teeth in permanent dentition among patients attending a dental college in South Kerala: a pilot study. *J Indian Acad Oral Med Radiol.* 2014 Jan-Mar;26(1):42-5.
31. Demiriz L, Durmuslar MC, Misir AF. Prevalence and characteristics of supernumerary teeth: A survey on 7348 people. *J Int Soc Prevent Communit Dent.* 2015;5(Suppl 1):S39-S43. doi:10.4103/2231-0762.156151.
32. Ata-Ali F, Ata-Ali J, Penarrocha-Oltra D, Penarrocha-Diago M. Prevalence, etiology, diagnosis, treatment and complications of supernumerary teeth. *J Clin Exp Dent.* 2014;6(4):e414-e418. doi:10.4317/jced.51499.
33. Kamiloglu B, Kelahmet U. Prevalence of impacted and transmigrated canine teeth in a Cypriote orthodontic population in the Northern Cyprus area. *BMC Res Notes.* 2014;7:346. doi:10.1186/1756-0500-7-346.
34. Vosough Hosseini S, Moradzadeh M, Lotfi M, Ala Aghbali A, Fattahi S.
Dentigerous cyst associated with a mesiodens: a case report. *J Dent Res Dent Clin Dent Prospects.* 2011;5(2):76-78. doi:10.5681/joddd.2011.016.
35. El-Khateeb SM, Arnout EA, Hifnawy T. Radiographic assessment of impacted teeth and associated pathosis prevalence: Pattern of occurrence at different ages in Saudi male in Western Saudi Arabia. *Saudi Med J.* 2015;36(8):973-979. doi:10.15537/smj.2015.8.12204.
36. Mohamed A, Mekki A, Grgurević J. Raščlamba liječenja retiniranih očnjaka u dvadesetogodišnjem razdoblju. *Acta Stomat Croat.* 2001;35:479-85.

17.0. ŽIVOTOPIS

Anamarija Puntijar rođena je 30. rujna 1987. u Zagrebu. Nakon završene osnovne škole, 2002. upisuje Klasičnu gimnaziju u Zagrebu. Maturirala je 2006.godine. Stomatološki fakultet Sveučilišta u Zagrebu upisala je 2007. i absolvirala 2016. godine.