

Oralna rehabilitacija pacijenta upotrebom digitalnog protokola: prikaz slučaja

Josipović, Nevena

Professional thesis / Završni specijalistički

2023

Degree Grantor / Ustanova koja je dodijelila akademski / stručni stupanj: **University of Zagreb, School of Dental Medicine / Sveučilište u Zagrebu, Stomatološki fakultet**

Permanent link / Trajna poveznica: <https://um.nsk.hr/um:nbn:hr:127:834295>

Rights / Prava: [Attribution-NonCommercial 4.0 International/Imenovanje-Nekomercijalno 4.0 međunarodna](#)

Download date / Datum preuzimanja: **2025-03-24**



Repository / Repozitorij:

[University of Zagreb School of Dental Medicine Repository](#)





Sveučilište u Zagrebu

Stomatološki fakultet

Nevena Josipović

**ORALNA REHABILITACIJA PACIJENTA
UPOTREBOM DIGITALNOG
PROTOKOLA
PRIKAZ SLUČAJA**

POSLIJEDIPLOMSKI SPECIJALISTIČKI RAD

Zagreb, 2022.

Rad je ostvaren u: Privatnoj stomatološkoj ordinaciji MaeDENTIS Nevena Josipović
dr.dent.med, Maribor, Slovenija

Naziv poslijediplomskog specijalističkog studija: Dentalna medicina

Mentor rada: Izv.prof.dr.sc. Marko Jakovac, Zavod za fiksnu protetiku Stomatološkog fakulteta
u Zagrebu

Lektor hrvatskog jezika: Ines Mikša, profesor engleskoga i hrvatskoga jezika i književnosti

Lektor engleskog jezika: Ines Mikša, profesor engleskoga i hrvatskoga jezika i književnosti

Sastav Povjerenstva za ocjenu poslijediplomskog specijalističkog rada:

1. _____
2. _____
3. _____

Sastav Povjerenstva za obranu poslijediplomskog specijalističkog rada:

1. _____
2. _____
3. _____
4. _____
5. _____

Datum obrane rada:

Rad sadrži: 82 stranice

114 slika

1 CD

Rad je vlastito autorsko djelo, koje je u potpunosti samostalno napisano uz naznaku izvora drugih autora i dokumenata korištenih u radu. Osim ako nije drukčije navedeno, sve ilustracije (tablice, slike i dr.) u radu su izvorni doprinos autora poslijediplomskog specijalističkog rada. Autor je odgovoran za pribavljanje dopuštenja za korištenje ilustracija koje nisu njegov izvorni doprinos, kao i za sve eventualne posljedice koje mogu nastati zbog nedopuštenog preuzimanja ilustracija odnosno propusta u navođenju njihovog podrijetla.

Zahvala

Zahvaljujem svom mentoru izv.prof.dr.sc. Marku Jakovcu, čiji su angažman, rad i doprinos na području stomatološke protetike bili inspiracija u mom radu tijekom svih ovih godina.

Posebnu zahvalu upućujem Draganu Stolici, dentalnom tehničaru, koji je maksimalno precizno odradio svoj dio posla i bio moja druga polovica u stvaranju ove cjeline. Bez njega ništa od ovoga ne bi bilo moguće!

Zahvaljujem se i svojoj obitelji, posebno kćeri Ivani, kao i svojim prijateljima, a posebice Nini, što me podržavaju i neometano stoje na putu do ostvarenja mojih snova.

Mojim asistenticama Mišeli Vizjak i Tjaši Ledinek, kao i mojim kolegicama Ristenki Kostadinovi Kožul i Tei Šket Strajnsak, hvala za svu požrtvovanost i predanost koju konstantno pokazuju.

Saši Dujiću srdačno hvala za pomoć pri prijevodu na hrvatski jezik.

Najljepša hvala Denisu Zelniku na prekrasnim fotografijama i videozapisima.

Sažetak

ORALNA REHABILITACIJA PACIJENTA UPOTREBOM DIGITALNOG PROTOKOLA: PRIKAZ SLUČAJA

Digitalni protokol i digitalni tijek rada postaju prijeko potrebna obveza, a ne više iznimka u modernoj dentalnoj medicini. Njihovo korištenje omogućeno je razvojem digitalne tehnologije koja je iz godine u godinu sve brža, toliko da ju se ponekad ne može u potpunosti pratiti. Korištenje analognih metoda sve se više napušta zbog nedostataka koje donosi, a koji se mogu uspješno prevladati uporabom digitalnih metoda. Još uvijek ne postoji standardizacija protokola u digitalnoj dentalnoj medicini.

Cilj ovog rada bio je pokazati mogućnost oralne rehabilitacije u fiksnoj protetici na kliničkom primjeru, korištenjem jednog od mogućih digitalnih protokola, koji u potpunosti vraća funkciju i estetiku orofacijalnog sustava pacijenta na brži, predvidljiviji i precizniji način nego što je to moguće korištenjem konvencionalnih tehnika.

Ključne riječi: estetika; digitalni protokol; digitalni tijek rada; fiksna protetika; oralna rehabilitacija

Summary

ORAL REHABILITATION OF A PATIENT USING A DIGITAL PROTOCOL: A CASE REPORT

Digital protocol and digital workflow are becoming a much-needed obligation and no longer an exception in modern dental medicine. Their use is made possible by the development of digital technology, which is getting faster every year, to the extent that sometimes we cannot fully follow its development. The use of analogue methods is increasingly abandoned due to the disadvantages it provides, which can be successfully overcome by using digital methods. Protocol standardization in digital dental medicine still does not exist.

The goal of our work was to show, based on a clinical example and with the use of one of the possible digital protocols, the possibilities of oral rehabilitation in fixed prosthetics which completely restores the function and aesthetics of the patient's orofacial system in a faster, more predictable and more precise way than that is possible using conventional techniques.

Keywords: aesthetics; digital protocol; digital workflow; fixed prosthetics; oral rehabilitation

SADRŽAJ

1. UVOD	1
2. PRIKAZ SLUČAJA	4
2.1. Planiranje protetske rehabilitacije	5
2.1.1. Anamneza	5
2.1.2. Klinički pregled	7
2.2. Digitalni protokol	9
2.2.1. Digitalni protokol u planiranju protetske rehabilitacije	10
2.2.1.1. Fotografiranje pacijenta.....	10
2.2.1.2. Intraoralno skeniranje.....	15
2.2.1.3. Virtualni mock-up	18
2.2.1.4. Digitalni wax-up i motivacijski mock-up.....	19
2.2.2. Digitalni protokol u restaurativnom dijelu protetske rehabilitacije	29
2.3. Restaurativni dio protetske rehabilitacije	30
2.3.1. Restaurativna faza I: privremeni posteriorni nadomjesci, brušenje i izrada trajnih palatinalnih ljuskica	31
2.3.2. Restaurativna faza II: brušenje i izrada trajnih posteriornih nadomjestaka	40
2.3.3. Restaurativna faza III: brušenje i izrada trajnih labijalnih ljuskica	48
3. RASPRAVA.....	66
4. ZAKLJUČAK	72
5. LITERATURA.....	74
6. ŽIVOTOPIS	81

Popis skraćenica

CAD-CAM – Computer aided design-Computer aided manufacturing (hrv. *računalom potpomognuto oblikovanje/računalom potpomognuta izrada*)

TMZ – temporomandibularni zglob

IOS – intraoralni skener

IO – intraoralno

OPT – ortopantomogram

RDG – rendgen

CBCT – Cone Beam Computed Tomography (hrv. Cone-Beam kompjutorizirana tomografija)

IDS – immediate dentin sealing (hrv. trenutačno pečačenje dentina)

CDO – cavity design optimisation (hrv. dizajn optimizacije kaviteta)

STL – standard tessellation language (hrv. standardni teselacioni jezik)

3D – trodimenzionalno/i

VDO – vertikalna dimenzija okluzije

CR – centrična relacija

PAI – periapikalni indeks

FMM – fiziološko mirovanje mandibule

TO – posteriorni overlay-i

OIL – oxygen inhibition layer (hrv. sloj inhibiran kisikom)

DCM – Dental Compressed Model file (hrv. datoteka komprimiranog modela)

PLY – Polygon File Format (hrv. računalni format datoteke)

ID – interdentalno

1. UVOD

Stomatološka protetika grana je dentalne medicine koja se bavi planiranjem i izradom protetskih nadomjestaka s ciljem nadoknade izgubljenog mekog i tvrdog tkiva usne šupljine. Tijekom postupaka planiranja i izrade protetskih nadomjestaka danas uglavnom dominiraju analogne (konvencionalne) tehnike, međutim uporaba digitalnih tehnika sve više dobiva na značaju i mijenja lice dentalne protetike kakvu danas poznajemo.

Digitalizacija postupaka u okviru oralne rehabilitacije orofacijalnog sustava počinje još 1973. godine, kada francuski stomatolog Dr. Francois Duret po prvi put pokazuje CAD-CAM (eng. *Computer Aided Design/Computer Aided Manufacturing*, hrv. *računalom potpomognuto oblikovanje/računalom potpomognuta izrada*) sustav. Kasnije, od 1980. godine, CAD-CAM sustavi neprestano su se usavršavali, da bi zadnjih nekoliko godina doživjeli pravu revoluciju na dentalnom tržištu. O sve bržoj i sve raširenijoj digitalizaciji dentalne medicine možemo posvjedočiti i sami svakodnevno gledajući utrku velikog broja vodećih proizvođača koji se natječu tko će prvi proizvesti najsavršeniji sustav.

CAD-CAM sustavi predstavljaju cjelinu, koju s jedne strane čini intraoralni skener (IOS) s pripadajućim računalnim programom koji se koristi u ordinacijama dentalne medicine, a s druge strane čini ga računalo i računalni program, kao i glodalica i printer, koji se obično koriste u dentalnim laboratorijama, mada postoje i druge varijacije (*in office* sustavi). Kako u analognoj, tako i u digitalnoj stomatologiji, sami postupci u ordinacijama dentalne medicine bitno se ne razlikuju. Da bi se izradio protetski nadomjestak, potrebno je da doktor dentalne medicine na neki način prenese potrebne informacije iz usne šupljine pacijenta u dentalni laboratorij, odnosno da uzme otisak. Međutim, za razliku od analogne, u digitalnoj stomatologiji za uzimanje otisaka ne koriste se otisni materijali, već prije spomenuti IOS. Pomoću njih uzima se tzv. digitalni otisak. U dentalnom laboratoriju također više nije potrebno lijevati otiske u gipsu, već tehničar u računalnom programu, nakon što primi STL (eng. *Standard tessellation language*), DCM (eng. *Dental Compressed Model file*) ili PLY (eng. *Polygon File Format*) datoteku digitalnog otiska, poslana iz računalnog programa u ordinaciji, može odmah početi sa svojim radom, odnosno dizajniranjem protetskog nadomjeska, kako se to danas zove. Ovisno o tome radi li se o subtraktivnoj (glodanje iz blokova materijala) ili aditivnoj (trodimenzionalno (3D) printanje – nalaganje slojeva materijala) izradi provizornog ili finalnog protetskog rada, koristit će se glodalica ili 3D printer (1). CAD-CAM sustav osnova je digitalne stomatologije.

Međutim, u jeku digitalne revolucije stručna javnost još uvijek je podijeljena. Naime, i dalje je prisutna velika dilema i moglo bi se reći da među stručnim kadrom vlada dogma oko toga treba li prijeći na digitalne postupke rada i zašto, kada i analogni u rukama iskusnih stomatologa jako dobro funkcioniraju. Predmetom stručnih rasprava tako ostaje usporedba analognih i digitalnih postupaka, a započinjanje razgovora o hibridnim postupcima rada (što podrazumijeva skeniranje u laboratorijskom skeneru analogno uzetih otisaka, nakon čega slijede digitalni postupci rada dentalnog tehničara u programu) i njihova usporedba s analognim i digitalnim unosi još veću pomutnju i postavlja pitanje: koje su zapravo prednosti digitalne stomatologije i zašto uopće ići na digitalizaciju, posebice imajući u vidu činjenicu da je nabava potrebne opreme još uvijek veliki financijski teret, kako za doktore dentalne medicine, tako i za dentalne tehničare.

Srećom, trendovi se mijenjaju. Visoka učilišta u svijetu, a i kod nas sve više preferiraju i uče mlade doktore i tehničare digitalnim postupcima rada. Uvođenjem digitalizacije u stomatologiji postizemo da naš tretman bude lakši, brži, precizniji i ugodniji za pacijenta, ali i za doktora i dentalnog tehničara (2). Naime digitalnim otiskivanjem eliminiraju se pogreške koje mogu nastati tijekom analognih postupaka rada, a to su najčešće pogreške koje nastaju zbog svojstava dentalnih materijala (njihove reverzibilne deformacije), kao i zbog njihove nepravilne manipulacije od strane terapeuta, dentalnih asistenata i tehničara. Isto tako, mogu nastati i zbog nepravilnog odabira opreme (neodgovarajuća žlica i njezina krutost) ili zbog neadekvatne suradnje pacijenta tijekom tih postupaka (1, 2).

Krećući se u smjeru digitalizacije, javlja se i potreba za novim terminima u dentalnoj protetici kao što su digitalni otisak, digitalni dentalni laboratorij i digitalni protokol. Naime, sa željom da se uspješno rehabilitiraju pacijenti, a koristeći se digitalnim metodama, moraju se poznavati novi termini i protokoli koji nas od početka do kraja jasno vode u željeni ishod, a to je da protetska rehabilitacija sa stručnog stajališta bude zadovoljavajuća za pacijenta istovremeno iz funkcionalnog i estetskog aspekta.

Digitalni protokol skup je postupaka u dentalnoj protetici koji, počevši od analize i planiranja pa sve do izrade definitivnog protetskog rada, uključuje upotrebu novih, digitalnih tehnologija u dentalnoj medicini.

Svrha ovog rada je prikazati jednu od mogućnosti oralne rehabilitacije koju donosi upotreba digitalnog protokola u fiksnoj protetici te prednosti digitalnog načina rada u odnosu na analogni.

2. PRIKAZ SLUČAJA

2.1. Planiranje protetske rehabilitacije

2.1.1. Anamneza

Pacijentica stara 42 godine dolazi u ordinaciju zbog funkcijskih i estetskih problema u usnoj šupljini, koji se uglavnom odnose na istrošenost tvrdih zubnih tkiva i posljedično smanjenje vertikalne dimenzije okluzije (VDO). Njena glavna pritužba odnosi se na istrošenost incizalnih rubova prednjih zuba i na osjetljivost pojedinih zuba u stražnjoj regiji. Iz ispunjenog upitnika o kvaliteti oralnog zdravlja (eng. *Oral Health Quality of Life Questionnaire*) doznaje se sljedeće: da pacijentica može imati potencijalnih problema u temporomandibularnom zglobu (TMZ) jer, kako navodi, primjećuje da su se njeni zubi promijenili u posljednjih pet godina (istanjili, skratili), kao i da se promijenio njen zagriz (Slika 1.). Navodi da ima naviku guranja jezika između zuba, grickanja noktiju i drugih tvrdih predmeta, kao i da stišće zube tijekom dana (Slika 2.). Primjećuje da je jastuk ujutro mokar i prethodno joj je dijagnosticiran refluks želučane kiseline (Slika 3.). Negira pretjeranu konzumaciju kisele, slatke i ljepljive hrane, kao i gaziranih sokova (Slika 4.). Bavi se organizacijom društvenih događanja i svoj posao smatra stresnim (Slika 5.).

Temporomandibularni zglob (TMZ)	
	Imam problem s TMZ-om (bol, ograničeno otvaranje usta)
	Imam osjećaj da donja čeljust klizi unazad kad zagrizem
	Otežano žvačem tvrdu hranu (npr. mrkvu, orašaste plodove)
<input checked="" type="checkbox"/>	Moj zagriz se promijenio
<input checked="" type="checkbox"/>	Moji zubi su se promijenili u zadnjih 5 godina (istanjili, skratili)
	Moji zubi su se pomaknuli

Slika 1. Temporomandibularni zglob.

Stiskanje zubima	
	Imam problem „naći” pravi zagriz, stišćem, pomičem čeljust da bih zagrizla
<input checked="" type="checkbox"/>	Guram jezik između zuba
<input checked="" type="checkbox"/>	Grizem led, nokte, druge tvrde predmete
	Stišćem zubima po noći ili se budim ujutro s glavoboljom
<input checked="" type="checkbox"/>	Stišćem zubima preko dana (npr. dok gledam televiziju, dižem teške predmete...)

Slika 2. Stiskanje zubima.

Trošenje zubnog tkiva (zaokružite tvrdnje)	
<input checked="" type="checkbox"/>	Jastuk je ujutro mokar
	Imam gastritis, bol iza prsne kosti
	Često povraćam
	Imam kiseli okus u ustima
<input checked="" type="checkbox"/>	Imam refluks želučane kiseline
	Imam suha usta
	Imam/imala sam anoreksiju ili bulimiju

Slika 3. Trošenje zubnog tkiva.

Prehrambene navike (često jedem/pijem)	
	Kiselo (limun, naranče, jabuka...)
	Slatkiše
	Ljepljivu hranu (bijeli kruh, čips..)
	Vino i žestoka pića
	Kavu
	Gazirane sokove
	Energetske napitke

Slika 4. Prehrambene navike.

Obrazovanje	
	Srednja školska sprema
Zanimanje	
	Organizator društvenih događanja
Je li vaš posao stresan	
	Da

Slika 5. Socijalna anamneza.

2.1.2. Klinički pregled

Na kliničkom pregledu ekstraoralno se uočava evidentan gubitak vertikalne dimenzije okluzije. Donja trećina lica kraća je u odnosu na srednju i gornju trećinu. Isto tako, jasno se vidi spuštenost kutova usana. Pri palpaciji TMZ-a pacijentica osjeća blagu bol, pri otvaranju usta nisu prisutne krepitacije.

Intraoralno je očito trošenje tvrdog zubnog tkiva, kako u prednjoj, tako i u stražnjoj regiji. Incizalni rubovi prednjih zuba istanjeni su i skraćeni. Najveće skraćenje incizalnih rubova primjećuje se na centralnim incizivima i iznosi 5,5 mm. Linija osmijeha i tijek gingivalnih zenita su neharmonični.

U regiji stražnjih zuba postoji veliki broj neodgovarajućih kompozitnih nadomjestaka, kao i zaravnjenost okluzalnih ploha, bez prisutnosti pravilne okluzalne morfologije. Dentin je na više mjesta izložen utjecaju oralne sredine, čime se može objasniti preosjetljivost koju pacijentica navodi u anamnezi. Okluzija je nestabilna. U položaju maksimalne interkuspிடაციје pacijentica grize u klasi II po Anglu na temelju položaja prvih molara. Anteriorno vođenje je po incizalnim rubovima gornjih i donjih lateralnih sjekutića i očnjaka, lateralno vođenje je grupno s obje strane i uključuje vođenje po gornjim lateralnim sjekutićima, očnjacima i drugim premolarima, kao i donjem očnjaku, prvom i drugom premolaru.

Nedostaju zubi 14, 24, 38 i 48. Iz anamneze se doznaje da je nedostatak zuba 14 i 24 nastao radi ekstrakcije tijekom ortodontske terapije koju je pacijentica imala u djetinjstvu.

Osim zuba 47, 46 i 35, svi su zubi vitalni, što se i dokazuje testom na hladnoću (ROEKO Endo frost, Coltene/Whaledent AG, Alstaetten Schweiz, Švicarska). Niti jedan zub ne pokazuje preosjetljivost na horizontalnu i vertikalnu perkusiju, kao ni osjetljivost nakon palpacije u predjelu vrhova korijena zuba.

Desni su na pojedinim mjestima upaljene i krvare na sondiranje. Dubine sondiranja nisu povećane i prosječno iznose 3mm, mjereno u 6 točaka oko svakog zuba. Prisutne su tvrde zubne naslage, kako supragingivalne, tako i subgingivalne u cijeloj denticiji.

Pacijentica nema protetskih nadomjestaka.

Drugih posebnosti nema.

Analizom ortopantomografske (OPT) snimke potvrđuje se da su zubi 47, 46 i 35 avitalni, kao i da su endodonska punjenja tijesna i homogena te dopiru do apikalnih suženja korijena zuba. Na zubu 47 koji je liječen prije šest godina lezija oko distalnog korijena potpuno je zacijelila, oko mezijalnog korijena vidi se da je periapikalni proces smanjen i da su prisutne koštane trabekule. Usporedbom retroalveolarnih RTG snimki prije liječenja i prije početka protetske terapije vidljivo je da se je periapikalni indeks (eng. *PAI index*) smanjio iz 3 na 2. S obzirom da je zub asimptomatski, ovaj nalaz najvjerojatnije govori o fibroznom zacjeljivanju i trenutčno ne zahtijeva reviziju punjenja.

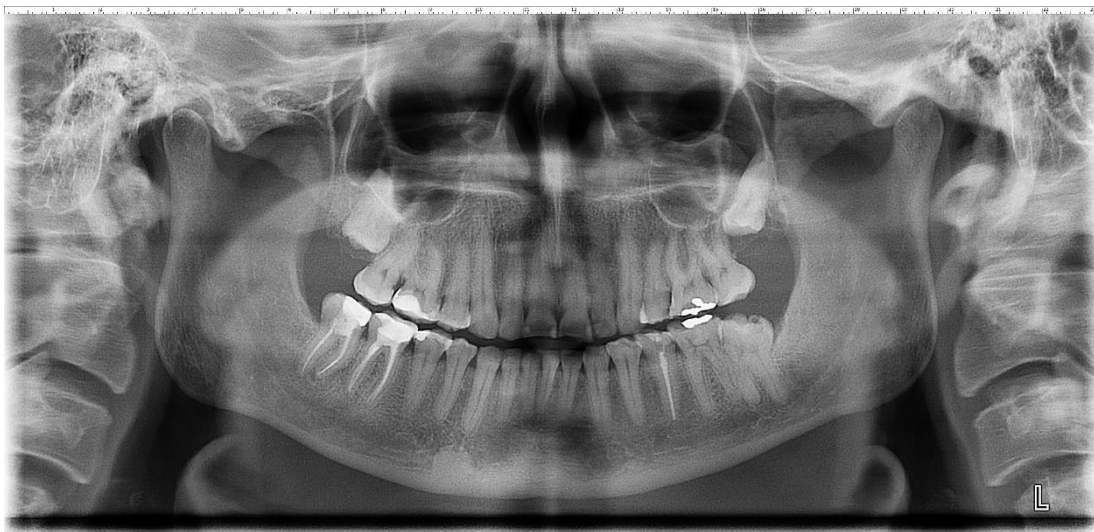
Prisutni su impaktirani gornji umnjaci, kao i poluimpaktirani zub 37.

Istrošenost tvrdog zubnog tkiva, kao i neodgovarajuće plombe vidljivi su i na OPT snimci.

Sekundarni karijes prisutan je na zubu 35 distalno ispod plombe, mezijalno ispod plombe na 17, okluzalno ispod plombe na 26, mezijalno ispod plombe na 47.

Distalno na zubu 45 prisutna je neodgovarajuća plomba.

Ostale strukture vidljive na OPT snimci ne pokazuju nikakve patološke značajke (Slika 6.).



Slika 6. OPT snimka.

2.2. Digitalni protokol

Točnost (eng. *Accuracy*) dentalnih nadomjestaka ključ je dugoročnog uspjeha svih restaurativnih zahvata i ovisi o točnosti otisaka. Kada je riječ o točnosti digitalnih otisaka uzetih pomoću IOS, ona ovisi o istinitosti (eng. *Trueness*) i preciznosti (eng. *Precision*) intraoralnoga (IO) skena. U literaturi se nalazi podatak da istinitost skenova uzetih pomoću IOS varira između 20 – 140 mikrona, dok se preciznost kreće između 15 – 260 mikrona. Na točnost digitalnih otisaka najviše utječu iskustvo i obučenost korisnika, strojna i programska oprema, strategija i protokol skeniranja te klinički čimbenici kao što su pomicanje objekta koji se skenira, prisutnost krvi i sline, prisutnost dodatnog svjetla u području skeniranja, udaljenost nastavka za skeniranje od objekta koji se skenira i drugo. Ako je poznato da je točnost dentalnog nadomjeska visoka kada se vrijednost marginalnog nalijeganja kreće do 120 mikrona, a unutarnjeg nalijeganja do 70 mikrona (2), onda se može zaključiti da je digitalna tehnologija vrlo precizna i da se tijekom rehabilitacije orofacijalnog sustava IOS slobodno može koristiti za uzimanje otisaka i pri tome dobiti konačne nadomjeske koji će svojom dovršenosti osigurati dugoročni uspjeh. Što se tiče točnosti uzetih otisaka kraćeg područja, odnosno cijelog zubnog niza, u literaturi se može naći podatak da je uzimanje otisaka IOS-om ipak nešto preciznije u slučaju kada se radi o otiskivanju pojedinačnog zuba ili kraćih udaljenosti nego pri otiskivanju cijelog zubnog niza. Naime, pri otiskivanju cijelog zubnog niza postoje neka veća odstupanja i iznose $204,5 \pm 182,1$ mikrona (3). Međutim, kliničko iskustvo pokazuje da, čak i ako su odstupanja nešto veća, to ne utječe značajno na preciznost nalijeganja samih nadomjestaka u ustima pacijenta.

Zahvaljujući točnosti digitalnih otisaka omogućen je digitalni tijek rada (eng. *Digital workflow*), a time i korištenje digitalnog protokola.

Digitalni protokol može se podijeliti u 2 segmenta prema vremenu izvođenja:

1. Protokol u planiranju protetske rehabilitacije koji se sastoji od sljedećih faza:

- Fotografiranje pacijenta
- IO skeniranje
- Izrada virtualne probe dizajna ili virtualnog *mock-up*-a (nije obavezna)
- Digitalno navoštavanje ili izrada digitalnog *wax-up*-a i izrada *mock-up*-a koji se isprobava u ustima pacijenta

2. Protokol u restaurativnom dijelu protetske rehabilitacije koji se sastoji od:

- Posebnog načina kako se uzimaju IO skenovi tijekom digitalnog procesa rada gdje dominira upotreba kopiraj-prilijepi (eng. *copy-paste*) tehnike. Ova tehnika podrazumijeva izradu dugoročnih privremenih (eng. *Try-in*) nadomjestaka kao kopije prvobitnog *wax-up*-a, kao i gotovih nadomjestaka kao kopije prilagođenih (artikuliranih) ili neizmijenjenih privremenih nadomjestaka.

2.2.1. Digitalni protokol u planiranju protetske rehabilitacije

Planiranje protetske rehabilitacije započinje tzv. prikupljanjem podataka (eng. *Data acquisition*). Na neki način potrebno je digitalizirati pacijenta i prenijeti digitalne podatke o pacijentu u dentalni laboratorij.

Digitalizacija pacijenta postiže se fotografiranjem, kao i uzimanjem digitalnog otiska pomoću IOS-a.

2.2.1.1. Fotografiranje pacijenta

Za fotografiranje pacijenta u ovom je radu korišten digitalni refleksni fotoaparati s ogledalom (eng. *Digital single-lense reflexe-DSLR*) Canon EOS 5D Mark IV (Ota city, Tokio, Japan). Napravljen je niz ekstraoralnih fotografija i to: portret (Slika 7.), portret s usnama u mirovanju (eng. *Lip position at rest*) (Slika 8.), fotografija s forsiranim osmijehom (Slika 9.), portret s retraktorima (Slika 10.), desni poluprofil (Slika 11.), desni profil (Slika 12.), lijevi poluprofil (Slika 13.) i lijevi profil (Slika 14.). Fotografija gornjih i donjih prednjih zuba (Slika 15), fotografija gornjih i donjih prednjih zuba u položaju maksimalne interkuspidacije (MI) (Slika 16.). Fotografija MI iz kuta 45° desna strana (Slika 17.), fotografija MI iz kuta 45° lijeva strana (Slika 18.) kao i slika iz pozicije 12 sati (eng. *12 o'clock position*) (Slika 19.). Fotografija gornjih (Slika 20.) i donjih (Slika 21.) prednjih zuba s kontrastorima. Intraoralno su napravljene fotografije gornjeg i donjeg zubnog luka bez okluzalnih kontakata (Slike 22. i 23.) i s njima (Slika 24. i 25.). Također su fotografirani zubi u položaju MI u stražnjoj regiji (Slike 26. i 27.). Sve fotografije poslane su u dentalni laboratorij pomoću internetske stranice We Transfer



Slika 7. Portret.



Slika 8. Portret-usne u mirovanju.



Slika 9. Forsirani osmijeh.



Slika 10. Portret s retraktorima.



Slika 11. Desni poluprofil.



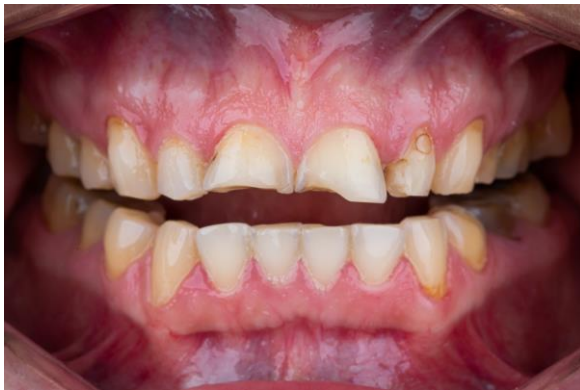Slika 12. Desni profil.



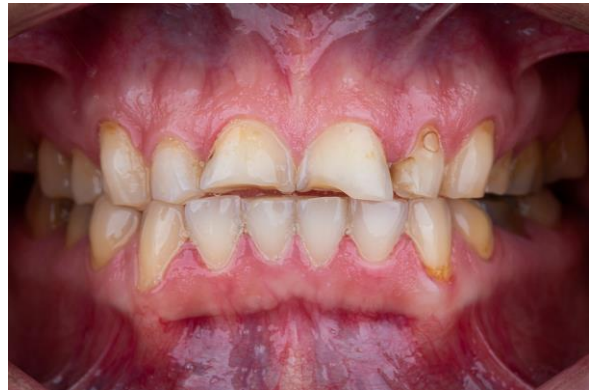Slika 13. Lijevi poluprofil.



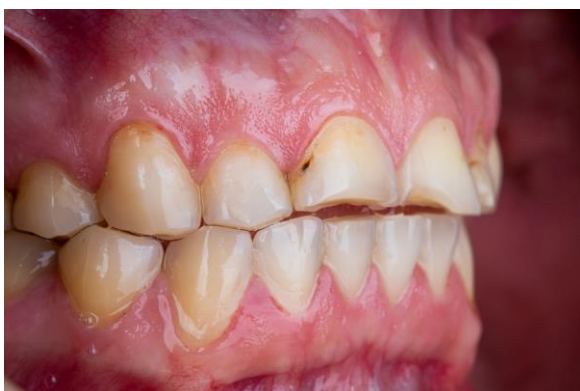Slika 14. Lijevi profil.



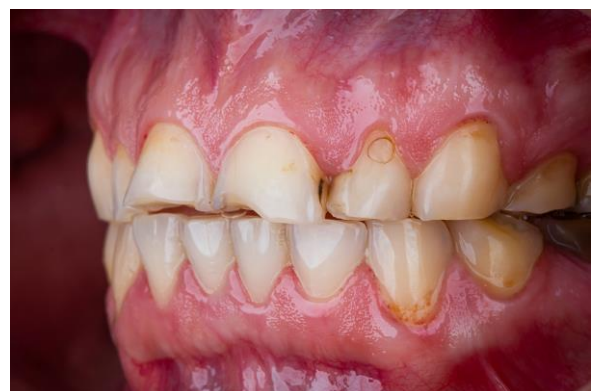Slika 15. Gornji i donji prednji zubi.



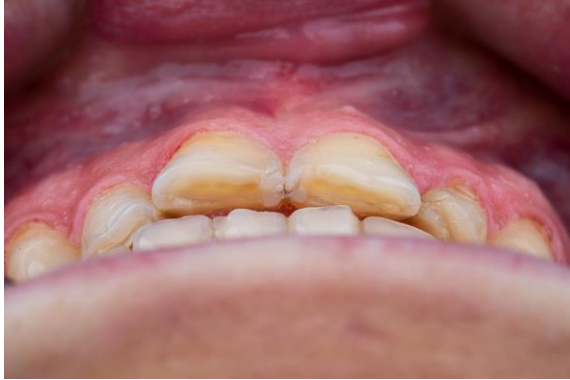Slika 16. Maksimalna interkuspilacija (MI).



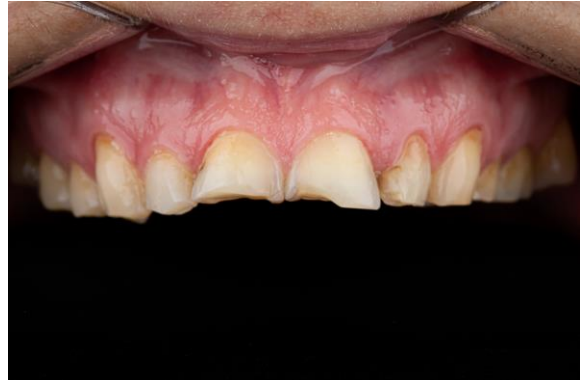Slika 17. MI kut 45° desna strana.



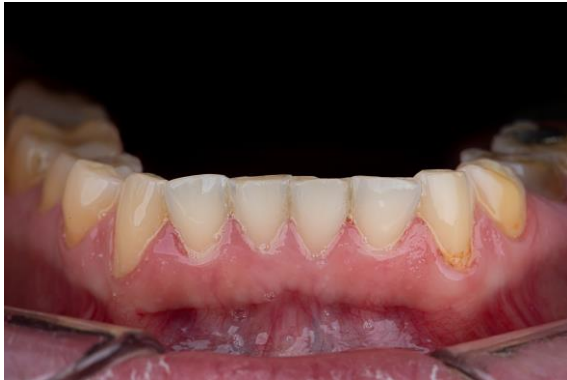Slika 18. MI kut 45° lijeva strana.



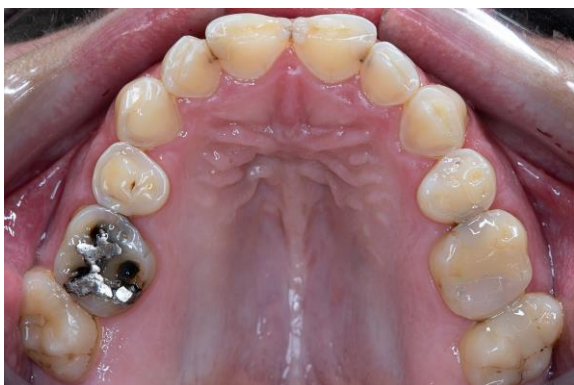Slika 19. Položaj 12 sati.



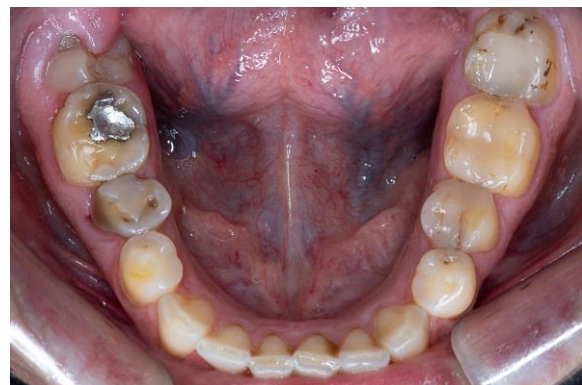Slika 20. Gornji prednji zubi s kontrastorom.



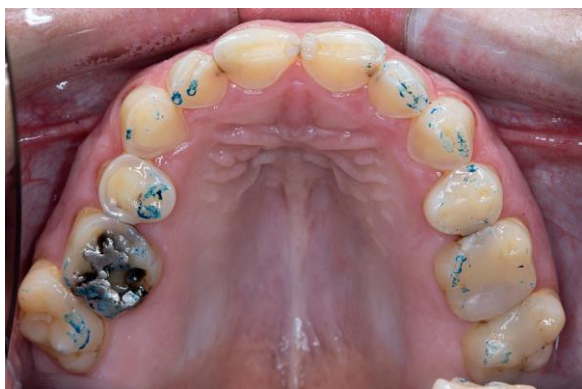Slika 21. Donji prednji zubi s kontrastorom.



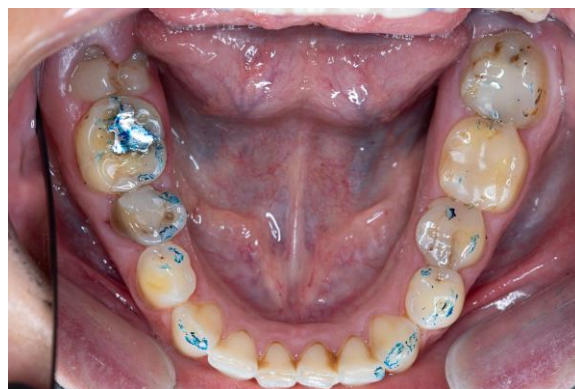Slika 22. Gornji zubni luk-okluzalno.



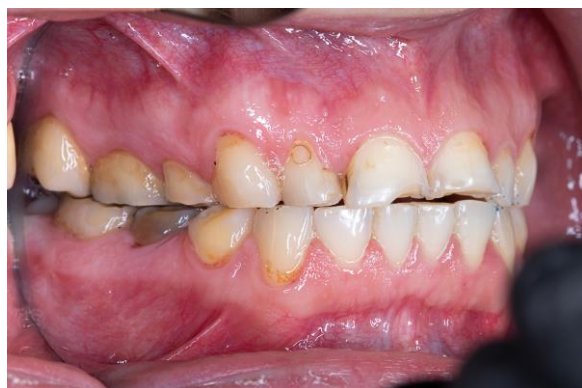Slika 23. Donji zubni luk-okluzalno.



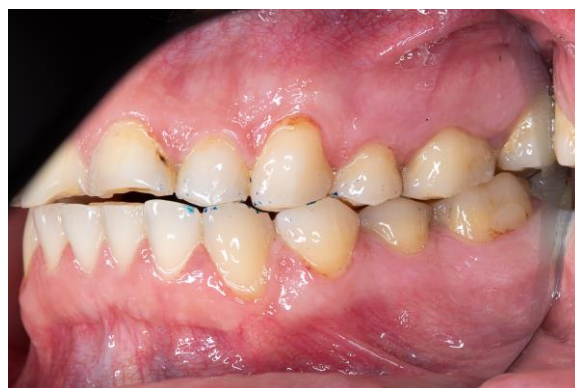Slika 24. Okluzalni kontakti gornji zubi.



Slika 25. Okluzalni kontakti donji zubi.



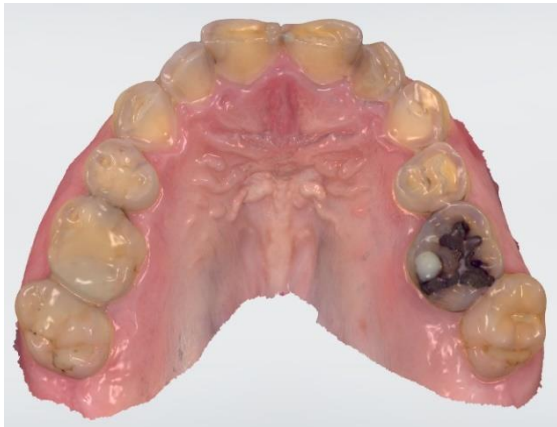Slika 26. MI desno.



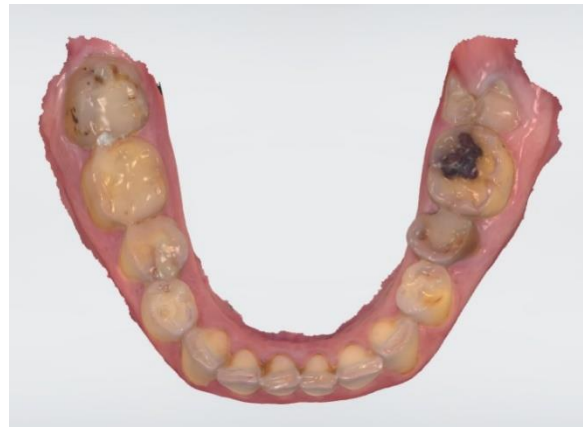Slika 27. MI lijevo.

2.2.1.2. Intraoralno skeniranje

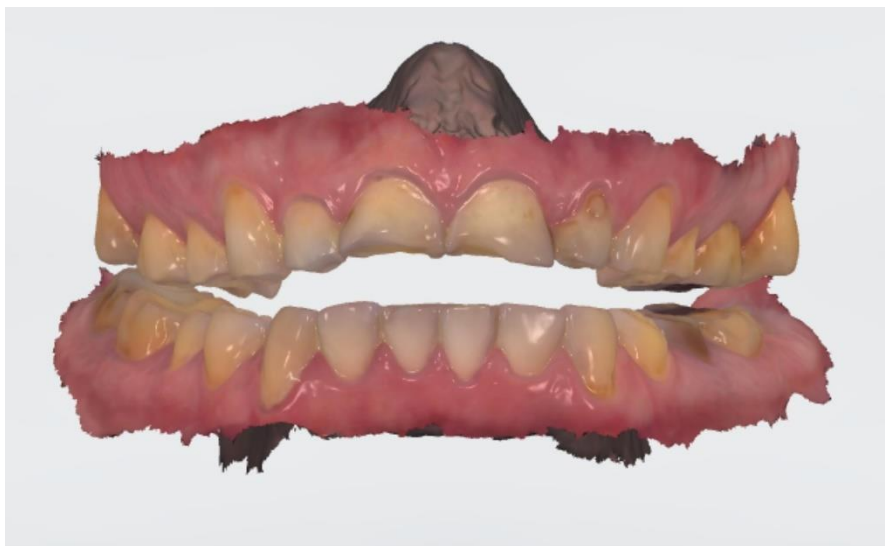Čeljusti su skenirane pomoću bežičnog intraoralnog skenera (Trios 3 Shape wireless, Copenhagen, Danska). Uzet je IO sken gornje (Slika 28.) i donje čeljusti (Slika 29.), kao i IO sken zagriz na novoj, željenoj vrijednosti vertikalne dimenzije okluzije (VDO) i u položaju centrične relacije (CR) (Slika 30.). Tijekom skeniranja koristi se strategija skeniranja cijelog zubnog niza odjednom, linearnim pokretima u stražnjoj i valovito u prednjoj regiji.



Slika 28. IO sken gornje čeljusti.



Slika 29. IO sken donje čeljusti.



Slika 30. IO sken zagriz na novom VDO-u i u CR-u.

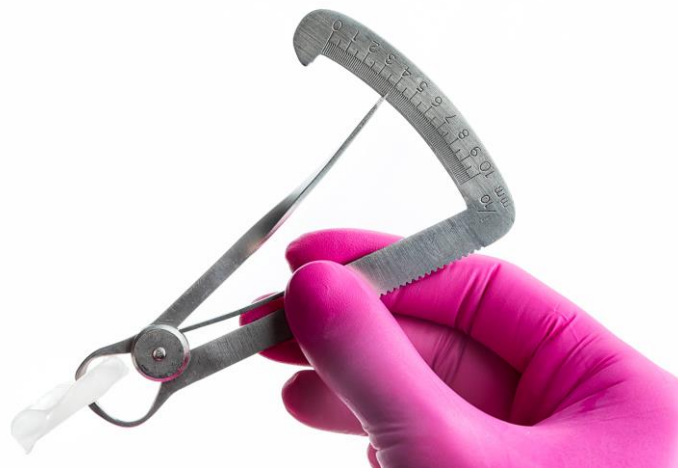Vertikalna dimenzija okluzije:

Za određivanje VDO-a (visine zagriža) autor se koristi fiziološkom metodom određivanja visine zagriža, tj. određuje položaj fiziološkog mirovanja mandibule (FMM). Pojam FMM označava stanje minimalnog tonusa mišića zatvarača i otvarača, potrebnog za održavanje mandibule u posturalnom položaju i za suprotstavljanje djelovanju gravitacije na mandibulu (4). U uspravnom položaju tijela i glave označene su dvije najistaknutije točke donje trećine lica, a to su točke *subnasale* i *gnathion*. *Subnasale* je točka u kojoj se nazalni septum sastaje s kožnim dijelom gornje usne u srednjoj sagitalnoj ravnini, a točka *gnathion* najniža je točka brade i nalazi se između točaka *pogonion* – koja predstavlja najanteriorniju i *menton* – koja predstavlja najinferiorniju točku na bradi. Pacijentica je zagrizla u položaj maksimalne interkuspidacije te je ravnalom izmjerena udaljenost između označenih točaka. Nakon toga, od pacijentice je zahtijevano da nekoliko puta izgovori glas „M”, nekoliko puta proguta slinu i poliže usne te ih potom dovede u položaj da se nježno dodiruju. Time je pacijentica dovela mandibulu u položaj fiziološkog mirovanja. U tom položaju ponovno je izmjerena vrijednost između dviju točaka. Razlika između prve i druge izmjerene vrijednosti bila je 7 mm. Poznato je da je vrijednost vertikalne dimenzije okluzije jednaka razlici izmjerenih vrijednosti prvog i drugog mjerenja umanjena za vrijednost visine interokluzalnog prostora, koja u prosjeku iznosi 2 – 4 mm. Iz toga je zaključeno da je pacijentičin zagriz bilo potrebno podići za 4 – 5 mm.

Centrična relacija:

S 26 definicija koje su se mijenjale tijekom godina i 7 trenutačno aktivnih definicija u Pojmovniku protetskih izraza (eng. "*Glossary of prosthodontic terms*"), centrična relacija i dalje ostaje najkontroverzniji pojam u stomatološkoj protetici. Prema najnovijim smjernicama CR se definira kao odnos mandibule i maksile koji ne ovisi o zubima i u kojem se mandibula nalazi u retrudiranom položaju na novoj visini zagriža, pri čemu je taj položaj ponovljiv i može se registrirati (5). Mandibula dolazi u položaj CR prema maksili 10 – 15 minuta nakon što zubi više nisu u međusobnom kontaktu, tj. više ne okludiraju, a nastaje zahvaljujući relaksaciji mišića zatvarača (6), posebice M. Pterygiodeus medialisa, što postavlja kondile u stabilan muskuloskeletni položaj u glenoidnoj fosi, koji se može razlikovati od osobe do osobe. Za protetsku rehabilitaciju ovaj je položaj iznimno važan jer je to jedini ponovljivi položaj mandibule prema maksili koji ne uzrokuje smetnje i bolove u TMZ-u. Zato se uvijek koristi u slučajevima potpune rehabilitacije orofacijalnog sustava kada se mijenja visina zagriža.

Za pronalaženje položaja CR u ovom radu korišten je anteriorni jig, koji je izrađen obrezivanjem udlage za bruksizam koju je pacijentica nosila nekoliko mjeseci prije tretmana. Udlaga je bila napravljena u trenutku kada je pacijentici dijagnosticiran bruksizam i to s ciljem zaštite zuba od daljnjeg trošenja. Pacijentica je dobila upute da aktivno nosi udlagu najmanje 10 sati prije određivanja budućeg maksilomandibularnog odnosa kako bi se osigurala relaksacija mišića. Nakon njezina dolaska u ordinaciju udlaga je izrezana, tako da je nalijegala na prednje gornje zube (od očnjaka do očnjaka) i zakošena pod kutom koji je paralelan s tijekom okluzalne ravnine. Debljina udlage u području inciziva bila je 4 mm, za koliko je bilo potrebno podići VDO (Slika 31.). Tijekom prilagođavanja udlage u anteriorni jig pacijentica je grizla u svitak staničevine kako ne bi ponovno dovodila zube u položaj MI, što je iznimno važno kod registracije CR-a. Pacijentica sa jigom u ustima zatim je zamoljena da nekoliko puta zagriže na stražnje zube preko artikulacijskog papira postavljenog između donjih zubi i jiga. To je ponavljala dok nije počela gristi u istu točku. Time je registrirana točna lokacija centrične relacije.



Slika 31. Anteriorni jig.

Zatim je poskeniran gornji i donji zubni niz, kao i zagriz. Tijekom skeniranja zagriža pacijentica je u ustima imala anteriorni jig. Na taj način dobiven je sken zagriža u položaju CR na novoj, željenoj vrijednosti VDO-a (Slika 30.). Prilikom skeniranja jig nije smetao samom skeniranju zagriža.


Nakon naknadne obrade (eng. *Post-process*) intraoralni skenovi poslani su u dentalni laboratorij pomoću računalne opreme 3 Shape Unite build 1.7.27.6, odgovarajućeg bežičnog skenera Trios 3 Shape (Copenhagen, Danska).

2.2.1.3. Virtualni *mock-up*

Važnost digitalne tehnologije, između ostalog leži, i u tome što se na vrlo jednostavan i lagan način prije početka terapije pacijentu može pokazati prijedlog njegova konačnog izgleda. Programska oprema bežičnog skenera Trios 3 Shape (Copenhagen, Danska) daje mogućnost virtualnog dizajniranja osmijeha (eng. *Smile Design Simulation*) (Slika 32.). Nakon preklapanja ekstraoralnih i intraoralnih fotografija s retraktorima, kao i skenova čeljusti, program daje mogućnost odabira oblika budućih zuba, njihove boje i teksture iz ponuđene knjižnice. Osim toga, postoji i mogućnost osobne individualizacije izgleda svakog pojedinačnog zuba. Nakon završenog postupka dizajniranja program preklapa odabrani dizajn s fotografijama pacijenta. Istovremeno, pacijent vidi sam sebe na zaslonu te kako će otprilike izgledati nakon završene terapije.

Virtualno dizajniranje osmijeha vrlo je moćan alat jer, s jedne strane, motivira pacijenta za samu terapiju, dok s druge strane daje slobodu i omogućuje samim pacijentima aktivno sudjelovanje te imaju ulogu glavnih aktera u odabiru svog konačnog izgleda. Ovaj postupak ne samo da omogućuje i poboljšava komunikaciju između pacijenta i terapeuta, već i komunikaciju između ordinacije i dentalnog laboratorija jer se iz programske opreme putem interneta fotografije mogu poslati u dentalni laboratorij i dentalni tehničar može u startu vidjeti kako pacijent približno očekuje da će izgledati po završetku terapije. To mu olakšava odluku i daje mu polaznu točku odakle može krenuti u daljnjem radu, odnosno daje mu viziju sljedeće faze digitalnog protokola, a to je izrada digitalnog *wax-up*-a.

Virtualno dizajniranje osmijeha u analognoj stomatologiji nije moguće.



Slika 32. Virtualni *mock-up*.


2.2.1.4. Digitalni *wax-up* i motivacijski *mock-up*


Pošto su u suvremenoj dentalnoj medicini želje pacijenta iznimno bitne, prednost se daje izboru pacijenta da sam odlučuje o svom budućem estetskom izgledu. Istovremeno, istraživanja pokazuju da na izgled zuba utječe i karakter osobnosti. Autoricu ovog rada zato je zanimala i upotreba suvremenog programa *Rebel® simplicity* (Sofia, Bugarska) autora Galipa Gurela koji daje mogućnost prilagođavanja dizajna osmijeha prema izgledu lica, estetskim i funkcionalnim zahtjevima dentalne prakse, ali i samom tipu osobnosti (7). Autorica koristi demonstracijsku verziju ovog programa dostupnu na internetu.


U program se unose fotografije pacijentice i unaprijed ispunjen upitnik koji govori o tipu osobnosti. U upitniku su podebljani odgovori koje je pacijentica odabrala (Slika 33.).


TIP OSOBNOSTI


1. Moj omiljeni oblik (odaberite jedan)


1.


2.


3.


4.


5.

2. Kakvom me prijatelji vide

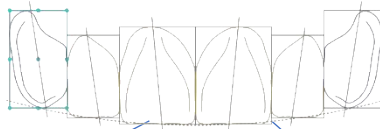
2. Nekomunikativnu
3. Aktivnu
4. **Korisnu**
5. Razgovorljivu
6. Nekonfrontirajuću
7. **Razdražljivu**
8. Mirnu
9. Pasivnu
10. Optimističnu
11. Komunikativnu
12. **Koja preuzima inicijativu**

4. Sebe vidim kao

1. Veselu
2. **Pouzdanu**
3. Osjetljivu
4. Otvorenu
5. Brižnu
6. Dostupnu
7. Smirenu
8. Krhku
9. **Dobronamjernu**
10. **Promišljenu**

3. Tri riječi me najbolje opisuju

1. Bezbričnost
2. Opreznost
3. **Nemirnost**
4. **Impulzivnost**
5. Agresivnost
6. Krutost
7. Promjenjiva
8. Zabrinutost
9. Zadržanost
10. Uravnoteženost
11. **Promjenjivo raspoloženje**
12. Miroљubivost



Incizalni rubovi

Incizalna kontura krune

Odabir pacijenta

1. Incizalne rubove želim:

1. Ravne
2. Kose
3. **Zaobljene**

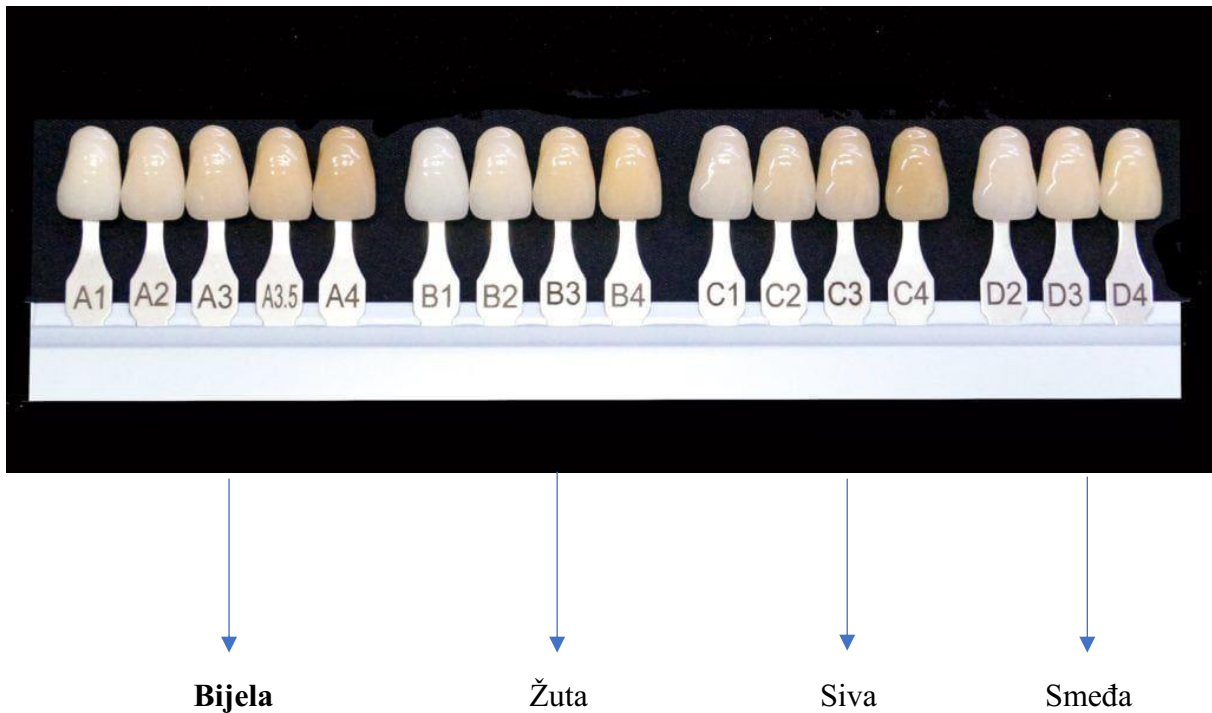
2. Incizalne konture krune želim:

1. Oštre
2. Nejednake
3. **Zaobljene**

3. Makrotekstura:

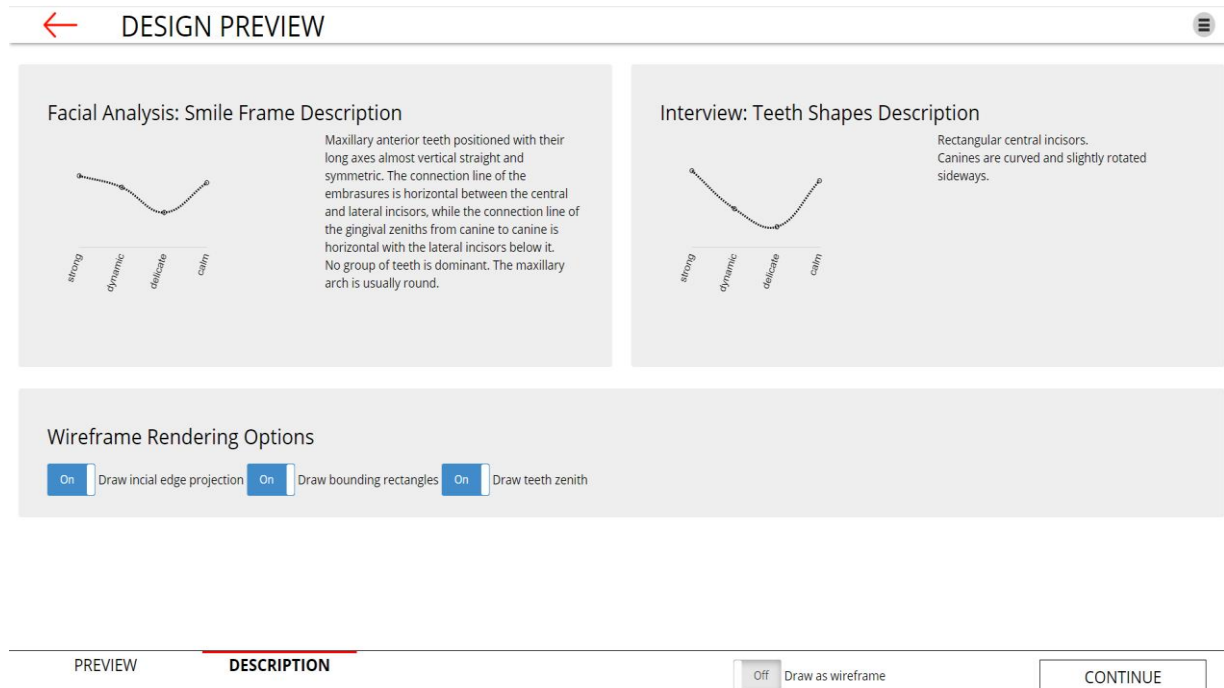
1. Bez teksture (potpuno glatke površine)
2. Blago naglašena tekstura
3. **Idealna tekstura**

4. Boja zuba



Slika 33. Upitnik o tipu osobnosti.

Iz upitnika se doznaje da pacijenticu privlače kvadratni oblici te da je drugi vide kao razdražljiv tip osobe, koja pomaže drugima i voli inicijativu. Sebe vidi kao odgovornu, dobronamjernu i promišljenu, ali i kao nemirnu, impulzivnu osobu sa čestim promjenama raspoloženja. Na temelju unesenih podataka (fotografije lica pacijentice i ispunjenog upitnika) umjetna inteligencija u programu *Rebel® simplicity* (Sofia, Bugarska) izračunala je sljedeće (Slika 34.).



Slika 34. Prijedlog dizajna zuba, Rebel® simplicity program.

Naime, umjetna inteligencija izračunava da pacijentici odgovara četverokutni oblik gornjih centralnih sjekutića čije su uzdužne osi okomito i simetrično postavljene. Očnjaci bi trebali biti zaobljeni i lagano rotirani. Niti jedna skupina zuba ne dominira veličinom.

Podatci se šalju u dentalni laboratorij i dentalni tehničar sada ima veliki broj informacija na temelju kojih može krenuti s izradom digitalnog dizajna, odnosno digitalnog *wax-up*-a. Kasnije će u ordinaciji na osnovu fizičkog 3D modela digitalnog *wax-up*-a biti izrađen *mock-up* u ustima pacijenta.

Digitalni protokol u dizajniranju digitalnog *wax-up*-a:

Digitalna tehnologija daje mogućnost planiranja konačnog protetskog nadomjestka prije nego što se počne s tretmanom, tzv. „*Backward planning*“, što se može prevesti kao planiranje unatrag. Korištenjem digitalnih tehnologija postiže se da konačne restauracije s malim izmjenama ili, u nekim slučajevima bez njih, odgovaraju izgledu inicijalnog dizajna (8). Zbog toga je izrada digitalnog *wax-up*-a i kasnije isprobavanje *mock-up*-a u ustima pacijenta jedan od ključnih segmenata digitalnog protokola prikazanog u ovom radu i zahtijeva znanje i iskustvo kako terapeuta, tako i dentalnog tehničara.

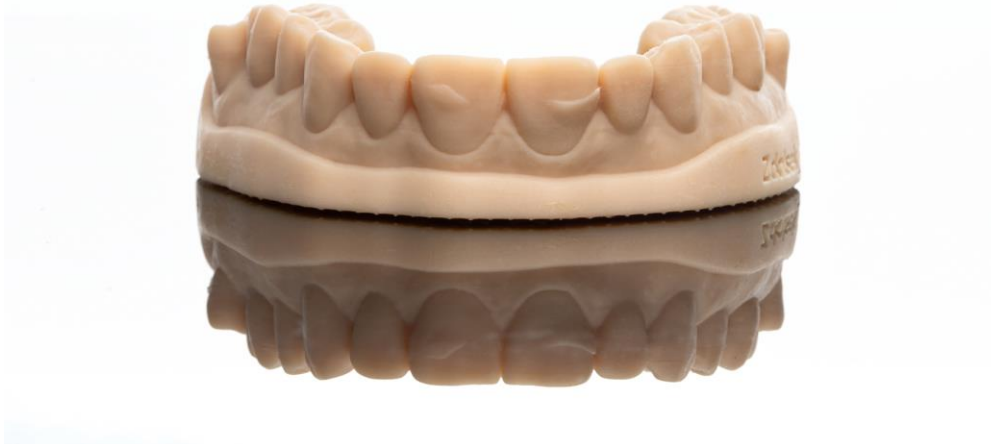Naime, dentalni tehničar i terapeut moraju obratiti pozornost na brojne parametre kako bi digitalni *wax-up* i kasnije *mock-up* bili zadovoljavajući kako s funkcijskog, tako i s estetskog aspekta. Samo neki od tih parametara su: odabir izgleda i dimenzija zuba u odnosu na lice i usne pacijenta, na njegov govor, osmijeh, spol i starost, kao i analiza anteroposteriornog i maksilo-mandibularnog odnosa (9). Obraćajući pozornost na sve ove čimbenike o kojima ovisi uspješna rehabilitacija te uzimajući u obzir sve podatke koje je prethodno zaprimio, dentalni tehničar iz knjižnice prirodnih zuba u programu 3Shape Dental Manager 2021-1.2.100.2.1 bira zube koji najviše odgovaraju predviđenoj potpunoj rehabilitaciji orofacijalnog sustava. Pritom se koristi preklapanjem odabranih zuba s fotografijama pacijentice (Slika 35.). Bipupilarna linija koristi se za uspostavljanje horizontalne ravnine budućeg dizajna. Sredina lica, kao i vidljivost zuba kada su usne u mirovanju (eng. *Lip position at rest*) koriste se za odabir položaja i duljine prednjih zuba. Fotografija s forsiranim osmijehom služi za evaluaciju gingivalnih zenita (10). Točan postupak dizajna i odabira zuba nadilazi okvire ovog poslijediplomskog specijalističkog rada te se stoga neće detaljnije objašnjavati.



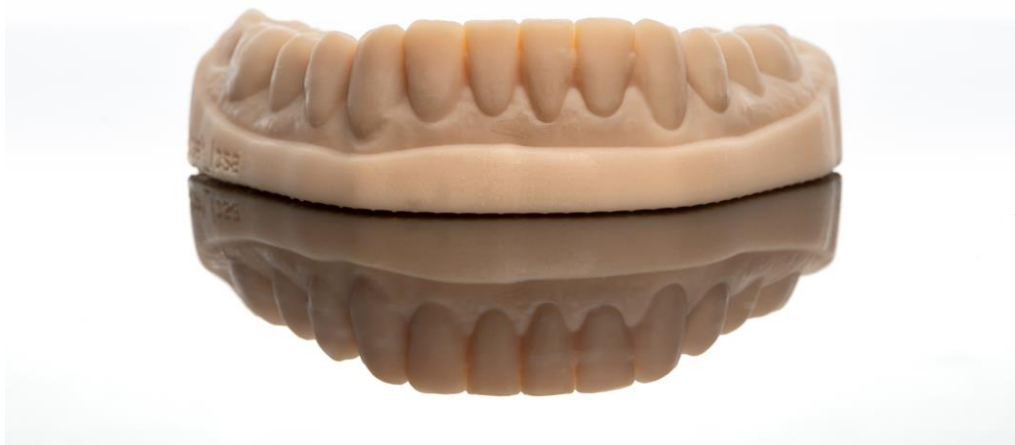Slika 35. Preklapanje zuba iz knjižnice prirodnih zuba s fotografijom portreta pacijentice.

Preuzeto s dopuštenjem autora: Dragan Stolica.

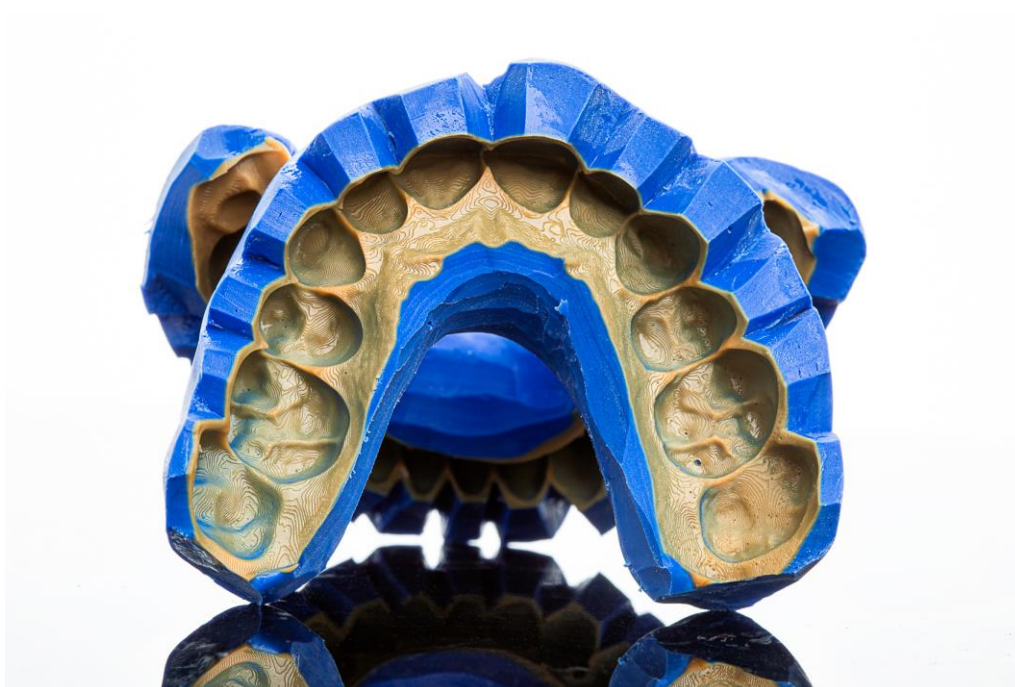Iz računalnog programa CAD šalje se STL datoteka u programe (3D Print Basic i Print CAM) koji se koriste za virtualno pozicioniranje modela u 3D printer. Tehnikom 3D printanja izrađuju se fizički modeli (Slike 36. i 37.). Isprintani modeli dostavljaju se u ordinaciju, gdje se započinje s izradom silikonskih indeksa za izradu dijagnostičkog *mock-up*-a (slika 38.).



Slika 36. 3D model gornje čeljusti. Preuzeto s dopuštenjem autora: Denis Zelnic.



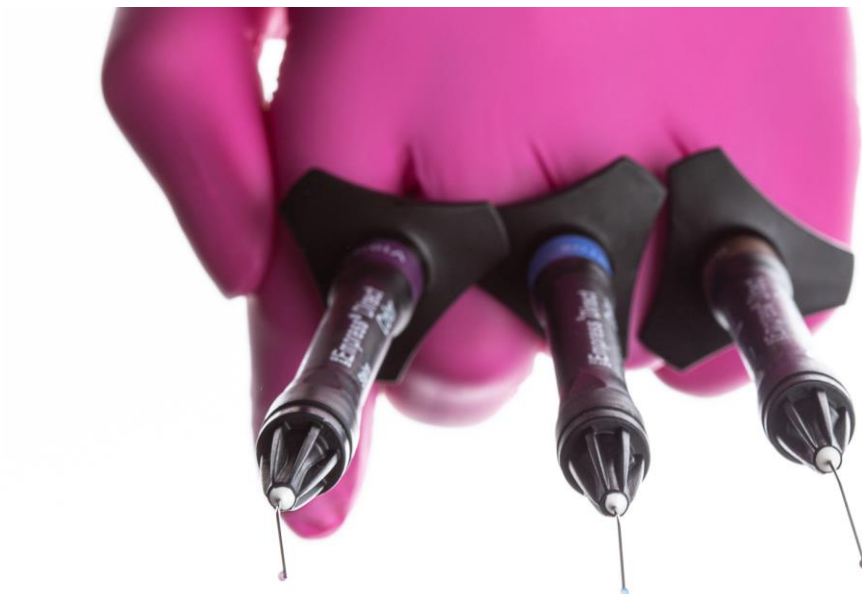Slika 37. 3D model donje čeljusti. Preuzeto s dopuštanjem autora: Denis Zelnik.



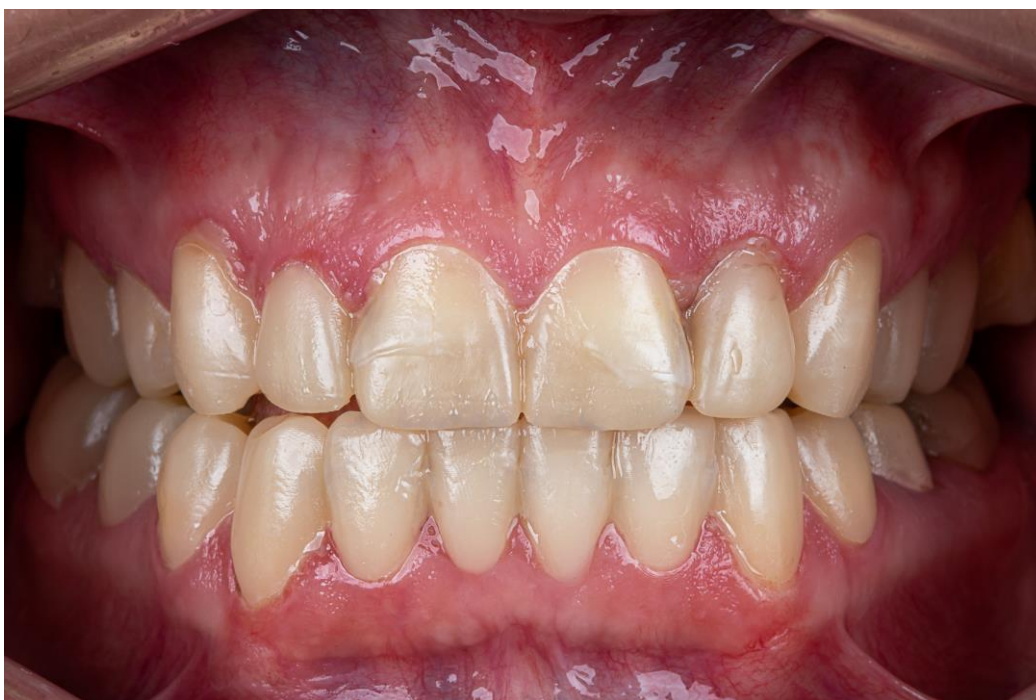Slika 38. Silikonski indeksi. Preuzeto s dopuštanjem autora: Denis Zelnik.

Mock-up:

Dijagnostički dvojno-aditivni *wax-up/mock-up* (aditivan preko zuba i aditivan preko desni) koristi se kako bi se potvrdili ciljevi liječenja prije nego što se pacijent vodi prema ireverzibilnom tretmanu, tj. koristi se za estetsku i funkcijsku analizu predloženog dizajna, kao i pretpregled eventualne korektivne parodontne kirurgije (6). Indeksi za izradu *mock-up*-a izrađuju se iz vinil-polisiloksana (silikon) u dvije faze. Autor bira adicijski silikon (Virtual putty, Ivoclar Vivadent AG, Schaan, Lihtenštajn i Virtual medium body, Ivoclar Vivadent AG, Schaan, Lihtenštajn) kako bi što vjernije prikazao dizajn zubi s jasnim oblicima i teksturama. Nakon izrade, silikonski indeksi obrežuju se tako da tijekom silikonskog indeksa odgovara cervikalnom djelu zuba na modelu. Ovaj tijek potrebno je što preciznije izrezati kako bi došlo do što manjeg prijelaza viška materijala na desni tijekom adaptacije u ustima pacijenta. Nakon toga materijal za izradu privremenih nadomjestaka ubrizgava se u indekse i u mekom stanju unosi u usta pacijenta. Materijal koji je korišten u ovom radu za izradu *mock-up*-a bio je materijal za izradu privremenih nadomjestaka Telio CS C&B A3 (Ivoclar Vivadent AG, Schaan, Lihtenštajn). Nakon stvrdnjavanja materijala i uklanjanja silikonskih indeksa iz usta pacijenta uklanja se minimalni višak materijala skalpelom 12 D. *Mock-up* se polira i karakteriziraju se incizalni rubovi mješavinom plavog i ljubičastog pigmenta (IPS Empress Direct Color blue, IPS Empress Direct Color violet, Ivoclar Vivadent AG, Schaan, Lihtenštajn) te se dodaje smeđi pigment (IPS Empress Direct Color brown, Ivoclar Vivadent AG, Schaan, Lihtenštajn) između centralnih inciziva (Slika 39.). Anteriorna površina *mock-up*-a prednjih 6 zuba u gornjoj i donjoj čeljusti premazuje se tekućom smolom za karakterizaciju (Optiglaze color clear, GC Corporation, Tokyo, Japan) (Slika 40.). Opisanom karakterizacijom *mock-up*-a postiže se efekt translucencije incizalnih rubova (plavi i ljubičasti pigmenti), kao i iluzija interdentalne mikropukotine (smeđi pigment). Smola za glaziranje daje pacijentu dojam udobnosti. Nakon izrade *mock-up*-a pacijentica se ponovno fotografira i zatim se joj na velikom zaslonu prikazuju fotografije prije i s *mock-up*-om (Slika 41.). Metoda analize osmijeha na zaslonu putem fotografije efikasnija je od gledanja u ogledalo jer, gledajući se u ogledalu vidimo svoju obrnutu sliku te može doći do nesporazuma oko estetskih percepcija između pacijenta i terapeuta (6).



Slika 39. Pigmenti za karakterizaciju *mock-up*-a. Preuzeto s dopuštenjem autora: Denis Zelnik.



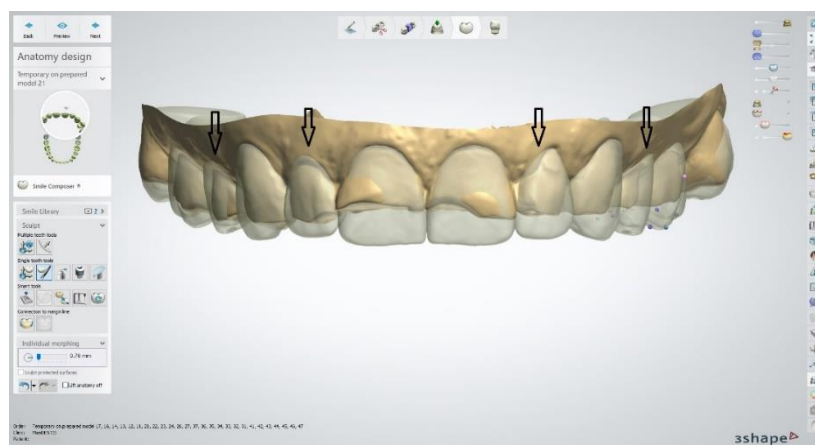Slika 40. *Mock-up* izbliza, „tet-a-tet“ položaj zuba.



Slika 41. Portretna slika s *mock-up*-om.

Pacijentica je bila jako zadovoljna prijedlogom svog budućeg izgleda te je odobrila terapiju (eng. *Patient acceptance*). U ovoj se fazi istovremeno provjerava funkcija u smislu analize okluzalnih kontakata u statičkoj i dinamičkoj okluziji te se izvršava fonetska evaluacija.

Već tijekom ove faze u ustima se korigiraju gingivalni zeniti. S obzirom da je izrađen dvojni aditivni *mock-up*, korekcija zenita vođena je oblikom *mock-up*-a u cervikalnim trećinama zuba. Gingivalni zeniti u ovom su radu modificirani elektrokauterom (The Electron™ Art-E1, Bonart Co, Ltd., Keelung City, Tajvan) uz poštivanje suprakrestalnog pričvrška (Slika 42.).



Slika 42. Repozicija gingivalnih zenita vođena dvojno-aditivnim *wax-up*-om/*mock-up*-om.

Preuzeto s dopuštenjem autora: Dragan Stolica.

2.2.2. Digitalni protokol u restaurativnom dijelu protetske rehabilitacije

Digitalni protokol u restaurativnom dijelu protetske rehabilitacije sadrži načine uzimanja IO skenova tijekom digitalnog procesa rada. Način uzimanja skenova omogućuje korištenje kopiraj-prilijepi tehnike (poglavlje 2.2., Digitalni protokol).

Računalna oprema bežičnog Trios 3 Shape skenera (Copenhagen, Danska) ima ugrađenu opciju da se prije početka brušenja uzmu tzv. prepreparacijski (eng. *Pre-preparation*) skenovi gornje i donje čeljusti, kao i sken zagriža. Ti skenovi uzimaju se s inicijalnim dizajnom u ustima (potpoglavlje 2.2.1.4., *Mock-up*). Nakon preparacije svih zuba ili segmenta po segmenta uzimaju se preparacijski skenovi (skenovi obrušenih zuba). Nakon naknadne obrade skenova (eng. *Post-processing*) program spaja modele s obrušenim zubima u istom položaju u koordinatnom sustavu u kojima su bili skenovi čeljusti prije preparacije zuba. Na taj se način zadržava početni položaj čeljusti, CR i visina zagriža u kojoj je napravljen inicijalni dizajn (digitalni *wax-up*). Skenovi uzeti na ovaj način šalju se u dentalni laboratorij u obliku STL, DCM ili PLY datoteke gdje dentalni tehničar, pomoću određenih referentnih točaka preklapa skenove inicijalnog dizajna sa skenom preparacija zuba i praktički već napravljeni inicijalni dizajn usklađuje s demarkacijskim linijama preparacije (eng. *Align*) te koristeći kopiraj-prilijepi tehniku zapravo zadržava oblik prvobitnog dizajna.

Kopiraj-prilijepi tehnika može se ponoviti dva puta tijekom digitalnog tijeka rada. Prvi je put kada se inicijalni dizajn kopira i prilijepi na IO sken preparacija prilikom izrade dugoročnih privremenih nadomjestaka. Nakon privremenog cementiranja privremenih nadomjestaka pacijent testira funkciju (eng. *test-drive*) te dolazi na redovite kontrole. Ako funkcija nije zadovoljavajuća, privremeni nadomjestci mogu se izravno artikulirati u ustima pacijenta. Posebna se pažnja posvećuje uklanjanju svih prematurnih kontakata u kretanjama kako bi se spriječila bol u temporomandibularnom zglobu i kako bi se osiguralo da nadomjestci ne ometaju obrazac žvakanja. Prema protokolu Ženevskog sveučilišta dovoljno je da probni period traje mjesec dana (11 – 15).

Ako se privremeni nadomjestci direktno artikuliraju u ustima pacijenta, nakon artikulacije, a prije izrade konačnih nadomjestaka potrebno je napraviti novi sken gornje i donje čeljusti kao i sken zagriža s artikuliranim restauracijama, nakon čega će se na novim IO skenovima, koji se sada nalaze na novim koordinatama, drugi put primijeniti kopiraj-prilijepi tehnika te će konačne

restauracije biti kopija artikuliranih privremenih nadomjestaka. Ako artikulacija nije potrebna, konačne restauracije bit će kopija inicijalnog dizajna.

2.3. Restaurativni dio protetske rehabilitacije

Principi suvremene dentalne medicine zahtijevaju da se restaurativni postupci izvode minimalno invazivno. Razvoj keramičkih materijala i sredstava kojima se postiže adhezija doveli su do modifikacije principa preparacije zuba iz klasične prema minimalno invazivnoj preparaciji uz maksimalno očuvanje zubnog tkiva. Također, rastuća potreba za estetikom dovela je do razvoja novih potpuno keramičkih sustava koji omogućuju da su potpuno keramički nadomjesci napravljeni iz čvrstih materijala, ali bez kompromitiranja estetike (16).

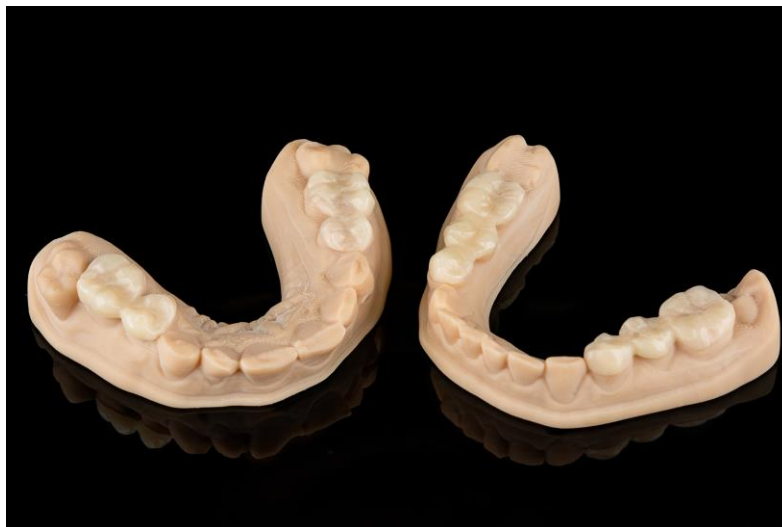Zbog potrebe za proširenjem bukalnog koridora i ljepše harmonije osmijeha, u ovoj rehabilitaciji kao trajni posteriorni nadomjesci bit će izrađeni *overlay*-evi (prekrivaju okluzalne i bukalne stijenke zuba), osim na zubu 17, gdje će biti izrađen *table-top*.

U prednjoj regiji u gornjoj čeljusti bit će upotrijebljen bilaminarni pristup – (eng. “*The sandwich approach*”) izrada palatinalnih i labijalnih ljuski (13-15). U donjoj anteriornoj regiji bit će napravljene labijalne ljuske. Sve restauracije izradit će se postupkom glodanja.

U ovom prikazu slučaja izvedeni restaurativni postupak poznat je u literaturi pod imenom tehnika u tri koraka (eng. *Three-step technique*) autora Vailati i Belser. Autor ovog rada modificira ovu tehniku korištenjem digitalnog protokola. Tehnika u tri koraka omogućuje parcijalno rekonstruiranje sekstant po sekstant, što je od iznimne prednosti posebno u slučaju kompletne rehabilitacije koja uključuje brušenje svih zuba. Djelomične rekonstrukcije u vremenskim intervalima ugodnije su za pacijenta i manje naporne za samog terapeuta (13 – 15).

2.3.1. Restaurativna faza I: privremeni posteriorni nadomjesci, brušenje i izrada trajnih palatinalnih ljuskica

Terapija je razdijeljena u nekoliko faza. Pošto je minimalno invazivna, bilo je potrebno riješiti problem testiranja novog zagriža pacijentice tijekom jednomjesečnog perioda. Testiranje novog zagriža u ustima pomoću *mock-up*-a (6) nije bilo moguće zbog jako izraženog bruksizma i posljedičnog lomljenja istog, što bi zahtijevalo česte posjete ordinaciji tijekom probnog perioda. Zato je za privremene nadomjeske korišten čvršći materijal. Kao kopija prvog *wax-up*-a u dentalnom laboratoriju bili su napravljeni privremeni nadomjesci (eng. *snap-on*) koji su obuhvaćali zube u stražnjoj regiji u gornjoj i donjoj čeljusti. Provizoriji su bili izglodani iz polimetil-metakrilata (PMMA) (Telio CAD, Ivoclar Vivadent AG, Schaan, Lihtenštajn) (Slika 43.).

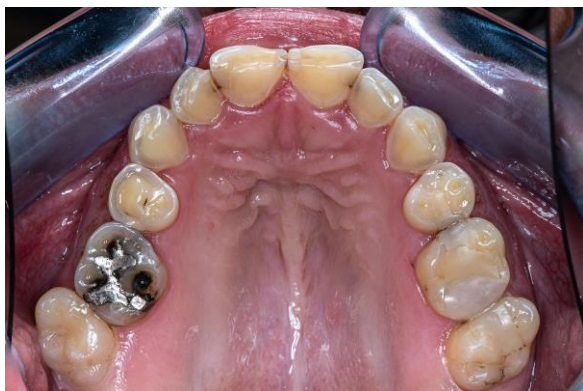

Slika 43. Privremeni nadomjesci na 3D modelu. Preuzeto s dopuštenjem autora: Denis Zelnik.

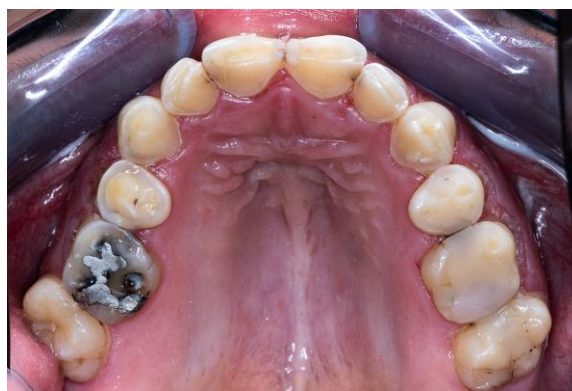Provizoriji su adhezivno cementirani u ustima pacijentice. Tijekom adhezivnog cementiranja nije bilo potrebno koristiti izolaciju radnog polja, s obzirom da su provizoriji pokrivali samo okluzalne plohe bočnih zuba. Kako bi se spriječio prelaz materijala za cementiranje na okolna tkiva, tijekom cementiranja u interdentalne su prostore postavljeni interdentalni kolčići i korištena je relativno mala količina materijala. Za cementiranje je upotrijebljen topli svjetlosno-polimerizirajući kompozitni cement (Variolink esthetic LC warm, Ivoclar Vivadent AG, Schaan, Lihtenštajn).

Protokol cementiranja je podrazumijevao:

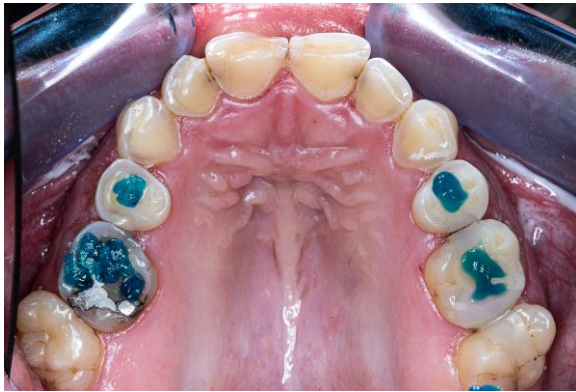1. Silanizaciju provizorija silanom (Monobond plus, Ivoclar Vivadent AG Schaan, Lihtenštajn) (10) i nanošenje univerzalnog adheziva (Adhese Universal, Ivoclar Vivadent AG, Schaan, Lihtenštajn)
2. U ustima su pjeskareni zubi pomoću 29 μ aluminijevog oksida (AquaCare, Velopex International, London, Engleska) (Slike 44. i 45.)
3. Okluzalne plohe zuba jetkane su 37 %-tnom fosfornom kiselinom (Total etch, Ivoclar Vivadent AG, Schaan, Lihtenštajn) (Slika 46.)
4. Nakon ispiranja kiseline i sušenja zuba na zube je nanesen univerzalni adheziv (Adhese Universal, Ivoclar Vivadent AG, Schaan, Lihtenštajn)
5. Prije polimerizacije na zube i u restauracije nanesen je topli svjetlosno-polimerizirajući kompozitni cement (Variolink esthetic LC warm, Ivoclar Vivadent AG, Schaan, Lihtenštajn) (Slika 47.)
6. Nakon pozicioniranja i uklanjanja viška materijala kistom sve zajedno polimerizirano je u trajanju od 60 sekundi – po 20 sekundi okluzalno, mezijalno i distalno. Nakon nanošenja glicerinskog gela napravljena je dodatna polimerizacija u trajanju od 20 sekundi kako bi se spriječio nastanak sloja inhibiranog kisikom (eng. *oxygen inhibition layer, OIL*) (Slike 48. i 49.).



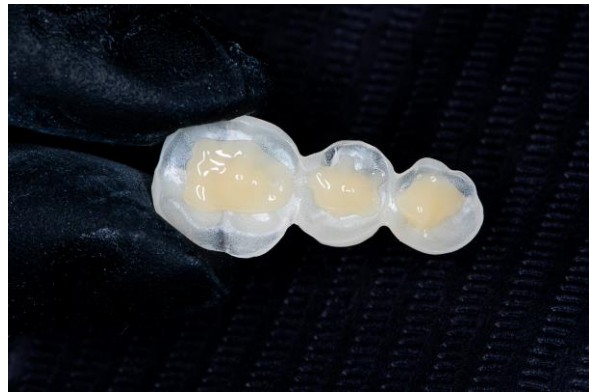Slika 44. Početna situacija okluzalno.



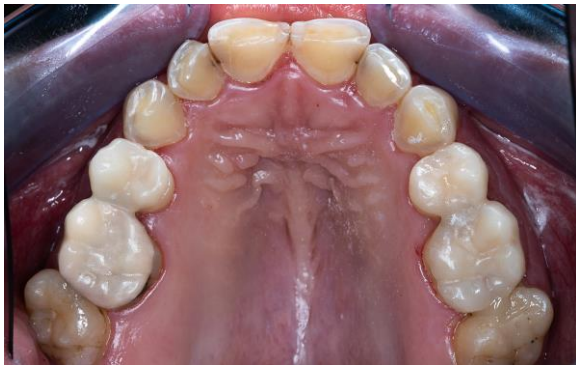Slika 45. Ispjeskareni zubi.



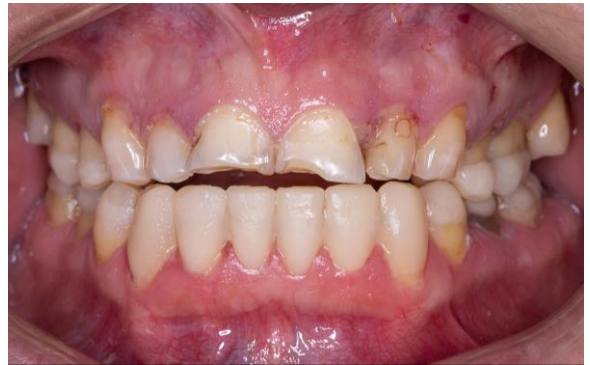Slika 46. Jetkanje zuba kiselinom.



Slika 47. Provizoriji s cementom.



Slika 48. Cementirani provizoriji.



Slika 49. Cementirani provizoriji u obje čeljusti.

Pacijentica je idući dan bila naručena na brušenje palatinalnih ploha prednjih zuba za izradu palatinalnih ljuskica. Preko *mock-up*-a je izvršeno brušenje za palatinalne ljuskice. Nakon brušenja na svim je palatinalnim plohamama učinjeno trenutačno brtvljenje dentina (eng. *Immediate dentin sealing, IDS*).

IDS je postupak brtvljenja dentinskih kanala koji se izvodi na svježe obrušenim zubima, odnosno svježe rezanom dentinu. Istraživanja pokazuju da IDS ima čak 20 razloga koji opravdavaju njegovu primjenu. Samo su neki od njih: stabilizacija hibridnog sloja u procesu adhezije, što je od posebne važnosti za snagu adhezivne veze, smanjena mikropropusnost za bakterije, smanjena postoperativna osjetljivost zuba, kao i redukcija preosjetljivosti zuba nakon cementiranja finalnih restauracija, povećanje otpora na lom keramičkih nadomjestaka itd. (6).

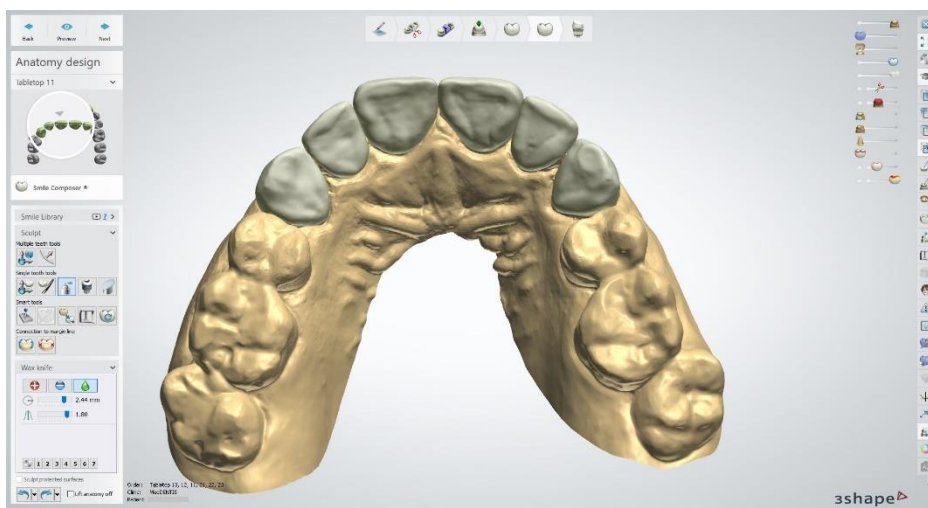
IDS je proveden prema sljedećem protokolu:

1. Na svježe preparirani dentin prema uputama proizvođača nanesen je adhezivni sustav četvrte generacije (Optibond FL, Kerr Corp., Kloten, Švicarska), *primer* i adheziv kao dvije odvojene komponente
2. Adheziv je polimeriziran u trajanju od 20 sekundi (Bluephase G4, Ivoclar Vivadent AG, Schaan, Lihtenštajn) na 1200 mW/cm^2 , zaštićen glicerinskim gelom i još jednom polimeriziran kroz gel 20 sekundi
3. Rubovi preparacije u caklini obrađeni su svrdlom za poliranje (šifra proizvoda: 8868 314 012, Komet Dental, Lemgo, Njemačka), kao i sva mjesta gdje je bila prisutna caklina, uklanjajući adhezivni sloj
4. Rotirajućom četkicom očišćena je površina preparacije

Nakon obavljenog IDS-a uzet je IOS obrušenih zuba.

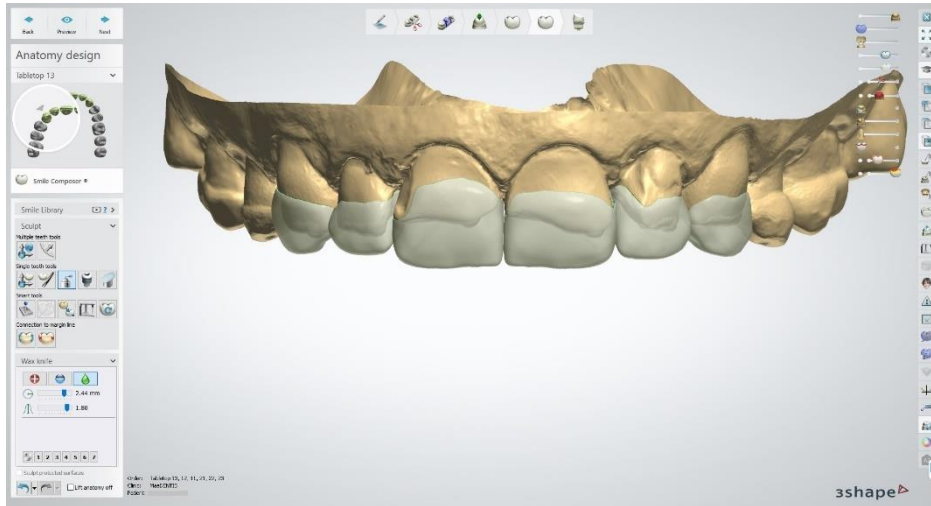
Skeniranje obrušenih zuba uvijek se mora izvršiti tek nakon provedenog IDS postupka. Naime, nakon IDS-a na zubu ostaje debeli sloj adhezivne smole. Ako bi se sken obrušenih zubi uzeo prije IDS-a, taj sloj kasnije bi ometao pasivno nalijeganje budućih restauracija (6).

Nakon preuzimanja skenova dentalni tehničar u laboratoriju započinje s oblikovanjem palatinalnih ljuskica tako što kopira palatinalne plohe inicijalnog dizajna i preklapa ih s preparacijama palatinalnih ploha zaprimljenih u digitalnom otisku (Slika 50.).



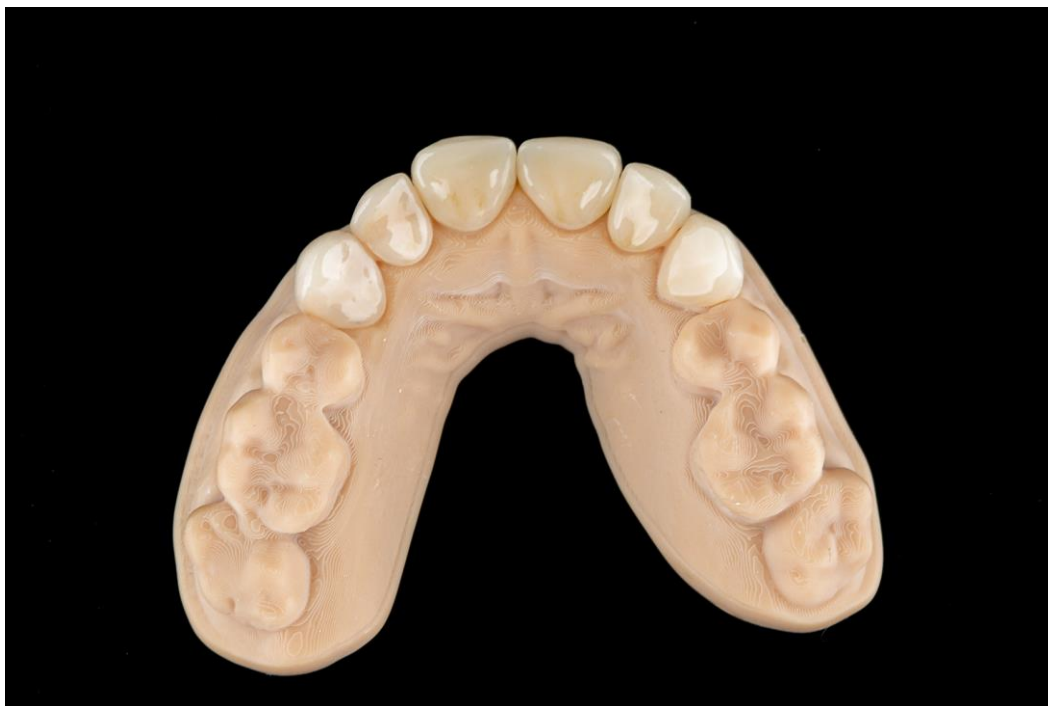Slika 50. Dizajn palatinalnih ljuskica. Preuzeto s dopuštenjem autora: Dragan Stolica.

Radi lakšeg pozicioniranja palatinalnih ljuskica u ustima, od tehničara se zahtijeva izrada nastavka za pozicioniranje u visini 0,5 mm koji će prelaziti preko vestibularnih ploha prednjih zuba (Slika 51).

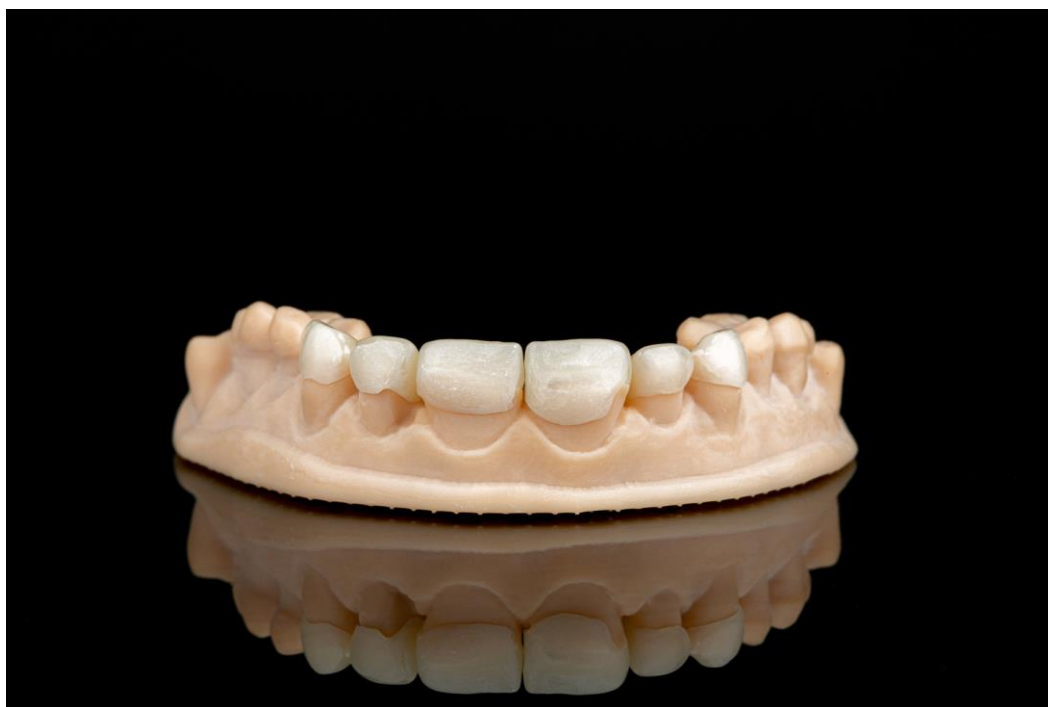

Slika 51. Izgled vestibularnog nastavka za pozicioniranje. Preuzeto s dopuštenjem autora:
Dragan Stolica.

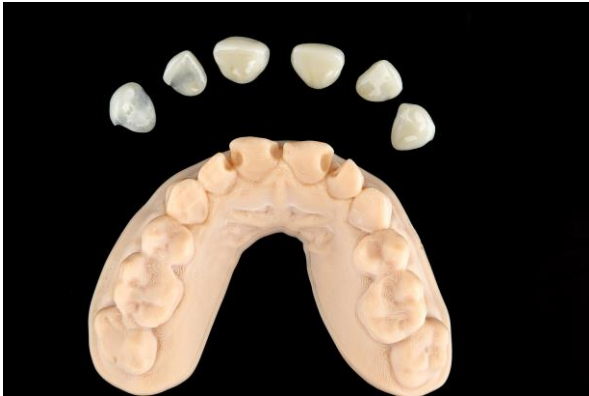Palatinalne ljuskice bile su izrađene iz monolitnog kompozita (Tetric CAD HT A2, Ivoclar Vivadent AG, Schaan, Lihtenštajn) i nakon glodanja karakterizirane uporabom pigmenta (IPS Empress Direct Color ochre, Ivoclar Vivadent AG, Schaan, Lihtenštajn). Boja palatinalnih ljuskica odabrana je na način da odgovara boji budućih labijalnih ljuskica, a ne boji zuba (Slike 52. – 55.).



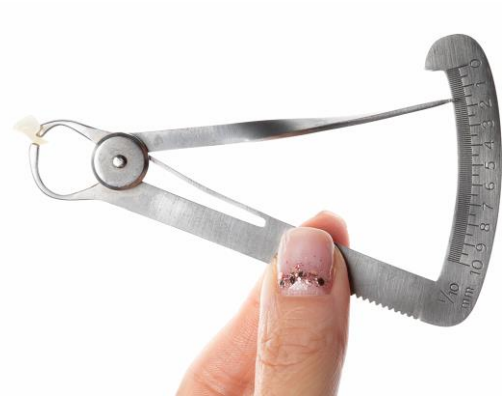Slika 52. Palatinalne ljuskice na 3D modelu, palatinalno. Preuzeto s dopuštenjem autora: Denis Zelnik.



Slika 53. Palatinalne ljuskice na 3D modelu, labijalno. Preuzeto s dopuštenjem autora: Denis Zelnik.



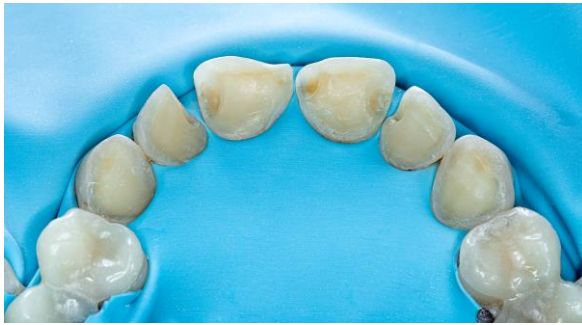Slika 54. Palatinalne ljuske i 3D model, preuzeto s dopuštenjem autora: Denis Zelnik.



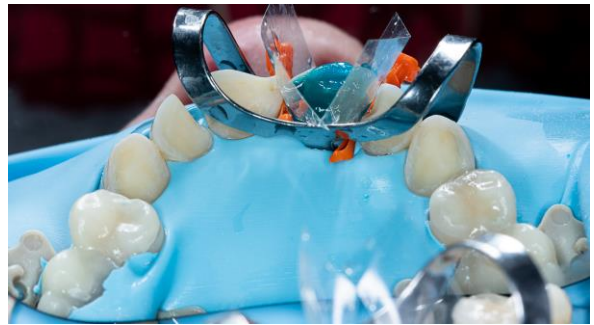Slika 55. Debljina jedne od palatinalnih ljuski.

U uvjetima apsolutnog isušavanja radnog polja, nakon postavljanja koferdama, palatinalne ljuskice cementiraju se adhezivnim protokolom za cementiranje monolitnih kompozitnih restauracija:

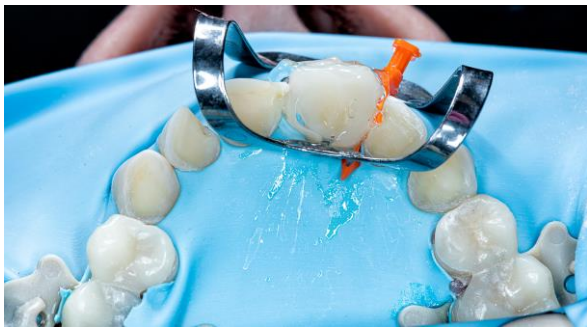
1. U dentalnom laboratoriju prethodno pjeskarene ljuske probaju se u ustima kako naliježu bez paste za probu i s njom (Variolink Esthetic Try-in paste, Ivoclar Vivadent AG, Schaan, Lihtenštajn), nakon čega se čiste sredstvom za čišćenje (Ivoclean, Ivoclar Vivadent AG, Schaan, Lihtenštajn) po uputama proizvođača
2. Nakon toga premazuju se univerzalnim adhezivom (Adhese Universal, Ivoclar Vivadent AG, Schaan, Lihtenštajn) koji se ne polimerizira
3. U ustima pacijentice zubi se pažljivo pjeskare (AquaCare, Velopex International, London, Engleska) 29 μ aluminijevim oksidom, pod tlakom od 2 bara, kako ne bi došlo do oštećenja prethodno napravljenog IDS-a (6) (Slika 56.)
4. Zubi se jetkaju 37 %-tnom fosfornom kiselinom (Total Etch, Ivoclar Vivadent AG, Schaan, Lihtenštajn)
5. Nakon ispiranja kiseline i sušenja (Slika 57.) na zube se nanosi univerzalni adheziv (Adhese Universal, Ivoclar Vivadent AG, Schaan, Lihtenštajn) koji se ne polimerizira
6. Na ljusku i na zub kistom se nanosi svjetlosno-polimerizirajući kompozitni cement. Autor bira topli cement (Variolink esthetic LC warm, Ivoclar Vivadent AG, Schaan, Lihtenštajn).
7. Nakon pozicioniranja ljuske i uklanjanja viška materijala izvodi se završna polimerizacija u trajanju od 60 sekundi – po 20 sekundi okluzalno, mezijalno i distalno, kao i dodatnih 20 sekundi kroz glicerinski gel (Slike 58. – 60.).



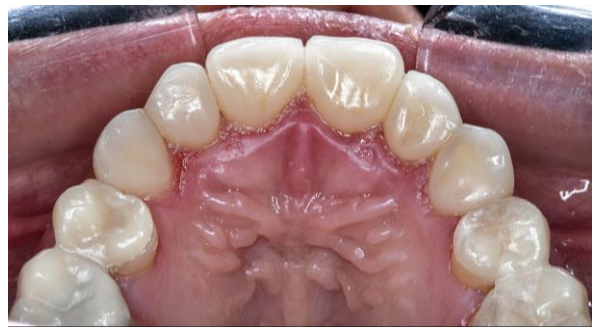Slika 56. Preparacije za palatinalne ljuskice.



Slika 57. Jetkanje zuba.



Slika 58. Nanošenje glicerinskog gela.

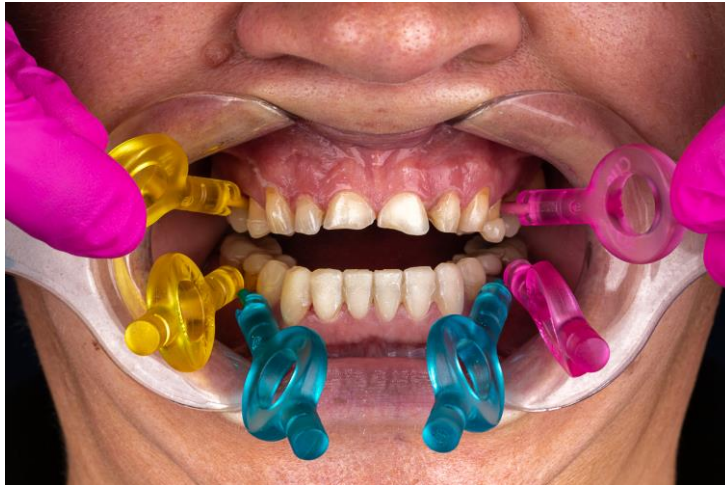

Slika 59. Cementirane palatinalne ljuskice.



Slika 60. Izgled pacijentice s cementiranim palatinalnim ljuskicama.

U donjoj čeljusti izrađuje se anteriorni *mock-up* i pacijentica dolazi na kontrolni pregled nakon 7 dana. Na kontrolnom pregledu provjerava se ima li viškova kompozitnog cementa. S pacijenticom se razgovara o tome kako se osjeća i je li zadovoljna svojim novim zagrizom. Provjerava se okluzija i distribucija kontakata pomoću artikulacijskog papira debljine 12 mikrona (Dr. Jean Bausch GmbH & Co. KG, Cologne, Njemačka). Pacijentica je negirala prisustvo bilo kakvih bolova u TMZ-u i rekla da se osjeća ugodno u novom zagrizu. Također nije bilo bolova na palpaciju mastikatornih mišića i mišića vrata. Podizanje visine zagriža i trajno cementiranje palatinalnih ljuskica ne izaziva preveliki strah s obzirom da je pacijentica već mjesecima prije početka terapije nosila udlagu za bruksizam koja je bila izrađena na novoj visini zagriža (potpoglavlje 2.2.1.2., CR) te iz razloga što studije pokazuju da je podizanje visine zagriža do 4 mm predvidljiva i sigurna metoda u rehabilitaciji pacijenata s gubitkom zubnog tkiva (10). Pacijentica je otpuštena kući uz upute o pravilnom održavanju oralne higijene. Ordinirane su interdentalne četkice (ID) (Curaden, Kriens, Švicarska) (Slika 61.) odgovarajućih dimenzija za svaki interdentalni prostor, kao i korištenje preparata na bazi klorheksidina 0,05 % (Curasept ads 705 usna voda i Curasept ads 205 zubna pasta, Saronno, Italija) 2 puta dnevno, ujutro i navečer.

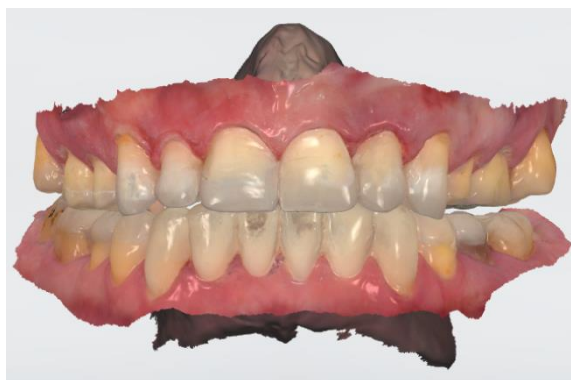

Slika 61. Određivanje ID četkica prije cementiranja prednjih zuba. Preuzeto s dopuštenjem autora: Denis Zelnik.

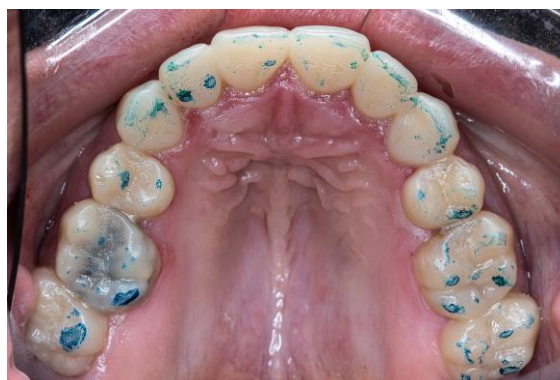Nakon ponovnog posjeta ordinaciji kroz mjesec dana ponovno se provjeravaju kretnje donje čeljusti. Ustanovljeno je da je okluzija kod pacijentice zadovoljavajuća i da nisu prisutne interference u kretnjama. Pacijentica to i potvrđuje, negirajući bilo kakve smetnje u žvakanju, kao i odsutnost bolova u TMZ-u. Na temelju navedenog zaključeno je da je testiranje zagriža bilo uspješno i da se može nastaviti s terapijom.

2.3.2. Restaurativna faza II: brušenje i izrada trajnih posteriornih nadomjestaka

Prije početka druge restaurativne faze u ordinaciji se uzimaju IO skenovi za izradu sekundarnog *wax-up*-a samo za gornju čeljust. Donji *wax-up* se ne mijenja. IO sken gornje čeljusti sken je na kojem su u fronti cementirane palatinalne ljuskice, a sa stražnjih zuba uklonjeni provizoriji. Sken donje čeljusti sken je s prvobitnim *mock-up*-om u fronti i provizorijima u stražnjoj regiji. Na osnovu ovih skenova u laboratoriju se izrađuje drugi, tzv. invazivni *wax-up* te se u ordinaciji izrađuje drugi *mock-up* koji će se koristiti za vođeno uklanjanje zubnog tkiva tijekom brušenja. Razlika između prvog i drugog *wax-up*-a bila je samo u području labijalnih ploha prednjih gornjih zuba, gdje se u prvom *wax-up*-u išlo aditivno, a u drugom na labijalnu razinu gdje će se završavati konačne anteriorne restauracije. Drugih izmjena u dizajnu *wax-up*-a nije bilo. Potreba za izradom sekundarnog *wax up*-a nastala je i iz razloga kako bi novi *mock-up* pravilno nalijegao na zube (zbog prisutnih već cementiranih palatinalnih ljuskica). Na sekundarnom *mock-up*-u provjeravaju se okluzalni kontakti prije početka brušenja (Slike 62. i 63.).

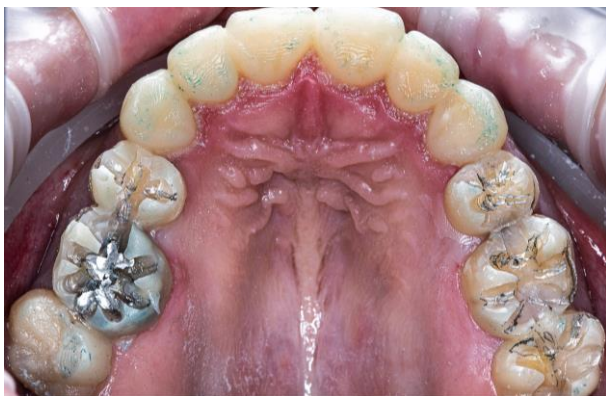

Slika 62. Skenovi za dizajn sekundarnog *wax up*-a.

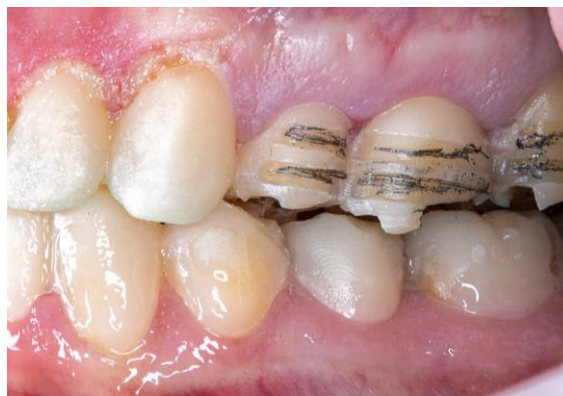

Slika 63. Okluzalni kontakti, gornja čeljust, sekundarni *mock-up*.

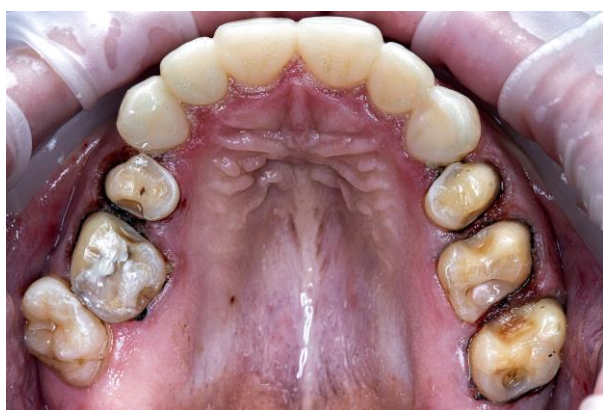S bočnih zuba uklanjaju se provizoriji, čisti višak kompozitnog cementa, izrađuje sekundarni *mock-up* i započinje s brušenjem bočnih zuba. Svi zubi u stražnjoj regiji bruse se u jednom posjetu. Brušenje bukalnih i okluzalnih ploha minimalno je invazivno vođeno debljinom *mock-up*-a (Slike 64. i 65.). U ovoj fazi odstranjuju se sve stare plombe (Slike 66. i 67.). Na svim prepariranim zubima izrađuje se IDS (potpoglavlje 2.3.1., IDS). Podminirani dijelovi kaviteta zalijevaju se tekućim kompozitom. Primjena IDS-a i tekućeg kompozita u preoblikovanju preparacije u literaturi je poznata kao optimizacija dizajna kaviteta (17). Također se bira boja za konačne nadomjestke (Slika 68.).



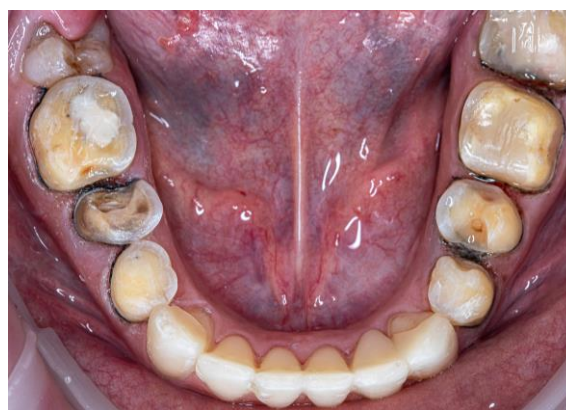Slika 64. Brušenje preko *mock-up-a*,
okluzalno.



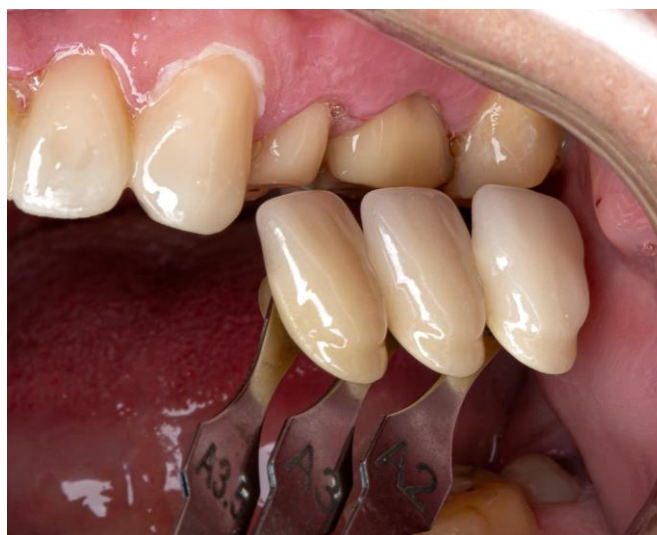Slika 65. Brušenje preko *mock-up-a*,
bukalno.



Slika 66. Preparacije stražnjih zubi,
gornja čeljust.

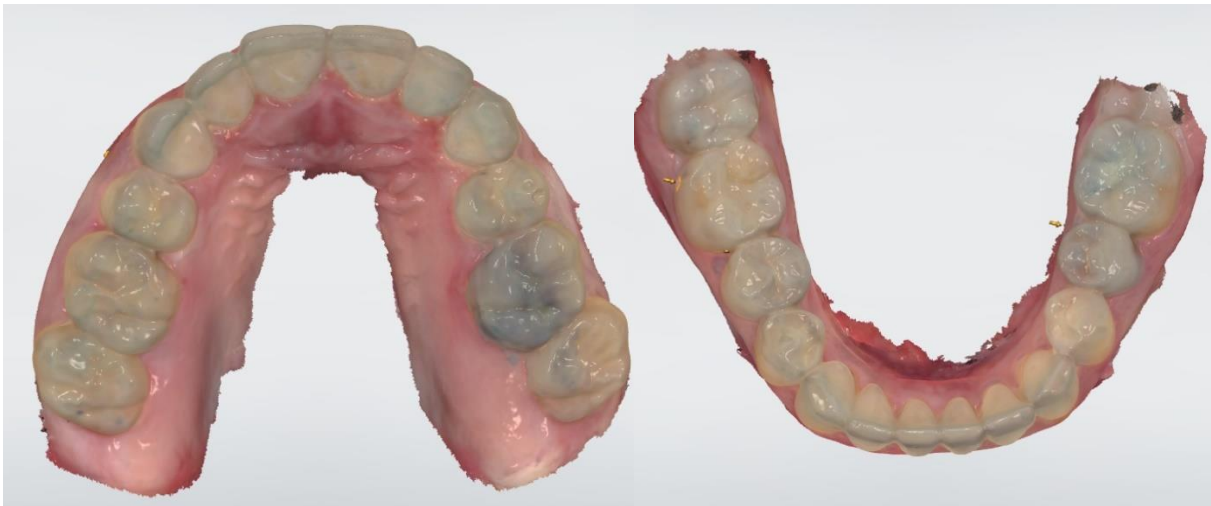

Slika 67. Preparacije stražnjih zubi,
donja čeljust.



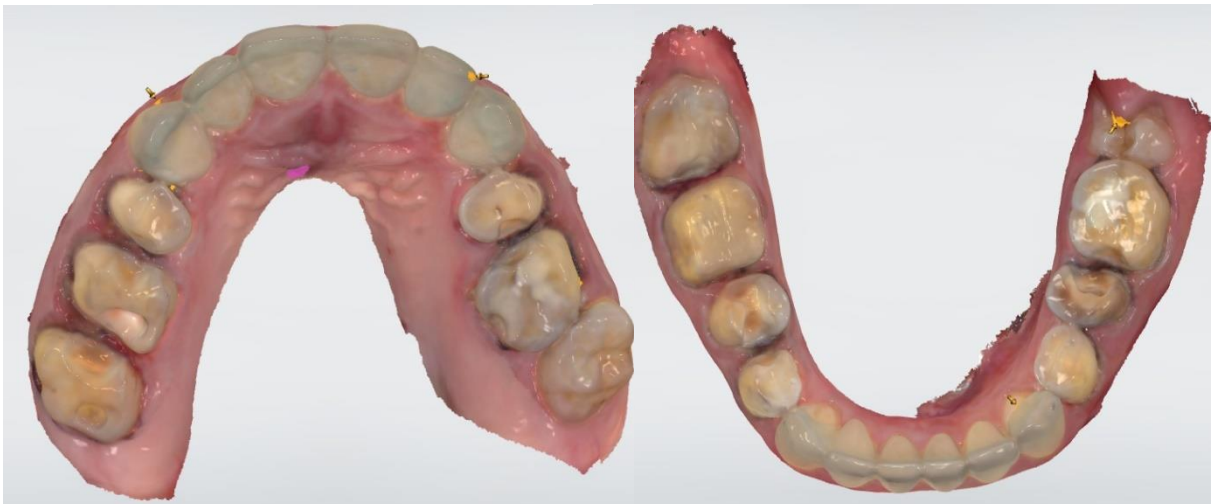Slika 68. Odabir boje za posteriorne nadomjestke. Preuzeto s dopuštenjem autora: Denis
Zelnik.

Uzimaju se skenovi gornje, donje čeljusti i zagriža, i to na sljedeći način: pretpreparacijski skenovi su skenovi gornje, donje čeljusti i sken zagriža sa sekundarnim *mock-up*-om u gornjoj i primarnim *mock-up*-om u donjoj čeljusti. IO skenovi preparacija sken su gornje i donje čeljusti s obrušenim zubima stražnje regije. U anteriornoj regiji ništa se ne mijenja, odnosno ostavlja se *mock-up* (Slike od 69. – 73.).



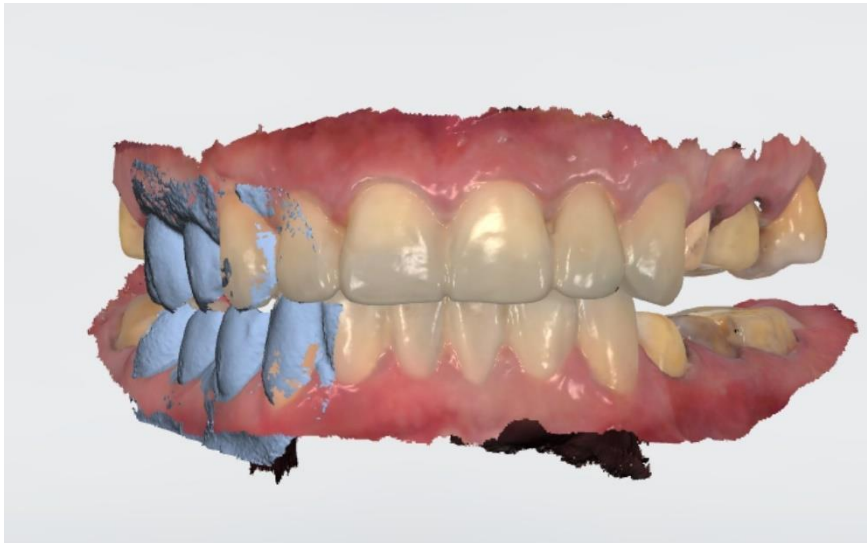
Slika 69. Pretpreparacijski sken, gornja
čeljust.

Slika 70. Pretpreparacijski sken, donja
čeljust.



Slika 71. Preparacijski sken, gornja čeljust.

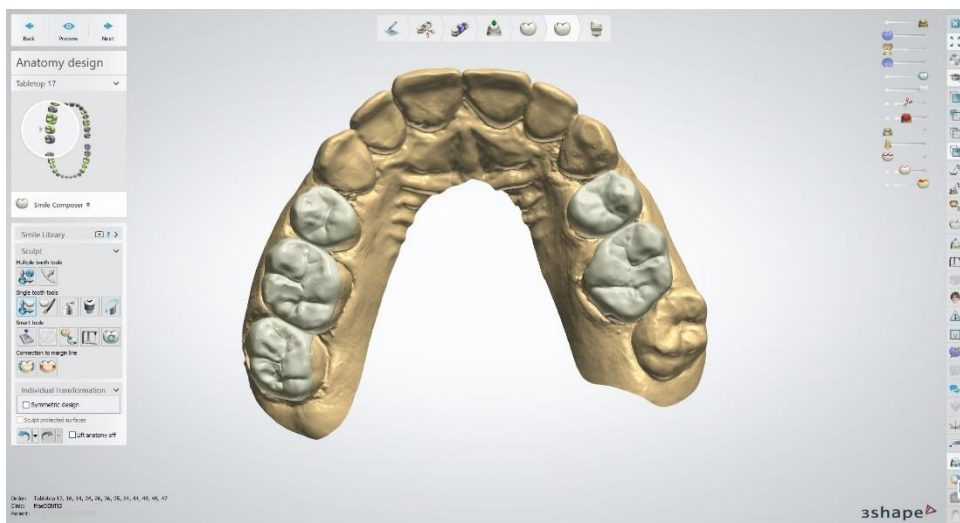
Slika 72. Preparacijski sken, donja čeljust.



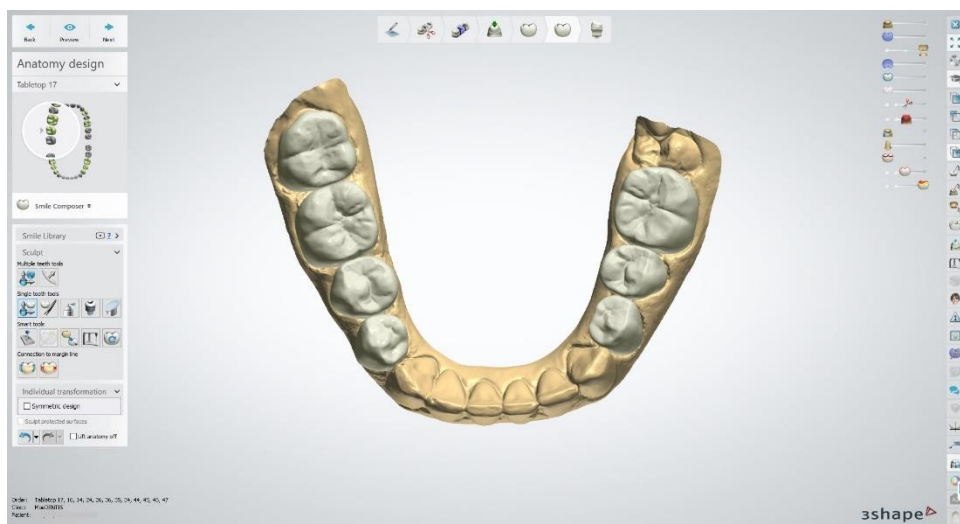
Slika 73. Sken zagriza.

S obzirom da visinu zagriza i položaj čeljusti održavaju prednji zubi (kontakti palatinalnih ljuskica u fronti u gornjoj te *mock-up*-a u donjoj čeljusti), skeniranje čeljusti može se napraviti i bez prepreparacijskih skenova. Na taj način i korisnici drugih skenera, koji ne dopuštaju opciju prepreparacije, mogu napraviti skenove sa stabilnom visinom zagriza.

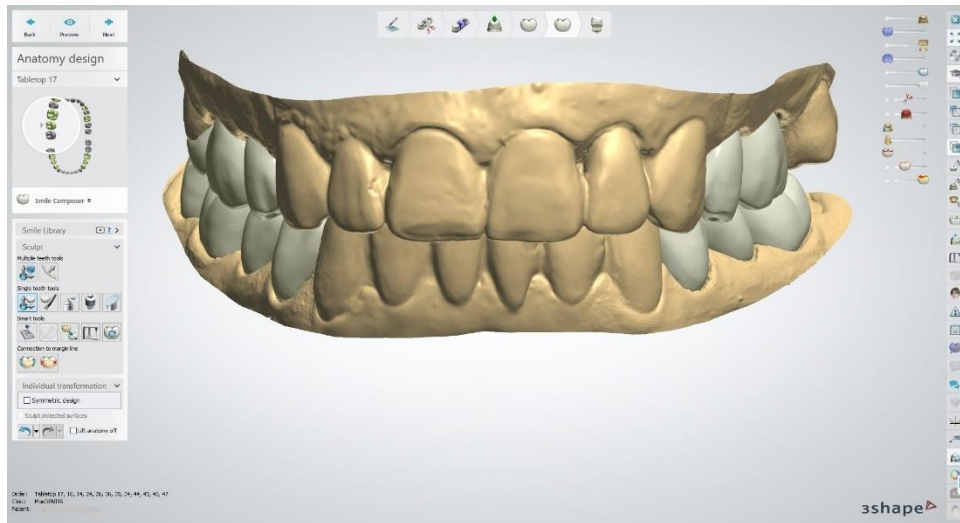
Napravljeni skenovi šalju se putem internetske veze iz računalne opreme 3 Shape Unite build 1.7.27.6 bežičnog Trios 3 Shape (Copenhagen, Danska) skenera u dentalni laboratorij. Nakon što zaprimi DCM datoteku, dentalni tehničar započinje s izradom trajnih posteriornih restauracija koristeći kopiraj-priljepi tehniku (Slike 74. – 76.).



Slika 74. Posteriorni nadomjesci, gornja čeljust. Preuzeto s dopuštenjem autora: Dragan Stolica.



Slika 75. Posteriorni nadomjesci, donja čeljust. Preuzeto s dopuštenjem autora: Dragan Stolica.



Slika 76. Izgled zagrizu s posteriornim nadomjescima. Preuzeto s dopuštenjem autora: Dragan Stolica.

Prilikom odabira materijala za posteriorne nadomjeske autor uzima u obzir nekoliko parametara. Kako je pacijentica srednje životne dobi, nadomjeske će u budućnosti trebati zamijeniti, a pritom je potrebno izraditi ih od materijala koji pruža visoku otpornost na lom zbog prisutnog bruksizma. U literaturi se može naći podatak da su se kompozitne restauracije, bile one direktne ili indirektne, pokazale kao restauracije koje pružaju najveću otpornost na lom u slučajevima bruksizma (18).

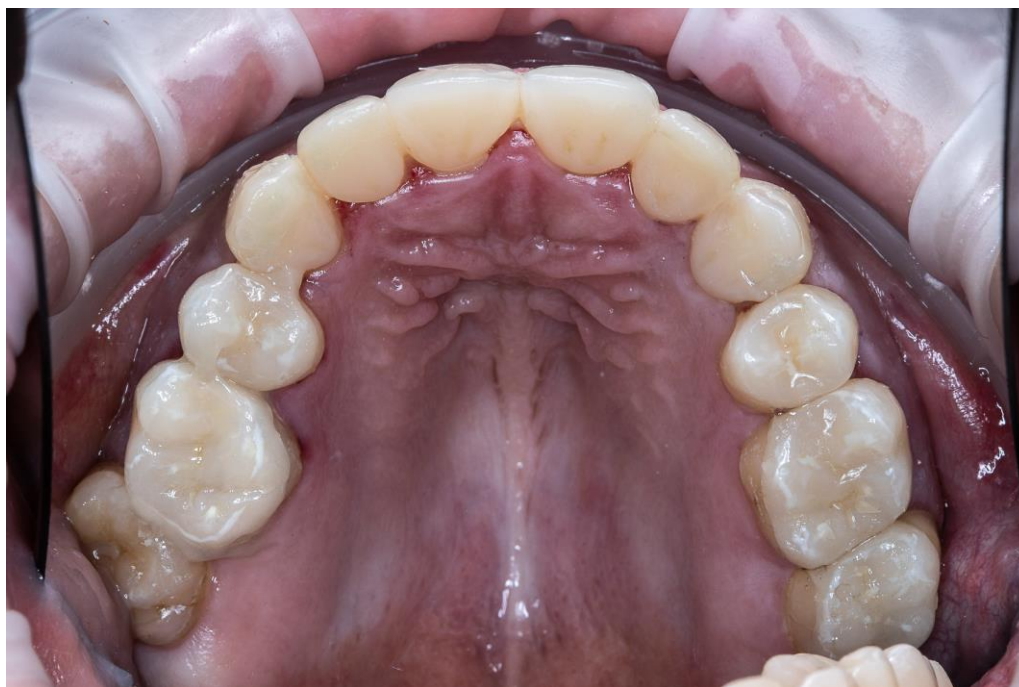Materijal izbora za posteriorne trajne restauracije zbog toga je u ovdje prikazanom slučaju bio monolitni kompozit (Tetric CAD HT A2, Ivoclar Vivadent AG, Schaan, Lihtenštajn). Boja je odabrana pomoću ključa boja (AD-shade guide, Ivoclar Vivadent AG, Schaan, Lihtenštajn) na osnovu fotografije zuba s ključem boja koja se šalje u dentalni laboratorij. Pacijentica je željela imati svjetliju nijansu zuba od njezinih, koji su boje A3.

HT u nazivu materijala ovdje korištenog označava da je materijal visoko translucentan (eng. *High translucency*-HT). Postoji i druga varijanta kompozitnog Tetric CAD (Ivoclar Vivadent AG, Schaan, Lihtenštajn) materijala, i to srednje translucencije (eng. *medium translucency*-MT). Materijal visoke translucencije odabran je prema uputama proizvođača (Ivoclar Vivadent AG, Schaan, Lihtenštajn). Iako su visoke translucentnosti, problem *CAD-CAM* blokova, bez

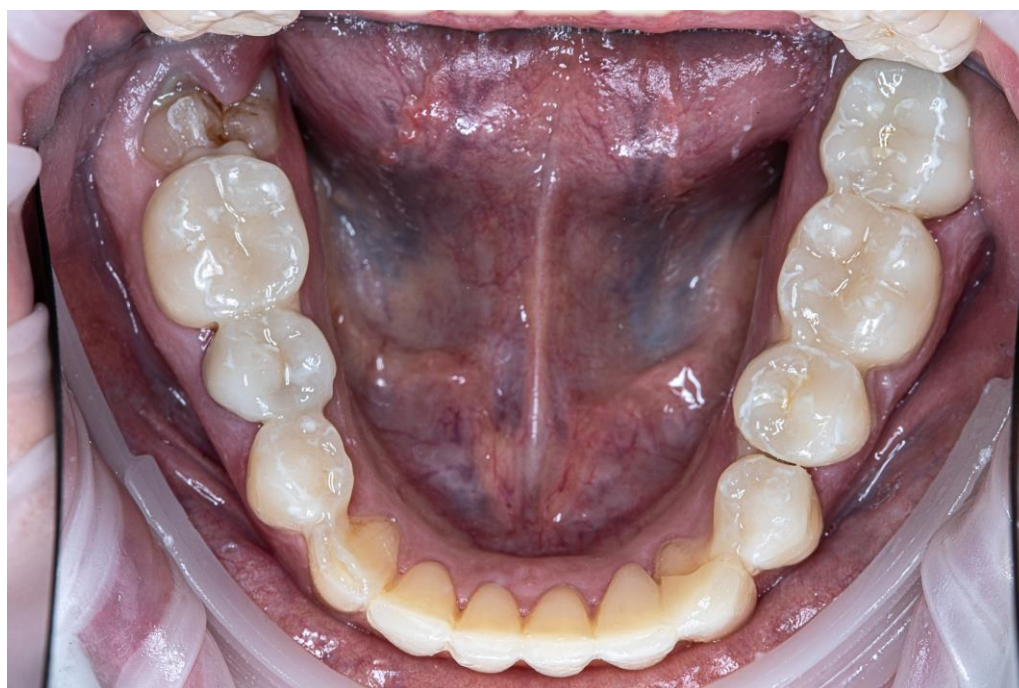
obzira je li riječ o kompozitnim ili keramičkim blokovima, leži u njihovoj monokromatičnosti (10). Zato se sve posteriorne restauracije u dentalnom laboratoriju karakteriziraju koristeći boje (Optiglase color, GC Corporation, Tokyo, Japan) i glaziraju (Optiglase color clear, GC Corporation, Tokyo, Japan) zbog ljepšeg estetskog izgleda.

Ispjeskarene restauracije probaju se u ustima, bez paste za probu i s njom. Restauracije su u ovom prikazu slučaja probane s neutralnom (Variolink Esthetic Try-in paste neutral, Ivoclar Vivadent) i toplom (Variolink Esthetic Try-in paste warm, Ivoclar Vivadent AG, Schaan, Lihtenštajn) pastom za probu i primijećeno je da su restauracije s neutralnom pastom za probu bile blago sivkaste boje, dok su s toplom imale ljepši, prirodniji izgled. Zato je za cementiranje trajnih nadomjestaka korišten topli svjetlosno-polimerizirajući kompozitni cement (Variolink esthetic LC warm, Ivoclar Vivadent AG, Schaan, Lihtenštajn). Cementira se prema protokolu za adhezivno cementiranje monolitnih kompozitnih nadomjestaka (poglavlje 2.3.1, palatinalne ljuske) (Slike 77. i 78.).

Nakon uklanjanja viška cementa skalpelom 12 D restauracije se poliraju gunicama za poliranje (OpraGloss, Ivoclar Vivadent AG, Schaan, Lihtenštajn).



Slika 77. Cementirani posteriorni nadomjesci,
gornja čeljust.



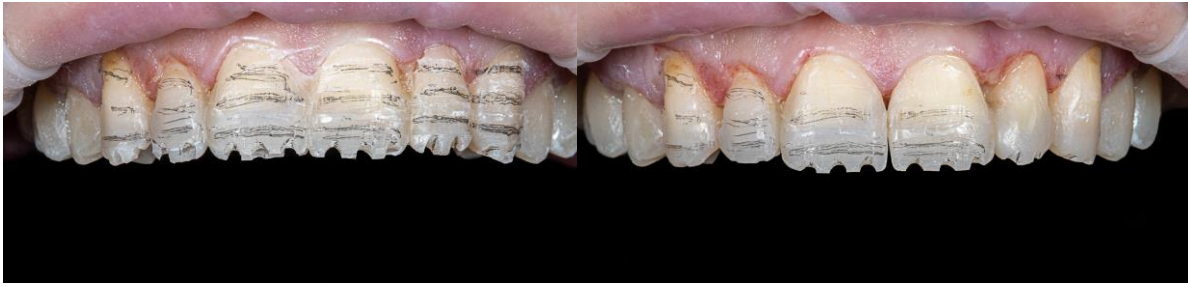Slika 78. Cementirani posteriorni nadomjesci,
donja čeljust.

2.3.3. Restaurativna faza III: brušenje i izrada trajnih labijalnih ljuskica

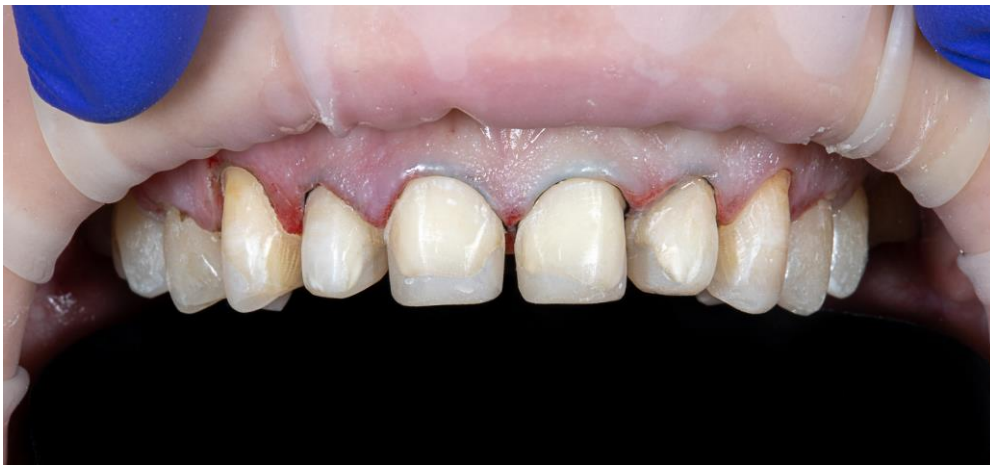Preparacije za trajne labijalne ljuskice vođene su debljinom *mock-up*-a (Slike 79. i 80.). Vrijeme koje je proteklo od korekcije gingivalnih zenita do početka brušenja za ljuskice bilo je dovoljno za epitelizaciju i zacjeljivanje desni. U gornjoj čeljusti tijekom preparacije brušene su labijalne plohe prednjih zuba i otvoreni interproksimalni kontakti (eng. *wraparound design*) (6) (Slika 81.) jer je bilo potrebno izmijeniti postojeći oblik i nagib osi zuba. Korištena su svrdla za preparaciju ljuskica iz seta po autoru Domenico Massironi (šifra proizvoda TD 2988, Komet Dental, Lemgo, Njemačka) te graduirana svrdla za debljinu preparacije (šifra proizvoda 868B 314 018 Komet Dental, Lemgo, Njemačka). Preparacije su završno obrađene *Sof-Lex* diskom (3M, Maplewood, Minesota) i polirane gumicama za poliranje (Optragloss, Ivoclar Vivadent AG, Schaan, Lihtenštajn). Boja je odabrana pomoću ključa boja (A-D shade guide, Ivoclar Vivadent AG, Schaan, Lihtenštajn) (Slika 82). Za kontrolu redukcije tkiva vestibularno i incizalno tijekom preparacije koristi se za to posebno digitalno izrađen redukcijski ključ (eng. *Reduction key*) (Slika 83. i 84.). Incizalno su preparacije skraćene gotovo do razine izvorne duljine zuba. To je napravljeno iz razloga da bi palatinalni marginalni rub labijalne ljuske bio pomaknut cervikalnije. S obzirom da su u donjoj prednjoj regiji planirane ljuske iz keramike, time se omogućuje da su anteriorno vođenje i kontakti u centričnoj okluziji između dva ista materijala. Na taj način osigurava se ravnomjernija abrazija materijala tijekom vremena, ali i ljepša i ujednačenija boja koju tehničar mora dobiti pri izradi keramičkih ljuski (19). Demarkacija preparacije ležala je u sulkusu na zubima 12, 11, 21, 22. Na zubima 13, 23, 43, 42, 41, 31, 32, 33 demarkacija preparacije postavljena je ekvi-gingivalno i supra-gingivalno.

IDS je napravljen na svim mjestima s eksponiranim dentinom (potpoglavlje 2.3.1., IDS)

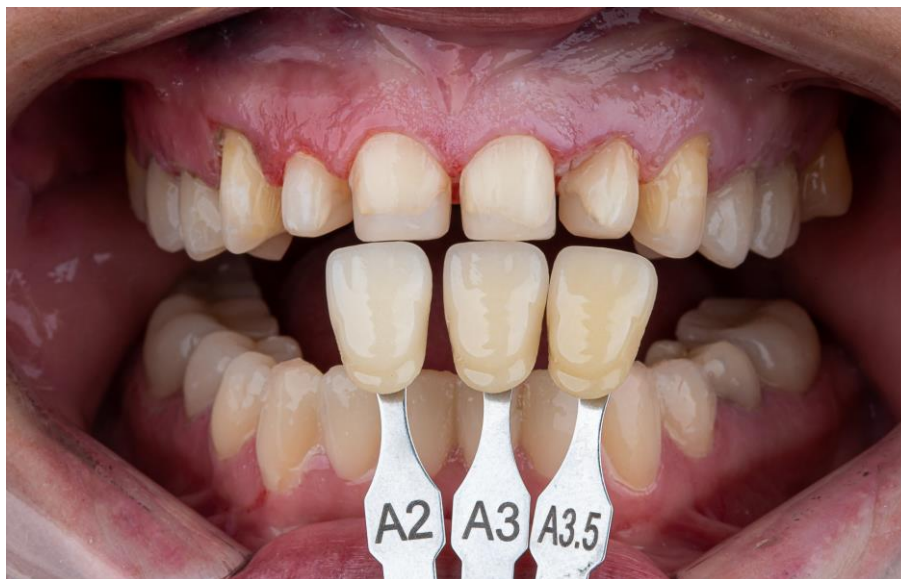U donjoj čeljusti bilo je dovoljno napraviti preparacije u obliku prozora (eng. *Window*) za ljuskice, prednjih šest zuba.



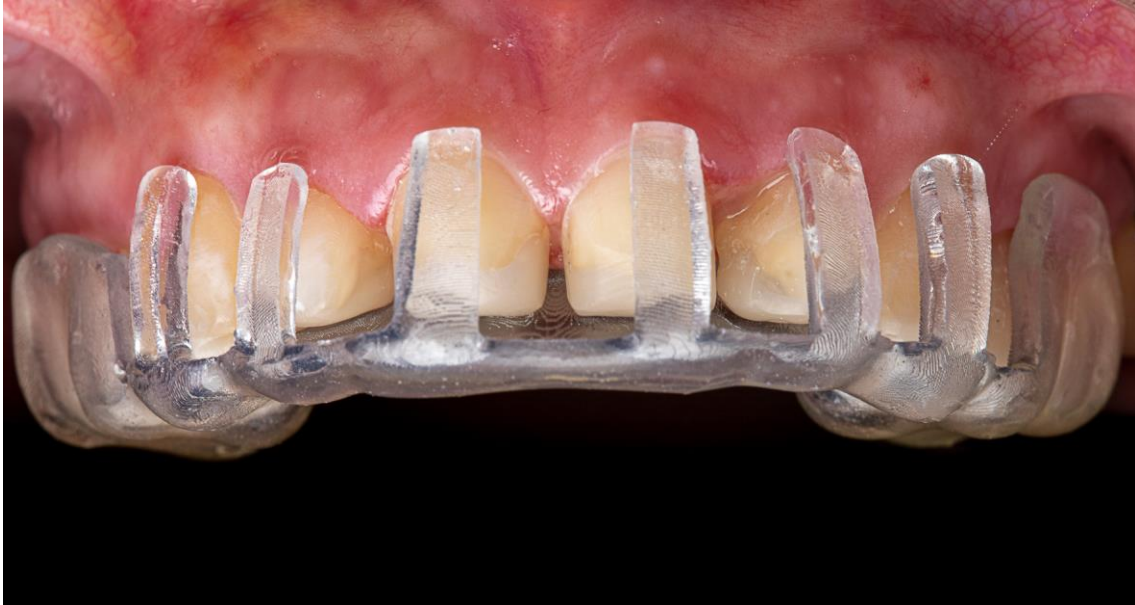Slika 79. i 80. Brušenje preko *mock-up-a*, gornja čeljust.



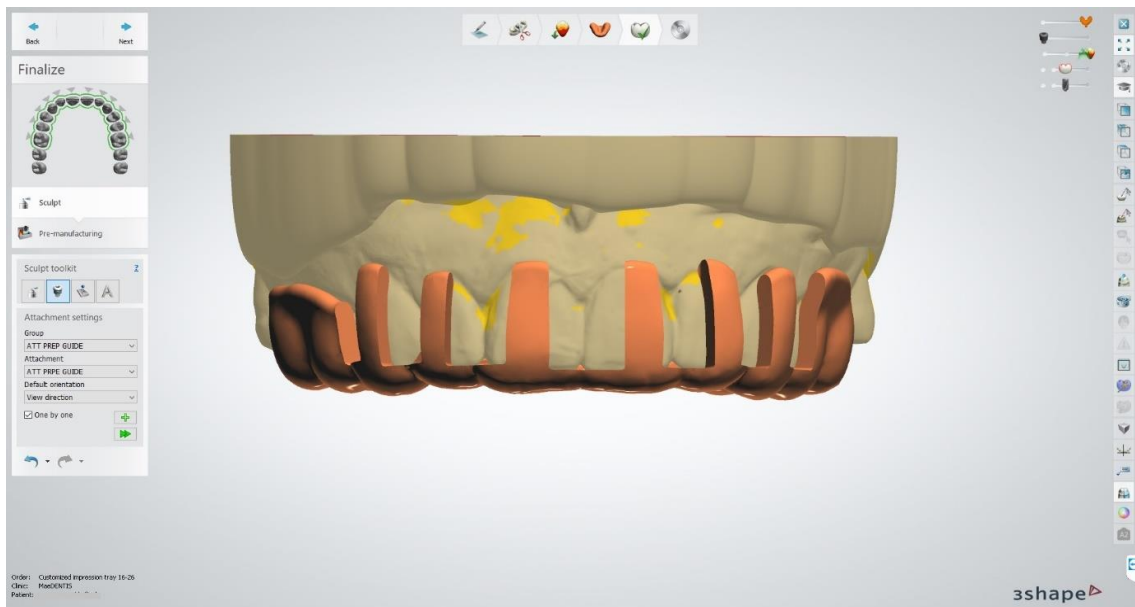
Slika 81. Izbrušeni zubi za ljuskice, gornja čeljust.



Slika 82. Odabir boje za ljuskice.

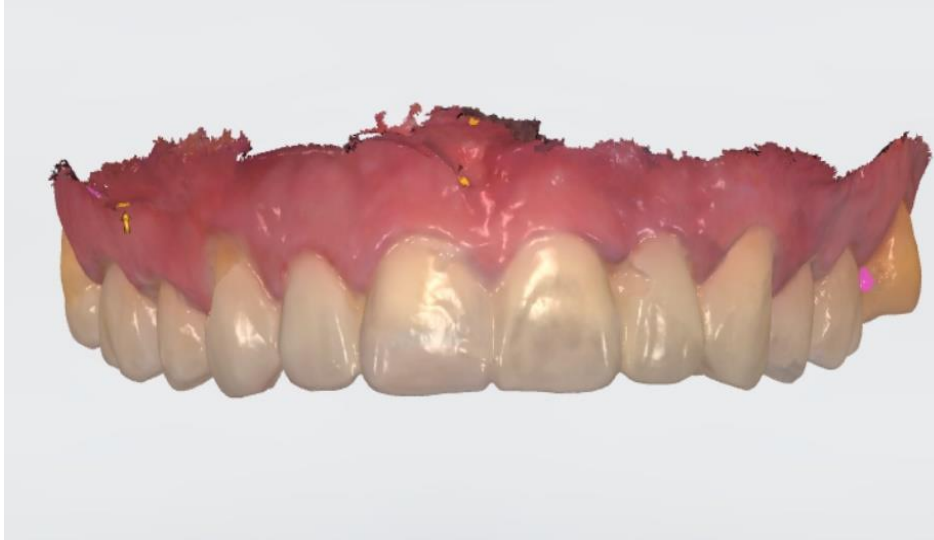

Slike 83. Redukcijski ključ.

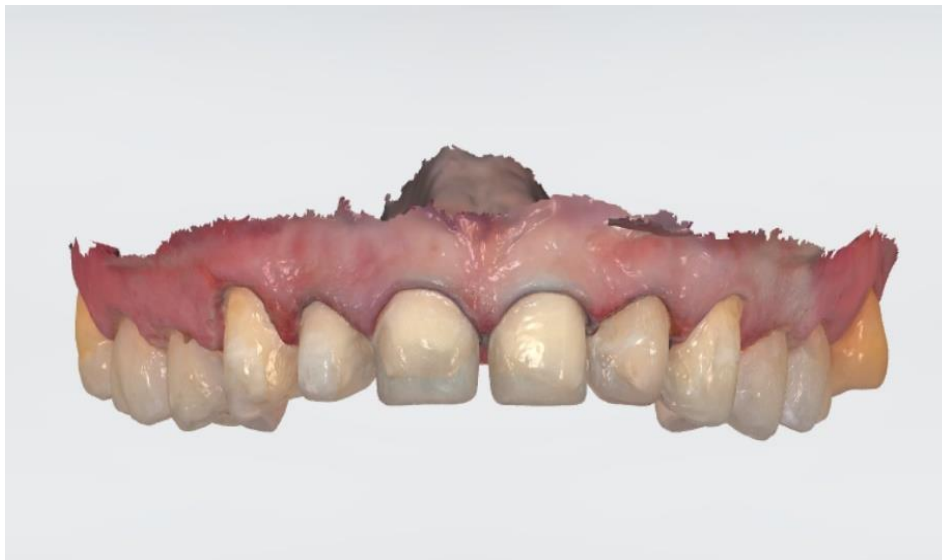

Slika 84. Digitalni dizajn redukcijskog ključa. Preuzeto s dopuštenjem autora: Dragan Stolica.

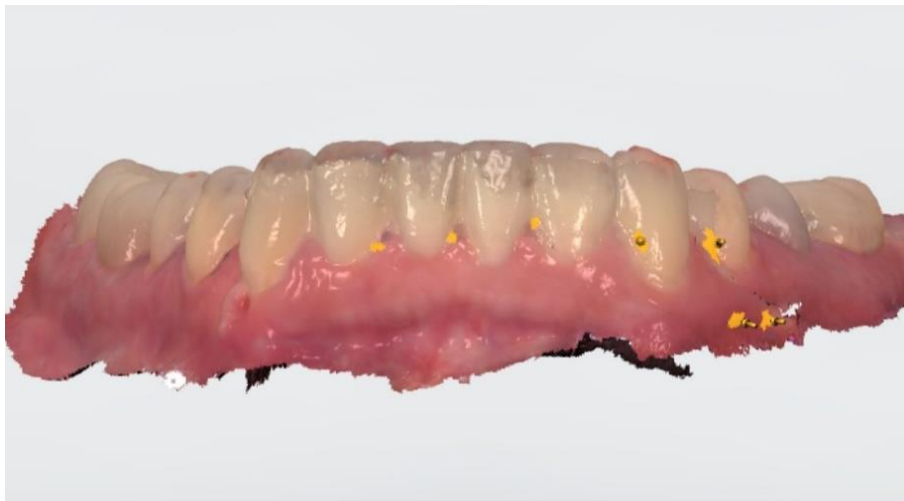Prepreparacijski skenovi su: IO sken gornje i donje čeljusti i zagriža s cementiranim posteriornim nadomjescima i prednjim *mock-up*-om. Preparacijski skenovi su: IO skenovi obrušenih prednjih gornjih i donjih labijalnih ploha zuba za ljuste (Slike 85. – 90.).



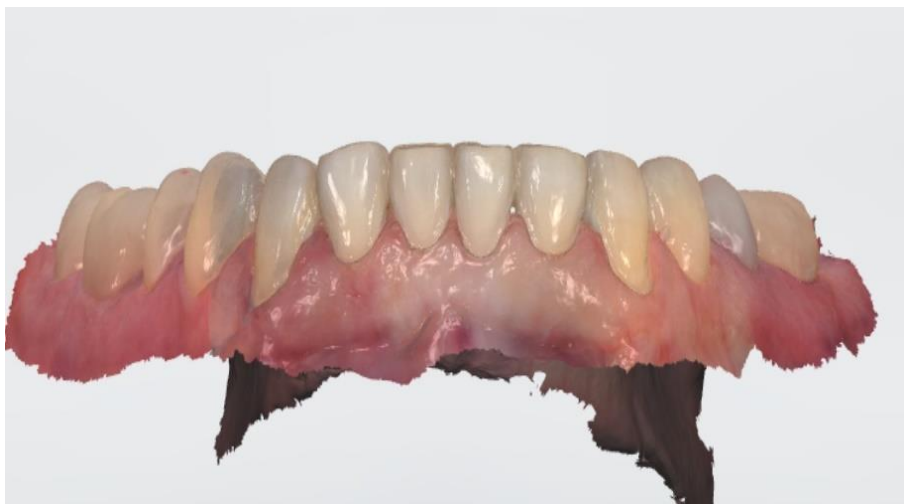Slika 85. Prepreparacijski sken s *mock-up*-om, gornja čeljust.



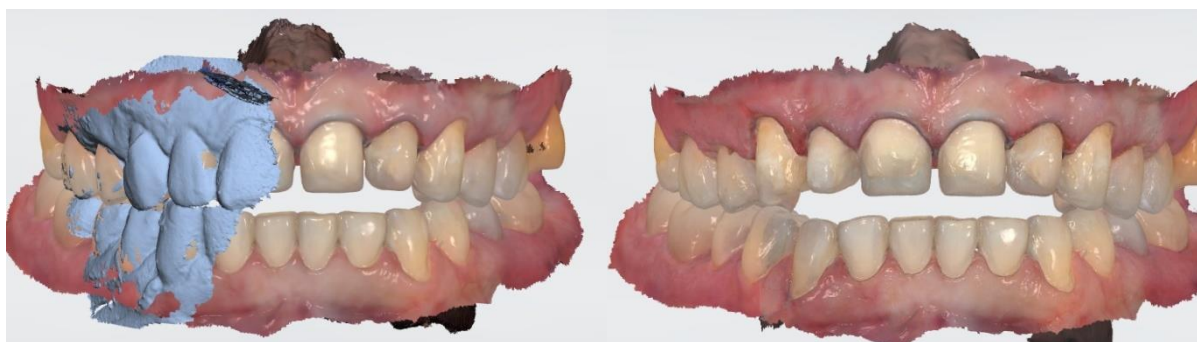Slika 86. Preparacijski sken za ljuste, gornja čeljust.



Slika 87. Pretpreparacijski sken s *mock-up*-om, donja čeljust.



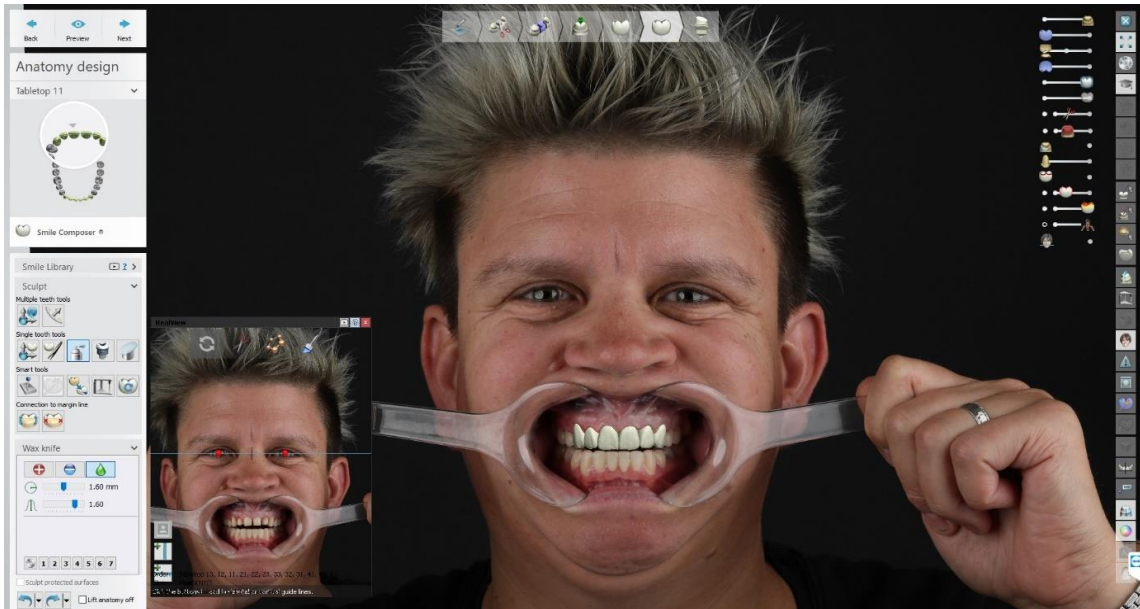Slika 88. Preparacijski sken za ljuske, donja čeljust.



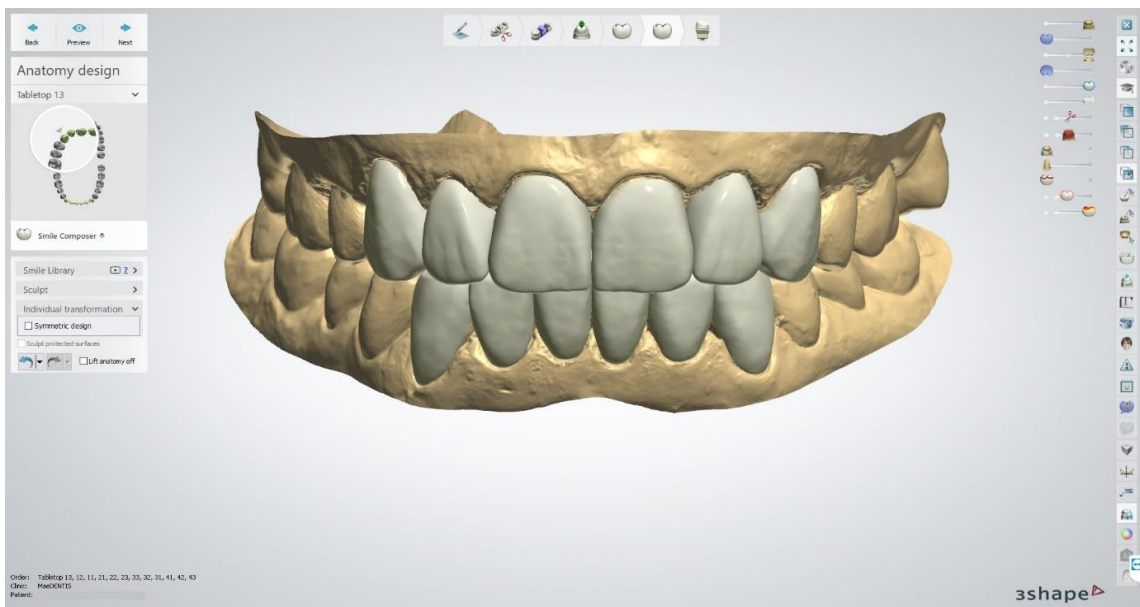
Slike 89. i 90. Sken zagriža s preklapanjem i bez njega.

Skenovi se šalju u dentalni laboratorij na već opisani način.

U dentalnom laboratoriju tehničar preklapa fotografiju portreta pacijentice s obrušenim zubima i IO sken obrušenih zuba za ljuskice zbog kontrole kopiranja finalnog dizajna (Slike 91. i 92.).



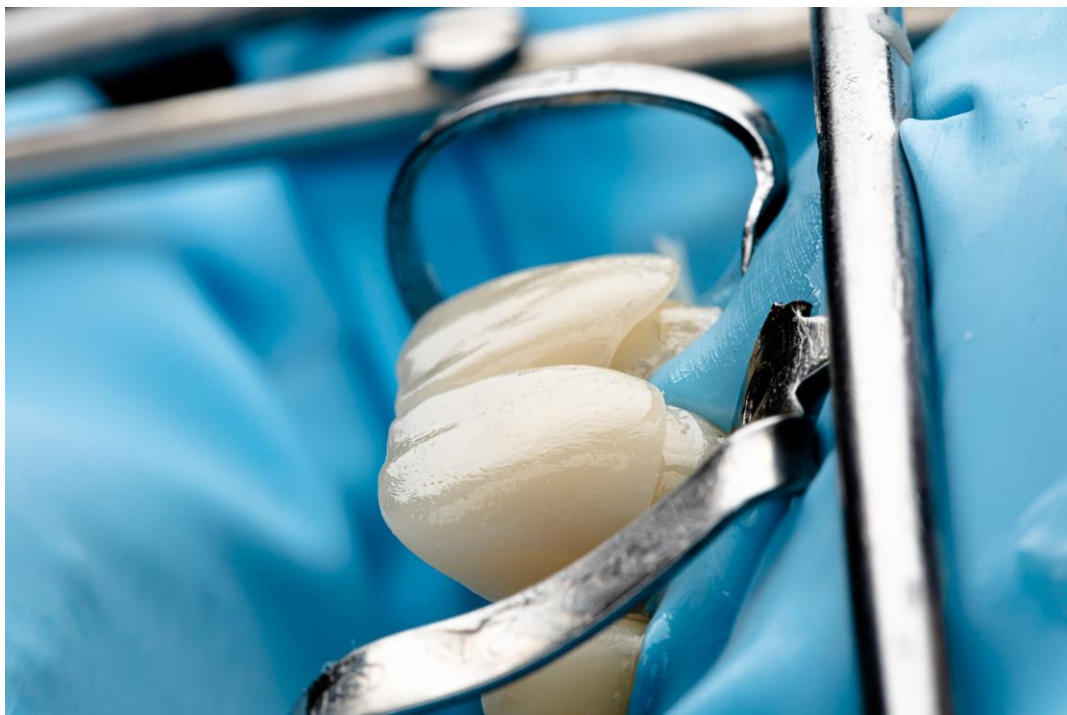Slika 91. Portretna slika s obrušenim zubima i finalni dizajn. Preuzeto s dopuštenjem autora: Dragan Stolica.



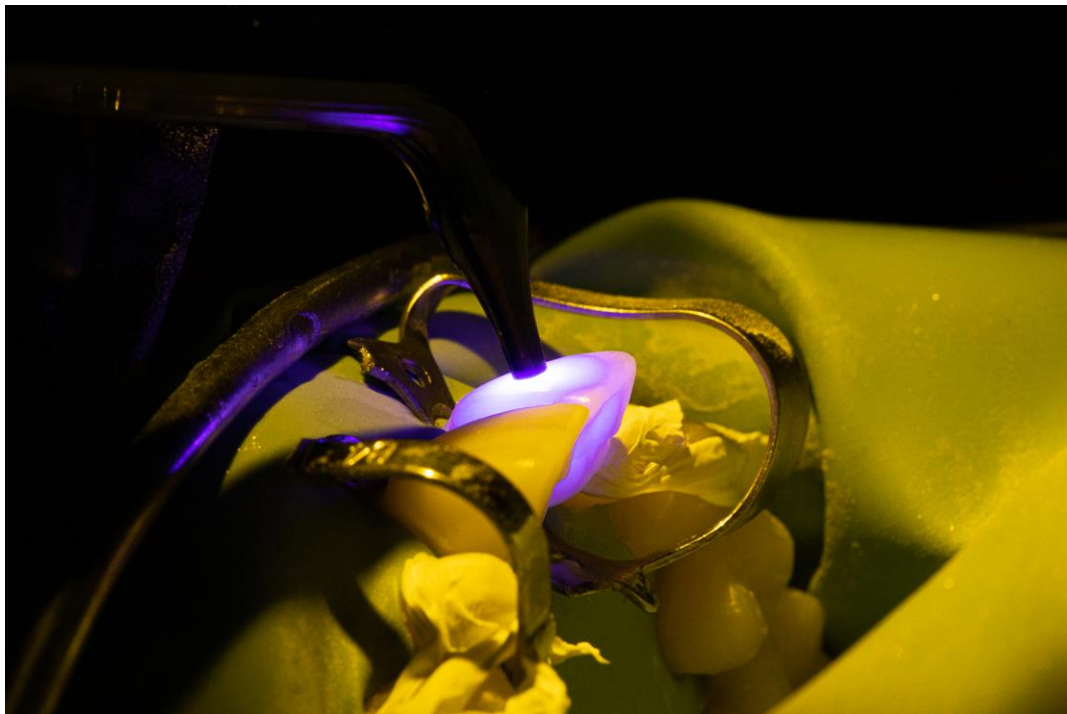
Slika 92. Dizajn konačnih nadomjestaka. Preuzeto s dopuštenjem autora: Dragan Stolica.

Materijal izbora za labijalne ljuske u ovom radu bila je litij-disilikatna keramika (IPS e.max CAD A2, Ivoclar Vivadent AG, Schaan, Lihtenštajn). Uz apsolutnu izolaciju radnog polja koferdanom cementiraju se ljuske prema adhezivnom protokolu za cementiranje potpuno-keramičkih restauracija:


1. U dentalnom laboratoriju prethodno pjeskarene ljuske probaju se u ustima kako naliježu bez paste za probu i s njom. Autor proba ljuskice s neutralnom i toplom pastom (Variolink Esthetic Try-in paste neutral, Variolink Esthetic Try-in paste warm, Ivoclar Vivadent AG, Schaan, Lihtenštajn). Harmonizacija boje s restauracijama u stražnjoj regiji postiže se korištenjem neutralne paste za probu (Slika 93.)
2. Ljuske se čiste sredstvom za čišćenje (Ivoclean, Ivoclar Vivadent AG, Schaan, Lihtenštajn) po uputama proizvođača
3. Nakon toga jetkaju se i silaniziraju (Monobond etch & prime, Ivoclar Vivadent AG, Schaan, Lihtenštajn) prema uputama proizvođača
4. U ustima pacijentice pažljivo se pjeskare zubi (Aqua care, Velopex International, London, Engleska) 29 μ aluminijevim oksidom i bioaktivnim staklom (eng. *sylc*), pod tlakom od 2 bara kako ne bi došlo do oštećenja unaprijed napravljenog IDS-a (6)
5. Zubi se jetkaju 37 %-tnom fosfornom kiselinom (Total Etch, Ivoclar Vivadent AG, Schaan, Lihtenštajn)
6. Nakon ispiranja kiseline i sušenja zuba, na zube se nanosi univerzalni adheziv (Adhese Universal, Ivoclar Vivadent AG, Schaan, Lihtenštajn) koji se ne polimerizira
7. Na ljusku i na zub kistom se nanosi svjetlosno-polimerizirajući kompozitni cement. Autor bira neutralni cement (Variolink Esthetic LC neutral Ivoclar Vivadent AG, Schaan, Lihtenštajn)
8. Tijekom polimerizacije koristi se poseban kolimirajući (eng. *collimating*) nastavak za inicijalnu polimerizaciju koji omogućuje točkastu polimerizaciju te se tijekom postupka postavlja u sredinu nadomjestka (Slika 94.). Točkasta polimerizacija u sredini nadomjestka olakšava potpuno uklanjanje viška cementa prije konačne polimerizacije, bez straha da će se trajni nadomjestak pomaknuti tijekom ovog postupka. Nakon inicijalne polimerizacije i uklanjanja viška cementa polimerizira se (Bluephase G4, Ivoclar Vivadent AG, Schaan, Lihtenštajn) na 1200 mw/cm^2 u trajanju od 60 sekundi – po 20 sekundi okluzalno, mezijalno i distalno, kao i dodatnih 20 sekundi kroz glicerinski gel (Slika 95.). Nakon cementiranja višak materijala odstranjuje se skalpelom 12 D te se polira polirnim gumicama (Optragloss, Ivoclar Vivadent AG, Schaan, Lihtenštajn) (Slika 96.).



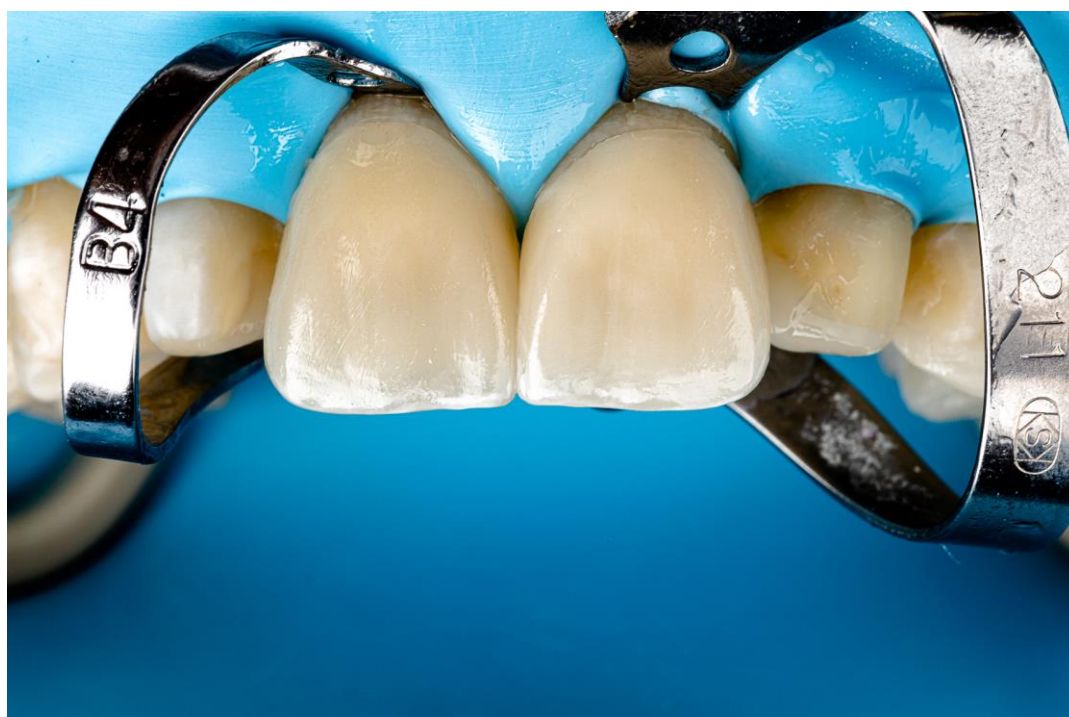Slika 93. Proba ljuski. Preuzeto s dopuštenjem autora: Denis Zelnik.



Slika 94. Točkasta polimerizacija kolimirajućim nastavkom za polimerizaciju. Preuzeto s dopuštenjem autora: Denis Zelnik.



Slika 95. Polimerizacija ljuskica kroz glicerinski gel. Preuzeto s dopuštenjem autora: Denis Zelnik.



Slika 96. Cementirane ljuske na zubima 11 i 21. Preuzeto s dopuštenjem autora: Denis Zelnik.

Uspostavom nove visine zagriža kao i maksimalne interkuspidacije u položaju centričnog zagriža sa slobodom u centru (eng. *Freedom in centric*), osiguranim anteriornim vođenjem po palatinalnim plohama prednjih zuba, kao i lateralnim vođenjem po očnjacima, kod pacijentice je završena kompletna rehabilitacija orofacijalnog sustava (Slike 97. – 112.).

Kako je pacijentica bruksist, uzimaju se IO skenovi za izradu udlage za bruksizam. Udlaga je glodana iz polimetil-metakrilata (ProArt CAD Splint, Ivoclar Vivadent AG, Schaan, Lihtenštajn). Dizajnirana je u centričnom zagrižu i najmanje debljine koju dopušta otpornost samog materijala na lom (2mm). Pacijentica je dobila upute o svakodnevnoj uporabi udlage tijekom noći. Savjetuje joj se da prestane sa štetnim navikama kao što je pritiskanje jezika na zube te grickanje noktiju i tvrdih predmeta. Naručena je na redovne kontrole.



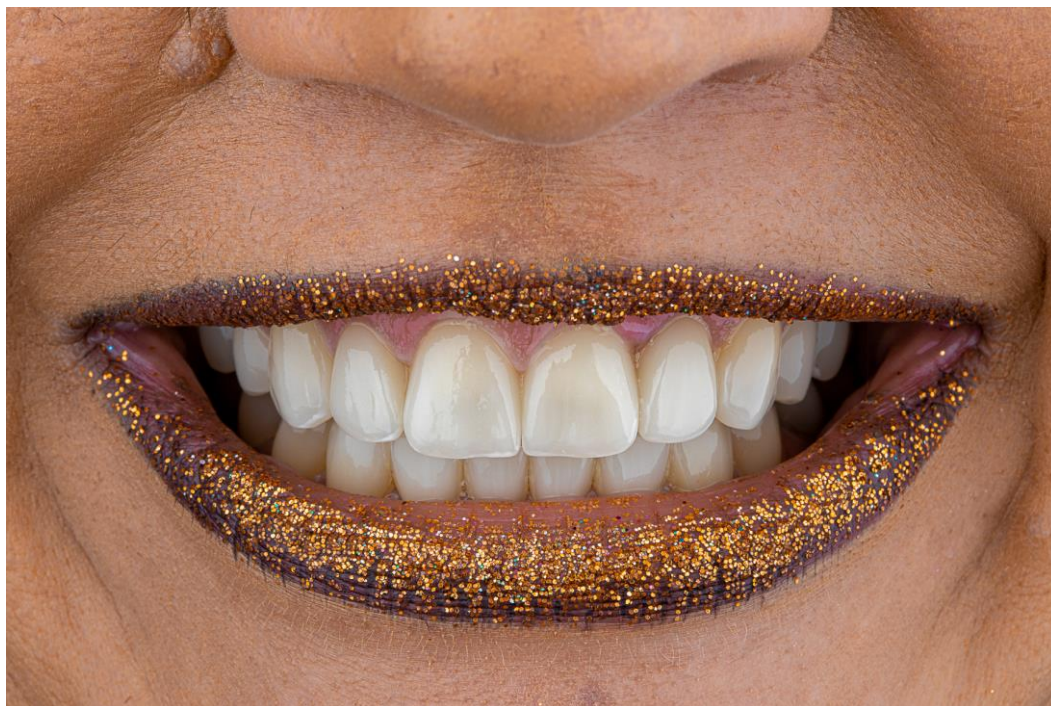Slika 97. Portret pacijentice, gotov rad. Preuzeto s dopuštenjem autora: Denis Zelnik.



Slika 98. Vidljivost prednjih zuba, gotov rad. Preuzeto s dopuštenjem autora: Denis Zelnik.



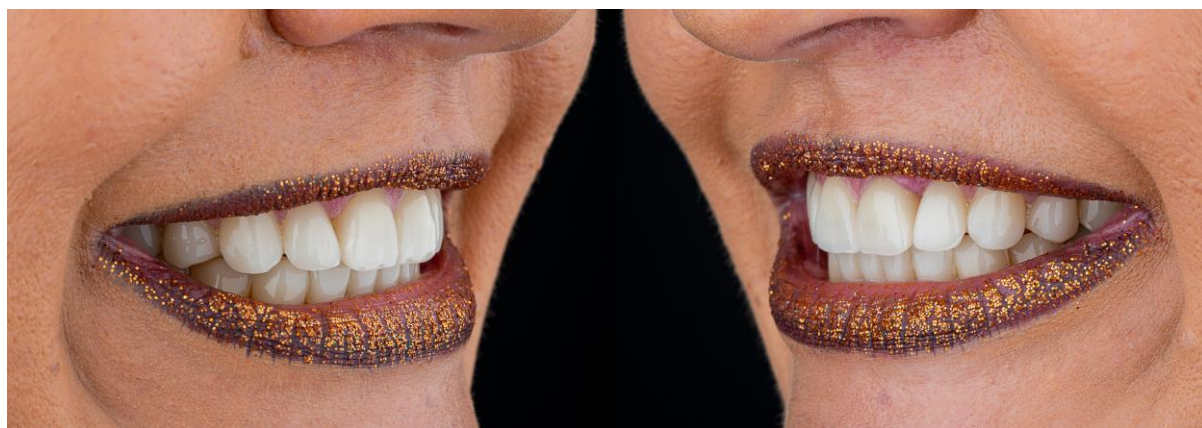Slike 99. i 100. Poluprofil pacijentice, gotov rad. Preuzeto s dopuštenjem autora: Denis Zelnik.



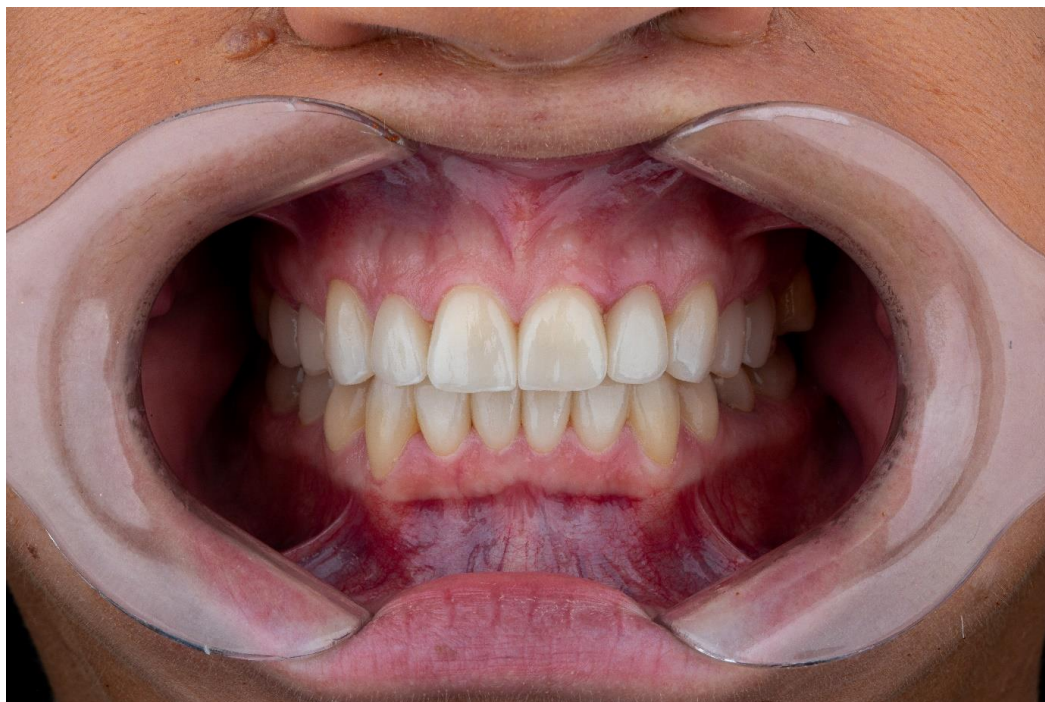Slika 101. Frontalna fotografija prednjih zuba iz bliza, gotov rad. Preuzeto s dopuštenjem autora: Denis Zelnik.



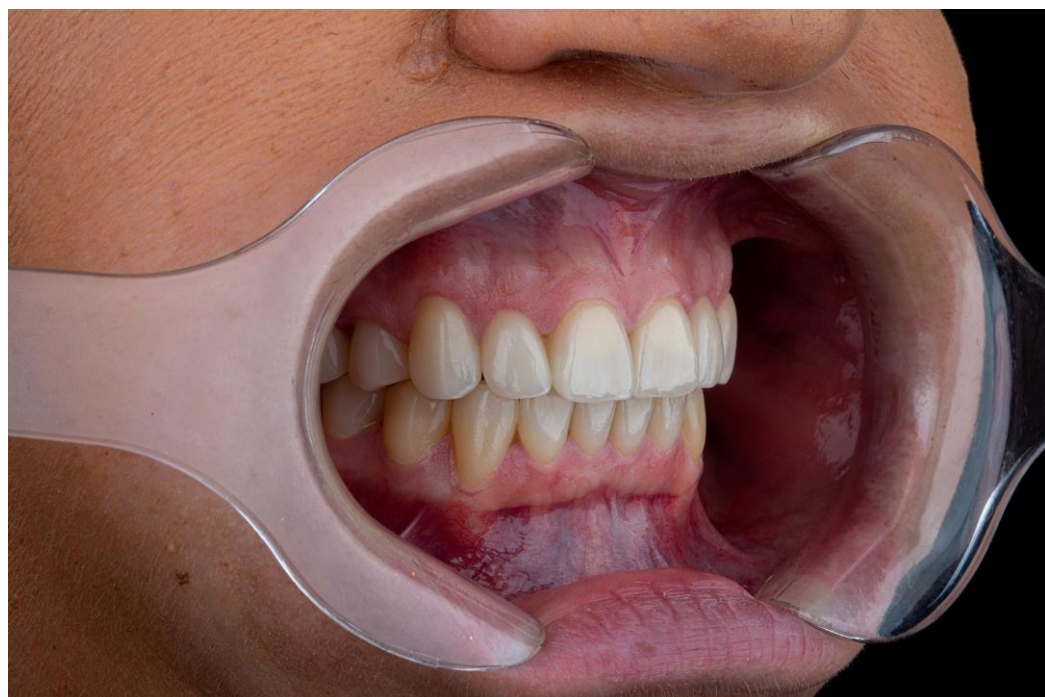Slika 102. Vidljivost prednjih zuba izbliza, gotov rad. Preuzeto s dopuštenjem autora: Denis Zelnik.



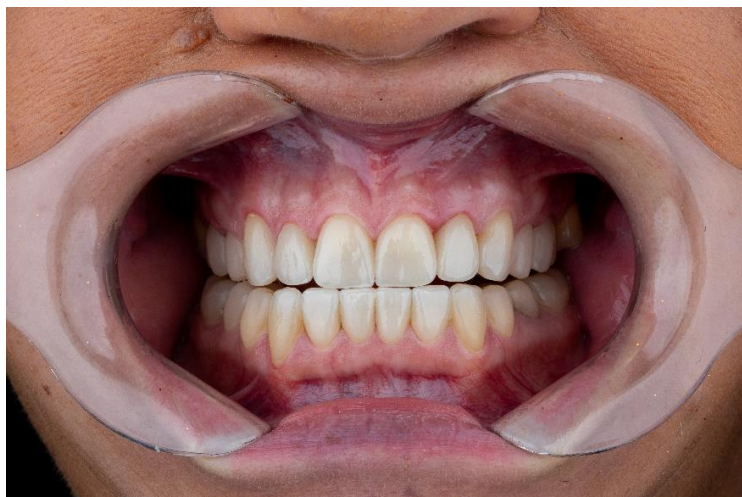
Slika 103. i 104. Fotografija poluprofila izbliza, gotov rad. Preuzeto s dopuštenjem autora: Denis Zelnik.



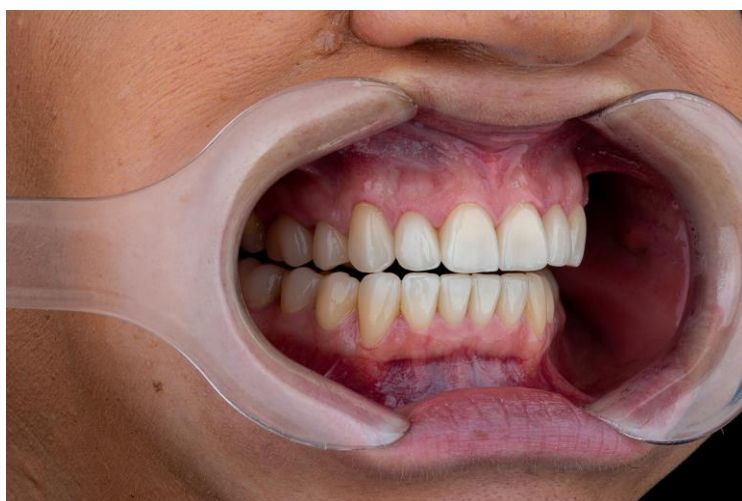Slika 105. Frontalna fotografija izbliza s retractorima, gotov rad.



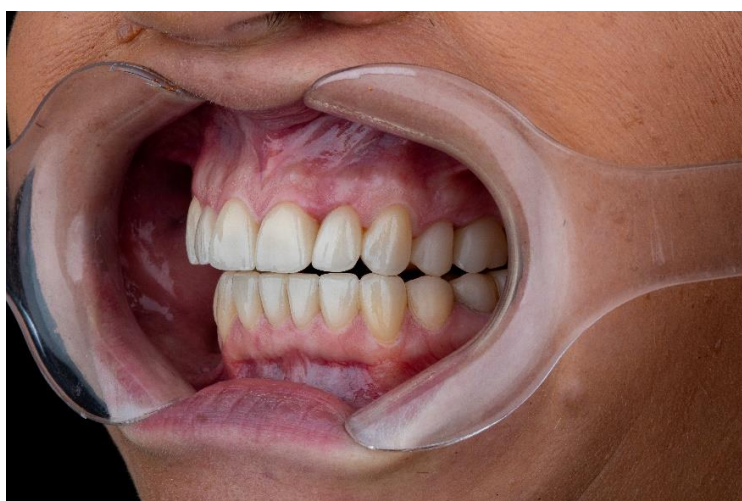Slika 106. Poluprofilna fotografija s retractorima izbliza, gotov rad.



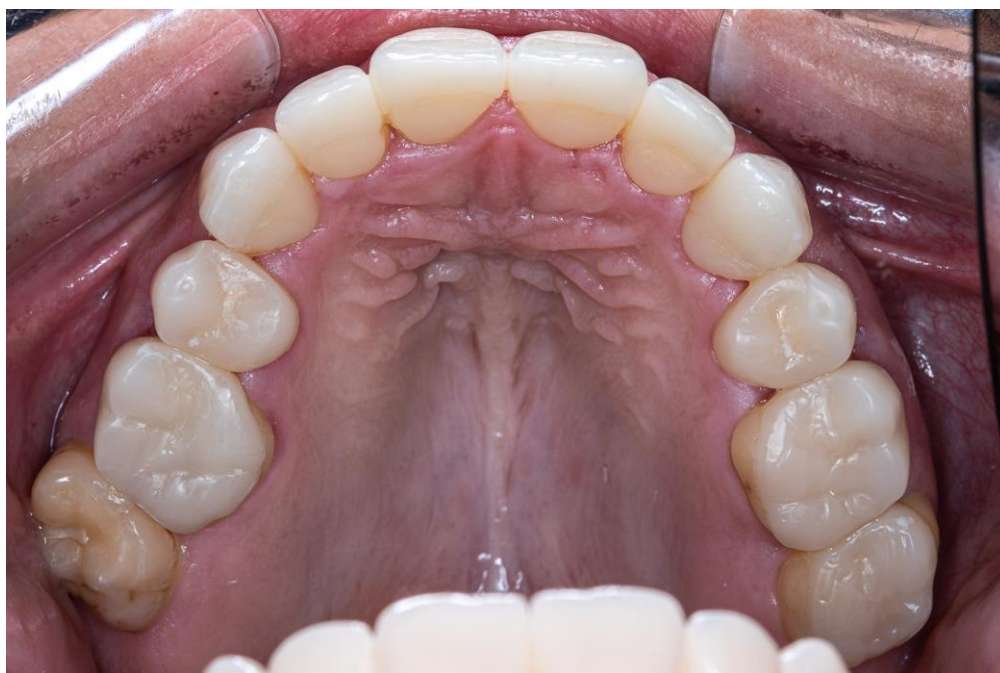
Slika 107. Anteriorno vođenje, gotov rad.



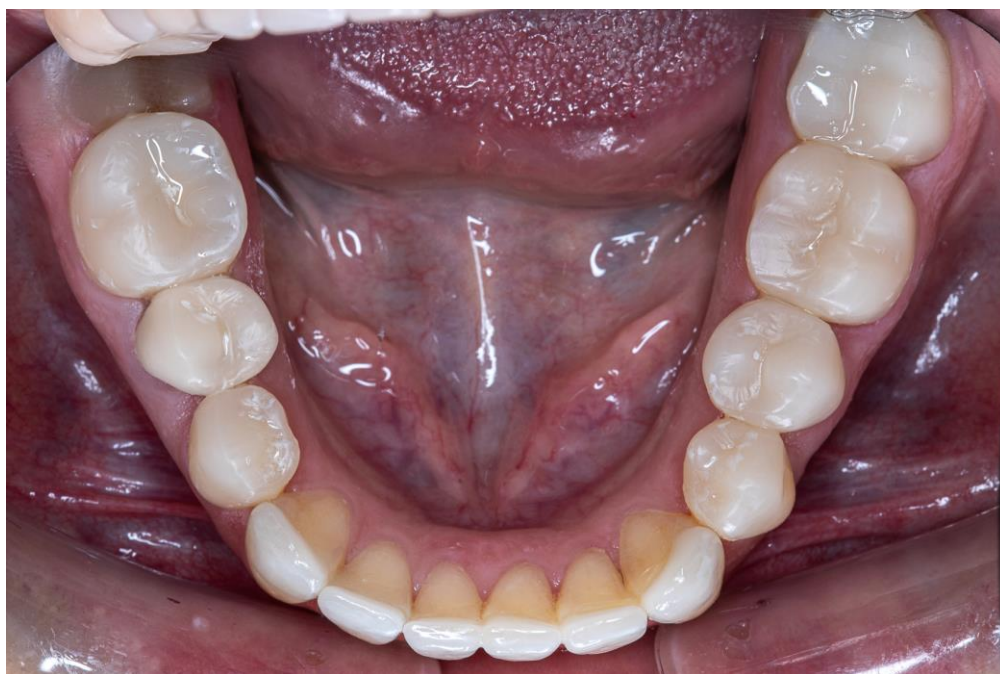Slika 108. Desno lateralno vođenje, gotov rad.



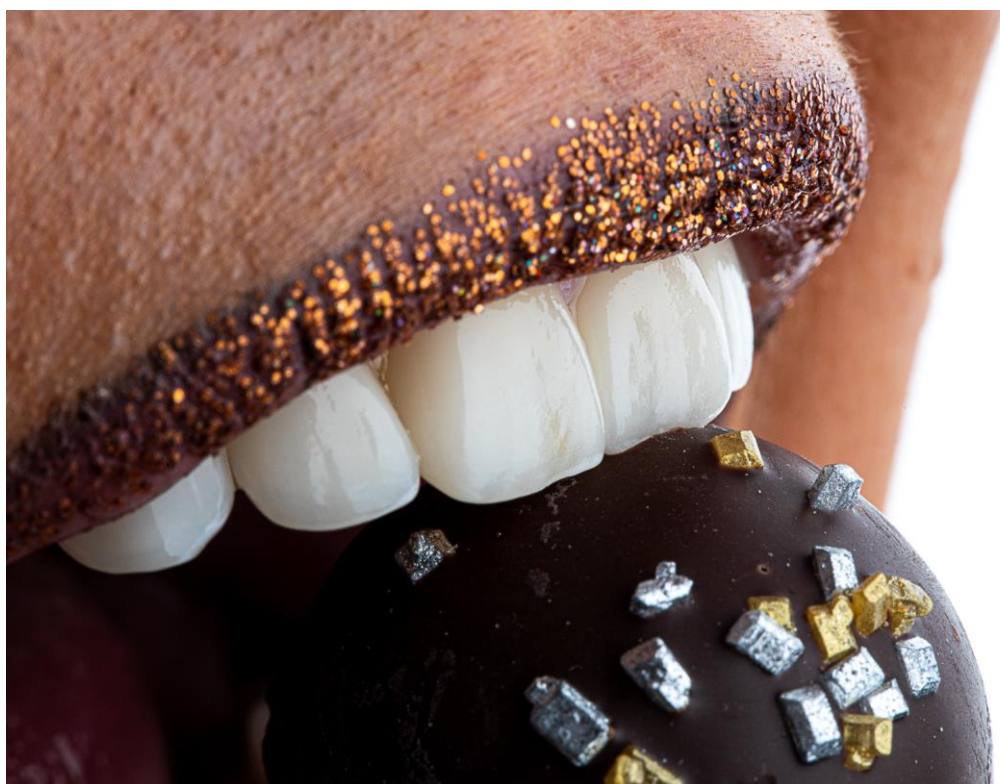
Slika 109. Lijevo lateralno vođenje, gotov rad.



Slika 110. Okluzalna fotografija gotovih nadomjestaka, gornja čeljust.

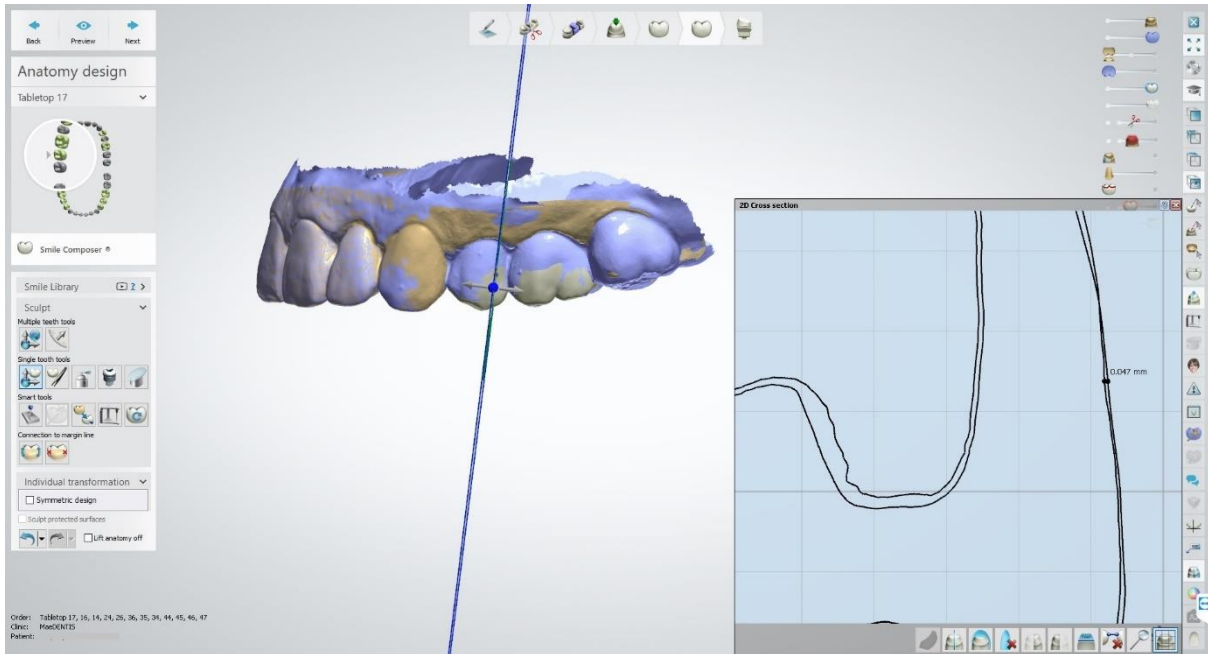


Slika 111. Okluzalna fotografija gotovih nadomjestaka, donja čeljust.

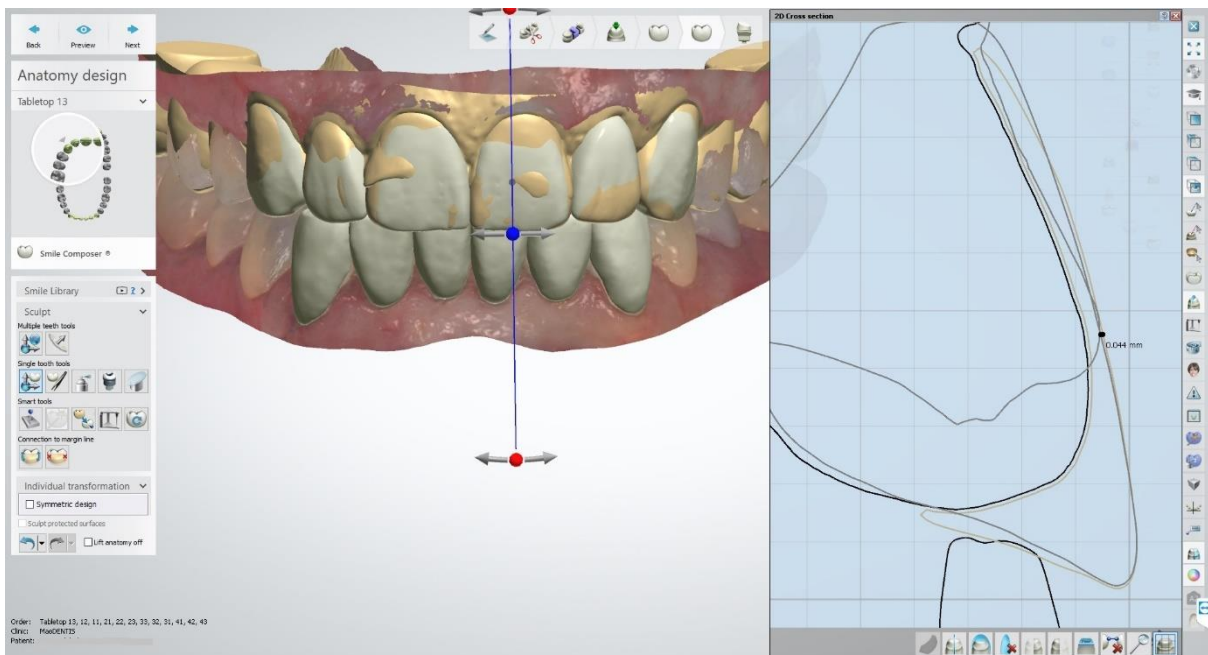


Slika 112. Umjetnička fotografija gotovih nadomjestaka s vidnom teksturom zuba. Preuzeto s dopuštanjem autora: Denis Zelnik.

Usporedbom superimponiranih STL datoteka inicijalnog i konačnog dizajna posteriornih nadomjestaka vidi se da je pogreška minimalna te iznosi 0,047 mm (Slika 113.), dok je pogreška između inicijalnog i konačnog dizajna za labijalne ljuskice također minimalna te iznosi 0,044 mm (Slika 114.).



Slika 113. Razlika inicijalnog i konačnog dizajna za posteriorne overlay-eve. Preuzeto s dopuštenjem autora: Dragan Stolica.



Slika 114. Razlika inicijalnog i konačnog dizajna za labijalne ljuskice. Preuzeto s dopuštenjem autora: Dragan Stolica.

3. RASPRAVA

Trošenje zubi pojam je kojim se opisuju sve vrste ne-karijesnog gubitka zubnog tkiva i uključuje procese abrazije, atricije, erozije i abfrakcije (20). Trošenje zubi prirodan je i općenito spor proces i obično ne zahtijeva liječenje. Odluka o tome treba li započeti liječenje ili ne mora se temeljiti na pacijentovoj percipiranoj potrebi za liječenjem, težini istrošenosti i riziku od njezine progresije te uzimajući u obzir dob bolesnika (21). Kada se radi o gubitku zubnog tkiva većeg volumena, kao što je to slučaj kada je kod pacijenta prisutan bruksizam ili biokorozija i gdje dolazi do promjena u vertikalnom i u anteroposteriornom odnosu čeljusti, tada obično nastaje potreba za kompletnom funkcionalnom i estetskom sanacijom cijele denticije, tj. potreba za uspostavljanjem novih maksilomandibularnih odnosa – visine zagriža i centrične relacije.

Principima mijenjanja VDO-a bavio se veliki broj autora (22). Ideja o povećanju VDO-a za liječenje bolesnika s velikim gubitkom zubnog tkiva stara je više desetaka godina i proizlazi iz Dahlovog principa (23). Dahlova ideologija priznata je i recenzirana u nekoliko radova i preglednih članaka (23, 24, 25). Različiti su autori tijekom godina nadopunjavali Dahlovu ideologiju, a u novijoj literaturi može se pronaći veliki broj članaka na temu potpune rehabilitacije orofacijalnog sustava kod pacijenata s izraženim trošenjem zubnog tkiva uz podizanje VDO-a (12 – 15, 24 – 27).

Konsenzus oko najboljeg načina izvedbe kao i odabira materijala za izvođenje ovakvih rehabilitacija u literaturi trenutačno ne postoji jer svaki autor na osnovu svojih preferencija i kliničkog iskustva pristupa rješavanju ovog problema. Iako u pregledanim radovima na ovu temu uglavnom dominiraju analogne tehnike (6, 12 – 15, 24, 25), postoje i noviji radovi koji prikazuju kompletne rehabilitacije kroz kliničke slučajeve, upotrebljavajući digitalnu tehnologiju (10, 20, 28, 29). Takvih je radova relativno malo. Pretraživanjem ključnog pojma „digitalni tijek rada“ u bazi podataka (Pubmed) dolazi se do 3159 objavljenih radova. Međutim, ako se pretražuju ključni pojmovi „kompletna rehabilitacija“ i „digitalni tijek rada“, nailazi se na svega 26 članaka koji se bave tom tematikom, a samo 9 ako se kao ključni pojmovi pretražuju „digitalni tijek rada“ i „trošenje zuba“. Iz tog je razloga i nastala želja autora ovog rada da prikaže rehabilitaciju jedne od težih patologija usne duplje, trošenja zubnog tkiva s uspostavom novih maksilomandibularnih odnosa – visine zagriža i centrične relacije uporabom digitalnog protokola i digitalnog tijeka rada.

Tijekom faze planiranja oralne rehabilitacije u ovom radu korišteni su isključivo digitalni podaci, fotografije pacijenta i otisci uzeti pomoću IOS-a. Za određivanje novih čeljusnih odnosa

korišteni su standardni postupci određivanja VDO-a i CR-a, ali nije bilo potrebe za analognim otiskivanjem i prenošenjem modela u artikulatorku pomoću obraznog luka, što se u nekim radovima navodi kao obaveza u determiniranju okluzalne ravnine u slučajevima kompletnih rehabilitacija usne duplje (30 – 33). Upotreba obraznog luka u fiksnoj protetici ostaje kontroverzno pitanje jer neke studije ne pokazuju prednost njegove upotrebe u protetskim rehabilitacijama (34). U ovom prikazu slučaja u fazi izrade digitalnog *wax-up*-a određivanje okluzalne ravnine izvedeno je u virtualnom artikulatorku srednjih vrijednosti. Virtualni artikulatorku i njegova predvidljiva upotreba u planiranju protetske rehabilitacije pokazana je u mnogim radovima (35 – 37). Kada se u digitalnom tijeku rada koriste virtualni artikulatorku srednjih vrijednosti, tada se dvodimenzionalna fotografija portreta pacijenta preklapa s 3D modelom gornje čeljusti da bi se odredio položaj zuba u fronti. Fotografija profila pacijenta s ucrtanom osi rotacije TMZ-a upotrebljava se za orijentaciju okluzalne ravnine koju tehničar finalno orijentira po vlastitom iskustvu. Međutim, unatoč tome što neki radovi navode ovu metodu kao predvidljivu u određivanju okluzalne ravnine (38), drugi autori tvrde da određivanje okluzalne ravnine na ovaj način može rezultirati okluzalnim kontaktima koji neće odgovarati kontaktima u realnosti (29, 39), što autor ovoga rada djelomično dovodi u pitanje. Naime, metoda određivanja statičke okluzije u odnosu na lice pacijenta po autorovom se kliničkom iskustvu pokazuje kao predvidljiva metoda. Veći problem koji donosi korištenje artikulatorku srednjih vrijednosti po autorovom je mišljenju određivanje dinamičke okluzije jer ti artikulatorku ne mogu reproducirati individualne kretnje pacijenta. Zato u kompleksnim rehabilitacijama orofacijalnog sustava neki autori za izradu konačnih nadomjestaka još uvijek preferiraju hibridni tijek rada: uzimanje analognih otisaka, izlivanje gipsanih modela koji se prenose u artikulatorku pomoću obraznog luka na osnovu relevantnih pacijentovih vrijednosti te ih kasnije digitaliziraju upotrebom laboratorijskih skenera. Na taj način dobivaju modele na kojima se izrađuju trajne restauracije u maksimalno podesivim virtualnim artikulatorku (29). Autor smatra da ta metoda sama po sebi nije dovoljna za određivanje dinamičke (funkcijske) okluzije. Različiti autori cijelo vrijeme pokušavaju riješiti taj problem. Zbog toga, kako to literatura navodi u određivanju dinamičke okluzije, potrebno je uvesti dodatne digitalne tehnike koje omogućavaju povezivanje modela gornje čeljusti na maksimalno podesivi virtualni artikulatorku, a to su: CBCT (40) i skeniranje lica, ali i upotrebu sistema za praćenje viličnih kretnji, a koji su kompatibilni s postojećim CAD/CAM sustavima (29, 41, 42). Registracija specifičnih kretnji donje čeljusti pomoću sustava za praćenje njenih kretnji naime omogućava dizajniranje gotovih nadomjestaka u maksimalno podesivim virtualnim artikulatorku koji su

te kretnje u stanju reproducirati i na taj način omogućava virtualnu determinaciju dinamičke okluzije. Od uređaja ovog tipa danas su na dentalnom tržištu najviše prisutni Modjaw® (Villeurbanne, Francuska) i digitalni obrazni luk (npr. Zebris®, Algäu, Njemačka). Koliko je autoru poznato, do danas je u literaturi premalo radova koji bi potvrdili predvidljivost upotrebe ovih sustava (43, 44), ali se svakim danom sve više nalaze podatci o trendu njihovog razvoja. Kako ovi uređaji još uvijek ne podržavaju integraciju s programom za dizajniranje protetskih nadomjestaka 3Shape Dental Manager 2021 (Copenhagen, Danska), tijekom rehabilitacije pacijentice u ovom radu nisu korišteni. Iz svega navedenog, u svom digitalnom protokolu autor kao potrebu ističe fazu testiranja dinamičke okluzije upotrebom privremenih nadomjestaka. Kako se pokazuje u rezultatima ovog rada, razlika inicijalnog i konačnog dizajna mjeri se u mikronima. Iz toga autor zaključuje da, u slučajevima kada ordinacija nije u mogućnosti koristiti se modernijim digitalnim metodama, korištenjem virtualnih artikulatora srednjih vrijednosti može se dobiti predvidljiva statička i dinamička okluzija. Međutim, autorovi zaključci izvedeni su na osnovu pojedinačnog slučaja te su u protokolu korišteni privremeni nadomjestci za testiranje zagriža. Isti digitalni protokol morao bi se provesti na većem uzorku kojim bi dobili njegovu realnu predvidljivost.

U literaturi se može naći podatak da prilikom skeniranja cijelog zubnog niza postoje nešto veća odstupanja nego kada se skenira kraći dio zubnog niza (2, 45, 46). Zato neki autori u kompleksnim rehabilitacijama preferiraju hibridni tijek rada (29). Ova odstupanja i nedovoljna istinitost skena cijelog zubnog niza može dovesti do izrade restauracija koje se kasnije neće dovoljno dobro nalijegati na izbrušene zube. Međutim, neka istraživanja pokazuju drugačije. Naime, većina studija izvijestila je o većoj točnosti (manji marginalni razmak) korištenjem digitalnih otisaka u usporedbi s konvencionalnim (47 – 49).

Kako ovaj rad prikazuje cjelovitu rehabilitaciju denticije koja je podrazumijevala uzimanje IO skenova cijelog zubnog niza, autor smatra da je tehnika skeniranja ta koja jako utječe na dobivanje skenova na kojima se mogu dizajnirati gotovi protetski nadomjestci prihvatljivog marginalnog nalijeganja. U literaturi možemo naći radove koji ispituju utjecaj strategije skeniranja na točnost digitalnih otisaka cijelog zubnog niza (50). Rezultati ovih ispitivanja jednaki su onome što i autor zaključuje iz svog kliničkog iskustva, a to je da u tehnici skeniranja treba preferirati skeniranje cijelog zubnog niza odjednom linearnim pokretima u stražnjoj i valovitim pokretima u prednjoj regiji. Dok ne usavrše tehniku skeniranja, autor predlaže doktorima dentalne medicine koji su još uvijek početnici u otiskivanju pomoću IO skenera da

zamole dentalnog tehničara da pogleda i provjeri ispravnost poslanog skena i da povratnu informaciju o tome je li sken zadovoljavajući ili ga treba ponoviti dok pacijent još uvijek sjedi na stolici. Digitalna tehnologija stoga naglašava timski rad i zahtijeva dobru komunikaciju između terapeuta i dentalnog tehničara. U analognoj dentalnoj medicini takva brza komunikacija između ordinacije i dentalnog laboratorija i gotovo trenutačna detekcija greške nije moguća jer, kao što znamo, potrebno je vrijeme da se otisci uzeti s otisnim materijalima izliju i da se lijevani model stvrdne tako da se može analizirati i na njemu raditi. Oni koji nisu početnici i koriste digitalni tijek rada mogu sami odmah primijetiti grešku koja se očituje kao neodgovarajući sken. U manjem postotku slučajeva distorziju skena nije moguće primijetiti te će se ona vidjeti tek nakon probe provizornih ili konačnih restauracija u ustima pacijenta. U tom slučaju potrebno je ponoviti digitalni otisak.

Iako u podizanju VDO-a još uvijek predominiraju analogne metode, opće je poznato da analogni postupci rada mogu dovesti do odstupanja između inicijalnog dizajna i konačnog rezultata. To je zbog toga što u analognim postupcima rada nemamo mogućnost korištenja kopiraj-prilijepi tehnike jer se nadomjesci izrađuju ručno. Svaka naknadna artikulacija gotovih i cementiranih nadomjestaka dovodi do njihovog ireverzibilnog oštećenja. To ni u kojem slučaju nije ono što se želi, pogotovo ako se zna da takve kompleksne rehabilitacije imaju i veliku financijsku vrijednost. Koristeći digitalne metode, odstupanje između predloženog i konačnog dizajna minimalno je zbog mogućnosti korištenja digitalne kontrole kvaliteta rada (28). Naime, pomoć pri prekrivanju (eng. *Superimposing*) i preklapanju (eng. *Overlapping*) datoteka dobivenih tijekom različitih faza digitalnog tijeka rada omogućuje usporedbu konačnog s početnim dizajnom, na način da konačne restauracije mogu biti slične idealnom dizajnu, *mock-up*-u i privremenim restauracijama (8, 28).

Kada je indicirana protetska intervencija u pacijenata s bruksizmom, potrebno je uložiti napore da se smanje učinci velikog okluzalnog opterećenja na sve komponente koje doprinose strukturnom integritetu protetike (21). Zato je još jedno pitanje koje se nameće u raspravi o potpunim rekonstrukcijama zagriža koja se izvodi zbog trošenja zuba u pacijenata s bruksizmom odabir materijala za trajne restauracije. Mnogi radovi pokazuju podizanje VDO-a izradom direktnih i indirektnih restauracija u stražnjoj regiji iz različitih materijala, od kompozitnih direktnih restauracija do indirektnih restauracija izrađenih iz metal-keramičkih do potpuno keramičkih sustava (11 – 15, 24 – 27, 29, 51 – 58). Autor ovog rada daje prednost izradi indirektnih restauracija jer se u slučajevima potpunih rekonstrukcija zagriža pokazuju predvidljivijima od izrade direktnih kompozitnih restauracija (18).

Upotreba metal-keramičkih nadomjestaka polako postaje predmet povijesti jer izrada restauracija iz ovih materijala zahtjeva opsežna brušenja zuba sa svim mogućim posljedicama (59, 60). Naime, mnogi radovi pokazuju uspješnost ovakvih rehabilitacija na minimalno invazivan način, zbog razvoja jakih keramičkih materijala koji se mogu nagrizati i adhezivnim sredstvima vezati za caklinu (16, 56 – 60). Upotreba monolitnih materijala uklanja zabrinutost zbog mogućnosti lomljenja materijala, što se pokazalo da se događa kod dvoslojnih keramičkih sustava. Zato je monolitni litijev-disilikat još nedavno bio materijal izbora u ovakvim rehabilitacijama, što je pokazano u mnogim radovima (55, 56). Trajni nadomjesci u stražnjoj regiji u ovom su prikazu slučaja izrađeni iz monolitnog CAD-CAM kompozita. Noviji radovi u literaturi pokazuju da kompozitni CAD-CAM nadomjesci pokazuju sličnost u smislu preživljavanja i tolerancije na stres u usporedbi s nadomjescima od litij-disilikata (10, 18). Jedina razlika je u tome što, u usporedbi s keramičkim, pokazuju minorni parcijalni neuspjeh u smislu odlamanja (eng. *Chipping*) i nešto veću degradaciju površine tijekom vremena (18, 58 – 61). Unatoč tim razlikama, kompozitni nadomjesci vrlo se jednostavno i lako popravljaju u odnosu na keramičke, što autor smatra prednošću njihove primjene. Autor također zaključuje da se s tehničkog vidika može govoriti o uštedi vremena potrebnog za izradu ovih nadomjestaka jer je vrijeme potrebno za njihovu izradu kraće u odnosu na vrijeme potrebno za izradu istih nadomjestaka iz keramike. Iz estetskog vidika autor savjetuje izradu ovih restauracija za sanaciju zuba u stražnjoj regiji jer pokazuju zadovoljavajući estetski rezultat. U dolazećim godinama vidjet će se koji će materijal preuzeti primat kao materijal izbora za trajne restauracije u stražnjoj regiji u ovakvim kompleksnim rehabilitacijama.

4. ZAKLJUČAK

Primjena digitalnih tehnologija u stomatologiji omogućuje planiranje finalnih restauracija prije nego što se započne s restaurativnim dijelom tretmana. Unatoč tome što tehnologija ne može zaobići postupke u dentalnoj medicini, pomaže u tome da konačni rezultat bude blizu ili jednak predloženom, inicijalnom dizajnu. To omogućuju dvije osnovne karakteristike digitalnih tehnologija – njihova istinitost i preciznost. Korištenjem digitalnih metoda preskače se niz grešaka koje se mogu pojaviti tijekom analognog procesa rada. Eliminacijom grešaka tijekom rada postaje višestruko bolje optimiziran i predvidljiv. Zahvaljujući mogućnosti pohranjivanja i održavanja svih podataka na jednom virtualnom mjestu omogućena je i digitalna kontrola rada (28).

Počevši od virtualnog *mock-up*-a i digitalnog *wax-up*-a, dane su smjernice u kojima se treba kretati izvođenje protetske rehabilitacije – restaurativni dio tretmana.

Digitalni protokol prikazan u ovom slučaju prolazi kroz 5 osnovnih faza:

1. Sakupljanje podataka
2. Definiranje CR-a i VDO-a
3. Digitalni *wax-up* i *mock-up*
4. Preparacija zuba i izrada dugotrajnih privremenih nadomjestaka za analizu funkcije i estetike
5. Konačni nadomjesci izrađeni kao kopija privremenih nadomjestaka testiranih u ustima pacijenta ili kao kopija inicijalnog digitalnog *wax-up*-a

U budućnosti će 4D digitalna analiza i korištenje potpunog digitalnog tijeka rada dovesti do preciznijih i kraćih digitalnih postupaka od planiranja do konačnog cementiranja (28).

Digitalna tehnologija razvija se brže nego što je mi možemo testirati i držati korak s njom te zahtijeva od nas da se mijenjamo i prilagođavamo. Međutim, ona i dalje ne može zamijeniti ulogu samog čovjeka. Dobra međusobna suradnja između terapeuta i dentalnog tehničara i dalje ostaje najvažnija kada je u pitanju konačni uspjeh. Kompleksne rehabilitacije orofacijalnog sustava korištenjem digitalnog protokola zahtijevaju kako znanje, tako i adaptabilnost svih sudionika tijekom svih faza digitalnog tijeka rada.

5. LITERATURA

1. Galluci A, Evans C, Tahmaseb A. ITI Treatment guide: Volume 11 Digital Workflows in Implant Dentistry. Wismeijer D, Barter S, Donos N, editors. 1st ed. Berlin: Quintessence Verlags-GmbH; 2019. 299 p.
2. Mangano C, Lerner H, Mouhyi J, Luongo G, editors. Digital dentistry science and clinic. 1st ed. Lugano, Švicarska: Digital Dentistry Society; 2021. p:564.
3. Schmidt A, Klussmann L, Wostmann B, Schienz M. Accuracy of Digital and Convetional Full Arch Impressions in Patients: An Update. JCM. 2020;9(3):688.
<https://doi.org/10.3390/jcm9030688>
4. Krstić M, Petrović a, Sinobad-Stanišić D, Stošić Z. Stomatološka Protetika: Totalna Proteza. 2nd ed. Ražnatović T, editor. Beograd: Velarta; 1998. 492 p.
5. Palaskar JN, Murali R, Bansal S. Centric relation definition: A Historical and Contemporary Prosthodontic Perspective. J Indian Prosthodont Soc. 2013;13(3):149-54.
6. Magne P, Belser U. Biomimetic restorative dentistry. 2nd ed. Huffman L, editor. Batavia: Quintessence Publishing USA; 2022. 819 p.
7. Gurel G, Paolucci B, Iliev G, Fitchev D, Schayder A. The fifth dimension in esthetic dentistry. Int J Esthet Dent. 2021;16(1):10-32.
8. Coachman C, Sesma N, Blatz MB. The complete digital workflow in interdisciplinary dentistry. Int J Esthet Dent. 2021;16(1):34-49.
9. Gracis S. A simplified method to develop an interdisciplinary treatment plan: an esthetically and functionally driven aapproach in three step. Int J Esthet Dent. 2021;16(1):76-128.
10. Saratti CM, Merheb C, Franchini L, Rocca GT, Krejci I. Full mouth rehabilitation of a severe tooth wear case: a digital, esthetic and functional approach. Int J Esthet Dent. 2020; 15(3):242-62.
11. Magne P, Magne M, Belser UC, Adhesive restorations, centric relation, and the Dahl principle: minimally invaasive approaches to localized anterior tooth erosion. Eur J Esthet Dent. 2007; 2(3):260-73.
12. Vailati F, Belser UC. Palatal and facial eneers to treat severe dental erosions: A case report following the three-step technique and the sandwich approach. Eur J Esthet Dent. 2011;6(3):268-78.
13. Vailati F, Belser UC. Full mouth rehabilitation of a severely eroded dentition:the three-step technique. Part 1. Eur J Esthet Dent. 2008;3(1):30-44.
14. Vailati F, Belser UC. Full mouth rehabilitation of a severely eroded dentition:the three-step technique. Part 2. Eur J Esthet Dent. 2008;3(2):128-46.

15. Vailati F, Belser UC. Full mouth rehabilitation of a severely eroded dentition: the three-step technique. Part 3. *Eur J Esthet Dent*. 2008;3(3):236-57.
16. Špehar D, Jakovac M. Clinical Evaluation of Reduced-Thickness Monolithic Lithium-Disilicate Crowns: One-Year Follow-Up Results. *Processes (Basel)*. 2021;9(12):2119.
<https://doi.org/10.3390/pr9122119>
17. Dietschi D, Spreafico R. Evidence-based concepts and procedures for bonded inlays and onlays: Part III. A case series with long term clinical results and follow-up. *Int J Esthet Dent*. 2019;14(2):118-33.
18. Opdam NJM, Frankenberger R, Magne P. From »direct versus indirect« toward an integrated restorative concept in the posterior dentition. *Oper Dent*. 2016; 41(57):S27-S34.
19. Magne P, Belser UC. Adhezivno cementirani keramički nadomjesci u prednjoj denticiji: Biomimetski pristup. 1st ed. Uhač I, editor; Braut V, Fugošić V, translator. Zagreb: Media ogled d.o.o.; 2010. 406p.
20. Green IJJ. Prevention and management of tooth wear: the role of dental technology. *Prim Dent J*. 2016;5(3):30-3.
21. Johansson A, Omar R, Carlsson EG. Bruxism and prosthetic treatment: A critical review. *J Prosthodont Res*. 2011;55(3):127-36.
22. Thimmappa M, Katarya V, Parekh I. Philosophies of full mouth rehabilitation: A systematic review of clinical studies. *J Indian Prosthodont Soc* . 2021;21(1):19-27.
23. Poyser N, Porter R, Briggs P, Chana HS, Kelleher MGD. The Dahl Concept: past, present and future. *Br Dent J*. 2005;198(11):669-76.
24. Dietschi D, Argente A. A Comprehensive and Conservative Approach for the Restoration of Abrasion and Erosion. Part I: Concepts and Clinical Rationale for Early Intervention Using Adhesive Techniques. *Eur J Esthet Dent*. 2011;6(1):2-15.
25. Dietschi D, Argente A. A Comprehensive and Conservative Approach for the Restoration of Abrasion and Erosion. Part II: Concepts and Clinical Rationale for Early Intervention Using Adhesive Techniques. *Eur J Esthet Dent*. 2011;6(2):142-59.
26. Levartovskya S, Piloa R, Shadurb A, Matalona S, Winocura E. Complete rehabilitation of patients with bruxism by veneered and non-veneered zirconia restorations with an increased vertical dimension of occlusion: an observational case-series study. *J Prosthodont Res*. 2019;63(4):440-46.
27. Matalon S, Heller H, Beitlitum I, Weinberg E, Emodi-Perlman A, Levartovsky S. Retrospective 1- to 8-Year Follow-Up Study of Complete Oral Rehabilitation Using

- Monolithic Zirconia Restorations with Increased Vertical Dimension of Occlusion in Patients with Bruxism. *J Clin Med.* 2022;11(8):5314.
<https://doi.org/10.3390/jcm11185314>
28. Coachman C, Bohner L, Sales-Jreige C, Sesma N, Calamita M. Interdisciplinary guided dentistry, digital quality control, and the „copypaste“ concepts. *J Esthet Restor Dent.* 2021;33(7):982-91.
 29. Att W, Plaster U, Brezavscek M, Papathanasiou A. Digital workflow for the rehabilitation of the excessively worn dentition. *Int J Esthet Dent.* 2021;16(1):50-74.
 30. Wiersema EJ, Kreulen CM, de Baat C, Witter DJ, Creugers NH. Bepaling en registratie van de maxillomandibulaire relatie bij de vervaardiging van kronen en bruggen [Determining and recording maxillomandibular relationships for the fabrication of single-unit and multi-unit fixed dental prostheses]. *Ned Tijdschr Tandheelkd.* 2013;120(11):623-30.
 31. Patil PG. Facebow is a Valuable Tool in prosthodontics that facilitates an articulator to closely simulate jaw movements. *Int J Prosthodont Restor Dent.* 2019;9(4):107-107.
 32. Squier RS. Jaw relation records for fixed prosthodontics. *Dent Clin North Am.* 2004;48(2):471-86.
 33. Suman V, Sonnahalli NK, Chowdhary R. Use of Facebow device in prosthodontics: A systematic review on randomized control trials. *J Indian Prosthodont Soc.* 2021;21(1):11-8.
 34. Yohn K. The face bow is irrelevant for making prostheses and planning orthognathic surgery. *J Am Dent Assoc.* 2016;147(6):421-6.
 35. Korlakunte PR, Aljanakh M. The role of virtual articulator in prosthetic and restorative dentistry. *J Clin Diagn Res.* 2014;8(7):ZE25-8.
 36. Lee H, Fehmer V, Kwon KR, Burkhardt F, Pae A, Sailer I. Virtual diagnostics and guided tooth preparation for the minimally invasive rehabilitation of a patient with extensive tooth wear: A validation of a digital workflow. *J Prosthet Dent.* 2020;123(1):20-6.
 37. Lepidi L, Galli M, Mastrangelo F, Venezia P, Joda T, Wang HL, Li J. Virtual Articulators and Virtual Mounting Procedures: Where Do We Stand? *J Prosthodont.* 2021;30(1):24-35.
 38. Petre A, Drafta S, Stefanescu C, Oancea L. Virtual facebow technique using standardized background images. *J Prosthet Dent.* 2019;121(5):724-28.
 39. Gintaute A, Keeling AJ, Osnes CA, Zitzmann NU, Ferrari M, Joda T. Precision of maxillo-mandibular registration with intraoral scanners in vitro. *J Prosthodont Res.* 2020;64(2):114-19.

40. Park JH, Lee GH, Moon DN, Kim JC, Park M, Lee KM. A digital approach to the evaluation of mandibular position by using a virtual articulator. *J Prosthet Dent*. 2022;125(6):849-53.
41. Bapelle M, Dubromez J, Savoldelli C, Tillier Y, Ehrmann E. Modjaw® device: Analysis of mandibular kinematics recorded for a group of asymptomatic subjects. *Cranio*. 2021; doi: 10.1080/08869634.2021.2000790
42. Amezua X, Iturrate M, Garikano X, Solaberrieta E. Analysis of the impact of the facial scanning method on the precision of a virtual facebow record technique: An in vivo study. *J Prosthet Dent* . 2021; S0022-3913(21)00624-7. doi:10.1016/j.prosdent.2021.10.025
43. Piedra-Cascón W, Methani MM, Quesada-Olmo N, Jiménez-Martínez MJ, Revilla-León M. Scanning accuracy of nondental structured light extraoral scanners compared with that of a dental-specific scanner. *J Prosthet Dent*. 2021;126(1):110-4.
44. Wenceslao Piedra-Cascón, Matthew J. Meyer, Mohammad M. Methani, Marta Revilla-León. Accuracy (trueness and precision) of a dual-structured light facial scanner and interexaminer reliability. *J Prosthet Dent*. 2020;124(5):567-74.
45. Gorraci C, Franchi L, Vichi A, Ferrari M. Accuracy, reliability and efficiency of intraoral scanners for full arch impressions a systematic rereview of the clinical evidence. *Eur J Orthod*. 2016;38(4):422-8.
46. Petzelt SB, Emmanouilidi A, Stamf S, Strub JR, Att W. Accuracy of full-arch scans using intraoral scanners. *Oral Investig*. 2013;18(6):1687-94.
47. Memari Y, Mohajerfar M, Armin A, Kamalian F, Rezayani V, Beyabanaki E. Marginal Adaptation of CAD/CAM All-Ceramic Crowns Made by Different Impression Methods: A Literature Review. *J Prosthodont*. 2019;28(2):e536-e544.
48. Chochlidakis KM, Papaspyridakos P, Geminiani A, Chen CJ, Feng IJ, Ercoli C. Digital versus conventional impressions for fixed prosthodontics: A systematic review and meta-analysis. *J Prosthet Dent*. 2016;116(2):184-90.
49. Zarauz C, Valverde A, Martinez-Rus F, et al: Clinical evaluation comparing the fit of all-ceramic crowns obtained from silicone and digital intraoral impressions. *Clin Oral Investig*. 2016;20(4):799-806.
50. Mai HY, Mai HN, Lee CH, Lee KB, Kim SY, Lee JM, Lee KW, Lee DH. Impact of scanning strategy on the accuracy of complete-arch intraoral scans: a preliminary study on segmental scans and merge methods. *J Adv Prosthodont*. 2022;14(2):88-95.

51. Lee JH, Kim SH, Han JS, Yeo IL, Yoon HI. Contemporary full-mouth rehabilitation using a digital smile design in combination with conventional and computer-aided design/manufacturing restorative materials in a patient with bruxism: A case report. *Medicine (Baltimore)*. 2019;98(48): p e18164.
doi: 10.1097/MD.00000000000018164.
52. Gargari M, Lorè B, Ceruso FM. Esthetic and function rehabilitation of severely worn dentition with prosthetic-restorative approach and VDO increase. Case report. *Oral Implantol (Rome)*. 2014;7(2):40-5.
53. Johansson A, Johansson AK, Omar R, Carlsson GE. Rehabilitation of the worn dentition. *J Oral Rehabil*. 2008;35(7):548-66.
54. Milosevic, Alex. Direct Placement Composite: the Treatment Modality of Choice to Restore the Worn or Eroded Dentition. *Prim Dent J*. 2016;5(3):25-9.
55. Fradeani M, Barducci G, Bacherini L, Brennan M. Esthetic rehabilitation of a severely worn dentition with minimally invasive prosthetic procedures (MIPP). *Int J Periodontics Restorative Dent*. 2012;32(2):135-47.
56. Fradeani M, Bacherini L, Turrini R, Buda M. Minimally Invasive Prosthetic Procedure (MIPP): Up to 12-Year Survival of Full-Mouth Rehabilitations in Patients with Severely Worn Dentition (Managed with Lithium Disilicate Ceramic Restorations). *Int J Periodontics Restorative Dent*. 2021;41(6):799-808.
57. Resende TH, Reis KR, Schlichting L, Pascal M. Ultrathin CAD-CAM Ceramic Occlusal Veneers and Anterior Bilaminar Veneers for the Treatment of Moderate Dental Biocorrosion: A 1.5-Year Follow-Up. *Oper Dent*. 2018;43(4):337-46.
58. Schlichting LH, Resende TH, Reis KR, Santos AR, Correa IC, Magne P. Ultrathin CAD-CAM glass-ceramic and composite resin occlusal veneers for the treatment of severe dental erosion: An up to 3-year randomized clinical trial, *The J Pros Dent*. 2022;128(2):158.e1-158.e12.
59. Torosyan A, Vailati F, Mojon P, Sierra D, Sailer I. Retrospective clinical study of minimally invasive full-mouth rehabilitations of patients with erosions and/or abrasions following the "3-step technique". Part 1: 6-year survival rates and technical outcomes of the restorations. *Int J Prosthodont*. 2022;35(2):139–51.
60. Sierra D, Vailati F, Mojon P, Torosyan A, Sailer I. Biological outcomes and patient-reported outcome measures (PROMs) of minimally invasive full-mouth rehabilitations of patients

with erosions and/or abrasions by means of the "3-step technique": part 2 of the 6-year outcomes of a retrospective clinical study. *Int J Prosthodont.* 2022;35(2):152–62.

61. Sailer I, Fehmer V, Pjetursson B. *Fixed restorations: A clinical guide to the election of materials and fabrication technology.* 1st ed. Hastwell A, Ducker E, editor. Berlin: Quintessence Publishing Deutschland; 2021. 744 p.

6. ŽIVOTOPIS

Nevena Josipović rođena je 25.10.1980. godine u Beogradu. Godine 2005. završila je studij stomatologije na Stomatološkom fakultetu Sveučilišta u Beogradu čiju diplomu je 2009. godine nostrificirala na Stomatološkoj klinici Medicinskog fakulteta Sveučilišta u Ljubljani. Godine 2013. otvorila je svoju privatnu stomatološku ordinaciju MaeDENTIS Nevena Josipović, dr.dent.med. u Mariboru, gdje i danas radi. Godine 2016. stekla je titulu kliničke magistre estetske i restaurativne stomatologije Tribune CME u Italiji. Godine 2018. upisuje poslijediplomski specijalistički studij Dentalna medicina na Stomatološkom fakultetu Sveučilišta u Zagrebu. Završila je brojne tečajeve po cijelom svijetu. Članica je Internacionalnog tima za implantologiju (eng. *International Team for Implantology, ITI*), Europskog društva za estetsku stomatologiju (eng. *European Society for Cosmetic Dentistry, ESCD*) i Ženske implantološke mreže (eng. *Women implantology network, WIN*). Aktivno sudjeluje na kongresima dentalne medicine u zemlji i svijetu. Radi kao licencirani instruktor za dentalne tvrtke Ivoclar Vivadent AG (Schaan, Lihtenštajn), Straumann® (Basel, Švicarska) i GC Corporation (Tokyo, Japan) za koje drži predavanja i radionice iz područja restaurativne dentalne medicine i implantološke protetike. Mentorica je mladim doktorima dentalne medicine u okviru obaveznog pripravničkog staža na području opće dentalne medicine.