

# Planiranje implantoprotetske terapije u ovisnosti o dobi, spolu i socioekonomskim čimbenicima

---

Rubčić, Diana

Professional thesis / Završni specijalistički

2023

Degree Grantor / Ustanova koja je dodijelila akademski / stručni stupanj: **University of Zagreb, School of Dental Medicine / Sveučilište u Zagrebu, Stomatološki fakultet**

Permanent link / Trajna poveznica: <https://um.nsk.hr/um:nbn:hr:127:376769>

Rights / Prava: [Attribution-NonCommercial 4.0 International](#)/[Imenovanje-Nekomercijalno 4.0 međunarodna](#)

Download date / Datum preuzimanja: **2025-02-26**



Repository / Repozitorij:

[University of Zagreb School of Dental Medicine Repository](#)





Sveučilište u Zagrebu  
Stomatološki fakultet

Diana Rubčić

**PLANIRANJE IMPLANTOPROTETSKE  
TERAPIJE U OVISNOSTI O DOBI,  
SPOLU I SOCIOEKONOMSKIM  
ČIMBENICIMA**

POSLIJEDIPLOMSKI SPECIJALISTIČKI RAD

Zagreb, 2022.

Rad je ostvaren na Stomatološkom fakultetu Sveučilišta u Zagrebu, Zavod za mobilnu protetiku  
Naziv poslijediplomskog specijalističkog studija: Dentalna medicina  
Mentor rada: doc.dr.sc. Davor Illeš, Zavod za mobilnu protetiku Stomatološkog fakulteta  
Sveučilišta u Zagrebu

Lektor hrvatskog jezika: Sanja Mutka, mag.educ.philol.croat.

Lektor engleskog jezika: Silvija Kolarek Ježić, profesor hrvatskoga jezika i književnosti i  
engleskoga jezika i književnosti

Sastav Povjerenstva za ocjenu poslijediplomskog specijalističkog rada:

1. prof.dr.sc. Robert Čelić, predsjednik
2. doc.dr.sc. Davor Illeš, član
3. izv.prof.dr.sc. Nikola Petričević, član

Sastav Povjerenstva za obranu poslijediplomskog specijalističkog rada:

1. prof.dr.sc. Robert Čelić, predsjednik
2. doc.dr.sc. Davor Illeš, član
3. izv.prof.dr.sc. Nikola Petričević, član
4. prof.dr.sc. Dubravka Knezović Zlatarić, zamjena

Datum obrane rada: 20.12.2022.godine

Rad sadrži: 60 stranica  
10 slika  
1 CD

Rad je vlastito autorsko djelo koje je u potpunosti samostalno napisano uz naznaku izvora drugih autora i dokumenata korištenih u radu. Osim ako nije drugačije navedeno, sve ilustracije (tablice, slike i dr.) u radu su izvorni doprinosi autora poslijediplomskog specijalističkog rada. Autor je odgovoran za pribavljanje dopuštenja za korištenje ilustracija koje nisu njegov izvorni doprinos, kao i za sve eventualne posljedice koje mogu nastati zbog nedopuštenog preuzimanja ilustracija odnosno propusta u navođenju njihovog podrijetla.

## **Zahvala**

Zahvaljujem mentoru doc.dr.sc. Davoru Illešu na pružanju znanja i pomoći tijekom izrade rada.

## Sažetak

### PLANIRANJE IMPLANTOPROTETSKE TERAPIJE U OVISNOSTI O DOBI, SPOLU I SOCIOEKONOMSKIM ČIMBENICIMA

Implantoprotetika jedna je od najbrže rastućih grana u dentalnoj medicini.

Pružna veliki raspon rješenja djelomične ili potpune bezubosti i uspostavlja narušenu ravnotežu u stomatognatom sustavu. Ovisno o stanju organizma, stanju usne šupljine, dobi i financijskoj mogućnosti pacijenta te znanju i educiranosti doktora dentalne medicine i kompetencijama i mogućnostima zubotehničkog laboratorija u grani implantoprotetike, odlučuje se o vrstama i načinu rehabilitacije.

Svaka stomatološka protetska terapija sastoji se od poboljšanja estetskog izgleda, uspostavljanja ponovne ravnoteže okluzije, žvačnih i fonetskih funkcija kao i psihosocijalnog segmenta u životu pacijenta.

Dugotrajna djelomična i potpuna bezubost imaju presudne posljedice od kojih je u usnoj šupljini najizraženija atrofija i resorpcija alveolarne kosti što je donedavno predstavljalo veliko ograničenje u izboru terapijskih postupaka.

Razvojem implantoloških tehnika i samih implantata omogućena je nadoknada izgubljenih zuba bez brušenja preostalih zuba te umanjivanje resorpcije kosti i poremećaja u izgledu i funkciji mekih tkiva vezanih uz zub.

Važna je odluka za kliničara nakon postavljanja dijagnoze, opće medicinske te dentalne anamneze odabir implantološkog sustava, načina retencije nadogradnje i suprastrukture kao i sam plan protetske rehabilitacije u konačnici.

Svrha je ovoga rada predstaviti suvremene spoznaje u implantoprotetici kroz čimbenike kao što je izbor komponenata i opsega implantoprotetske terapije ovisno o dobi, spolu i socioekonomskom statusu pacijenta.

**Ključne riječi:** dentalni implantati, implantoprotetika, suprastrukture, dob, spol, socioekonomski status

## **Summary**

### **PLANNING OF IMPLANT PROSTHETIC THERAPY DEPENDING ON AGE, GENDER, AND SOCIOECONOMIC FACTORS**

Implant prosthetic is one of the fastest growing branches in dental medicine.

It provides a wide range of solutions in partial or total anodontia where the main goal is to restore the disturbed balance of the stomatognathic system.

The type and method of rehabilitation is being decided depending on the state of the organism and oral cavity, the patient's age and financial ability, as well as the knowledge and education of the doctor of dental medicine in the field of implant prosthetics.

Every prosthetic therapy consists of improving the aesthetic appearance, rebalancing the occlusion, masticatory, and phonetic functions as well as the psychosocial segment in the patient's life.

Long-term partial and total anodontia have dramatic consequences, manifested by extensive alveolar bone atrophy, which, until recently, has represented a limitation in therapy.

The development of implants made it possible to compensate for lost teeth without grinding the remaining teeth and to prevent bone resorption due to the tooth loss.

After the general medical and dental anamnesis, an important decision for the clinician is the selection of the implantology system, the retention method of the extension and suprastructure, as well as, ultimately, the selection of the prosthetic construction.

The purpose of the paper is to present contemporary findings in implant prosthetics through factors such as the choice of prosthetic therapy depending on age, gender, and socioeconomic status.

**Keywords:** dental implants, implant prosthetics, abutments, suprastructures, age, gender, socioeconomic status

## Sadržaj

<b>1.</b>	UVOD.....	1
<b>2.</b>	IMPLANTOPROTETSKI SUSTAVI.....	4
2.1.	Jednodijelni implantoprotetski sustav.....	5
2.2.	Dvodijelni implantoprotetski sustav.....	5
<b>3.</b>	TIP VEZE IZMEĐU NADOGRAĐNJE I IMPLANTATA.....	9
3.1.	Platform switch.....	10
3.2.	Morseov konus.....	11
<b>4.</b>	TIP VEZE IZMEĐU PROTETSKOG NADOMJESTKA I IMPLANTATA.....	13
4.1.	Protetski nadomjestak pričvršćen cementom.....	14
4.2.	Protetski nadomjestak pričvršćen vijkom.....	15
<b>5.</b>	IMPLANTOPROTETSKA TERAPIJA U OVISNOSTI O DOBI.....	16
5.1.	Stanje organizma pojedinca.....	17
5.1.1.	Sistemske čimbenice koji kompromitiraju implantoprotetsku terapiju.....	17
5.1.2.	Lokalni čimbenici koji kompromitiraju implantoprotetsku terapiju.....	20
5.2.	Razlozi gubitka zuba.....	21
5.3.	Indikacije za implantoprotetsku terapiju.....	22
5.3.1.	Implantoprotetska terapija u dječjoj dobi.....	22
5.3.2.	Implantoprotetska terapija u odrasloj dobi.....	24
5.3.3.	Implantoprotetska terapija u starijih osoba.....	31
<b>6.</b>	IMPLANTOPROTETSKA TERAPIJA U OVISNOSTI O SPOLU.....	34
<b>7.</b>	IMPLANTOPROTETSKA TERAPIJA U OVISNOSTI O SOCIOEKONOMSKIM ČIMBENICIMA.....	37
<b>8.</b>	RASPRAVA.....	40
<b>9.</b>	ZAKLJUČAK.....	43
<b>10.</b>	LITERATURA.....	46
<b>11.</b>	ŽIVOTOPIS.....	56

## **Popis skraćenica**

CAD/CAM - engl. computer aided design/computer aided manufacturing – računalom potpomognuto oblikovanje / računalom potpomognuta izrada





Dentalna je implantologija jedna od suvremenih grana dentalne medicine uz pomoć koje se unaprijedila mogućnost protetske rehabilitacije stomatoloških pacijenata. Razvojem znanosti i tehnologije razvili su se sustavi u implantoprotetici koji nam omogućuju mnogo djelotvornija rješenja u rješavanju djelomične i potpune bezubosti. Prednost implantoprotetske terapije u odnosu na klasične načine nadoknade izgubljenih žvačnih jedinica kod djelomične bezubosti je izostanak potrebe za brušenjem preostalih zuba u čeljusti (1).

Postoje jednodijelni i dvodijelni implantološki sustavi. Kod jednodijelnih implantoloških sustava jednu cjelinu čine tijelo implantata i nadogradnja. U praksi se koriste kao mini implantati za retenciju mobilnih proteza ili kao privremeno rješenje za vrijeme oseointegracije trajnih implantata (2).

Danas se u kliničkoj praksi najviše koriste dvodijelni sustavi.

Protetski nadomjestci na dvodijelnim implantološkim sustavima mogu biti fiksni i mobilni. Fiksni protetski nadomjestci mogu biti krunice i mostovi koji se pričvršćuju na nadogradnju implantata putem vijka ili cementiranjem, a što ovisi o planu rehabilitacije (3).

Mobilni protetski nadomjestci najčešće su proteze poduprte kuglama, prečkama, lokatorima ili teleskopima. Retencijski dijelovi proteza, kao nadogradnje implantata, pričvršćuju se vijkom na implantat. Takav protetski rad pacijent sam skida i ponovno stavlja u usta.

Cementom pričvršćeni protetski nadomjestci osiguravaju stabilno i estetski bolje pričvršćenje jer nema pristupnog otvora koji postoji kod vijka. Negativna strana pričvršćenja cementiranjem je mogućnost zaostatnog cementa u sulkusu što posljedično može dovesti do periimplantitisa, resorpcije kosti i gubitka implantata.

Cementirani protetski nadomjestak nije moguće ukloniti te ponovno pričvrstiti ukoliko je potrebno čišćenje ili se radi o komplikaciji tehničke ili biološke prirode (4). Vijčano pričvršćeni protetski nadomjestak ima veliku prednost zato što se može skinuti i ponovno pričvrstiti ukoliko je to potrebno te nema rizika od zaostatnog cementa.

Nedostatak vijkom pričvršćenih protetskih nadomjestaka je estetska komponenta zbog pristupnog otvora za vijak ukoliko se otvor zbog položaja implantata nalazi na vestibularnoj ili okluzalnoj plohi rada te lom vijka (5).

Za dugovječnost protetskih nadomjestaka bitna je okluzija. Profesor Jeffrey P. Okeson definira važnost okluzije: "Okluzija je statički odnos zuba i osnova je svim aspektima stomatologije." (6) Cilj okluzije na protetskim radovima koji su nošeni implantatima je fiziološka, harmonična okluzija te izbjegavanje okluzijskog preopterećenja koji dovodi do nepotrebnih komplikacija (7).

Odabir implantoprotetske terapije ovisi o dobi pacijenta i njegovom općem medicinskom stanju organizma kao i o stanju stomatognatog sustava. Vrsta terapije također ovisi o spolu jer je prikazano da postoje razlike u prihvaćanju protetskog rada i većoj osjetljivosti na funkcionalnost i estetiku ovisno o spolu.

Utjecaj socioekonomskog statusa je velik u određivanju i mogućnosti izvršenja terapije u ovisnosti o financijskim mogućnostima pacijenta.

Svrha rada je na temelju dostupne literature napraviti pregled čimbenika koji određuju implantoprotetsku terapiju kao što su dob, spol i socioekonomski čimbenik te predstaviti moguće terapijske izbore za djelomično bezube i potpuno bezube pacijente.

## **2. IMPLANTOPROTETSKI SUSTAVI**

## 2.1. Jednodijelni implantoprotetski sustav

Jednodijelni implantološki sustav se u principu još samo koriste najčešće u donjoj bezuboj čeljusti za povećavanje stabilnosti i retencije donjih potpunih proteza i u slučajevima kad postoji mali interdentalni prostor; na primjer kad nadomještamo lateralne sjekutiće te kao sidreni mini implantati te u ortodonciji (8). Kod mobilnih protetskih radova pričvršćenje je direktno na implantat, a ne nadogradnju implantata. Nadogradnju je obično potrebno preparirati i prilagoditi direktno u ustima što može biti izvorom dodatnih komplikacija s ovakvim sustavima. Prednost takvih sustava je mali promjer i mogućnost atraumatske ugradnje.

## 2.2. Dvodijelni implantoprotetski sustav

Dvodijelni implantološki sustav koristi vijak koji pričvršćuje nadogradnju na implantat. Moguća komplikacija kod dvodijelnog sustava, tj. pričvršćivanja vijkom je popuštanje samog vijka te što zbog nedovoljnog brtvljenja dolazi do nakupljanja plaka i bakterija i bioloških komplikacija i upale (9).

U dvodijelnim implantološkim sustavima razlikujemo dvije osnovne vrste nadogradnje s obzirom na način izradbe:

- a.) konfekcijske, tvornički prefabricirane nadogradnje
- b.) individualne nadogradnje

Konfekcijske nadogradnje mogu biti:

- nadogradnje za cementiranje
- nadogradnje za pričvršćivanje vijkom
- nadogradnje za retenciju prečki i pričvrsnika.



Slika 1. Nadogradnje za pričvršćivanje vijkom



Slika 2. Nadogradnje za retenciju pričvrsnika



Slika 3. Nadogradnja za retenciju pričvrsnika

Konfekcijske nadogradnje su gotove strojno definirane koje se izravno pričvršćuju na implantat. Laboratorijski se mogu dodatno prilagođavati, ali i intraoralno kako bi se postiglo dobro prilijevanje protetske krune ili protetskog mosta (10). Konfekcijskim nadogradnjama je vrlo zahtjevno postići estetski prihvatljiv izlazni profil mekog tkiva.

S ekonomske strane ovakve nadogradnje zadovoljavaju zbog niže cijene i jednostavnije izrade.

Zbog navedenih je razloga njihova upotreba ograničena na stražnju regiju dok se u estetskoj prednjoj regiji radije upotrebljavaju individualne nadogradnje lijevane u laboratoriju ili izrađene CAD/CAM tehnologijom.

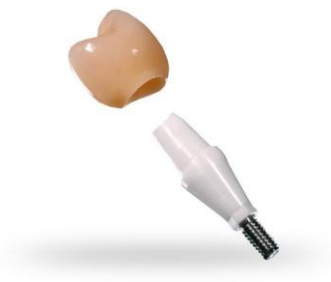Kontraindikacije za upotrebu konfekcijskih nadogradnji su mali slobodan interokluzijski prostor, potreba za kutom korekcije implantata većim od 15 stupnjeva, transgingivalna visina nadogradnje koja je za više od 1 mm veća od najveće moguće visine ponuđene od proizvođača te povezivanje tri ili više paralelnih implantata u jednom kvadrantu.

Nadogradnje dijelimo s obzirom na materijal izrade:

a.) Titanske legure. Titan je materijal izbora kod implantata u lateralnom području zbog mehaničke otpornosti, trajnosti, otpornosti na koroziju te biokompatibilnosti (11).

Dostupne su kao konfekcijske ili individualne CAD/CAM titanske glodane individualne nadogradnje.

b.) Cirkonij-oksida keramika izbor je u prednjem području zubnog niza kod pacijenata s tankim biotipom gingive te pacijenata s upitnom oralnom higijenom. Zbog boje pruža bolje estetske rezultate te je biokompatibilna i pruža dobra fizikalna svojstva gdje se očekuju veća funkcijska opterećenja. Smanjuje adheziju plaka i bakterijsku invaziju te se na taj način sprječava upala mekog tkiva oko implantata i resorpcija kosti.



Slika 4. Nadogradnja od cirkonij-oksida keramike. Preuzeto s dopuštenjem autora: dr. Igor Galić, Primus Dental

c.) Zlatna nadogradnja. Prednost zlatnih legura je njihova dobra biokompatibilnost, bolja estetika nego kod titanskih, lakoća oblikovanja dok je nedostatak visoka cijena. Prve prilagodljive nadogradnje (tzv. ULCA nadogradnje) razvile su se zbog ograničenja prvih konfekcijskih nadogradnji. Takva nadogradnja se sastoji od zlatne strojno izrađene baze koja pristaje na glavu implantata i plastičnog nastavka koji se može modificirati u vosku do idealnog oblika te se

potom izlijeva u zlatu (12). Razvojem konfekcijskih sofisticiranih nadogradnji i CAD/CAM individualnih nadogradnji zlatne nadogradnje se više ne koriste kao što su se koristile tijekom 1980-ih i 1990-ih godina.

Individualne nadogradnje su izrađene za svakog pacijenta posebno.

Njima se postiže idealan izlazni profil mekog tkiva i estetika te se mogu oblikovati slično prirodnim zubima što predstavlja dobru osnovu za protetske nadomjestke koji se pričvršćuju cementiranjem gdje se rub krunice može smjestiti u područje koje je moguće klinički kontrolirati (13). Individualna nadogradnja može biti osnova i za protetski nadomjestak pričvršćen vijcima s izravno nanesenom obložnom keramikom. Podjela tehnika izrade individualnih nadogradnji su ručno modeliranje u vosku i lijevanje (lijevane individualne nadogradnje), glodanje gotovih konfekcijskih nadogradnji te virtualno modeliranje (CAD/CAM individualne nadogradnje) (14). CAD/CAM tehnologija omogućava izradu nadogradnji iz titanskih i cirkonskih blokova te na taj način omogućuje precizno nalijeganje uz implantat i okolno meko tkivo. Ima bolja mehanička svojstva jer se izrađuje iz tvornički proizvedenog bloka te dimenzijsku stabilnost jer nema izloženosti visokim temperaturama kao kod procesa lijevanja (15).

Razlikujemo dvije vrste nadogradnji s obzirom na angulaciju:

- a.) angulirane nadogradnje
- b.) ravne nadogradnje

Oblik čeljusti unaprijed određuje položaj implantata što može dovesti do ugrađivanja implantata pod određenim kutom i disaralitetu implantata. Kako bi se izbjegli opsežni i skupi kirurški zahvati poput augmentacije, podizanja dna sinusa, korekcije koštanog dijela alveolarnog grebena i repozicije mandibularnog živca, implantat se ugrađuje na mjesto s najviše koštanog tkiva. Položaj tako ugrađenog implantata se korigira upotrebom anguliranih nadogradnji (16). Problem kod anguliranih nadogradnji predstavlja neaksijalni prijenos sila što može štetno djelovati na preživljavanje implantata, a to može biti resorpcija marginalne kosti ili lom same nadogradnje i protetskog nadomjestka (17). Proizvođači nude preangulirane nadogradnje s veličinom kuteva od 10 do 30 stupnjeva, dok se u laboratoriju mogu izraditi individualne angulirane nadogradnje koje omogućuju veću preciznost i prilagodbu situaciji u ustima.



Ravne nadogradnje su indicirane kod paralelnih implantata. Ukoliko je disparalitet implantata minimalan, mogu se u ustima, nakon što su nadogradnje postavljene, lagano preparirati ili se češće indirektno prepariraju na radnom modelu u laboratoriju nakon uzimanja otiska u razini implantata.

### **3. TIP VEZE IZMEĐU NADOGRAĐNJE I IMPLANTATA**

Važnost spoja nadogradnje i implantata je u tome što utječe na stvaranje stresa na kost oko implantata, protetske nadomjestke te omogućuje stabilnost protetskog nadomjestka.

Vanjski spoj je smješten iznad koronarnog dijela implantata. U početnim fazama implantološkog sustava implantati su bili većinom povezani vanjskim spojem. Najčešći je vanjski šesterokutni (heksagonski) spoj. Prednost vanjskog heksagonskog spoja leži u jednostavnosti izrade i prisutnosti u brojnim implantološkim sustavima.

Nedostatci vanjskog spoja su popuštanje vijka, lošiji estetski rezultati te veća mogućnost prodora bakterija u prostor spoja (18). Vanjski spojevi obično su imali ravni dosjed. Antirotacijski elementi su kod vanjskih spojeva bili izbočenje na implantatu i udubljenje na nadogradnji. Kod vanjskog spoja jedino je vijak odgovoran za spoj nadogradnje i implantata, stoga se uvođenjem šireg heksagonskog spoja pokušala riješiti najslabija veza nedovoljno čvrstog spoja nadogradnje i implantata.

Nakon učestalih nedostataka vanjskog spoja s popuštanjem vijka, prodiranjem bakterija te lošom estetikom, razvijen je novi koncept unutarnjeg spoja nadogradnje i implantata.

Prednosti unutarnjeg spoja su rjeđe popuštanje vijka, bolja estetika, bolja mehanička svojstva, manja mogućnost prodora bakterija, veća snaga spoja, manje opterećenje spoja i naprezanje, manje resorpcije kosti te mogućnost *platform switchinga* (19).

Istraživanja pokazuju popuštanje vijka s unutrašnjim spojem u puno manjem postotku iako je porastao broj slučajeva u kojima je nastala resorpcija kosti oko implantata. Unutarnji spoj omogućuje preciznije nasjedanje nadogradnje u odnosu na implantate s vanjskim spojem zato što se koristi dosjed uz trenje (*friction-fit design*). Uz dobro trenje rotacijski su pomaci smanjeni na minimum.

Oblik unutarnjih spojeva možemo podijeliti na koničan i cilindričan. Može sadržavati antirotacijske elemente ili može biti bez antirotacijskih elemenata (udubljenje na implantatu i izbočenje na nadogradnji).

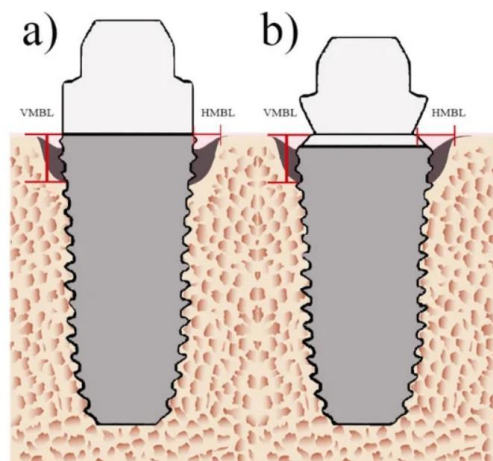
Kod unutarnjeg spoja najčešće se koristi unutarnji heksagon te sve više i Morseov konus.

### **3.1. Platform switch**

Promjena platforme (*platform switch*) je upotreba nadogradnje manjeg promjera od promjera tijela implantata. Ova tehnika pomiče spoj nadogradnje i implantata prema središtu implantata te ga odmiče od krestalne kosti u odnosu na klasičan dizajn *platform matching* (20). Također odmiče mikropukotinu spoja nadogradnje i implantata dalje od kosti te na taj način smanjuje

potencijalnu količinu bakterija uz kost te smanjuje opterećenje kosti uz implantat (21). Na taj način povećava dugovječnost implantata, poboljšava estetiku očuvanjem krestalne kosti, posljedično i papile. Gubitak krestalne kosti pokazao se manjim kod primjene sustava *platform switch* u odnosu na konvencionalan dizajn gdje su nadogradnja i implantat iste širine.

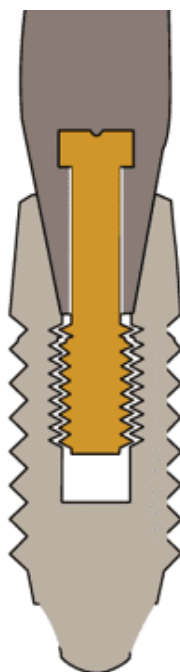
Primjena ove metode ograničena je u slučaju korištenja nadogradnje normalnog promjera jer je pritom potrebno ugraditi veći implantat što nije moguće kod smanjene širine koštano g grebena. Ograničeno je i u situaciji gdje su postavljeni implantati standardne širine te je u tom slučaju nadogradnja uža što može dovesti do slabljenja retencije i rezistencije protetskog nadomjestka koji je pričvršćen za nadogradnju (22).



Slika 5. a.) Platform match b.) platform switch (23).

### 3.2. Morseov konus

Morseov konus je oblik unutarnjeg spoja nadogradnje i implantata koji spaja dvije konične strukture. Funkcioniraju na sustav patrice i matrice gdje nadogradnja predstavlja patricu koja je stiješnjena u implantat koji predstavlja matricu te se veza između tih dvaju paralelnih površina ostvaruje trenjem. Kut između unutarnje stijenke implantata i vanjske stijenke nadogradnje kod materijala na bazi titana iznosi od 8 do 11 stupnjeva te se na taj način onemogućuje rotacija nadogradnje i sprječava opterećenje vijka (24). Morseov konus smanjuje mikropukotinu na spoju te na taj način prevenira periimplantitis zbog manje akumulacije bakterija (25).



Slika 6. Morseov konus (26).

#### **4. TIP VEZE IZMEĐU PROTETSKOG NADOMJESTKA I IMPLANTATA**

Protetski nadomjestak na implantatima može biti pričvršćen vijkom ili cementiran. Prije odabira vrste pričvršćivanja protetskog nadomjestka treba procijeniti međučeljusne odnose, estetiku, zdravlje mekih tkiva te mogućnost uklanjanja cementa.

#### **4.1. Protetski nadomjestak pričvršćen cementom**

Kod protetskih radova pričvršćenim cementom prednost se daje individualnim nadogradnjama. Na taj se način individualizira smjer uvođenja, izlazni profil i položaj ruba krunice. Rub krunice ne smije biti smješten više od 1 mm subgingivno kako bi se osiguralo uklanjanje viška cementa i time spriječila moguća upala zbog rezidualnog cementa.

Pozitivne karakteristike protetskog nadomjestka pričvršćenog cementom su dobro rubno brtvljenje, estetika (nema pristupnog otvora za pričvršćivanje vijkom), financijski je prihvatljivije zbog jednostavnosti laboratorijske izrade te je moguća kompenzacija manjih nepreciznosti cementnim slojem.

Nedostaci pričvršćivanja protetskog nadomjestka cementom su, s druge strane, mogućnost razvoja pericoronitisa i periimplantitisa zbog zaostatnog cementa te posljedično gubitak oseintegracije (27), ne postoji mogućnost skidanja protetskog rada zbog određenih komplikacija kao što su lom metalne osnove, vijka ili keramike. Također, postoji mogućnost komplikacija biološke osnove. Indikacije za pričvršćivanje protetske nadogradnje cementom su neparalelni implantati, posebno u prednjem području gdje je otežano ugrađivanje implantata s uzdužnom osi zuba te estetska komponenta.

Svojstva cementa koja moraju biti zadovoljena:

- biokompatibilnost
- reološko svojstvo; dovoljno rijetki kako bi se mogli aplicirati u što tanjem sloju te se na taj način smanjuje mikropropusnost i okluzijske promjene
- dobra mehanička svojstva
- topljivost cementa što dovodi do smanjene iritacije gingive i posljedično periimplantitisa zbog rezidualnog cementa (28).

Cementi koji se koriste u implantoprotetskoj terapiji:

- Privremeni cementi (cementi na bazi cink oksida bez eugenola, privremeni kompozitni cementi za visokoestetske radove te najnoviji adicijski silikoni s cink oksidom koji se jednostavno nanose i odstranjuju).
- Privremeni cementi za dulje razdoblje uporabe (kompozitni cementi jednostavni za rukovanje, uklanjanje, radiokontrastni, svjetlosne ili kemijske polimerizacije, dvostruko polimerizirajući te cink oksidni cementi s dodatkom metaakrilata gdje su poboljšana svojstva trajnosti i polimerizacije, staklenoionomerni samovezujući cement) (29).
- Trajni cementi (cink oksid fosfatni cement, staklenoionomerni cement te kompozitni cement) (30).

#### **4.2. Protetski nadomjestak pričvršćen vijkom**

Protetski nadomjestci na implantatima koji su pričvršćeni vijkom prihvatljiviji su u većem broju slučajeva zbog jednostavnosti i uklanjanja ukoliko je potrebna reparatura zbog bioloških i tehničkih komplikacija. Posebno je indicirano kod većih protetskih rekonstrukcija na implantatima gdje postoji mogućnost jednostavnog uklanjanja ukoliko se pokaže potreba i za kirurškom intervencijom (31). Minimalan potreban interokluzijski prostor je 4 mm. Odličan je odnos ovakvog sustava prema mekom tkivu u odnosu na cementni sustav pričvršćivanja protetskih nadomjestaka. Takav odnos je značajan iz razloga što je periimplantatna sluznica nježnija zbog nedostatka Sharpeyevih vlakana koja se spajaju s površinom korijena zuba. Takvu vezu nije moguće ostvariti s površinom implantata, već s njom može nastati slabi hemidezmosomski pričvrstak (32). Ukoliko je sluznica oko implantata slabo keratinizirana te postoji manje od 2 mm keratinizirane gingive, indikacija je retiniranje protetskog rada vijkom jer bi u protivnom cement prodro dublje u sulkus zbog nepostojanja keratinizirane i čvrste sluznične barijere što bi rezultiralo perimukozitisom (33).

Negativne karakteristike vijka su što se mora osigurati precizan položaj i nagib implantata te paralelnost za razliku od cementiranih radova. Estetski je osjetljivije s obzirom na položaj vijka u protetskom radu koji bi trebao biti smješten okluzalno ili oralno u nevidljivom području te ne smije uzrokovati slabljenje protetskog nadomjestka (34, 35).

Može doći do popuštanja vijka što može biti i prednost jer se na taj način prevenira lom implantata, posebno u implantološkim sustavima koji koriste unutarnje spojeve (36).

## **5. IMPLANTOPROTETSKA TERAPIJA U OVISNOSTI O DOBI**



Na implantoprotetsku terapiju u ovisnosti o dobi utječe stanje organizma pojedinaca, razlozi koji su doveli do gubitka zuba i indikacije za implantoprotetsku terapiju. Sve komponente treba uzeti u obzir kako bi odluka o terapiji u konačnici bila uspješna. Također je bitna i spretnost te sposobnost pojedinca za održavanjem određenih vrsta implantoloških radova. Pojedini radovi zahtijevaju priličnu vještinu i uključenost pacijenata kako bi bez problema funkcionirali dulje vremensko razdoblje.

## **5.1. Stanje organizma pojedinaca**

Stanje organizma pacijenta je povoljnije što je mlađa životna dob. S godinama i starenjem dolazi do komplikacija i do povećanja rizičnih faktora za uspješnost implantoprotetske terapije. Čimbenike koji nam određuju ishod implantoprotetske terapije možemo podijeliti na sistemske i lokalne.

### **5.1.1. Sistemske čimbenici koji kompromitiraju implantoprotetsku terapiju**

Šećerna bolest (diabetes mellitus) je kronična bolest hiperglikemije koja uzrokuje višestruke komplikacije. Pacijenti koji boluju od šećerne bolesti pokazuju učestalost parodontnih bolesti, usporeno cijeljenje rana te veću resorpciju alveolarne kosti. O šećernoj bolesti kao relativnoj kontraindikaciji za ugradnju implantata se kontroverzno raspravlja. Kako se povećava broj oboljelih od ove bolesti, tako se povećava i broj pacijenata kojima je potrebna implantoprotetska terapija (37, 38). Kod kontrolirane bolesti stope komplikacija ugradnje implantata su iste kao i kod zdrave populacije. Više vremena je potrebno za oseointegraciju kod pacijenata sa šećernom bolesti, za gornju čeljust osam mjeseci te donju čeljust šest mjeseci (39). Stopa preživljavanja unutar prvih šest godina ne razlikuje se od ostatka populacije, a ukoliko se promatra tijekom dvadeset godina, smanjena je stopa preživljavanja implantata u bolesnika sa šećernom bolesti (40). Od iznimne je važnosti da pacijenti koji boluju od šećerne bolesti usvoje redovite odlaske na kontrole, kao i dobru oralnu higijenu te na taj način preveniraju perimukozitis i posljedično periimplantitis.

Osteoporoza je bolest gubitka mase i gustoće kosti. Istraživanje pokazuje kako je kod žena osteoporoza dovela do neuspjeha implantološke terapije, točnije u gornjoj čeljusti, dok u donjoj čeljusti nije zabilježen neuspjeh implantata zbog osteoporoze (41). U drugom

istraživanju se navodi kako nema značajne razlike od neuspjeha implantološke terapije kod osteoporoze u odnosu na pacijente koji nemaju osteoporozu (42). Treba biti na oprezu ukoliko pacijenti uzimaju terapiju bifosfonatima, selektivnim modulatorima estrogenskih receptora jer postoji faktor rizika nastanka nekroze čeljusti. Preventivne mjere koje je potrebno provesti prije terapije bifosfonatima su pregled i uklanjanje svih potencijalnih stanja koja bi mogla dovesti do osteonekroze tijekom terapije. Kirurški zahvati se obavljaju najmanje tri tjedna prije početka terapije bifosfonatima kako bi se postiglo cijeljenje mekog tkiva.

Protokol kod pacijenta s osteoporozom treba uključivati terapiju vitaminom D te kalcijem, zatim se razdoblje cijeljenja produžuje, kao i opterećivanje implantata (43). Augmentacije su kontraindicirane kod pacijenata na terapiji bifosfonatima. U donjoj čeljusti potrebno je 4-6 mjeseci za oseointegraciju, dok je u gornjoj čeljusti potrebno 6-8 mjeseci (44).

Bolesti srca i krvnih žila su visoki krvni tlak, ateroskleroza, bolesti koronarnih arterija te se zbog smanjenog dotoka kisika i nutritijenata u tkivo može očekivati da kompromitira oseointegraciju implantata. Istraživanje pokazuje samo 1% više neuspjeha u implantološkoj terapiji kod pacijenata s kardiovaskularnim bolestima u odnosu na zdravu populaciju (45). Kontrolirana bolest kardiovaskularnog sustava nije kontraindikacija za implantoprotetsku terapiju.

Onkološkim bolesnicima kemoterapija i/ili zračenje u području glave i vrata može utjecati na uspješnost implantoprotetske terapije.

Idealno vrijeme za sanaciju usne šupljine i zuba je prije početka kemoterapije kako bi se potencijalne žarišne infekcije svele na najmanju moguću mjeru (46).

Nuspojave kemoterapije koje kliničar treba prepoznati su atrofija, deskvamacija epitela, ulceracija, oralni mukozitis, mučnina, kandidijaza, kserostomija, promjena okusa te krvarenja u usnoj šupljini (47).

Preporuka je odgoditi implantoprotetsku terapiju do završetka kemoterapije. U slučaju neodgodivog kirurškog zahvata, unutar tri tjedna od završetka terapije, potrebno je ordinirati antibiotsku profilaksu (48).

Terapija zračenjem dovodi do stanične nekroze, mikrovaskularnih oštećenja, parenhimalnih i stromalnih oštećenja. Uobičajena doza po frakciji dnevno iznosi 2 Gy pet dana u tjednu u razdoblju od pet do sedam tjedana te ukupna doza iznosi od 50-70 Gy (49). Neuspjeh implantološke terapije u ovih bolesnika je povezan sa zračenjem iznad 70 Gy. Ugrađivanje

implantata se preporučuje 6-12 mjeseci nakon završetka radioterapije. Istraživanja pokazuju kako je stopa uspješnosti implantološke terapije veća u ozračenoj prirodnoj kosti te ako je implantacija izvršena prije radijacije u odnosu na ozračenu augmentiranu kost ako je implantacija napravljena nakon radijacije (50).

Jedna od ozbiljnijih komplikacija zračenja u području glave i vrata osim kserostomije, radijacijskog karijesa, mišićne fibroze s trizmusom, preosjetljivost zuba, pulpitične boli i nekroze jest osteoradionekroza.

Postoji rizik od nastanka osteoradionekroze i 14 godina nakon terapije. Najveća je vjerojatnost nastanka osteoradionekroze 2-5 godina nakon zračenja, a najmanja vjerojatnost unutar godine dana od zračenja (51).

HIV infekcija ili infekcija virusom humane imunodeficijencije kronična je bolest s kojim bolesnici danas dožive starosnu dob. Iz tog razloga takvi bolesnici žele sanirati djelomičnu ili potpunu bezubost te su kandidati za implantoprotetsku terapiju.

Kod HIV infekcije imamo metaboličku promjenu u metabolizmu kosti. Prisutna je komplikacija autoimune trombocitopenije te je iz tog razloga nužno prije svakog kirurškog zahvata provjeriti koagulaciju i broj trombocita (52).

Prognoza implantološke terapije kod osoba s HIV infekcijom ne razlikuje se od prognoze kod HIV negativnih osoba. Ključni faktori su antiretroviralna terapija te redovita kontrola i praćenje bolesti kao i antibiotksa profilaksa. Poželjno je ordinirati oralne antiseptike jedan dan prije i sedam dana nakon kirurške terapije (53).

Sjogrenov sindrom je autoimuna bolest koja zahvaća žlijezde slinovnice, a uzrokuje suhoću oka i usta. Posljedica kserostomije je mukozitis, kandidijaza što dovodi do otežene retencije proteza. Implantoprotetska terapija takvim bolesnicima pruža bolju retenciju i funkcionalnost (54).

Pušenje zauzima mjesto u ovoj kategoriji s obzirom na to da utječe na opće i oralno zdravlje. Način na koji duhan utječe na stanje usne šupljine i time utječe na ishod implantoprotetske terapije jest da povećava rizik od oralno prekanceroznih i kanceroznih lezija, povećava rizik od paradontnih bolesti, karijesa korijena zuba, periimplantitisa te dovodi do odgođenog cijeljenja nakon zahvata (55).

Uzrok sporijem cijeljenju mekog tkiva je citotoksično djelovanje nikotina i ugljikovog monoksida na stanice koje sudjeluju u cijeljenju rane te kateholamini iz duhanskog dima koji uzrokuju vazokonstrukciju kapilara usne šupljine (56).

Klinički se negativni utjecaj pušenja očituje u dubokim mukoznim džepovima oko implantata, perimukozitisa i resorpcije kosti oko implantata (57). Pušači s lošom oralnom higijenom imaju tri puta veću resorpciju kosti u razdoblju od deset godina u odnosu na nepušače (58).

Iako pušenje nije apsolutna kontraindikacija, predlaže se protokol kod pušača prije implantološke terapije, a to je prestanak pušenja tjedan dana prije zahvata te dva mjeseca nakon ugradnje implantata kako bi se uspostavila rana oseointegracija te preoperativno ordiniranje antibiotika (59).

### **5.1.2. Lokalni čimbenici koji kompromitiraju implantoprotetsku terapiju**

Prije određivanja implantoprotetske terapije bitno je da kliničar ustanovi intraoralnim pregledom stanje usne šupljine. Važno je uzeti parodontološki status kod djelomično bezubog pacijenta, procijeniti stupanj oralne higijene, okluziju i parafunkcijske navike uz opću medicinsku anamnezu i psihološki profil.

Lokalni čimbenici koji kompromitiraju implantoprotetsku terapiju su perimukozitis te periimplantitis zbog provođenja loše oralne higijene, nekontrolirane sustavne bolesti pacijenta, dizajn protetskog nadomjestka koji otežava čišćenje zbog čega posljedično nastaje upala mekog tkiva te pričvršćivanje protetskih nadomjestaka cementiranjem pri čemu postoji mogućnost zaostatnog cementa i nastanak perimukozitisa.

Klasifikacija stanja vezanih uz implantat:

- a.) periimplantatno zdravlje se definira odsustvom kliničkih znakova upale, odsustvo krvarenja, nema povećanja dubine sondiranja u odnosu na početno stanje, odsustvo daljnjeg gubitka kosti ( $\geq 2$  mm) od početnog remodeliranja
- b.) periimplantatni mukozitis se definira prisutnim kliničkim znakovima upale, prisutno krvarenje, s ili bez povećanja dubine sondiranja u odnosu na početno stanje, odsustvo daljnjeg gubitka kosti ( $\geq 2$  mm) od početnog remodeliranja
- c.) periimplantitis je definiran prisutnim kliničkim znakovima upale, prisutno krvarenje, prisutno povećanje dubine sondiranja od dubine koja je izmjerena pri postavljanju suprastrukture, prisutnost daljnjeg gubitka kosti ( $\geq 2$  mm) nakon inicijalnog remodeliranja,

dubina sondiranja  $\geq 6$  mm, radiološki gubitak kosti  $\geq 3$  mm apikalno od najkronarnijeg dijela implantata.

d.) periimplantantni gubitak mekog i tvrdog tkiva zbog ekstrakcijske traume, endodontske infekcije, tanke bukalne stijenke alveolarnog nastavka, loše pozicije zuba, faktora povezanih s lijekovima i sistemskim bolestima (60).

Debljina i tip sluznice određuje veću ili manju uspješnost implantoprotetske terapije. Tanki biotip gingive gdje imamo izražen uski pojas pričvrstne gingive, recesije, kratki interdentalni kontakti, dehiscencija i fenestracija kosti je povezan s lošijim uspjehom terapije. Rješenje kod tankog biotipa gingive je apikalnije postavljanje implantata te palatinalna pozicija (61).

Bruksizam je nesvjesno škripanje i stiskanje zubima koje ne predstavlja kontraindikaciju za implantološku terapiju, već predstavlja izazov za protetsku suprastrukturu gdje uslijed parafunkcijskih kretnji dolazi do mehaničkih i tehničkih komplikacija. Iz tog je razloga potrebno po završetku implantoprotetske terapije izraditi zaštitnu udlagu (62).

## 5.2. Razlozi gubitka zuba

Ekstrakcija zuba bez obzira na suvremenu dentalnu medicinu dovodi do disfunkcije u okluziji i problema žvačnog sustava te promjenama u čeljusnom zglobu. Liječenje gubitka zuba postaje sve složenije i skuplje. Djelomičnim gubitkom zuba dolazi do narušavanja biostatičke ravnoteže. Preostali zubi gube međusobne kontakte, zubi suprotne čeljusti bez kontakta elongiraju u bezubi prostor, mijenja se položaj preostalih zuba što dovodi do slabljenja parodonta preostalih zuba te dolazi do promjene u okluziji. Okluzija čini središte u kliničkoj dentalnoj medicini i ključna je za normalnu fiziološku funkciju.

Djelomična ili potpuna bezubost pokazatelj je socioekonomskog statusa i razine oralne higijene (63). Duljina bezubosti kao i vrijeme vađenja zuba utječu na stupanj i mjesto resorpcije kosti (64). Karijes je najčešći uzrok destrukcije zuba te posljedično i gubitka zuba uz bolesti parodonta što nam govori o važnosti preventivnih postupaka te redovitih kontrolnih pregleda u ordinacijama dentalne medicine (65). Ostali razlozi gubitka zuba su komplikacije ili neuspjeh endodontske terapije, ekstrakcije zbog ortodontske terapije, simptomatski umnjaci, frakture zuba te traumatsko izbijanje zuba (avulzija) (66). Gubitak zuba uzokuje promjene u položaju i kretnjama donje čeljusti i čeljusnom zglobu. Promjene položaja zglobnog nastavka (processus articularis) i zglobne pločice (discus articularis) rezultiraju snižavanjem vertikalne dimenzije okluzije. Poremećaji okluzije koji su nastali zbog gubitka zuba i promjenom položaja preostalih

zuba dovode i do promijenjene kontrakcija mišića, hiperaktivnosti i hipertrofije pojedinih mišića. Često dolazi do hipertrofije jezika ukoliko govorimo o gubitku više od jednog zuba ili potpunoj bezubosti (67).

Bezube ili djelomično bezube osobe razvijaju nelagodu tijekom socijalnog kontakta što dovodi do psiholoških smetnji i kompleksa. Iz tog razloga postoji intenzivna želja pacijenata u kojih je došlo do gubitka zuba za naknadom izgubljenih zuba u cilju uspostave funkcije i zadovoljavanje estetske komponente.

### **5.3. Indikacije za implantoprotetsku terapiju**

Indikacije za implantoprotetsku terapiju možemo podijeliti u tri skupine u ovisnosti o dobi: implantoprotetska terapija u dječjoj dobi, implantoprotetska terapija u odrasloj dobi i implantoprotetska terapija u starijoj dobi.

#### **5.3.1. Implantoprotetska terapija u dječjoj dobi**

Najčešći uzroci gubitka zuba kod djece i adolescenata su traume i kongenitalna hipodoncija te nemogućnost sanacije ortodontskom terapijom. Nedostatak zuba dovodi do komplikacija u funkciji, okluziji, žvakanju, fonaciji (ukoliko se radi o prednjoj regiji) te estetici što za posljedicu dovodi do problema u psihosocijalnom razvoju djeteta (68). Kod kongenitalne hipodoncije najčešće, nakon umnjaka, nedostaju mandibularni drugi premolari (2,2% slučajeva), maksilarni lateralni sjekutić (1,6% slučajeva), maksilarni drugi premolari (0,23% slučajeva), mandibularni lateralni sjekutići (0,1% slučajeva) (69). Kod traumatskog izbijanja zuba najčešće su pogođeni protrudirani maksilarni sjekutići gdje postoji inkompetentna usna. Nedostatak jednog zuba najčešće se sanira restaurativnom terapijom dok se nedostatak više zuba sanira uz pomoć djelomične proteze.

Terapija protetskim mostovima kod populacije u rastu i razvoju nije indicirana.

Umjesto klasičnih protetskih mostova mogu se kombinirati privremena terapijska rješenja poput kompozitnih vlaknima ojačanih mostova kao minimalno invazivno rješenje (70).

Negativni aspekt u terapiji djelomičnim protezama je povećana incidencija karijesa i gingivitisa, potrebno je pratiti kraniofacijalni rast te po potrebi izraditi novu djelomičnu protezu. Zapažena je niska suradljivost djece za nošenje djelomične proteze (71).

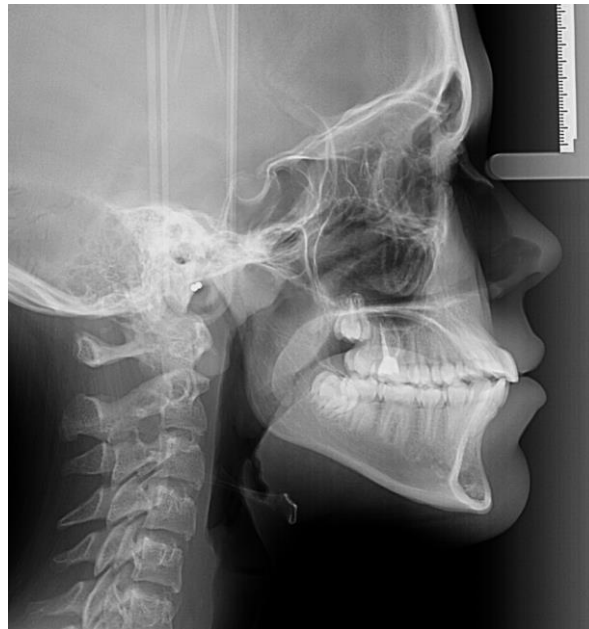Indikacija za implantoprotetsku terapiju u djece:

- a.) problemi s nošenjem mobilnih radova (nesuradljiva djeca)
- b.) dobre navike u održavanju oralne higijene
- c.) djeca s anodoncijom, oligodoncijom, hipodoncijom te gubitak zuba zbog traume ili neuspjeha endodonteske terapije
- d.) djeca s ektodermalnom displazijom (72)
- e.) implantati s augmentacijom kod rascjepa nepca i čeljusti (73).

Kontraindikacije za implantoprotetsku terapiju u djece:

- a.) prepubertetska dob
- b.) pubertetski rast i razvoj
- c.) neprimjeren mezio-distalni prostor za ugrađivanje implantata (74).

Kod planiranja implantoprotetske terapije u ovoj dobnoj skupini potrebno je pratiti rast i razvoj čeljusti koji nije isti za dječake i djevojčice te se ne podudara s kronološkom dobi djeteta. Najpreciznije praćenje je praćenje koštanog rasta metodom uzimanja kefalometrijskih radiografa svakih šest mjeseci.



Slika 7. Kefalometrijska radiografija. Preuzeto s dopuštenjem autora: Multiray centar, Zagreb

Ukoliko nema promjena na radiografu u godini dana, rast se smatra završenim (75). Istraživanja navode kako bi implantoprotetsku terapiju trebalo odgoditi do 15. godine za djevojčice te do 18. godine za dječake kada dolazi do završetka skeletnog rasta (76). Implantati koji su ugrađivani prije tog vremena su u većini slučajeva su reimplantirani. Iznimka su djeca s potpuno

bezubom donjom čeljusti gdje je rast završen i u tom je slučaju indicirana ugradnja implantata i prije pubertetskog rasta.

Prije postavljanja implantata kod djece potrebno je očuvati alveolu, odnosno smanjiti resorpciju kosti u bezubom području dok se ne završi rast i razvoj čeljusti. Neka istraživanja navode dobre rezultate s ugrađivanjem mini implantata do konačne zamjene implantatima koji će nositi protetsku suprastrukturu. Takvim načinom se postiže minimalna vertikalna resorpcija alveolarne kosti (77). U zadnjih deset godina uvodi se tehnika očuvanja alveole "socket shield" kojom se postiže očuvanje kosti, okolnog tkiva te bolji estetski rezultat. Hurzeler i suradnici 2010. godine prvi put opisuju metodu "socket shield". Ova metoda započinje uklanjanjem krune zuba 1mm apikalnije od marginalne gingive. Separacijskim rezom kroz korijen zuba se odvaja vestibularni dio od oralnog. Uklanja se oralni, mezijalni i distalni dio korijena s očuvanjem bukalnog dijela. U alveolu se aplicira derivat matriksa cakline i implantat se postavlja apikalnije od sačuvanog zubnog fragmenta. Implantat se nakon toga opskrbljuje privremenom krunicom (78). Posebna pozornost se treba usmjeriti na planiranje trajnosti implantoprotetskih radova i radova u budućnosti te uravnoteženje zabrinutosti i pozitivnih čimbenika ovakve terapije kod djece i adolescenata (79).

### **5.3.2. Implantoprotetska terapija u odrasloj dobi**

Podizanjem svijesti o održavanju oralnog zdravlja i oralne higijene, broj bezubih pacijenata se smanjio u ovoj dobnoj skupini (80).

Primjetno je da je razlog skupine između 20 i 40 godina za implantoprotetskom terapijom najčešće, u 30% slučajeva, nadoknada jednog izgubljenog zuba (81). Najčešća implantoprotetska rješenja su protetska kruna na jednom implantatu.

Druga najčešća indikacija za terapijom je gubitak zuba u stražnjoj regiji. Rješenje bezubosti u stražnjoj regiji su konvencionalne mobilne proteze s produženim sedlom, protetskim mostom na vezi implantat-zub, djelomičnom protezom koja je poduprta zubom i implantatom (82).

Treća najčešća indikacija za implantoprotetskom terapijom je prekinuti zubni luk što je temelj za izradu fiksnog protetskog mosta nošenog implantatima (83). Potpuna bezubost je zastupljenija u skupini od 40 do 60 godina. Napredak rješavanja potpune bezubosti osim konvencionalnim potpunim protezama uočavamo u implantoprotetici kod spomenutih pacijenata tehnikom "all-on-4", "all-on-6" te pokrovnom protezom na dva implantata u donjoj čeljusti gdje se postižu dobri rezultati u funkciji i estetici (84,85).

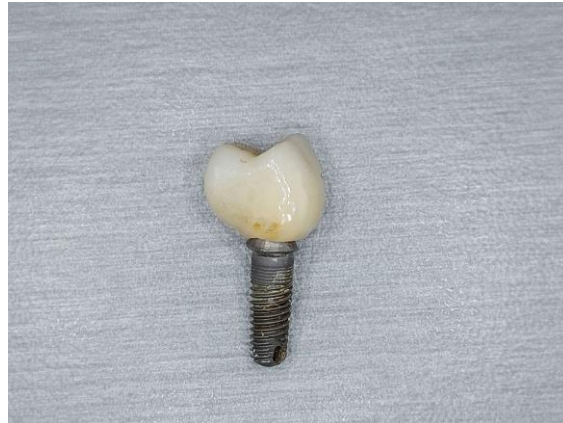

Najčešći uzroci gubitka zuba u odrasloj dobi su opsežni karijesi, neuspjele endodontske terapije, potom parodontitis i trauma (86). Prije određivanja implantoprotetske terapije važno je dobiti uvid u provođenje oralne higijene i parodontološki status (87). Potrebno je prije implantoprotetske terapije provesti analizu žvačnih sila i postojeće okluzije. Treba se odrediti gdje su dopuštene aksijalne sile, a horizontalna i neaksijalna opterećenja treba minimalizirati kako bi se prevenirale tehničke komplikacije na radu i biološke komplikacije kao što je resorpcija kosti. Parafunkcijske kretnje poput bruksizma posebno su naglašene u skupini odrasle dobi te ih se treba minimalizirati i pacijente tretirati zaštitnim udlagama (88). U ovoj dobnoj skupini najveći je raspon terapijskih rješenja dok, s druge strane, ima i najviše kompromisnih rješenja. Opsežni i složeni implantoprotetski radovi zahtijevaju redovite kontrole, visoku motiviranost i suradljivost pacijenata. Pri planiranju implantoprotetske terapije potrebno je razmišljati na koji način i s kakvim terapijskim rješenjima će se u budućnosti sanirati situacija koja od kliničara zahtijeva visoku educiranost. Važna je samoprocjena faktora rizika plaka svakog pacijenta te svjesnost pravilnog održavanja higijene, odsustvo krvarenja i, samim time, prevencije perimukozitisa i periimplantitisa.

S tehničke strane važan je pravilan oblik i položaj protetske suprastrukture koji uvelike doprinosi nakupljanju plaka i razvoju periimplantitisa. U istraživanju je ustanovljeno kako se odgovarajuća oralna higijena ne može pravilno provesti na teško dostupnim mjestima kao što su implantati postavljeni u razini kosti, pojedinačne krunice s kutom većim od 30 stupnjeva i konveksnim profilom. U tom smislu transmukozni abutmenti (>2 mm) i unutarnji spoj *platform switching* te Morseov konicitet pokazali su se učinkovitima u očuvanju periimplantantnih tkiva (89).

Implantoprotetska rješenja u odrasloj dobi:

a.) Protetska kruna nošena implantatom. Indikacija je za gubitak jednog zuba. Veza protetskog nadomjestka i nadogradnje implantata može biti na vijak ili cementiranje. Većim se rizikom za periimplantantno tkivo pokazalo pričvršćivanje protetske suprastrukture cementom zbog zaostatnog cementa u sulkusnom području. Pozitivne karakteristike protetske suprastrukture cementom su estetski prihvatljivija rješenja, to da su financijski prihvatljivija te je moguća kompenzacija manjih nepravilnosti cementnim slojem. Protetski nadomjestak pričvršćen vijkom pokazuje tehničke poteškoće u vidu popuštanja i loma vijka (90). Estetski je manje prihvatljiv ukoliko se pristupni otvor za vijak nalazi u vidljivom području.



Slika 8. Protetska kruna na implantatu.

Pozitivne karakteristike protetskog nadomjestka pričvršćenog vijkom su mogućnost reparacije ukoliko je potrebno te zdravlje periimplantantnog tkiva.

b.) Protetski fiksni mostovi nošeni implantatima.

U situacijama gubitka više žvačnih jedinica indikacija jest most nošenim implantatima ili vezom implantat-zub. Nakon petogodišnjeg razdoblja komplikacije koje nastaju kod mostova nošenih implantatima su lom keramike (13,5% slučajeva), perimukozitis (8,5% slučajeva), gubitak kompozitnog materijala za zatvaranje pristupnog otvora vijka (5,4% slučajeva), popuštanje vijka (5,3% slučajeva), gubitak retencije cementiranih protetskih nadomjestaka (4,7% slučajeva) (91). Kod mostova nošenih vezom zub-implantat najčešće komplikacije su periapikalna lezija (11,53% slučajeva), intruzija zuba (18,19% slučajeva), lom keramike (16,6% slučajeva), popuštanje vijka (15% slučajeva) (92).

Protetske mostove nošene implantatima možemo podijeliti na:

- Mostove na transgingivalnim implantatima.

Transgingivalni implantati skraćuju vrijeme operativnog zahvata jer se ne odize mukoperiostalni režanj, skraćeno je vrijeme postoperativnog krvarenja te je brži oporavak (93).

Negativna strana ovog postupka je određivanje pozicije spoja implantata i nadogradnje što dovodi do dublje implantacije i više uklanjanja kosti. Tijekom zahvata se mogu predvidjeti neprepoznate dehiscijencije/fenestracije kosti. Dugoročno može dovesti do estetski neprihvatljivog profila gingive oko implantata jer tijekom implantološke

terapije dolazi do gubitka keratinizirane sluznice (94). Pozitivne karakteristike su manji gubitak marginalne kosti i manje oštećenje parodonta u prvim mjesecima nakon terapije (95).

- Mostovi na implantatima u razini kosti.

Mogu biti poduprti individualiziranim ili konfekcijskim nadogradnjama.

Individualizirana nadogradnja koja se izrađuje sa stepenicom te prati profil mekog tkiva svakog pojedinog pacijenta što osigurava optimalni estetski i funkcijski rezultat dok konfekcijska metalna nadogradnja s horizontalnom stepenicom dovodi do ravne protetske krune i zaostatnog cementa u aproksimalnom području.

Ukoliko je moguće, predlaže se izbjegavanje protetskih radova pričvršćenih cementom, posebno ako je rub smješten više od 3 mm subgingivno jer bi to u protivnom dovelo do perimukozitisa, krvarenja, resorpcije i periimplantitisa.

Bolji je odgovor gingive, ukoliko se protetski most pričvrsti vijkom, da se svakih pet godina napravi učvršćivanje vijka kako ne bi došlo do komplikacija poput prijeloma vijka uslijed popuštanja veze (96). Ukoliko gornja usna nije dovoljno koštano poduprta te kolabira, terapija mostom na implantatima nije indicirana (97).

U slučaju gingivnog ili cervikalnog tipa osmijeha terapija mosnom konstrukcijom također nije indicirana jer narušava izgled pacijenta. Ukoliko je potrebna ekstenzija nadomjestka od ružičaste keramike, oblik mora biti konveksan kako bi se omogućilo održavanje oralne higijene (98).

- Fiksne proteze poduprte implantatima.

Indikacije su blage ili srednje resorpcije alveolarnog grebena. Fiksne proteze imaju reduciranu bazu te se pričvršćuju uz pomoć vijka i kao takve su fiksne za pacijenta (99).

Fiksnim protezama se nadomještava potpuna bezubost ukoliko pacijent izbjegava opciju konvencionalnih mobilnih proteza.

Fiksnim protezama mogu se nadomjestiti neznatni nedostaci mekog tkiva ružičastom keramikom. Ukoliko su nedostaci opsežni i linija osmijeha visoka, tada je indicirana terapija pokrovnom protezom.

Koncept "all-on-4" nudi rješenja kod atrofične kosti te se na taj način izbjegavaju regenerativni postupci(100).

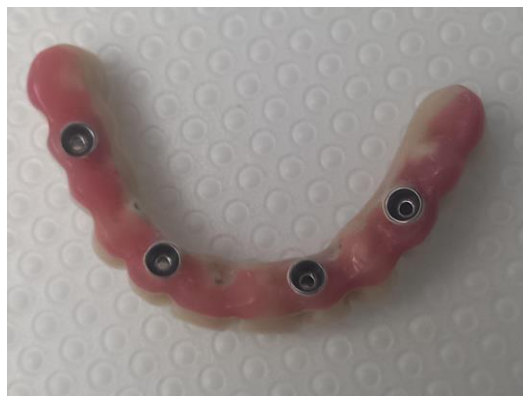Koncept je ugradnja četiri implantata, dva u prednjem segmentu okomito na bezubi greben te dva u stražnjem segmentu pod nagibom do 45 stupnjeva. Na taj način se dobiva veća površina implantata u kosti i samim time bolji prijenos sila. Tako se

izbjegavaju strukture poput maksilarnog sinusa u gornjoj čeljusti te mandibularnog kanala u donjoj čeljusti (101). Širina alveolarnog grebena treba zadovoljavati 5 mm u obje čeljusti te visinu od 10 mm u interkaninom području i 8 mm u intermentalnom području. Potrebna primarna stabilnost implantata je 35 Newton centimetara (Ncm) kako bi se implantati mogli opteretiti provizornim akrilatnim radovima što uvelike utječe na zadovoljstvo pacijenata.

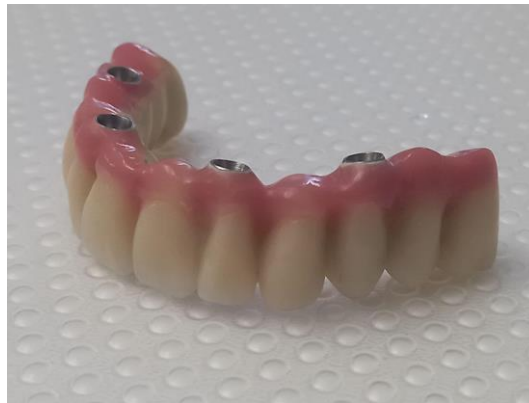Drugi koncept “all-on-6” zasniva se na istim principima kao i “all-on-4”, a osnovna razlika su dva dodatna implantata u lateralnom segmentu ako postoji dovoljna količina kosti u lateralnom segmentu. Na taj način se izbjegava primjena privjesnih članova što je puno bolje za biomehaniku sustava.

Okluzijski odnosi trebali bi težiti stabilnosti habitualne okluzije, uskoj okluzalnoj plohi, minimalnoj visini i nagibu kvržica.

Kod definitivnog rada “all-on-4” koncepta sugerira se bilateralno balansirana okluzija. Ukoliko je u suprotnoj čeljusti prirodna denticija, sugerira se okluzija vođena očnjakom, a ako je u suprotnoj čeljusti most nošen implantatima, sugerira se grupna funkcija.



Slika 9. All-on-4. Preuzeto s dopuštenjem autora: dr. Viktorija Horvat Pilić



Slika 10. All-on-4. Preuzeto s dopuštenjem autora: dr. Viktorija Horvat Pilić

- Mostovi na skidanje.

Most na skidanje je koncept protetskog teleskopskog rada na implantatima. Indikacija je uski međučeljusni prostor. Ostvaruje se kruta veza proteze i implantata što pruža ugodan osjećaj pacijentima kao i mogućnost maksimalnog reduciranja baze zbog poduprtosti implantatima do oblika mosta. Retencija se ostvaruje principom trenja između krunica. Razlikujemo cilindrične sustave za koje je potrebno više manualne sposobnosti te konusne koje karakterizira lakše skidanje.

Nedostatak cilindričnih sustava u odnosu na isti takav sustav na zubima je što nema prostora nepravilnostima u izradi te se koriste na najviše tri implantata (102).

Za kliničara je važno poznavanje biomehanike implantata te okluzijsko opterećenje.

Preopterećenje protetskih konstrukcija nošenih implantatima najčešće je uzrokovano prekomjernim momentumom izvrtanja ili savijanja. Što je veći krak poluge, veći je moment izvrtanja i veće je opterećenje. Izbjegavanje transverzalnih sila je imperativ te isključivo aksijalno opterećenje (103). Djelovanje žvačnih sila na implantate ovisi o okluziji. Veći nagib kvržice dovodi do veće transverzalne sile i jačeg lateralnog kontakta što dovodi do stvaranja poluge. Ispravno je usmjeriti okluzijske kontakte prema središtu i umanjiti djelovanje neželjenih sila (104). Kod prirodnih zuba postoji sustav receptora u parodontu koji štiti zub i parodont od prekomjernog okluzijskog opterećenja i sila koje izazivaju traumatu u potpornoj kosti. Kod oseointegriranih implantata takav sustav ne postoji i iz tog je razloga bitno razmotriti koju okluzijsku shemu primijeniti na određenu situaciju i protetsku rehabilitaciju.

Preporuka za oblikovanje okluzije kod mostova na implantatima ista je kao i kod pojedinačnih protetskih kruna (105).

Kod planiranja rada treba uzeti u obzir širinu zuba u protetskom radu gdje se okluzalne plohe molara sužavaju za 30-40%. Potrebno je aksijalno opterećenje te što manja udaljenost između implantata (106).

Ukoliko je postojala potreba za ugrađivanjem implantata palatinalnije, predlaže se križni zagriz kako bi se izbjeglo neaksijalno opterećenje (107). Kod planiranja je važno poštivati koncept okluzije koja štiti implantat. Također treba izbjeći kontakte prilikom funkcijske kretnje. Ako je očnjak očuvan i parodontološki stabilan, teži se konceptu okluzije vođene očnjakom ili prednjim zubima. Ukoliko je očnjak nadomješten protetskim radom i implantatom, cilj je rasteretiti implantat grupnom funkcijom.

Pri planiranju privjesaka treba biti na oprezu zbog produkcije lateralnih sila, gubitka kosti i neuspjeha restauracije (108).

Dokumentirano je više je neuspjelih radova ako je privjesak duži od 15 mm (109). Mezijalno postavljen privjesak povoljniji je od distalno postavljenog privjeska te je preporuka privjesak ostaviti u blagoj infraokluziji od 100 mikrona (110).

c.) Hibridni mostovi ili mostovi koji povezuju implantat i zub. Veza implantat-zub opravdana je ukoliko su sve druge opcije iscrpljene. Najčešće se u praksi radi kompromis s vezom implantat-zub zbog financijske prirode pacijenata.

Brojna istraživanja pokazuju da su moguće krute veze implantat-zub. Međutim, utvrđena je visoka vjerojatnost intruzije zuba od čak 7,3% (111,112).

Nesklad pokretljivosti između implantata i zuba može dovesti do preopterećenja što ugrožava oseointegraciju (113).

Kada god je to moguće, treba primijeniti vezu implantat-implantat. Mostovi nošeni vezom implantat-zub skloniji su komplikacijama te kod takve veze treba izbjegavati kratke implantate, kost loše kvalitete, endodontski liječene zube. Rigidna veza i implantati s cementiranom protetskom suprastruktururom pokazali su rjeđu intruziju zuba i manje komplikacija (114).

d.) Djelomične proteze na implantatima.

Terapijska opcija kod djelomično bezubih pacijenata. Zadovoljstvo pacijenata takvim radom je gotovo 100% (115).

Najčešće se planira ako nije moguća terapija fiksnim protetskim radom na implantatima ili zubima, bilo zbog financijskih razloga, bilo zbog nedovoljne količine kosti u pojedinim

segmentima čeljusti. Takve proteze su retinirane na implantate uz pomoć vijaka. Za izradu se koristi akrilat na metalnoj osnovi kao i u konvencionalnih djelomičnih proteza.

### 5.3.3. Implantoprotetska terapija starijih osoba

Sve je veći udio starijih osoba u populaciji zbog napretka medicine.

Povećanje broja starijih osoba u populaciji predstavlja izazov u dentalnoj medicini i rekonstrukciji stomatognatog sutava. Dentalni implantati su pouzdani sustav liječenja bezubosti starijih pacijenata ukoliko u podlozi ne postoje ozbiljni sistemski poremećaji (116). Na uspjeh implantoprotetske terapije u starijih osoba utječu opće zdravstveno stanje, mogućnost održavanja oralne higijene, stanje parodonta te kognitivne funkcije. Pri planiranju implantoprotetske terapije u starijih osoba treba obratiti pažnju na sljedeća stanja: bolesti kardiovaskularnog sustava, šećerna bolest, osteoporoza, zloćudne bolesti i malnutricije (117). Prioritet kod izrade implantoprotetskog rada i planiranja terapije u starijih osoba je mogućnost čišćenja i održavanja oralne higijene. Treba posvetiti dovoljno vremena u pokazivanju terapije starijim osobama zbog smanjene kognitivne sposobnosti (118).

Indikacija za implantoprotetsku terapiju kod starijih osoba:

- a.) preostali zubi koji ne mogu biti nosači fiksno protetskog nadomjestka, zbog rasporeda ili parodontnog statusa
- b.) pacijent nema dobru manualnu spretnost skidanja i stavljanja mobilno protetskog nadomjestka
- c.) gubitak zuba nosača djelomične proteze
- d.) potreba za povećanjem stabilnosti djelomične proteze s produženim sedlom (119)
- e.) povećanje stabilnosti donje potpune proteze ugradnjom dva implantata (120)

Preporuka su mobilni, a ne fiksni protetski nadomjestci u starijih pacijenata ako je moguće, zato što je jednostavnije održavanje higijene, kao što su jednostavniji i popravci tehničkih komplikacija ili gubitka implantata (121). Pokrovne proteze su danas standard u liječenju bezubosti, a pored poboljšane stabilizacije omogućuju i aksijalni prijenos sila na alveolarnu kost. Kao takve smanjuju opterećenje sluznice, usporavaju resorpciju i olakšavaju pacijentima privikavanje na nošenje proteze.

Indikacije za ovu vrstu protetskog rada su nadomještanje tvrdih i mekih dijelova ležišta proteze, neparalelni implantati te želja pacijenta za mobilnim radom kao i financijski aspekt pacijenta (122).

U mandibuli su najčešće dovoljna dva implantata zbog količine kortikalne kosti, za razliku od maksile, a zbog veće količine spongiozne kosti i jačih sila tijekom funkcije potrebno je ugraditi minimalno četiri implantata (123).

Sustav retencije pokrovnih proteza na implantatima:

- Proteze na prečkama.

Indikacija je uznapredovala resorpcija grebena čime ovakav sustav retencije pruža horizontalnu stabilnost proteze.

Kontraindikacija je loša oralna higijena i mali međučeljsni prostor.

Sustav prečki se sastoji od plastične matrice u bazi proteze te metalne patrice koja povezuje dva implantata ili je distalno ekstenđirana i fiksni je dio sustava. Dužina prečke ovisi o dužini i zaobljenosti alveolarnog grebena. Kod ugrađivanja implantata pozornost treba obratiti na jezični prostor gdje implantati ne bi smjeli biti previše distalno (124).

- Proteze na kuglama.

Ovakva proteza je vrlo ugodna za pacijenta i pruža više stabilnosti od donje potpune mobilne proteze.

Prednost proteze na kuglama je bolja inicijalna retencija, financijski je isplativija za pacijenta, jednostavnije je održavanje higijene te jednostavnost kod reparacije (125).

Nedostatak proteze retinirane na kuglama je brzo trošenje kuglaste veze (126).

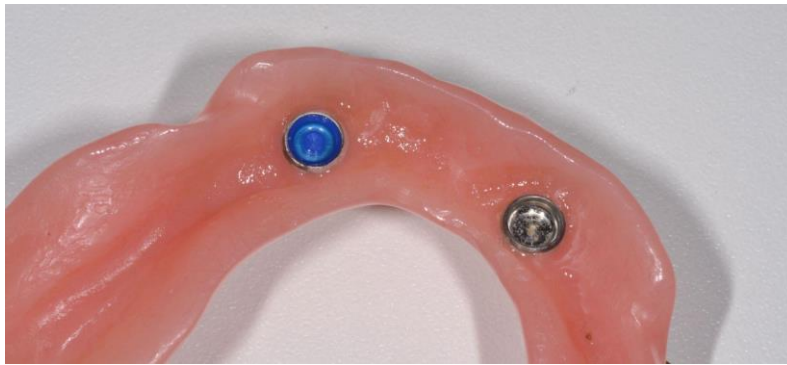- Proteze na kopčanje.

Lokator sustav. Retencija i stabilnost postiže se trenjem paralelnih postraničnih površina nadogradnje implantata.

Visina lokatora je 2 mm te su pogodni za upotrebu kod neparaleniñ impantata gdje je moguće korigirati neparalelnost s matricama otklonom do 40 stupnjeva. U odnosu na kuglu, kod lokatora se retencija odvija kroz cijelu postraničnu površinu jer ima oblik valjka dok se kod kugle retencija odvija samo u području ekvatora. Estetski su prihvatljiviji jer ne utječu na debljinu proteze.

Sustav lokatora poboljšava stabilnost i retenciju, ali ne prenosi aksijalno sile na implantat te se ne preporučuje reduciranje baze takve proteze.





Slika 11. Proteza na kopčanje. Preuzeto s dopuštenjem autora: Ordinacija dentalne medicine Gnathos

Koncept okluzije koja se preporučuje za pokrovne proteze pričvršćene implantatima je bilateralno balansirana okluzija (127).

Zatim je preporučen koncept lingvalizirane okluzije. Okluzija vođena očnjakom se predlaže kada su gornja i donja čeljust rehabilitirane pokrovnom protezom na implantatima. Monoplana okluzija se predlaže kod izrazito resorbiranih alveolarnih grebena.

Bilateralna uravnotežena okluzija obuhvaća balansiranu, lingvaliziranu i monoplane okluziju, dok unilateralna uravnotežena okluzija obuhvaća grupnu funkciju. Treća vrsta okluzije je uzajamno zaštićena ili okluzija vođena očnjakom.

Bilateralnu balansiranu okluziju opisuje kontakt svih zuba tijekom ekstruzijskih kretnji donje čeljusti (npr. kod potpunih proteza).

Grupnu funkciju okluzije opisuje kontakt lateralnih zuba na radnoj strani tijekom lateralnih kretnji te odsutnost dodira na neradnoj (balansnoj) strani (npr. kod kompromitiranih očnjaka gdje se opterećenje tijekom lateralnih kretnji prenosi na stražnje zube).

Uzajamno zaštićena okluzija je gdje se dodiri ostvaruju tijekom ekstruzijskih kretnji donje čeljusti na prednjim zubima te preuzimaju vođenje (očnjak je ključni element okluzije, izbjegavaju se lateralna opterećenja na stražnjim zubima).

Koncept implantat-zaštićene okluzije je novi koncept koji štiti implantat te smanjuje okluzijsko opterećenje (128).

## **6. IMPLANTOPROTETSKA TERAPIJA U OVISNOSTI O SPOLU**

Žene smatraju kako je utjecaj oralnog zdravlja na kvalitetu života značajniji nego što to smatraju muškarci. Mišljenja su da im dobro oralno zdravlje može poboljšati kvalitetu života poboljšavajući raspoloženje, izgled i opću dobrobit (129).

Unatoč utjecaju oralnog zdravlja na stanje cjelokupnog organizma, njegova se važnost često zanemaruje.

Utjecaj spola na oralno zdravlje je važan pri planiranju implantoprotetske terapije jer je vjerojatnije da će muškarci zanemarivati oralno zdravlje i imati loše navike (130).

Ako uzmemo u obzir zubni karijes, veću prevalenciju karijesa pokazuju žene u odnosu na muškarce što se objašnjava s tri čimbenika: ranijim nicanjem zuba kod djevojčica, učestaliji pristup hrani i konzumacija hrane tijekom pripreme hrane te sastav i količina sline tijekom hormonalnih promjena kao što su pubertet i trudnoća, pri čemu i slabija oralna higijena dovodi do pogoršanja stanja kao i učestalo povraćanje i promjena u prehranbenim navikama.

Slina ima protektivnu ulogu jer otplavljuje šećere, neutralizira kiselinu te sprječava demineralizaciju, a ioni kalcija i fosfata doprinose većoj otpornosti tvrdog zubnog tkiva, posebice u posteruptivnoj fazi.

U istraživanju se pokazalo kako hormonske različitosti žene i muškaraca dovode do korelacije estrogena s višom stopom karijesa dok androgeni nisu imali učinka na povećanje karijesa. Također možemo spomenuti postmenopauzu kada dolazi do smanjenja lučenja sline, odnosno kserostomije (131). Istraživanje pokazuje odnos estrogen-receptor mRNA i imunoreaktivni estrogen-receptor proteina u slini žlijezda i oralne sluznice što dovodi do zaključka utjecaja estrogena na oralno zdravlje (132).

Ukoliko promatramo razliku žena i muškaraca nositelja mobilnih proteza, žene su pokazale manje generalno zadovoljstvo, manje zadovoljstvo u funkciji žvakanja, estetici i stabilnosti protetskog nadomjestka u odnosu na muškarce. Kod proteza nošenih na implantatima u žena i muškaraca nije uočena razlika jer je postignuta dobra stabilnost i retencija.

Kod žena je zbog veće sklonosti osteoporozi u postmenopauzi uočena veća resorpcija alveolarne kosti bezubih grebena.

Žene su spremnije na prijavu komplikacija i boli liječniku te češće dolaze na korekciju nakon predaje proteza. Muškarci se jednostavnije prilagođavaju novoj situaciji. Žene više brinu o svom izgledu te im je iznimno važan vanjski izgled.

Za kliničare je bitno znati da će se zadovoljstvo protezama maksimalno poboljšati primjenom mini implantata, posebno u donjoj čeljusti, ukoliko ostali čimbenici zadovoljavaju navedenu terapiju i to posebice u ženskoj populaciji (133).

Čimbenici koji utječu na žene i muškarce tijekom ugradnje implantata i same implantoprotetske terapije treba razmotriti prije terapije kako bi pacijenti i pacijentice u konačnici bili zadovoljni. Istraživanje pokazuje kako su žene imale manji prag tolerancije za bol tijekom zahvata te bi se trebala obratiti pozornost na pružanje veće kontrole boli tijekom i poslije zahvata. Pristup liječenju bi, ako je to moguće, trebao biti manje agresivan.

Muškarci su pokazali više negativnih mišljenja o cijeni same implantoprotetske terapije te vremenu trajanja liječenja. Kod planiranja liječenja muške populacije potrebno je usmjeriti pažnju na isplativost same terapije te skratiti period liječenja (134).

**7. IMPLANTOPROTETSKA TERAPIJA U OVISNOSTI O SOCIOEKONOMSKIM  
ČIMBENICIMA**

Povezanost oralnog i sistemskog zdravlja predstavlja važan utjecaj oralnog zdravlja na kvalitetu života. Oralno zdravlje utječe na čovjeka fizički i psihološki, kao i na osjećaj socijalnog blagostanja. Oralne bolesti predstavljaju važan javnozdravstveni problem zbog visoke prevalencije, velikog utjecaja na pojedinca i društvo te zbog visokog troška njihova liječenja (135).

Niski socioekonomski status i nedostatak zdravstvenog osiguranja povezani su s povećanim potrebama za dentalnim zahvatima zbog premalo znanja o oralnom zdravlju, nedovoljnog pristupa stomatološkoj skrbi ili loših oralno-higijenskih navika (136).

U dentalnoj implantologiji manjkava oralna higijena ili manjkava stomatološka skrb mogu utjecati na neuspjeh implantoprotetskog liječenja. Loš oralni status je obobito izražen u osoba koje žive u lošijim socioekonomskim sredinama gdje je stupanj oralne higijene i brige o oralnom zdravlju vrlo nizak. Prepreke u pružanju zdravstvene skrbi posebno starijoj populaciji se očituju u ruralnim sredinama sa slabim javnim prijevozom. Zdravlje djece i dentalni status povezujemo sa obrazovanjem majke. Poznato je kako su kongnitivni, bihevioralni i psihosocijalni čimbenici majke povezani s ponašanjem djeteta, na primjer četkanjem zuba, te takva djeca u budućnosti neće imati potrebu za protetskom rehabilitacijom, a ako i budu, onda to neće biti u velikom opsegu (137).

U zemljama s niskom stopom educiranosti o oralnom zdravlju i važnosti preventivnih postupaka, važno je motivirati stanovništvo kako bi se uklonio strah od dentalnih zahvata i razvio pozitivan stav o dentalnoj medicini. U ruralnim područjima rješenja mogu biti mobilne dentalne ambulante, kampovi i programi te se isto može provoditi i u školama (138).

Razina obrazovanja važan je pokazatelj socioekonomskog statusa, više obrazovanje nudi bolje poslove i veće prihode što možemo povezati i sa širim rasponom terapija i liječenja koje se može ponuditi pacijentima s višim socioekonomskim statusom.

U istraživanjima se jasno uočava niži socioekonomski status osoba koji su nosioci mobilnih proteza te iskazuju nezadovoljstvo kvalitetom života u odnosu na terapiju fiksnim protetskim radovima na zubima ili implantatima gdje je puno veće zadovoljstvo funkcijom i estetikom (139). U dentalnoj medicini je dokazano kako osobe s nižim socioekonomskim statusom imaju povećan rizik od oralnih bolesti (140).

U istraživanju je navedeno kako osobe s višim socioekonomskim statusom, koji najčešće nisu pušači, imaju veću vjerojatnost za uspješnu implantoprotetsku terapiju za razliku od pojedinaca s nižim socioekonomskim statusom koji su imali veći rizik za odbacivanje implantata što povezujemo i s lošijim zdravstvenim stanjem zbog ograničenog pristupa zdravstvenoj zaštiti.

Za neuspjeh implantološke terapije pušenje se, dugoročno, smatra jednim od glavnih rizičnih čimbenika (141).





Implantoprotetska terapija je standardni postupak rehabilitacije stomatognatog sustava u suvremenoj dentalnoj medicini.

Ograničenja postoje kod primjene spomenutog terapijskog rješenja, a ona se odnose na stanje organizma i sistemske bolesti.

Rizični faktori za razvoj perimukozitisa su pušenje, sistemske bolesti, zračenja, loša oralna higijena, izostanak redovitih kontrolnih pregleda, dizajn nadogradnje i protetskog nadomjestka, višak cementa u području oko implantata.

Rizični faktori za razvoj periimplantitisa su pušenje, sistemske bolesti, neadekvatna kontrola plaka i izostanak kontrolnih pregleda, zaostatni cement nakon cementiranja protetskih nadomjestaka, odsustvo keratinizirane sluznice, neadekvatna nadogradnja te loši okluzijski kontakti i preopterećenje koštanog tkiva (142).

Izloženost pušenju znatno utječe na gubitak koštanog tkiva oko implantata. Meta-analiza koju su proveli Clementini i suradnici potvrđuje utjecaj sistemskih faktora rizika na gubitak periimplantatne kosti nakon jedne godine od ugradnje implantata te protetskog opeterećenja. U istraživanju je ustanovljeno da pušenje povećava gubitak kosti za 0.164 mm godišnje (143).

Za smanjenje infekcije oko implantata važna je redovita i dobra oralna higijena od strane pacijenta, redoviti odlasci na kontrolne preglede te profesionalno čišćenje koje je prilagođeno profilu rizika pacijenta od strane liječnika. U slučaju razvoja upale mekog tkiva oko implantata i periimplantitisa skraćuju se intervali kontrolnih pregleda te se nadograđuje oralna higijena.

Razvoj u području dentalne medicine, posebno u segmentu implantologije i implantoprotetike, doveo je do velikog izbora implantoprotetskih sustava (144).

Istraživanja pokazuju veću prednost uporabe koncepta *platform switch* implantata iz razloga što dovodi do očuvanja rubne kosti oko implantata. Očuvanju rubne kosti pridonosi i smanjenje upale mekog tkiva oko implantata što se postiže pomicanjem spoja nadogradnje i tijela implantata prema središtu implantata. Na taj način se spoj koji adherira mikroorganizme i uzrokuje posljedično upalu odmiče od periimplantantne kosti te sprječava nastanak perimukozitisa i posljedično periimplantitisa, a to se postiže unutaršnjim spojem i Morseovim konusom. Unutaršnjim spojem i pomocanjem spoja prema središtu implantata se zadovoljava biomehaničko svojstvo jer se smanjuje naprezanje koje je najveće na spoju implantata s kosti u području vrata implantata.

Način povezivanja implantata i nadogradnje te načina pričvršćivanja nadogradnje sa samim protetskim nadomjestkom koji su dostupni na tržištu često dovodi do pitanja što odabrati. Svako rješenje ima svoje pozitivne i negativne karakteristike. Cementirani radovi imaju manju

vjerojatnost loma i gubitka veze s implantatom, ali zbog stvaranja mikropukotine veći je rizik od upale mekog tkiva oko implantata. Neke čimbenike je jednostavnije predvidjeti od drugih. Potreba za estetskom komponentom u implantoprotetskoj terapiji u prednjem području dovela je do primjene cirkonij-oksidnih nadogradnji dok se u stražnjem području koriste titanske nadogradnje (145).

Razvojem CAD/CAM tehnologije došlo je do povećane upotrebe individualnih nadogradnji čime je omogućen pasivan dosjed protetskog nadomjestka i očuvanje zdravlja parodonta. Pri implantoprotetskoj terapiji koriste se razne vrste nadogradnji, od materijala do načina izradbe te angulacije na koje se protetski nadomjestak može pričvrstiti uz pomoć vijka ili cementa. Zbog jednostavnijeg održavanja i čišćenja prednost se daje nadogradnjama na koje se vijkom pričvršćuje protetski nadomjestak.

U potpuno bezubih pacijenata implantati služe kao nosači mostova ili retencijskih elemenata pokrovnih proteza. Retencijski elementi su u vidu prečki, kugli, lokatora ili teleskopskih sustava.

Razvoj "all-on-4" koncepta omogućio je izravno opterećenje implantata te na taj način povećao zadovoljstvo pacijenata.

Implantati nam mogu poslužiti i kao rješenje za situacije u kojima se protetskim nadomjestkom povezuju zub i implantat, tzv. hibridni most. To posebno treba razmotriti jer se stvara različita intruzija na strukturama različite amortizacije te posljedično resorpcija koštane strukture te takvi radovi ne bi trebali biti prvi izbor u implantoprotetskoj terapiji.

Široki raspon mogućnosti odabira vrste, materijala i tehnike izrade nadogradnje, kao i način pričvršćivanja i položaj implantata u implantoprotetskoj rehabilitaciji, omogućava kliničaru izradu estetski i funkcionalno optimalnih nadomjestaka u svim kliničkim situacijama.

Izbor same terapije i vrste nadomjestka često predstavlja kompromis između idealnog rješenja i pacijentovih želja te financijskih mogućnosti. Dob pacijenta kao faktor implantoprotetske terapije najviše je izražena u dječjoj i starijoj životnoj dobi.

U dječjoj dobi pozornost treba pri planiranju terapije posvetiti rastu i razvoju čeljusti. Kod starijih osoba pozornost treba posvetiti zdravstvenom stanju i promjenama koje prate organizam u starijoj dobi kako bismo osigurali vrstu protetskog nadomjestka koji će kompenzirati promjene koje se u budućnosti budu događale u starijih pacijenata u vidu stanja organizma i stanja u usnoj šupljini.



Napredak dentalne medicine te napredak implantoprotetike u terapiji djelomične i potpune bezubosti daje brojne opcije. Cilj svake implantoprotetske terapije je vraćanje narušene funkcije stomatognatog sustava, kao i postizanje što prirodnijeg izgleda i estetike donje trećine lica.

Izbor implantološkog sustava ovisi o vrsti nadogradnje, materijalu, vrsti pričvršćivanja protetskog nadomjestka na implantat.

Ako uzmemo u obzir položaj nadogradnje, u prednjem području daje se prednost keramičkim nadogradnjama kojima se postiže bolja estetika, posebno u slučaju tankog biotipa gingive. U slučaju debljeg biotipa gingive i velikih funkcijskih opterećenja u prednjem području, kao što je slučaj kod parafunkcija i dubokog zagriža, trebamo razmotriti mogućnost upotrebe titanskih nadogradnji zbog stabilnosti te velikih okluzalnih sila. Prednost, ukoliko je moguće, zauzimaju individualne nadogradnje zbog prirodnog izgleda profila. Kod atrofičnih alveolarnih grebena indicirane su angulirane nadogradnje kojima se postiže korekcija smjera implantata.

Pozitivne i negativne karakteristike postoje kod načina pričvršćivanja protetskih nadomjestaka. Cementom pričvršćeni protetski nadomjestci osiguravaju dobru stabilnost, rubno brtvljenje te su estetski povoljni jer nema pristupnog otvora za vijak. Financijski su prihvatljiviji zbog jednostavnije laboratorijske izrade, a mogućnost popuštanja vijka i njegova gubitka je manja. Nedostatak cementom pričvršćenih protetskih nadomjestaka je nemogućnost skidanja rada u slučaju komplikacija te razvoja periimplantitisa zbog zaostatnog cementa. Prednost je protetskih nadomjestaka pričvršćenim na vijak što se jednostavno skidaju uslijed komplikacija te je manja vjerojatnost nastanka periimplantitisa jer nema cementa. Nedostatak je narušena estetska komponenta ukoliko vijak prolazi kroz vestibularnu ili okluzalnu plohu rada. Vijčani radovi zahtijevaju složeniju laboratorijsku izradu, a time i veće troškove rada. Možemo zaključiti kako se za veće protetske radove prednost daje pričvršćivanju na vijak dok se pojedinačne solo krunice mogu pričvrstiti cementom.

Uspješnost implantoprotetske terapije ne ovisi samo o materijalu, načinu izradbe, vrsti implantata i vrsti protetskog nadomjestka već se proširuje na čimbenike vezane uz liječnika te uz samog pacijenta.

Ukoliko promatramo implantoprotetsku terapiju kroz dob pacijenta, možemo uočiti najširi raspon terapijskih mogućnosti u odrasloj zdravoj populaciji. Bolja financijska mogućnost, kao i razumijevanje te svjesnost u provođenju oralne higijene, dugoročno predstavlja jedan veliki dio uspješnosti terapije.

Kod djece zaključujemo da je bolje pričekati završetak skeletnog rasta (za djevojčice je to oko 15., dok je za dječake oko 18. godine), osim u slučaju anodoncije koja je uzrokovana ektodermalnom displazijom.

Kod starije populacije tijekom plana implantoprotetske terapije treba uzeti u obzir komorbiditete. Kod starijih pacijenata naglasak bi uvijek trebao biti na mobilne nadomjestke u odnosu na fiksne nadomjestke zbog jednostavnosti održavanja oralne higijene.

Zadaća je liječnika, osim edukacije i poznavanje mogućih terapijskih rješenja te prepoznavanje situacija, također i dobra procjena karaktera, psihosocijalnog i socioekonomskog statusa pacijenta. Istraživanja su pokazala različitosti između spolova u prihvaćanju, zadovoljstvu te očekivanju implantoprotetske terapije te kod planiranja terapije upravo na tu različitost treba obratiti pozornost.

## **10. LITERATURA**

1. Ćatović A, Komar D, Ćatić A i sur. Klinička fiksna protetika 1 - krunice. Zagreb: Medicinska naklada; 2015. 149 pp.
2. Gaunt RA, Bruns TM, Crammond DJ, Tomycz ND, Moossy JJ, Weber DJ. Single- and Multi-Unit Activity Recorded from the Surface of the Dorsal Root Ganglia with NonPenetrating Electrode Arrays. *Conf Proc IEEE Eng Med Biol Soc.* 2011; 2011: 6713– 6716.
3. Davarpanah M, Martinez H, Kebir M, Tecucianu JF. Priručnik dentalne implantologije. Zagreb: IN.TRI; 2006. 130 pp.
4. Davarpanah M, Martinez H, Kebir M, Tecucianu JF. Priručnik dentalne implantologije. Zagreb: IN.TRI; 2006. 130 pp.
5. Davarpanah M, Martinez H, Kebir M, Tecucianu JF. Priručnik dentalne implantologije. Zagreb: IN.TRI; 2006. 130 pp.
6. Okeson JP. Temporomandibularni poremećaji i okluzija. 1.hrv izd. Valentić- Peruzović M. Zagreb: Medicinska naklada; 2008. p. 674.
7. Sheridan RA, Decker AM, Plonka AB, Wang H-L. The Role of Occlusion in Implant Therapy. *Implant Dent.* 2016;25(6):829–38.
8. Topić, Poljak-Guberina, Peršić-Kiršić. Prilagodba na nove proteze i pet godina kliničke uporabe: praćenje kvalitete života ovisne o oralnome zdravlju i orofacijalne estetike kod pacijenata s potpunim ili .... *Int J High Risk Behav Addict [Internet].* 2022; Available from: <https://hrcak.srce.hr/clanak/404027>
9. Pokrowiecki R, Mielczarek A, Zaręba T, Tyski S. Oral microbiome and peri-implant diseases: where are we now? *Ther Clin Risk Manag.* 2017 stu 29;13:1529–42.
10. Binon PP. Prefabricated implant abutments. *Clinical and Laboratory Manual of Dental Implant Abutments.* 2014 Sep 2:47-64.
11. Palmquist A, Omar OM, Esposito M, Lausmaa J, Thomsen P. Titanium oral implants: surface characteristics, interface biology and clinical outcome. *Journal of the Royal Society Interface.* 2010 Oct 6;7(suppl\_5):S515-27.
12. Shafie HR. General information about implant abutments. *Clinical and Laboratory Manual of Dental Implant Abutments.* 2014 Sep 2:17-22.
13. Wolfart S, Harder S, Reich S, Sailer I, Weber V. Implantoprotetika-koncept usmjeren na pacijenta. 1. izd Zagreb.
14. Shafie HR. General information about implant abutments. *Clinical and Laboratory Manual of Dental Implant Abutments.* 2014 Sep 2:17-22.

15. Osorio J, Kerstein RB. Use of CAD/CAM technology in custom abutment manufacturing. *Clinical and Laboratory Manual of Dental Implant Abutments*. 2014 Sep 2;65-101.
16. Christiaan M, Sutter F, Oosterbeek HS, Schroeder A. Indications for angled implants. *The Journal of Prosthetic Dentistry*. 1992 Jan 1;67(1):85-93.
17. Eger DE, Gunsolley JC, Feldman S. Comparison of angled and standard abutments and their effect on clinical outcomes: a preliminary report. *International Journal of Oral & Maxillofacial Implants*. 2000 Nov 1;15(6).
18. Krishnan V, Tony Thomas C, Sabu I. Management of abutment screw loosening: Review of literature and report of a case. *The Journal of Indian Prosthodontic Society*. 2014 Sep;14(3):208-14.
19. Pita MS, Anchieta RB, Barão VA, Garcia Jr IR, Pedrazzi V, Assunção WG. Prosthetic platforms in implant dentistry. *Journal of Craniofacial Surgery*. 2011 Nov 1;22(6):2327-31.
20. Prasad KD, Shetty M, Bansal N, Hegde C. Platform switching: An answer to crestal bone loss. *Journal of Dental Implants*. 2011 Jan 1;1(1):13.
21. Canay S, Akça K. Biomechanical aspects of bone-level diameter shifting at implant-abutment interface. *Implant dentistry*. 2009 Jun 1;18(3):239-48.
22. Grunder U, Gracis S, Capelli M. Influence of 3-D bone to implant relationship on esthetics. *Int J Periodontics Restorative Dent* 2005;25:113-9.
23. Pan YH, Lin HK, Lin JC, Hsu YS, Wu YF, Salamanca E, Chang WJ. Evaluation of the peri-implant bone level around platform-switched dental implants: a retrospective 3-year radiographic study. *International journal of environmental research and public health*. 2019 Jul;16(14):2570.
24. Schmitt CM, Nogueira-Filho G, Tenenbaum HC, Lai JY, Brito C, Doering H, No nhoff J. Performance of conical abutment (Morse Taper) connection implants: a systematic review. *Journal of Biomedical Materials Research Part A: An Official Journal of The Society for Biomaterials, The Japanese Society for Biomaterials, and The Australian Society for Biomaterials and the Korean Society for Biomaterials*. 2014 Feb;102(2):552-74.
25. Dibart S, Warbington M, Su MF, Skobe Z. In vitro evaluation of the implant-abutment bacterial seal: the locking taper system. *International Journal of Oral & Maxillofacial Implants*. 2005 Sep 1;20(5).
26. Khorshidi H, Raoofi S, Moattari A, Bagheri A, Kalantari MH. In vitro evaluation of bacterial leakage at implant-abutment connection: An 11-degree Morse Taper compared to a butt joint connection. *International journal of biomaterials*. 2016 May 3;2016.



27. Ferreira A, Peñarrocha-Diago M, Pradies G, Sola-Ruiz MF, Agustín-Panadero R. Cemented and screw-retained implant-supported single-tooth restorations in the molar mandibular region: A retrospective comparison study after an observation period of 1 to 4 years. *Journal of Clinical and Experimental Dentistry*. 2015 velj;7(1):e89.
28. Jerolimov i sur. *Osnove stomatoloških materijala*, Zagreb; 2005. p.113-23.
29. Veselinović V, Marin S, Tatić Z, Trtić N, Dolić O, Adamović T, Arbutina R, Šćepanović M, Todorović A. Application of Semipermanent Cements and Conventional Cement with Modified Cementing Technique in Dental Implantology. *Acta Stomatologica Croatica*. 2021 Dec;55(4):367.
30. Mehulić K i sur. *Dentalni materijali*. 1. izd. Zagreb: Medicinska naklada; 2017. p.227-40.
31. Gaddale R, Mishra SK, Chowdhary R. Complications of screw-and cement-retained implant-supported full-arch restorations: a systematic review and meta-analysis. *Int. J. Oral Implantol*. 2020 Jan 1;13:11-40.
32. Rodríguez X, Vela X, Calvo-Guirado JL, Nart J, Stappert CFJ. Effect of platform switching on collagen fiber orientation and bone resorption around dental implants: a preliminary histologic animal study. *Int J Oral Maxillofac Implants*. 2012 ruj;27(5):1116–22.
33. Bouri A Jr, Bissada N, Al-Zahrani MS, Faddoul F, Nouneh I. Width of keratinized gingiva and the health status of the supporting tissues around dental implants. *Int J Oral Maxillofac Implants*. 2008 ožu;23(2):323–6.
34. Michalakakis KX, Hirayama H, Garefis PD. Cement-retained versus screw-retained implant restorations: a critical review. *International journal of oral & maxillofacial implants*. 2003 Sep 1;18(5).
35. Lee A, Okayasu K, Wang HL. Screw-versus cement-retained implant restorations: current concepts. *Implant dentistry*. 2010 Feb 1;19(1):8-15.
36. Kourtis S, Damanaki M, Kaitatzidou S, Kaitatzidou A, Roussou V. Loosening of the fixing screw in single implant crowns: predisposing factors, prevention and treatment options. *J Esthet Restor Dent*. 2017 srp 8;29(4):233–46.)
37. Morris HF, Ochi S, Winkler S. Implant survival in patients with type 2 diabetes: placement to 36 months. *Annals of periodontology*. 2000 Dec;5(1):157-65.
38. Olson JW, Shernoff AF, Tarlow JL, Colwell JA, Scheetz JP, Bingham SF. Dental endosseous implant assessments in a type 2 diabetic population: a prospective study. *International Journal of Oral & Maxillofacial Implants*. 2000 Nov 1;15(6).

39. Oates TW, Dowell S, Robinson M, McMahan CA. Glycemic control and implant stabilization in type 2 diabetes mellitus. *Journal of dental research*. 2009 Apr;88(4):367-71.
40. Khandelwal N, Oates TW, Vargas A, Alexander PP, Schoolfield JD, Alex McMahan C. Conventional SLA and chemically modified SLA implants in patients with poorly controlled type 2 diabetes mellitus—a randomized controlled trial. *Clinical oral implants research*. 2013
41. August M, Chung K, Chang Y, Glowacki J. Influence of estrogen status on endosseous implant osseointegration. *Journal of oral and maxillofacial surgery*. 2001 Nov 1;59(11):1285-9.
42. Schliephake H. The role of systemic diseases and local conditions as risk factors. *Periodontol 2000*. 2022 velj;88(1):36–51.
43. Giro G, Chambrone L, Goldstein A, Rodrigues JA, Zenóbio E, Feres M, Figueiredo LC, Cassoni A, Shibli JA. Impact of osteoporosis in dental implants: a systematic review. *World journal of orthopedics*. 2015 Mar 18;6(2):311.
44. Cho P, Schneider GB, Krizan K, Keller JC. Examination of the bone–implant interface in experimentally induced osteoporotic bone. *Implant dentistry*. 2004 Mar 1;13(1):79-87.
45. Khadivi V, Anderson J, Zarb GA. Cardiovascular disease and treatment outcomes with osseointegration surgery. *J Prosthet Dent* 1999; 81(5):533-6
46. Karr RA, Kramer DC, Toth BB. Dental implants and chemotherapy complications. *The Journal of Prosthetic Dentistry*. 1992 May 1;67(5):683-7.
47. Wong HM. Oral complications and management strategies for patients undergoing cancer therapy. *The Scientific World Journal*. 2014 Jan 1;2014.
48. Topić B. Prevencija i liječenje oralnih komplikacija radio/kemoterapije u području glave i vrata. In: Topić B. *Interdisciplinarnost u dijagnozi i terapiji premalignih i malignih lezija oralnih sluznica:knjiga 47*. Sarajevo: ANUBiH CLXV; 2016:p 133-50.
49. Vissink A, Jansma J, Spijkervet FK, Burlage FR, Coppes RP. Oral sequelae of head and neck radiotherapy. *Critical Reviews in Oral Biology & Medicine*. 2003 May;14(3):199-212.
50. Curi MM, Condezo AF, Ribeiro KD, Cardoso CL. Long-term success of dental implants in patients with head and neck cancer after radiation therapy. *International journal of oral and maxillofacial surgery*. 2018 Jun 1;47(6):783-8.
51. Wong JK, Wood RE, McLean M. Conservative management of osteoradionecrosis. *Oral Surgery, Oral Medicine, Oral Pathology, Oral Radiology, and Endodontology*. 1997 Jul 1;84(1):16-21.

52. Brailo V. Stomatološko liječenje bolesnika s HIV bolesti. HIV/AIDS-info : bilten Hrvatske udruge za oboljele od HIV-a. 2007;8(3):4-6.
53. Ata-Ali J, Ata-Ali F, Di-Benedetto N, Bagan L, Bagan JV. Does HIV infection have an impact upon dental implant osseointegration? A systematic review. Med Oral Patol Oral Cir Bucal. 2015;20(3):347-56.
54. Korfage A, Raghoobar GM, Arends S, Meiners PM, Visser A, Kroese FG, Bootsma H, Vissink A. Dental Implants in Patients with Sjögren's Syndrome. Clinical Implant Dentistry and Related Research. 2016 Oct;18(5):937-45.
55. Boström L, Linder LE, Bergström J. Influence of smoking on the outcome of periodontal surgery: A 5-year follow-up. Journal of Clinical Periodontology. 1998 Mar;25(3):194-201.
56. Baig MR, Rajan M. Effects of smoking on the outcome of implant treatment: a literature review. Indian Journal of Dental Research. 2007 Oct 1;18(4):190.
57. Kan JY, Rungcharassaeng K, Lozada JL, Goodacre CJ. Effects of smoking on implant success in grafted maxillary sinuses. The Journal of prosthetic dentistry. 1999 Sep 1;82(3):307-11.
58. Lindquist LW, Carlsson GE, Jemt T. Association between marginal bone loss around osseointegrated mandibular implants and smoking habits: a 10-year follow-up study. Journal of dental research. 1997 Oct;76(10):1667-74.
59. Lambert PM, Morris HF, Ochi S. The influence of smoking on 3-year clinical success of osseointegrated dental implants. Annals of periodontology. 2000 Dec;5(1):79-89.
60. Caton JG, Armitage G, Berglundh T, Chapple IL, Jepsen S, Kornman KS, Mealey BL, Papapanou PN, Sanz M, Tonetti MS. A new classification scheme for periodontal and peri-implant diseases and conditions—Introduction and key changes from the 1999 classification. Journal of periodontology. 2018 Jun;89:S1-8.
61. Buser D, Martin W, Belser UC. Optimizing esthetics for implant restorations in the anterior maxilla: anatomic and surgical considerations. International Journal of Oral & Maxillofacial Implants. 2004 Nov 2;19(7).
62. Salvi GE, Bragger U. Mechanical and technical risks in implant therapy. The International journal of oral & maxillofacial implants. 2009 Apr;24(Suppl):69-85.
63. Chrysanthakopoulos NA. Reasons for extraction of permanent teeth in Greece: a five-year follow-up study. Int Dent J. 2011 velj;61(1):19–24.
64. Kraljević K, Kraljević Šimunković S. Djelomične proteze. Zagreb: In.Tri d.o.o.; 2012.
65. Čolak J. Razlozi za ekstrakcije trajnih zuba na području grada Splita. 2022.

66. Richards W, Ameen J, Coll AM, Higgs G. Reasons for tooth extraction in four general dental practices in South Wales. *Br Dent J*. 2005 ožu 12;198(5):275–8.
67. Kraljević K. *Potpune proteze*. Zagreb: Areagrafika; 2001
68. Agarwal N, Kumar D, Anand A, Bahetwar SK. Dental implants in children: A multidisciplinary perspective for long-term success. *National journal of maxillofacial surgery*. 2016 Jul;7(2):122.
69. Larmour CJ, Mossey PA, Thind BS, Forgie AH, Stirrups DR. Hypodontia--a retrospective review of prevalence and etiology. Part I. *Quintessence Int*. 2005 Apr;36(4):263-70. PMID: 15835422.
70. Renić M. Kompozitni mostovi ojačani vlaknima- mogućnosti i ograničenja [Internet]. University of Zagreb. School of Dental Medicine. Department of Endodontics and Restorative Dentistry; 2020 [citirano 2022 kol 22]. Available from: <https://repozitorij.sfzg.unizg.hr/en/islandora/object/sfzg:834>).
71. Serra MD, Gambareli FR, Gavião MB. A 1–year intraindividual evaluation of maximum bite force in children wearing a removable partial dental prosthesis. *Journal of dentistry for children*. 2007 Sep 15;74(3):171-6.
72. Percinoto C, de Mello Vieira AE, Megid Barbieri C, Lemos Mehlado F, Silva Moreira K. Use of dental implants in children: a literature review. *Quintessence International*. 2001 May 1;32(5).
73. Kramer FJ, Baethge C, Swennen G, Bremer B, Schwestka-Polly R, Dempf R. Dental implants in patients with orofacial clefts: a long-term follow-up study. *International journal of oral and maxillofacial surgery*. 2005 Oct 1;34(7):715-21.
74. Cronin Jr RJ, Oesterle LJ, Ranly DM. Mandibular implants and the growing patient. *International Journal of Oral & Maxillofacial Implants*. 1994 Jan 1;9(1).
75. Cronin Jr RJ, Oesterle LJ. Implant use in growing patients. Treatment planning concerns. *Dental clinics of north america*. 1998 Jan 1;42(1):1-34.
76. Muhamad, Azzaldeen, Maria. *Dental Implants in Children: An Update*. *J oral health dent sci* [Internet]. 2021;
77. Lee BJ, Kim YT, Yoo JJ, Lee JY. Alveolar bone preservation using an orthodontic mini-implant in an adolescent patient with multiple missing teeth. *kaomi*. 2021 ruj 1;25(3):124–31.
78. Kovačević G. *Mogućnost postupka prezervacije alveole tehnikom „socket shield“* [Internet]. University of Zagreb. School of Dental Medicine. Department of Oral Surgery. Chair

of Maxillofacial Surgery; 2022 [citirano 2022 kol 20]. Available from: <https://repozitorij.unizg.hr/islandora/object/sfzg:1080>

79. Shah RA, Mitra DK, Rodrigues SV, Pathare PN, Podar RS, Vijayakar HN. Implants in adolescents. *J Indian Soc Periodontol*. 2013 srp;17(4):546–8.

80. Crocombe LA, Mejia GC, Koster CR, Slade GD. Comparison of adult oral health in Australia, the USA, Germany and the UK. *Australian dental journal*. 2009 Jun;54(2):147-53.

81. Bural C, Bilhan H, Çilingir A, Geçkili O. Assessment of demographic and clinical data related to dental implants in a group of Turkish patients treated at a university clinic. *The Journal of Advanced Prosthodontics*. 2013 Aug 5;5(3):351-8.

82. Keltjens HM, Käyser AF, Hertel R, Battistuzzi PG. Distal extension removable partial dentures supported by implants and residual teeth: considerations and case reports. *International Journal of Oral & Maxillofacial Implants*. 1993 Mar 1;8(2).

83. Olsson M, Gunne J, Ästrand P, Borg K. Bridges supported by free-standing implants versus bridges supported by tooth and implant. A five-year prospective study. *Clinical Oral Implants Research*. 1995 Jun;6(2):114-21.

84. Penarrocha-Diago M, Penarrocha-Diago M, Zaragoza-Alonso R, Soto-Penalozza D. Consensus statements and clinical recommendations on treatment indications, surgical procedures, prosthetic protocols and complications following All-On-4 standard treatment. 9th Mozo-Grau Ticare Conference in Quintanilla, Spain. *Journal of clinical and experimental dentistry*. 2017 May;9(5):e712.

85. Thomason JM, Feine J, Exley C, Moynihan P, Müller F, Naert I, Ellis JS, Barclay C, Butterworth C, Scott B, Lynch C. Mandibular two implant-supported overdentures as the first choice standard of care for edentulous patients-the York Consensus Statement. *British dental journal*. 2009 Aug;207(4):185-6.

86. Barman J, Kalita C, Baruah R, Choudhury K. Tooth loss and its risk factors among the young adults in the Kamrup (Metro) district of Assam: An epidemiological study. *Journal of Indian Association of Public Health Dentistry*. 2022 Apr 1;20(2):159.

87. Bertelsen RJ, Barrionuevo AM, Shigdel R, Lie SA, Lin H, Real FG, Ringel-Kulka T, Åström AN, Svanes C. Association of oral bacteria with oral hygiene habits and self-reported gingival bleeding. *Journal of Clinical Periodontology*. 2022 May 15.

88. Al-Ani Z, Maghaireh H. Occlusion on a Single Implant-Supported Crown: Any differences?. *Primary Dental Journal*. 2022 Jun;11(2):32-8.

89. Serino G, Ström C. Peri-implantitis in partially edentulous patients: association with inadequate plaque control. *Clinical oral implants research*. 2009 Feb;20(2):169-74.
90. Jung R, Zembic A, Pjetursson BE, Zwahlen M, Thoma D. Systematic review of the survival rate and the incidence of biological, technical, and aesthetic complications of single crowns on implants reported in longitudinal studies with a mean follow-up of 5 years. *Clinical oral implants research*. 2012 Oct;23:2-1.
91. Pjetursson BE, Thoma D, Jung R, Zwahlen M, Zembic A. A systematic review of the survival and complication rates of implant-supported fixed dental prostheses (FDP s) after a mean observation period of at least 5 years. *Clinical oral implants research*. 2012 Oct;23:22-38.
92. Tsaousoglou P, Michalakis K, Kang K, Weber HP, Sculean A. The effect of rigid and non-rigid connections between implants and teeth on biological and technical complications: a systematic review and a meta-analysis. *Clinical oral implants research*. 2017 Jul;28(7):849-63.
93. Sclar AG. Guidelines for flapless surgery. *Journal of oral and maxillofacial surgery*. 2007 Jul 1;65(7):20-32.)(Becker W, Goldstein M, Becker BE, Sennerby L. Minimally invasive flapless implant surgery: a prospective multicenter study. *Clinical implant dentistry and related research*. 2005 Jun;7:s21-7.
94. Both flapless and flap implant placement protocols resulted in high success rates. A flapless protocol may provide a better short-term esthetic result, although there appears to be no long-term advantage.
95. Albrektsson T, Zarb G, Worthington P, Eriksson AR. The long-term efficacy of currently used dental implants: a review and proposed criteria of success. *Int j oral maxillofac implants*. 1986 Jan 1;1(1):11-25.
96. Shadid R, Sadaqa N. A comparison between screw-and cement-retained implant prostheses. A literature review. *Journal of Oral Implantology*. 2012 Jun;38(3):298-307.
97. Grunder, U. Implantati u estetskoj zoni. Zagreb:Media ogled;2016. 835p
98. Grunder, U. Implantati u estetskoj zoni. Zagreb:Media ogled;2016. 835p.
99. Lubina L, Romić M, Illeš D. Terapija potpune bezubosti implantatima. *Sonda*. 2009; 10(18):47-51.
100. Lindhe J, Meyle J, Group D of the European Workshop on Periodontology. Peri-implant diseases: consensus report of the sixth European workshop on periodontology. *Journal of clinical periodontology*. 2008 Sep;35:282-5.
101. Naujoks C, Klötters H, Michel B. Imedijatna fiksna implantoprotetska opskrba—sigurna terapijska mogućnost ili neprocjenjiv rizik. *Quintessence*. 2017;68(10):1125-35.

102. Wolfart S. Implantoprotetika: koncept usmjeren na pacijenta: planiranje, tijek terapije, trajnost, estetika, dentalna tehnika. Zagreb: Media ogled; 2015. 752 p.
103. Rangert BR, Sullivan RM, Jemt TM. Load factor control for implants in the posterior partially edentulous segment. *International Journal of Oral & Maxillofacial Implants*. 1997 May 1;12(3).
104. Ćelić R, Pandurić J, Klaić B. Razumijevanje okluzije-ključ za uspjeh oseintegracije. *Medix: specijalizirani medicinski dvomjesečnik*. 2005 Nov 15;11(60/61):180-4.
105. Yuan JC, Sukotjo C. Occlusion for implant-supported fixed dental prostheses in partially edentulous patients: a literature review and current concepts. *Journal of Periodontal & Implant Science*. 2013 Apr 1;43(2):51-7.
106. Kim Y, Oh TJ, Misch CE, Wang HL. Occlusal considerations in implant therapy: clinical guidelines with biomechanical rationale. *Clinical oral implants research*. 2005 Feb;16(1):26-35.
107. Misch CE. *Contemporary implant dentistry*. St. Louis: Mosby; 1999. p. 684.
108. Sheridan RA, Decker AM, Plonka AB, Wang HL. The role of occlusion in implant therapy: a comprehensive updated review. *Implant dentistry*. 2016 Dec 1;25(6):829-38.
109. Kim Y, Oh TJ, Misch CE, Wang HL. Occlusal considerations in implant therapy: clinical guidelines with biomechanical rationale. *Clinical oral implants research*. 2005 Feb;16(1):26-35.
110. Gross MD. Occlusion in implant dentistry. A review of the literature of prosthetic determinants and current concepts. *Australian dental journal*. 2008 Jun;53:S60-8.
111. Koyano K, Esaki D. Occlusion on oral implants: current clinical guidelines. *Journal of oral rehabilitation*. 2015 Feb;42(2):153-61.
112. Michalakis KX, Calvani P, Hirayama H. Biomechanical considerations on tooth-implant supported fixed partial dentures. *Journal of dental biomechanics*. 2012;3.
113. Kraljević K, Kraljević Šimunković S. Djelomične proteze. Zagreb: In Tri d.o.o; 2012. p. 324.
114. Al-Omiri MK, Al-Masri M, Alhijawi MM, Lynch E. Combined implant and tooth support: an up-to-date comprehensive overview. *International journal of dentistry*. 2017 Mar 23;2017.
115. Grossmann Y, Levin L, Sadan A: A retrospective case series of implants used to restore partially edentulous patients with implant-supported removable partial dentures: 31- Month mean follow-up results. *Quintessence Int*. 2008;39:655.

116. Stanford CM. Dental implants: a role in geriatric dentistry for the general practice?. *The Journal of the American Dental Association*. 2007 Sep 1;138:S34-40.
117. Gheorghiu IM, Stoian IM. Implant surgery in healthy compromised patients-review of literature. *Journal of medicine and life*. 2014;7(Spec Iss 2):7.
118. Schimmel M, Müller F, Suter V, Buser D. Implants for elderly patients. *Periodontology* 2000. 2017 Feb;73(1):228-40.
119. Ohkubo C, Kobayashi M, Suzuki Y, Hosoi T. Effect of implant support on distal-extension removable partial dentures: in vivo assessment. *International Journal of Oral & Maxillofacial Implants*. 2008 Dec 1;23(6).
120. Müller F, Duvernay E, Loup A, Vazquez L, Herrmann FR, Schimmel M. Implant-supported mandibular overdentures in very old adults: a randomized controlled trial. *J Dent Res*. 2013;92(12):154-60.
121. Müller F, Schimmel M. Revised Success Criteria: A Vision to Meet Frailty and Dependency in Implant Patients. *The international journal of oral & maxillofacial implants*. 2016 Jan 1;31(1):15-.
122. Knezović Zlatarić D. Lokatori u svakodnevnoj protetskoj praksi. *Vjesnik dentalne medicine*. 2011;18(5):22-5
123. Lubin L, Romić M, Illeš D. Terapija potpune bezubosti implantatima. 2009;10(18):47-51.
124. Bešlić A, Radić T, Pelivan I. Pokrovne proteze retinirane prečkama na implantatima prikaz slučaja. *Sonda*. 2012; 13(23):60-5
125. Ellis JS, Burawi G, Walls A, Thomason JM. Patient satisfaction with two designs of implant supported removable overdentures; ball attachment and magnets. *Clinical oral implants research*. 2009 Nov;20(11):1293-8.
126. Gotfredsen K, Holm B. Implant-supported mandibular overdentures retained with ball or bar attachments: a randomized prospective 5-year study. *International Journal of Prosthodontics*. 2000 Mar 1;13(2).
127. Nikolopoulou F, Ktena-Agapitou P. Rationale for choices of occlusal schemes for complete dentures supported by implants. *Journal of Oral Implantology*. 2006 Aug;32(4):200-3.
128. Čelić R, Pandurić J, Klaić B. Razumijevanje okluzije-ključ za uspjeh oseintegracije. *Medix: specijalizirani medicinski dvomjesečnik*. 2005 Nov 15;11(60/61):180-4.



129. Mc Grath C, Bedi R. Gender variations in the social impact of oral health. *Journal of the Irish Dental Association*. 2000 Jan 1;46(3):87-91.
130. Grogono AL, Lancaster DM, Finger IM. Dental implants: a survey of patients' attitudes. *The Journal of prosthetic dentistry*. 1989 Nov 1;62(5):573-6.
131. Lukacs JR, Largaespada LL. Explaining sex differences in dental caries prevalence: Saliva, hormones, and “life-history” etiologies. *American Journal of Human Biology: The Official Journal of the Human Biology Association*. 2006 Jul;18(4):540-55.
132. Lukacs JR, Largaespada LL. Explaining sex differences in dental caries prevalence: Saliva, hormones, and “life-history” etiologies. *American Journal of Human Biology: The Official Journal of the Human Biology Association*. 2006 Jul;18(4):540-55.
133. Pan S, Awad M, Thomason JM, Dufresne E, Kobayashi T, Kimoto S, Wollin SD, Feine JS. Sex differences in denture satisfaction. *Journal of dentistry*. 2008 May 1;36(5):301-8.
134. Kim YK, Kim HS, Yi YJ, Yun PY. Evaluation of subjective satisfaction of dental implant patients. *Journal of the Korean Association of Oral and Maxillofacial Surgeons*. 2014 Jun 1;40(3):130-4.
135. Sheiham A. Oral health, general health and quality of life. *Bulletin of the World Health Organization*. 2005;83:644-.
136. Kiyak HA, Reichmuth M. Barriers to and enablers of older adults' use of dental services. *Journal of dental education*. 2005 Sep;69(9):975-86.
137. Peres KG, Peres MA, Araujo CL, Menezes A, Hallal PC. Social and dental status along the life course and oral health impacts in adolescents: a population-based birth cohort. *Health and Quality of Life Outcomes*. 2009 Dec;7(1):1-0.
138. Gambhir RS, Brar P, Singh G, Sofat A, Kakar H. Utilization of dental care: An Indian outlook. *Journal of natural science, biology, and medicine*. 2013 Jul;4(2):292.
139. Rosing K, Christensen LB, Øzhayat EB. Associations between tooth loss, prostheses and self-reported oral health, general health, socioeconomic position and satisfaction with life. *Journal of Oral Rehabilitation*. 2019 Nov;46(11):1047-54.
140. Armfield JM, Mejía GC, Jamieson LM. Socioeconomic and psychosocial correlates of oral health. *International dental journal*. 2013 Aug 1;63(4):202-9.
141. Chatzopoulos GS, Wolff LF. Utjecaj socijalno-ekonomskog statusa, pušenja i zdravstvenog statusa pacijenata na neuspjeh implantološke terapije. *Acta Stomatologica Croatica*. 2018 Sep 1;52(3).

142. Plančak D. Biološke osnove periimplantatnih tkiva. Predavanje na poslijediplomskom specijalističkom studiju Dentalna implantologija. Sveučilište u Zagrebi, rujan 2018.
143. Clementini M, Rossetti PH, Penarrocha D, Micarelli C, Bonachela WC, Canullo L. Systemic risk factors for peri-implant bone loss: a systematic review and meta-analysis. *International journal of oral and maxillofacial surgery*. 2014 Mar 1;43(3):323-34.
144. Dulčić N. Pričvrščivanje implantoprotetskih radova. *Zagreb, Sonda* 2013; 14(26): 38-40.
145. Khiari A, Hadyaoui D, Cherif M. Dental Implantology: From titanium to zirconia ceramic. *J Dent Oral Care Med*. 2014;1(3):301.



Diana Rubčić rođena je 22. srpnja 1985. godine. Upisuje Stomatološki fakultet Sveučilišta u Zagrebu 2005. godine nakon završene srednje škole, smjer dentalni tehničar na Zdravstvenom učilištu u Zagrebu i odrađenog pripravničkog staža u trajanju od godine dana. Po završetku studija odrađuje pripravnički staž u trajanju od jedne godine te započinje s radom u privatnoj ordinaciji dentalne medicine u Samoboru. Nakon pola godine počinje s radom u Hitnoj dentalnoj službi u Zagrebu u sklopu Doma zdravlja Zagreb - Centar. Taj posao obavlja sljedeće četiri godine. Od 2019. godine nastavlja raditi u ordinaciji dentalne medicine Doma zdravlja Zagreb - Centar. Sudjeluje na mnogim kongresima i tečajevima za trajnu izobrazbu doktora dentalne medicine.