

# Primjena digitalnih tehnologija prilikom izrade okluzijskih udlaga

---

Ilić, Petar

Master's thesis / Diplomski rad

2022

Degree Grantor / Ustanova koja je dodijelila akademski / stručni stupanj: **University of Zagreb, School of Dental Medicine / Sveučilište u Zagrebu, Stomatološki fakultet**

Permanent link / Trajna poveznica: <https://um.nsk.hr/um:nbn:hr:127:180496>

Rights / Prava: [Attribution-NonCommercial 4.0 International](#)/[Imenovanje-Nekomercijalno 4.0 međunarodna](#)

Download date / Datum preuzimanja: **2024-12-03**



Repository / Repozitorij:

[University of Zagreb School of Dental Medicine Repository](#)





SVEUČILIŠTE U ZAGREBU  
STOMATOLOŠKI FAKULTET

Petar Ilić

**PRIMJENA DIGITALNIH TEHNOLOGIJA  
PRILIKOM IZRADE OKLUZIJSKIH UDLAGA**

Diplomski rad

Zagreb, 2022.

Rad je ostvaren na Zavodu za mobilnu protetiku Stomatološkog fakulteta Sveučilišta u Zagrebu u okviru projekta Povezanost genskih polimorfizama s temporomandibularnim poremećajima (IP-2019-04-6211) voditeljice prof. dr. sc. Ive Alajbeg

Mentor rada: dr. sc. Ema Vrbanović, Zavod za mobilnu protetiku

Lektor hrvatskoga jezika: prof. Jasmina Škoda

Lektor engleskoga jezika: prof. Teuta Bilić

Sastav povjerenstva za obranu diplomskog rada:

1.

---

2.

---

3.

---

Datum obrane rada: \_\_\_\_\_

Rad sadrži: 32 stranice

3 slike

1 CD

Rad je vlastito autorsko djelo koje je u potpunosti samostalno napisano uz naznaku izvora drugih autora i dokumenata upotrijebljenih u radu. Osim ako nije drugačije navedeno, sve ilustracije (tablice, slike i dr.) u radu izvorni su doprinos autora diplomskoga rada. Autor je odgovoran za pribavljanje dopuštenja za upotrebu ilustracija koje nisu njegov izvorni doprinos, kao i za sve eventualne posljedice koje mogu nastati zbog nedopuštenog preuzimanja ilustracija, odnosno, propusta u navođenju njihova podrijetla.

## **Zahvala**

*Zahvaljujem svojoj mentorici dr. sc. Emi Vrbanović na strpljenju, savjetima i pomoći pri izradi ovog diplomskoga rada.*

Hvala svim prijateljima i kolegama na predivnim uspomena tijekom studiranja.

*Posebnu zahvalnost dugujem svojoj obitelji, ovo je i vaš uspjeh.*

## **Primjena digitalnih tehnologija prilikom izrade okluzijskih udlaga**

### **Sažetak**

Temporomandibularni poremećaji i bruksizam predstavljaju dvije najčešće indikacije za izradu okluzijskih udlaga. Okluzijsku udlagu možemo definirati kao bilo koju mobilnu, umjetnu, okluzijsku površinu koja mijenja odnos donje čeljusti prema gornjoj i upotrebljava se za dijagnostiku ili terapiju. Za izradu okluzijske udlage mogu se primijeniti konvencionalne metode: izrada postupkom kivetiranja i izrada nanošenjem akrilata na foliju. Razvojem digitalne tehnologije u stomatologiji okluzijske udlage danas se sve više izrađuju putem procesa glodanja i 3D ispisa. U potpuno digitaliziranom tijeku rada, klinički i laboratorijski postupci mogu se podijeliti u nekoliko koraka: intraoralno skeniranje i određivanje međučeljusnih odnosa, računalom potpomognuto oblikovanje (CAD – Computer Aided Design), računalom potpomognutu izradu (CAM – Computer Aided Manufacturing), završna obrada i u konačnici predaja. Prednosti primjene digitalnih tehnologija u izradi okluzijskih udlaga očituju se u bržoj izradi, uštedi materijala. Osim toga izrada je standardizirana i pouzdana, izbjegavaju se dimenzijske i druge pogreške vezane uz nesavršenost materijala. U konačnici takve udlage imaju bolji dosjed i veću ugodnost nošenja. Iako trenutna literatura ukazuje na brojne prednosti korištenja digitalne tehnologije za izradu okluzijskih udlaga, potrebne su daljnje studije visoke kvalitete i dobre metodologije kako bi se testirali i usporedili dosadašnji protokoli izrade.

**Ključne riječi:** temporomandibularni poremećaji; okluzijska udlaga; digitalne tehnologije

## **Appliance of digital technologies in manufacturing occlusal splints**

### **Summary**

Temporomandibular disorders and bruxism are the two most common indications for making occlusal splints. An occlusal splint can be defined as any mobile, artificial, occlusal surface that changes the relationship of the lower jaw to the upper jaw and is used for diagnosis or therapy. In manufacturing an occlusal splint, conventional methods, such as the heat-cured method and applying acrylate to foil, can be used. With the development of digital technology in dentistry, occlusal splints are now increasingly being made through milling and 3D printing. In a fully digitalized workflow, clinical and laboratory procedures can be divided into several steps: intraoral scanning and determination of inter-jaw relationships, Computer Aided Design (CAD), Computer Aided Manufacturing (CAM), finishing and finally handover. The advantages of using digital technologies in the production of occlusion splints are manifested in faster production and material savings. Furthermore, the production is standardized and reliable while dimensional and other errors related to material imperfections are avoided. In the end, such splints have a better fit and are more comfortable to wear. Although the current literature indicates numerous advantages of using digital technology for the fabrication of occlusal splints, further studies of high quality and good methodology are needed to test and compare existing fabrication protocols.

**Keywords:** temporomandibular disorders; occlusal splint; digital technologies

## SADRŽAJ

<b>1. UVOD.....</b>	<b>1</b>
1.1. Temporomandibularni poremećaji i bruksizam.....	2
1.2. Okluzijske udlage .....	5
1.3. Vrste okluzijskih udlaga .....	5
1.4. Svrha rada .....	8
<b>2. IZRADA OKLUZIJSKIH UDLAGA .....</b>	<b>9</b>
2.1. Izrada okluzijskih udlaga konvencionalnim putem .....	10
2.1.1. Klinički postupci .....	10
2.1.2. Laboratorijski postupci.....	12
2.2. Izrada okluzijskih udlaga primjenom digitalnih tehnologija .....	14
2.2.1. Primjena aditivne tehnologije.....	16
2.2.2. Primjena suptraktivne tehnologije.....	17
2.2.3. Klinički i laboratorijski protokol izrade .....	18
<b>3. RASPRAVA.....</b>	<b>22</b>
<b>4. ZAKLJUČAK .....</b>	<b>25</b>
<b>5. LITERATURA.....</b>	<b>27</b>
<b>6. ŽIVOTOPIS .....</b>	<b>31</b>

## **Popis skraćenica**

TMP – temporomandibularni poremećaji

TMZ – temporomandibularni zglob

DK/TMP – dijagnostički kriteriji za temporomandibularne poremećaje

MR – magnetska rezonancija

CT – računalna tomografija

CBCT – računalna tomografija s konusnim zrakama

ACT – terapije prihvatanja i obveze (engl. acceptance and commitment therapy)

EMG - elektromiografija

PSG - polisomnografija

CR – centrična relacija

CAD - računalno potpomognuti dizajn (engl. computer aided design)

CAM - računalno potpomognuta izrada (engl. computer aided manufacturing)

3D - trodimenzionalni

SLA – stereolitografija (engl. stereolithography)

DLP - digitalna svjetlosna obrada (engl. digital light processing)

PP - Polyet postupak (engl. polyjet printing)

PMMA - polimetilmetakrilat

PEEK - polietereterketon

STL – standardni transformacijski jezik (engl. standard tessellation language )





## **1.1. Temporomandibularni poremećaji i bruksizam**

### Temporomandibularni poremećaji

Temporomandibularni poremećaji (TMP) naziv su za skup različitih tegoba koje zahvaćaju temporomandibularni zglob (TMZ), žvačne mišiće ili oboje (1). Karakterizira ih tri simptoma: bol (TMZ-a, žvačnih mišića ili oboje), zvukovi u zglobu (škljocanje ili kreptacije) te ograničene ili asimetrične kretnje čeljusti (2).

Kada izuzmemo bol dentalnog podrijetla, predstavljaju najčešći uzrok bola kraniofacijalnog područja, stoga su od velike zdravstvene važnosti (3). Prevalencija TMP-a iznosi između 6,1 i 10,2 % s tendencijom rasta posljednjih nekoliko godina (4, 5). Žene reproduktivne dobi najčešće prijavljuju TMP, a omjer između žena i muškaraca je otprilike 4 : 1 (6).

Etiologija TMP-a nije potpuno jasna. Pretpostavlja se da je vjerojatno produkt međudjelovanja više čimbenika (dob, spol, anatomska građa zgloba i okolnih struktura, psihološki profil bolesnika, genetika, okolišni čimbenici) (7). Zaključno, smatra se da vjerojatno međusobna interakcija genetskih, molekularnih, mehaničkih i psihosocijalnih čimbenika dovodi do predispozicije za razvoj TMP-a (1, 8).

Dijagnostika TMP-a standardizirana je protokolom Dijagnostički kriteriji za temporomandibularne poremećaje (DK/TMP) koji je objavljen 2014. godine. Alat se sastoji od dvije osi, Osi I za procjenu fizičkih znakova i simptoma i Osi II za psihosocijalnu procjenu pacijenta. Najprije pacijent ispunjava upitnik o povijesti bolesti te upitnik o simptomima (pitanja vezana uz bol, glavobolju, zvukove u zglobu, kočenje čeljusti pri otvaranju i zatvaranju). Zatim slijedi klinički pregled tijekom kojeg terapeut bilježi vrijednosti i opažanja u obrazac za klinički pregled. Tijekom samog kliničkog pregleda određuje se lokalizacija bola palpiranjem TMZ-a i žvačnih mišića, obrazac i iznos otvaranja usta, iznos i bolnost tijekom ekscentričnih kretnji, prisutnost zvukova tijekom funkcije. Završno se određuje radna dijagnoza koja, po DK/TMP protokolu, razlikuje dvije skupine – bolne poremećaje i zglobne poremećaje (9). U skupinu bolnih poremećaja spadaju četiri kliničke dijagnoze: I) mialgija, II) preneseni miofascijalni bol, III) artralgiya IV) glavobolja koja se pripisuje TMP-u. U skupinu zglobnih poremećaja spada šest kliničkih dijagnoza: I) pomak diska s redukcijom, II) pomak diska s redukcijom, s povremenim kočenjem, III) pomak diska bez redukcije, s ograničenim otvaranjem, IV) pomak diska bez redukcije, bez ograničenog otvaranja, V) degenerativna bolest zgloba i VI) subluksacija. (9)

Po potrebi, mogu se napraviti i dodatne slikovne dijagnostičke metode. Magnetska rezonancija (MR) predstavlja zlatni standard u dijagnostici promjena položaja diska, izvodi se pri otvorenim i zatvorenim ustima. Također MR može prikazati i degenerativne promjena zgloba. Za prikaz koštanih struktura zgloba i kalcifikata rjeđe se koristi ortopantomogram, dok je zlatni standard računalna tomografija (CT) ili računalna tomografija s konusnim zrakama (CBCT) (10).

Terapijom TMP-a nastoji se poboljšati funkciju zgloba, smanjiti bol, spriječiti daljnje oštećenje zgloba te poboljšati kvalitetu života pacijenta. U liječenju TMP-a preferiraju se neinvazivni, reverzibilni postupci poput farmakoterapije, fizikalne terapije, kognitivno bihevioralne terapije, terapije prihvaćanja i obveze (engl. acceptance and commitment therapy, ACT) te primjena okluzijskih udlaga (3). Iz rezultata studija vidljivo je da nema čvrstih dokaza koji ukazuju na prednost jedne vrste terapije u odnosu na drugu, stoga ne možemo sa sigurnošću tvrditi koja od njih treba imati prioritet u liječenju. Ipak, u kliničkom radu još uvijek se najčešće primjenjuje okluzijska udlaga (11). Nema dokaza koji govore u prilog ireverzibilnim postupcima liječenja (artrocenteza, artroskopija). Naprotiv, invazivni postupci i trajno mijenjanje okluzije kod pacijenata s postojećim simptomima mogu čak dovesti i do pogoršanja. Protetska rehabilitacija i ortodontska terapija nisu način kojim se liječi TMP, no ponekad ih je kod pacijenata potrebno provesti zbog drugih problema. One dolaze u obzir jedino nakon što se simptomi TMP-a smire.

### Bruksizam

Međunarodnim konsenzusom 2013. bruksizam je definiran kao ponavljajuća aktivnost žvačnih mišića koju karakterizira stiskanje ili škripanje zubi i/ili potiskivanje donje čeljusti. Ovisno o vremenu pojavljivanja, može biti dnevni, noćni ili kombinirani (12). Etiologija ovog poremećaja kompleksna je i nije u potpunosti jasna (13). U pojavi bruksizma mogu sudjelovati različiti čimbenici rizika. U egzogene čimbenike spadaju lijekovi, droge, duhan, alkohol. U psihološke čimbenike spada anksioznost i emocionalni stres. Važnu ulogu ima i genetika te poremećaji spavanja. Ako je uzrok ponavljajućih aktivnosti žvačnih mišića nepoznat, govorimo o primarnom bruksizmu, a ako je posljedica neuroloških i psihijatrijskih stanja, poremećaja spavanja, korištenja lijekova ili droga, govorimo o sekundarnom bruksizmu (12). Tijekom epizoda bruksizma javljaju se parafunkcijske kretnje. Tijekom tih kretnji razvijaju se izrazito velike sile koje djeluju na zube, njihov potporni aparat i na mišiće. Kada se prag tolerancije premaši, nastupit će klinički simptomi (13). Zbog lakšeg dijagnosticiranja, postavljeni su kriteriji za pozitivnu dijagnozu: potrebno je kod pacijenta uočiti jedan ili više opisanih kliničkih znakova, u anamnezi doznajemo o epizodama stiskanja i mljevenja zubima. Klinički znakovi koji se javljaju su abnormalno trošenje tvrdih zubnih tkiva, bol u području žvačnih mišića, ograničeno otvaranje usta nakon buđenja, hipertrofija maseteričnog mišića. Osim toga kliničkim pregledom često se mogu uočiti traumatske ulceracije i linea alba na sluznici oralne šupljine (13). Za instrumentalnu dijagnostiku noćnog i dnevnog bruksizma upotrebljava se elektromiografija (EMG) i polisomnografija (PSG). Također, za provjeru učestalosti dnevnih i noćnih oralnih navika i njihovu povezanost sa simptomima TMP-a koristi se upitnik Popis oralnih navika (engl. Oral Behavioral Checklist, OBC) koji je dio alata DK/TMP. Zbog nejasne i višečimbenične etiologije, terapija bruksizma je složena te uglavnom uključuje izradu intraoralnih zaštitnih naprava, a rjeđe farmakoterapiju, bihevioralnu terapiju i fizikalnu terapiju (12).

Temporomandibularni poremećaji i bruksizam predstavljaju dvije najčešće indikacije za izradu okluzijskih udlaga. Upotrebom stabilizacijskih udlaga u terapiji temporomandibularnih poremećaja u velikom broju slučajeva dolazi do značajnog smanjenja orofacijalne boli (3). Okluzijske udlage u terapiji bruksizma upotrebljavaju se da bi na veću površinu preraspodijelili proizvedene sile pri snažnim mišićnim kontrakcijama čime štite zube i cijeli stomatognatni sustav, smanjuju aktivnost žvačnih mišića i smanjuju orofacijalnu bol ako je prisutna (12).

## **1.2. Okluzijske udlage**

Razvoj okluzijskih udlaga možemo pratiti od sredine 19. stoljeća kada se pojavila guma, novi materijal dobiven postupkom vulkanizacije kaučukovca. U tom razdoblju stomatolozi su udlage upotrebljavali u liječenju frakturiranih čeljusnih kosti (14). W. Hoffmann-Axthelm 1983. objavljuje stomatološki rječnik „Lexikon der Zahnmedizin“ te daje definiciju udlage kao naprave kojom se mogu učvrstiti slomljeni ili ozlijeđeni dijelovi tijela (15). Krajem 19. stoljeća H. Ritter prvi put opisuje primjenu udlage kod spazma žvačnih mišića, dok M. Karolyi 1901. navodi primjenu udlage u liječenju miofascijalnog bola nastalog zbog okluzijske traume (1, 15). S novim znanstvenim saznanjima modificirana je definicija udlage, kao i njezina primjena. Trenutačno, u devetom izdanju rječnika protetskih pojmova okluzijska udlaga definira se kao bilo koja mobilna, umjetna, okluzijska površina koja mijenja odnos donje čeljusti prema gornjoj i upotrebljava se za dijagnostiku ili terapiju (16). Takve naprave karakterizira njihov interokluzijski smještaj i mogućnost ostvarivanja neinvazivne, reverzibilne terapije (1). Okluzijske udlage izrađuju se od različitih vrsta tvrdog akrilata. Laboratorijska izrada takvih naprava može biti konvencionalna ili se može se izraditi primjenom digitalnih tehnologija.

## **1.3. Vrste okluzijskih udlaga**

U literaturi možemo pronaći različite podjele okluzijskih udlaga, primjerice prema izgledu, namjeni, materijalu. Ono što treba istaknuti je da svaka vrsta udlage ima svoju indikaciju, a dugotrajnim nošenjem, neke od njih mogu uzrokovati trajne posljedice na žvačni sustav. Stoga je važno pravilno izabrati dizajn udlage te pratiti pacijenta tijekom nošenja jer se samo tako može ostvariti pozitivan terapijski učinak (6). Neke od udlaga koje se primjenjuju u kliničkoj praksi su protruzijska udlaga, distrakcijska udlaga, stabilizacijska udlaga. Rjeđe se koriste rezilijentna udlaga, anteriorna nagrizna ploča te posteriorna nagrizna ploča (3, 6).

Dizajn okluzijske plohe udlaga može biti jednostavnog izgleda: površina koja je u potpunosti ravna, površina s plitkim impresijama, površina s dubljim impresijama ili preinačenog izgleda: postavljena rampa u području svih prednjih zuba ili samo u području očnjaka (17).

Također, važno nam je razlučiti popustljive, odnosno permisivne udlage od nepopustljivih odnosno nepermisivnih udlaga. Permisivne udlage dopuštaju zubima nesmetano klizanje po površini udlage, dok nepermisivne udlage na okluzijskoj plohi imaju veća udubljenja ili postavljenu platformu zbog čega je klizanje zuba ograničeno te se mandibula postavlja u određeni položaj i u tom položaju zadržava (18).

### Protruzijska udlaga

Ova nepermisivna udlaga postiže položaj donje čeljusti koji je anteriorniji od interkuspidacijskog položaja zahvaljujući okluzijskog plohi na kojoj postoje kosine. Zbog estetskih i funkcijskih razloga, češće se postavlja na zubni niz donje čeljusti (6, 19). Protruzijska udlaga naziva se još i repozicijska ili anteriorna udlaga, a njome se kompleks kondil-disk smješta u bolji položaj prema zglobojnoj jamici. Smatra se da tako dolazi do rasterećenja retrodiskalnog tkiva i mišića koji se hvataju u blizini (20). Ponekad se upotrebljava i u slučajevima anteriornog pomaka zglobojne pločice s ciljem repozicije diska (1, 6). Danas se smatra da repozicija diska u prvotan položaj u većini slučajeva nije moguća (21).

### Distrakcijska udlaga

Distrakcijska udlaga osigurava vertikalno rasterećenje (distrakciju) tvorbi unutar TMZ. Upotrebljava se u liječenju anteriornog pomaka zglobojne pločice, perforacije zglobojne pločice, bez repozicije te osteoartritisa. Udlaga se nosi samo kraće vrijeme da ne bi nastupile ireverzibilne okluzijske promjene. Spada u skupinu nepermisivnih udlaga, a naziva se još i pivot-udlaga (19).

### Stabilizacijska udlaga

Stabilizacijska udlaga je protektivna i terapijska naprava od tvrdog akrilata koja se najčešće izrađuje za gornji zubni niz zbog lakše izrade i radi bolje stabilizacije. Pritom mora obuhvatiti sve zube u čeljusti i biti adekvatno oblikovana u područjima dodira s usnama, obrazima i jezikom (1). Karakteristika ovih udlaga jest okluzijska ploha s plitkim impresijama koja donju čeljust smješta u ugodan, stabilan i ponovljiv terapijski položaj (1).

Indikacije za upotrebu stabilizacijske udlage (3):

- temporomandibularni poremećaji artrogenog i/ili miogenog podrijetla
- bruksizam
- priprema sveobuhvatne protetske sanacije u pacijenata s kliničkim simptomima TMP
- diferencijalna dijagnostika orofacijalnog bola nejasne etiologije.

Iako se smatralo da se njezin terapijski učinak postiže zahvaljujući jednakomjernim i istodobnim dodirima antagonističkih zuba s površinom udlage koji dovode čeljust u ortopedski stabilan položaj te osiguravaju ispravan položaj kondila u zglobnim jamicama, danas se zna da točan način njezina djelovanja na liječenje temporomandibularnih poremećaja nije u potpunosti jasan. Postoji više teorija o razlozima učinkovitosti stabilizacijske udlage: I) povećanjem vertikalne dimenzije okluzije i eliminacijom okluzijskih interferencija smanjuje aktivnost te postiže relaksaciju žvačnih mišića, II) smanjuje staničnu hipoksiju u gornjem zglobnom prostoru kod pomaka diska, III) štiti denticiju, parodont i okolna meka tkiva od parafunkcijskih kretnji, IV) ostvaruje se veća svijest o funkcijskih i parafunkcijskim kretnjama donje čeljusti te V) postiže placebo-činak (19). Dok dio autora ističe da je za djelotvornost udlage najvažnije povećanje vertikalne dimenzije okluzije zbog promjene perifernih senzoričkih impulsa iz receptora u žvačnim mišićima i parodontnom ligamentu te kontrole motorne prilagodbe zbog biomehaničkih promjena u žvačnim mišićima i strukturama temporomandibularnog zgloba, drugi pak njezinu učinkovitost uglavnom pripisuju placebo-činaku (10). S obzirom na sve navedeno, uspješna terapija stabilizacijskom udlagom vjerojatno je posljedica istovremenog djelovanja nekoliko spomenutih teorija.

Uz opise raznih okluzijskih udlaga često se može naići i na pojam michiganska udlaga čiji je dizajn od velike važnosti za današnje poimanje stabilizacijskih udlaga. Sigurd P. Ramfjord i Major M. Ash na Michiganskom sveučilištu (SAD) 1968. godine razvili su tzv. michigansku udlagu s ciljem liječenja disfunkcija čeljusnog zgloba i mišića te zbog kontrole bruksizma (22). Michiganska udlaga spada u skupinu permisivnih udlaga zbog dizajna okluzijske plohe koji je ravan i gladak. S obzirom na temeljne indikacije i djelovanje, opisuje se kao relaksacijska, stabilizacijska i djelomično repozicijska udlaga. Svojom okluzijskom površinom postiže istodobne i ravnomjerne kontakte s radnim kvržicama svih zuba suprotne čeljusti. Pritom je važno napomenuti da se navedeni okluzijski dodiri ostvaruju u ponovljivom, fiziološkom položaju – centričnoj relaciji. U ekscentričnim kretnjama ostvaruje se koncepcija vođenja očnjakom prema modeliranim ploham udlage. Svaka ekscentrična kretnja treba postići razmak između udlage i antagonističkih zuba od oko 1 mm u području stražnjih zuba (1, 22).

Kako bi se podjela, izbor i izrada okluzijskih udlaga pojednostavili i sistematizirali, autori H. J. Schindler i J. C. Türp u svojoj knjizi „Koncept okluzijske udlage“ opisuju jedinstvenu terminologiju okluzijskih udlaga. Navode da se takvim udlagama može učinkovito liječiti više od 90 % pacijenata s temporomandibularnim poremećajem miogenog ili artrogenog podrijetla. Osmišljeni sustav tzv. „modularnih rehabilitacijskih udlaga“ (MRU) nudi pet različitih verzija udlage (23). Sustav opisuje osnovnu udlagu MRU 0, a ovisno o indikaciji bazna udlaga se modificira čime dobivamo druge četiri verzije (23).

#### **1.4.Svrha rada**

Svrha ovog diplomskog rada je usporediti kliničke i laboratorijske postupke za izradu stabilizacijskih udlaga između konvencionalnih metoda izrade i metoda koje primjenjuju suvremenu digitalnu tehnologiju.



## **2. IZRADA OKLUZIJSKIH UDLAGA**

## **2.1. Izrada okluzijskih udloga konvencionalnim putem**

Okluzijske udloge izrađuju se već desetljećima prema ustaljenim kliničkim i laboratorijskim postupcima. Takvi postupci ne podrazumijevaju primjenu moderne digitalne tehnologije.

### **2.1.1. Klinički postupci**

#### **A. Uzimanje anatomskih otisaka**

S kliničkom fazom izrade okluzijske udloge započinjemo tek nakon što smo ustvrdili da su kriteriji za njezinu kliničku primjenu opravdani. Za početak potrebno je uzeti anatomske otiske gornje i donje čeljusti. Temelj za kvalitetnu izradu okluzijske udloge leži u preciznom i dobro uzetom otisku. Anatomske otiske uzimamo metalnom konfekcijskom žlicom s pojačanim rubom (rimlock) i ireverzibilnog hidrokoloida (alginata). Pritom potrebno je obratiti pozornost na pravilan izbor veličine žlice, a po potrebi žlicu možemo produžiti termoplastičnim kompozicijskim materijalom ili voskom. Otiskom je potrebno precizno otisnuti cijeli zubni niz, a u to i sluznicu nepca, slobodnu gingivu te prostore bezubog dijela čeljusti ako postoje. Ako se sadreni model ne izrađuje u ordinaciji, potrebno je obratiti pozornost u kojim uvjetima se alginatni otisak transportira do laboratorija (1, 23).

#### **B. Određivanje međučeljusnih odnosa i registracija položaj gornje čeljusti prema bazi lubanje**

Položaj gornje čeljusti, odnosno položaj okluzijske plohe potrebno je registrirati kako bi se model gornje čeljusti pravilno prenio u artikulaturu. Upotrebom obraznog luka za brzu montažu registrira se položaj pacijentove gornje čeljusti u odnosu prema orijentacijskim točkama na glavi (postavlja se u početni dio lijevog i desnog vanjskog slušnog hodnika te na točku nasion). Nakon postupka registracije potrebno je odvojiti prijenosnu vilicu i fiksirati je sadrom u „prijenosnik“ da bi se smanjio rizik od pomaka do dolaska u laboratorij (24).

Postupak registriranja odnosa pacijentove gornje i donje čeljusti služi kako bi se modeli gornje i donje čeljusti mogli pravilno pridružiti u artikulatoru. Međučeljusni odnos u kojem želimo izraditi udlagu je ponovljiv, terapijski položaj, tj. položaj centrične relacije (CR), stoga se registrat koji uzimamo zove centrični registrat. Centrični registrat sastoji se od tri dijela: nosača registrata, prednjeg deprogramatora ili jiga te lateralnih registrata. Nosač registrata najčešće se izrađuje od svjetlosno-polimerizirajućeg akrilata ili „ružičastog voska“ (Beauty Pink Wax, Bosworth) koji dolazi u bloku. Blok izrađen od voska se najprije preklopi kako bi se dobila dostatna debljina, potom razmekša te se završno gornji model pažljivo prisloni na vosak da bi ostale impresije incizalnih bridova i okluzalnih ploha zuba gornje čeljusti. Nakon toga se protetskim nožićem odreže višak voska tako da rub nosača registrata prati vanjske rubove otisnutih impresija.

Prednji deprogramator ili jig izrađuje se od istog materijala kao i nosač. Potrebno je da jig koji oblikujemo u prednjem području nosača registrata ima točkasti dodir s jednim mandibularnim sjekutićem, dok su svi drugi zubi izvan dodira. Nosač registrata postavljamo na zubni niz gornje čeljusti te tehnikom chin-point registriramo položaj centrične relacije do prvog kontakta. Nakon toga slijedi izrada lateralnih registrata. Potrebno je nanijeti aluvosak ili termoplastični kompozicijski materijal u područje pretkutnjaka ili kutnjaka na nosaču registrata. Nosač registrata ponovno postavljamo na zubni niz gornje čeljusti te ponavljamo postupak registracije centrične relacije. Završno slijedi provjera ponovljivosti položaja. Zubi donje čeljusti trebaju zauzeti stabilan i ponovljiv položaj određen impresijama u registratu (1, 23, 24).

Centričnu relaciju možemo definirati kao najretrudiraniji, nenasilni, fiziološki položaj donje čeljusti iz kojeg se još uvijek mogu izvoditi lateralne kretanje. Njegovo osnovno obilježje jest da je to ponovljiv položaj te da je određen položajem kondila u zglobnoj jamici. Smatra se najstabilniji mišićno-skeletni položaj donje čeljusti (24). Uvriježeno je mišljenje da bi okluzijske udlage morale biti izrađene u položaju centrične relacije. Jedina iznimka tomu bio bi slučaj kada položaj CR uzrokuje nelagodu ili bol (12). Kako je vrlo teško provjeriti nalaze li se zglobovi nakon kliničke manipulacije točno u CR-u, danas se sve češće upotrebljava naziv ponovljivi, ugodan i fiziološki položaj. Naime, nema znanstvenih dokaza o tome da promijenjeni položaj kondila u zglobovima nužno dovodi do patologije i poremećaja, a sama efikasnost udlage pripisuje se drugim čimbenicima (25).

### C. Predaja okluzijske udlage

Prije predaje potrebno je ispitati kvalitetu dosjeda udlage. Udlaga mora stabilno ležati na zubnom luku pri čemu ne smije vršiti pritisak na pojedine zube kao ni iritirati meka tkiva. Važno je da udlaga ne smeta normalnom funkcioniranju pacijenta primjerice prilikom govora ili kada pacijent ima opuštene usne. Potrebno je također provesti kontrolu okluzijskih odnosa. Artikulacijskom folijom ispituju se kontakti u položaju centrične relacije, kao i pri ekscentričnim kretnjama. Ako postoje neželjeni kontakti, ubrušavaju se nasadnikom i glodalicom. Pacijentu se daje uputa o nošenju udlage koja ovisi o indikaciji te upute o ispravnom provođenju higijene (1).

#### 2.1.2. Laboratorijski postupci

Za izradu okluzijskih udlaga primjenjuju se dvije konvencionalne metode. To je izrada udlage postupkom kivetiranja te izrada udlage nanošenjem akrilata na foliju. Određeni početni postupci istovjetni su kod obje metode.

Nakon što anatomske otisci pristignu u laboratorij, radni modeli gornje i donje čeljusti izlijevaju se u supertvrdoj sadri (tip IV). Potom je potrebno na modelu gornje čeljusti ucrtati rubove udlage. Najprije se obilježava protetski ekvator u skladu s odabranim smjerom uvođenja. Granice udlage obilježavaju se tako da se obuhvate incizalni bridovi sjekutića za otprilike 2 mm u cervikalnom smjeru te bukalne plohe prekutnjaka i kutnjaka preko ekvatora u cervikalnom smjeru. Granica udlage na nepčanoj strani slijedi zubni luk te se pritom pruža i na tvrdo nepce do 2 cm od cervikalnog ruba. Navedeno je potrebno radi bolje retencije i stabilizacije. Potom se na gornjem modelu sva podminirana mjesta ispunjavaju voskom. Da bi preciznost ubrušavanja okluzijske udlage bila što bolja, udlage se izrađuju u poluprilagodljivom artikulatu. Najprije se gornji model postavlja u artikulat s pomoću registrata obraznog luka te se sadrom poveže s gornjim dijelom artikulata. Nakon toga međučeljusni registrat postavlja se na gornji model čime se omogućava pravilno pridruživanje modela donje čeljusti i njegova fiksacija sadrom za donji dio artikulata. Prilikom ugipsavanja donje čeljusti potrebno je incizalni kolčić povisiti za debljinu međučeljusnog registrata. Vrijednosti lijevog i desnog Bennettova kuta te kuta nagiba kondilne staze postavljaju se na srednje vrijednosti ili se individualiziraju ako su prethodno uzeti ekscentrični registrati (1, 23).

### Izrada okluzijske udlage postupkom kivetiranja

Nakon faze artikuliranja model se najprije izolira lakom, a potom slijedi faza modelacije udlage iz tvrdog voska. Oblikovanje se odvija u artikulatoru kako bi se morfologija okluzijskih ploha mogla provjeravati i u statičnoj i u dinamičkoj okluziji. Nakon što su se oblikovale okluzijske površine, modelira se nepčana ekstenzija te se sve skupa pažljivo zagladi. Na izmodeliranu voštanu udlagu postavljaju se voštani lijevni kanali te se izrađuje kiveta od silikona kitaste konzistencije. Potom se izmodelirani voštani objekt odvaja od modela, a model se ponovno premazuje lakom. Silikonska kiveta postavlja se na model, a zamiješani samostvrdnjavajući akrilat izlije se kroz otvore u silikonskom materijalu. Da bi se akrilat polimerizirao, potrebno je silikonsku kivetu s modelom ostaviti 15 minuta u visokotlačnom loncu s vodenom kupkom temperature 40 °C i tlaka šest bara. Dobivena akrilatna udlaga odvaja se od modela i silikona te se obrađuje. U artikulatoru se provjeravaju okluzijski kontakti i po potrebi ubrušavaju (1).

### Izrada okluzijske udlage postupkom nanošenja akrilata na foliju

Ova metoda predstavlja najčešći način izrade okluzijske udlage. Na modelu s popunjenim podminiranim mjestima adaptira se oko 0,5 mm debela termoplastična folija na bazi polimera u postupku vakuumnog tlačenja u za to predviđenom uređaju. Folije su s jedne strane industrijski premazane s izolacijskim sredstvom koje omogućuje odvajanje od modela. Nakon toga potrebno je najprije ugrubo skratiti višak folije, a potom vrlo precizno da bi folija sezala do prethodno označene granice. Plastična folija koja sada predstavlja osnovu udlage vraća se na model. Samostvrdnjavajući akrilat se prema uputama zamiješa i kada dođe u konzistenciju plastične, viskozne mase nanosi se na foliju u obliku svitka. Okluzijske plohe modeliraju se u artikulatoru i provjeravaju u statičnoj i dinamičkoj okluziji. Završna polimerizacija akrilata odvija se u poliklavu na točno određenoj temperaturi i tlaku. Na kraju se okluzijski kontakti finalno usklađuju u artikulatoru, a brusnim tijelima i polirerima okluzijska udlaga obrađuje se do visokog sjaja (1, 23, 26).

## **2.2.Izrada okluzijskih udlaga primjenom digitalnih tehnologija**

Posljednjih nekoliko godina vidljiv je porast trenda upotrebe digitalne tehnologije u stomatologiji. Kao glavni razlog tomu navodi se činjenica da su troškovi nabave digitalne opreme drastično pali, čime je omogućeno da veći broj kliničara integrira digitalnu tehnologiju u svoj svakodnevni rad. Za implementaciju digitalnih tehnologija u svakodnevnoj praksi potrebno je razumjeti prednosti i nedostatke pojedinih uređaja i sustava koje planiramo integrirati, kao i prednosti i izazove digitalne stomatologije općenito (27).

Jedna od glavnih prednosti digitalne stomatologije je mogućnost pojednostavljivanja i ubrzavanja procesa koja u analognoj primjeni oduzimaju puno vremena i truda. Za razliku od analognih postupaka, kvaliteta same izrade ne ovisi o ljudskom čimbeniku, stoga je ona standardizirana i pouzdana. Primjenom digitalne tehnologije povećava se produktivnost te smanjuju troškovi zbog uštede materijala. Pacijenti puno lakše mogu biti uključeni u tijek terapije te ostvaruju pozitivan dojam o terapeutu zbog praćenja najnovijih trendova u struci (27, 28).

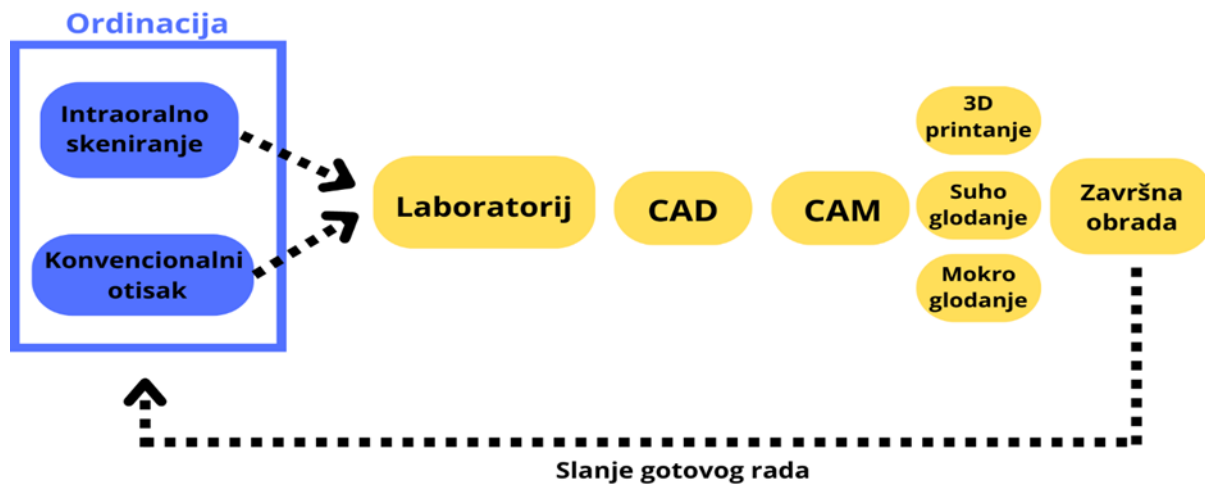
Za primjenu digitalne tehnologije u stomatologiji potrebno je savladati i neke izazove. Iako je došlo do smanjenja cijene digitalne stomatološke opreme, ona je i dalje poprilično visoka, čime takva oprema za dio terapeuta ostaje nedostupna. Osim toga tu se nalaze i troškovi poput mjesečnih ili godišnjih naknada za upotrebu softvera ili pohrane podataka (27).

Rastuću primjenu digitalne tehnologije u stomatologiji omogućio je velik broj različitih CAD/CAM sustava proizvedenih u posljednja četiri desetljeća. Termin CAD/CAM označava računalom potpomognuto oblikovanje (CAD – Computer Aided Design) i računalom potpomognutu izradu (CAM – Computer Aided Manufacturing). Dentalni CAD/CAM sustavi mogu se smatrati digitalnim procesnim lancem u kojem pojedine komponente (faze rada) slijede jedna drugu. Razlikujemo tri komponente koje čine CAD/CAM sustav: skener, računalni program (softver) i proizvodni sustav. Putem skenera odvija se proces digitalizacije tijekom kojeg se prikupljaju podaci kako bi se dobio virtualni model. Potom se u računalnom programu obrađuju prikupljeni podaci te se dizajnira virtualni rad. U konačnici dizajnirani rad izrađuje se putem strojeva koji primjenjuju aditivnu ili suptraktivnu tehnologiju (28, 29).

S obzirom na mjesto gdje se pojedine faze procesa odvijaju, CAD/CAM sustave možemo podijeliti na (28, 30):

- Laboratorijske sustave (engl. labside/in-lab system)
- Ordinacijske sustave (engl. chairside/in-office system)
- Centralizirane proizvodne centre (engl. milling center).

Kod laboratorijskih sustava za dizajn i proizvodnju odgovorni su dentalni tehničari, stoga se procesi odvijaju u dentalnom laboratoriju. Proces digitalizacije obavlja ili doktor dentalne medicine u svojoj ordinaciji putem intraoralnog skenera ili dentalni tehničar putem laboratorijskog skenera skeniranjem izlivenog sadrenog modela.



**Slika 1.** Prikaz slijeda procesa kod primjene laboratorijskih CAD/CAM sustava

Kod ordinacijskih sustava digitalizacija, dizajn i proizvodnja odvijaju se u ordinaciji te je doktor dentalne medicine odgovoran za izvođenje svakog od navedenih procesa. Za upotrebu ovakvih sustava potrebna je dodatna edukacija kliničara.

U sustavima za centraliziranu proizvodnju postupak je u osnovi identičan laboratorijskom načinu, no nakon dizajna virtualni rad šalje se u veći industrijski centar za proizvodnju.

### 2.2.1. Primjena aditivne tehnologije

Aditivna tehnologija na temelju trodimenzionalnog (3D) modela dizajniranog u CAD softveru pruža mogućnost izrade fizičkog objekta dodavanjem materijala sloj po sloj. Razvoj 3D ispisa (3D printanja) seže još iz osamdesetih godina prošlog stoljeća. Godine 1986. patentiran je prvi 3D pisac koji se temeljio na stereolitografiji (SLA). U godinama koje su uslijedile razvoj tehnologije je ubrzano napredovao te su 3D pisaci postali manji i jeftiniji, a područje primjene sve veće. U dentalnoj medicini 3D ispis upotrebljava se: I) u implantologiji za proizvodnju kirurških predložaka, II) u protetici za izradu radnih modela, individualnih žlica za otiske, privremenih kruna i mostova, metalnih baza proteza, III) u ortodonciji za proizvodnju alignera i retainera, IV) za izradu okluzijskih udlaga. Raspon materijala koji se mogu ispisivati također se sve više proširivao pa danas možemo ispisivati plastiku, metal i keramiku. Trodimenzionalni ispis omogućuje da se trodimenzionalni objekti mogu izraditi u gotovo neograničenom broju oblika i složenosti. Prednost se očituje i u uštedi materijala jer se troši samo onaj materijal koji je potreban za stvaranje objekta i potpornih struktura. Ograničenje koje se pojavljuje kod primjene ove tehnologije najviše se očituje u materijalima koji se mogu upotrijebiti za 3D ispis. Posebno u području polimera, odnosno fotopolimera koji se i upotrebljavaju za izradu udlaga. Ipak posljednjih nekoliko godina napravljeni su značajni pomaci (31). Najčešće aditivne tehnike koje se primjenjuju za slojevanje fotopolimera jesu: stereolitografija, digitalna svjetlosna obrada i polyjet postupak (32).

#### Stereolitografija (engl. Stereolithography, SLA)

Stereolitografija bila je prva aditivna tehnika koja se pojavila na tržištu. Ova tehnika zasniva se na principu stvrdnjavanja fotoosjetljive tekućine u određeni trodimenzionalni oblik putem ciljanog osvjetljavanja laserom. Proces se odvija tako da ultraljubičasti laser iscrtava presjek objekta na poroznoj platformi koja je uronjena u tekuću smolu. Potom se iscrtani presjek polimeriziran, a platforma se prema dolje pomiče za udaljenost koja odgovara zadanoj debljini sloja objekta. Tada nepolimerizirana smola prekrije prethodni sloj i cijeli postupak se ponavlja dok se u potpunosti ne ispiše objekt (32).



### Digitalna svjetlosna obrada (engl. Digital light processing, DLP)

Digitalna svjetlosna obrada spada među najpopularnije aditivne tehnike današnjice. Dizajn DLP pisača vrlo je sličan SLA pisaču, a glavna je razlika izvor svjetlosti koji se upotrebljava. U tehnici digitalne svjetlosne obrade fotopolimer se stvrdnjava putem projekcijske tehnologije gdje kratkovalno svjetlo prolazi kroz digitalne mikrozrcalne uređaje (engl. digital micromirror device) koji čine srž ove tehnike. Tako je omogućena polimerizacija cijelog sloja tekućine. Zato je proces ispisa značajno ubrzan (32).

### Polyjet postupak (engl. polyjet printing, PP)

Polyjet postupak spada u injekcijsku tehniku gdje se materijal u tekućem obliku otpušta iz stotine mlaznica na platformu te se ondje polimerizira ultraljubičastim svjetlom. Kada se završi ispis jednog sloja, platforma se spušta za debljinu jednog sloja objekta te se postupak ponavlja sve dok se u potpunosti ne izradi objekt. Posebnost ove tehnike je mogućnost ispisa vrlo kompleksnih objekata koji se sastoje od različitih materijala (31,32).

## **2.2.2. Primjena suptraktivne tehnologije**

Suptraktivna tehnologija temelji se na procesu glodanja kod kojeg brusna tijela uklanjaju višak materijala iz bloka sve dok se ne postigne željeni oblik prethodno dizajniranog objekta. Proces glodanja može se odvijati u mokrim ili suhim uvjetima. Blokovi koji se upotrebljavaju za ovaj postupak mogu biti proizvedeni od različitih materijala, u različitim oblicima, veličinama i nijansama (33). Za izradu okluzijskih udlaga upotrebljavaju se prozirni blokovi sintetičkih polimernih materijala poput polimetilmetakrilat (PMMA) te u novije vrijeme polietereeterketon (PEEK) koji spada u skupinu polimera visokih performansi. Ovaj materijal odlikuje biokompatibilnost, dobra mehanička svojstva, otpornost na visoke temperature, niska apsorpcija vlage i nizak modul elastičnosti, fleksibilnost i visoka otpornost na kemijsko trošenje (34). Strojeve koji obavljaju glodanje pod računalnim nadzorom možemo podijeliti s obzirom na broj sadržanih osi za glodanje: I) strojeve s tri osi – sposobnost kretanja u tri ravnine, II) strojeve s četiri osi – uz sposobnost pomicanja u tri ravnine imaju mogućnost i rotacije držača bloka, III) strojeve s pet osi – uz navedeno mogu rotirati i glavu glodalice. (35).

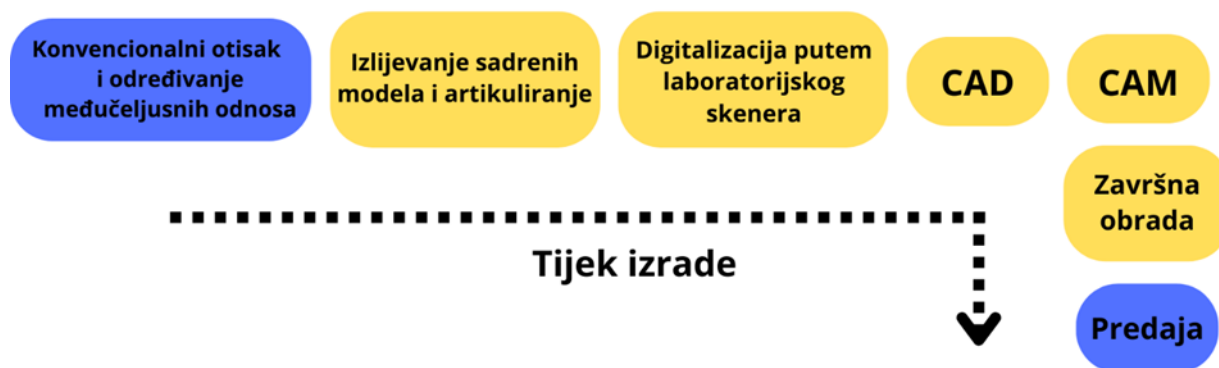
### 2.2.3. Klinički i laboratorijski protokol izrade

Uvođenjem digitalne tehnologije u kliničku i laboratorijsku praksu značajno se promijenio tijek rada pri izradi brojnih restauracija i intraoralnih naprava, pa tako i okluzijskih udlaga. Pregledom literature možemo pronaći dva različita protokola izrade.

#### Djelomično digitaliziran tijek rada ( engl. partly digitized workflow)

Kod ovog tijeka rada neki procesi su i dalje analogni. U prošlosti, glavni razlog za primjenu ovog načina rada bili su nedovoljno usavršeni intraoralni skeneri. Danas se ovaj tijek rada primjenjuje u ordinacijama koje ne posjeduju intraoralni skener, ali surađuju s laboratorijem koji primjenjuje digitalne tehnologije.

Terapeut uzima analogni otisak gornje i donje čeljusti, određuje međučeljusne odnose i registrira položaj gornje čeljusti onako kako je ranije opisano u kliničkom dijelu konvencionalnog protokola izrade. Potom u laboratoriju dentalni tehničar izliva sadrene modele te postavlja u artikulatorka također ranije opisanim načinom. Nakon artikuliranja, modeli se iz artikulatorka postavljaju u laboratorijski skener. Laboratorijski skener prenosi modele i međučeljusne odnose u digitalizirani oblik u odnosu 1 : 1. Završno slijede postupci dizajniranja i proizvodnje putem CAD/CAM sustava te završna obrada i predaja rada (36, 37).



**Slika 2.** Prikaz djelomično digitaliziranog tijeka rada u postupku izrade okluzijske udlage (plavo – kliničke faze, žuto – laboratorijske faze)

### Potpuno digitaliziran tijek rada (engl. fully digitized workflow)

Postupak izrade okluzijske udlage možemo podijeliti u nekoliko koraka:

#### A. Intraoralno skeniranje

Primjenom intraoralnog skenera nastaje optički otisak gornjeg i donjeg zubnog luka s pripadajućim mekotkivnim strukturama. Intraoralni skeneri za stvaranje digitalnog otiska primjenjuju različite tehnologije poput aktivne triangulacije, aktivno uzorkovanje valne fronte te konfokalne mikroskopije. Te tehnologije omogućuju računalnom programu precizne informacije o veličini, položaju i međusobnom odnosu tkiva koje skeniraju. Da bi preciznost informacija bila što bolja, potrebno je obratiti pozornost na suhoću skeniranih površina, očuvanost leće, okolnu rasvjetu i tehniku skeniranja. Brojne su prednosti upotrebe intraoralnog skenera u usporedbi s konvencionalnim otiskom: I) terapeut imedijatno na ekranu može vidjeti povećani virtualni model te po potrebi ponoviti cijeli ili dio digitalnog otiska, II) virtualni model jednostavno se pohranjuje te je u svakom trenutku dostupan terapeutu, III) uzimanjem digitalnog otiska nema potrebe za isprobavanjem žlice, miješanjem materijala i njegovim stvrdnjavanjem kao ni fizičkog slanja otiska u laboratorij stoga dolazi do uštede vremena i troškova, IV) eliminiraju se sve pogreške koje nastaju zbog nesavršenosti materijala koji se upotrebljavaju za uzimanje otiska i izradu sadrenih modela, V) sam postupak ugodniji je pacijentima, posebno onima koji imaju izražen refleks povraćanja (38, 39).

#### B. Određivanje međučeljusnih odnosa

Da bi se virtualni modeli gornje i donje čeljusti mogli pravilno pridružiti u virtualnom artikulatu u položaju centrične relacije, potrebno je izraditi centrični registar. Izrada centričnog registrata istovjetna je ranije opisanom konvencionalnom načinu. Nakon izrade, s pomoću centričnog registrata pacijenta dovedemo u položaj centrične relacije te takav položaj s vestibularne strane registriramo intraoralnim skenerom. Program intraoralnog skenera s pomoću algoritma najboljeg preklapanja superponira dva registrirana digitalna otiska. Po potrebi intraoralnim skenerom mogu se registrirati i ekscentrične kretnje pacijenta. U konačnici virtualni modeli gornje i donje čeljusti u trodimenzionalnom prostoru programa nalaze se u registriranom međučeljusnom odnosu pri čemu je odnos gornje i donje čeljusti podignut za debljinu centričnog registrata (37, 40).

### C. Računalom potpomognuto oblikovanje (CAD)

U standardnom transformacijskom jeziku (STL) datoteka iz programa intraoralnog skenera putem interneta šalje se u CAD program. Dentalni tehničar virtualne modele postavlja u virtualni artikulatork kako bi se rad dizajnirao u pravilnim okluzijskim odnosima. Najprije se utvrđuje okluzijska ravnina te odabire čeljust za koju želimo izraditi okluzijsku udlagu. Potom se definira smjer uvođenja te se prema tom smjeru automatski popunjavaju sva podminirana mjesta. Nakon toga slijedi individualno označavanje rubova udlage s vestibularne i oralne strane. Prema definiranim rubovima program postavlja virtualnu voštanu ploču jednake debljine. Program automatski izrađuje okluzijsku morfologiju tako da u statičkoj okluziji udlaga ostvaruje najveću moguću površinu okluzijskih dodira sa stražnjim zubima donje čeljusti u prethodno registriranom međučeljusnom odnosu. Virtualnim nožem za vosak okluzijski kontakti se individualiziraju. Krajnji cilj je postići točkaste dodire, minimalno jedan, a maksimalno tri okluzijska dodira na udlagi po jednom zubu donje čeljusti. Okluzijska morfologija udlage prilagođava se i u dinamičkoj okluziji. Protruzijsku kretnju vode prednji zubi pri čemu su stražnji zubi bez dodira. Laterotruzijske kretnje vode očnjaci radne strane, a na neradnoj strani zubi su bez kontakta. Virtualnim alatom za zaglađivanje voska napravi se završno zaglađivanje površina udlage kako bi se kompenzirale razlike u visini okluzijske površine (37, 40, 41). Dizajniranje udlage u CAD softveru dentalnom tehničaru olakšava i ubrzava izradu na više načina: I) proces dizajniranja provodi se s velikom preciznošću zbog mogućnosti velikog povećanja na ekranu, II) korekcija tijekom dizajniranja je jednostavnija nego kod analognog postupka, III) pojedini postupci su automatizirani (28).

### D. Računalom potpomognuta izrada (CAM)

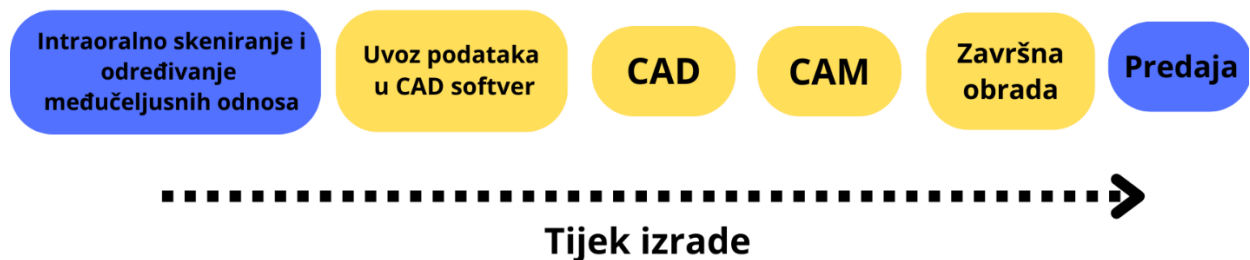
Jednom kada je udlaga završno oblikovana i okluzijski usklađena u CAD softveru putem .STL datoteke šalje se na izradu. Strojevi koji izrađuju okluzijsku udlagu mogu primjenjivati aditivnu ili suptraktivnu tehnologiju. Dok se kod suptraktivne proizvodnje iz bloka uklanja višak materijala, kod aditivne proizvodnje materijal se nanosi slojevanjem do stvaranja konačnog oblika (35).

### E. Završna obrada

Završna obrada razlikuje se ovisno o odabranom proizvodnom procesu. Kod aditivne proizvodnje najprije je potrebno sastrugati isprintane dijelove s platforme 3D pisača. Potom slijedi ispiranje u izopropanolu u za to namijenjenom uređaju. Nakon sušenja postavljaju se u polimerizacijski uređaj kako bi se objekti završno polimerizirali. U konačnici potporni materijal se odvaja od udlage, a udlaga se brusnim tijelima i polirerima zaglađuje i polira (42). Kod suptraktivne proizvodnje udlaga se odvaja od ostatka bloka te se obrađuje kako bi spojevi udlage bili zaglađeni, a površina ispolirana (37).

### F. Predaja okluzijske udlage

Doktor dentalne medicine predaje okluzijsku udlagu pacijentu, a prije toga izvodi sve one provjere koje su ranije opisane kod postupka konvencionalne izrade.



**Slika 3.** Prikaz potpuno digitaliziranog tijeka rada u postupku izrade okluzijske udlage (plavo – kliničke faze, žuto – laboratorijske faze)



Digitalne tehnologije postaju svakodnevnica u stomatološkoj praksi te se nameće potreba za usporedbom novih protokola izrade s konvencionalnim metodama. Na samim počecima implementacije digitalnih metoda u klinički rad najveći problemi bili su preciznost otisaka, problem određivanja međučeljsnih odnosa te naposljetku i preciznost samog protetskog ili drugog nadomjeska. Danas, klinički rezultati govore u korist preciznosti brzo napredujućih digitalnih tehnologija koja nadmašuje konvencionalne tehnike, a protokoli rada koji se primjenjuju umanjuju, a ponekad i eliminiraju mogućnost pogreške. Međutim, produkcija kvalitetnih znanstvenih radova koji bi potvrdili i objektivizirali kliničke rezultate teško hvataju korak brzog tehnološkog razvoja. Primjerice, vrlo je malo studija koje su usporedile preciznost međučeljsnog registrata dobivenog konvencionalnim i digitalnim metodama i iako one govore u prilog digitalnim tehnologijama, zbog manjka standardiziranosti znanstvenih i kliničkih metoda, za takav zaključak potrebno je još proučavanja (43). Ipak, zbog izrazito pojednostavljenog tijeka rada i dobrih kliničkih rezultata trenutačno u brojnim ordinacijama digitalne tehnologije postaju metoda izbora.

Digitalni klinički i laboratorijski postupci primjenjuju se i pri izradi okluzijskih udlaga.

Klinički postupci koji prethode konvencionalnim laboratorijskim metodama (izrada postupkom kivetiranja i izrada nanošenjem akrilata na foliju) te klinički postupci kod djelomično digitaliziranog tijeka izrade ne razlikuju se jer obuhvaćaju isti slijed postupaka. Vrlo važna razlika spomenutih metoda rada i potpuno digitaliziranog tijeka izrade očituje se u primjeni intraoralnog skenera kojim postizemo digitalni otisak. Primjenom intraoralnog skenera dolazi do uštede vremena, smanjuju se troškovi zbog uštede materijala i potrebe za dostavom fizičkog otiska, dentalnom tehničaru otisak je dostupan u roku od nekoliko minuta stoga može ranije početi s izradom. Također, sam postupak ugodniji je pacijentima (38, 39). Još jedna razlika koju treba istaknuti jest ta da u opisanim digitalnim postupcima izrade okluzijske udlage nije upotrijebljena niti jedna tehnika za registracija položaj gornje čeljusti prema bazi lubanje. Jedina studija koja je do danas evaluirala važnost primjene obraznog luka tijekom CAM/CAD izrade okluzijske udlage jest randomizirana kontrolirana studija autora Alqutaibi, A.Y. i sur. Zaključak studije jest da primjena obraznog luka ne utječe na zadovoljstvo pacijenta i vrijeme potrebno za prilagodbu okluzijske udlage (36). Ipak, za potvrdu takvog zaključka potrebno je izraditi više studija.

Značaj i prednost izrade okluzijske udlage primjenom digitalne tehnologije najviše vidimo u proizvodnim postupcima u laboratoriju. Kod konvencionalnih metoda izrade najprije je potrebno izliti sadrene modele te ih s pomoću „prijenosnika“ i registrata pravilno postaviti u artikulatork. Osim što navedene radnje zahtijevaju puno vremena zbog čekanja da se sadra stvrdne, stvrdnjavanjem sadre dolazi do ekspanzije, što se naknadno očituje nepodudaranjem stanja u ustima i na modelu. Primjenom digitalne tehnologije navedeno je izbjegnuto. Vrijeme potrebno za izradu udlage putem digitalnih tehnologija štedi se i zbog postojanja automatskih procesa u CAD softveru. Softver automatski odredi i ispuni podminirana područja modela te u grubo izradi okluzijsku morfologiju udlage. Osim toga, dentalni tehničar znatno jednostavnije napravi korekcije tijekom dizajniranja.

Tijekom konvencionalne izrade potrebno je paralelometrom odrediti protetski ekvator, ispuniti sva podminirana mjesta voskom te tek onda krenuti s izradom okluzijske morfologije udlage koja također iziskuje više vremena. Kontrola minimalne debljine udlage često je otežana prilikom izrade konvencionalnim metodama, CAD softver i ovdje pokazuje svoje prednosti jer osigurava jednakomjernu debljinu.

Primjenom digitalne tehnologije sama fizička izrada vrši se putem strojeva pod računalnim nadzorom stoga je proces standardiziran i pouzdan. Znatna prednost je i ta da se time otklanja mogućnost ljudske pogreške tijekom izrade. U slučaju da pacijent izgubi udlagu, vrlo jednostavno se izradi duplikat bez potrebe za ponovnim provođenjem kliničkih postupaka.

U postupku izrade okluzijskih udlaga konvencionalnim metodama upotrebljava se samostvrdnjavajući akrilat koji je potrebno dodatno polimerizirati u za to predviđenom uređaju u odgovarajućim uvjetima. Kao posljedica toga dolazi do nepoželjne dimenzijske promjene tzv. polimerizacijsko skupljanje. Polimerizacijsko skupljanje akrilata može dovesti do nepreciznosti dosjeda udlage te neodgovarajućih kontaktnih točaka. Upotrebom blokova materijala i fotopolimera takva kontrakcija je izbjegnuta, a pokazalo se i da takvi materijali imaju manje pora i manji sadržaj zaostalog monomera od konvencionalnih akrilatnih polimera (37).

Kao glavni nedostatak primjene digitalne tehnologije trenutačno je činjenica da za brojne postupke nedostaje dobro definiran, univerzalno prihvaćen tijek rada koji se može lako integrirati u praksi. Uz to, takva primjena podrazumijeva investiranje u skupu opremu a izazov predstavlja i pronalazak dentalnih laboratorija koji u svojoj svakodnevnoj praksi primjenjuju digitalni tijek rada (27).





- Okluzijske udlage možemo definirati kao bilo koje mobilne, umjetne, okluzijske površine koja mijenja odnos donje čeljusti prema gornjoj i upotrebljava se za dijagnostiku ili terapiju.
- Dvije najčešće indikacije za izradu okluzijskih udlaga jesu temporomandibularni poremećaji i bruksizam. Njihovom uporabom u velikom broju slučajeva dolazi do značajnog smanjenja orofacijalne boli.
- Izrada okluzijskih udlaga već se desetljećima odvija putem konvencionalnih metoda: postupkom kivetiranja i nanošenjem akrilata na foliju. Dolaskom novih digitalnih tehnologija, udlage su se počele izrađivati procesima glodanja i 3D ispisa.
- Potpuno digitalizirani tijek rada dovodi do uštede vremena i materijala pa su zbog toga smanjeni troškovi izrade.
- Dentalnom tehničaru značajno je olakšan rad. Laboratorijski postupci poput izlivanja sadre, artikuliranja modela te uporabe paralelometra su izbjegnuti. Zbog korištenja strojeva pod računalnim nadzorom kontrola kvalitete izrade je unaprijeđena.
- Pacijentovo zadovoljstvo je povećano zbog ugodnijeg uzimanja otisaka, lakšeg uključivanja u tijek terapije te u konačnici boljeg dosjeda i veće ugodnosti nošenja.
- Izrada okluzijskih udlaga primjenom digitalnih tehnologija pojednostavljuje tijek rada i daje dobre kliničke rezultate.
- Postoji potreba za izradom dodatnih, kvalitetnih znanstvenih radova koji uspoređuju ova dva oblika izrade, no dosadašnja literatura sugerira brojne prednosti uporabe digitalne tehnologije u izradi okluzijskih udlaga.



1. Badel T. Temporomandibularni poremećaji i stomatološka protetika. Zagreb: Medicinska naklada; 2007.
2. Laskin DM. Etiology of the pain-dysfunction syndrome. *J Am Dent Assoc.* 1969;79:147–53.
3. Alajbeg I, Živković K. Uloga stabilizacijske udlage u liječenju temporomandibularnih poremećaja. *Acta Med Croat.* 2015; 69:33-43.
4. Li DTS, Leung YY. Temporomandibular Disorders: Current Concepts and Controversies in Diagnosis and Management. *Diagnostics.* 2021;6:459.
5. Manfredini D, Guarda-Nardini L, Winocur E, Piccotti F, Ahlberg J, Lobbezoo F. Research diagnostic criteria for temporomandibular disorders: a systematic review of axis I epidemiologic findings. *Oral Surg Oral Med Oral Pathol Oral Radiol Endodontology.* 2011;112:453–62.
6. Okeson P. Jeffrey. Temporomandibularni poremećaji i okluzija. Zagreb: Medicinska naklada; 2008.
7. Manfredini D. Current concepts on temporomandibular disorders. London: Quintessence; 2010.
8. Laplanche O, Ehrmann E, Pedetour P, Duminil G. TMD clinical diagnostic classification (Temporo Mandibular Disorders). *J Dentofac Anom Orthod.* 2012;15:202.
9. Schiffman E, Ohrbach R, Truelove E, Look J, Anderson G, Goulet JP, et al. Diagnostic Criteria for Temporomandibular Disorders (DC/TMD) for Clinical and Research Applications: Recommendations of the International RDC/TMD Consortium Network\* and Orofacial Pain Special Interest Group†. *J Oral Facial Pain Headache.* 2014;28:6–27.
10. Liu F, Steinkeler A. Epidemiology, Diagnosis, and Treatment of Temporomandibular Disorders. *Dent Clin North Am.* 2013;57:465–79.
11. Vrbanović E, Alajbeg IZ. Long-term Effectiveness of Occlusal Splint Therapy Compared to Placebo in Patients with Chronic Temporomandibular Disorders. *Acta Stomatol Croat.* 2019;53:195–206.
12. Manfredini D, Lobbezoo F. Relationship between bruxism and temporomandibular disorders: a systematic review of literature from 1998 to 2008. *Oral Surg Oral Med Oral Pathol Oral Radiol Endod.* 2010;109:e26-e50
13. de la Hoz-Aizpurua JI, Diaz-Alonso E, LaTouche-Arbizu R, Mesa-Jimenez J. Sleep bruxism. Conceptual review and update. *Med Oral Patol Oral Cirugia Bucal.* 2011;16:231–8.
14. DuPont JS, Brown CE. Occlusal Splints From the Beginning to the Present. *CRANIO.* 2006;24:141–5.

15. Behr, Michael, Knüttel, Helge, Fanghänel, Jochen, Kirschneck, Christian, Proff, Peter. The history of the concepts in treating craniomandibular dysfunctions using occlusal appliances. A review. 2018 [cited 2022 Aug 23]; Available from: <https://epub.uni-regensburg.de/id/eprint/37560>
16. The Glossary of Prosthodontic Terms. *J Prosthet Dent.* 2017;117:C1-e105.
17. Greene CS, Menchel HF. The Use of Oral Appliances in the Management of Temporomandibular Disorders. *Oral Maxillofac Surg Clin N Am.* 2018;30:265–77.
18. Dylina TJ. A common-sense approach to splint therapy. *J Prosthet Dent.* 2001;86:539–45.
19. Cindrić M, Badel T. Okluzijska udlaga u terapiji temporomandibularnih poremećaja. *Sonda.* 2012;13:21–3.
20. Pihut M, Gorecka M, Ceranowicz P, Wieckiewicz M. The Efficiency of Anterior Repositioning Splints in the Management of Pain Related to Temporomandibular Joint Disc Displacement with Reduction. *Pain Res Manag.* 2018;2018:9089286.
21. Kirk WS. Magnetic resonance imaging and tomographic evaluation of occlusal appliance treatment for advanced internal derangement of the temporomandibular joint. *J Oral Maxillofac Surg Off J Am Assoc Oral Maxillofac Surg.* 1991;49:9–12.
22. Badel T, Pandurić J, Kraljević S, Dulčić N. Inicijalno liječenje protetskih pacijenata Michiganskom udlagom. *Acta Stomatol Croat.* 37:207–10.
23. Schindler HJ, Türp JC. Occlusal splints for craniomandibular dysfunction. Batavia, IL: Quintessence Publishing Co, Inc; 2020.
24. Mehulić, K. et al. *Dentalna medicina - vodič za praktičare.* Zagreb: Medicinska naklada; 2020.
25. Michelotti A, Iodice G. The role of orthodontics in temporomandibular disorders. *J Oral Rehabil.* 2010;37:411–29.
26. Špalj S, et al. *Ortodontski priručnik.* Rijeka: Medicinski fakultet Sveučilišta u Rijeci; 2012.
27. Fung L, Brisebois P. Implementing Digital Dentistry into Your Esthetic Dental Practice. *Dent Clin North Am.* 2020;64:645–57.
28. Zimmermann M. Digitalni tijek rada u laboratoriju i ordinaciji. *Quintessence Dent Teh.* 2017;85:104–17.
29. S S, Shankari V, Chacko Y. Computer Aided Designing/Computer Aided Manufacturing in Dentistry (CAD/ CAM) – A Review. *Int J Curr Res Rev.* 2018;10:20–4.

30. Baroudi K, Ibraheem SN. Assessment of Chair-side Computer-Aided Design and Computer-Aided Manufacturing Restorations: A Review of the Literature. *J Int Oral Health JIOH*. 2015;7:96–104.
31. Schweiger J, Edelhoff D, Güth JF. 3D Printing in Digital Prosthetic Dentistry: An Overview of Recent Developments in Additive Manufacturing. *J Clin Med*. 2021;10:2010.
32. Revilla-León M, Özcan M. Additive Manufacturing Technologies Used for Processing Polymers: Current Status and Potential Application in Prosthetic Dentistry. *J Prosthodont Off J Am Coll Prosthodont*. 2019;28:146–58.
33. Abduo J, Lyons K, Bennamoun M. Trends in computer-aided manufacturing in prosthodontics: a review of the available streams. *Int J Dent*. 2014;2014:783948.
34. Wang S, Li Z, Ye H, Zhao W, Liu Y, Zhou Y. Preliminary clinical evaluation of traditional and a new digital PEEK occlusal splints for the management of sleep bruxism. *J Oral Rehabil*. 2020;47:1530–7.
35. Mehulić, K. et al. *Dentalni materijali*. Zagreb: Medicinska naklada; 2017.
36. Alqutaibi AY, Algabri R, Ibrahim WI, Borzangy S. Does the facebow affect the outcome of CAD/CAM occlusal splint. Randomized clinical trial. *Saudi Dent J*. 2021;33:628–34.
37. Dedem P, Jens Christoph T. Digital Michigan splint – from intraoral scanning to plasterless manufacturing. *Int J Comput Dent*. 2016;19:63-76
38. Alghazzawi TF. Advancements in CAD/CAM technology: Options for practical implementation. *J Prosthodont Res*. 2016;60:72–84.
39. Abduo J. Accuracy of Intraoral Scanners: A Systematic Review of Influencing Factors. *Eur J Prosthodont Restor Dent*. 2018;26:101–21.
40. Venezia P, Lo Muzio L, De Furia C, Torsello F. Digital manufacturing of occlusal splint: from intraoral scanning to 3D printing. *Journal of Osseointegration*. 2019;11: 535–9.
41. Hellmann D. *Praksa izrade udlaga*. Quintessence Dent Teh. 2020;19:190–206.
42. Application Guide: 3D Printing Splints & Occlusal Guards [Internet]. Formlabs. [cited 2022 Sep]. Available from: <https://dental.formlabs.com/indications/splints-and-occlusal-guards/guide/>
43. Iwauchi Y, Tanaka S, Kamimura-Sugimura E, Baba K. Clinical evaluation of the precision of interocclusal registration by using digital and conventional techniques. *J Prosthet Dent*. 2021;4:81–9.



Petar Ilić rođen je 25. veljače 1998. godine u Osijeku. Rano djetinjstvo provodi u Osijeku gdje započinje svoje osnovnoškolsko obrazovanje. U Zagrebu završava Osnovnu školu Bartola Kašića i X. gimnaziju. Studij dentalne medicine na Zagrebačkom sveučilištu upisuje 2016. godine. Tijekom studija dvije godine nalazi se u sastavu izvršnog odbora USDM-a i aktivno sudjeluje u radu brojnih studentskih projekata. Više godina asistira u privatnoj poliklinici i provodi radionice o oralnoj higijeni kao certificirani iTOP instruktor.