

# Evolucija dizajna reznja u parodontnoj kirurgiji

---

Nižetić, Mirjam

Master's thesis / Diplomski rad

2022

Degree Grantor / Ustanova koja je dodijelila akademski / stručni stupanj: **University of Zagreb, School of Dental Medicine / Sveučilište u Zagrebu, Stomatološki fakultet**

Permanent link / Trajna poveznica: <https://um.nsk.hr/um:nbn:hr:127:190167>

Rights / Prava: [Attribution-NonCommercial 4.0 International](#)/[Imenovanje-Nekomercijalno 4.0 međunarodna](#)

Download date / Datum preuzimanja: **2024-10-03**



Repository / Repozitorij:

[University of Zagreb School of Dental Medicine Repository](#)





Sveučilište u Zagrebu

Stomatološki fakultet

Mirjam Nižetić

# **EVOLUCIJA DIZAJNA REŽNJA U PARODONTNOJ KIRURGIJI**

DIPLOMSKI RAD

Zagreb, 2022.

Rad je ostvaren u: Zavodu za parodontologiju Stomatološkog fakulteta Sveučilišta u Zagrebu

Mentor rada: prof. dr. sc. Darije Plančak, redoviti profesor na Zavodu za parodontologiju

Stomatološkog fakulteta u Zagrebu

Lektor hrvatskog jezika: (Lucija Benkus, mag. philol. croat.)

Lektor engleskog jezika: (Oriana Ribić, mag. philol. angl.)

Sastav Povjerenstva za obranu diplomskog rada:

1. \_\_\_\_\_

2. \_\_\_\_\_

3. \_\_\_\_\_

Datum obrane rada: \_\_\_\_\_

Rad sadrži: 34 stranice

0 tablica

4 slika

1 CD

Rad je vlastito autorsko djelo, u potpunosti samostalno napisano uz naznaku izvora drugih autora i dokumenata korištenih u radu. Sve ilustracije (tablice, slike i dr.) u radu izvorni su doprinos autora diplomskog rada, osim ako nije drugačije navedeno. Autor je odgovoran za pribavljanje dopuštenja za korištenje ilustracija koje nisu njegov izvorni doprinos, kao i za sve eventualne posljedice koje mogu nastati zbog nedopuštenoga preuzimanja ilustracija, odnosno propusta u navođenju njihovoga podrijetla.

## **Zahvala**

Zahvaljujem svojoj dragoj mentorici, dr. sc. Larisi Musić, na ljubaznosti, stručnosti, pomoći i suradnji prilikom pisanja ovoga rada, ali i za vrijeme studiranja.

Posebno želim zahvaliti svojim roditeljima, bratu i sestri koji su uvijek uz mene i koji su me tijekom svih šest godina studiranja poticali i ohrabivali. Hvala i cijeloj mojoj obitelji na neizmjernej motivaciji i ljubavi.

Hvala mom Filipu na bezuvjetnoj i neiscrpoj podršci pruženoj tijekom studiranja.

Zahvaljujem prijateljima i kolegama na svim lijepim trenucima i pomoći pruženoj tijekom studija.

Želim zahvaliti i svim djelatnicima Stomatološkoga fakulteta Sveučilišta u Zagrebu.

Hvala Ti!

## EVOLUCIJA DIZAJNA REŽNJA U PARODONTNOJ KIRURGIJI

### Sažetak

Pojam parodontne kirurgije podrazumijeva kirurške postupke čiji je cilj ponovno uspostavljanje normalne funkcije ili izgleda potpornih tkiva zuba kao posljedice parodontitisa ili drugih neupalnih uzroka. Uspjeh parodontološkoga kirurškog zahvata ovisi o različitim faktorima, uključujući vještine operatera i odabir pacijenta, te adekvatan odabir tehnike s obzirom na individualan klinički nalaz. U regenerativnoj, rekonstruktivnoj parodontološkoj kirurgiji odabir dizajna režnja i prigodne tehnike šivanja preduvjet su za uspješan ishod. Cilj im je osigurati uvjete za odgovarajuću stabilnost rane, primarno zatvaranje te time i primarno cijeljenje tkiva, što omogućuje nesmetano formiranje te sazrijevanje podležećega tkiva. U tome smislu, dizajn režnja i tehnika šivanja čine najveću ulogu u postizanju maksimalnoga potencijala rekonstruktivnih materijala kao što su membrane, nadomjesni materijali i biološki agensi. Iz povijesne perspektive, evolucija kirurških tehnika započinje tehnikama gingivektomije u drugoj polovici 19. stoljeća, nakon čega kreće razvoj ranih kirurških tehnika, tzv. operacije režnja. Glavna problematika klasičnih pristupnih režnjeva jest nemogućnost postizanja primarnoga zatvaranja rane, što je potaknulo evoluciju dizajna režnja u smislu očuvanja suprakrestalnih interdentalnih mekih tkiva. Kirurške tehnike “očuvanja papile” mogu podrazumijevati obostrano odizanje režnja uz uključivanje cijele papile u jedan od režnjeva (PPT, ITM, MPPT i SPPT), jednostrano odizanje režnja uz neodizanje interdentalnoga tkiva (SFA i M-MIST) ili čak potpuno očuvanje integriteta papile uz intrakoštani defekt (EPPT). Posljednje tehnike upotrebom mekotkivnih transplantata omogućuju, uz koštanu regeneraciju, i mekotkivnu rekonstrukciju.

**Ključne riječi:** cijeljenje rane; dizajn režnja; parodontna kirurgija

## **EVOLUTION OF FLAP DESIGN IN PERIODONTAL SURGERY**

### **Summary**

The term periodontal surgery includes surgical procedures that aim to restore the normal function or appearance of the supporting tissues of the teeth that are affected by periodontitis or other non-inflammatory causes. The success of periodontal surgery depends on various factors including operator's skills, patient selection and appropriate choice of techniques when considering an individual's clinical findings. In regenerative, reconstructive periodontal surgery, the choice of flap design and appropriate suturing techniques are a precondition for a successful outcome of the surgery. Their goal is to ensure the conditions for the appropriate stability of the wound and primary closure hence primary healing of the tissue, which enables unhindered formation and maturation of the underlying tissue. In this sense, both flap design and suturing technique play the greatest role in achieving the maximum potential of reconstructive materials such as membranes, replacement materials and biological agents. From a historical perspective, the evolution of surgical techniques begins with gingivectomy techniques in the second half of the 19th century, after which the development of early surgical techniques, commonly named flap operations, began. The main problem of the classic access flaps is the inability to achieve primary wound closure, which prompted the evolution of the flap design in order to preserve the supracrestal interdental soft tissues. Surgical techniques of "preservation of the papilla" can include bilateral flap elevation with the inclusion of the entire papilla in one of the flaps (PPT, ITM, MPPT and SPPT), unilateral flap elevation without lifting interdental tissue (SFA and M-MIST), or even complete preservation of the integrity of the papilla with an intraosseous defect (EPPT). With the use of soft tissue grafts, the latest techniques enable, in addition to bone regeneration, also soft tissue reconstruction.

**Keywords:** wound healing; flap design; periodontal surgery

## SADRŽAJ

1. UVOD .....	1
2. RAZRADA .....	5
2.1. Evolucija režnjeva u parodontnoj regenerativnoj kirurgiji .....	6
2.1.1. Biološka pozadina dizajna režnja .....	6
2.1.2. Kratki povijesni pregled ranih kirurških tehnika .....	7
2.1.3. Problematika klasičnih režnjeva .....	9
2.2. Tehnika očuvanja suprakrestalnih interdentalnih mekih tkiva s obostrano odignutim režnjem .....	9
2.3. Tehnika očuvanja suprakrestalnih interdentalnih mekih tkiva s jednostrano odignutim režnjem i tehnika s potpunim očuvanjem integracije papile .....	12
2.4. Tehnika očuvanja cijele papile (engl. <i>entire papilla preservation technique, EPP</i> ) .....	14
2.5. Tehnike koje uključuju i mekotkivnu augmentaciju .....	15
2.6. Režnjevi u parodontnoj plastičnoj kirurgiji .....	18
3. RASPRAVA .....	22
4. ZAKLJUČAK .....	25
5. LITERATURA .....	27
6. ŽIVOTOPIS .....	33

## Popis skraćenica

CAF – koronalno pomaknuti režanj (engl. *coronally advanced flap*)

CTG – presadak vezivnog tkiva (engl. *connective tissue graft*)

DBBM – deproteinizirani mineral goveđe kosti (engl. *deproteinised bovine bone mineral*)

EDTA – etilendiamintetraoctena kiselina

EMD – derivat matriksa cakline (engl. *enamel matrix derivative*)

EPP – tehnika očuvanja cijele papile (engl. *entire papilla preservation technique*)

FGG – slobodni gingivni transplantat (engl. *free gingival graft*)

FTF – režanj pune debljine (engl. *full thickness flap*)

ITM – tehnika očuvanja interproksimalnog tkiva (engl. *interproximal tissue maintenance*)

LDF – Laser Doppler floumetrija (engl. *laser doppler flowmetry*)

MIS – minimalno invazivna kirurgija (engl. *minimally invasive surgery*)

M-MIST – modificirana minimalno invazivna kirurška tehnika (engl. *modified minimally invasive surgical technique*)

MPPT – modificirana tehnika očuvanja papile (engl. *modified papilla preservation technique*)

MWF – modificirani režanj po Widmanu (engl. *modified Widman flap*)

PPT – tehnika očuvanja papile (engl. *papilla preservation technique*)

SFA – pristup jednim reznjem (engl. *single flap approach*)

SPPT – pojednostavljena tehnika očuvanja papile (engl. *simplified papilla preservation technique*)

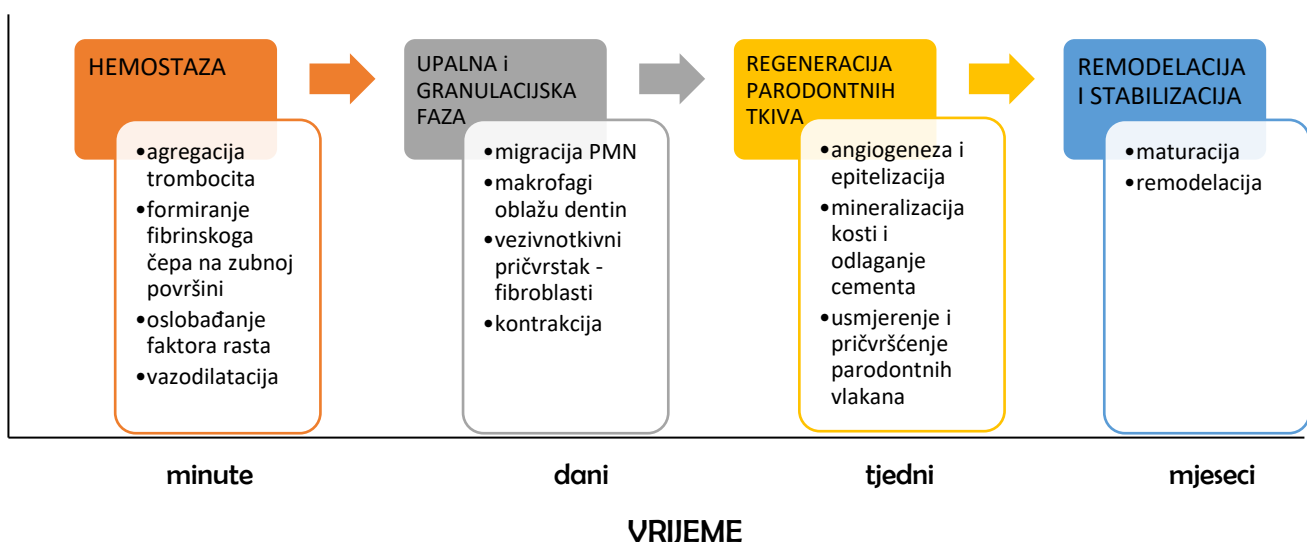


## **1. UVOD**

Rana, prema općoj definiciji, označava oštećenje ili poremećaj normalne anatomske strukture i funkcije (1). Opseg zahvaćenosti može varirati od jednostavnoga narušavanja integriteta epitela kože ili može biti dublje, proširiti se u potkožno tkivo s oštećenjem okolnih struktura kao što su mišići, tetive, živci, žile, parenhimski organi pa čak i kost (2).

Cijeljenje rane je fiziološki složen odgovor organizma na prekid kontinuiteta tkiva. Sam proces uključuje značajan broj kemijskih i fizioloških interakcija na staničnoj i molekularnoj razini (3). Normalan proces cijeljenja rane je dinamičan i složen te uključuje niz koordiniranih događaja. On uključuje krvarenje, koagulaciju, početak akutnog upalnog odgovora na početnu ozljedu, regeneraciju, migraciju i proliferaciju vezivnoga tkiva i stanica parenhima, kao i sintezu proteina ekstracelularnoga matriksa, remodeliranje novoga parenhima i vezivnoga tkiva i taloženje kolagena (4). Proces koji se odvija u trenutku akutne faze popravka tkiva mogu se ujediniti u četiri faze koje slijede vremenskim tokom: (i) koagulacija i hemostaza, počinje odmah nakon ozljede; (ii) upala, koja počinje ubrzo nakon toga; (iii) regeneracija, koja počinje u roku od nekoliko dana od ozljede i obuhvaća glavne procese cijeljenja; i (iv) remodeliranje rane, u kojem se odvija formiranje ožiljnoga tkiva, i koje može trajati do godinu dana ili više (5).

FAZA TKIVNOG SAZRIJEVANJA

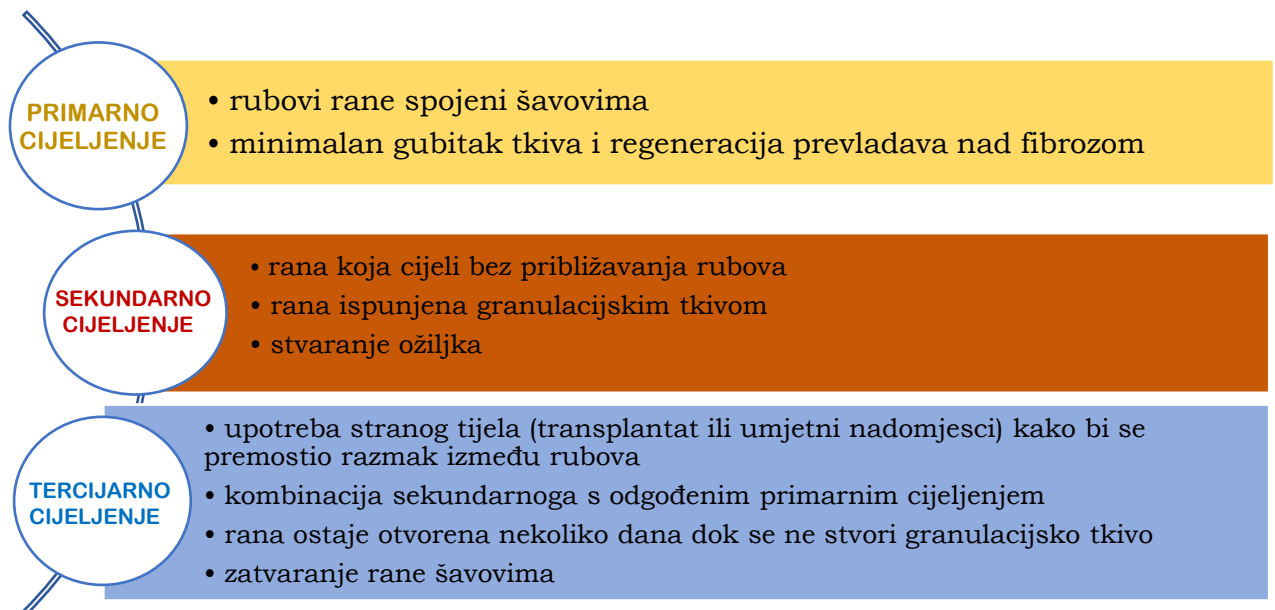


Slika 1. Kronološki prikaz cijeljenja parodontne rane

Do cijeljenja primarnom intencijom dolazi ako se rubovi rane adaptiraju bez napetosti i rastu zajedno s minimalnim stvaranjem novoga tkiva. Primarno cijeljenje (lat. *per primam*) rane uobičajeni je slučaj kirurških incizijskih rana, prema čemu treba težiti u većini parodontoloških kirurških pristupa. Nakon adaptacije rubova, koji bi trebali biti glatki, dobro prokrvljeni i precizno adaptirani, doći će do ostvarenja preduvjeta za primarno cijeljenje. Uska pukotina koja nastaje između rubova rane ispunjava se tankim, ali stabilnim ugruškom, uz stvaranje minimalne lokalne ishemije. Na taj način bakterijska kontaminacija je gotovo nemoguća. Uvijek treba težiti stvaranju povoljnih uvjeta za primarno cijeljenje jer ono osigurava brz postoperativni oporavak. Postupak primarnoga cijeljenja završava regeneracijom tkiva, odnosno povratkom tkiva u njegovo prvobitno netaknuto stanje (lat. *restitutio ad integrum*) (6).

Sekundarno cijeljenje odvija se kod velikih rana sa slabo prilagođenim rubovima. Zatvaranje rane postiže se stvaranjem reparatornoga tkiva. Do sekundarnoga cijeljenja može doći i zbog neadekvatno primijenjenoga primarnog zatvaranja. Neke od tih situacija su: prejako stegnuti rubovi ili neprecizno vezani šavovi te nekroza rubova. Zbog veličine rane, sekundarno cijeljenje zahtijeva više vremena. Nakon cijeljenja obično ostaju vidljiva veća područja ožiljaka. Ožiljkasto tkivo je tkivo manje vrijednosti koje se bojom i teksturom površine značajno razlikuje od okolnoga tkiva (7).

Tercijarno cijeljenje, koje nije uobičajeno u parodontološkoj kirurgiji, podrazumijeva odgođeno cijeljenje, pri čemu je inficirana rana ostavljena otvorena određeni vremenski period (dani). Po eliminaciji infekcije, rana se prekriva kirurškim zatvaranjem okolnoga tkiva.



Slika 2. Tipovi cijeljenja rane

Dizajn reznja ključni je koncept parodontne kirurgije koji osigurava adekvatnu ekspoziciju kirurškoga polja i omogućava pregledan, brz i lakši rad parodontologu. Uz već spomenuti dizajn reznja, jednako bitan faktor za osiguravanje optimalnih funkcionalnih i estetskih parametara u parodontološkoj kirurgiji jest i tehnika šivanja. S obzirom na slojeve tkiva koji su uključeni u režanj, on može biti mukoperiostalni, mukozni ili kombinirani. Mukoperiostalni je režanj pune debljine koji uključuje epitel, submukozno vezivno tkivo i periost te se odiže s površine kosti. Mukozni režanj sadržava epitel i mukozno vezivno tkivo određene debljine, dok na površini kosti ostaje periost i dijelovi vezivnoga tkiva preparirani oštrim disekcijama. Kombinirani režanj podrazumijeva preparaciju reznja koji je u svojim pojedinim dijelovima mukoperiostalni, a u drugima mukozni (8).

Cilj ovoga narativnog preglednog rada jest prikazati evoluciju (dizajna) reznjeva u parodontološkoj kirurgiji s glavnim fokusom na regenerativnu kirurgiju.



## 2.1. Evolucija režnjeva u parodontnoj regenerativnoj kirurgiji

### 2.1.1. Biološka pozadina dizajna režnja

U parodontnoj kirurgiji znanje o sveobuhvatnoj oralnoj topografiji ključno je za dizajniranje željenih incizija. U istraživanju provedenome 1977. godine Mormann i Ciancio koristili su tehniku fluoresceinske angiografije za određivanje promjena u gingivnoj vaskularizaciji nakon različitih parodontnih kirurških zahvata. Rezultati ovoga istraživanja definirali su biološke osnove i pružili razumijevanje važnih koncepata u dizajnu režnja: (i) režanj treba biti dovoljno širok u svojoj bazi da obuhvati glavne gingivalne žile, pri čemu omjer duljine i širine režnja ne bi trebao biti veći od 2:1, (ii) tehnikom šivanja treba postići minimalnu napetost i tkivima treba rukovati nježno tijekom zahvata, (iii) treba izbjegavati pretjerano tanke režnjeve djelomične debljine tijekom pokrivanja avaskularnih područja koja uključuju veliki broj krvnih žila i (iv) potrebno je koristiti režanj pune debljine na apikalnome dijelu kad god je to moguće (9).

Cijeljenje parodontnih defekata nakon operacije režnja sadržajno je složeniji proces od cijeljenja rana na većini drugih mjesta u tijelu. Kada su mukoperiostalni režnjevi postavljeni i zašiveni da pokriju velike parodontne defekte, rana sadrži nekoliko prostora između tkiva, koji se bitno razlikuju po sastavu i biološkoj reakciji. Dakle, površina vezivnoga tkiva režnja će se, s jedne strane, suprotstaviti vaskulariziranome rubu rane koji uključuje vezivno tkivo sluznice i alveolarnu kost, a s druge strane, avaskularnoj ogoljenoj površini korijena. Kako bi se spriječila epitelna ili bakterijska invazija, cijeljenje na tim prostorima, između površine korijena i režnja, ovisi o ranoj organizaciji krvnoga ugruška, koji intervenira u uspostavljanje vezivnotkivnoga pričvrstka, stvarajući otpornost na mehaničke sile koje djeluju na režanj (10). U regeneraciji parodontnih koštanih defekata, stabilnost krvnoga ugruška kritična je faza u procesu cijeljenja. Kako bi se postigla što bolja stabilizacija ugruška, ispod režnja stavlja se membranski materijal. Membrana, osim što onemogućava urastanje stanica u krvni ugrušak, stabilizira ranu na način da štiti fibrinski ugrušak koji prijanja na površinu korijena i projicira vlačne sile na vanjski dio membranskoga materijala.

Upotrebom membrane postiže se ekskluzija epitela i veziva s ciljem dobitka vremena za razvitak koštanih stanica i parodontnoga ligamenta (11).

Također, bitan faktor u adheziji i stabilizaciji ugruška te, posljedično, i važna sastavnica za vlačnu čvrstoću rane jest i površina korijena. Korijenske površine zuba koji je izložen parodontnome džepu mogu sadržavati bakterijske stanice, kao i njihove citotoksične produkte. Na tim površinama prisutne mogu biti hipomineralizacije i nakupine organskih materijala egzogenoga porijekla. Sve te površine predstavljaju lošu podlogu za adsorpciju proteina plazme i naknadnu adheziju fibrina. Kako bi se ustanovili optimalni uvjeti za dobru adheziju ugruška na korijensku površinu, provedena su brojna istraživanja tretiranja korijenske površine. Povoljni rezultati dobiveni su biomodifikacijom površine korijena EDTA-om, limunskom kiselinom i tetraciklinom. Učinkovita biomodifikacija površine korijena uvelike ovisi o koncentraciji i načinu primjene djelatnih tvari (12).

### **2.1.2. Kratki povijesni pregled ranih kirurških tehnika**

#### *Gingivektomija po Robisceku*

Krajem 19. stoljeća istraživač i kliničar, dr. Robiscek, prvi je opisao postupak radikalne gingivektomije. Sam zahvat započeo je mjerenjem dubine džepa kako bi iscrtao liniju kojom će se gingivno tkivo izrezati. Zatim je polukružnim rezom na svakome zubu s labijalne i lingvalne strane zarezao tkivo za uklanjanje. Oštrim instrumentom izrezana je interdentalna gingiva, a preostalo tkivo je uklonjeno kiretama. Uklanjanje mekoga tkiva smatralo se prvom fazom operacije. Sljedeća kirurška faza sastojala se od uklanjanja koštanoga tkiva kirurškim svrdlima (13).

#### *Originalni režanj po Widmanu (engl. Widman flap)*

Dr. Leonard Widman 1916. godine u monografiji „Operativno liječenje alveolarne pioreje“ detaljno je opisao ulogu reznjeva u eliminaciji (inflamiranih) parodontnih džepova (13). U tehnici se prvo rade dvije oslobađajuće incizije bukalno te se one spajaju gingivalnom incizijom koja slijedi oblik gingive svakoga zuba. Zatim se odiže režanj pune debljine te se ovratnik inflamiranoga tkiva uklanja predviđenim instrumentima (kiretama). Nakon toga slijedi postupak preoblikovanja kosti (14). Preoblikovanje kosti izvodi se iz dva razloga: prvo, uklanjaju se oštri vrhovi i rubovi koštanoga tkiva i drugo, remodelacijom kosti uspostavlja se „fiziološki“ izgled alveolarne kosti (15).

*Režanj po Kirklandu (engl. Kirkland flap)*

Nekoliko godina kasnije, točnije 1931. godine, Kirkland je u članku opisao kirurški zahvat koji se koristio u liječenju „parodontnih gnojnih džepova“. Postupak je poznat pod imenom *modificirana operacija režnja*, a u osnovi je bio pristupni režanj za pravilnu obradu korijenske površine intrasulkularnim rezovima kroz dno džepa na labijalnom i lingvalnom dijelu interdentalnog područja. U usporedbi s originalnim režnjem po Widmanu, modificirana operacija režnja pošteduje opsežno žrtvovanje neupaljenoga tkiva i nema apikalnoga pomicanja gingivnoga ruba (14).

*Modificirani režanj po Widmanu (engl. Modified Widman Flap, MWF)*

Ramfjord i Nissle (1974. godine), s ciljem većega očuvanja koštanoga tkiva te postizanjem bliske prilagodbe mekih tkiva korijenu zuba i olakšavanjem oralne higijene pacijenta, modificirali su tehniku koju je Widman prvobitno opisao, pretvarajući je u konzervativni zahvat (15).

Autori su postupak opisali na sljedeći način: početna incizija izvodi se Bard-Parkerovim nožem (br. 11) paralelno s uzdužnom osi zuba te je 0,5 do 1 mm udaljena od slobodnoga ruba gingive, kako bi se osiguralo uklanjanje cijeloga epitela džepa. Druga incizija radi se intrasulkularno oko vrata zuba sve do alveolarne kosti. Treća i posljednja incizija okomita je na korijensku površinu zuba te omogućuje kirurško izrezivanje ovratnika okolnih tkiva zuba. Glavna prednost modificiranoga Widmanovog režnja u odnosu na druge do tad opisane parodontološke kirurške tehnike jest: mogućnost postizanja bliske postoperativne adaptacije zdravih kolagenih vlakana na sve površine zuba, minimalna trauma tvrdih i mekih tkiva te manja izloženost koštanih površina. Ove modifikacije pokušavaju održati visinu gingive, očuvati estetiku, cijeljenje tkiva putem stvaranja dugoga spojnog epitela, uz to olakšavaju i mehaničku kontrolu bakterijskoga plaka koju provodi pacijent (16, 17).



### **2.1.3. Problematika klasičnih reznjeva**

*Tehnika bez očuvanja suprakrestalnih interdentalnih mekih tkiva s obostrano odignutim reznjem*

Glavni nedostatak i problematika modificirane Widmanove tehnike (MWF) i ostalih klasičnih pristupnih reznjeva jest nemogućnost postizanja primarnoga zatvaranja rane. Zbog načina postavljanja kirurških incizija (bukalno/oralno, intrasulkusno/paramarginalno), nakon odizanja samog reznja u interdentalnome prostoru zaostaje značajan dio mekoga tkiva. Ono se mora ukloniti kako bi se eksponirala korijenska površina i omogućilo njeno temeljito čišćenje pod kontrolom oka. Taj neizbježni djelomični gubitak interdentalnih mekih tkiva dovodi do kompromitiranja primarnoga zatvaranja u interdentalnome prostoru. Režanj pune debljine (engl. *full thickness flap*, FTF) jest modifikacija MWF tehnike koja se koristi kod kirurške terapije intrakoštanih defekta kod prednjih zuba. Intrasulkularni se rezovi rade zadržavajući cijelu interpapilarnu debljinu, što rezultira papilama u obliku „pita“. Mukoperiostalni režanj, pune debljine, odiže se na bukalnoj i lingvalnoj/nepčanoj strani te se površina korijena i koštani defekti mehanički očiste. Reznjevi se vraćaju na početno mjesto te se šivaju modificiranim vertikalnim unutaršnjim madrac šavom (18).

### **2.2. Tehnika očuvanja suprakrestalnih interdentalnih mekih tkiva s obostrano odignutim reznjem**

Sve navedene kirurške tehnike karakterizira činjenica da se incizije ne rade kroz interdentalnu papilu. Stoga je bukalna ili oralna papila uključena u kontralateralni oralni ili bukalni režanj, ostavljajući volumen suprakrestalnih mekih tkiva netaknutim u interdentalnome području (18).

*Tehnika očuvanja papile (engl. papilla preservation technique, PPT)*

Prema Takeiu i sur. (1985.), najčešći postoperativni problem povezan s kirurškim postupcima prilikom kojih se koriste nadomjesni materijali jest neposredna, djelomična ili potpuna ekfolijacija materijala. Najčešći uzrok tome problemu jest kirurška tehnika koja rezultira nepotpunim prekrivanjem tkiva nadomjesnoga materijala u interdentalnim područjima.

Čak i ako se postigne dobro prekrivanje tkiva u vrijeme kirurškoga zatvaranja, skupljanje tkiva, povezano s cijeljenjem rane, često će otkriti materijal tijekom postoperativnoga razdoblja cijeljenja. Takei je, stoga, 1985. godine opisao prvu tehniku očuvanja papile (engl. *papilla preservation technique*, PPT). Naročita indikacija za ovu tehniku bili su kirurški postupci u kojima su se koristili koštani transplantati i sintetički materijali u terapiji parodontnih koštanih defekata (13).

Nakon primjene anestezije u željeno područje, opseg koštanoga defekta utvrđuje se sondiranjem te se radi intrasulkularna incizija na facijalnim/bukalnim i aproksimalnim dijelovima zuba bez da se zarezuju ili izrezuju interdentalne papile (14). Zatim se na lingvalnoj/palatinalnoj plohi zuba radi polumjesečasta incizija okomito na gingivu, preko svakoga interdentalnog područja. Polumjesečasta incizija mora biti udaljena najmanje 5 milimetara od ruba gingive. Kada koštani defekt ima veliko proširenje u nepčano ili lingvalno područje, postupak očuvanja papile modificiran je tako da se semilunarni rez može učiniti na facijalnoj strani. Nakon incizija odiže se režanj pune debljine te se eksponirane površine korijena detaljno instrumentiraju, a koštani defekti očiste. Zahvat završava vraćanjem odignutoga režnja te primarnim zatvaranjem madrac šavom (19).

#### *Tehnika očuvanja aproksimalnoga tkiva (engl. interproximal tissue maintenance, ITM)*

ITM predstavlja modifikaciju PPT. ITM karakterizira režanj trokutastoga oblika (tzv. “papilarni trokut”). U sklopu režnja nalazi se isthmus interdentalnoga tkiva, koji ostaje spojen s bukalnim dijelom režnja. To omogućuje očuvanje odgovarajuće količine interdentalnoga tkiva kako bi se osigurala zaštita/pokrivanje membrane ili transplantata. Kirurški protokol uključuje početni bukalni intrasulkularni rez koji se ekstendira na jedan ili dva zuba s obje strane defekta. Vertikalni rasteretni rezovi izvode se prema potrebi. Papilarni trokut je ocrtan s dva obrnuto zakošena reza, počevši od linijskih kutova zuba gdje se nalazi interproksimalni koštani defekt i spaja se na zajedničkoj točki 7 do 15 mm direktno apikalno u nepcu (20). Zatim se odiže režanj pune debljine te se pristupa instrumentaciji korijenskih površina i koštanoga defekta. Reponirani režanj šiva se modificiranom tehnikom vanjskoga madraca (18).

*Modificirana tehnika očuvanja papile (engl. modified papilla preservation technique, MPPT)*

Modificirana tehnika očuvanja papile osmišljena je s ciljem da se omogući ne samo primarno zatvaranje rane, već i koronalno pozicioniranje interdentalnoga tkiva (18). Tehnika započinje intrasulkularnom incizijom s bukalne strane sve do interdentalnoga područja drugoga susjednog zuba, kojega također zahvaća defekt, gdje se radi incizija na bazi papile. Zatim se odiže mukoperiostalni bukalni režanj u razini bukalnoga alveolarnog grebena. Nakon toga nastavlja se rez intrasulkularno u interdentalni prostor kako bi dosegao nepčanu liniju i proširio se na palatinalni dio defekta susjednih zubi. Baza papile (i suprakrestalno meko tkivo) odiže se od alveolarnoga grebena zajedno s palatinalnim režnjem te se na taj način otkriva koštani defekt. Kako bi se omogućilo koronalno pozicioniranje režnja, bez napetosti, izvode se incizije koje smanjuju debljinu bukalnoga režnja. Nakon prikladnoga tretmana defekta i korijena, pristupa se šivanju režnja i to unutarnjim horizontalnim i vertikalnim madrac šavovima. Istraživanje Cortellini i sur. 1995. godine pokazalo je da je uspješnost primarnoga zatvaranja interdentalnoga dijela membrane ovom tehnikom uspješna u 93% slučajeva, a u 73% slučajeva potpuna pokrivenost membrane održavana je do njenoga uklanjanja nakon 6 tjedana. Ovi podaci ukazuju na to da se modificirana tehnika očuvanja papile može uspješno primijeniti za postizanje primarnoga zatvaranja interdentalnoga prostora u regenerativnim zahvatima (21).

*Pojednostavljena tehnika očuvanja papile (engl. simplified papilla preservation technique, SPPT)*

Modifikacijom MPPT, Cortellini i suradnici predstavili su tehniku koja je prikladna za uske interdentalne prostore ( $\leq 2$  mm). Pojednostavljena tehnika očuvanja papile kirurški je zahvat posebno dizajniran za pristup interdentalnim prostorima u regenerativnome liječenju dubokih intrakoštanih defekata, uz očuvanje interdentalnih mekih tkiva, čak i u uskim interdentalnim prostorima i interdentalnim područjima stražnjih zubi (22). Prvi, kosi rez, izvodi se od ruba gingive na bukalnoj strani zuba do interdentalne papile ispod kontaktnoga područja susjednoga zuba. Rez se izvodi tako da se oštrica drži paralelno s aksijalnom osi zuba kako bi se izbjeglo pretjerano stanjivanje palatinalnoga dijela papile. Kosi se rez nastavlja intrasulkularno u bukalnome području zuba i djelomično se radi incizija papile. Zatim se podiže bukalni režanj pune debljine, dok se preostali (palatinalni) dio papile iznad interdentalnoga defekta pažljivo odvaja dodatnim interdentalnim intrasulkularnim rezovima.

Prikazana se površina korijena i defekt instrumentiraju. Primarno zatvaranje postiže se modificiranim unutarnjim vertikalnim madrac šavom. Modificirani madrac šav omogućuje koronalno pozicioniranje bukalnoga režnja i primarno zatvaranje interdentalnoga prostora bez napetosti (18).

U istraživanju provedenome 2001. godine Cortellini i suradnici zaključili su kako ova tehnika omogućuje potpuno očuvanje interdentalnih tkiva i primarno zatvaranje interproksimalnoga prostora što može povećati zaštitu i stabilnost rane (23).

### **2.3. Tehnika očuvanja suprakrestalnih interdentalnih mekih tkiva s jednostrano odignutim režnjem i tehnika s potpunim očuvanjem integracije papile**

Daljnijim razvojem kirurških tehnika osmišljene su dvije iznimno slične tehnike; pristup jednim režnjem i modificirana minimalno invazivna kirurška tehnika. Nastale su s ciljem optimizacije primarnoga zatvaranja kao i za minimalizaciju kirurške traume u rekonstruktivnim zahvatima parodontnih intrakoštanih defekata. I za jednu i za drugu tehniku glavna indikacija jesu intrakoštani defekti koji prevladavaju na bukalnoj ili oralnoj strani jer je osnovno načelo odizanje režnja samo s jedne strane čime se suprotna strana ostavlja netaknuta (18).

#### *Pristup jednim režnjem (engl. single flap approach, SFA)*

Kao što sam naziv tehnike govori, glavna odlika SFA jest pristupanje koštanom defektu odizanjem režnja samo s jedne strane, uz ostavljanje intaktne papile. Postupak započinje intrasulkularnim incizijama, prateći gingivni rub zubi uključenih u kirurško područje, na strani na kojoj defekt prevladava (ili samo bukalno, ili samo lingvalno). U interproksimalnome području (tj. na razini interdentalne papile) iznad intrakoštanoga defekta, učini se kosi ili horizontalni rez, prateći profil podloge koštanoga grebena. Defektu se pristupa podizanjem režnja samo s definirane strane, pri čemu se suprotni dio interdentalnih suprakrestalnih mekih tkiva ostavlja netaknutim. Zatim se izvodi debridman korijena i defekta. Kad završi instrumentacija, primarno zatvaranje postiže se unutarnjim horizontalnim madrac šavovima.

U istraživanju provedenom 2009. godine Trombelli i suradnici zaključili su kako zahtjevni intrakoštani defekti, kojima se kirurški pristupa pomoću SFA tehnike, a liječe se kombiniranom tehnikom s nadomjesnim materijalom ili vođene tkivne regeneracije, cijele uz značajan dobitak kliničkoga pričvrsta (24).

Ista je istraživačka grupa, nekoliko godina kasnije, objavila rezultate istraživanja koje sugerira uspješnost SFA tehnike u kombinaciji s derivatom matriksa cakline (engl. *enamel matrix derivative*, EMD) ili EMD s deproteiniziranim mineralom goveđe kosti (engl. *deproteinised bovine bone mineral*, DBBM). Tretirano je dvadeset i četiri parodontalna intrakoštana defekta. Tehnikom SFA pristupljeno je s bukalne strane intrakoštanoga defekta. Rezultati su pokazali da je EMD s ili bez DBBM, uz tehniku SFA, bio klinički djelotvoran u liječenju parodontalnih intrakoštanih defekata (25).

*Modificirana minimalno invazivna kirurška tehnika (engl. modified minimally invasive surgical technique, M-MIST)*

Minimalno invazivnu kiruršku tehniku (MIST), kojom su uspješno liječili izolirane intrakoštane defekte, opisali su 2007. godine Cortellini i Tonetti. Osnovni temelji ove tehnike koncepti su minimalno invazivne kirurgije (engl. *minimally invasive surgery*, MIS, autora Harrela i Reesa, 1995.) i primjena tehnike očuvanja papile (Cortellini i suradnici.) mikrokirurškim pristupom. S ciljem poboljšanja i smanjenja kirurške invazivnosti ove tehnike, Cortellini i sur. 2009. godine opisali su modificiranu minimalno invazivnu kiruršku tehniku (M-MIST). Tri glavne prednosti modificirane tehnike jesu: smanjenje tendencije kolapsa interdentaloga tkiva, ojačanje stabilnosti rane i cijeljenja mekoga tkiva. Tehnika započinje intrasulkularnom incizijom, koja u interdentalnome području, ovisno o njegovoj širini, uključuje neku od već spomenutih tehnika. U slučaju da interdentalni prostor iznosi 2 mm ili je uži, koristi se pojednostavljena tehnika očuvanja papile (SPPT), a ako je širi od 2 mm tada se koristi modificirana tehnika očuvanja papile (MPPT). Interdentalna incizija proširena je na bukalni dio dva susjedna zuba do defekta. Ovi se rezovi rade strogo intrasulkularno radi očuvanja cijele visine i širine gingive. Zatim se jednostavno odiže režanj te se uklanja svo granulacijsko tkivo i čisti površina zahvaćenih korjenova. Na kraju pristupa se primarnom zatvaranju rane koje se postiže horizontalnim madrac šavom (26).

#### **2.4. Tehnika očuvanja cijele papile** (engl. *entire papilla preservation technique, EPP*)

Glavna ideja iza koncepta ove tehnike jest očuvanje cijeloga integriteta papile povezane s defektom. Potpuno očuvana interdentalna papila pruža intaktnu gingivnu komoru za stabilizaciju krvnoga ugruška i poboljšanje procesa zacjeljivanja rana.

Tehniku su opisali Aslan i suradnici 2017. (prikaz slučaja) i 2020. (randomizirano kontrolirano kliničko istraživanje) godine.

U jednogodišnjemu kohortnom istraživanju iz 2017. godine, provedenome na dvanaest izoliranih dubokih intrakoštanih defekata liječenih kombinacijom EMD i DBBM, dobiveno je 100%-tno primarno zatvaranje tijekom cijeloga razdoblja cijeljenja. Međutim, djelotvornost ove tehnike bilo je potrebno potvrditi i randomiziranim kliničkim ispitivanjem. Zato je 2020. godine ono i učinjeno te su rezultati pokazali sljedeće: 1) tehnika očuvanja cijele papile sa i bez regenerativnih biomaterijala pruža idealne kliničke uvjete za rane i kasne faze cijeljenja rane, 2) potpuno očuvana interdentalna papila rezultirala je 100%-tnim omogućavanjem primarnoga zatvaranja rane na svim tretiranim mjestima, 3) dodavanje regenerativnih biomaterijala nije poboljšalo sveukupne kliničke ishode i 4) rezultati usmjereni na pacijenta jasno su pokazali kliničku primjenjivost ove tehnike kao minimalno invazivnoga kirurškog pristupa (30).

Nakon primjene lokalne anestezije kreće kirurški postupak. Prvo se radi bukalna intrasulkularna incizija zuba povezanoga s defektom. Zatim kratki okomiti (vertikalni) rez u bukalnoj gingivi kontralateralno od koštanoga defekta i proširen samo izvan mukogingivalne linije. Nakon odizanja bukalnoga mukoperiostalnog režnja pune debljine, koji se proteže od okomite incizije do papile povezane s defektom, posebno dizajniranim instrumentom (kutnim tunelskim elevatorom) olakšava se priprema tunela za potkopavanje papile ispod koje se nalazi defekt. Ukloni se granulacijsko tkivo i očisti defekt. Kirurško područje temeljito se ispere sterilnom fiziološkom otopinom i napravi se kondicioniranje korijenske površine 24%-tnim EDTA gelom 2 minute kako bi se uklonio zaostatni sloj. Ispere se sve fiziološkom otopinom i postavi se EMD na izloženu površinu korijena. Nakon toga stavlja se i deproteinizirani svinjski koštani derivat u intrakoštani defekt. Tijekom primjene biomaterijala spriječena je kontaminacija krvlju ili slinom. Pristupa se mikrokirurškoj tehnici šivanja sa 7-0 monofilamentnim polipropilenskim koncem (31).

## 2.5. Tehnike koje uključuju i mekotkivnu augmentaciju

*Tehnika mekotkivnog zida (engl. soft tissue wall technique)*

Rasperini i suradnici 2013. godine opisali su novu tehniku za liječenje intrakoštanih defekata uz potrebu za mekotkivnom korekcijom. Sposobnost stabilizacije krvnoga ugruška ključna je u postizanju parodontne regeneracije kod intrakoštanih defekata.

Cilj je ovoga istraživanja bio opisati korištenje tehnike mekotkivnoga zida za poboljšanje rezultata regeneracije parodontnoga tkiva kod izazovnih intrakoštanih defekata.

Kirurški zahvat započinje sondiranjem i horizontalnom incizijom kroz bazu interdentalne papile, koja se produžuje za jedan zub mezijalno i jedan distalno od intrakoštanoga defekta. Također, naprave se i vertikalni rasteretni rezovi. Zatim se odiže režanj pune debljine, trapezoidnoga oblika, pri čemu je baza apikalno pozicionirana. Učini se temeljito čišćenje defekta kiretama i drugim predviđenim instrumentima. Nakon toga formira se stijenka mekoga tkiva koronalno pomaknuta te se njome prekrije koštani defekt. Kako bi se sve dobro učvrstilo i stabiliziralo te postiglo primarno zatvaranje rane, pristupa se početnom šivanju. Nakon što se postave stabilizacijski šavovi, u mekotkivni zid stavlja se derivat caklinskoga matriksa te se završava šivanje.

Devet intrakoštanih defekata s jednom stijenkom liječeno je kombinacijom tehnike očuvanja papile i koronalno pomaknutoga režnja. Na defekt je postavljen derivat matriksa cakline. Rezultati su pokazali da je prosječno jednogodišnje smanjenje dubine sondiranja bilo  $6,3 \pm 2,0$  mm, a prosječno kliničko povećanje pričvrška  $7,1 \pm 1,0$  mm. Sva tretirana mjesta pokazala su prosječno smanjenje izložene površine korijena od  $1,0 \pm 0,4$  mm. Rezultati upućuju na mogućnost poboljšanja regenerativnoga potencijala jednozidnoga intrakoštanog defekta stvaranjem stabilne stijenske mekoga tkiva uz istovremeno poboljšanje estetskoga ishoda kirurškoga zahvata (27).

*Tehnika vezivnotkivnog zida (engl. connective tissue wall technique)*

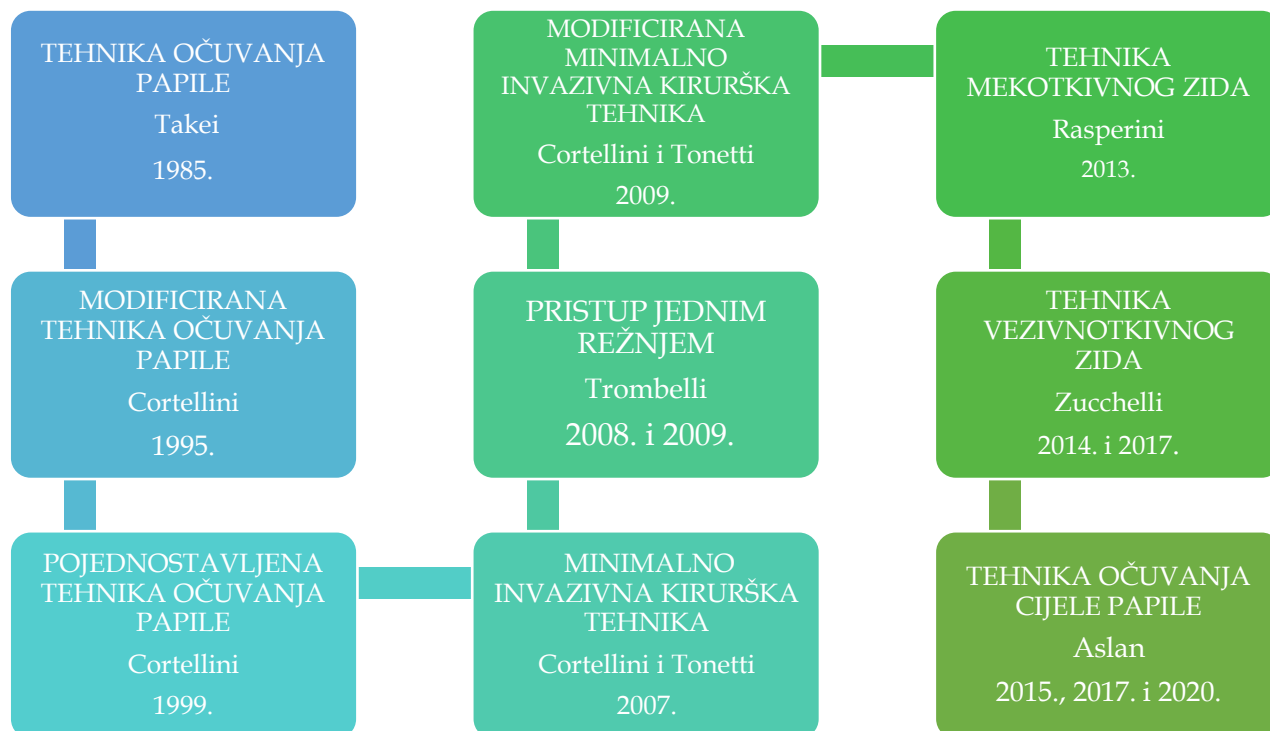
Godine 2014., Zucchelli i suradnici opisali su novu mekotkivnu tehniku augmentacije. U svome su istraživanju opisali kirurški pristup za poboljšanje pokrivenosti korijena i dobivanja veće razine kliničkoga pričvrstka kod recesije gingive Miller klase IV. Liječene su dvije recesije gingive koje su zahvaćale gornje (maksilarne) i donje (mandibularne) lateralne sjekutiće povezane s teškim gubitkom međuzubnih tvrdih i mekih tkiva.

Kirurška tehnika sastojala se od presatka vezivnoga tkiva (engl. *connective tissue graft*, CTG) koji je postavljen ispod koronalno pomaknutoga režnja i koji je djelovao kao bukalna stijenka mekoga tkiva koštanoga defekta tretiranoga derivatom matriksa cakline (EMD). Režanj se odizao isključivo s bukalne strane, tako da je s oralne strane tkivo ostalo netaknuto. Godinu dana nakon operacije u oba slučaja postignuto je klinički značajno pokrivanje korijena, povećanje visine i debljine bukalnoga keratiniziranog tkiva, poboljšanje položaja interdentalne papile i kliničko povećanje razine pričvrstka. Također, radiološki je primijećen znatan dobitak koštanoga tkiva (28).

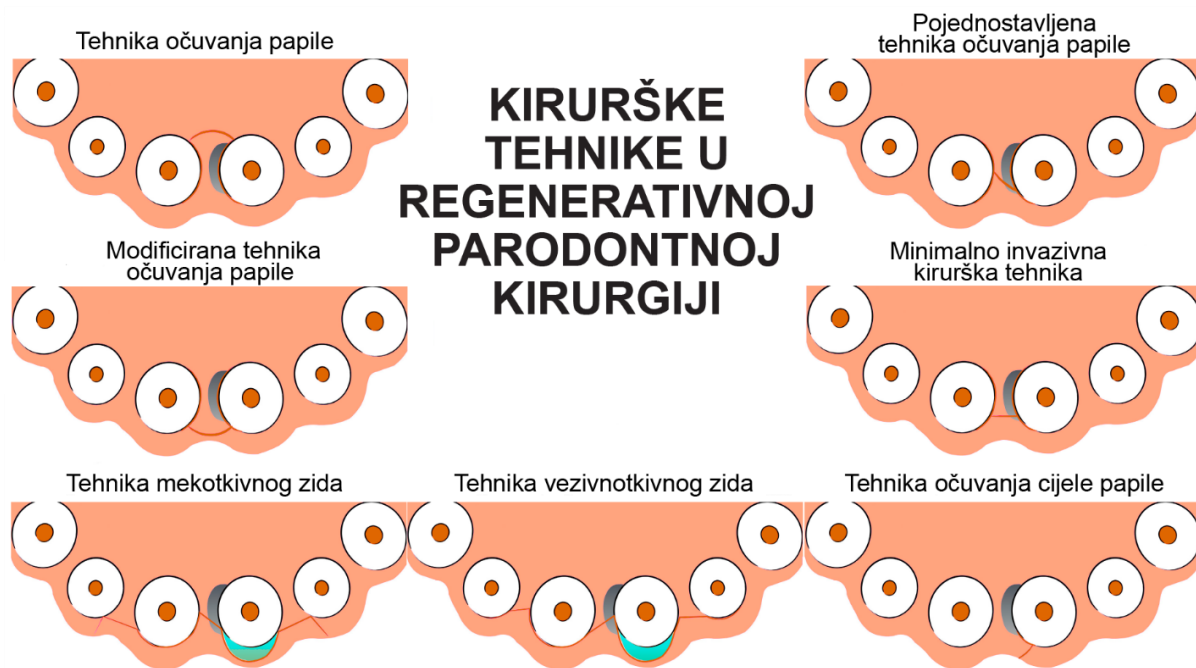Tri godine kasnije, Zucchelli i suradnici predstavili su modifikaciju tehnike, uz primjenu EMD pri liječenju dubokih vertikalnih koštanih defekata. Prikazana tehnika koristila je samo palatinalni rez kako bi se dobio pristup koštanom defektu. Liječeni su duboki intrakoštani defekti koji su zahvaćali dva središnja maksilarna sjekutića povezana s interdentalnom i bukalnom gingivalnom recesijom. Godinu dana nakon operacije, u slučajevima 1 i 2 uočeno je 9 i 6 mm povećanja razine interdentalnoga kliničkog pričvrstka. Poboljšan je i položaj interdentalne papile te je postignuta potpuna pokrivenost korijena. Radiološki je vidljiv dobitak koštanoga tkiva na mjestima intrakoštanih defekata.

Kirurški postupak započinje horizontalnom incizijom s očuvanjem papile te se odiže režanj pune debljine i učini čišćenje defekta. Nakon toga uzima se presadak vezivnoga tkiva s nepca te se stavlja preko koštanoga defekta kako bi se stvorila željena bukalna stijenka. Također, postavlja se i derivat caklinskoga matriksa. Šivanjem se postiže stabilizacija i primarno zatvaranje rane (29).





Slika 3. Evolucija kirurških tehnika u regenerativnoj kirurgiji tijekom godina



Slika 4. Prikaz incizija tijekom izvođenja kirurških tehnika

## 2.6. Režnjevi u parodontnoj plastičnoj kirurgiji

Naziv „mukogingivalna kirurgija“ predložio je Friedman 1957. godine kako bi opisao bilo koju operaciju osmišljenu za očuvanje pričvrsne gingive, za uklanjanje frenuluma ili za povećanje dubine vestibuluma. Cilj ove vrste kirurškoga zahvata bio je održati adekvatnu količinu keratinizirane gingive i spriječiti kontinuirani gubitak pričvrstka. U 70-im godinama prošloga stoljeća, Løe i Lang ukazali su da postoji povezanost između upalnih stanja marginalne gingive i količine keratiniziranoga tkiva (KT), što je sugeriralo, da je nužan određeni pojas KT koji osigurava zdravlje parodonta (32). Terapija i kirurški zahvat odabira u tome je slučaju bio slobodni gingivni transplantat (engl. *free gingival graft*, FGG), koji podrazumijeva preparaciju poludebljine mekoga tkiva tvrdoga nepca i transplantaciju tkiva na područje gdje manjka KT. Istraživanja objavljena desetak godina kasnije pokazala su da sve dok se nakupljanje plaka drži pod pažljivom kontrolom, ne postoji minimalna širina keratinizirane gingive koja je potrebna za sprječavanje razvoja upale parodonta (33, 34).

Kirurške tehnike najčešće se koriste za rješavanje estetskih problema, budući da je termin „parodontalna plastična kirurgija“ predložen za opisivanje kirurških zahvata koji se izvode radi ispravljanja ili otklanjanja anatomskih, razvojnih ili traumatskih deformiteta gingive ili alveolarne sluznice.

U novije vrijeme, točnije 1996. godine, mukogingivalna kirurgija opisana je kao „nekirurška i kirurška korekcija defekata u morfologiji, položaju i/ili količini mekoga tkiva, alveolarne mukoze ili kosti“. U tome smislu mukogingivalna terapija uključuje: postupke prekrivanja korijena, povećanja gingive, povećanja bezuboga alveolarnog grebena, uklanjanje nepovoljnoga frenuluma, prevenciju resorpcije koštanoga grebena povezanoga s vađenjem zuba, produljenje krune zuba, zube za koje nije vjerojatno da će niknuti, gubitak interdentalne papile koja predstavlja estetski i/ili fonetski problem (35).

Tehnika FGG u svrhu prekrivanja korijena nije davala željene i predvidive rezultate. Gingivne recesije tako su se primarno liječile s dvije vrste peteljkastih režnjeva: lateralno-pomaknutim režnjem, opisanim od Grupea i Warrena 1956. godine te koronalno pomaknutim režnjem, kojega je inicijalno predstavio Norberg 1926., kasnije ga modificirali Bernimoulin i sur. 1975., a potom i Allen i Miller 1989. godine (36).

Razvoj režnjeva u mukogingivnoj kirurgiji u posljednjih 30-ak godina podrazumijeva zapravo modifikacije ova dva tipa režnja.

Koronalno pomaknuti režanj (engl. *coronally advanced flap, CAF*), kao što je već spomenuto, jest peteljkasti režanj s vertikalnim incizijskim linijama. Zahvat se koristi za prekrivanje primarno lokaliziranih, ali i multiplih recesija. Započinje se primjenom anestezika te se rade dvije vertikalne incizije koje su divergentne prema apikalno, a počinju od točke koronalnije od caklinsko-cementnoga spojišta na mezijalnoj i distalnoj strani zuba do obložne sluznice. Zatim se, mezijalno i distalno od recesije, preparira režanj djelomične debljine, a na apikalnome dijelu režanj pune debljine. Treća incizija koja se izvodi otprilike je 3 mm apikalnije od koštane dehiscijencije i u vodoravnome smjeru. Ona prolazi kroz periost, te se radi tupa preparacija vestibularne mukoze zbog prekidanja mišićnih insercija. Režanj se pomiče koronalno i prilagođava ležištu tako da se bez tenzije pričvrsti u razini caklinsko-cementnoga spojišta. Režanj se šiva za ležište u području papila i stavljaju se dodatni lateralni šavovi (37).

Tehniku ovojnice (engl. *envelope technique*) prvotno je 1985. godine opisao Raetzke u svrhu terapije pojedinačnih recesija uz primjenu slobodnoga vezivnog transplantata (engl. *connective tissue graft, CTG*). Raetzke je tu tehniku predstavio i opisao kao alternativu prekrivanja recesija lateralno pomaknutim režnjem ili jedno/dvofaznom tehnikom prekrivanja recesija FGG. Ono što jasno izdvaja tehniku omotnice jest odsutnost vertikalnih incizija.

Transplantat se postavlja izravno preko otkrivene korijenske površine tako da se njegov glavni dio stavlja u "omotnicu" koja je prethodno stvorena preparacijskim (apikalnim i lateralnim) incizijama u vezivo oko recesije. Na taj su način obje strane transplantata u intimnome kontaktu s tkivima koja pružaju potporu i prehranu. Sa svake strane recesijskoga područja stavljaju se šavovi koji ga drže fiksiranim na mjestu, te se učini pritisak od pet minuta kako bi se transplantat što bolje priljubio uz vezivo (38).

Tehniku ovojnice za prekrivanje multiplih recesija opisali su Zucchelli i de Sanctis 2000. godine, a riječ je o tehnici koja se razvila iz „klasičnoga“ koronalno pomaknutoga režnja. Dizajn režnja uključuje horizontalne incizije napravljene kosim submarginalnim rezovima u interdentalnim područjima, koje se nastavljaju intrasulkularnim rezovima prema recesijskim defektima. Zatim slijedi postupak odizanja režnja djelomične debljine te deepitelizacija interdentalnih papila da bi se osiguralo ležište za kirurški stvorene papile. Režanj se mobilizira koronalno i kreće postupak šivanja. Šavovi moraju osiguravati preciznu adaptaciju koronalno pomaknutoga režnja oko zuba i na interdentalnom ležištu od vezivnoga tkiva (39).

Kliničke i biološke prednosti tehnike ovojnice u usporedbi s klasičnim tehnikama s vertikalnim rasteretnim incizijama jesu te što se izostavljanjem vertikalnih incizija izbjegava kompromitacija krvne opskrbe režnja, naročite one lateralne, a time se osigurava veća stabilnost na kirurškim marginama. Vertikalne incizije, kada cijele vidljivim ožiljcima, drugačijima od ostatka tkiva, također mogu doprinijeti lošijem estetskome ishodu. Nadalje, modifikacija u preparaciji režnja, točnije u različitim dijelovima režnja („split-full-split“), kao što je slučaj kod tehnike omotnice po Zuccheliju i de Sanctisu, osigurava veću debljinu režnja u područjima gdje je prethodno bila eksponirana korijenska površina, osigurava lakše koronalno pomicanje i bolju adaptaciju kirurških papila.

U vremenski sličnom razdoblju, 1999. godine, Zabalegui i sur. opisali su i drugu inovativnu kiruršku tehniku za prekrivanje višestrukih recesija uz primjenu CTG-a, tzv. tehnika tunela (engl. *tunnel technique*) (40). Zahvat je sličan tehnici omotnice, ali se preparira mukozni tunel uz zahvaćene zube, bez kirurškoga odizanja papilarnoga interdentalnog tkiva.

Kada se pažljivo izmodelira ležište, transplantat se uvodi u tunel, a mezijalni i distalni kraj fiksira se isprekidanim šavom. Nakon postavljanja šavova učini se pritisak u trajanju od pet minuta kako bi se transplantat što bolje priljubio uz korijen i priležeće meko tkivo (41). Neke od pozitivnih strana tunel tehnike su velika krvna opskrba i prehrana grafta, brže cijeljenje rane, te smanjeni postoperativni morbiditet zbog ograničenoga otvora režnja.

Također, tu su i pozitivni estetski rezultati koji se mogu pripisati odizanju režnja bez kirurške incizije tkiva ili korištenja vertikalnih rasteretnih incizija (42).



Poznato je da je tijekom ranoga razdoblja cijeljenja tkiva krvna reperfuzija reznja kritična odrednica u postizanju optimalnoga cijeljenja rane i izbjegavanja djelomične nekroze reznja, osobito u područjima koja se nalaze distalno od baze reznja. Postoperativna reperfuzija reznja u konačnici ovisi o očuvanju mikrocirkulacijskoga dotoka, koji opskrbljava ranu kisikom i hranjivim tvarima. Tijekom prvih dana postoperativnoga razdoblja, novonastale krvne žile u granulacijskome tkivu ponovno će uspostaviti mikrovaskularnu mrežu u vezivnome tkivu te će opskrbljivati hranjivim tvarima i kisikom cijelo područje rane. Prokrvljenost ljudske gingive nije homogena - u slučaju da dođe do odsijecanja glavne gingivne žile prouzrokovat će se poremećen protok krvi u području rane te otežani pristup tijekom incizije i odizanja reznja. Pokusi na životinjama pokazali su da i jednostavan postupak podizanja mukoperiostalnoga reznja uzrokuje značajne vaskularne traume (43). Parodontni reznj dio je mekoga tkiva kirurški odvojen od priležeće kosti i uklonjen ili premješten kako bi se uklonili parodontni džepovi ili ispravili mukogingivalni defekti. Dizajn reznja u parodontnoj kirurgiji trebao bi biti prikladan za planirani kirurški zahvat, nudeći dobar pristup zoni koja okružuje defekt i bez mijenjanja krvne cirkulacije mekoga tkiva. Važna odrednica tijekom kirurškoga postupka jest prokrvljenost rubova reznja, stoga bi cilj svih intraoperativnih i postoperativnih mjera trebao biti što bolje očuvanje prokrvljenosti rubnih dijelova reznja. Nekroza ili smetnje cijeljenja operativnoga područja, koje mogu nastati kao posljedica nepravilne prokrvljenosti, rezultiraju dehiscijencijom rane i nepoželjnim sekundarnim cijeljenjem s bakterijskom kontaminacijom dubljih dijelova rane.

Nalazi kliničkih promatranja sugeriraju da odizanje reznja bez okomitih rezova pogoduje ubrzanoj opskrbi krvlju te dugotrajnom i učinkovitom cijeljenju rane. Posljedično dolazi do postizanja boljih estetskih rezultata i smanjenja rizika od nastanka ožiljka. Produženi parodontni i implantološki kirurški zahvati s vertikalnim rezom na marginalnoj gingivi i dodatni prekomjerni lokalni anestetici s dodatkom epinefrina rezultiraju dugotrajnom ishemijom u mukogingivnome području reznja (44).

Odizanje mukoperiostalnoga reznja izaziva ishemijski odgovor, posebno u koronarnim dijelovima reznja, što ukazuje na značajnu vaskularnu traumu operiranih tkiva. Tijekom ranoga postoperativnog razdoblja, neadekvatna opskrba krvlju i ishemija/reperfuzijska ozljeda kritični su čimbenici povezani sa štetnim promjenama na operiranome tkivu. One mogu dovesti do postoperativnih komplikacija poput nekroze, posebno kod udaljenih dijelova reznja. Stoga se može očekivati da će dizajn parodontnoga reznja minimalizirati oštećenje mikrovaskulature operativnoga područja i osigurati dovoljnu opskrbu parodonta krvlju.

To u konačnici ima pozitivan učinak na brzinu i kvalitetu procesa cijeljenja. Nadalje, u poboljšanju procesa cijeljenja najveću ulogu imaju razni regenerativni zahvati. Pokazalo se da prisutnost nebioresorptivne membrane ometa revaskularizaciju operativnoga područja te u određenim slučajevima može stvoriti ishemiju režnjeva i djelomičnu nekrozu površinske kosti. Laser Doppler floumetrija (engl. *laser doppler flowmetry*, LDF) neinvazivna je metoda koja se intenzivno koristi za proučavanje mikrocirkulacije kože. LDF tehnika naširoko se koristi u području plastične kirurgije za praćenje mikrovaskularnoga protoka krvi u koži transplantata i režnjeva, u cilju otkrivanja ranih znakova poremećene cirkulacije te predviđanja i eventualnog sprječavanja kirurških komplikacija. U području stomatologije, između ostalih metoda, korišten je LDF, kako bi procijenili učinak parodontne bolesti, pušenja i periostalne stimulacije na gingivni protok krvi. Rezultati pilot istraživanja (Donos i suradnici, 2005. godine) pokazali su da je LDF klinički primjenjiv u procjeni promjene protoka krvi u gingivi nakon operacije parodontnoga režnja (45). S napretkom u kirurškim postupcima došlo je do promjene paradigme od parodontne resekcije do regeneracije. Objektivne činjenice koje su potaknule evoluciju klasičnih režnjeva u minimalno invazivne jesu: (i) svi rezovi dizajnirani su za očuvanje mekih tkiva, (ii) izvode se odvojeni rezovi, a izbjegavaju kontinuirani, (iii) izbjegavaju se okomiti rasteretni rezovi, (iv) prekrivanje transplantata/membrane mekim tkivom postiže se da bi se pospješila regeneracija parodonta, na primjer, ako je koštani defekt u estetskim područjima, rez se izvodi u palatinalnoj papili, (v) debridman površine korijena postaje težak jer se radi minimalna refleksija režnja radi očuvanja tkiva i (vi) počinju se koristiti ultrazvučni instrumenti te lupe/mikroskopi (46). Od prednosti minimalno invazivnih kirurških tehnika u regeneraciji parodonta svakako treba spomenuti:

- manju postoperativnu bol, edem i osjetljivost korijena zuba
- smanjena postoperativna faza cijeljenja
- poboljšanje stope cijeljenja (primarno cijeljenje)
- vrijeme potrebno za obavljanje takve operacije daleko je kraće od vremena potrebnoga za konvencionalnije kirurške pristupe
- regeneracija parodontnoga tkiva
- tehnika je dobro prihvaćena od strane pacijenata
- poboljšani estetski rezultati zahvaljujući minimalnoj refleksiji i manipulaciji režnjeva, minimalnoj manipulaciji papilarnoga tkiva, ograničenim ili nikakvim ožiljcima
- postoperativna recesija gingive minimalna je ili nepostojeća.





Od svojih povijesnih začetaka u 19. stoljeću, parodontološka kirurgija svjedoči nevjerojatan razvoj kirurških tehnika i materijala koji se upotrebljavaju u različite svrhe i kliničke indikacije. Dizajn režnja jedan je od kritičnih elemenata za uspješan ishod kirurškoga zahvata. U regenerativnoj, rekonstruktivnoj kirurgiji upravo je razvoj dizajna režnjeva omogućio neviđeno poboljšanje ishoda terapije. Prava evolucija nastupila je primjenom režnjeva koji omogućuju očuvanje interdentalnoga papilarnog tkiva te postizanje primarnoga zatvaranja rane, a time i osiguravanje nesmetanoga primarnog cijeljenja tkiva parodonta. Važno je poznavati povijest i evoluciju parodontnih kirurških zahvata kako bismo razumjeli njihovu kliničku primjenu i ishode koji ih slijede.

## **5. LITERATURA**

1. Robson MC, Steed DL, Franz MG. Wound healing: Biologic features and approaches to maximize healing trajectories. *Curr Probl Surg.* 2001 Feb;38(2):A1-140.
2. Alonso JE, Lee J, Burgess AR, Browner BD. The Management of complex orthopedic injuries. *Surg Clin North Am.* 1996 Aug;76(4):879–903.
3. Huljev D. Prepreke u cijeljenju rane. *Acta Med Croatica.* 2013;67 (Supl. 1):5-10.
4. Rivera AE, Spencer JM. Clinical aspects of full-thickness wound healing. *Clin Dermatol.* 2007 Jan;25(1):39–48.
5. Velnar T, Bailey T, Smrkolj V. The Wound Healing Process: An Overview of the Cellular and Molecular Mechanisms. *J Int Med Res.* 2009 Oct;37(5):1528–42.
6. Christgau M. Wound Management and Postoperative Care. *Perio* 2004. 2004;1(4):293–310.
7. Zuhr O, Hurzeler M. Plastic-esthetic periodontal and implant surgery: A microsurgical approach. 1.izd. Quintessence; 2012. 858 str.
8. Diago MP, Ballester JC, Oltra DP. Flap design: New perspectives in periapical surgery. 2017 Sep;3(3):56–61.
9. Mörmann W, Ciancio SG. Blood Supply of Human Gingiva Following Periodontal Surgery: A Fluorescein Angiographic Study. *J Periodontol.* 1977 Nov;48(11):681–92.
10. Wikesjö UME, Crigger M, Nilvéus R, Selvig KA. Early Healing Events at the Dentin-Connective Tissue Interface. Light and Transmission Electron Microscopy Observations. *J Periodontol.* 1991 Jan;62(1):5–14.
11. Wikesjö UME, Nilvéus RE, Selvig KA. Significance of Early Healing Events on Periodontal Repair: A Review. *J Periodontol.* 1992 Mar;63(3):158–65.
12. Shaikh MS, Zafar MS, Pisani F, Lone MA, Malik YR. Critical features of periodontal flaps with regard to blood clot stability: A review. *J Oral Biosci.* 2021 Jun;63(2):111–9.
13. Dos Santos Pereirae SA, Saba-Chujfi E. Société française d'histoire de l'art dentaire[Internet]. Pariz: Société française d'histoire de l'art dentaire; 2020[cited 2022 May 12]. Available from: <https://www.biusante.parisdescartes.fr/sfhad/evolution-of-periodontal-surgery-techniques-in-this-century/>

14. Lindhe J, Karring T, Lang NP. Klinička parodontologija i dentalna implantologija. 4. izd. Zagreb: Nakladni zavod Globus; 2004. 1044 str.
15. Everett FG, Waerhaug J, Widman A. Leonard Widman: Surgical Treatment of Pyorrhea Alveolaris. *J Periodontol.* 1971 Sep;42(9):571–9.
16. Ograjšek-Škunca D. Modificirani Widmanov režanj u terapiji parodontnih džepova. *Acta Stomatol. Croat.* 1987; 21:6.
17. Ramfjord SP, Nissle RR. The Modified Widman Flap. *J Periodontol.* 1974 Aug;45(8.2):601–7.
18. Trombelli L, Farina R. Flap designs for periodontal healing: Flap designs for periodontal healing. *Endod Top.* 2011 Sep;25(1):4–15.
19. Takei HH, Han TJ, Carranza FA, Kenney EB, Lekovic V. Flap Technique for Periodontal Bone Implants: Papilla Preservation Technique. *J Periodontol.* 1985 Apr;56(4):204–10.
20. Murphy KG. Interproximal tissue maintenance in GTR procedures: description of a surgical technique and 1-year reentry results. *Int J Periodontics Restorative Dent* 1996; 16: 463–477.
21. Cortellini P, Prato GP, Tonetti MS. The Modified Papilla Preservation Technique. A New Surgical Approach for Interproximal Regenerative Procedures. *J Periodontol.* 1995 Apr;66(4):261–6.
22. Cortellini P, Prato GP, Tonetti MS. The simplified papilla preservation flap. A novel surgical approach for the management of soft tissues in regenerative procedures. *Int J Periodontics Restorative Dent* 1999;19:589-99.
23. Cortellini P, Tonetti MS, Lang NP, Suvan JE, Zucchelli G, Vangsted T, et al. The Simplified Papilla Preservation Flap in the Regenerative Treatment of Deep Intra-bony Defects: Clinical Outcomes and Postoperative Morbidity. *J Periodontol.* 2001 Dec;72(12):1702–12.
24. Trombelli L, Farina R, Franceschetti G, Calura G. Single-Flap Approach With Buccal Access in Periodontal Reconstructive Procedures. *J Periodontol.* 2009 Feb;80(2):353–60.

25. Farina R, Simonelli A, Minenna L, Rasperini G, Trombelli L. Single-Flap Approach in Combination with Enamel Matrix Derivative in the Treatment of Periodontal Intraosseous Defects. *Int J Periodontics Restorative Dent*. 2014 Jul;34(4):497–506.
26. Cortellini P, Tonetti MS. Improved wound stability with a modified minimally invasive surgical technique in the regenerative treatment of isolated interdental intrabony defects. *J Clin Periodontol*. 2009 Feb;36(2):157–63.
27. Rasperini G, Acunzo R, Barnett A, Pagni G. The Soft Tissue Wall Technique for the Regenerative Treatment of Non-contained Infrabony Defects: A Case Series. *Int J Periodontics Restorative Dent*. 2013 May;33(3):e79–87.
28. Zucchelli G, Mazzotti C, Tirone F, Mele M, Bellone P, Mounssif I. The Connective Tissue Graft Wall Technique and Enamel Matrix Derivative to Improve Root Coverage and Clinical Attachment Levels in Miller Class IV Gingival Recession. *Int J Periodontics Restorative Dent*. 2014 Sep;34(5):601–9.
29. Zucchelli G, Mounssif Iham, Marzadori M, Mazzotti C, Felice P, Stefanini M. Connective Tissue Graft Wall Technique and Enamel Matrix Derivative for the Treatment of Infrabony Defects: Case Reports. *Int J Periodontics Restorative Dent*. 2017 Sep;37(5):673–81.
30. Aslan S, Buduneli N, Cortellini P. Clinical outcomes of the entire papilla preservation technique with and without biomaterials in the treatment of isolated intrabony defects: A randomized controlled clinical trial. *J Clin Periodontol*. 2020 Apr;47(4):470–8.
31. Aslan S, Buduneli N, Cortellini P. Entire papilla preservation technique in the regenerative treatment of deep intrabony defects: 1-Year results. *J Clin Periodontol*. 2017 Sep;44(9):926–32.
32. Lang NP, Löe H. The Relationship Between the Width of Keratinized Gingiva and Gingival Health. *J Periodontol*. 1972 Oct;43(10):623–7.
33. Wennstrom J, Lindhe J. Plaque-induced gingival inflammation in the absence of attached gingiva in dogs. *J Clin Periodontol*. 1983 Jun;10(3):266–76.
34. Wennstrom J, Lindhe J. Role of attached gingiva for maintenance of periodontal health. Healing following excisional and grafting procedures in dogs. *J Clin Periodontol*. 1983 Apr;10(2):206–21.

35. Prato G. Advances in mucogingival surgery. *J Int Acad Periodontol.* 2000 Feb 1;2:24–7.
36. De Sanctis M, Clementini M. Flap approaches in plastic periodontal and implant surgery: critical elements in design and execution. *J Clin Periodontol.* 2014 Apr;41:S108–22.
37. George SG, Kanakamedala AK, Mahendra J, Kareem N, Mahendra L, Jerry JJ. Treatment of gingival recession using a coronally-advanced flap procedure with or without placental membrane. *J Investig Clin Dent.* 2018 Aug;9(3):e12340.
38. Raetzke PB. Covering Localized Areas of Root Exposure Employing the “Envelope” Technique. *J Periodontol.* 1985 Jul;56(7):397–402.
39. Zucchelli G, De Sanctis M. Treatment of Multiple Recession-Type Defects in Patients With Esthetic Demands. *J Periodontol.* 2000 Sep;71(9):1506–14.
40. Zabalegui I, Sicilia A, Cambra J, Gil J, Sanz M. Treatment of multiple adjacent gingival recessions with the tunnel subepithelial connective tissue graft: a clinical report. *Int J Periodontics Restorative Dent.* 1999 Apr;19(2):199–206.
41. Górski B, Górski R, Wysokińska-Miszczyk J, Kaczyński T. Tunnel technique with enamel matrix derivative in addition to subepithelial connective tissue graft compared with connective tissue graft alone for the treatment of multiple gingival recessions: a randomized clinical trial. *Clin Oral Investig.* 2020 Dec;24(12):4475–86.
42. Tavelli L, Barootchi S, Nguyen TVN, Tattan M, Ravidà A, Wang H. Efficacy of tunnel technique in the treatment of localized and multiple gingival recessions: A systematic review and meta-analysis. *J Periodontol.* 2018 Sep;89(9):1075–90.
43. Retzepi M, Tonetti M, Donos N. Gingival blood flow changes following periodontal access flap surgery using laser Doppler flowmetry. *J Clin Periodontol.* 2007 May;34(5):437–43.
44. Mikecs B, Vág J, Gerber G, Molnár B, Feigl G, Shahbazi A. Revisiting the vascularity of the keratinized gingiva in the maxillary esthetic zone. *BMC Oral Health.* 2021 Dec;21(1):160.
45. Retzepi M, Tonetti M, Donos N. Comparison of gingival blood flow during healing of simplified papilla preservation and modified Widman flap surgery: a clinical trial using laser Doppler flowmetry. *J Clin Periodontol.* 2007 Oct;34(10):903–11.

46. Sultan N, Jafri Z, Sawai M, Bhardwaj A. Minimally invasive periodontal therapy. *J Oral Biol Craniofacial Res.* 2020 Apr;10(2):161–5.





Mirjam Nižetić rođena je 23. listopada 1997. godine u Varaždinu. Nakon završetka osnovnoškolskoga obrazovanja, 2012. godine upisuje Drugu gimnaziju Varaždin koju s odličnim uspjehom završava 2016. godine. Iste godine upisuje studij Dentalne medicine na Stomatološkome fakultetu Sveučilišta u Zagrebu.

Od 2018. godine aktivna je članica prvoga pjevačkog zbora Stomatološkoga fakulteta „Z(u)bor“ i studentske sekcije za ortodonciju. U sklopu sekcije sudjeluje na četvrtom (2019.g.) i petom (2022.g.) Simpoziju studenata dentalne medicine na kojemu je održala predavanje i radionice. Sudjeluje u organizaciji „Dentakla“ – spektakla studenata dentalne medicine 2019. godine.

Tijekom studija, osim na fakultetu, znanje i praktično iskustvo stječe asistiranjem u privatnoj stomatološkoj poliklinici od treće godine studija.